GEORGES GÉRARD

MANUEL D'ANATOMIE HUMAINE

2ème ÉDITION

MASSON ET Cie

MANUEL
D'ANATOMIE
HUMAINE

GEORGES GÉRARD

PROFESSEUR A LA FACULTÉ DE MÉDECINE DE L'UNIVERSITÉ DE LILLE

MANUEL D'ANATOMIE HUMAINE

DEUXIÈME ÉDITION

ENTIÈREMENT REFONDUE ET COMPLÉTÉE

1025 FIGURES EN NOIR ET EN COULEURS

ET 4 PLANCHES HORS TEXTE EN COULEURS

MASSON & Cie, ÉDITEURS

LIBRAIRES DE L'ACADÉMIE DE MÉDECINE

120, BOULEVARD SAINT-GERMAIN, PARIS

1921

Tous droits de reproduction, d'adaptation et de traduction réservés pour tous pays.

Copyright 1921 by Masson et Cie.

A LA MÉMOIRE

DU PROFESSEUR

L.-H. FARABEUF

INTRODUCTION DE LA SECONDE ÉDITION

Cette édition nouvelle est bâtie sur le plan de la première.

Le Texte en a été vu et revu avec le plus grand soin, réduit ou augmenté suivant les nécessités d'une science, toute de précision : il reste serré, mais je le crois clair.

Les principales retouches ou adjonctions portent sur les sujets suivants : — *os incisif ; — appareil hyoïdien ; — articulation du pouce ; — lymphatiques des grandes articulations ; — anomalies congénitales du cœur et des gros vaisseaux ; — caractère segmentaire des artères de l'abdomen ; — circulation artérielle de l'encéphale ; — systématisation des centres nerveux ; — repérage des branches du trijumeau ; — nerf phrénique ; — canal nasal osseux ; — mouvements du larynx ; — sommet du poumon ; — surface intérieure du pharynx ; — rapports de l'amygdale palatine ; — estomac ; — cæcum et appendice vermiculaire ; — évolution des côlons ; — moyens de fixité du foie ; — circulation du rein ; — vessie ; — canal déférent ; — thymus, etc.*

Dans cette série de remaniements, comme dans l'ouvrage entier, j'ai laissé à **l'anatomie du vivant** la place qu'elle doit occuper, en empruntant à la clinique les renseignements qui complètent **l'anatomie du cadavre.**

L'Illustration — 1025 figures, dont 284 nouvelles et pour la plupart dessinées de ma main — a également été l'objet de toute mon attention. Fidèle à un précepte formel de Farabeuf, je reste persuadé qu'une figure en noir est toujours suffisante : elle se doit, d'être très lisible, mais non de sauter aux yeux ; d'imposer l'effort cérébral qui s'exerce lors de toute investigation sur le mort et sur le vivant. J'ai cependant cédé aux suggestions répétées des amateurs de bleu et de rouge en interpolant, de ci de là, une figure enluminée.

Pendant les quatre années de la si dure occupation étrangère, bloqué à Lille par le mandat impératif du 4 août 1914 qui rivait à leur poste tous les fonctionnaires non mobilisables, ce nouveau manuel fut ma constante pensée : je le produis comme une œuvre de bonne foi, pesée, réfléchie, imprégnée — dans la mesure de mes moyens — de l'esprit de la race, fait de bon sens, de précisions et de limpidité.

Son exécution matérielle m'a été grandement facilitée par MM. Masson et Cie. En remerciant très sincèrement ces obligeants et judicieux collaborateurs, je n'aurai garde d'oublier mon premier éditeur et ami, M. Georges Steinheil, auquel je conserve mon souvenir reconnaissant.

Lille, 1er octobre 1921.

GEORGES GÉRARD.

INTRODUCTION DE LA 1re ÉDITION

Ce Manuel, destiné avant tout aux étudiants en médecine, renferme toute l'Anatomie du corps humain, condensée en des descriptions que je me suis attaché à rendre exactes et précises, mais qui ne prétendent nullement à l'érudition et sont dépouillées de toutes théories inutiles.

Fort de l'expérience que peuvent donner d'abondantes lectures, la fréquentation journalière du cadavre depuis tantôt vingt années, l'ouverture de plusieurs centaines de corps d'adultes et d'enfants, j'ai tenté de fondre en une œuvre homogène le meilleur de ce que les auteurs ont produit avec ce qu'il m'a été donné d'observer moi-même ; j'ai délibérément restreint ma contribution personnelle pour laisser, chaque fois que je l'ai pu, la parole aux originaux dont la description m'apparaissait comme un type.

Le lecteur ne sera donc pas surpris de trouver, en divers endroits du livre, des passages entiers empruntés textuellement aux auteurs dont j'appréciais la compétence : seule manière d'éviter le fâcheux démarquage et de conserver leur mérite intégral aux travaux particuliers.

En dehors de la forme de certains de ses articles, cet ouvrage diffère encore de ses congénères par son plan général et par les sources de son illustration.

Le plan que j'ai adopté est le suivant :

Généralités sur les différents appareils.

Première partie. — Les Os et les Articulations.

Deuxième partie. — Le Péricarde et le Cœur ; les Artères et les Veines du tronc.

Troisième partie. — Le Système nerveux central. — Les Méninges.

Quatrième partie. — Le Système nerveux sympathique.

Cinquième partie. — Les Muscles, les Vaisseaux et les Nerfs groupés par régions.

Sixième partie. — Le Système lymphatique.

Septième partie. — Les Organes des Sens (sauf le goût).

Huitième partie. — L'Appareil respiratoire.

Neuvième partie. — L'Appareil digestif.

Dixième partie. — Le Péritoine.

Onzième partie. — L'Appareil urinaire.
Douzième partie. — L'Appareil de la Génération.
Treizième partie. — Les Glandes vasculaires sanguines.

Les Généralités seules rappellent la division habituellement suivie par les Anatomies descriptives françaises.

L'ordre des différentes parties a été adopté dans la pensée qu'il était capable d'imposer une méthode plus conforme aux exigences du travail théorique et du travail pratique. C'est ainsi que dans la 1re partie, chaque articulation est décrite immédiatement après les os qui entrent dans sa constitution ; que dans la 5e partie (que j'eusse désignée par le sous-titre : *Anatomie à l'amphithéâtre*, si je n'avais voulu pénétrer mon lecteur de cette idée que toutes les portions du corps sont également dignes des recherches du scalpel), j'ai successivement examiné par régions, des organes qui sont ordinairement décrits dans des chapitres successifs. On ne s'étonnera donc pas de ne pas trouver de chapitre spécialement réservé aux nerfs rachidiens et surtout aux nerfs crâniens. Il me semble logique d'étudier le nerf optique après la rétine, les nerfs oculo-moteurs après les muscles de l'œil, le nerf acoustique après l'oreille interne, les nerfs du bras après les muscles et les vaisseaux du bras.

L'étude des rapports a retenu particulièrement mon attention. Combien cette partie de l'anatomie, qui est une des principales raisons d'être de cette science, paraît inabordable au débutant ! Sans avoir voulu la simplifier, j'ai usé, le plus souvent, d'un artifice didactique, en mentionnant le rapport principal et en répétant ce rapport principal aux muscles, aux artères et aux nerfs.

J'ai délibérément laissé de côté toutes les anomalies, sauf dans les parties où il convient, à mon avis, de les connaître aussi exactement que l'Anatomie normale.

Enfin, j'ai placé dans le corps de la description des principaux organes splanchniques quelques notions d'embryologie ; elles sont souvent d'un grand secours : elles seules permettent d'interpréter la situation et la conformation compliquées de la plupart des formations viscérales, dans leur état définitif.

Je me suis attaché à rendre l'illustration aussi originale que possible ; la tâche m'a été grandement falicitée par la richesse des sources où j'ai puisé.

Farabeuf était lié à l'éditeur de ce manuel par une amitié de plus de vingt ans ; elle avait débuté en 1887 à la mise en chantier de ce remarquable guide du praticien et de l'élève qu'il a donné en collaboration avec Varnier, *L'Introduction à l'Étude des Accouchements*. Quand Farabeuf eut connaissance de notre projet de publier un *Manuel d'anatomie humaine* complet en un volume, il lui donna d'autant mieux son approbation que tel était pour lui le type de l'ouvrage nécessaire à l'étudiant : il en indiquait le modèle dans le *Macalister*. Conduit par ses sentiments affectueux pour son éditeur et ami, il donna de son approbation cette preuve sans prix de mettre à sa disposition la collection complète des magnifiques planches murales qu'il avait établies de ses mains d'artiste au cours de ses fécondes années d'enseignement, afin que la reproduction pût en être faite dans le même esprit que les autres figures du volume.

N'ayant pu se résoudre à rédiger lui-même par écrit son merveilleux enseignement, il voulut ainsi transmettre aux étudiants qui ne pouvaient plus entendre sa parole, la partie figurée (et non la moins précieuse) de cet enseignement. Combien nous devons lui être reconnaissants du privilège qu'il nous a libéralement concédé !

Les 900 figures qui illustrent le texte peuvent être réparties en trois groupes :

Le premier contient 147 dessins de Farabeuf. — 92 d'entre eux, absolument inédits, sont la reproduction scrupuleusement exacte de ses planches murales.

A côté des précédentes, 55 figures peuvent être mentionnées. Elles ont été élaborées d'après les clichés mêmes du Maître mis par lui, dans les derniers mois de sa vie, à la disposition de l'auteur, qui se réclame de son patronage et reste fier de son amitié.

Le second groupe renferme 252 figures personnelles ; les unes sont des photographies ; les autres des dessins de préparations exécutées par l'auteur, et dessinées soit par lui-même, soit par M. Boisgontier à l'habileté et à l'exactitude duquel il est heureux de rendre un hommage mérité.

Le troisième groupe est représenté par toute une série de figures empruntées d'une part, aux ouvrages didactiques de Richet, Greig Smith, Farabeuf et Varnier, Toldt, Sébileau, Fuchs, Quénu et Hartmann, Van Gehuchten, Hartmann, Terrien, Potocki et Branca, Marion, Dujarier, Dagron, Laurens, Descomps, etc. ; d'autre part, aux documents originaux, surtout aux thèses, publiés dans ces vingt dernières années, chez l'éditeur de ce Manuel, par tous les auteurs qui à un moment de leur existence, incidemment, à propos d'une nécessité de précision médicale ou chirurgicale, se sont consacrés à l'étude d'un point particulier de l'anatomie. J'ai fructueusement glané dans la masse de ces travaux, condamnés le plus souvent, de par leur nature même, à rester ignorés du grand public.....

Je tiens enfin à mentionner à part : les photographies microscopiques mises obligeamment à ma disposition par M. le Pr Laguesse et les clichés adressés par MM. les Drs Herpin et Buy (au nom de M. Morlet). A tous, j'adresse mes plus vifs remerciements.

Le principe adopté pour toutes les figures a été uniforme : chacune d'elles est encadrée par les indications qui la rendent lisible et intelligible sans qu'il soit nécessaire de se reporter au texte, ni souvent même à la légende ; de telle sorte que les dessins originaux des travaux auxquels j'ai fait des emprunts peuvent être considérés comme la base de figures nouvelles qui sont, suivant les cas, réduites, simplifiées ou amplifiées.

La contribution de Farabeuf à ce Manuel ne s'est pas bornée à l'illustration. S'il a été enlevé trop tôt à l'affection de ses élèves pour pouvoir exercer sa critique sur la rédaction du texte, son influence est du moins restée constamment présente.

Au cours des cinq années que dura l'enfantement de son *Introduction à l'Étude des Accouchements*, Farabeuf avait su montrer à son éditeur, par la parole et par l'exemple, à quelle rude discipline doit s'astreindre l'auteur d'un ouvrage destiné à l'enseignement. Convaincu par Farabeuf de la nécessité absolue de cette

discipline, l'éditeur en a transmis fidèlement les principes à l'auteur de ce Manuel. Si celui-ci les a trouvés parfois un peu sévères, il se plaît à reconnaître aujourd'hui qu'ils lui ont été extrêmement profitables. Sa gratitude doit aller encore sur ce point au Maître de l'école anatomo-chirurgicale française.

Janvier 1912.

ERRATA

Page 105, fig. 91, *au lieu de* : Descamps, *lire* : Descomps.
Page 347, fig. 315, *au lieu de* : Sous-hypophysaire, *lire* : Sinus hypophysaire.
Page 531, fig. 458, *au lieu de* : promontoir, *lire* : promontoire.
Page 572, l. 54, *au lieu de* : *hypogastre*, *lire*, *épigastre*.
Page 1020, l. 18, *au lieu de* : répression, *lire* : régression.
Page 1097, l. 46, *au lieu de* : (p. 1182), *lire* : (p. 1102).

7

GÉNÉRALITÉS

Division générale du corps en appareils. — L'anatomie purement descriptive groupe les appareils du corps de la façon suivante :

1° Appareil de la locomotion : os, cartilages et muscles.

2° Appareil de la circulation : cœur ; vaisseaux artériels, veineux et lymphatiques.

3° Appareil de l'innervation : système nerveux central (moelle et encéphale) ; système nerveux périphérique (nerfs crâniens, nerfs rachidiens, nerf grand sympathique).

4° Appareil sensoriel : sens du tact, du goût, de l'odorat, de la vue, de l'ouïe.

5° Organes splanchniques : A. de la digestion ; B. de la respiration ; C. de la sécrétion urinaire ; D. de la génération ; E. Organes à sécrétion interne.

Article I.

GÉNÉRALITÉS SUR L'APPAREIL DE LA LOCOMOTION

I. — GÉNÉRALITÉS SUR LES OS ET LE SYSTÈME OSSEUX

§ 1. — Le Squelette.

Le squelette (fig. 1), charpente osseuse du corps, présente : 1° une tige axiale — *colonne vertébrale* ou *rachis* — formée par superposition des 26 vertèbres vraies ; 2° en haut, *la tête* ; avec le crâne — 8 os — auquel est rattaché en avant le massif de la face — 14 os — ; 3° en bas le sacrum, formé par la soudure de 5 fausses vertèbres, s'encastre entre les deux os iliaques qui se réunissent en avant, à la symphyse des pubis, pour fermer le *bassin* ; 4° de chaque côté, dans la région dorsale, 12 côtes se rejoignant en avant au sternum pour former la *cage thoracique osseuse*.

5° Les *quatre membres*, appendices formés de plusieurs segments : *a*) Les membres supérieurs ou thoraciques sont rattachés au sternum par la clavicule ; *b*) les inférieurs ou pelviens sont appliqués contre les parties latérales du bassin, par l'emboîtement de la tête des fémurs dans la cavité cotyloïde des os iliaques.

6° Enfin, un os unique, l'*hyoïde*, rattaché aux temporaux par un appareil ligamenteux, figure le squelette antérieur du cou. C'est autour de lui que

viennent se grouper : en haut, les formations musculaires du plancher de la bouche, d'une partie du larynx et du pharynx (partie supérieure du cou et région sus-hyoïdienne) : en bas, les muscles de la région inférieure et médiane du cou (région sous-hyoïdienne).

Nomenclature des os.

1° Colonne vertébrale. (26)	Vertèbres cervicales.			7
	Vertèbres dorsales.			12
	Vertèbres lombaires.			5
	Sacrum et Coccyx.			2
2° Crâne. (8)	Frontal.			1
	Temporaux.			2
	Pariétaux.			2
	Occipital.			1
	Sphénoïde.			1
	Ethmoïde.			1
3° Face. (14)	Maxillaires supérieurs.			2
	Palatins.			2
	Os propres du nez.			2
	Unguis.			2
	Vomer.			1
	Cornets inférieurs.			2
	Malaires.			2
	Maxillaire inférieur.			1
4° Poitrine. (25)	Sternum.			1
	Côtes.			24
5° Membres supérieurs. (64)	Épaule.	Omoplates.		2
		Clavicules.		2
	Bras.	Humérus.		2
	Avant-bras.	Radius et Cubitus.		4
	Carpe.	Scaphoïde. Semi-lunaire. Pyramidal. Pisiforme. Trapèze. Trapèzoïde. Grand os. Os crochu.	8 × 2.	16
	Métacarpe 5 × 2.			10
	1res Phalanges 5 × 2.			10
	2es Phalanges 5 × 2.			10
	3es Phalanges 4 × 2.			8
6° Membres inférieurs. (62)	Bassin.	Os iliaques.		2
	Cuisse.	Fémurs.		2
	Genou.	Rotules.		2
	Jambe.	Tibias.		2
		Péronés.		2
	Tarse.	Calcanéum. Astragale. Scaphoïde. Cuboïde. 3 Cunéiformes.	7 × 2.	14
	Métatarse 5 × 2.			10
	1res Phalanges 5 × 2.			10
	2es Phalanges 5 × 2.			10
	3es Phalanges 4 × 2.			8
7° Os hyoïde.				1
Total.				200

Soit un total de **200 os**, dans le dénombrement desquels ne sont compris ni les os sup-

FIG. 1. — *Vue de face du squelette.*

plémentaires — *os wormiens* — qui apparaissent au niveau des sutures crâniennes (p. 33), ni les *os sésamoïdes* ni les *osselets de l'ouïe*.

Les **Sésamoïdes** sont des nodules osseux rappelant très vaguement la graine de sésame par leur forme et leur volume. Constants dans leur nombre et leur situation, on les rencontre soit autour de certaines articulations — *sésamoïdes péri-articulaires* — soit dans l'épaisseur de certains tendons — *sésamoïdes intra-tendineux*.

§ 2. — Le Système Osseux.

Suivant leur forme, les os sont rattachés à trois groupes : les os LONGS qui présentent une partie moyenne, *corps* ou *diaphyse*; et deux extrémités ou *épiphyses*; — les os COURTS dont la structure est comparable à celle des épiphyses; — les os PLATS formés par la juxtaposition de trois lames ou tables, une externe et une interne limitant une table moyenne très vasculaire appelée le *diploé*.

Tous ils sont constitués par de la *substance osseuse, tissu osseux* proprement dit, circonscrivant des cavités de disposition et d'étendue variables contenant un tissu conjonctif de nature particulière, la *moelle osseuse*.

Le tissu osseux affecte des aspects différents dans les divers os ou portions d'os. Dans les os courts, les épiphyses et le diploé, il se dispose en lamelles d'apparence irrégulière limitant de petites cavités remplies de moelle; c'est le *tissu spongieux*. Dans la diaphyse des os longs, et les tables externe et interne des os plats, ses lamelles se juxtaposent exactement sans laisser d'espace pour la moelle; c'est le *tissu compact*, qui a, à l'œil nu, une apparence homogène, une coloration blanc-jaunâtre; il est, dans la diaphyse des os longs, reporté à la périphérie et creusé en son centre, suivant la longueur, d'une cavité cylindroïde, *canal médullaire*, renfermant une grande quantité de moelle.

A. **Éléments du tissu osseux.** — Ce sont : 1° les *cellules osseuses*, petites masses de protoplasma avec un noyau, sans membrane d'enveloppe, munies de prolongements protoplasmiques très ténus; 2° les *ostéoplastes*, cavités creusées dans la substance osseuse fondamentale, anastomosées avec les ostéoplastes voisins par de nombreux prolongements, *canalicules primitifs*, remplies à l'état frais par les *cellules osseuses*, nues, dont les prolongements s'insinuent dans les canalicules primitifs; 3° la *substance osseuse fondamentale*, dure, opaque, blanche, qui persiste seul sur l'os sec. Elle est constituée par la combinaison d'une matière albuminoïde, l'osséine (qui par la coction donne de la gélatine) et de sels calcaires fournissant les cendres des os après leur calcination : phosphate de chaux (87 à 88 pour 100), carbonate de chaux (8 à 10 pour 100), phosphate de magnésie (1,57 pour 100), fluorure de calcium (0,35 pour 100), chlorure de sodium (0,23 pour 100).

L'os vivant renferme en moyenne 31 pour 100 de matière organique (osséine, 30 pour 100) et de la graisse (1 pour 100) et 69 pour 100 de sels calcaires. Ces proportions varient : avec l'âge (chez le vieillard, l'abondance plus grande des sels calcaires rend les os plus friables); l'alimentation; les divers états physiologiques (les sels diminuent pendant la grossesse, augmentent après l'accouchement) ou pathologiques (dans l'ostéomalacie en particulier, les sels diminuent considérablement).

B. **Répartition des éléments du tissu osseux.** — L'os, organe très vasculaire, est creusé par d'innombrables conduits, canaux de Havers, supportant les vaisseaux.

Les *canaux de Havers*, larges de 1 à 2 dixièmes de millimètre, traversent la substance osseuse. Chacun d'eux, occupé par un ou deux capillaires veineux, est uni à ses voisins immédiats par des anastomoses. Les plus superficiels s'ouvrent dans le périoste qui leur amène les vaisseaux; les plus internes débouchent dans le canal médullaire. Sur les coupes transversales (fig. 2) ils apparaissent comme des trous arrondis, autour desquels se groupent des rangées concentriques assez régulières d'*ostéoplastes*, qui divisent la substance osseuse en lamelles.

L'ensemble des 5 à 10 lamelles concentriques à chaque canal de Havers constitue avec

lui un territoire indépendant, un os élémentaire, un *système de Havers* (les canalicules primitifs des ostéoplastes de la lamelle la plus externe ayant un trajet récurrent). — Sur les coupes longitudinales (fig. 3), les canaux de Havers forment un réseau continu, figuré par les anastomoses des capillaires veineux entre eux.

Le corps des os simples (os longs de la grenouille) est formé par un seul système de Havers dont le canal médullaire central représente un énorme canal de Havers entouré de lamelles osseuses concentriques. — Les os composés sont constitués par le même tissu osseux résultant de la combinaison d'innombrables canaux de Havers, qui se disposent d'une façon différente dans la substance spongieuse et la substance compacte.

Fig. 2. — *Structure du tissu osseux. Un système de Havers.*
Coupe transversale prise sur la diaphyse du radius. Grossis. : 350 diam.

Fig. 3. — *Structure du tissu osseux.*
Coupe longitudinale prise sur la diaphyse du fémur. Grossis. : 330 diam.

Substance compacte. — Elle forme : *a*) toute la portion de la diaphyse des os longs comprise entre le canal médullaire et la surface externe recouverte de périoste ; *b*) la coque des os courts ; *c*) les tables externe et interne des os plats. Les systèmes de Havers contigus par une partie de leurs faces laissent entre eux des espaces, *systèmes intermédiaires*, dont les lamelles ne sont pas complètes. De plus, à ses limites externe et interne, elle présente plusieurs couches de lamelles superposées, faisant tout le tour de la diaphyse : *système périostique* ou *des lamelles périphériques* en dehors ; *système périmédullaire* en dedans.

Substance spongieuse. — Elle entre dans la constitution de tous les os courts, des épiphyses des os longs, du diploé.

Elle est représentée par d'innombrables cloisons et travées circonscrivant des cavités alvéolaires de dimensions et de formes diverses. — Si les alvéoles sont grands, ils sont entourés de lamelles peu nombreuses ; s'ils sont étroits, ils deviennent de véritables canaux de Havers entourés de lamelles concentriques ; « la disposition d'ensemble est donc en somme encore assez simple : le centre de la lame ou cloison est occupé par des systèmes de Havers, et sur ses deux faces sont des couches de lamelles osseuses qui, étant coordonnées par rapport à la cavité de l'alvéole plein de moelle osseuse, peuvent recevoir le nom de *systèmes médullaires* » (M. Duval).

Périoste et Fibres de Sharpey. — Le périoste, enveloppe fibreuse des os, engaine l'os tout entier sauf au niveau des articulations où il s'interrompt pour se continuer sur la capsule articulaire. Il est épais de 1 mm. sur la diaphyse, de 2 mm. et plus sur les os

courts et sur les épiphyses. Sa face interne adhère à l'os par l'intermédiaire des *fibres de Sharpey*, fibres conjonctives perforantes, pénétrant au milieu des lamelles osseuses qu'elles traversent ou dont elles suivent la direction. On les rencontre seulement dans les lamelles du système périostique et dans les systèmes intermédiaires.

Le périoste comprend deux couches : une externe formée de faisceaux conjonctifs volumineux ; une interne dont les faisceaux plus minces sont entremêlés de fibres élastiques. Dans l'os jeune, cette couche interne présente des séries de cellules jeunes, *ostéoblastes*, qui ont un rôle des plus importants dans la croissance et la reproduction du corps de l'os. Cette *couche ostéogène* n'existe plus chez l'adulte.

Le périoste est riche en vaisseaux et en nerfs.

Moelle osseuse. — C'est un tissu conjonctif particulier, rougeâtre chez l'enfant, jaune chez le vieillard, dont les éléments fondamentaux sont : α) les médullocèles de Robin, petites cellules rondes dont le diamètre dépasse rarement 10 μ, possédant un gros noyau ; leur structure les rapproche des leucocytes jeunes ; β) les cellules à noyau bourgeonnant de Bizzozero, présentant un noyau irrégulier, en boudin ; γ) les myéloplaxes de Robin, cellules géantes de la moelle des os, possédant un grand nombre de noyaux ; δ) des cellules graisseuses qui n'existent que chez l'adulte.

La moelle osseuse, très riche en vaisseaux et en nerfs, semble posséder les mêmes fonctions hématopoïétiques — fabrication des globules rouges du sang — que la rate ou les ganglions lymphatiques. Elle intervient très activement dans les phénomènes de formation et de destruction des os.

[Les os qui servent à étudier l'ostéologie sont des OS SECS, ou mieux des *squelettes d'os* ; les cellules osseuses, la moelle et les vaisseaux en sont disparus, le canal médullaire est vide. La matière dure qui les forme ne présente plus que la substance fondamentale, creusée d'ostéoplastes et de canaux de Havers et soutenue par la trame conjonctive de l'osséine.]

§ 3. — Propriétés de l'os vivant.

L'os vivant est : 1° le siège d'échanges nutritifs de première importance ; 2° pendant toute sa croissance, c'est un organe plastique et capable de régénération ; 3° après son parfait développement, et pendant toute la vie, son activité, bien que diminuée, est encore suffisante pour produire la consolidation après les fractures.

1° **Les échanges nutritifs.** — Ils sont assurés par son abondante vascularisation et par certains éléments de la moelle osseuse. Les vaisseaux, extrêmement nombreux, sont fournis principalement par l'artère nourricière de l'os qui pénètre dans les os longs par le trou nourricier principal, accessoirement par des artérioles arrivant par les trous de second ordre surtout abondants vers les épiphyses et par les vaisseaux issus du périoste. Après s'être capillarisées dans la moelle, les veinules naissent de la confluence des capillaires veineux logés dans les canaux de Havers et sortent par les innombrables orifices placés à la surface des os courts et sur les épiphyses des os longs.

Les lymphatiques sont mal connus. Ils naissent probablement des gaines périvasculaires entourant les capillaires des canaux de Havers, se résument, pour les os longs, en un ou deux troncs lymphatiques émanant de l'épiphyse supérieure et aboutissant aux ganglions de la racine du membre.

2° **L'os est un organe plastique.** — Malgré leur dureté et leur fixité apparentes, les os, même ceux de l'adulte, subissent la pression des organes environnants : le cerveau creuse des empreintes sur l'endocrâne ; l'aorte thoracique descendante déprime légèrement à gauche le corps de la 4e vertèbre dorsale ; pathologiquement, les battements des anévrismes déterminent sur certains os des enfoncements et même des trous complets.

D'autre part, les os subissent immédiatement les tiraillements des muscles qui s'insèrent sur eux ; ces tractions déterminent l'apparition de *saillies, apophyses, tubérosités, protubérances, crêtes, épines,* rudimentaires chez l'enfant, esquissées chez la femme ou les hommes de cabinet, saillantes, rugueuses, fortes chez les manouvriers.

(Cette plasticité est utilisée dans certaines manœuvres : redressement manuel du pied-bot ; déformations volontaires de la tête du nouveau-né dans certaines contrées ; déformation du pied des jeunes chinoises — avant 1912 —, etc...).

L'os JEUNE est capable de se régénérer, et assez rapidement, à la condition qu'il ait gardé son périoste.

3° **L'os est un des organes hématopoiétiques.** — Pendant toute la vie, mais surtout dans l'enfance, l'os intervient, par sa moelle, dans l'élaboration (peut-être dans la destruction) des globules du sang. — Même chez l'adulte, la moelle et le périoste conservent une certaine activité, qui, dans la consolidation des fractures, se manifeste par la production du *cal*, précédée de l'apparition d'une virole osseuse externe, périostique, et d'une virole osseuse interne, médullaire.

§ 4. — Développement des Os. — Ostéogénèse.

L'ossification s'effectue suivant deux modes. Elle est dite : *directe* quand l'os dérive directement d'une ébauche conjonctive ; — *indirecte* quand l'os est précédé d'une ébauche cartilagineuse.

Les tissus conjonctif, cartilagineux et osseux forment un groupe naturel : tous les trois, ayant une constitution histologique sensiblement analogue — cellules massées au milieu d'une substance intercellulaire amorphe (fibrillaire, cartilagineuse, osseuse) — peuvent se substituer l'un à l'autre, du tissu plus simple au tissu plus compliqué ; les cellules conjonctives nues par exemple, sécrétant une capsule dans le fibro-cartilage. Leurs transformations apparaissent bien nettes quand on suit les phénomènes d'ossification.

A. — **Ossification indirecte.** — Dans l'ossification indirecte, tous les os sont précédés d'une ébauche cartilagineuse, entourée du périchondre, membrane conjonctive vasculaire de recouvrement du cartilage. Tous se développent à la fois aux dépens du cartilage (*ossification endochondrale*) et aux dépens du périchondre (*ossification périchondrale*, puis *périostique*).

1° **L'Ossification endochondrale.** — L'ébauche primitive — *modèle cartilagineux* — subit, en certaines régions toujours les mêmes pour les différents os, une série de transformations se traduisant par l'apparition des **points d'ossification** : *a*) Multiplication des cellules cartilagineuses, envahissement de la substance fondamentale du cartilage par des sels calcaires. C'est le *stade de calcification*. — *b*) Du périchondre partent vers la zone calcifiée des vaisseaux pénétrant jusqu'au point d'ossification (*stade de vascularisation*) et le creusant de cavités qui sont les *espaces médullaires primitifs* ; — *c*) certains éléments du sang, les *cellules médullaires*, se différenciant en ostéoblastes, se fixent dans les espaces médullaires et s'y sécrètent une coque osseuse (*stade d'ossification*).

D'une manière très générale, les **points d'ossification** apparaissent : α) pour *les os longs*, au milieu de la diaphyse et des deux épiphyses ; β) pour *les os courts*, au centre de l'ébauche cartilagineuse ; γ) pour *les os plats*, au centre géométrique de la plaque membraneuse ou cartilagineuse figurant la première esquisse d'un os plat ou d'une de ses portions constitutives.

Au niveau du POINT D'OSSIFICATION, le cartilage est remplacé par du tissu spongieux vascularisé, point de départ de l'*os endochondral*.

TOUTE OSSIFICATION EST ÉDIFIÉE PAR LES OSTÉOBLASTES. Elle ne peut se faire sans le concours des vaisseaux. *Le cartilage ne joue qu'un rôle de soutien ; il ne se transforme en os par aucun de ses éléments, mais fait place à un tissu nouveau devant lequel il recule, tout en continuant à s'accroître de son côté.*

Dans les os courts, il est reporté à la périphérie, tout autour du centre d'ossification auquel il forme une coque. Dans les os longs, où la croissance se fait à la fois par le point central du corps — *point diaphysaire* — et les deux points périphériques — *points épiphysaires* — le cartilage ne subsiste qu'au niveau d'une zone séparant deux points contigus sous la forme de *cartilage diaphyso-épiphysaire*. On verra plus loin son importance dans la croissance des os longs.

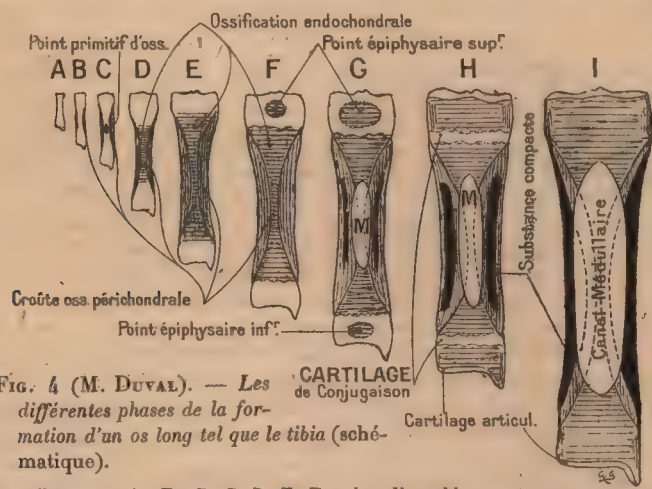

FIG. 4 (M. DUVAL). — *Les différentes phases de la formation d'un os long tel que le tibia* (schématique).

A. Modèle cartilagineux. — En *B, C, D, E, F*, suivre l'envahissement de la *croûte périchondrale*. — En *C*, le *point diaphysaire* marque le début de l'OSSIFICATION ENDOCHONDRALE, qui se poursuit en *D, E*, jusqu'à ce que la diaphyse tout entière soit ossifiée. — En *F, G*, apparaissent les *points épiphysaires*. — En *G*, premières traces de la substance compacte (noir plein) et du canal médullaire, *M*. — En *H*, étalement des points épiphysaires et *cartilages de conjugaison*. — Ils disparaissent en *I* : les épiphyses sont soudées ; le canal médullaire s'est élargi, aux dépens des substances spongieuses d'origine endochondrale et périostique et aussi d'une partie de la substance compacte précédemment élaborée.

2° **L'Ossification périchondrale ou périostique.** — Elle évolue en suivant des processus absolument comparables à ceux de l'ossification endochondrale. — Dans les os longs, la *couche interne* — *ostéogène* — effectue en regard des points d'ossification et autour d'eux les mêmes transformations ; *calcification, vascularisation, ossification* ; de plus, elle envoie dans l'ébauche membraneuse des travées directrices représentées par les fibres de Sharpey. C'est par élaboration périchondrale qu'apparaît la *première ébauche d'os* : coïncidant avec l'apparition des points d'ossification endochondraux, cette ébauche est d'abord figurée vers le milieu de la diaphyse par un étui osseux complet qui pousse en épaisseur et aussi en longueur.

3° **L'Accroissement des os.** — L'accroissement en longueur se fait aux dépens du cartilage ; l'accroissement en épaisseur, aux dépens du périoste.

ACCROISSEMENT EN LONGUEUR. — Chronologiquement, les points épiphysaires apparaissent toujours un peu plus tard que le point diaphysaire. — Leur accrois-

sement a pour effet de refouler le cartilage du côté de la diaphyse, en même temps que le tissu osseux du point diaphysaire s'étend dans le sens de la longueur en repoussant le cartilage du côté des deux points épiphysaires.

Pendant toute la période de croissance de l'os, le point diaphysaire reste séparé de chacun des points épiphysaires par une bande étroite de cartilage qu'on appelle le *cartilage de conjugaison* ou *diaphyso-épiphysaire*. Celui-ci, sans cesse repoussé par le tissu osseux, se résorbe à sa périphérie ; mais en même temps, par sa partie centrale, il prolifère et s'accroît sans interruption, déterminant l'accroissement de l'os en longueur. L'os long croît tant que le cartilage se régénère. A une époque variable pour chacun des os longs, le cartilage de conjugaison finit par être lui-même envahi tout entier par le tissu osseux de la diaphyse qui rejoint celui des épiphyses. Diaphyse et épiphyses se soudent : l'os a atteint ses dimensions définitives ; il est désormais incapable de s'accroître.

Accroissement en épaisseur. — Il s'effectue : *a*) principalement aux dépens de la couche ostéogène du périoste par apposition de couches successives ; *b*) accessoirement, aux dépens de l'os endochondral par étalement à la périphérie et prolifération de l'ébauche cartilagineuse. Le rôle du périoste, on l'a déjà vu, est de première importance, non seulement dans l'épaississement, mais encore dans la régénération des os : un os jeune nécrosé est capable de se régénérer à la condition que son périoste soit conservé. Une série d'expériences célèbres (Ollier) ont montré que du périoste jeune transplanté en un point quelconque du corps continue à former du tissu osseux.

Il n'y a pas lieu d'étudier à part l'édification des os courts qui se fait comme celle des épiphyses.

4° **La formation du canal médullaire.** — En même temps que l'os long s'accroît en longueur et en épaisseur, le centre de sa diaphyse subit des *phénomènes de résorption* aboutissant à la formation du canal médullaire. Ces résorptions sont dues aux *ostéoclastes* ou *myéloplaxes de Robin*, qui s'attaquent aux travées osseuses du centre de la diaphyse, les détruisent et déterminent l'apparition d'un espace rempli de moelle. Ce *canal médullaire* envahit le corps de l'os ; suivant les progrès de l'ossification, il s'étend vers les épiphyses jusqu'au voisinage du cartilage de conjugaison. — Transversalement, les résorptions se poursuivent sur les couches endochondrales qui confinent à l'os périostique.

Les phénomènes de résorption atteignent également, mais d'une manière moins complète, les épiphyses et les os courts.

5° **La formation des espaces de Havers.** — Les travées osseuses de l'ossification périostique circonscrivent des lacunes, *canaux primitifs de Havers*, contenant des vaisseaux et des ostéoblastes qui n'ont pas encore participé à l'ossification ; des fibres de Sharpey sont disséminées à travers la substance osseuse. — Les phénomènes de résorption qui intéressent l'os périostique, atteignent surtout ces canaux primitifs qui s'élargissent ; de ce fait, ils arrivent à communiquer entre eux et deviennent finalement les *espaces de Havers*. Jusqu'au parfait développement de l'os, les processus de résorption se poursuivent sur les couches internes de l'os périostique.

En somme, l'ébauche complète d'un os long est : d'une part, figurée par une masse comprenant trois points d'ossification, un diaphysaire, deux épiphysaires, séparés par deux cartilages de conjugaison ; d'autre part, recouverte de périoste sur la diaphyse, de périchondre sur les épiphyses. — Au niveau des épiphyses de certains os longs, des *points d'ossification secondaires* apparaissent, qui évoluent de la même façon que les points épiphysaires primitifs.

En même temps que l'os s'accroît dans tous les sens — d'abord de dedans en dehors, puis à partir d'une certaine époque, exclusivement par apposition de couches excentriques d'origine périostique — il subit des résorptions qui aboutissent à la formation du canal médullaire. A ce *stade de résorption*, il semble que les ostéoclastes aient pour fonction de déterminer la disparition totale de l'os endochondral. — L'édification du nouvel os se fait dès lors exclusivement par prolifération indiscontinue des couches périostiques de l'os.

B. — **Ossification directe ou fibreuse.** — Elle s'effectue par substitution directe du tissu osseux au tissu conjonctif. Dans l'espèce humaine, elle n'intéresse que les os de la voûte du crâne.

La première indication du squelette de la tête est figurée par le CRÂNE PRIMORDIAL MEMBRANEUX. Autour de l'extrémité antérieure de la chorde dorsale, apparaît une couche squelettogène de mésenchyme formant les deux cartilages parachordaux et les deux travées crâniennes qui s'étalent sur les côtés et vers le haut, se moulant sur les cinq vésicules cérébrales primitives. Les parois restent minces et membraneuses au niveau de la voûte; à la base, elles s'épaississent, principalement autour du labyrinthe membraneux et de l'organe olfactif, et deviennent cartilagineuses.

La majeure partie de la tête est formée primitivement par des membranes ; secondairement par des *os de revêtement* se développant dans la peau : partie supérieure de l'*écaille de l'occipital, pariétaux, frontal, écailles du temporal* et *cercles tympaniques, palatins, vomer, nasaux, unguis, malaires, maxillaires supérieurs, maxillaire inférieur*.

Les os de la voûte sont figurés primitivement par des membranes s'appliquant directement sur l'encéphale ; c'est leur périoste interne qui formera la plus externe des méninges, la dure mère ; leur périoste externe deviendra le périoste du crâne.

Dans leur partie externe apparaissent au 2e mois de la vie intra-utérine, des points d'ossification correspondant aux futures bosses frontales et pariétales. Les ostéoblastes provenant des vaisseaux issus des couches ostéogènes des deux périostes y sécrètent directement de véritables plaques osseuses ; elles font tache d'huile pour ainsi dire, poussant des aiguilles osseuses divergentes qui forment assez rapidement les os plats de la voûte. A leurs lignes de jonctions les membranes persistent en les *sutures membraneuses* et les *fontanelles*. Cette transformation du crâne primordial membraneux au niveau de la voûte se fait par *ossification directe*, c'est-à-dire par apparition immédiate et multiplication des ostéoblastes au sein du tissu conjonctif.

Les phénomènes de résorption des os de revêtement sont identiques à ceux des autres os.

II. — GÉNÉRALITÉS SUR LES ARTICULATIONS

L'étude de l'ARTHROLOGIE OU SYNDESMOLOGIE embrasse tous les modes suivant lesquels s'adaptent, par *juxtaposition*, *engrènement* ou *emboîtement*, d'une part les cartilages, puis les os du squelette ; d'autre part, les cartilages permanents de certains organes (larynx). — Des trois classes de la syndesmologie — synarthroses, amphiarthroses, diarthroses — les deux dernières seules désignent des articulations véritables (le mot article ou articulation impliquant l'idée du mouvement qui fait complètement défaut dans les synarthroses).

A. — **Les Synarthroses** ou **Sutures** (improprement appelées articula-

tions immobiles) unissent exclusivement les os du crâne et de la face. Leurs bords dentelés, considérés à tort comme surfaces articulaires, s'engrènent exactement et sont unis simplement par du tissu conjonctif. On les divise en trois genres : 1° *sutures dentées* ; elles occupent la voûte du crâne ; — 2° *sutures écailleuses* ; elles sont placées sur les parties latérales du crâne ; — 3° *sutures harmoniques* ; elles unissent les os de la base du crâne et ceux de la face, où leurs surfaces rugueuses sont simplement juxtaposées.

Toutes les synarthroses peuvent être considérées comme des articulations temporaires appelées à disparaître à une époque variable, généralement au seuil de la vieillesse, par soudure complète des os contigus.

B. — **Les Amphiarthroses** ou **Symphyses** comprennent les *articulations demi-mobiles*. Les surfaces articulaires sont planes ou presque planes, recouvertes d'une couche de cartilage ; elles sont unies par des ligaments interosseux puissants et entourées de ligaments périphériques généralement peu développés. Leur synoviale manque ou est rudimentaire. Leur mouvement est réduit à un balancement, dû à l'élasticité des ligaments interosseux ; les surfaces articulaires s'écartant d'un côté et se rapprochant de l'autre (articulations du corps des vertèbres, symphyse du pubis).

Le type intermédiaire entre les sutures et les amphiarthroses est représenté par les **synchondroses** dans lesquelles les surfaces articulaires se continuent par l'intermédiaire d'un cartilage ; la plupart d'entre elles sont temporaires (synchondrose sphéno-basillaire qui disparaît, par soudure du corps du sphénoïde et de l'apophyse basilaire).

C. — Les **Diarthroses** ou **Articulations mobiles,** très nombreuses, sont toutes bâties sur le même type. Toutes, elles présentent à considérer :

1° Des *surfaces articulaires* : pouvant largement glisser les unes sur les autres ; revêtues de *cartilages articulaires* ou *d'encroûtement,* permanents, d'épaisseur et d'étendue variables, protégeant les surfaces osseuses et empêchant leur usure ;

2° Une *synoviale* s'étendant d'un os à l'autre comme un manchon s'insérant sur l'os à la limite du cartilage d'encroûtement qu'elle ne recouvre pas ; mince, transparente, elle est luisante par sa face interne libre dans la cavité articulaire. Dans l'intérieur même de l'articulation, elle peut se prolonger sur diverses formations conjonctives ou graisseuses et former avec elles les *franges*, les *villosités synoviales*. De même, elle peut extérieurement faire hernie à travers les interstices normaux ou anormaux de la capsule.

Sa structure est simple : c'est une membrane conjonctive, dont la surface externe fait corps avec la capsule. Sa surface interne — paroi de l'articulation — est tapissée par des cellules épithéliales aplaties sécrétant la *synovie,* liquide intra-articulaire filant, épais, transparent, normalement peu abondant.

La *synoviale est riche en vaisseaux sanguins et lymphatiques* et en nerfs ;

3° Une *capsule articulaire* qui établit sans interruption la continuation du périoste des deux os contigus, au niveau des articulations ; manchon fibreux unissant toutes les diarthroses (recouvrant également la périphérie des symphyses) ; d'épaisseur variable, elle s'adapte exactement sur la face extérieure de la synoviale dont elle suit toute l'ampliation ;

4° Des *ligaments périphériques* — il vaut mieux les appeler *ligaments proches* — confondus plus ou moins avec la capsule, d'épaisseur minime ou considérable (jusqu'à un centimètre comme le ligament de Bertin de la coxo-fémorale) ;

5° Des *ligaments à distance*, sans relation immédiate avec la capsule.

La plupart des diarthroses sont en outre renforcées immédiatement par des muscles péri-articulaires.

Les Ménisques. — Les surfaces articulaires ne sont pas, dans toutes les articulations, capables de s'adapter exactement l'une sur l'autre : leurs courbures différentes étant commandées par l'étendue considérable des mouvements qu'elles sont appelées à effectuer. Dans ces cas, elles sont pour ainsi dire complétées par l'interposition d'un fibro-cartilage interarticulaire ; il se présente sous deux formes : *a*) il reste adhérent à l'une des surfaces articulaires dont il surélève tout le pourtour : *bourrelet glénoïdien* de la scapulo-humérale, *bourrelet cotyloïdien* de la coxo-fémorale ; *b*) il reste séparé des surfaces articulaires, et s'attache par sa circonférence à la face interne de la capsule ; on l'appelle alors MÉNISQUE. On trouve un ménisque dans les articulations temporo-maxillaire, fémoro-tibiale, sterno-claviculaire, radio-carpienne (fibro-cartilage triangulaire), crico-aryténoïdienne (larynx) et entre l'enclume et le marteau (oreille moyenne).

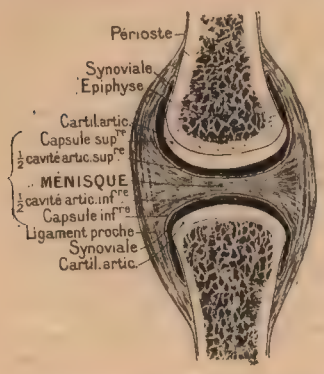

FIG. 5. — *Vue diagrammatique d'une diarthrose avec ménisque.*

Les ménisques assurent la correspondance exacte de surfaces articulaires incapables de s'adapter sans leur secours. Ils subdivisent la cavité articulaire en deux cavités secondaires qui restent distinctes.

La *capsule et les ligaments périphériques présentent de nombreux vaisseaux sanguins et lymphatiques* et des nerfs.

Classification des diarthroses. — 1er GENRE. — ENARTHROSES : Articulations dans lesquelles une tête ou portion de sphère est plus ou moins reçue dans une cavité (Ex. : artic. scapulo-humérale, coxo-fémorale). Elles sont mobiles dans tous les sens.

2e GENRE. — ARTICULATIONS PAR EMBOITEMENT RÉCIPROQUE : Les surfaces articulaires sont, l'une concave, l'autre convexe, en sens inverse (Ex. : artic. trapézo-métacarpienne). Tous les mouvements, sauf la rotation.

3e GENRE. — CONDYLIENNES : Une tête allongée — condyle — est reçue dans une cavité elliptique (Ex. : artic. temporo-maxillaire). Mouvement en quatre sens : flexion, extension, adbuction, adduction.

4e GENRE. — TROCHLÉENNES OU GINGLYMES ANGULAIRES : Engrènement d'une poulie ou trochlée sur une surface excavée (Ex. : artic. du genou, du cou-de-pied, des phalanges). Deux mouvements, flexion et extension, s'effectuant à la manière d'une charnière, grâce à la présence de deux puissants ligaments latéraux.

5e GENRE. — TROCHOÏDES OU GINGLYMES LATÉRAUX : Formées par un axe osseux tournant dans un anneau ostéo-fibreux (Ex. : artic. de l'atlas et de l'apophyse odontoïde ; radio-cubitale supérieure). Mouvement : rotation par glissement.

6e GENRE. — ARTHRODIES : Formées par des surfaces articulaires planes ou presque planes (Ex. : artic. acromio-claviculaire, artic. des os du carpe, du tarse). Un seul mouvement, le glissement.

III. — GÉNÉRALITÉS SUR LES MUSCLES ET LE SYSTÈME MUSCULAIRE

Le système musculaire comprend les tissus doués de *contractilité*. On le divise en deux grandes classes : 1) *système musculaire* STRIÉ *ou de la vie animale*, formé par les muscles obéissant à la volonté ; — 2) *Système musculaire* LISSE *ou de la vie*

organique, figuré par les formations contractiles n'obéissant pas à la volonté et essentiellement associées aux fonctions des organes. — Les éléments de ces deux variétés présentent une constitution différente ; entre elles, il faut mentionner à part le myocarde — muscle du cœur — dont les éléments présentent des caractères intermédiaires à l'une et à l'autre des deux classes.

A. — Les **Muscles Lisses** entrent dans la constitution de presque tous les organes, de la paroi des vaisseaux et du derme de la peau.

Les FIBRES MUSCULAIRES LISSES sont figurées par des fibres-cellules, sans enveloppe, présentant une striation longitudinale due à la juxtaposition de fibrilles contractiles circonscrivant un noyau central ; le plus souvent, elles sont directement associées entre elles, sans interposition de tissu conjonctif. Leur contraction, simple, leur fait perdre en longueur ce qu'elles gagnent en épaisseur.

B. — Les **Muscles Striés** sont les masses plus ou moins volumineuses, de couleur rouge foncé, figurant la chair musculaire.

Ils apparaissent variables :

1° DANS LEUR FORME. — On peut les grouper en quatre classes : *a*) **M. Longs.** Surtout abondants autour des membres, on leur considère : une partie moyenne — corps ou ventre du muscle — et des extrémités (au moins deux, *M. simple* ; — quelquefois plusieurs, *M. composé*) qui s'attachent, s'INSÈRENT, sur des os ou sur des aponévroses, soit directement, soit par l'intermédiaire de tendons ou de lames aponévrotiques ; — *b*) **M. Courts.** Groupés soit vers les articulations (du rachis, de la base du crâne), soit au cou ou aux extrémités (pied, main), ils sont *fusiformes* ou *triangulaires*. Parmi eux, figurent toute une série de formations intermédiaires aux muscles longs et aux muscles plats ; — *c*) **M. Plats.** Ils s'étalent : autour de la grande cavité abdominale dont ils forment les plans musculaires ; — sur les parties latérales et postérieures du cou et du thorax ; — sur la profondeur de la peau (du cou et surtout de la face) en y prenant au moins une insertion (*M. peauciers*) ; — sur les parois des viscères dont ils font partie (pharynx) ; — *d*) **M. Sphincters** ou **Orbiculaires**, disposés en anneaux à contraction tonique autour des orifices externes : bouche, anus, paupières. — Exception faite pour le diaphragme, tous les muscles striés sont symétriques.

2° DANS LEUR ARCHITECTURE. — Suivant le mode dont les fibres charnues s'implantent sur les tendons situés dans le corps du muscle ou à ses extrémités, un muscle — long, court ou plat — appartient à diverses variétés : *a*) *large* ; — les faisceaux tendineux continuent la direction des fibres musculaires ; — *b*) *penniforme* ; — les fibres musculaires s'implantent obliquement à la façon des barbes d'une plume, de chaque côté du tendon ; — *c*) *bipenniforme* ; — *d*) *fusiforme* (toutes les fibres musculaires sont parallèles).

3° DANS LE GROUPEMENT DE LEURS PARTIES, moyennes ou extrêmes. Certains muscles ont deux, trois, même quatre *chefs* (*biceps, triceps, quadriceps*) ; — certains autres présentent un tendon intermédiaire à leurs deux ventres (*digastriques*).

L'étude d'ensemble des muscles striés et de leurs annexes est appelée : MYOLOGIE.

La **fibre musculaire striée**, est l'élément essentiel du tissu ; ses dimensions en longueur peuvent être considérables, certaines fibres allant d'un bout à l'autre du muscle. Elle est formée d'une enveloppe cellulaire, le *sarcolemme*, et d'un contenu comprenant : plusieurs noyaux, du protoplasma, et surtout des *fibrilles primitives*, substance musculaire proprement dite : caractéristiques des fibres musculaires, les fibrilles se signalent par une *striation transversale* produite par la succession alternative de parties claires et de parties

sombres. — La propriété principale du MUSCLE STRIÉ est la CONTRACTION VOLONTAIRE qui se traduit par son raccourcissement et son augmentation de volume.

Formations annexées aux muscles. — Tous les muscles sont entourés par une gaine de tissu cellulaire qui peut être extrêmement mince ; qui, par contre, peut acquérir une épaisseur et une résistance appréciables. On appelle APONEVROSE ou FASCIA cette membrane fibreuse. Quand elle donne insertion aux muscles, il convient de l'assimiler à un véritable tendon (muscles de l'abdomen). Les gaines aponévrotiques sont reliées aux parties saillantes des os par des lames également fibreuses, constituant les CLOISONS INTERMUSCULAIRES ; — superficiellement, elles sont rattachées entre elles par des plans fibreux — MANCHONS — doublures de la peau dans les différentes parties du corps, cou, membres.

Les TENDONS sont aussi engainés d'enveloppes fibreuses : dans les régions où les mouvements sont plus fréquents, plus actifs et plus précis, ces enveloppes — *gaines ou synoviales tendineuses* — restent séparées des tendons par de véritables cavités séreuses. On les observe en grand nombre au poignet, au cou-de-pied, à la main et au pied, où elles favorisent le glissement des tendons.

Le mouvement de certains muscles détermine, entre leurs faces profondes et les plans sous-jacents, une dilacération locale — lente — du tissu conjonctif, qui aboutit à la formation des *bourses séreuses*.

Les BOURSES SÉREUSES PARA-MUSCULAIRES se rencontrent surtout au-dessous des tendons aplatis et arrondis des muscles particulièrement actifs ; elles se multiplient autour des articulations. On observe tous les degrés entre les cloisonnements plus ou moins distincts du tissu conjonctif et la *bourse séreuse parfaite*, qu'on peut comprendre de la façon suivante : cavité préexistante à tout décollement et à toute ouverture ; unique, bi- ou pluri-loculaire ; close de toutes parts ; à parois transparentes, lisses et humides se continuant sans interruption les unes avec les autres ; se gonflant d'un seul coup, d'air par une insufflation, de liquide solidifiable ou non par une injection ; ne préexistant généralement pas à la naissance ; augmentant par la répétition des mêmes mouvements. (Les mêmes appréciations peuvent s'appliquer aux *bourses séreuses sous-cutanées* qu'on trouvera mentionnées à l'article peau.)

ARTICLE II.

GÉNÉRALITÉS SUR L'APPAREIL DE LA CIRCULATION

L'appareil de la circulation — ANGÉIOLOGIE — comprend : un organe central, le cœur ; — un ensemble de canaux, vaisseaux, qui charrient le sang — vaisseaux sanguins — ou la lymphe — vaisseaux lymphatiques.

Les **Vaisseaux Sanguins** se divisent en : 1° vaisseaux artériels ou *Artères* qui conduisent le sang du centre à la périphérie, du cœur vers les organes ; leur ensemble constitue le SYSTÈME ARTÉRIEL ; 2° *Vaisseaux Capillaires* ; intermédiaires aux artères et aux veines, ils forment le SYSTÈME CAPILLAIRE ; 3° vaisseaux veineux ou *Veines* qui ramènent le sang de la périphérie au centre, des organes vers le cœur ; leur ensemble constitue le SYSTÈME VEINEUX.

Les **Vaisseaux Lymphatiques** forment un système à part qui aboutit au système veineux.

§ 1. — Cours général du sang dans les vaisseaux. La Circulation.

Le mot circulation (de *circulus*) implique l'idée d'un circuit fermé, d'un cerceau creux que le sang parcourt sans interruption, sous l'impulsion régulière

et indiscontinue d'un organe central, le cœur, se présentant dans le cas le plus simple sous la forme d'une dilatation locale du conduit fermé.

Cette disposition simple, s'observe chez les vertébrés inférieurs. Le cœur des poissons, simple dilatation locale du système vasculaire, n'a que deux cavités communicantes, l'oreillette et le ventricule. Du ventricule, le sang est chassé dans l'artère vers la périphérie ; puis, traversant les capillaires, il est ramené par les veines de la périphérie vers l'oreillette. De l'oreillette, il repasse dans le ventricule et ainsi de suite. Toutes les parties constituantes de l'appareil circulatoire sanguin — cœur, artères, capillaires, veines — existent ; mais la circulation est *simple et unique,* parce que le sang va directement puiser dans l'eau l'oxygène nécessaire à son renouvellement par l'intermédiaire des capillaires branchiaux, les branchies accomplissant, chez les poissons, la même fonction que les poumons chez les oiseaux et les mammifères. — Chez les vertébrés supérieurs, l'appareil respiratoire est représenté par des organes perfectionnés, distincts — les poumons — possédant des vaisseaux particuliers, par l'entremise desquels le sang vient se mettre directement au contact de l'oxygène de l'air contenu dans les alvéoles pulmonaires. Les poumons, devenus organes de première importance, reçoivent du cœur le sang veineux chargé d'acide carbonique, le transforment au niveau de l'épithélium pulmonaire (par échange gazeux) en sang artériel, chargé d'oxygène, qui est ramené au cœur. De là, la coexistence de deux circulations indépendantes : la *circulation générale* ou *grande circulation* ; la *circulation pulmonaire* ou *petite circulation.* De là également, la division du cœur, complète chez l'adulte, en deux cavités absolument indépendantes ; l'une gauche, CŒUR GAUCHE, ARTÉRIEL ; l'autre droite, CŒUR DROIT, VEINEUX.

Dans chacune de ces cavités, on retrouve la disposition signalée à propos de la circulation simple ; subdivision en deux parties communicantes, mais distinctes au point de vue fonctionnel : l'une supérieure — l'oreillette — en relation avec les vaisseaux de retour, les veines ; l'autre inférieure — le ventricule — en relation avec les vaisseaux de départ, les artères. — Ces notions, très générales, permettent de suivre le sang à travers la grande et la petite circulation.

I. — Du ventricule gauche du cœur, le sang est chassé dans l'*aorte,* artère principale de laquelle naissent toutes les autres artères, (sauf la pulmonaire), qui se chargent de le distribuer aux points les plus divers du corps. A sa terminaison, le système artériel se résout en les arborisations extrêmement nombreuses, déliées, microscopiques, des *capillaires.* Le sang s'y ralentit, y abandonne les éléments gazeux, indispensables à la vie de l'organisme, et s'y charge des produits de combustion et de déchet. — Il est ramené au cœur par les *veines.* Toutes se résument en les veines caves — supérieure et inférieure — qui débouchent dans l'oreillette droite. L'ensemble de ces vaisseaux constitue la **grande circulation** : elle comprend tout le système artériel (sauf l'artère pulmonaire) et tout le système veineux (sauf les veines pulmonaires) et s'étend du ventricule gauche à toutes les parties du corps (sauf les poumons) ; des différents points du corps à l'oreillette droite.

II. — De l'oreillette droite, le sang passe dans le ventricule droit, d'où il est lancé par l'artère pulmonaire et ses branches vers les deux poumons, au niveau des capillaires desquels il abandonne son acide carbonique pour se charger d'oxygène. Ainsi hématosé, il est ramené des capillaires pulmonaires à l'oreillette gauche par les veines pulmonaires. De l'oreillette, il passe dans le ventricule gauche et le cycle recommence. L'ensemble de ces vaisseaux constitue la **petite circulation** qui comprend : l'*artère pulmonaire,* chargée de transporter le sang veineux aux poumons ; les *capillaires pulmonaires* ; les *veines pulmonaires* qui ramènent au cœur le sang artérialisé. La petite circulation s'étend du ventricule droit à l'oreillette gauche.

§ 2. — Les Artères.

Les artères sont les vaisseaux *contractiles* et *élastiques* conduisant le sang du cœur aux capillaires. Leur ensemble figure le système artériel, subdivisé d'après l'origine de ses branches en *système aortique* (grande circulation) et *système pulmonaire* (petite circulation).

Structure des Artères. — Leurs parois sont formées de trois tuniques superposées : 1° l'*interne* comprend une couche endothéliale reposant sur une membrane vitrée. L'endothélium, semblable à celui des capillaires, est formé par juxtaposition de cellules plates, parallèles à l'axe du vaisseau, possédant un noyau ovalaire ; on met en évidence leurs lignes de jonction par l'imprégnation avec un sel d'argent (nitratation) ; 2° la *moyenne*, épaisse, est essentiellement constituée : dans les artérioles par des fibres musculaires lisses (artères du type musculaire) ; dans les artères volumineuses — aorte, carotides, fémorales — par des éléments musculaires, mais surtout par des fibres élastiques formant une charpente solide (artères du type élastique) ; 3° l'*externe ou adventice*, formée de tissu conjonctif représenté par des cellules fusiformes et étoilées, des faisceaux de fibrilles conjonctives et de fines fibres élastiques.

Les artères reçoivent : des vaisseaux, VASA VASORUM, qui se ramifient seulement dans l'adventice ; — de nombreux nerfs, la plupart à l'état de fibres de Remak, répartis en trois plexus : fondamental ou externe, intermédiaire, terminal, à la surface puis dans l'intérieur de la tunique moyenne.

§ 3. — Les Capillaires Sanguins.

Les capillaires sont les vaisseaux microscopiques interposés aux artères et aux veines.

Admis à priori par Harvey (1628) qui ne put les mettre en évidence, ils furent observés tout d'abord par Malpighi (1661) sur le poumon sec de la grenouille, puis étudiés par Leeuwenhoeck (1669) sur le mésentère de l'animal vivant, enfin isolés et décrits chez l'homme par Tréviranus (1836) et par Schwann.

Les branches ultimes des artères deviennent de plus en plus petites au fur et à mesure qu'elles pénètrent dans les os, les muscles, les organes ; leurs collatérales se multiplient et, par degrès insensibles se résolvent en un réseau immense dont les mailles innombrables sont les vaisseaux capillaires.

Le diamètre des capillaires est peu considérable ; il va de 5 μ à 25 μ ; au niveau de la muqueuse pulmonaire en particulier, il est réduit à 5-8 μ ; il est donc par places inférieur à celui des globules sanguins (7 μ et demi) qui de ce fait sont obligés de s'étirer pour traverser le réseau sous-jacent à l'épithélium des alvéoles pulmonaires ; cette disposition a pour effet de favoriser les échanges gazeux — hématose — en augmentant la surface d'osmose.

Structure des Capillaires. — Elle est des plus simples ; leur paroi est réduite à un endothélium formé par la juxtaposition de cellules plates, très minces, se soudant par leurs bords crénelés pour circonscrire la lumière du vaisseau.

On trouve les capillaires à peu près en tous les points du corps ; les seules parties qui en sont dépourvues sont : les cartilages hyalins, les parties dures des dents, les épithéliums ; dans l'œil, la cornée et le cristallin.

Au réseau capillaire font suite les multiples radicules veineuses, origines du système veineux ; par gradations insensibles — confluences — ces collatérales diminuent de nombre et aboutissent à des veines plus larges.

On peut admettre l'existence d'**anastomoses directes entre les artères et les veines** : à la pulpe des doigts (Bourceret), au lobule de l'oreille, à la surface du cerveau, dans le rein, et autour des grandes articulations (Gérard).

§ 4. — Les Veines.

Les veines ramènent le sang des capillaires aux oreillettes du cœur. Plus nombreuses que les artères, elles présentent la même disposition générale qu'elles et sont établies sur leur dessin. « Elles les imitent, dit Farabeuf, si elles ne les suivent côte à côte ; les artères sont comme des tuteurs pour les veines, qui ordinairement multiples, droites ou flexueuses ou plexiformes, s'y attachent de très près ou de loin, comme des sarments de place en place égarés. »

Elles restent *profondes* quand elles accompagnent immédiatement les artères dont elles sont les *satellites* ; dans les cas où elles semblent les abandonner, elles se ramifient en général sous la peau (veines *superficielles*). Les unes et les autres sont reliées entre elles par des *anastomoses* abondantes, des *canaux d'union* et de *dérivation* multipliés pour favoriser le retour du sang vers le cœur.

Leur groupement correspond à la division en grande et petite circulation.

a) Le *système de la grande circulation*, qui aboutit à l'oreillette droite du cœur, se résume dans les veines caves — supérieure et inférieure — auxquelles sont annexées d'une part, les veines rachidiennes, d'autre part, le système porte.

b) Le *système de la petite circulation*, qui aboutit à l'oreillette gauche du cœur, est représenté par les seules veines pulmonaires.

c) Le *système des veines du cœur* constitue un groupe à part.

Structure des Veines. — Les veines apparaissent comme des canaux de calibre irrégulier, plus fragiles et plus extensibles que les artères, moins élastiques et moins résistantes qu'elles, à cause du petit nombre de fibres élastiques qu'elles contiennent.

Elles présentent sur leur trajet, des VALVULES, replis membraneux toujours suffisants pour empêcher la rétrogradation du sang ; plus nombreuses dans les parties déclives du corps, elles manquent complètement dans certaines veines.

Les parois veineuses sont formées de deux tuniques : 1° une *interne* comprenant un endothélium qui repose sur une assise conjonctive ; 2° une *externe* constituée par des fibres musculaires lisses, le plus souvent transversales, réunies en faisceaux s'entrecroisant sous des angles plus ou moins aigus à l'intérieur d'une trame conjonctivo-élastique. Cette tunique supporte les vaisseaux, VASA VASORUM, qui arrivent jusqu'au-dessous de l'endothélium.

Les valvules sont tapissées sur leurs deux faces par l'endothélium ; leur centre est fait de tissu conjonctif avec réseaux élastiques.

Certaines grosses veines, les caves et les veines pulmonaires *renferment des fibres musculaires* STRIÉES réparties sur deux et même trois couches (veine cave supérieure).

§ 5. — Le Système Lymphatique.

Les Vaisseaux Lymphatiques. — La partie liquide du sang transsude à travers la paroi des capillaires sanguins pour être utilisée par les tissus ; finalement, elle est recueillie et charriée par un ensemble de canaux (*vaisseaux lymphatiques*) confluant tous vers deux troncs collecteurs, *canal thoracique* et *grande veine lymphatique*, qui déversent la lymphe dans le système veineux.

Le système lymphatique prend son origine : dans l'épaisseur du derme, sous les épithéliums ; dans les travées conjonctives séparant les éléments glandulaires ; au dessous des feuillets séreux. Ses premières voies sont des *capillicules* innombrables fermés en cul-de-sac à leurs extrémités, clos de toutes parts. Générale-

ment plus volumineux que les capillaires sanguins, leur paroi est formée uniquement par un épithélium simple.

Fig. 6 (Sappey). — *Les valvules des lymphatiques.* — Situées au niveau des nodosités, disposées par paires, elles ne sont pas alternes comme celles des veines; « elles forment deux séries et toutes celles de la même série sont situées du même côté ».

Anastomosés en plexus plus ou moins serrés — *réseaux d'origine* — ils acquièrent, côtoyant les capillaires sanguins, un volume plus considérable, et deviennent les *vaisseaux ou troncs lymphatiques.*

Généralement satellites des veines profondes ou superficielles, — tant dans les viscères que dans les membres — les troncs collecteurs apparaissent sous la forme de cordons de calibre sensiblement régulier mais bien plus petit que celui des artères et des veines de voisinage.

Ils présentent de place en place de légères dilatations dues à la présence constante de *valvules,* le plus souvent disposées par paires, qu'on rencontre : les unes — *valvules pariétales* — dans la continuité des vaisseaux; les autres — *valvules ostiales* — à la confluence des différents troncs. Dans les os et le système nerveux central, les lymphatiques entourent les vaisseaux sanguins de *gaines périvasculaires.* Les lymphatiques valvulés sont interrompus en des points rigoureusement constants par des renflements particuliers appelés *Ganglions* ou *Glandes Lymphatiques.*

Structure des Vaisseaux Lymphatiques. — Voisins des veines par leur structure, ils possèdent trois tuniques : 1° une *externe,* conjonctive; 2° une *moyenne,* de fibres musculaires lisses; 3° une *interne,* endothéliale. — Les *valvules* existent dans tous les vaisseaux, même dans les régions où les veines correspondantes n'en possèdent pas (chylifères, lymphatiques du cou); n'apparaissant guère, avec tout leur développement, que chez les mammifères et chez l'homme, elles « sont destinées à parer aux difficultés que la marche de la lymphe éprouve à travers les ganglions » (Vialleton, 1903).

Les **Ganglions** ou **Glandes Lymphatiques.** — Ce sont les organes lymphoïdes interposés sur le trajet des troncs; petites masses ovoïdes ou arrondies, denses, de couleur gris-rosée, leur nombre est sensiblement constant, leur volume variable (d'un grain de millet à une noisette et plus). On les rencontre surtout à la racine des membres, le long du cou et au hile des organes.

Ils sont constitués par un tissu conjonctif de nature spéciale (tissu adénoïde ou lymphoïde), maintenu et cloisonné par du tissu fibreux.

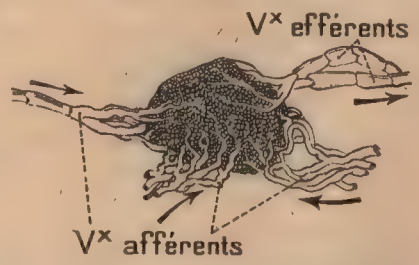

Fig. 7 (Sappey). — *Un Ganglion lymphatique; ses vaisseaux efférents sont moins nombreux, mais plus gros que les afférents.*

Tout ganglion reçoit des troncs lymphatiques appelés *afférents*; de son hile, partent des vaisseaux *efférents* toujours moins nombreux. Il est traversé par la lymphe dont il ralentit le cours; dans sa substance médullaire, sont probablement élaborés un grand nombre de globules

blancs : les leucocytes sont en effet plus abondants dans les troncs efférents que dans les afférents.

D'autres formations lymphoïdes, les **Follicules lymphatiques**, se rencontrent le long du tube digestif, dans le tissu sous-épithélial ; ils sont soit diffus, sans limites appréciables, soit agglomérés en masse de volume variable : *follicules solitaires* de l'iléon et du côlon ; *plaques de Peyer* de la dernière portion de l'intestin grêle ; *amygdales palatines*, etc. Ces follicules ont des connexions directes avec les lymphatiques voisins.

Article III.

GÉNÉRALITÉS SUR L'APPAREIL DE L'INNERVATION

Les différentes portions du système nerveux central forment une masse ininterrompue représentée ; dans le crâne, par *l'Encéphale* : (cerveau et ses pédoncules, cervelet et ses pédoncules, protubérance annulaire, bulbe rachidien) ; dans le canal rachidien, par la *Moelle épinière*.

§ 1. — Division embryologique du Système Nerveux Central.

Le système nerveux apparaît dans les premiers jours de la vie embryonnaire et prend successivement les formes de plaque, de gouttière et de canal médullaire.

La gouttière médullaire se ferme d'abord à la partie antérieure de l'embryon et s'y transforme rapidement en trois dilatations : les VÉSICULES CÉRÉBRALES PRIMITIVES ;

1° *Vésicule cérébrale antérieure*, prosencéphale ou cerveau antérieur ; —

2° *Vésicule cérébrale moyenne*, mésencéphale ou cerveau moyen ; —

3° *Vésicule cérébrale postérieure*, rhombencéphale ou cerveau rhomboïdal.

A. — **Les segments du Névraxe.** — 1° La gouttière médullaire se ferme d'avant en arrière pour donner la *moelle spinale*.

2° Des vésicules cérébrales primitives dérivent toutes les portions de l'encéphale :

a) Du *prosencéphale*, naissent : α) en avant le *cerveau terminal* ou *télencéphale* ; β) en arrière, le *cerveau intermédiaire* ou *diencéphale* ;

b) Le *mésencéphale* ne se dédouble pas ; c'est lui qui donne les *pédoncules cérébraux* et les *tubercules quadrijumeaux* ;

c) Le *rhombencéphale* se divise en trois parties distinctes qui sont, de haut en bas : l'*isthme du rhombencéphale*, le *métencéphale*, le *myélencéphale*.

B. — Les **cavités du Névraxe.** — La cavité du canal primitif est étroite en arrière, élargie en avant. — 1° En arrière, elle devient le *canal épendymaire*. — 2° En avant, elle ne suit que de loin l'ampliation des vésicules cérébrales, mais acquiert une forme et un calibre différents dans chacune des vésicules cérébrales : *a*) la cavité du rhombencéphale devient le *4e ventricule* ; *b*) la cavité du mésencéphale se rétrécit en l'*aqueduc du Sylvius* ; *c*) les cavités des vésicules secondaires du prosencéphale forment respectivement : le *3e ventricule* ou cavité du cerveau intermédiaire ; les *ventricules latéraux* ou cavités du cerveau terminal (hémisphères). Le 3e ventricule communique, en arrière, avec le 4e ventricule par l'aqueduc de Sylvius, en avant avec les ventricules latéraux par les trous de Monro.

§ 2. — Le Tissu Nerveux.

La substance blanche et la substance grise. — Tout le système nerveux est formé de deux substances différentes par leur couleur et leur cons-

titution : la substance blanche qui se rencontre dans une partie de l'axe cérébro-spinal (à la périphérie de la moelle, au centre des hémisphères), et dans la plupart des nerfs périphériques ; la substance grise, beaucoup plus importante, qui forme une grande partie de l'axe cérébro-spinal (au centre de la moelle, à la périphérie du cerveau) et tout le système nerveux sympathique.

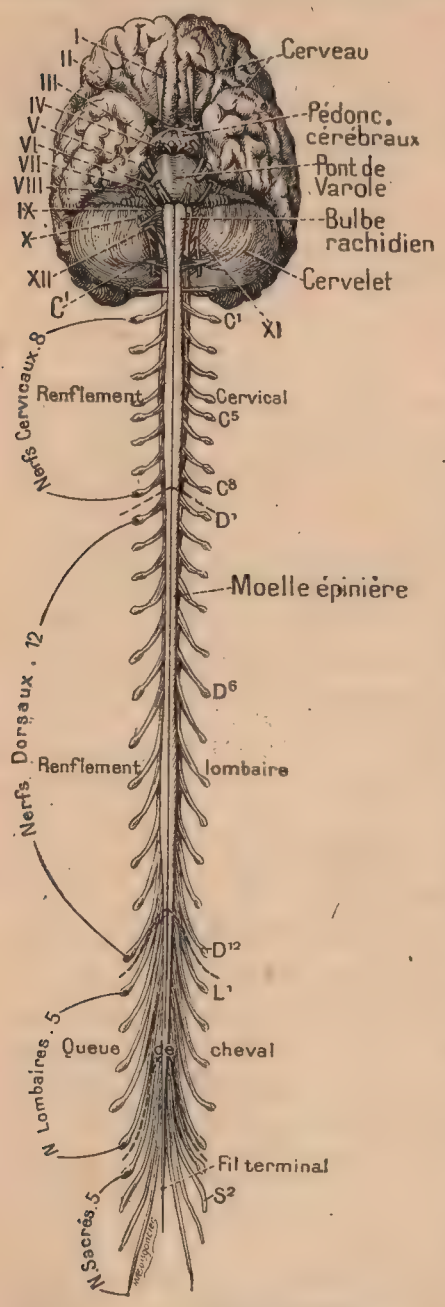

Fig. 8. — *Le Système Nerveux central. Vue générale d'en avant.*

I à XII, la succession des 12 nerfs crâniens.

Les éléments nerveux. — Il n'y a dans tout le système nerveux qu'UN SEUL ÉLÉMENT ANATOMIQUE : LA CELLULE NERVEUSE, *dont les fibres nerveuses sont les prolongements.* — Mais pour la commodité de la description, on étudie les cellules nerveuses, puis les fibres nerveuses.

a) **Cellules nerveuses.** — Localisés dans la substance grise, ces éléments essentiels du système nerveux, variables de formes et de dimensions, ont tous comme caractère constant d'être toujours pourvus de prolongements. — On les divise en trois groupes, d'après le nombre des prolongements qui donnent à la cellule sa forme caractéristique : les cellules *unipolaires*, les cellules *bipolaires*, les cellules *multipolaires*.

CELLULES UNIPOLAIRES. — Chez l'homme, on ne les rencontre guère que dans certaines parties de la rétine, du mésencéphale et le noyau ventral du nerf acoustique. Volumineux, leur corps cellulaire plus ou moins épineux émet un gros prolongement descendant continué par le cylindre-axe d'une fibre.

CELLULES BIPOLAIRES. — Elles figurent certains neurônes sensitifs périphériques : muqueuse olfactive, rétine, ganglions du nerf acoustique. De forme ovoïde ou fuselée, elles émettent un prolongement par chacune de leurs extrémités.

Les cellules constitutives des ganglions cérébro-spinaux, unipolaires en apparence, doivent être considérées comme des cellules bipolaires dont les deux pro-

longements, fusionnés au voisinage de la cellule, ne tardent pas à se séparer non loin d'elle en donnant un prolongement central et un prolongement périphérique.

Cellules multipolaires. — Presque toutes les cellules de l'axe cérébro-spinal sont multipolaires. De leur corps protoplasmique, partent deux sortes de pro-

Fig. 9. (Van Gehuchten). — *Cellules unipolaires.*

Fig. 10. (Van Gehuchten). — *Transformation des cellules bipolaires en cellules unipolaires.*

longements : un prolongement unique, *cylindre-axile* ou *de Deiters*, qui se continue avec le cylindre-axe d'une fibre nerveuse ; — des prolongements multiples, *protoplasmiques*, variables de nombre, de calibre, de distribution.

b) **Fibres nerveuses.** — Elles représentent les fils conducteurs qui mettent les cellules nerveuses en rapport soit entre elles, soit avec les tissus de l'organisme.

L'élément essentiel de la fibre nerveuse est le *cylindre-axe* ou *axone ;* irrégulièrement cylindrique, il est formé par la juxtaposition de fibrilles — neurofibrilles — individualités anatomiques se poursuivant sur toute la longueur du nerf ; d'après l'opinion la plus généralement admise, les neurofibrilles sont les éléments conducteurs de l'influx nerveux.

Variétés des fibres nerveuses. — 1° Les fibres grises ou amyéliniques, c'est-à-dire dépourvues de myéline. Elles comprennent :

α) Les *fibres réduites au seul cylindre-axe* : fibres de la couche moléculaire du cervelet ; fibres des nerfs crâniens et rachidiens près de leur terminaison (elles perdent d'abord leur gaine de myéline, puis leur gaine de Schwann) ; fibres de la substance blanche de l'axe cérébro-spinal, qui, perdant leur gaine de myéline avant de se terminer dans la substance grise, sont entourées seulement d'une membrane dite gaine de Schwann.

β) Les *fibres de Remak.* Ce sont elles qui entrent dans la constitution de tous les nerfs dépendant du système sympathique et dans celle des nerfs olfactifs.

2° Les fibres blanches ou fibres myéliniques.

Le cylindre-axe de ces fibres est entouré par une gaine de substance blanche appelée *myéline*, interrompue de distance en distance par les étranglements annulaires. Suivant que la myéline est elle-même à nu ou entourée par la gaine de Schwann, on a :

α) Les *fibres à myéline sans gaine de Schwann* (elles constituent toute la substance de l'axe cérébro-spinal ; elles forment également le nerf optique).

β) Les *fibres à myéline avec gaine de Schwann* (fig. 11) qu'on rencontre dans tous les nerfs périphériques crâniens (à l'exception des nerfs olfactifs et optiques) et rachidiens.

Le système nerveux central n'est d'abord formé que de substance grise (cellules nerveuses et fibres amyéliniques). La myéline, substance blanche, fait son apparition vers la fin du 5e mois de la vie intra-utérine ; peu à peu, elle entoure toutes les fibres qui forment la substance blanche. Les cordons moteurs de la moelle sont les derniers qui acquièrent leur gaine de myéline (vers le 6e mois de la vie fœtale).

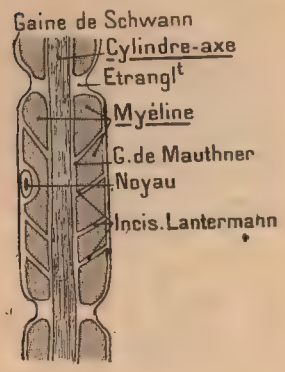

Fig. 11. — *Détails de structure d'un segment de fibre nerveuse.*

Relations des éléments nerveux.

Théories anciennes. — Gerlach ayant cru voir, dans toute la substance grise centrale, un treillis inextricable de fines fibres nerveuses, admit : 1° l'existence d'un réseau nerveux, formé par des anastomoses entre les dernières ramifications des prolongements protoplasmiques de toutes les cellules nerveuses ; 2° la possibilité, pour certaines branches de ce réseau, de se grouper en un faisceau et de devenir ainsi le cylindre-axe d'une fibre nerveuse.

Pour Golgi, les prolongements protoplasmiques ne s'anastomosent pas, mais ont des terminaisons toujours libres. Le cylindre-axe abandonne sur son trajet de fines collatérales : ou bien il est court et se divise à l'infini en formant un lacis touffu. Les fibrilles de nature cylindre-axile formeraient ainsi un réseau nerveux diffus.

Actuellement, ces deux théories ne sont plus admises.

Théories actuelles. — La **doctrine du neurône** (Cajal, Van Gehuchten). — Les méthodes récentes de coloration du système nerveux ont montré que le réseau nerveux, décrit dans la substance grise, existe bien ; mais les fibrilles qui le forment ne présentent en aucun point d'anastomoses véritables. Le cylindre-axe, aussi bien que les prolongements protoplasmiques, se termine par des ramifications libres et indépendantes (Cajal). Le seul élément nerveux, c'est la cellule nerveuse avec tous ses prolongements ; *unité nerveuse* à laquelle on a donné le nom de **neurône.**

Certaines recherches ont voulu « prouver l'existence d'un élément nerveux, la neurofibrille, indépendant génétiquement des fibres nerveuses et des cellules nerveuses qu'il ne fait que traverser, et qui serait continu depuis la surface sensible où se produit l'impression jusque dans l'organe musculaire où se manifeste la réaction » (Van Gehuchten).

Malgré les objections qu'on a faites à la théorie du neurône, il semble bien démontré que dans le système nerveux des animaux supérieurs, il n'existe pas de larges anastomoses entre les prolongements protoplasmiques. — Chaque élément nerveux — cellule nerveuse avec tous ses prolongements — possède vraisemblablement son indépendance anatomique.

c) **Division des nerfs.** — Depuis Magendie (1822), on divise les nerfs en moteurs et sensitifs.

Les nerfs moteurs. Ils proviennent des grandes cellules, dites motrices, des cornes antérieures de la moelle et des centres de l'axe cérébral ; chacune d'elles émet deux sortes de prolongements : protoplasmiques, cylindre-axile. L'influx nerveux, dans les nerfs moteurs, va du centre à la périphérie ; — des prolongements protoplasmiques ou *cellulipètes*, vers la cellule motrice et de là dans le prolongement cylindre-axile ou *cellulifuge*. Cellule et prolongements représentent un neurône moteur.

Les nerfs sensitifs. Ils sont formés d'éléments nerveux sensitifs périphériques,

dont les cellules (bipolaires ou à un prolongement en T) situées dans le ganglion rachidien ou crânien émettent deux prolongements : l'un qui monte vers les centres nerveux et devient cylindre-axe d'une fibre nerveuse de la racine postérieure (dans la moelle) ; l'autre qui se rend aux surfaces sensibles et a toutes les apparences d'un cylindre-axe. — Dans les nerfs sensitifs, l'influx nerveux va de la périphérie au centre, des surfaces sensibles vers les ganglions rachidiens ou crâniens ; le prolongement qui remonte vers la cellule ganglionnaire doit être appelé *cellulipète* et être identifié à un prolongement protoplasmique ; le prolongement qui remonte vers la corne postérieure de la moelle ou l'axe nerveux central doit être appelé *cellulifuge* : lui seul a la signification morphologique et physiologique d'un prolongement cylindre-axile.

« On arrive donc à définir le neurône en général, qu'il soit moteur ou sensitif, de la manière suivante : une cellule nerveuse avec un ou des prolongements cellulipètes, et un prolongement cellulifuge ; le ou les prolongements cellulipètes sont dits, quelles que soient et leur longueur et leurs dispositions, prolongements de protoplasma ; le prolongement cellulifuge est dit prolongement cylindre-axile » (M. Duval).

Le *contact utile* — *l'articulation* (Ramon y Cajal) — entre neurônes superposés se fait par contiguïté et non par continuité, c'est-à-dire a lieu exclusivement entre les ramifications terminales du prolongement cylindre-axile d'un neurône, les ramifications protoplasmiques et le corps cellulaire d'un autre neurône.

§ 3. — Les Nerfs Rachidiens.

Les nerfs rachidiens ou spinaux se détachent symétriquement des faces latérales de la moelle et sortent du canal vertébral par les trous de conjugaison. Au nombre de 33 paires, on les divise, d'après les régions du rachis ou ils émergent, en cervicaux (8), dorsaux (12), lombaires (5), sacrés (5), coccygien (3).

Caractères généraux du nerf rachidien. — Origines apparente et réelle. — Tout nerf rachidien est mixte, c'est-à-dire formé de fibres motrices et de fibres sensitives.

Origine apparente. — Il se détache de la face latérale de la moelle par deux racines : l'*antérieure, motrice*, émerge du sillon collatéral antérieur ; la *postérieure, sensitive*, du sillon collatéral postérieur. Les deux racines convergent plus ou moins obliquement vers le trou de conjugaison, enveloppées par l'arachnoïde, puis traversent la dure-mère qui les entoure d'une gaine commune. — Dans le trou de conjugaison, la racine postérieure présente un renflement de la grosseur d'un grain de blé ; c'est le *ganglion rachidien, spinal* ou *intervertébral*.

La direction des racines est d'autant plus oblique qu'on les observe plus bas ; la moelle ne descendant pas jusqu'à la 2e vertèbre lombaire, les racines des nerfs lombaires et sacrés suivant un trajet sensiblement vertical, se groupent en un gros faisceau nerveux — queue de cheval — qui occupe tout l'espace du canal rachidien compris entre l'extrémité inférieure de la moelle et la partie tout inférieure du canal ; par suite de cette disposition, les ganglions spinaux des nerfs sacrés et coccygiens occupent le canal rachidien lui-même.

Origine réelle. — Les fibres de la *racine antérieure* ont leur origine *dans la moelle*, au niveau des cellules radiculaires de la corne antérieure —. Les fibres de la *racine postérieure* proviennent des cellules bipolaires du *ganglion rachidien*.

Le nerf mixte. — Racine antérieure et racine postérieure s'unissent en

dehors du ganglion spinal, et sortent du trou de conjugaison : le *tronc mixte* ou *radiculaire* ainsi formé est très court — quelques millimètres —. Dès sa sortie du trou de conjugaison, il donne un petit *rameau méningé* qui rentre dans le canal rachidien, puis *se divise en deux branches, l'une postérieure, l'autre antérieure.*

Les *branches postérieures*, généralement grêles (sauf les deux premières) fournissent la motricité aux muscles de la nuque et du dos ; la sensibilité à une partie du cuir chevelu, à la nuque, au dos et aux lombes.

Les *branches antérieures*, plus volumineuses, se groupent en plexus au cou, dans les régions lombaire et sacrée, et restent indépentandes dans la région dorsale (nerfs intercostaux). De plus, elles sont toutes en relation avec les ganglions sympathiques voisins par des filets appelés *rameaux communicants.*

§ 4. — Les Nerfs Crâniens.

Dans ce manuel, les nerfs crâniens ne sont pas rassemblés en un même chapitre, mais disséminés. On les trouvera successivement : le trijumeau (V) après les muscles masticateurs ; le facial (VII) après les muscles de la face ; les IXe, Xe, XIe et XIIe paires au cou ; l'olfactif (I) après les fosses nasales ; l'optique (II) après le globe de l'œil ; les IIIe, IVe et VIe paires après les muscles de l'œil ; enfin, l'acoustique (VIII) est rattaché à l'oreille interne. — On comprendra dès maintenant pourquoi le système nerveux central est décrit avant les muscles.

Leurs 12 paires sont d'avant en arrière :
Première paire : nerf olfactif. — N. I.
Deuxième paire : nerf optique. — N. II.
Troisième paire : n. moteur oculaire commun ou oculo-mot. commun. — N. III.
Quatrième paire : nerf pathétique. — N. IV.
Cinquième paire : nerf trijumeau ou trifacial. — N. V.
Sixième paire : n. moteur oculaire externe ou oculo-moteur externe. — N. VI.
Septième paire : nerf facial. — N. VII.
Huitième paire : nerf auditif ou acoustique. — N. VIII.
Neuvième paire : nerf glosso-pharyngien. — N. IX.
Dixième paire : nerf pneumogastrique ou vague. — N. X.
Onzième paire : nerf Accessoire de Willis. — N. XI.
Douzième paire : nerf grand hypoglosse. — N. XII.

Remarque. — Il faut de suite apprendre cette nomenclature et se familiariser avec les abréviations — N. I, — N. II, etc., — par lesquelles on désigne les nerfs crâniens sur les figures.

Au point de vue physiologique, ils se divisent en sensoriels, moteurs, mixtes.

Les NERFS SENSORIELS sont au nombre de trois : olfactif, optique, auditif. De par leur origine, l'olfactif et l'optique, émanations cérébrales directes ayant poussé vers l'extérieur, doivent être rangés à part.

Les NERFS EXCLUSIVEMENT MOTEURS sont au nombre de cinq : moteur oculaire commun, pathétique, moteur oculaire externe, accessoire de Willis, grand hypoglosse. Le facial, habituellement décrit comme moteur, doit en réalité être compris comme un nerf mixte.

Les NERFS MIXTES sont au nombre de quatre : trijumeau, facial, glosso-pharyngien, pneumogastrique.

Caractères généraux du nerf crânien. — Origines apparente et réelle.

— Chaque nerf crânien présente des caractères spéciaux variables avec son origine, son trajet, sa destination. Aux nerfs des dix dernières paires, on décrit une origine apparente et une origine réelle.

Origine apparente. — Elle répond au point d'émergence du nerf sur le tronc cérébral ; elle se fait par un tronc unique ou par des faisceaux plus ou moins nombreux ne tardant pas à se grouper en tronc.

Origine réelle. — Celle des *nerfs sensoriels* se trouve dans l'épithélium même des membranes sensorielles (muqueuse olfactive, rétine, oreille interne) ; raison pour laquelle j'ai étudié les nerfs sensoriels de leurs origines jusqu'à leurs centres.

Celle de la *portion sensitive des nerfs mixtes* se trouve dans les cellules des ganglions périphériques — homologues des ganglions rachidiens — annexés à ces nerfs : les prolongements cylindre-axiles de leurs cellules ganglionnaires se dirigent vers le tronc cérébral, et s'y bifurquent en deux branches : l'une, ascendante courte, se termine dans la substance grise voisine, l'autre descendante beaucoup plus longue, entre dans la constitution de la racine descendante du nerf.

Enfin, les *nerfs moteurs* (ou la *portion motrice des nerfs mixtes*) étant constitués comme les racines antérieures des nerfs rachidiens, ont leurs origines réelles dans les cellules motrices groupées dans les différents noyaux gris échelonnés dans le bulbe rachidien, la protubérance annulaire et le cerveau moyen. Les cylindre-axes de ces cellules sortent du tronc cérébral après un parcours plus ou moins long et constituent immédiatement les fibres du tronc moteur.

Article IV.

GÉNÉRALITÉS SUR LES ORGANES DES SENS

L'*odorat*, la *vue* et *l'ouïe* peuvent être considérés comme des sens parfaits ; en effet, ils conduisent au cerveau les impressions sensorielles spéciales par un nerf sensoriel spécial : en l'espèce, l'*olfactif* pour l'olfaction, l'*optique* pour la vision, l'*acoustique* pour l'audition. La spécialisation des deux premiers sens — odorat et vue — s'explique par l'origine embryologique de leurs nerfs qui se détachent l'un et l'autre du cerveau antérieur, le premier s'évaginant du rhinencéphale (vers la future fosse nasale), le second du thalamencéphale (vers la future orbite).

L'importance de l'ouïe et sa spécialisation s'accusent également par la complication de son nerf dons son origine, dans son trajet, dans ses terminaisons et ses connexions avec les centres nerveux.

Le *toucher* a pour lui, non pas un nerf, mais tous les nerfs sensibles, répartis avec une telle profusion de terminaisons tactiles qu'il n'est pas un point de la peau ou des muqueuses superficielles qui soit insensible.

Quant au *goût*, il se distingue des autres sens. Les nerfs qui reçoivent les impressions gustatives — le lingual (du trijumeau) et le glosso-pharyngien — sont capables d'apprécier également les sensations tactiles et thermiques. Par beaucoup de points toutefois, le glosso-pharyngien se rapproche des nerfs sensoriels : il n'intervient dans la gustation que par un nombre assez restreint de ses multiples filets et il n'utilise ses fonctions qu'autant qu'il y a intégrité de certaines branches sensitives voisines — de l'olfactif, du trijumeau, voire de certains rameaux du pneumogastrique.

Considérations sur l'innervation des organes des sens. — Si l'on accepte qu'un organe est d'autant plus perfectionné qu'il est plus compliqué, on peut admettre que la rétine renferme le plus parfait de nos organes des sens. Le schéma ci-contre, emprunté à Mathias Duval, montre que dans cet ordre d'idées, la complexité des ramifications nerveuses périphériques chargées de recueillir les sensations s'accentue dans les organes des sens à partir des épithéliums de sensibilité générale (toucher) en passant successivement par la gustation, l'audition, l'olfaction, pour arriver enfin à la vision. Dans cette gradation, ce sont encore l'olfaction et la vision qu'on trouve comme sens le plus perfectionnés avec leurs nerfs, olfactif puis optique, qu'on peut appeler *sensoriels cérébraux*.

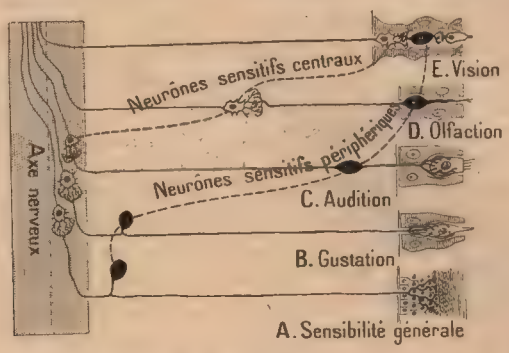

Fig. 12 (M. Duval). — *Schéma de la série des organes des sens; leurs épithéliums, leurs cellules sensorielles et leurs neurônes.*

L'organe périphérique est variable dans chacun des sens. — 1° Dans le toucher, sensibilité générale, l'organe périphérique est très simple et se réduit à des terminaisons nerveuses libres autour de cellules épithéliales, soit de l'épiderme, soit de corpuscules spéciaux du derme; 2° Dans la gustation, les terminaisons nerveuses sensorielles se font librement autour des cellules dites gustatives supportées par un épithélium indifférent de soutien; 3° Dans l'audition, leur disposition est la même, malgré une complexité qui n'est qu'apparente; 4° Dans l'olfaction, les cellules sensorielles olfactives appartiennent directement aux ramifications nerveuses; bipolaires, elles forment les *neurônes sensitifs périphériques de l'olfaction*; 5° Dans la vision, les cellules sensorielles bipolaires, cônes et bâtonnets (v. rétine) figurent les *neurônes sensitifs périphériques de la vision*.

En suivant cette gradation, on constate que le *neurône sensitif périphérique* présente à la fois une modification dans sa forme et un déplacement.

1° Dans l'appareil de sensibilité générale et dans la gustation, il est unipolaire mais pourvu d'un prolongement en T et son corps est loin de la périphérie, près de l'axe nerveux, dans les ganglions annexés aux racines sensitives des nerfs rachidiens et crâniens; 2° dans l'audition, il devient bipolaire et se place près de l'épithélium auditif, dans les ganglions de Corti et de Scarpa; 3° enfin dans l'olfaction et la vision, il s'intercale directement entre les cellules de soutien de l'épithélium sensoriel.

Toujours dans le même sens, on observe un déplacement analogue du *neurône sensitif central* qui, situé dans la substance grise de l'axe nerveux médullo-bulbaire pour les sensibilités générale, gustative et auditive, se rapproche de la périphérie dans l'olfaction (cellules mitrales du bulbe olfactif) et fait corps avec

l'épithélium de la rétine dans la vision. Dans ce cas particulier, ses prolongements cylindre-axiles vont constituer directement les fibres du nerf optique.

Article V.

GÉNÉRALITÉS SUR LES ORGANES SPLANCHNIQUES

§ 1. — L'Appareil de la Digestion.

L'appareil digestif est constitué : 1° par le tube digestif ouvert à ses deux extrémités ; 2° par des annexes, les dents et les glandes digestives.

Dans toute sa longueur, il est rattaché aux parois des grandes cavités du tronc : au-dessus du diaphragme par des formations conjonctives et musculaires, tractus péri-pharyngiens et péri-œsophagiens ; au-dessous du diaphragme, par des formations spéciales empruntées au péritoine et auxquelles on peut donner le nom général de *mésentères* (ce mot étant pris dans le sens de : feuillet double soutenant des vaisseaux et des nerfs).

Tractus et mésentères assurent à la fois la suspension, la vascularisation (nutrition) et l'innervation des parois du tube digestif.

Les différentes parties qui composent le tube digestif sont :

1° La **bouche**, cavité de réception des aliments ; les **dents** et les **glandes salivaires** lui sont annexées ;

2° Le **pharynx**, carrefour commun aux voies digestives et respiratoires supérieures ;

3° L'**œsophage**, long canal qui conduit les aliments du pharynx à l'estomac ;

La bouche et ses annexes, le pharynx et l'œsophage, forment la partie sus-diaphragmatique du tube digestif.

4° L'**estomac** avec ses glandes propres ;

5° L'**intestin grêle** dans la première partie duquel s'abouchent les canaux excréteurs de glandes digestives volumineuses ; le **foie** et le **pancréas** ;

6° Le **gros intestin** ;

7° L'**anus**.

L'estomac, l'intestin grêle, le gros intestin et leurs annexes forment la partie sous-diaphragmatique du tube digestif ; — ses trois segments sont bien distincts.

L'**estomac**, poche extensible, présente suivant les moments de la digestion des alternatives de dilatation et de resserrement qui font varier considérablement son volume. Sa limite inférieure, marquée par un sphincter, le *pylore*, est bien précise.

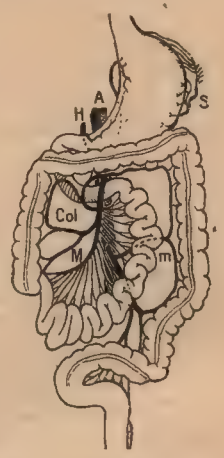

Fig. 13 (Farabeuf). — *Disposition définitive de l'intestin grêle et du gros intestin après torsion complète de l'anse ombilicale.*

A. Aorte. — *H*. Hépatique. — *S*. Splénique. — *M*. Mésentérique supérieure. — *Col*. Côliques droites. — *M*. Mésentérique inférieure.

L'**intestin grêle** s'étend du pylore jusqu'à la *valvule iléo-cæcale*. On le subdivise en : duodénum, jéjunum, iléon. — Le duodénum en représente la portion fixe (au moins chez l'adulte) par la constance de ses coalescences avec la paroi abdominale postérieure. — Le jéjunum correspond au premier tiers de ce qui

reste de l'intestin grêle (Macalister); l'ILÉON aux deux autres tiers. Ces deux portions, aux limites tout conventionnelles, sont habituellement réunies sous la désignation de JÉJUNO-ILÉON ; leur caractère essentiel est la mobilité, conséquence de la laxité du *mésentère* qui les suspend.

Le **gros intestin** s'étend de la valvule iléo-cæcale à l'anus. Il est classique de comparer sa forme générale à un point d'interrogation (Verneuil). On lui distingue : 1° le CÆCUM ; l'iléon y débouche ; il peut être considéré comme un organe ayant ses fonctions propres ; — 2° Le CÔLON ASCENDANT OU LOMBAIRE DROIT ; il monte profondément dans le flanc droit ; au tiers inférieur du rein droit ; il se coude (*angle hépatique du côlon*) ; — 3° le CÔLON TRANSVERSE ; son extrémité gauche se fléchit sous la rate (*angle splénique du côlon*) ; — 4° le CÔLON DESCENDANT OU LOMBAIRE GAUCHE ; il descend profondément dans le flanc gauche, puis se continue sans démarcation, au niveau de la crête iliaque gauche avec : 5° le CÔLON ILIAQUE ; — 6° l'ANSE OMÉGA (*côlon pelvien* de l'adulte) ; elle s'étend en bas jusqu'à la 3e vertèbre sacrée ; — 7° le RECTUM ; cette portion invariablement fixe, se termine à l'**anus**.

§ 2. — L'Appareil de la Respiration.

L'acte respiratoire essentiel — la transformation du sang veineux chargé d'acide carbonique, en sang artériel chargé d'oxygène — s'effectue dans l'épithélium des alvéoles pulmonaires. C'est à son niveau que se font les échanges gazeux constituant le phénomène de l'*hématose*.

Les différentes formations respiratoires concourent à amener l'air extérieur au contact du sang dans l'intimité du poumon. Elles présentent à considérer : 1° les *organes intervenant mécaniquement* dans l'acte respiratoire : la cavité thoracique, les muscles de l'inspiration (en particulier le diaphragme) et de l'expiration ; 2° les *organes physiques de la respiration* : d'une part, les fosses nasales avec leur muqueuse très vasculaire et le pharynx ; d'autre part l'arbre respiratoire comprenant : le **larynx**, la **trachée** et les **bronches** ; 3° les organes de l'hématose proprement dits : les **poumons** et particulièrement l'épithélium respiratoire, fonctionnellement spécialisé.

L'air extérieur, au moment de l'inspiration, passe successivement des fosses nasales, où il s'échauffe, dans le pharynx ; puis dans le larynx, la trachée, l'arbre bronchique et ses ultimes ramifications. Dans les alvéoles du lobule pulmonaire, il vient au contact de la membrane excessivement mince — *endothélium vasculaire* — des capillaires pulmonaires dont il reste toutefois séparé par l'*assise unique et très aplatie de l'épithélium des alvéoles*. C'est là qu'il abandonne au sang son oxygène et qu'il se charge d'acide carbonique.

Les mouvements d'expiration le chassent ensuite des alvéoles dans les bronches. Cet air expiré revient se mélanger à l'air extérieur en suivant en sens inverse les voies aériennes à travers lesquelles il s'était engagé.

Les relations entre les appareils circulatoire et respiratoire sont intimes. Mentionnées déjà avec la petite circulation, elles seront étudiées en détail avec le lobule pulmonaire.

§ 3. — L'Appareil Urinaire.

L'appareil urinaire comprend l'ensemble des organes qui ont pour fonction la sécrétion et l'excrétion de l'urine. Ce sont : 1° les **reins**, en relation directe

avec la circulation générale par les gros vaisseaux rénaux ; 2° les voies d'excrétion du rein, **calices, bassinet** et **uretère**, qui conduisent l'urine des reins à la vessie ; 3° la **vessie urinaire**, réservoir dans lequel l'urine s'accumule dans l'intervalle des mictions; 4° l'**urèthre**.

L'urèthre est indépendant chez la femme; chez l'homme il est en relation avec les organes génitaux internes et sert à la fois de canal vecteur de l'urine et du sperme (1).

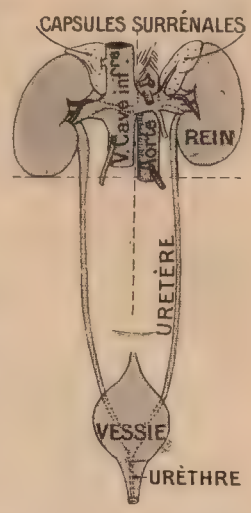

Fig. 14. — *L'appareil urinaire et les capsules surrénales.*

§ 4. — L'Appareil de la Génération.

L'appareil générateur comprend l'ensemble des organes de la reproduction.

Les glandes génitales ont dans les deux sexes, même origine embryologique ; leur ébauche première, éminence génitale, se montre très tôt, dans le fond de la grande cavité pleuro-péritonéale de l'embryon, sous la forme d'un épaississement mésodermique formé aux dépens de la paroi localement épaissie du cœlome qui évolue de chaque côté du mésentère, en dedans du corps de Wolff.

L'éminence génitale ou sexuelle, recouverte de l'épithélium germinatif, représente à l'origine, la glande sexuelle indifférente ; elle évolue d'une façon différente suivant qu'elle doit donner naissance à un *ovaire* — glande génitale femelle — ou à un *testicule* — glande génitale mâle. Cette différenciation précoce aboutit finalement, chez la femelle et le mâle, à la formation d'organes nettement spécialisés déterminant les caractères morphologiques de l'appareil génital de l'un ou de l'autre sexe.

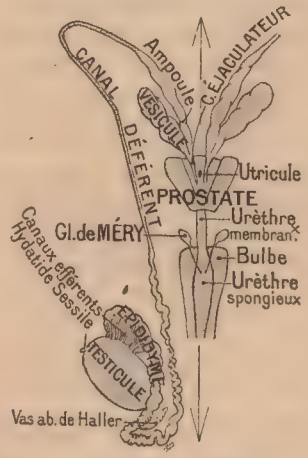

Fig. 15. — *Les voies spermatiques.*

Organes génitaux de l'homme. — Ce sont : les glandes sexuelles mâles, *testicules* ; les *voies spermatiques* ; les glandes annexes représentées principalement par la *prostate*, accessoirement par les *glandes de Méry*.

Le **testicule** préside à l'élaboration des spermatozoïdes, cellules sexuelles mâles qui sont les éléments essentiels du sperme, liquide séminal. Développés dans les tubes séminifères du testicule, les spermatozoïdes traversent lentement les **voies spermatiques**, *canal de l'épididyme*, *canal déférent*, pour aller s'accumuler, dans l'intervalle des éjaculations, dans les *vési-*

(1) On rassemble habituellement la description des organes urinaires et celle des organes génitaux sous la dénomination générale d'*appareil génito-urinaire* : on s'appuie, dans ce cas, à la fois sur des raisons embryologiques (origine commune des organes génito-urinaires) et sur des raisons morphologiques (fonction de l'urèthre). Je n'ai pas cru devoir adopter ce groupement d'organes qui sont, au moins chez la femme, absolument indépendants au point de vue anatomique, sinon embryologiquement.

cules séminales, réservoir situé derrière la vessie et s'abouchant dans l'urèthre prostatique par les *canaux éjaculateurs*. La **prostate** entoure la première partie de l'urèthre; en relation immédiate avec les voies spermatiques qui la traversent à leur terminaison, elle contribue, par la sécrétion d'un liquide spécial, à la dilution du sperme. Au moment de l'éjaculation, le sperme traverse tout le canal de l'urèthre.

Organes génitaux de la femme. — Ils peuvent être divisés en organes internes et organes externes.

Les organes génitaux internes sont : les organes sexuels femelles, **ovaires** ; les voies génitales, **trompes de Fallope**, **utérus** et **vagin**. Les organes génitaux externes se groupent dans la région qu'on appelle la **vulve**. — (Les *mamelles*, qu'on décrit souvent avec l'appareil générateur, doivent être rattachées aux glandes de la peau dont elles ne sont qu'une variété).

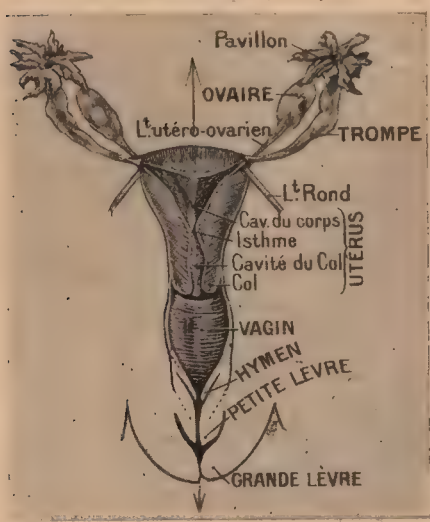

Fig. 16. — *Les voies génitales de la femme.*

Dans leur ensemble, les organes génitaux internes sont à la fois disposés pour permettre la descente de l'ovule élaboré par l'ovaire et pour recevoir le sperme, déposé au fond du vagin par l'éjaculation qui suit la copulation ; ses éléments essentiels — spermatozoïdes — progressent grâce à leurs mouvements actifs à travers les cavités de l'utérus et des trompes, lancés à la recherche de l'ovule qu'ils ont pour rôle de féconder.

Les épithéliums des muqueuses : du vagin d'une part, de l'utérus d'autre part, présentent des caractères différenciés. Le premier est pavimenteux stratifié ; le second, cylindrique à cils vibratiles. Je mentionne tout de suite les mouvements particuliers de ces cils qui s'effectuent de l'intérieur vers l'extérieur, favorisant la progression de l'ovule, mais ralentissant l'ascension des spermatozoïdes.

Le nom de glandes convient-il aux organes sexuels du mâle ou de la femelle ? Pour Bujard, 1911 (Essai de classification des formations glandulaires de l'homme), on peut considérer le testicule comme une glande conglomérée, dont « chaque lobule est une glande tubuleuse ramifiée et anastomosée », mais présentant comme particularité « son caractère anastomotique dans plusieurs de ses segments ». Quant à l'ovaire, il peut être rattaché à la catégorie des glandes remaniées, du genre des glandes folliculeuses déhiscentes.

§ 5. — Généralités sur les Organes à sécrétion interne.

On comprend sous le nom général d'organes à sécrétion interne une série de formations de constitution et de fonctions différentes, mais ayant toutes comme caractère distinctif l'absence de canal excréteur. Situés en les points les plus divers du corps, ils se présentent sous plusieurs aspects : 1° soit comme des organes indépendants et compacts, désignés sous le nom de glandes vasculaires sanguines ou glandes closes ; 2° soit comme des groupements cellulaires plus ou moins abondants, diffus au milieu d'autres organes, en particulier de glandes à

sécrétion externe ; 3° soit enfin, comme dans le cas spécial du foie, ils résultent de la différenciation fonctionnelle de la cellule hépatique également adaptée pour la sécrétion externe ou biliaire et la sécrétion interne ou sanguine.

Embryologiquement, ils ne dérivent pas tous du même feuillet blastodermique : la thyroïde et ses glandules accessoires, le thymus, le lobe antérieur de l'hypophyse proviennent de l'endoderme ; — les capsules surrénales, la glande coccygienne, à la fois de l'ectoderme et du mésoderme ; — la rate, la glande interstitielle du testicule, celle de l'ovaire, du mésoderme.

Les substances qu'ils élaborent sont directement déversées dans le sang. Elles y acquièrent ce rôle de première importance, d'y devenir *excitantes de fonctions*.

1° Division anatomique des organes à sécrétion interne.

A. Les **glandes vasculaires sanguines à sécrétion unique** et constituant des **masses compactes indépendantes** sont : *a*) la GLANDE THYROÏDE et les THYROÏDES ACCESSOIRES ; *b*) les GLANDULES PARATHYROÏDES. Ces trois groupes sont situés dans le cou au voisinage de la trachée ; *c*) le THYMUS ; fixé dans la poitrine, derrière le sternum, il est particulièrement développé pendant la vie fœtale et dans les premières années de la vie ; *d*) le LOBE ANTÉRIEUR DE L'HYPOPHYSE, appendu à la base du cerveau intermédiaire ; *e*) la RATE, placée dans l'abdomen à gauche de l'estomac ; *f*) les CAPSULES SURRÉNALES, à la partie supéro-interne de chacun des reins ; *g*) les SURRÉNALES ACCESSOIRES et ABERRANTES ; *h*) la GLANDE COCCYGIENNE au-devant du sommet du coccyx ; *i*) la GLANDE INTERCAROTIDIENNE, dans la bifurcation des carotides ; *j*) la GLANDE DE ZUCKERKANDL ; *k*) la GLANDE TYMPANIQUE.

Ces organes seront étudiés (sauf l'hypophyse) dans la treizième partie du manuel.

B. Les **organes à sécrétion interne enclavés** dans d'autres organes sont représentés : *a*) soit par des groupements cellulaires répartis entre des culs-de-sac glandulaires : cas des ÎLOTS DE LAGUESSE (du pancréas), véritables petites glandes closes pouvant persister seules après l'atrophie du reste de la glande pancréatique ; *b*) soit par des cellules indépendantes du tissu conjonctif, interposées entre tous les tubes séminifères — GLANDE INTERSTITIELLE DU TESTICULE — ; entre les follicules ovariques — GLANDE INTERSTITIELLE DE L'OVAIRE — ; *c*) soit enfin par des agglomérats — CORPS JAUNES DE L'OVAIRE —.

Toutes ces formations sont décrites en même temps que les organes auxquels elles appartiennent.

C. Dans une classe à part : *a*) le FOIE SANGUIN, dont la sécrétion va à la veine cave inférieure par les veines sus-hépathiques ; *b*) le REIN SANGUIN, dont la sécrétion interne se fait aux dépens de formations encore indéterminées.

2° Division histologique des organes à sécrétion interne.

Les différents organes énumérés se rattachent soit aux glandes (c'est le cas le plus général) soit aux formations lymphoïdes (rate).

Les glandes closes appartiennent à différentes variétés :

A. La thyroïde et l'hypophyse forment un premier groupe de glandes folliculeuses remaniées par fragmentation ;

B. Le second groupe renferme des glandes conglobées, remaniées par pénétration des vaisseaux dans l'épithélium et dont les cordons cellulaires n'ont pas de membrane propre. *a*) Les unes sont compactes : 1° sans canal excréteur : glandules parathyroïdes, surrénales principales et accessoires, corps jaunes de l'ovaire ; 2° avec canal excréteur desservant la glande à sécrétion externe : foie ; *b*) Les autres sont diffuses : cellules interstitielles du testicule et de l'ovaire.

Tous les éléments glandulaires sont immédiatement côtoyés par des vaisseaux abondants, particulièrement des capillaires, qui recueillent directement leurs produits de sécrétion.

PREMIÈRE PARTIE

LES OS ET LES ARTICULATIONS

CHAPITRE PREMIER

LA TÊTE OSSEUSE

Elle est formée par 22 os : 8 au crâne, 14 à la face. — Des 8 os du crâne, 4 sont impairs : le *frontal*, le *sphénoïde*, l'*ethmoïde*, l'*occipital* ; 4 pairs : les *pariétaux*, les *temporaux*. — Des 14 os de la face, 2 sont impairs : le *vomer*, le *maxillaire inférieur*; 12 pairs : les *maxillaires supérieurs*, les *palatins*, les *malaires*, les *nasaux*, les *unguis*, les *cornets inférieurs*.

Articulations des os de la tête. — Les os de la tête sont plats; leur substance spongieuse, *diploé*, est creusée de canaux veineux importants et limitée en dedans et en dehors par deux lames compactes ou tables : *table interne* ou lame vitrée et *table externe*. Leurs bords irrégulièrement échancrés, dentelés, crénelés, s'emboîtent dans les irrégularités correspondantes des os voisins, formant des articulations simples, appelées *sutures* ou *synarthroses* (p. 10).

Les *sutures dentées* s'observent à la voûte du crâne (sutures fronto-pariétale, inter-pariétale et occipito-pariétale); les *sutures écailleuses* sur les parties latérales (sutures temporo-pariétales); les *sutures par engrènement réciproque* entre les os de la mâchoire supérieure; les *sutures harmoniques* à la base du crâne et à la racine du nez; enfin une variété de synarthrose, la *schindylèse* ou *suture par enclavement* unit la base du vomer et la crête du sphénoïde.

Les différents os de la tête sont inébranlablement unis par des faisceaux conjonctifs, *ligaments suturaux*, tendus d'un os à l'autre, qui empêchent tout mouvement. Le tissu fibreux lui-même tend à disparaître avec l'âge ; tous les os sont soudés entre eux chez le vieillard.

Le crâne constitue ainsi une boîte rigide, ovoïde, à grosse extrémité postérieure, qui contient et protège l'encéphale; en s'unissant avec les os de la face, également immobiles entre eux, il limite les cavités contenant deux des organes des sens : la vue, l'odorat.

Os wormiens. — On désigne sous ce nom de petites formations osseuses indépendantes enclavées sur le trajet des sutures du crâne, surtout le long de la suture lambdoïde. — Les os WORMIENS VRAIS sont dits : *suturaux*, quand ils siègent dans la continuité d'une synarthrose ; *fontanellaires*, à la jonction de plusieurs sutures ; — ils peuvent exister au niveau de presque toutes les fontanelles. Les wormiens vrais dérivent de points d'ossification supplémentaires. — Les os WORMIENS FAUX résultent d'anomalies de développement d'un os normal dont les points d'ossification dédoublent secondairement certains os : pariétal, écaille du temporal, écaille de l'occipital. — Les os WORMIENS INSULÉS apparaissent au milieu même de certains os normaux : temporal, frontal, sphénoïde, mais seulement sur leur table interne.

ARTICLE I.

LES OS DU CRANE

§ 1. — Le Frontal ou Coronal.

Le frontal **de l'adulte** est un os impair, médian et symétrique, qui détermine la saillie du front et surplombe la face. On lui distingue quatre portions : l'écaille, deux lames orbitaires, une épine nasale.

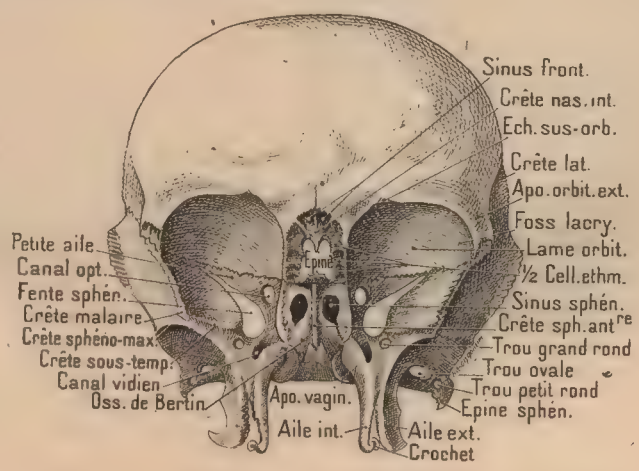

FIG. 17 (FARABEUF). — *L'union du frontal et du Sphénoïde.*

Ossification. — Le **frontal du nouveau-né** diffère de celui de l'adulte. Développé aux dépens de deux points primitifs d'ossification qui correspondent plus tard aux bosses frontales, il est formé d'abord de deux parties absolument indépendantes : un frontal droit et un frontal gauche, restant séparés sur la ligne médiane par la suture métopique, qui va en s'évasant de la racine du nez à la fontanelle antérieure. Chez le nouveau-né, les bosses frontales sont très marquées ; c'est d'elles que les travées osseuses partent en s'irradiant ; les arcades orbitaires, les lames orbitaires sont également bien nettes ; par contre, l'épine nasale, la bosse frontale moyenne, la crête manquent absolument ; les aphophyses orbitaires sont à peine indiquées.

Les deux moitiés du frontal commencent à se souder au cours de la deuxième année ; leur fusion plus ou moins rapide, reste souvent incomplète.

A. — **Écaille du frontal.** — C'est la portion la plus large de l'os ; quelquefois comparée à une coquille de pèlerin, elle s'articule en arrière avec les pariétaux et les grandes ailes du sphénoïde.

1° Face antérieure ou frontale. — Convexe, elle présente : au milieu la saillie plus ou moins accusée du front, surtout marquée chez l'enfant ; au-dessous, successivement : la *glabelle*, le *point sus-nasal* et la *bosse nasale* ; les vestiges de la suture qui réunit primitivement les deux portions de l'os, *suture métopique* ou *médio-frontale* qui persiste chez l'adulte de race blanche 8 à 10 fois sur 100. — A droite et à gauche, deux saillies, les *bosses frontales* qui surmontent les *arcades sourcillières* ; en dehors des bosses frontales, les *crêtes latérales*, origines des lignes demi-circulaires des pariétaux, qui séparent la bosse frontale de la fosse temporale. La crête latérale est souvent formée de deux traits bien distincts et superposés ; le supérieur donne insertion à l'aponévrose temporale, l'inférieur limite le *petit triangle temporal*, à base supérieure, sur lequel s'attachent les faisceaux antérieurs du muscle temporal.

2° Face interne, postérieure ou cérébrale. — Concave, elle présente : au milieu et de haut en bas, la *gouttière du sinus longitudinal supérieur* et la *crête frontale*, qui donne attache à la faux du cerveau et se termine au *trou borgne*, au-devant de l'apophyse crista galli de l'ethmoïde ; latéralement à droite et à gauche, les *fosses frontales* qui logent les lobes frontaux du cerveau ; leur partie externe est sillonnée par les rigoles qu'y creusent les branches antérieures de l'artère méningée moyenne.

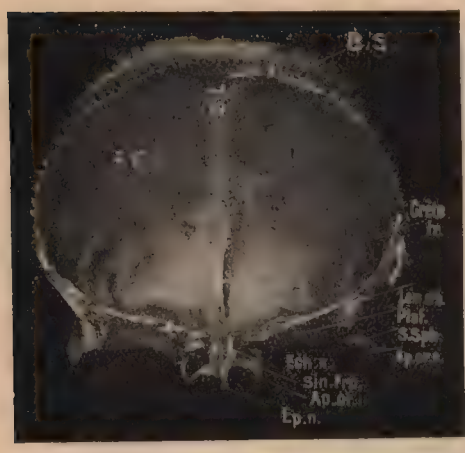

Fig. 18. — *Le Frontal. Face cérébrale (les lames orbitaires sont vues en raccourci).*

F. F. Fosse frontale ; — *Lam. orb.* Bord postérieur de la lame orbitaire ; — *Plaf.* Plafond de l'orbite ; — *Ech. n.* Échancrure nasale ; — *Sin. Fro.* Sinus frontal ; — *Ep. n.* Épine nasale ; — *Ap. or. e.* et *Ap. or. i.* Apophyses orbitaires (externe et interne) ; — *S. Sph.* Surface sphénoïdale.

L'**écaille du frontal** est limitée : *en haut*, par le bord circonférentiel, demi-circulaire, qui s'engrène avec les bords antérieurs des pariétaux pour former la *suture fronto-pariétale*, dont la partie moyenne correspond au **bregma** (βρεγμα, crasse) ; — *en avant et en bas* par les deux bords antérieurs ou orbito-nasaux, présentant : au milieu, l'*échancrure* et l'*épine nasales* ; de chaque côté les *arcades orbitaires* mousses en dedans, tranchantes en dehors et marquées de dedans en dehors par l'*apophyse orbitaire interne*, articulée avec l'unguis, par l'*échancrure* ou le *trou sus-orbitaire* pour le passage du nerf frontal externe, par l'*apophyse orbitaire externe*, articulée avec l'os malaire.

B. — **Lames orbitaires.** — Les *Processus* ou *Lames Orbitaires* (fig. 19) s'excavent horizontalement et en arrière, à partir du bord orbito-nasal, pour constituer les *plafonds des orbites*. L'*échancrure nasale* les sépare à leur partie

moyenne : 1° en haut et en dedans elle reçoit la lame criblée de l'ethmoïde, dont elle complète les parties latérales par les *demi-cellules frontales* qui entrent dans la constitution des *cellules ethmoïdales* ; elle présente en avant une crête irrégulière, articulée avec la crête nasale interne des os nasaux, qui se termine en bas à l'épine nasale (point nasal du frontal). De chaque côté de la crête nasale, se voient les *ouvertures des sinus frontaux*, cavités aériennes annexées aux fosses nasales ; — 2° en bas et en dehors, elle s'articule d'avant en arrière avec l'unguis et l'os planum de l'ethmoïde.

Les lames orbitaires, régulièrement concaves, sont déprimées en dehors par la *fossette lacrymale* protégée par l'apophyse orbitaire externe ; marquées en dedans par l'*épine trochléaire* et la *fossette sus-trochléaire* — *fovea trochlearis* — sur lesquelles s'attache la poulie de réflexion du muscle grand oblique de l'œil.

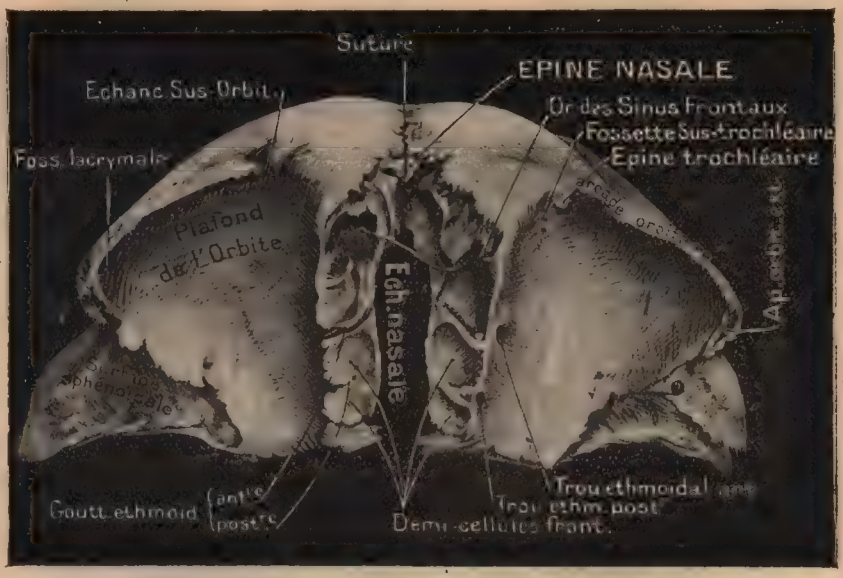

Fig. 19. — *Le Frontal. Lames orbitaires et Face inférieure.*

Les **lames orbitaires** sont limitées : *en avant*, par le bord orbito-nasal ; *en avant et en dehors* par l'apophyse orbitaire externe et par la surface sphénoïdale, triangulaire, rugueuse, qui reçoit l'articulation de la grande aile du sphénoïde. — Leur BORD POSTÉRIEUR s'applique sur le bord antérieur de la grande aile du sphénoïde.

C. — **Épine nasale.** — Elle répond à la partie antérieure et moyenne de l'échancrure ethmoïdale ou nasale : limitée par les deux apophysès orbitaires internes, elle présente en bas un bord déchiqueté qui s'engrène avec le bord supérieur des nasaux et des branches montantes des sus-maxillaires ; en arrière, elle se continue, vers la lame perpendiculaire de l'ethmoïde et la crête nasale interne (v. Os propres du nez), par une *crête médiane* figurant le bord antéro-inférieur de la cloison de séparation des sinus frontaux.

Sur la suture ethmoïdo-frontale, on trouve les *gouttières ethmoïdales*, traversées par des vaisseaux et des nerfs allant de l'orbite dans les fosses nasales : les vaisseaux ethmoïdaux antérieurs et le filet ethmoïdal du rameau nasal de

l'ophtalmique de Willis s'engagent dans le *canal ethmoïdal antérieur* ; les vaisseaux ethmoïdaux postérieurs et un filet nerveux, inconstant, dans le *canal ethmoïdal postérieur*.

Les **Sinus frontaux**, cavités aériennes creusées à droite et à gauche de la bosse frontale moyenne, seront étudiés avec les fosses nasales dont ils dépendent.

Connexions et insertions musculaires. — Le frontal s'articule avec 12 os : l'ethmoïde, le sphénoïde, les pariétaux, les nasaux, les maxillaires supérieurs, les unguis, les malaires. — Il donne insertion : sur le triangle temporal, au temporal ; sur l'apophyse orbitaire interne aux m. orbiculaire des paupières, sourcilier, élévateur de l'aile du nez et de la lèvre supérieure ; sur l'épine trochléaire, au m. grand oblique de l'œil.

§ 2. — Le Sphénoïde.

Le sphénoïde est un os impair, médian et symétrique, occupant la partie moyenne de la base du crâne, encastré entre ses divers os — ethmoïde et frontal en avant, occipital en arrière, pariétaux et temporaux latéralement — et articulé avec certains os de la face — palatins, malaires et vomer.

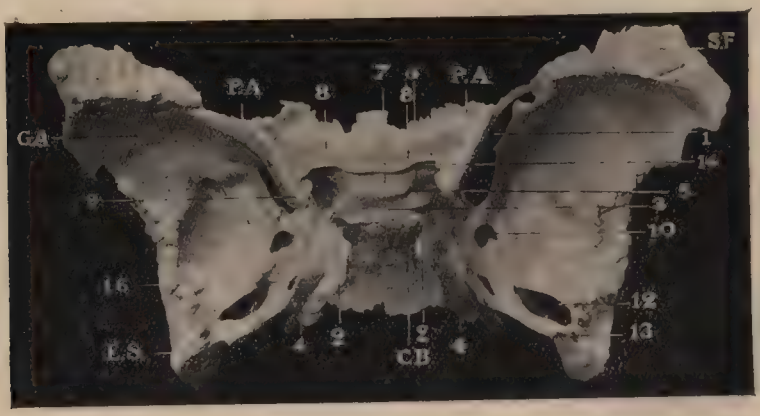

Fig. 20. — *Le Sphénoïde: vu d'en haut. Face endocrânienne.*

1. Fente sphénoïdale ; — 2. 2. Apophyses clinoïdes postérieures ; — 3. Selle turcique ; — 4. 4. Gouttières caverneuses ; — 5. Crête optique ; — 6. Apophyse clinoïde moyenne droite ; — 7. Gouttière optique ; — 8. 8. Gouttières olfactives ; — 9. Apophyse clinoïde antérieure ; — 10. Trou grand rond ; — 12. Trou ovale ; — 13. Trou petit rond ; — 14. Entrée du canal optique ; — 16. Trou de Vésale ; — *P. A.* Petite aile ; — *G. A.* Grande aile ; — *C. B.* Clivus de Blumenbach ; — *E. S.* Épine du sphénoïde ; — *S. F.* Surface frontale.

Le sphénoïde entre dans la constitution des trois étages, mais surtout de l'étage moyen du crâne, de la fosse temporale, des fosses nasales, de l'orbite.

Sa forme peut être approximativement comparée à une chauve-souris, dont le corps — partie moyenne — présenterait en avant deux oreilles : les apophyses d'Ingrassias ; latéralement, deux ailes : les grandes ailes ; en bas deux pattes : les apophyses ptérygoïdes.

On lui décrit : le corps, les petites ailes, les grandes ailes, les ptérygoïdes.

A. — **Corps du Sphénoïde (Basi-sphénoïde).** — Formé par la soudure du presphénoïde et du basi-sphénoïde, primitivement indépendants, il possède six faces.

1° **Face postérieure** (fig. 24). — Rugueuse, elle se soude très précocement au basi-occipital ; à droite et à gauche, elle montre le commencement des gouttières

caverneuses ; au-dessous d'elles, les *apophyses pétreuses postérieures*, unies au sommet du rocher par un cartilage qui comble le trou déchiré antérieur.

2° **Face supérieure ou crânienne** (fig. 20). — Elle présente d'arrière en avant : *a*) une surface quadrilatère — CLIVUS DE BLUMENBACH —; inclinée en arrière vers la gouttière basilaire de l'occipital, elle fait partie de l'étage postérieur du crâne ; les pédoncules cérébraux reposent sur elle. Elle est limitée par 4 bords ; le *postérieur* la sépare de la face postérieure du corps ; — les *latéraux*, limités en dehors par la *ligula*, répondent aux gouttières caverneuses ; ils logent le sinus caverneux et la carotide interne ; — le *bord supérieur* qui la sépare de la selle turcique est marqué latéralement par deux saillies, les *apophyses clinoïdes postérieures* sur lesquelles s'attache la tente du cervelet.

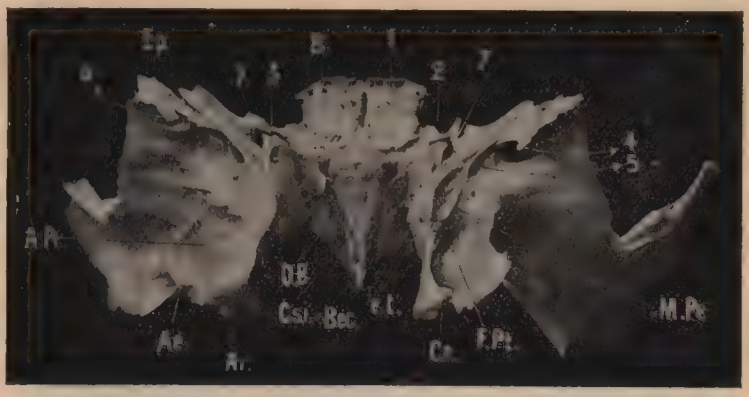

FIG. 21. — *Le Sphénoïde. Vue postéro-inférieure.*

1. Face postérieure du basi-sphénoïde ; — 2. Commencement des gouttières caverneuses ; — 3. 3. Apophyses pétreuses ; — 4. Trou ovale ; — 5. Trou de Vésale ; — 6. Trou sphéno-épineux ; — 7. 7. Canal vidien ; — 8. Canal ptérygo-palatin ; — *A. Pt.* Apophyse ptérygoïde gauche ; — *Ae.* Aile externe ; — *F. Pt.* Fosse ptérygoïde ; — *Ai.* Aile interne ; *Cr.* son crochet ; *e. t.* son encoche tubaire ; — *M. Pe.* Insertion du péristaphylin externe (fosse scaphoïde) ; — *O. B.* Osselet de Bertin ; — *Ep.* Épine ; — *C. S. i.* Crête sphénoïdale inférieure.

b) La SELLE TURCIQUE — FOSSE PITUITAIRE —. Cette excavation profonde qui loge en arrière la glande pituitaire est côtoyée : latéralement par les gouttières caverneuses dont elle est séparée par une expansion de la dure-mère ; en avant par une crête transversale, la *crête optique*, dont les extrémités latérales portent, à droite et à gauche, deux saillies : l'une inférieure, *apophyse clinoïde moyenne*, plus ou moins marquée, qui peut manquer ; l'autre, antérieure, constante, *apophyse clinoïde antérieure*, souvent rattachée à la précédente par un pont osseux.

c) La GOUTTIÈRE OPTIQUE, sur laquelle repose la partie antéro-inférieure du chiasma optique. Selle turcique et gouttière optique appartiennent à l'étage moyen du crâne.

d) Antérieurement, une surface lisse quadrilatère, présentant à droite et à gauche deux faibles dépressions, les *gouttières olfactives*, continuées en avant avec les *gouttières ethmoïdales* de l'ethmoïde. Latéralement, cette surface, qui appartient à l'étage antérieur du crâne, se continue sans interruption avec la face supérieure des petites ailes.

3° **Face antérieure, nasale** (fig. 22). — Elle présente : au milieu, la

crête sphénoïdale antérieure qui aboutit en bas au bec du sphénoïde; elle est articulée avec la lame perpendiculaire de l'ethmoïde ; latéralement, à droite et à gauche, les ouvertures des sinus sphénoïdaux, limitées par les *osselets de Bertin* (cornets sphénoïdaux) primitivement indépendants.

4° **Face inférieure, pharyngienne** (fig. 21). — Elle montre : en avant, le *rostrum* ou *bec* qui se continue par une crête sagittale, *crête sphénoïdale inférieure*, triangulaire à base postérieure, articulée avec les deux lames du vomer ; — latéralement, les angles inférieurs et postérieurs des osselets de Bertin et les *apophyses vaginales* des apophyses ptérygoïdes, sous lesquelles s'engagent les bords des lames du vomer ; — tout contre la base de l'aile ptérygoïde interne, le *canal ptérygo-palatin*, par lequel passent l'artère ptérygo-palatine et le nerf pharyngien de Bock.

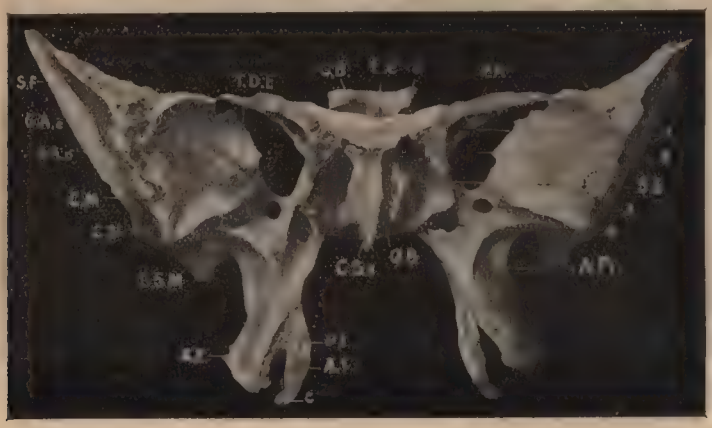

Fig. 22. — *Le Sphénoïde. Vue antérieure.*

1. Canal optique ; — 2. Fente sphénoïdale ; — 3. Trou grand rond ; — 4. Canal vidien ; — 5. Gouttière olfactive gauche ; — *C. S. a.* Crête sphénoïdale antérieure ; — *E. e.* Épine ethmoïdale ; — *P. A.* Petite Aile ; — *G. A. o.*, *G. A. e.* Grande aile, face orbitaire et face externe ; — *C. M.* Crête malaire ; — *C. S. M.* Crête sphéno-maxillaire ; *T. D. E.* Tubercule du m. droit externe de l'œil ; — *S. F.* Surface frontale ; — *C. St.* Crête sous-temporale ; — *A. Pt.* Apophyse ptérygoïde ; — *A. I.* Aile interne ; — *C.* Crochet ; — *Pa.* Surface d'articulation du palatin ; — *A. E.* Aile externe ; — *S. S.* Sinus sphénoïdal ; *O. B.* Osselet de Bertin ; — *C. B.* Face antérieure du clivus de Blumenbach (selle turcique).

5° **Faces latérales.** — Les faces latérales répondent conventionnellement à la base des petites ailes et des grandes ailes.

B. — **Petites ailes du Sphénoïde (Orbito-sphénoïde)** (fig. 20 et 22). — Encore appelées **Apophyses d'Ingrassias ou ensiformes**, triangulaires, à base interne, à sommet externe acéré, elles se détachent des angles antéro-supérieurs du corps. On leur considère : une FACE SUPÉRIEURE qui appartient à l'étage antérieur du crâne ; — une FACE ANTÉRO-INFÉRIEURE, qui forme la partie la plus profonde du plafond de l'orbite ; — un BORD ANTÉRIEUR crénelé, articulé avec l'ethmoïde et la lame orbitaire du frontal ; — un BORD POSTÉRIEUR libre qui limite en haut la fente sphénoïdale ; en dedans et en arrière, il se termine par l'*apophyse clinoïde antérieure* ; — une BASE unie au corps par deux racines, supérieure et inférieure, dans l'écartement desquelles est ménagé le canal optique, pour le passage du nerf optique et de l'artère ophtalmique entourée de son plexus sympathique.

La **fente sphénoïdale**, limitée en bas par le bord interne de la grande aile, en haut par la petite aile, est une échancrure oblique en bas et en dedans, large en dedans, étroite en dehors, qui livre passage : aux nerfs moteur oculaire commun, pathétique, moteur oculaire externe, aux trois branches du nerf ophtalmique de Willis, à la veine ophtalmique, à la racine longue du ganglion ciliaire et à une branche lacrymale née de l'artère méningée moyenne.

C. — **Grandes ailes du Sphénoïde (Ali-sphénoïde).** — La grande aile présente quatre faces : postérieure, antérieure, supérieure, externe.

1° **Face postérieure, cérébrale** (fig. 20). — Elle appartient à l'étage moyen de la base, répond aux circonvolutions temporo-sphénoïdales du cerveau et présente les sillons qui logent l'artère méningée moyenne. Elle est limitée par quatre bords : *a*) le *supérieur* articulé avec le frontal et le pariétal ; — *b*) l'*externe* avec l'écaille du temporal ; — *c*) le *postérieur* avec le rocher. A la rencontre des bords externe et postérieur, une pointe aiguë, l'ÉPINE DU SPHÉNOÏDE, percée du TROU SPHÉNO-ÉPINEUX OU PETIT ROND pour l'artère méningée moyenne ; — *d*) le *bord interne*, libre en avant où il contribue à former la fente sphénoïdale, se confond en arrière avec la face latérale du corps dont il suit la déclivité. D'avant en arrière, il présente 3 à 5 orifices : 1. le TROU GRAND ROND, immédiatement sous-jacent à la fente sphénoïdale, pour le nerf maxilaire supérieur et une veine émissaire ; 2. le *trou de Vésale*, inconstant, en dedans et en avant du trou ovale, qui laisse passer une veine émissaire, quelquefois les nerfs petits pétreux superficiel et profond ; 3. en arrière, au-devant du bord postérieur, le TROU OVALE pour le nerf maxillaire inférieur et une veine émissaire ; 4. le *trou innominé d'Arnold*, inconstant, en dedans du trou petit rond, pour le nerf petit pétreux superficiel (du facial) ; 5. le *canal vidien*, qui suit la ligne d'insertion de l'aile interne de la ptérygoïde et laisse passer l'artère et le nerf vidiens.

2° **Face antérieure, orbitaire** (fig. 22). — Elle est carrée, plate ; elle entre dans la constitution de la paroi externe de l'orbite. Elle s'articule : en dehors — *crête malaire* — avec le malaire ; — en haut, avec le frontal —. Elle limite : en dedans la fente sphénoïdale par la *crête orbitaire* ; en bas, la fente sphéno-maxillaire, par la *crête sphéno-maxillaire* surmontée en dedans du petit tubercule d'insertion du muscle droit externe de l'œil.

3° **Face supérieure, frontale.** — Triangulaire, elle est cachée par la portion orbitaire du frontal, à sa partie postérieure.

4° **Face externe, temporo-basilaire** (fig. 23). — Elle se compose de trois portions : *a*) temporale, *b*) sous-temporale, *c*) ptérygoïde.

a) La PORTION TEMPORALE, limitée en avant par la crête malaire, en bas par la *crête sous-temporale*, horizontale, donne attache aux faisceaux antérieurs du muscle temporal et au-dessous au petit chef supérieur du ptérygoïdien externe. Elle est articulée avec le frontal et le pariétal ;

b) La PORTION SOUS-TEMPORALE appartient à la fosse ptérygo-maxillaire ; elle présente l'orifice inférieur des trous ovale et petit rond, se continue avec la face externe de l'apophyse ptérygoïde et donne insertion au chef supérieur du muscle ptérygoïdien externe ;

c) La PORTION INFÉRIEURE OU PTÉRYGOIDE présente : α) les orifices antérieurs du trou petit rond et du canal vidien ; β) les solides racines des apophyses ptérygoïdes, l'interne qui continue la direction de la face latérale du corps, l'externe qui se détache de la base de la grande aile.

D. — **Apophyses Ptérygoïdes.** — Chacune d'elles se compose de deux ailes, interne et externe.

1. — **L'Aile Interne** contribue, par sa FACE INTERNE, à limiter la choane. — Sa FACE EXTERNE répond à la *fosse ptérygoïde*, creusée entre les deux ailes,

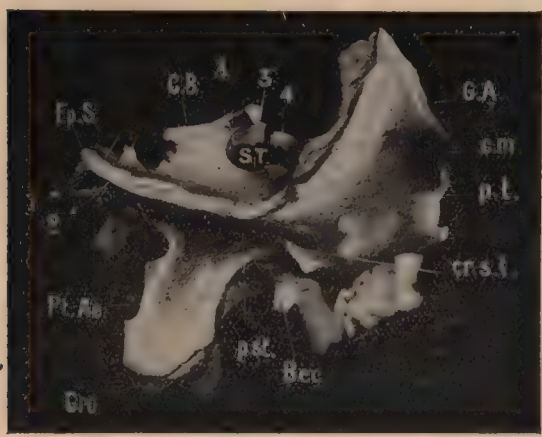

FIG. 23. — *Le Sphénoïde. Vue latérale droite.*

1'. Trou sphéno-épineux ; — 2. Trou ovale ; — 3. 3'. Apophyses clinoïdes postérieures droite et gauche ; — 4. Apophyse clinoïde antérieure ; — *C. B.* Clivus ; — *S. T.* Selle turcique ; — *G. A.* La grande aile ; — *c. m.* Sa crête malaire ; — *p. t.* Sa portion temporale (insertion du m. temporal) ; — *cr. s. t.* Crête sous-temporale ; — *p. st.* sa portion sous-temporale (insertion du ptérygoïdien externe) ; — *Pt. Aé.* Ap. ptérygoïde, aile externe ; — *Cro.* Crochet de l'aile interne.

donnant insertion au muscle ptérygoïdien interne et offrant supérieurement la *fosse scaphoïde*, pour l'insertion du muscle péristaphylin externe et l'attache

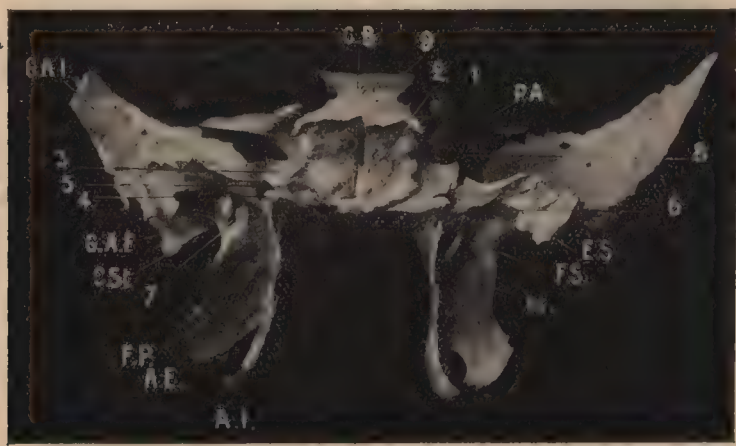

FIG. 24. — *Le Sphénoïde. Face postérieure.*

1. Canal optique ; — 2. Face postérieure du corps ; — 3. Gouttière caverneuse ; — 4. Apophyse pétreuse ; — 5. Canal vidien ; — 6. Trou ovale ; — 7. Trou de Vésale ; — 8. Fente sphénoïdale ; — 9. Apophyse clinoïde postérieure ; — *C. B* Clivus ; — *P. A.* Petite aile ; — *E. S.* Epine ; — *G. A. I.* Grande aile, face endocrânienne ; — *G. A. E.* Sa face externe ; — *C. St.* Crête sous-temporale ; — *F. P.* Fosse ptérygoïde ; — *A. E.* Aile externe ; — *A. I.* Crochet de l'aile interne ; — *é. t.* Son encoche tubaire ; — *F. S.* Fosse scaphoïde.

du cartilage de la trompe d'Eustache. — Son BORD POSTÉRIEUR, *bord interne de la ptérygoïde*, présente en haut, l'*encoche tubaire*, déterminée par le voisinage de la terminaison nasale de la trompe d'Eustache ; au milieu, l'*épine sous-tubaire* ; en bas, le crochet sur lequel se réfléchit le tendon du péristaphylin externe. Du crochet et de la moitié inférieure du bord interne, se détache le muscle constricteur supérieur du pharynx (faisceau ptérygo-pharyngien).

2. — **L'Aile Externe**, rejetée en dehors, large et étalée, donne insertion en dehors au muscle ptérygoïdien externe, en dedans (fosse ptérygoïde) au ptérygoïdien interne. Son BORD POSTÉRIEUR, *bord externe de la ptérygoïde*, présente en son milieu, l'*épine de Civinini*, saillie d'insertion du *ligament de Civinini* ou ptérygo-épineux, qui monte vers l'épine sphénoïdale et limite avec la base du crâne le *trou ptérygo-épineux*.

En bas et en avant, dans l'écartement des deux ailes, la lame verticale du palatin s'encastre solidement par son apophyse pyramidale.

Les **Sinus sphénoïdaux** seront étudiés avec les fosses nasales.

Ossification. — Précoce ; par 14 points apparaissant du 2e au 4e mois de la vie fœtale : 4, pour le sphénoïde antérieur ou *presphénoïde*, (2, pour la partie antérieure du corps ; 2, pour les petites ailes) ; — 8, pour le sphénoïde postérieur ou *basisphénoïde*, (4, pour la partie postérieure du corps ; 2, pour les grandes ailes et l'aile externe des ptérygoïdes ; 2, pour les ailes internes des ptérygoïdes) ; — enfin 2, pour les osselets de Bertin. — Le presphénoïde et le basisphénoïde se soudent à la fin de la vie fœtale.

Insertions musculaires. — *Sur la petite aile* : le tendon de Lockwood pour le muscle droit supérieur, les expansions des muscles droit interne et droit externe de l'œil ; au-dessus de lui, sur le tendon de Zinn, le droit inférieur, le grand oblique et le releveur de la paupière ; — *sur la grande aile* : le muscle droit externe sur la face orbitaire, le temporal et le ptérygoïdien externe sur la face temporo-basilaire ; *sur l'apophyse ptérygoïde*, le ptérygoïdien interne, le constricteur supérieur du pharynx, le péristaphylin externe, ce dernier remontant jusqu'à l'épine du sphénoïde.

§ 3. — L'Ethmoïde.

Os impair, médian, symétrique, intercalé entre les fosses nasales, les orbites et l'étage antérieur du crâne, l'ethmoïde peut être divisé en trois parties : 1° une lame supérieure, LAME HORIZONTALE, dont la région moyenne — *lame criblée* — séparant la voûte des fosses nasales de la cavité crânienne, est bordée à droite et à gauche par les faces supérieures des labyrinthes ; — 2° une lame verticale, LAME PERPENDICULAIRE, qui tombe verticalement du milieu de la lame criblée pour contribuer à former la cloison des fosses nasales ; — 3° deux masses latérales, LABYRINTHES ETHMOÏDAUX, formées de lamelles osseuses minces et fragiles limitant des cavités annexes du nez — *cellules ethmoïdales* — et constituant : en dehors une partie de la paroi interne de l'orbite ; en dedans la partie supérieure de la paroi externe de la fosse nasale correspondante.

A. — **Lame Horizontale.** — La **Lame criblée** forme la voûte des fosses nasales (fig. 25). De forme trapézoïde à grande base sphénoïdale, à petite base frontale, sa FACE INFÉRIEURE, NASALE, est divisée longitudinalement par la lame perpendiculaire ; — SA FACE SUPÉRIEURE CRANIENNE, est également séparée, par la *crête ethmoïdale supérieure* continuant en arrière l'apophyse crista galli, en deux dépressions longitudinales : *gouttières olfactives*, sur les trois quarts postérieurs desquelles reposent les bulbes olfactifs et les bandelettes olfactives. Chacune des GOUTTIÈRES OLFACTIVES est criblée d'une infinité de trous, par lesquels les filets ascendants des nerfs olfactifs pénètrent dans le crâne pour gagner les bulbes olfactifs. Dans leur quart antérieur, les gouttières olfactives se resserrent en deux rigoles très étroites qui conduisent en dedans, de chaque côté de la crista galli, dans la *fente ethmoïdale*, par laquelle le nerf nasal interne pénètre dans le nez.

Ces *trous de la lame criblée* sont groupés suivant deux rangées antéro-postérieures : une rangée externe, traversée par les filets olfactifs venant de la paroi nasale externe ; une

rangée interne, par les filets venant de la cloison des fosses nasales. Ils peuvent être divisés en grands et en petits trous ; les trous les plus grands, surtout externes, forment de petites fossettes dont le fond est creusé de pertuis secondaires qui sont traversés par des filets olfactifs, les ramifications des artères ethmoïdales et des prolongements de la dure-mère.

Pour Trolard, la plupart de ces trous seraient surtout occupés par des prolongements dure-mériens. J'ai essayé de vérifier son assertion ; mais la simple dissection de cette région difficile où la muqueuse est épaisse, où les filets olfactifs sont minces et friables, donne des résultats contradictoires ; je serais cependant tenté d'accepter l'opinion de Trolard, et sans admettre complètement les théories des anciens sur le rôle de la muqueuse pituitaire, de faire des trous de la lame criblée, de leur couverture fibreuse et des filets olfactifs, la voie principale de la propagation des affections nasales vers le crâne.

Fig. 25. — *L'Ethmoïde. Face supérieure.*

L. C. Lame criblée ; — 1. Crête ethmoïdale supérieure ; — 2. Gouttière olfactive ; — *C. G.* Crista galli, vue en raccourci ; — 3. 3. 3. Demi-cellules complétées par le frontal ; — 4. 4. Les processus alaires.

Fig. 26. — *L'Ethmoïde. Vue antérieure.*

C. G. Crista galli épanouie en ses processus aliformes, *pa* ; — *L. P.* Lame perpendiculaire ; — *C. M.* Cornet moyen ; — *L.* Labyrinthe droit ; — 1. Demi-cellules antérieures complétées par l'unguis.

La lame criblée est encastrée dans l'échancrure nasale du frontal. Avec les lames orbitaires du frontal et la face supérieure des petites ailes du sphénoïde, elle forme le plancher de l'étage antérieur du crâne.

Les faces supérieures du labyrinthe, qui sur l'os sec prolongent sur les côtés la lame horizontale, présentent une série de *demi-cellules ethmoïdales* se juxtaposant aux demi-cellules frontales ; en s'unissant au frontal, elles ménagent les *gouttières ou sillons ethmoïdaux* (p. 35), tunnels osseux traversés par des nerfs et des vaisseaux qui suivent leur voie détournée pour se rendre de l'orbite dans le nez : dans le *sillon ethmoïdal antérieur*, qui commence au *trou orbitaire interne antérieur*, passent l'artère ethmoïdale antérieure et le nerf nasal interne ; ce dernier, après un court trajet sur la lame criblée, s'engage dans la fente ethmoïdale ; — dans le *sillon ethmoïdal postérieur*, qui commence au *trou orbitaire interne postérieur*, l'artère ethmoïdale postérieure.

B. — **Lame Perpendiculaire.** — Située en majeure partie à angle droit sous la lame criblée, elle est surmontée à sa partie tout supérieure — crânienne — par l'**apophyse crista galli**, saillie triangulaire sur laquelle s'attache le sommet de la faux du cerveau : à sa base, en avant, elle s'élargit en les *processus alaires*. Habituellement formée de tissu spongieux, elle peut être creusée d'une petite cavité aérienne (fig. 635) communiquant avec le sinus frontal. — Au-devant d'elle se trouve le *trou borgne*.

La **Lame perpendiculaire proprement dite**, de forme quadrilatère, établit la division postéro-supérieure des fosses nasales. Ses deux faces sont parcourues par des sillons logeant des vaisseaux et des nerfs.

De ses **bords** : le SUPÉRIEUR large, s'applique en avant contre la crête nasale interne ; en arrière et en haut il fait corps avec la lame criblée et répond à la crista galli et à la crête ethmoïdale interne ; — l'ANTÉRIEUR donne insertion au bord postérieur du cartilage de la cloison ; — l'INFÉRIEUR, épais, s'articule avec le vomer ; — le POSTÉRIEUR est uni à la crête sphénoïdale antérieure, contre laquelle il s'appuie par un écartement en Y des deux lames qui le forment.

FIG. 27. — *L'Ethmoïde. Vue inférieure.*

L. P. Lame perpendiculaire ; — *L. C.* Lame criblée, entrevue tout au fond, de chaque côté de la lame perpendiculaire ; — *C. M.* Cornet moyen beaucoup plus développé à gauche qu'à droite ; — *A. V.* Apophyse unciforme.

C. — **Labyrinthe Ethmoïdal.** — Il est formé de deux masses vaguement cubiques, légères, creusées entièrement de cavités aériennes, appendues, à droite et à gauche de la lame perpendiculaire, dont elles restent séparées par la largeur de la face nasale de la lame criblée. Chacune des masses labyrinthiques entre dans la constitution : 1° de l'orbite, la feuille osseuse qui la limite en dehors — **lame papyracée ou os planum** — s'unissant à l'unguis et au sphénoïde pour former la paroi interne de l'orbite ; 2° des fosses nasales : la lamelle osseuse plissée, — *surface du cornet de l'ethmoïde* ou paroi interne du labyrinthe ethmoïdal — qui la limite en dedans formant avec la paroi correspondante du maxillaire supérieur la plus grande partie de la paroi externe des fosses nasales.

Les parois, externe et interne, du labyrinthe ethmoïdal sont très minces ;

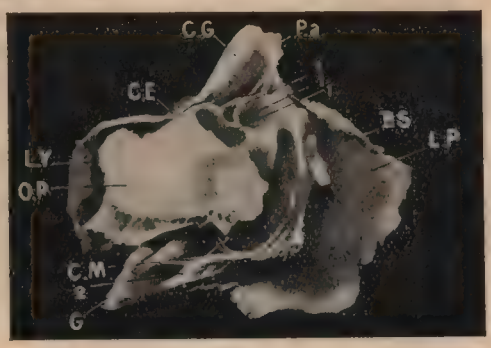

FIG. 28. — *L'Ethmoïde. Vue latérale droite.*

L. P. Lame perpendiculaire ; — *B. S.* son bord supérieur ; — *C. G.* Cristal galli ; — *P. a.* Processus alaire ; — *O. P.* Os planum ; — *C. M.* Cornet moyen droit (*G.* le gauche) ; — 1. 1. 1. Demi-cellules antérieures, complétées par le frontal ; — 2. Ap. unciforme ; — *L. Y.* Labyrinthe gauche ; — *C. E.* Crête ethmoïdale.

elles circonscrivent les cavités aériennes, CELLULES ETHMOÏDALES, creusées dans leur épaisseur. — Les cellules ethmoïdales sont entières à la partie moyenne ; en avant et en arrière ce ne sont que des demi-cellules, complétées en avant par le frontal et l'unguis, en arrière par l'apophyse orbitaire du palatin.

La **paroi interne du labyrinthe constitue la majeure partie de la paroi nasale externe.** En l'examinant, *après ablation de la lame perpendiculaire,* elle laisse voir : 1° tout en haut, des sillons verticaux logeant les filets olfactifs

externes ; 2° dans toute son étendue, une succession de saillies horizontales, *cornets*, séparées par des fentes ou fissures.

Les saillies horizontales constituent les trois CORNETS SUPÉRIEURS : de bas en haut, le deuxième, le troisième et le quatrième.

1. Le DEUXIÈME CORNET OU CORNET ETHMOÏDAL INFÉRIEUR, le plus important, surplombe une dépression qui répond au MÉAT MOYEN des Fosses nasales ; en avant, il empiète sur la branche montante du maxillaire supérieur, se fixant sur sa crête ethmoïdale par une courte saillie, l'*agger nasi* (le mur). Le cornet ethmoïdal inférieur forme le **cornet moyen de la paroi nasale externe** ; quand on le resèque, on observe les formations cachées suivantes : *a*) l'*apophyse unciforme*, qui se recourbe en crochet ou en lame de yatagan à concavité supérieure, obturant la majeure partie de l'*ostium maxillare* du sus-maxillaire; elle se continue en haut avec l'agger nasi, s'articule en bas avec l'apophyse ethmoïdale du cornet inférieur, envoie en avant un prolongement grêle, inconstant, *processus turbinal*, qui arrive sur la crête turbinale du maxillaire supérieur ; *b*) l'*hiatus semi-lunaire* ou *gouttière de l'infundibulum*, dans lequel débouchent : en haut, l'*ostium frontale*, orifice inférieur du canal fronto-nasal ; en bas, les cellules ethmoïdales antérieures et l'hiatus maxillaire ; *c*) la *bulle ethmoïdale*, saillie creuse arrondie, proéminente dans le méat moyen qui représenterait un véritable cornet rudimentaire ; *d*) le *sinus* (*ou gouttière*) *de la bulle*, limité en haut par l'insertion du cornet moyen, dans lequel débouchent les cellules ethmoïdales moyennes.



FIG. 29. — *L'Ethmoïde. Vue postérieure.*

L. H. Lame horizontale ; — *C*². *C*³. Cornets moyen et supérieur ; — *M. s.* Méat supérieur ; — *A. V.* Apophyse unciforme ; — *E. P.* Demi-cellules postérieures, complétées par le palatin.

2. Le TROISIÈME CORNET OU CORNET ETHMOÏDAL SUPÉRIEUR, qui figure le **cornet supérieur de la paroi nasale externe**, se trouve au-devant du sinus sphénoïdal ; confondu en avant avec le deuxième cornet ethmoïdal, il se termine en arrière au-devant du trou sphéno-palatin. Son bord inférieur limite le MÉAT SUPÉRIEUR.

3. Le QUATRIÈME CORNET (CORNET SUPRÊME OU DE SANTORINI), est inconstant ; interposé aux 2ᵉ et 3ᵉ cornets, souvent réduit à une crête étroite, il limite une fente en rapport avec les cellules ethmoïdales postérieures.

Ossification. — L'ethmoïde s'ossifie dans le cartilage de la capsule nasale, par quatre points : deux latéraux (5ᵉ mois) pour les masses latérales (une partie du tissu formé à leurs dépens se résorbe pour laisser la place aux cellules ethmoïdales) ; deux médians qui donnent successivement la crista galli, la lame criblée, la lame perpendiculaire. L'ossification est complète vers la septième année.

L'ethmoïde est le centre osseux de la plupart des os de la face. Ils se groupent autour de lui pour former les orbites et les fosses nasales.

§ 4. — Le Pariétal.

Le pariétal, os plat, quadrilatère, est articulé : en haut, avec le pariétal opposé ;

en arrière avec le bord supérieur de l'occipital, en bas, avec l'écaille du temporal et le sphénoïde. On lui considère ; deux faces, quatre bords, quatre angles.

1° **Face interne, endocrânienne.** — Concave, elle répond aux circonvolutions pariétales du cerveau. Sa table interne est déprimée par une série de rigoles divergentes à partir de l'angle antéro-inférieur, destinées à loger des branches de l'artère méningée moyenne. Le long du bord supérieur, s'étend la *demi gouttière longitudinale* (sinus longitudinal supérieur) ; généralement peu profonde, elle est chez l'adulte piquetée par les multiples fossettes que comblent les granulations de Pacchioni. — Son centre est régulièrement excavé par la *fosse pariétale*.

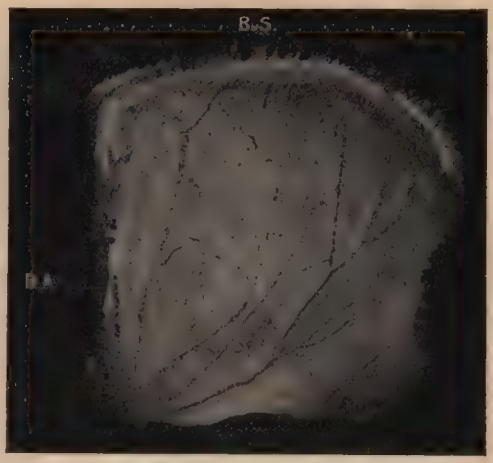

Fig. 30. — *Le Pariétal droit. Face endocrânienne.*
Cette figure montre les rigoles occupées par les branches de l'artère méningée moyenne.
B. A. Bord antérieur ; — *B. S.* Bord supérieur.

2° **Face externe.** — Convexe, elle est divisée en deux parties par la *double crête temporale* : la lèvre supérieure donne attache à l'aponévrose crânienne continuée en bas par le feuillet superficiel de l'aponévrose temporale ; l'inférieure, au feuillet profond de cette aponévrose ; la surface sous-jacente — *fosse temporale* — donne insertion à une partie du muscle temporal. — Elle présente en son milieu une saillie souvent bien accusée qui répond au point primitif d'ossification : c'est la BOSSE PARIÉTALE.

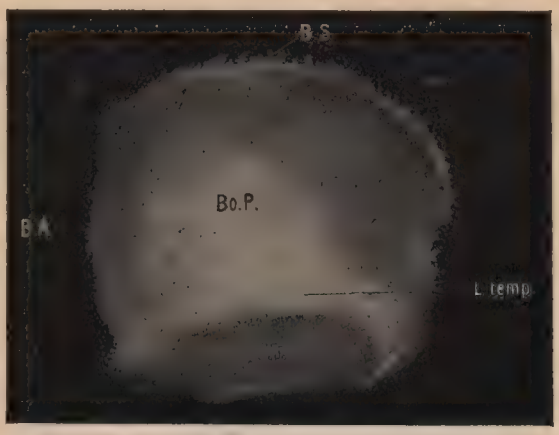

Fig. 31. — *Le Pariétal gauche. Face externe.*
L. temp. Ligne courbe temporale ; — *F. T.* Surface temporale (muscle temporal) ; — *Bo. P.* Bosse pariétale ; — *B. S.* Bord supérieur ; — *B. A.* Bord antérieur.

3° **Bords du Pariétal.** — *a*) L'*antérieur*, dentelé, forme par son union avec le frontal la *suture fronto-pariétale* ; — *b*) le *supérieur* s'engrène avec le bord correspondant du pariétal opposé (*suture inter-pariétale* ; — *c*) le *postérieur* s'adapte aux dentelures du bord supérieur de l'occipital (*suture lambdoïde*) ; — *d*) l'*inférieur*, taillé en biseau aux dépens de sa table externe, se glisse sous la circonférence de l'écaille du temporal (*suture squameuse*).

4° **Angles du Pariétal.** — *a*) Le *supérieur et antérieur* répond au bregma ; — *b*) l'*inférieur et antérieur* s'articule en bas, sur une étendue variable, avec le bord supérieur de la grande aile du sphénoïde ; — *c*) le *supérieur et postérieur* correspond au lambda ; — *d*) l'*inférieur et postérieur* s'engage entre le rocher et l'écaille de l'occipital.

Ossification. — Un point unique (45e jour de la vie fœtale) au niveau de la future bosse pariétale. L'*os subit l'ossification directe.*

Le **Pariétal du nouveau-né** se caractérise par la saillie toujours très marquée de la bosse pariétale ; — d'elle partent les travées osseuses, rayonnant dans tous les sens ; C'EST PAR LES BOSSES PARIÉTALES QUE PASSE LE DIAMÈTRE TRANSVERSE MAXIMUM BI-PARIÉTAL DE LA TÊTE FŒTALE. — L'os jeune diffère de l'os adulte : 1° par ses bords réguliers, mais présentant de place en place des fissures comparables à celles de l'écaille occipitale ; 2° par ses angles mousses arrondis, et qui répondent tous les quatre aux fontanelles principales et accessoires, l'antéro-inférieur à la fontanelle ptérique, le postérieur et inférieur à la fontanelle astérique. *Exceptionnellement, on observe à la partie moyenne des bords supérieurs une incisure plus ou moins marquée* (FONTANELLE SAGITTALE DE GERDY) qui peut en imposer pour une fontanelle principale.

§ 5. — L'Occipital.

L'Occipital de l'adulte est un os unique, impair, médian et symétrique, incurvé sur lui-même, placé à la partie postéro-inférieure du crâne (à la proue, disaient les anciens anatomistes qui comparaient le crâne à un vaisseau dont la poupe était le frontal), articulé : en avant, avec le corps du sphénoïde, sur les côtés avec la portion pierreuse du temporal, en arrière avec les pariétaux.

Ossification. — On a vu que son développement s'effectue différemment dans sa portion supérieure et dans sa portion inférieure : la première — *écaille* — qui doit être rattachée à la voûte, subit l'ossification directe (p. 10) ; la seconde, qui comprend le *basi-occipital* et les *occipitaux latéraux*, doit être rattachée à la base et subit l'ossification indirecte.

Il faut rappeler ces différences avant d'étudier la morphologie de l'os. Ses points primitifs correspondent : 1° à l'apophyse basilaire, aux condyles ou exoccipitaux, aux portions inférieures de l'écaille (points précédés d'ébauches cartilagineuses) ; 2° aux portions supérieures de l'écaille (points se développant directement au sein de la voûte membraneuse).

A la naissance, il présente encore trois parties bien distinctes, circonscrivant le trou central — *trou occipital* — *a*) l'antérieure ou *basi-occipital* répond à l'apophyse basilaire ; *b*) la moyenne est formée de deux pièces paires, les *exoccipitaux* ; *c*) la postérieure ou *supra-occipital*, d'une pièce unique, *l'écaille* de l'occipital, dont toutes les travées convergent vers le point le plus saillant qui est la *protubérance occipitale externe*, mais dont les bords présentent l'esquisse d'une suture en croix, seul vestige des quatre pièces constituant primitivement l'écaille.

L'**Occipital du nouveau-né** diffère de celui de l'adulte : par la séparation bien nette de ses parties constituantes ; par le peu d'inclinaison de l'apophyse basilaire ; par l'aplatissement des exoccipitaux et l'obliquité plus grande des condyles en avant et en dedans ; par la situation basse de la protubérance occipitale externe ; par l'importance des angles latéraux : ils sont toujours bien marqués et répondent à la *fontanelle accessoire postérieure* (*ou astérique*). L'aplatissement des exoccipitaux et l'extension de l'écaille sur les côtés peut s'expliquer par ce fait que l'apophyse mastoïde n'existe pas à la naissance et ne se développe complètement qu'après la puberté.

Les occipitaux latéraux se soudent vers la 2e année avec l'écaille, vers la 5e année avec l'apophyse basilaire.

Les quatre parties de l'occipital sont inégalement étendues ; l'écaille est la plus large, l'apophyse basilaire, la plus épaisse ; elles bordent, avec les exoccipi-

taux, le *trou occipital*, vaste orifice ovale par lequel s'engagent : la moelle allongée, les méninges, les artères vertébrales, les portions médullaires des nerfs accessoires de Willis (XIe paire), les plexus veineux d'anastomose entre les sinus crâniens et les veines péri-médullaires et intra-rachidiennes.

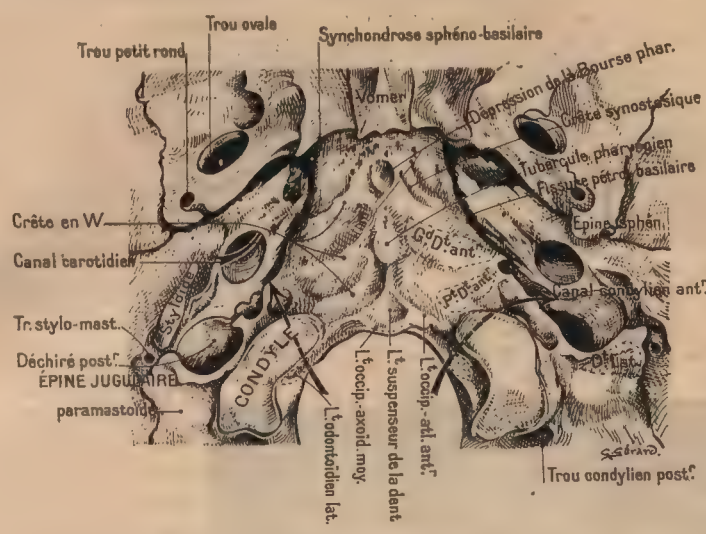

Fig. 32. — *La Basilaire et les Exoccipitaux examinés en place par en dessous.*
Détails ostéologiques, insertions musculaires et ligamenteuses.

A. — **Basi-Occipital ou Apophyse Basilaire.** — Elle s'étend du trou occipital au basi-sphénoïde.

1° **Face supérieure, endocrânienne.** — Figurant le segment postérieur du *clivus*, concave transversalement, elle soutient le bulbe et le pont de Varole.

2° **Face antéro-inférieure, exocrânienne.** — Légèrement oblique en avant et en haut, presque horizontale, elle présente : *a*) d'arrière en avant, la double ligne symétrique d'attache du ligament occipito-atloïdien antérieur ; — le *Tubercule pharyngien* (insertion du raphé fibreux du pharynx), prolongé en avant vers l'excavation inconstante de la *bourse pharyngienne ;* — *b*) de chaque côté du tubercule et derrière lui, une triple crête courbe, en W — ⋹ ⋺ — dont l'arête antérieure est seule bien accusée, limitant les surfaces d'insertion du m. petit droit antérieur (au-devant du condyle) et du m. grand droit antérieur de la tête, séparé de la muqueuse du pharynx par l'aponévrose prévertébrale. Le toucher digital — la pulpe de l'index en haut — permet d'explorer la moitié antérieure de cette région pharyngée de la base.

B. — **Exoccipitaux ou Occipitaux latéraux.** — Intercalés à droite et à gauche du trou occipital, entre le basi-occipital et l'écaille, chacun de ces ponts osseux présente :

1° Sur la **Face externe ou inférieure :** *a*) Le Condyle, elliptique, convexe en bas, à grand axe oblique en avant et en dedans, dont la partie antérieure empiète sur le basi-occipital. Chaque condyle s'articule dans la cavité glénoïde correspondante de l'atlas ; le contour qui le sertit donne attache à la capsule de cette articulation occipito-atloïdienne ; — *b*) immédiatement en dehors,

l'Apophyse jugulaire, saillante vers le temporal par sa pointe — *épine jugulaire* — donne insertion au muscle droit latéral de la tête ; soulevée derrière ce muscle par l'*apophyse paramastoïde*, son bord antérieur forme la partie postérieure et interne du trou déchiré postérieur (golfe de la jugulaire, nerfs des 9e, 10e et 11e paires) ; — *c*) en dehors et un peu en avant, la *fosse condylienne antérieure* avec l'orifice externe du canal condylien antérieur franchi par le nerf grand hypoglosse et par les veines du confluent condylien antérieur ; — *d*) en dedans et en avant, en bordure du trou occipital, les rugosités d'attache des ligaments occipito-odontoïdiens ; — *e*) derrière le condyle, la *fossette condylienne postérieure* dans laquelle débouche le canal condylien postérieur, inconstant, traversé par une grosse veine.

2° Sur la **Face interne ou supérieure**, lisse : l'*éminence jugulaire*, allongée, bordée par deux lèvres ; l'interne surplombant le large orifice supérieur et interne du canal condylien antérieur ; — l'externe côtoyée en arrière par l'abouchement terminal du sinus latéral dans le golfe de la jugulaire, excavée en avant par l'orifice interne du canal condylien postérieur.

C. — **Supra-Occipital ou Écaille.**

1° **Face externe.** — Elle est orientée suivant deux plans différents et séparée, par la *ligne courbe demi-circulaire supérieure* et la *protubérance occipitale externe — inion* —, saillie puissante déjà bien indiquée sur la tête du fœtus à terme, en deux parties : *a*) la supéro-postérieure superficielle, lisse et recouverte par l'épicrâne ; — *b*) l'inférieure, profonde ou nuchale est subdivisée : 1. Au milieu, par la *crête occipitale* qui va sagittalement de la protubérance occipitale externe au trou occipital ; — 2. Latéralement par la *ligne courbe demi-circulaire inférieure*, sinueuse, irrégulière, étendue de la crête à la suture mastoïdo-occipitale et donnant insertion à l'aponévrose qui maintient dans leurs loges les muscles petit droit postérieur, grand droit postérieur et oblique supérieur ; — 3. au-dessus et au-dessous d'elle, l'os est hérissé par des *rugosités d'insertion* des muscles du cou, du dos et de la nuque, qui de la ligne demi-circulaire supérieure au trou occipital se superposent jusqu'à la colonne cervicale ; α) sur la ligne courbe supérieure, la portion occipitale du sterno-cléido-mastoïdien en dehors, le trapèze en dedans ; β) au-dessous, le splénius en dehors, le grand complexus en dedans ; γ) au-dessous de la ligne demi-circulaire infé-

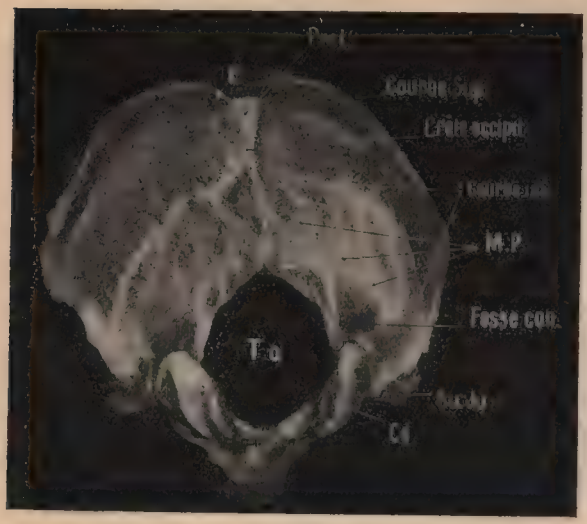

Fig. 33. — *L'Occipital. Vue inférieure.*

E. Écaille ; — *Co.* Condyle ; — *B.* Apophyse basilaire ; — *T. o.* Trou occipital ; — *M. P.* Muscles postérieurs ; — *Su. Ju.* Surface jugulaire.

rieure, et de dedans en dehors, les muscles petit droit postérieur, grand droit postérieur et oblique supérieur (petit oblique); δ) enfin, plus en avant et en dehors (à l'épine jugulaire) le muscle droit latéral (fig. 34).

2° **Face interne ou antéro-interne.** — Concave, elle présente une saillie en croix dont les branches convergent vers la *protubérance occipitale interne* (fig. 35), centre répondant à un confluent veineux, le *pressoir d'Hérophile.* — Chacune des branches de la croix est une gouttière logeant un sinus veineux; la *branche supérieure* donne attache à la faux du cerveau et loge le sinus longitudinal supérieur; la *branche inférieure* donne insertion à la faux du cervelet et loge le sinus occipital; les *branches latérales* répondent à l'insertion de la tente du cervelet et aux gouttières des sinus latéraux.

Entre les gouttières latérales et le trou occipital sont les deux FOSSES CÉRÉBELLEUSES qui logent les lobes du cervelet; au-dessus des gouttières sont les deux FOSSES OCCIPITALES occupées par les lobes occipitaux du cerveau.

Le pressoir d'Hérophile est topographiquement placé à deux centimètres environ au-dessous et en avant du point qui correspond à la protubérance occipitale externe; l'origine postérieure des *sinus latéraux* répond à peu près à la ligne demi-circulaire inférieure.

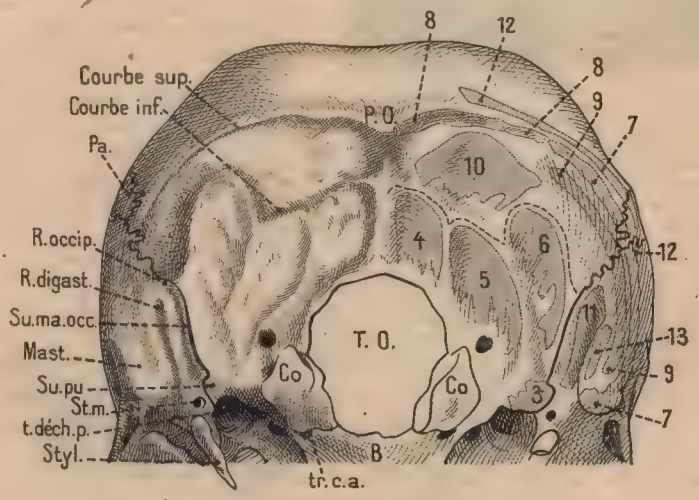

FIG. 34 (en partie d'après TROLARD). — *Le Segment occipital de l'exocrâne. — Détails ostéologiques et Insertions musculaires.*

CÔTÉ GAUCHE DE LA FIGURE. — *T. O.* Trou occipital; — *B.* Apophyse basilaire; — *P. O.* Protubérance occipitale externe; — *Pa.* Pariétal; — *tr. c. a.* Trou condylien antérieur; — *Co.* Condyle; — *Mast.* Apophyse mastoïde; — *t. déch. p.* Trou déchiré postérieur; — *R. digast.* Rainure digastrique; — *R. occip.* Rainure de l'artère occipitale; — *St. m.* trou stylo-mastoïdien; — *Styl.* Styloïde (coupée à droite).

CÔTÉ DROIT DE LA FIGURE. — Insertions, 3. Droit latéral; — 4. Petit Droit postérieur; — 5. Grand Droit postérieur; — 6. Oblique supérieur; — 7. Sterno-cleido mastoïdien; — 8. Trapèze; — 9. Splénius; — 10. Grand complexus; — 11. Digastrique; — 12. Occipital; — 13. Petit complexus.

D. — **Bords de l'Occipital.** — 1. Les SUPÉRIEURS OU PARIÉTAUX, dentelés, figurent un V renversé dont les branches s'engrènent avec les bords postérieurs des pariétaux (*suture pariéto-occipitale*, ou *lambdoïde*). — 2. Les INFÉRIEURS OU TEMPORAUX se juxtaposent aux portions pierreuses et mastoïdiennes des tempo-

raux. — Les *apophyses jugulaires* pointent à la rencontre des bords supérieurs et inférieurs.

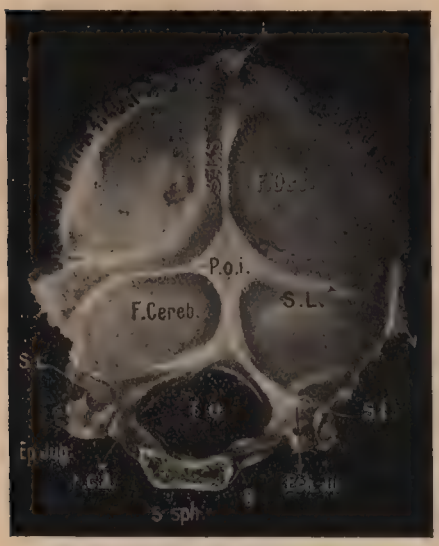

Fig. 35. — *L'Occipital. Face interne.*

P. o. i. Protubérance occipitale interne ; — *F. occ.* Fosse occipitale ; — *S. L.* Sinus latéral ; — *t. c. a.* Trou condylien antérieur ; — *B.* Basilaire ; — *S. sph.* Surface sphénoïdale ; — *S. L. S.* Sinus longitudinal supérieur.

E. — **Angles de l'Occipital :**

1. — Le SUPÉRIEUR, reçu dans l'angle rentrant des pariétaux, forme avec la suture inter-pariétale une figure rappelant la lettre grecque lambda (λ) — **suture lambdoïde** — *répondant chez le fœtus à la petite fontanelle.*

2. L'ANTÉRO-INFÉRIEUR répond au corps du sphénoïde auquel il se soude chez l'adulte (*Synchondrose sphéno-basilaire*).

3. Les LATÉRAUX, peu saillants, répondent à l'angle, très obtus chez l'adulte, formé par les bords postérieurs des pariétaux et des mastoïdes.

Insertions musculaires. — 1. Sur le *basi-occipital*, les petits droits antérieurs, les grands droits antérieurs de la tête. — 2. Sur les *exoccipitaux*, les droits latéraux. — 3. Sur le *supra-occipital*, l'occipital, les trapèzes, les sterno-cléido-mastoïdiens, les splénius, les grands complexus, les petits obliques, les grands droits postérieurs, les petits droits postérieurs de la tête.

§ 6. — L'Os Temporal.

Le temporal, situé sur la partie latérale et inférieure du crâne, s'articule avec l'occipital, le pariétal, le sphénoïde, le malaire et le maxillaire inférieur. Il est formé de trois portions indépendantes chez le nouveau-né et le jeune enfant, soudées chez l'adulte : l'écaille, l'os tympanal, le rocher. — L'ÉCAILLE et son apophyse (zygoma, *anse de la tête*) appartiennent aux parois latérales du crâne. — L'os TYMPANAL entre surtout dans la constitution du conduit auditif externe, et contribue à fermer en dehors la caisse du tympan. — Le ROCHER, de forme très irrégulière, présente de multiples détails osseux et est creusé de cavités très compliquées, appartenant à l'appareil de l'audition. Par sa base (APOPHYSE MASTOÏDE, face externe), il répond à la surface extérieure du crâne. Sa face inférieure appartient à la partie externe de la base, sa face antérieure à l'oreille moyenne osseuse, ses faces supérieure et postérieure font partie de l'intérieur du crâne.

Il convient de s'étendre sur la description de cet os compliqué dont la connaissance est de première importance ; et j'ai particulièrement insisté sur la mastoïde et ses cavités. — Tous les détails anatomiques mentionnés à propos du rocher peuvent être suivis sur l'os sec, pour peu que l'on apporte une attention soutenue et que l'on *sache voir* : aucun de ces détails ne peut sembler superflu ; leur connaissance, très aride de prime abord, est indispensable pour aborder fructueusement l'étude des vaisseaux, des nerfs crâniens et de l'appareil de l'audition.

Ossification. — 3 centres d'ossification : un pour l'écaille, os de membrane subissant l'ossification directe ; un pour le rocher, un pour l'os tympanal.

Écaille : 3 points (3e mois de la vie fœtale) pour la base du zygoma, l'écaille et la portion sus-tympanale. — *Rocher* : centre commun à la pyramide et à la mastoïde (4e mois de la vie fœtale), réparti en 17 points primitifs (2 pour le limaçon, 6 pour les canaux demi-circulaires et 9 pour les osselets de l'ouïe) et 9 points complémentaires. — *Cercle tympanal* : 3 points formant un anneau complet interrompu en haut qui se soude au rocher dans le dernier mois de la vie fœtale.

A. — Portion écailleuse du Temporal.

L'écaille du temporal, de forme comparable à la valve d'une coquille, contribue à limiter en dehors l'étage moyen du crâne. Elle est unie en bas à l'os tympanal et au rocher.

1° **Face externe de l'écaille.** — Elle fait partie de la fosse temporale ; parcourue par des gouttières peu marquées pour les vaisseaux temporaux profonds postérieurs, elle donne insertion au muscle temporal. Elle se prolonge inférieurement par l'*apophyse zygomatique* ou *zygoma*, qui s'articule — par son sommet — en avant, avec l'os malaire.

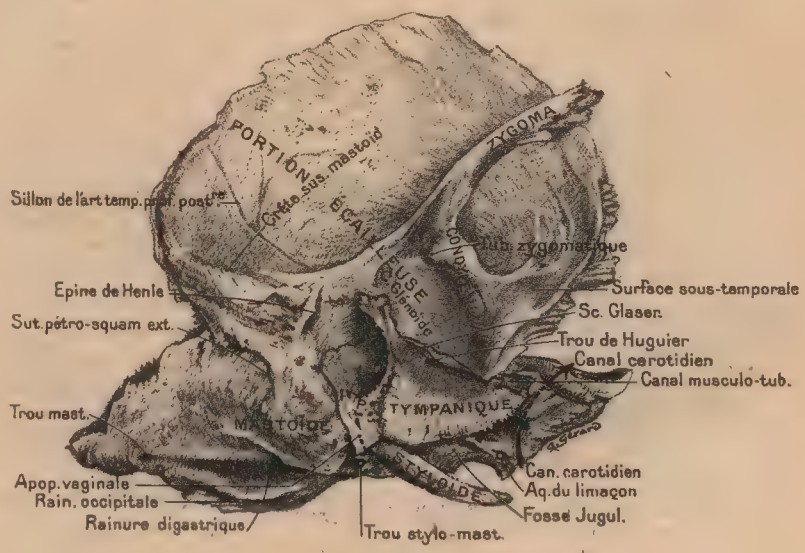

Fig. 36. — *Le Temporal droit. Face externe.*

L'os, incliné légèrement en dedans, laisse entrevoir quelques détails de la face inférieure.

L'**Apophyse Zygomatique** présente à étudier une portion antérieure libre, une base avec des racines. — 1° La *portion libre* répond à la peau par sa face externe, convexe ; à la fosse temporale, par sa face interne, concave. Son bord inférieur, épais, donne attache au muscle masséter ; son bord supérieur tranchant, à l'aponévrose temporale. — 2° La *base* relie la portion libre à l'écaille ; supérieurement, elle s'excave en une surface triangulaire, lisse, comblée à l'état frais par du tissu cellulo-graisseux favorisant les mouvements du muscle temporal. Extérieurement et en bas, elle se divise en deux racines qui circonscrivent la cavité glénoïde : *a*) La *racine antéro-postérieure* qui continue le bord supérieur

du zygoma, se bifurque : α) en une branche ascendante qui passe au-dessus du conduit auditif et rejoint la ligne demi-circulaire temporale ; au-dessous d'elle se trouve la crête sus-mastoïdienne ; β) en une branche interne qui se perd sur la paroi antérieure du conduit auditif ; — *b*) La *racine transversale* ou *inférieure*, oblique en dedans et en arrière, est soulevée à son origine par le *tubercule zygomatique* (insertion du ligament latéral externe de l'articulation temporo-maxillaire) ; elle borde en avant la *cavité glénoïde*, dont la partie antérieure — *condyle temporal* revêtu de cartilage — entre dans la constitution de la temporo-maxillaire. — Entre le bord antérieur du condyle et le bord antérieur ou sphénoïdal de l'écaille, s'étale la petite *surface sous-temporale* triangulaire, séparée de la fosse temporale par la crête sous-temporale et croisée par le m. ptérygoïdien externe ; — *c*) la CAVITÉ GLÉNOÏDE est divisée en deux portions, dont l'antérieure seule appartient à l'articulation temporo-maxillaire, par la *scissure de Glaser* à travers laquelle passent : l'artère tympanique, l'apophyse grêle du marteau et son ligament antérieur. — Le bord écailleux de la scissure donne attache à la capsule de l'articulation de la mâchoire. — Derrière la scissure et en dedans se trouve, entre l'os tympanal et la base de la pyramide pétreuse, le *canal de Huguier*, orifice de sortie de la corde du tympan.

2° **Face interne de l'écaille.** — Cette face, creusée de sillons pour les branches postérieures de l'artère méningée moyenne, répond aux circonvolutions temporo-sphénoïdales du cerveau.

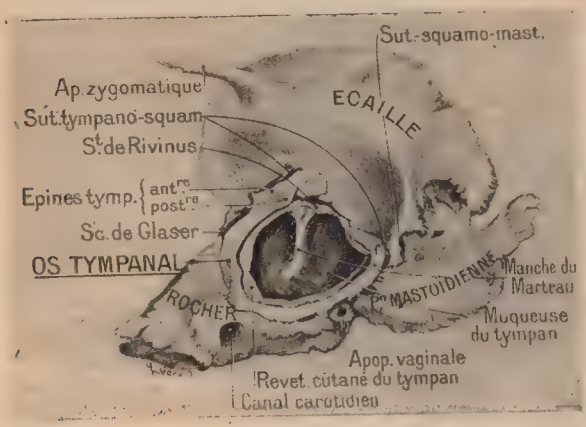

FIG. 37. — *L'os Tympanal gauche en place sur le Temporal d'un fœtus à terme.*

Il est vu d'en bas, de telle sorte que l'écaille apparaît en raccourci. J'ai choisi, parmi mes préparations, cette pièce particulièrement intéressante : le revêtement cutané du tympan a été coupé non loin de son insertion, et enlevé d'assez heureuse manière pour que le revêtement muqueux du tympan, non entamé, se soit sèché sur place, en gardant ses rapports avec le marteau.

3° **Bord circonférentiel de l'écaille.** — Taillé en biseau aux dépens de sa table interne, il s'articule avec la grande aile du sphénoïde et le bord inférieur du pariétal (*suture squameuse*).

B. — **Portion tympanique du Temporal.**

Formée aux dépens de l'**os tympanal**, elle se confond, chez l'adulte, avec la base du rocher. Sa forme générale est celle d'une gouttière à concavité supérieure formant le **conduit auditif externe** ; s'unissant en arrière à la mastoïde (*suture tympano-squameuse*) ; formant en avant la portion non articulaire de la cavité glénoïde (*suture tympano-pétreuse*, parallèle, antérieure à la scissure de Glaser et souvent confondue avec elle). — En s'adossant au rocher, elle ferme en avant la **caisse du tympan** et le *canal musculo-tubaire* divisé par une lamelle osseuse en deux canaux, l'un inférieur — portion osseuse de la trompe d'Eustache — l'autre supérieur qui loge le muscle interne du marteau.

Son bord inférieur présente en arrière l'*apophyse vaginale* ou *engainante* qui recouvre en dehors et en avant la base de l'*apophyse styloïde ;* en avant, il forme la paroi externe du canal carotidien.

B'. — **L'Apophyse Styloïde du Temporal.** — C'est un prolongement cylindroïde de longueur variable qui est soudé au rocher adulte, mais qui appartient en réalité à l'appareil stylo-hyoïdien (p. 91). Elle est formée de deux portions : une supérieure, *tympano-hyal*, encastrée entre les portions tympanique et pétreuse, embrassée étroitement en dehors par l'apophyse vaginale ; une inférieure, *stylo-hyal*. — Sur elle prennent insertion des muscles et des ligaments groupés sous le nom de fleurs du *bouquet de Riolan*. — Les muscles sont : en avant, le stylo-hyoïdien et le stylo-glosse ; en arrière, le stylo-pharyngien. Les ligaments sont : le ligament stylo-hyoïdien et le ligament stylo-maxillaire.

Fig. 38. — *Le développement du conduit auditif externe gauche* (d'après nature).

L'**Os Tympanal** se développe aux dépens d'une ébauche cartilagineuse apparaissant dans le cours du 5e mois de la vie fœtale. Sur la tête à terme (fig. 37) c'est un fer à cheval aplati, un anneau brisé, encastré à fleur du temporal entre le rocher (*fissure tympano-pétreuse*), la portion mastoïdienne (*fissure tympano-mastoïdienne*) et l'écaille (*fissure tympano-squameuse*). Ses cornes, orientées, en arrière et en dehors, restent séparées par le segment de Rivinus, qui appartient au bord inférieur de l'écaille. Sa courbe est entamée sur la face interne par la *rainure tympanique* sur laquelle s'attache le revêtement cutané de la membrane du tympan.

Le CONDUIT AUDITIF EXTERNE se développe aux dépens de l'os tympanal. Son évolution est assez rapide ; ses deux lèvres — antérieure et postérieure — poussent en partant des cornes, se rejoignent vers la fin de la 1re année, mais restent interrompues jusqu'à la 4e année par un trou qui se comble (qui peut anormalement persister toute la vie). La paroi ainsi développée établit la clôture externe du conduit. En avant et en dedans, elle s'avance jusqu'à la paroi externe du canal carotidien. En dehors et en arrière, elle est circonscrite par un bord libre épais, plus ou moins évasé, qui limite avec l'écaille l'*orifice* ou *méat auriculaire externe*.

Le bord libre de l'os tympanal, puis le méat auditif externe donnent attache au cartilage du conduit auditif externe membraneux.

C. **Portion pétreuse du Temporal. — Rocher ou Os pétreux.** La portion pétreuse a la forme d'une pyramide quadrangulaire. Elle s'en-

castre entre l'occipital en arrière et la grande aile sphénoïdale en avant, et au-dessous de la portion écailleuse. Sa base étendue en arrière sur la paroi postéro-externe du crâne est généralement décrite à part sous le nom de portion mastoïdienne. Son sommet répond au trou déchiré antérieur. De ses quatre faces, l'inférieure est basilaire, l'externe tympanique, la supérieure et la postérieure sont intra-crâniennes.

1° **Base du rocher. — La mastoïde et les cellules mastoïdiennes.**

La **portion mastoïdienne** constitue la portion postérieure et inférieure du temporal. Située derrière le conduit auditif externe, elle est séparée de l'écaille par la crête sus-mastoïdienne qui continue en arrière la racine postérieure du zygoma. En dedans, elle se confond sans démarcation avec le rocher.

1. FACE EXTERNE. — Convexe, rugueuse, elle se termine en bas et en avant par une saillie conique à sommet inférieur, l'Apophyse mastoïde.

L'Apophyse Mastoïde. — De forme conoïde, à sommet inférieur chez l'adulte, de volume variable suivant les individus et surtout suivant l'âge, n'acquérant sa forme et sa situation définitives que vers l'âge de trois ans, elle est limitée en haut par la *crête sus-mastoïdienne,* en avant par le bord postérieur du conduit auditif, en arrière par la suture pétro-occipitale. — Sa *base,* traversée par la suture pétro-squameuse, peut se prolonger plus ou moins loin dans l'intérieur de la pyramide rocheuse. — Sa *face externe,* convexe d'avant en arrière, tend à s'aplatir et même à devenir concave derrière le conduit auditif. Elle présente au-dessous de la crête sus-mastoïdienne, une petite saillie, l'*épine de Henle* qu'on peut sentir dans le quadrant supérieur du bord postérieur du conduit. — Son *bord antérieur,* mousse et arrondi, est vertical ou légèrement concave. — Son *sommet* est embrassé dans presque toute son étendue par l'insertion du sterno-cléïdo-mastoïdien. — Son *bord postérieur,* très oblique en bas et en avant, donne attache au splénius capitis et au petit complexus ; il présente à la partie moyenne l'orifice externe du *canal mastoïdien,* qui donne passage principalement à la veine mastoïdienne.

En dedans de l'apophyse mastoïde et parallèlement à son bord postérieur, se trouvent deux gouttières superposées séparées par une crête mousse : dans la première, *rainure digastrique,* s'attache le ventre postérieur du muscle digastrique ; la seconde, *rainure occipitale,* est déterminée par le passage de l'artère occipitale.

2. FACE INTERNE. — La face endocrânienne de la portion mastoïdienne, concave, entre en arrière dans la constitution de la fosse occipitale. Dans la plus grande partie de son étendue, elle est excavée par une gouttière latérale, dépression profonde qui loge l'extrémité externe et descendante du sinus latéral.

3. Le BORD POSTÉRIEUR DU TEMPORAL, qui sépare ces deux faces est très épais ; il s'engrène en haut avec le pariétal, en bas, avec l'occipital.

4. CONFIGURATION INTÉRIEURE : LES CELLULES MASTOÏDIENNES. — La mastoïde est divisée par des cloisons minces ou épaisses en un grand nombre de petites cavités aériennes — invisibles sur l'os sec sans préparation — ; ce sont les *cellules mastoïdiennes,* dont la connaissance est de première importance dans les maladies de l'oreille. De ces cellules, l'une, développée dans la partie supérieure, a une existence absolument constante ; elle forme l'*antre mastoïdien,* qui communique avec l'oreille moyenne par un orifice, l'*aditus,* horizontal ou oblique, de longueur et de largeur variables.

A la naissance, la mastoïde, à peine perceptible, composée entièrement de tissu spon-

gieux, est creusée d'une seule cavité, l'*antre*, qui occupe sa base. — Dans le cours de la 1re année, apparaissent, d'abord dans la portion voisine de l'écaille, puis vers le rocher et dans la mastoïde elle-même qui se développe, les *cellules mastoïdiennes*, par résorption du tissu spongieux. Elles communiquent entre elles ou restent indépendantes. On les divise en deux groupes : l'un postéro-inférieur, le plus important, s'avance jusque derrière le sinus latéral ; l'autre, antéro-supérieur.

Antre mastoïdien. — Il forme toujours la plus grande des cellules. — Sa paroi supérieure se continue sans démarcation avec la paroi de l'*attique* (voir caisse du tympan) ; le rocher forme toute sa paroi interne. D'abord placé au-dessus du conduit auditif, il suit l'évolution de la mastoïde et descend peu à peu pour se placer finalement au dessus et en arrière. — Sa *paroi antérieure*, qui présente l'*aditus ad antrum* est largement ouverte dans le jeune âge ; cet orifice se rétrécit peu à peu (mais sans jamais s'oblitérer) en un canal oblique en haut et en avant, débouchant dans la caisse du tympan. — Sa *paroi inférieure* est trouée par les nombreux orifices des cellules mastoïdiennes. — Sa *paroi externe*, très mince chez l'enfant, épaisse chez l'adulte, est séparée des téguments soit par du tissu osseux, soit par des cellules mastoïdiennes. — Sa *paroi supérieure* répond au cerveau ; — sur sa *paroi interne* font saillie le canal demi-circulaire externe et surtout le nerf facial, dans la portion verticale de son trajet intra-pétreux.

Rapports intra-craniens de la mastoïde. — Elle répond : α) par sa base, *au cerveau* ; elle contribue à former le plancher de l'étage moyen du crâne au niveau de la 3e circonvolution temporale ; — β) par sa face postéro-interne, au sinus latéral et au cervelet.

Le *sinus latéral* répond au tiers moyen de l'apophyse mastoïde ; il descend sur la face crânienne du rocher en dedans d'une portion de l'os où « il est de règle qu'il n'y ait pas de cellules, mais une lame diploïque entre deux lames compactes, comme dans le reste de la voûte du crâne » (A. Broca). Dans certains cas (dans tous prétendait Tillaux), il est reporté plus en avant et en dedans. A partir de la mastoïde, il descend parfois verticalement, mais le plus souvent obliquement en bas en avant et en dedans, déprimant d'arrière en avant la paroi postérieure de la mastoïde à sa partie moyenne.

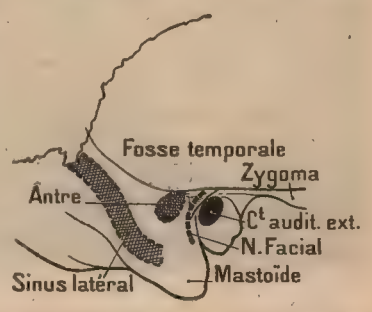

Fig. 39 (Marion). — *Projection des organes profonds sur la face externe du temporal.*

Le *cervelet* répond à la lame mince de la mastoïde placée derrière le sinus latéral.

2° **Face inférieure ou basilaire du rocher** (fig. 40). — Très irrégulière, oblique en dedans, elle présente à considérer d'arrière en avant :

a) Les *rainures digastrique* et *occipitale* (p. 54) ; — *b*) la *facette jugulaire* articulée avec l'occipital ; — *c*) au devant du sommet de la mastoïde, dans la fissure tympano-mastoïdienne, l'*ostium exitus*, orifice de sortie de la branche auriculaire du nerf pneumogastrique ; — *d*) le trou stylo-mastoïdien, orifice inférieur de l'aqueduc de Fallope, par lequel sort le nerf facial ; sur sa paroi antérieure, l'orifice d'entrée, difficilement visible, de la corde du tympan ; — *e*) la base de *l'apophyse styloïde*, engainée par l'apophyse vaginale ; — *f*) la fosse jugulaire qui loge le golfe de la jugulaire interne ; en s'unissant à la surface correspondante de l'occipital, elle contribue à former le trou déchiré postérieur ; sur la paroi externe de la fosse jugulaire, l'*ostium introitus*, orifice d'entrée de la branche auriculaire du nerf pneumogastrique ; — *g*) l'*orifice inférieur du* canal carotidien par lequel s'engage la carotide interne pour pénétrer dans le crâne ; sur la paroi externe du canal, l'orifice du *canalicule carotico-tympanique* par lequel sort le nerf carotico-tympanique (v. nerf glosso-pharyngien) ; — *h*) entre la fosse jugu-

laire et le canal carotidien, l'*orifice inférieur du canalicule tympanique* par lequel le nerf de Jacobson du glosso-pharyngien, gagne la caisse du tympan ; en dedans de ce trou la *fossette pyramidale* qui loge le ganglion d'Andersch du

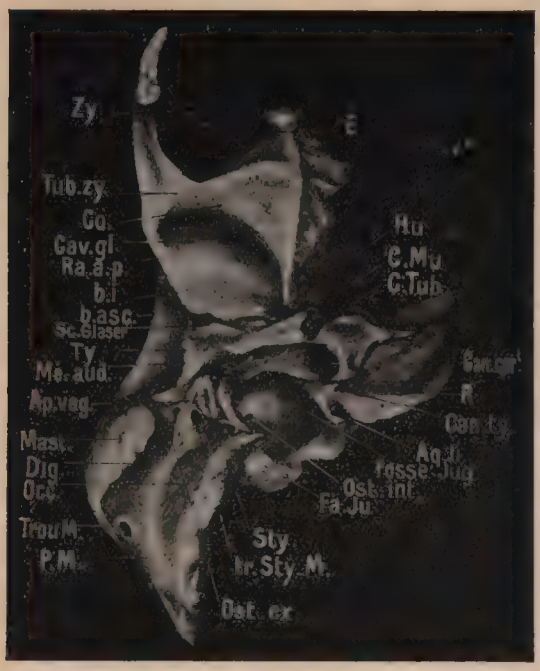

FIG. 40. — *Le Temporal droit. Face inférieure.*

E. Écaille ; — *Ty.*, P. tympanique ; — *P. M.*, P. mastoïdienne ; — *R.* Rocher ; — *Tub zy.* Tubercule zygomatique ; — *Co.* Condyle ; — *Ra. a. p.*, *b. i.*, *b. asc.* Racine antéro-postérieure, branches ascendante et interne du zygoma, *Zy* ; — *Mé. aud.* Méat auditif ; — *Dig.*, *Occ.* Rainures digastrique et occipitale ; — *Ost. ext.*, *Ost. int.* Ostium exitus, introitus ; — *Hu.* Trou de Huguier ; — *C. Mu.*, *C. Tub.* Canaux musculaire et tubaire ; — *Can. ty.* Canalicule tympanique ; — *Aq. li.* Aqueduc du limaçon ; — *Fa Ju.* Facette Jugulaire.

Pour étudier sans trop de peine cette difficile face basilaire sur l'os sec, on peut d'abord classer ses détails en deux groupes : ceux du premier se découvrent tout de suite : rainures paramastoïdiennes, trou stylo-mastoïdien, fosse jugulaire, canal carotidien ; ceux du deuxième groupe exigent plus d'attention : les ostia, le canalicule carotico-tympanique, même le canalicule tympanique et l'aqueduc du limaçon doivent être recherchés à la loupe : son maniement permettra quelquefois d'apercevoir l'orifice d'entrée de la corde du tympan, sur la paroi antérieure du trou stylo-mastoïdien à 2-4 mm. de profondeur. Pour identifier à coup sûr le canal tubaire, je conseille le stylet fin ou une petite flèche de papier roulé engagée à fond par le méat auditif externe.

glosso-pharyngien ; — *i*) en dedans et en avant, l'*orifice externe de l'aqueduc du limaçon ;* — *j*) enfin tout en avant, la surface rugueuse d'insertion du muscle péristaphylin interne.

3° **Face antérieure ou tympanique du rocher.** — Elle constitue le squelette osseux de la caisse du tympan. Elle présente :

1. EN DEHORS : la rainure d'insertion de la membrane du tympan ;
2. EN ARRIÈRE : l'aditus ad antrum (p. 55) ;
3. EN DEDANS : tous les détails osseux de la paroi interne ou labyrinthique de la caisse (fig. 41) : *a*) une saillie centrale, le *promontoire*, parcourue par les sillons tympaniques, logeant les filets du nerf de Jacobson ; c'est autour d'elle que se groupent toutes les formations importantes de la paroi labyrinthique ; — *b*) au-dessus et en avant : le *bec de cuiller*, forte saillie osseuse qui termine la logette du muscle du marteau ; — *c*) directement au-dessus du promontoire : la *niche de la fenêtre ovale* qui conduit dans le vestibule de l'oreille interne ; elle est elle-même surplombée par la saillie horizontale de l'aqueduc de Fallope (2e portion

du nerf facial intra-pétreux) ; *d*) au-dessus et en arrière : le coude de l'aqueduc de Fallope et le trou d'entrée de la corde du tympan ; — *e*) derrière le promontoire : la logette du muscle de l'étrier et la *pyramide*, traversée par le tendon de ce muscle ; le sommet de la pyramide est souvent uni au promontoire par un ponticule osseux, le *sinus tympani* ou cavité sous-pyramidale, dont le fond répond à l'ampoule commune des canaux demi-circulaires sagittal et horizontal ; — *f*) en dessous et derrière le promontoire, la *niche de la fenêtre ronde* qui s'ouvre dans la rampe tympanique du limaçon osseux ; — *g*) directement au-dessous enfin, l'orifice d'entrée du nerf de Jacobson ;

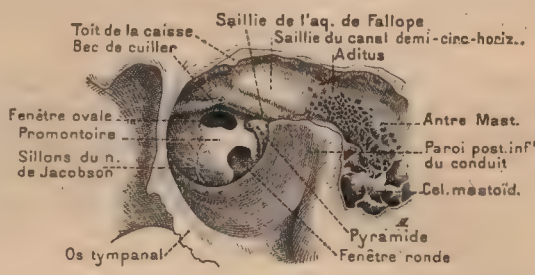

Fig. 41. — *La Paroi labyrinthique de la caisse du tympan (Rocher gauche).*

En arrière — partie droite de la figure — la paroi externe de la mastoïde a été enlevée pour laisser voir l'antre et les cellules mastoïdiennes. — Au milieu, les détails indiqués se voient en regardant par le méat auditif externe et tout au fond.

4. En avant ; les deux canaux superposés en canon de fusil double — la *gouttière du muscle interne du marteau* — canal musculaire — au-dessus ; la *portion osseuse de la trompe d'Eustache* — canal tubaire — au-dessous. — On les réunit sous le nom de *canal musculo-tubaire*, qui aboutit près du sommet du rocher, en dehors du canal carotidien.

Fig. 42. — *Le Temporal droit vu d'en arrière, montrant principalement la gouttière du sinus latéral et la face cérébelleuse du rocher.*

em. arc. Eminentia arcuata ; — *Aq. v.* Aqueduc du vestibule ; *C. a. i.* Conduit auditif interne ; — *S. P. S.*, *S. L.* Sinus pétreux supérieur, et Sinus latéral.

4° **Face postérieure ou cérébelleuse du rocher** (fig. 42). — Elle forme la paroi antéro-latérale de l'étage postérieur du crâne. Elle présente :

1. le large orifice du conduit auditif interne qui s'enfonce obliquement en arrière dans la pyramide rocheuse. Après un trajet de 6 à 10^{mm}, il aboutit à une fosse réniforme percée de quatre fossettes : une *supéro-antérieure*, qui répond à l'orifice d'entrée de l'*aqueduc de Fallope*, par lequel s'engagent les nerfs facial et intermédiaire ; — trois autres fossettes, *postéro-supérieure* et *inférieures*, pour le nerf acoustique ; — 2. l'orifice de l'aqueduc du vestibule (canal endolymphatique ; prolongement de la dure-mère ; vaisseaux allant au labyrinthe).

Cette face est longée en bas et en dedans par le sinus pétreux inférieur.

5° **Face supérieure ou cérébrale du rocher.** — Elle forme la paroi inféro-latérale de l'étage moyen du crâne. Elle présente: 1. Le sommet du rocher, croisé par le nerf moteur oculaire externe; 2. tout près de son sommet, en dedans de la terminaison du canal carotidien, une large dépression — cavum du trijumeau — qui loge le ganglion de Gasser; — 3. un sillon antéro-postérieur, aboutissant à une fente, *hiatus de Fallope*, et logeant le nerf grand pétreux superficiel (du facial); — 4. au-dessous et en avant, un second sillon parallèle au précédent, qui loge le nerf petit pétreux superficiel; — 5. une saillie arrondie, *eminentia arcuata*, placée à la partie moyenne, déterminée par le canal demi-circulaire supérieur.

Le **bord supérieur du rocher** — arête mousse — qui sépare les deux faces endo-crâniennes est longé par le sinus pétreux supérieur.

Les Cavités du Temporal.

1. — Le CONDUIT AUDITIF EXTERNE OSSEUX. — Il est limité par l'écaille en haut et en arrière, par la gouttière tympanale en bas et en avant; oblique comme cette dernière, aplati d'avant en arrière, figurant la partie la plus large du conduit auditif externe (V. Oreille), sa longueur n'excède guère un centimètre. — Profondément, il donne attache au tympan. — Superficiellement, *son méat auriculaire externe*, ovalaire, à grand axe vertical, est ourlé dans sa portion tympanique par un rebord rugueux sur lequel s'insère la portion fibro-cartilagineuse du conduit; il présente, à sa partie postéro-supérieure, l'*épine de Henle* (fig. 36), point de repère dans la trépanation de la mastoïde.

2. — La CAISSE DU TYMPAN. — Sur l'os sec, elle est directement ouverte sur le conduit auditif externe: on peut ainsi observer sa face interne sans difficultés (p. 56). — On a vu les cellules mastoïdiennes p. 54.

3. — Le CONDUIT AUDITIF INTERNE. — Mentionné p. 57, il sera décrit avec l'oreille interne.

4. — Le CANAL CAROTIDIEN. — Il décrit une courbe en S couché, longue de 3 à 4,5 centimètres: *a*) son *orifice inférieur* est bordé en dedans par l'aire du péristaphylin interne, qui fait plancher à la 2e portion; — *b*) sa 1re *portion, ascendante*, est contiguë au limaçon en arrière, à la caisse du tympan et au canal tubaire en dehors; en haut, elle se coude en avant; — *c*) sa 2e *portion, horizontale*, la plus longue, occupe ses 2/4 moyens; — sa partie supérieure, en majeure partie fibro-cartilagineuse, est recouverte par la dure-mère; — sa paroi interne est surplombée en avant par le cavum du trijumeau; sa paroi externe, osseuse, la sépare du canal musculo-tubaire, et est longée en avant sur un court trajet par la trompe cartilagineuse; — *d*) sa 3e *portion ascendante* (Ferron 1913), limitée par le sommet du rocher et le sphénoïde, répond en haut au sinus caverneux; en bas, elle est constituée aux dépens du cartilage qui comble le trou déchiré antérieur; — *e*) son *orifice supérieur* ou *crânien* est le segment supérieur du trou déchiré antérieur.

Le périoste du canal carotidien, épais, fournit la gaine fibreuse qui entoure la carotide interne, enlacée de son plexus veineux et de son plexus sympathique carotidien interne.

Les Canaux du Temporal.

1. — L'AQUEDUC DE FALLOPE. — Le canal du facial intra-pétreux est long; il s'étend du fond du conduit auditif interne au trou stylo-mastoïdien. Sinueux, il présente: *a*) une 1re *portion, horizontale en avant*; — *b*) un 1er *coude-genou* du facial et ganglion géniculé; — *c*) une 2e *portion, horizontale en dehors*; — *d*) un 2e *coude*; — *e*) une 3e *portion verticalement descendante*. — Ses rapports seront précisés avec le nerf facial et l'oreille moyenne.

2. — Le CANALICULE TYMPANIQUE. — Il monte verticalement, débouche sur le plancher de la caisse, au-dessous du promontoire.

3. — Le CANALICULE CAROTICO-TYMPANIQUE. — Il monte vers la partie antéro-inférieure de la caisse. Il est souvent dédoublé.

Insertions musculaires. — Sur l'*écaille*: le temporal; — sur le *zygoma*: le masséter; — sur la *mastoïde*: le sterno-cléido-mastoïdien, le splénius capitis, le petit complexus, le digastrique; sur l'aponévrose qui la recouvre, l'occipital et l'auriculaire postérieur; —

sur la *styloïde*: le stylo-hyoïdien, le stylo-glosse, le stylo-pharyngien ; — sur le *sommet du rocher*: le péristaphylin interne.

Article II.

LES OS DE LA FACE

Les 14 os de la face, appendus au-dessous de l'étage antérieur du crâne, se répartissent en deux portions distinctes : l'une supérieure, mâchoire supérieure ; l'autre inférieure, mâchoire inférieure.

Les 13 os de la MACHOIRE SUPÉRIEURE sont : 2 os propres du nez, 2 unguis, 2 maxillaires supérieurs, 2 malaires, 2 palatins, 2 cornets inférieurs, 1 vomer. Par leur groupement, ils limitent des cavités de la face : orbites, fosses nasales, fosses zygomatiques.

Un os unique, maxillaire inférieur, figure le squelette de la MACHOIRE INFÉRIEURE.

Le *Vomer*, seul os impair du massif supérieur, s'articule avec la lame perpendiculaire de l'ethmoïde et un cartilage pour former la cloison des fosses nasales. — Les *Malaires*, os de la pommette, saillants sous les joues, rattachent l'apophyse orbitaire externe du frontal au maxillaire supérieur et au zygoma : ils sont bien développés sur la tête du fœtus à terme dont *le diamètre bi-malaire ou bi-jugal est toujours supérieur au bi-frontal et souvent supérieur au bi-temporal.*

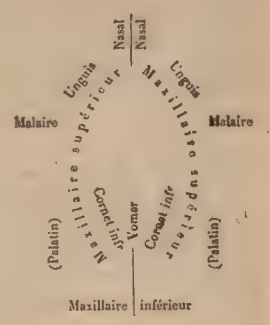

§ 1. — L'Os Maxillaire Supérieur.

Les Maxillaires supérieurs ou Sus-Maxillaires sont les os principaux de la mâchoire supérieure. De forme irrégulière, approximativement pyramidale à base interne, ils sont unis l'un à l'autre par leur partie inférieure. Ils forment : par leur bord alvéolaire toute la mâchoire supérieure sur laquelle sont implantées les dents supérieures ; — par leurs apophyses palatines, la plus grande partie de la voûte palatine ; — par leurs connexions avec tous les autres os de la face (sauf le maxillaire inférieur) et quelques os du crâne, ils concourent à la formation des grandes cavités de la tête : fosses nasales et orbites.

A. — **Face externe, antérieure, ou jugale.** — Elle est surmontée à sa partie antéro-supérieure par une apophyse plate, branche ou apophyse montante.

1. La PORTION FACIALE PROPREMENT DITE (fig. 43) est divisée en trois versants par deux saillies longitudinales : la longue racine de la dent canine ; — l'avancée inférieure de l'apophyse malaire, *arc-boutant zygomatique*, crête mousse qui descend jusqu'aux racines de la première grosse molaire. — *a*) le versant antérieur, *fosse myrtiforme*, donne attache aux muscles myrtiforme et élévateur de l'aile du nez ; — *b*) le versant moyen, excavation improprement appelée *fosse canine*, donne, en bas, attache au muscle canin ; elle présente en haut, le *trou sous-orbitaire*, orifice de sortie du nerf sous-orbitaire, qui regarde en bas et surtout en dedans ; — *c*) le versant postérieur répond à la *tubérosité maxillaire* (fig. 44) perforée par les *conduits dentaires postérieurs et supérieurs*, qui livrent passage aux vaisseaux et nerfs de même nom.

2. L'ARC-BOUTANT ZYGOMATIQUE, sur lequel s'insèrent quelques fibres du masséter, est surmonté par l'*apophyse malaire*, éminence pyramidale rugueuse, saillante sur ses bords, déprimée au centre, dans laquelle s'engrène le bord antérieur du malaire.

3. Les BORDS qui limitent la face externe sont bien marqués : *a*) l'*antérieur*, libre à sa partie moyenne — échancrure nasale — limite avec celui du côté opposé et le bord inférieur des nasaux l'orifice antérieur des fosses nasales osseuses ; en bas, il s'unit à son congénère — *suture intermaxillaire ;* — en haut (bord antérieur de l'apophyse montante), il s'articule avec le bord externe du nasal ; — *b*) le *supérieur*, bord orbitaire, est interrompu à sa partie moyenne par l'apophyse malaire ; — *c*) le *postérieur*, irrégulier, fait partie en haut de la fosse ptérygo-malaire ; en bas, il est encastré au devant de l'apophyse ptérygoïde par le palatin ; — *d*) l'*inférieur* est le rebord alvéolaire.

FIG. 43. — *Le Maxillaire supérieur gauche. Vue antérieure.*

A. F. Apophyse frontale ; — *A. M.* Apophyse malaire ; — *B. A.* Bord alvéolaire ; — 1. Échancrure nasale ; — 2 Crête turbinale antérieure et 2'. Crête ethmoïdale antérieure entrevues à leur extrémité antérieure ; — 3. Bord intermaxillaire ; — 4. Demi-épine nasale et 4'. Demi-crête nasale ; — 5. 5. Alvéoles des incisives ; — 6. Alvéole et 6'. Saillie de la racine de la canine ; — 7. Arc-boutant zygomatique ; — 8. Fosse myrtiforme ; — 9. Fosse canine ; — 10. Trou sous-orbitaire ; — 11. Tubérosité maxillaire.

B. — **Face supérieure, orbitaire.** — Elle forme la majeure partie du plancher de l'orbite : triangulaire, inclinée légèrement en dehors, lisse, elle présente d'arrière en avant la *gouttière*, puis le *canal sous-orbitaire* (nerf sous-orbitaire) qui se termine en bas au trou sous-orbitaire ; du canal sous-orbitaire, se détache en bas, le *conduit dentaire antérieur et supérieur*, traversé par les vaisseaux et les nerfs destinés aux incisives supérieures et à la canine. — La face orbitaire est limitée par trois bords : *a*) un *interne* articulé avec l'unguis, l'os planum de l'ethmoïde, et la face antéro-externe de l'apophyse orbitaire du palatin : Cruveilhier appelle *trigone palatin* la petite surface triangulaire (v. palatin p. 67) qui termine ce bord en arrière ; — *b*) un *externe* qui fait partie de la fente sphéno-maxillaire ; — *c*) un *antérieur*, court, qui établit la séparation entre le plancher de l'orbite et la face jugale du sus-maxillaire ; il s'interrompt en arrière sur l'apophyse malaire et rejoint en avant la crête lacrymale antérieure. Derrière lui s'insère le muscle petit oblique de l'œil.

C. — **Face interne, naso-palatine.** — Elle est *nasale* par la face interne de l'apophyse montante et par sa partie moyenne, base de la pyramide maxillaire ; *palatine* par son quart inférieur. Les portions nasale et palatine sont séparées par une lame horizontale, apophyse palatine, qui s'unit à celle du côté opposé pour former les deux tiers antérieurs de la voûte du palais.

1° Apophyse ou Branche Montante. — L'*apophyse frontale* ou *processus nasal* est cette lame osseuse aplatie qui surmonte la pyramide maxillaire en avant. — *a*) Sa *face externe* est divisée en deux portions très inégales par la

crête lacrymale antérieure (1). Derrière celle-ci se trouve une rainure, *demi-logette lacrymo-nasale,* qui s'unit à la demi-logette correspondante de l'unguis pour former la gouttière lacrymo-nasale osseuse. Au-devant de la crête lacrymale antérieure, la branche montante s'étale. Lisse, criblée de trous vasculaires, elle donne insertion au muscle releveur commun de l'aile du nez et de la lèvre supérieure et au tendon direct de l'orbiculaire des paupières. — *b*) Sa *face interne, nasale,* entre dans la constitution de la face externe de la fosse nasale ; nettement séparée de la face nasale du corps du sus-maxillaire par le bord postérieur de la branche montante, elle est marquée par deux crêtes horizontales superposées : la supérieure, *crête ethmoïdale antérieure,* pour l'attache du cornet inférieur de l'ethmoïde (cornet moyen des fosses nasales) ; l'inférieure, *crête turbinale antérieure,* pour l'articulation de l'extrémité antérieure du cornet inférieur. (Reprendre cette description en étudiant la lame verticale du palatin.)

Fig. 44. — *Le Maxillaire vu d'en arrière et d'en bas.*

A. P. Apophyse et voûte palatines ; — *A. F.* Apophyse frontale avec — 1 — la demi-gouttière lacrymo-nasale ; — *T. M.* Tubérosité maxillaire avec 2. 2. 2. trous dentaires postérieurs ; — 3. Demi-gouttière palatine postérieure ; — *A. M.* Apophyse malaire ; — 4. Face externe du trigone palatin.

2° Base de la pyramide maxillaire. — Irrégulièrement quadrilatère, c'est une mince lame osseuse, limitée en haut par le bord interne de la face orbitaire, en arrière par la tubérosité maxillaire, en bas par le bord externe de l'apophyse palatine, en avant par le bord tranchant, nasal, du maxillaire. En bas, elle forme la gouttière du méat inférieur. En haut et en arrière, elle est complètement interrompue et présente une ouverture large, admettant l'extrémité du pouce, qui donne accès dans le sinus maxillaire ; c'est l'HIATUS MAXILLAIRE, qui sur la tête osseuse entière, est considérablement rétréci par les 4 os adjacents : unguis, apophyse unciforme de l'ethmoïde, cornet inférieur et lame verticale du palatin (fig. 55). Devant l'hiatus, se trouve l'extrémité inférieure de la gouttière lacrymo-nasale. Derrière lui, est la face interne de la tubérosité maxillaire, présentant : la demi-rainure qui, avec la demi-gouttière correspondante du palatin, forme le CANAL PALATIN POSTÉRIEUR pour les vaisseaux et nerfs palatins postérieurs ; la surface rugueuse d'engrènement avec l'apophyse ptérygoïde du sphénoïde.

3° Apophyse palatine. — Elle se détache à angle droit de la face naso-palatine. *a*) Sa *face supérieure* continue insensiblement la face nasale du sus-maxillaire, accentuant seulement sa concavité ; elle forme, en s'articulant avec celle du côté opposé, les deux tiers antérieurs du plancher des fosses nasales. — *b*) Sa *face inférieure,* hérissée d'aspérités, criblée de trous vasculaires,

(1) La crête lacrymale antérieure présente, dans 25 pour 100 des cas — 1920 — une saillie plus ou moins nette — que j'ai signalée en 1906, le premier je crois, et décrite sous le nom d'*éperon lacrymal antérieur.*

concave en bas, est séparée de la portion palatine sous-jacente par une crête en dehors de laquelle courent les vaisseaux et nerfs palatins postérieurs. — *c*) Son *bord interne* s'engrène avec le bord opposé. Il présente à considérer deux parties bien distinctes : l'une postérieure (2/3), longue, sensiblement horizontale, surmontée de la *demi-crête nasale*, formant avec celle du côté opposé la *crête palatine*, concourt à former en haut, la rainure qui reçoit le vomer ; l'autre antérieure (1/3), courte, sensiblement verticale, comprenant toute la hauteur du bord alvéolaire, limitant en bas la partie interne de l'alvéole de l'incisive médiane, présente en haut la *demi-crête incisive*, terminée en avant par une *demi-épine*, qui s'unissant à la demi-épine opposée, forme l'ÉPINE NASALE ANTÉRIEURE, très aiguë. — A l'union des deux parties du bord interne, le CANAL PALATIN ANTÉRIEUR OU INCISIF, oblique en bas et en avant, simple en bas, double en haut, livre passage aux vaisseaux sphéno-palatins internes et au nerf naso-palatin. — *d*) Son *bord antérieur*, étroit, appartient à l'orifice antérieur des fosses nasales en haut ; en bas, il se confond avec le bord antérieur du sus-maxillaire. — *e*) Son *bord postérieur*, biseauté en haut, s'articule avec le bord antérieur de la lame horizontale du palatin.

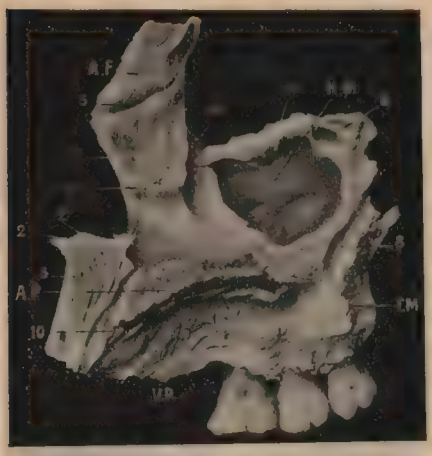

FIG. 45. — *Le Maxillaire supérieur droit vu par sa face interne.*

A. F., A. P. Apophyses frontale, palatine ; — *T. M.* Tubérosité ; — *H. M.* Hiatus et Antre d'Highmore ; — *V. P.* Voûte palatine ; — 1. Échancrure nasale ; — 2. Demi-épine nasale antérieure ; — 2'. Demi-crête nasale ; — 3. Suture intermaxillaire ; — 4. Demi-logette lacrymo-nasale ; — 5. Crête ethmoïdale antérieure ; — 6. Crête turbinale antérieure ; — 7. Bord interne de la face orbitaire ; — 8. Demi-gouttière palatine postérieure ; — 9. Trigone palatin ; — 10. Canal palatin antérieur.

4° Portion palatine. — Peu étendue, elle forme les parties antérieure et latérale de la voûte palatine. Rugueuse, criblée de trous vasculaires, elle donne insertion au chorion très épais de la fibro-muqueuse palatine.

D. — **Bord alvéolaire.** — Le bord alvéolaire s'interpose entre la face externe et la portion palatine de la face interne. Il est creusé sur le sus-maxillaire adulte de 8 logettes, *alvéoles* complets, indépendants, destinés à contenir les racines des dents ; les alvéoles font en haut des saillies inégales sur le plancher du sinus maxillaire. Le bord alvéolaire des deux sus-maxillaires forme l'ARCADE DENTAIRE SUPÉRIEURE.

E. — **Le Sinus Maxillaire ou Antre d'Highmore.** — Le sinus maxillaire est la cavité aérienne du sus-maxillaire. Il a la forme d'une pyramide creuse dont la base répond à la face nasale, le sommet à l'apophyse malaire.

Il est limité par cinq parois : 1. *antérieure* ou *jugale*, mince, translucide sur l'os sec ; 2. *postérieure*, également peu épaisse, qui limite en avant la fosse zygomatique ; 3. *supérieure — paroi ophtalmologique* — dédoublée par la gouttière et le canal sus-orbitaires ; en dedans et en avant, elle est contiguë à la paroi osseuse du canal lacrymo-nasal qui fait saillie dans la cavité du sinus ; 4. *inférieure*, très variable de forme et de dimensions, souvent partagée en compartiments ou fosses, habituellement placée au même niveau que le plancher nasal et en rapport avec les nerfs dentaires qui n'en sont séparés que par une

paroi très mince ; 5. *interne* ou BASSE, *paroi nasale*, très mince, séparant en bas le sinus du méat inférieur, rendue béante en haut par l'ostium maxillaire.

L'Ostium Maxillaire, large sur le sus-maxillaire isolé, est très rétréci par les os adjacents : face interne de l'unguis en avant ; apophyse unciforme en haut ; bord supérieur et apophyse unguéale du cornet inférieur en bas ; palatin en arrière ; son pourtour est garni par la réflexion de la muqueuse pituitaire vers le sinus maxillaire. Il est quelquefois dédoublé : *orifice accessoire de Giraldès*. L'ostium maxillaire établit la communication entre la fosse nasale et le sinus.

La *capacité du sinus maxillaire* est égale en moyenne à 10 centimètres cubes. Il présente des prolongements : alvéolaires, palatin supérieur, orbitaire (dans la base de l'apophyse montante), plus ou moins développés.

Ossification. — 5 points d'ossification, non précédés de cartilage, apparaissant dans le cours du 2e mois de la vie fœtale : malaire, orbito-nasal, nasal, palatin, incisif ; habituellement soudés à la fin du 6e mois. Le point incisif peut rester indépendant.

Os incisif — Bec-de-lièvre. — « L'histoire des os incisifs ou intermaxillaires est intimement liée à celle du *bec-de-lièvre*. On désigne ainsi une malformation caractérisée par l'absence de soudure entre deux des bourgeons qui contribuent à former la mâchoire supérieure. Cette absence de soudure se traduit chez l'adulte par une incisure intéressant plus ou moins profondément les téguments et se prolongeant dans certains cas jusque sur le voile du palais (*Gueule de loup*). Le bec-de-lièvre peut être médian, et rappeler la fissure qui sépare les deux bourgeons nasaux internes, mais habituellement il se trouve situé latéralement, et l'on s'est demandé, dans ce cas de bec-de-lièvre, à quelle fissure embryonnaire répondait l'incisure de l'adulte. »

« ...Albrecht reconnait l'existence de quatre os incisifs, dont deux médians développés aux dépens des bourgeons nasaux internes, et deux latéraux qui s'insèrent entre les bourgeons maxillaires supérieurs et les bourgeons nasaux internes, et contribuent ainsi à la formation de la mâchoire supérieure. Les quatre os intermaxillaires sont facilement reconnaissables sur des fœtus humains du 5e au 6e mois ; la suture interincisive ou intermédiaire (*suture d'Albrecht*) disparaît ensuite rapidement et c'est ce qui explique l'erreur des observateurs qui ne décrivent que deux os intermaxillaires. » ...Mais il semble que, normalement, « le bourgeon nasal externe ne s'abaisse pas autant que le suppose Albrecht, et qu'il participe seulement à la formation de l'aile du nez et des parois latérales des fosses nasales (masses latérales de l'ethmoïde, os unguis, os propres du nez)... Pour Biondi, le bourgeon nasal interne fournit l'os intermaxillaire central, tandis que l'os intermaxillaire latéral se forme aux dépens du bourgeon maxillaire supérieur. Quant à Warynski, il n'admet en réalité que deux os intermaxillaires, mais dont chacun se développe par deux points d'ossification, ce qui donnerait l'apparence à un moment donné, de quatre os distincts. — ...La question de bec-de-lièvre et des os intermaxillaires est loin d'être résolue. » (Tourneux).

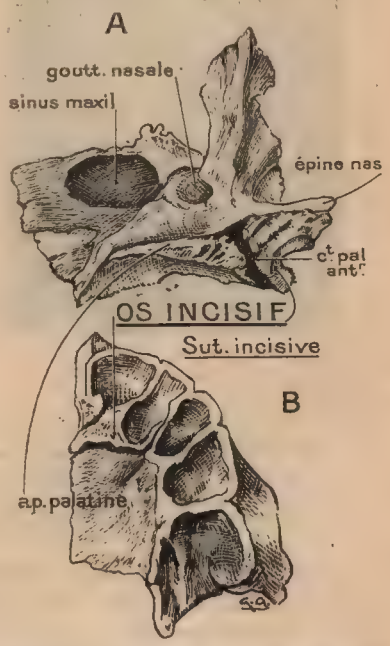

FIG. 46. — *L'os incisif. Maxillaire supérieur gauche du nouveau-né : A. Face interne ; B. Face inférieure.*

Connexions et Insertions musculaires du sus-maxillaire. — Il est articulé avec le frontal et l'ethmoïde, le nasal, l'unguis, le palatin, le cornet inférieur, le malaire, le vomer et le sus-maxillaire du côté opposé. — Huit muscles de la face s'attachent sur la *face jugale* : orbiculaire des paupières, élévateur commun de l'aile du nez et de la lèvre supérieure, élévateur propre de la lèvre supérieure, canin, transverse du nez, myrtiforme, dilatateur des narines, buccinateur ; — un *sur la face orbitaire*, le petit oblique ; — un *sur l'arc-boutant zygomatique* : le masséter, par une petite expansion.

§ 2. — L'Os Palatin.

Le Palatin appartient principalement aux fosses nasales ; accessoirement, il entre dans la constitution de l'orbite et de la fosse ptérygo-maxillaire. Sur la

Vue externe.

Vue antérieure.

Fig. 47 et 48. — *Le Palatin droit.* — *L. V.* Lame verticale ; — *A. P.*, *Asp.* Apophyses pyramidales, sphénoïdales ; — *L. H.* Lame horizontale.

A gauche : 1. Demi-gouttière palatine postérieure ; — 2. Incisure palatine ; — 3. 4. Facettes maxillaire et sphéno-maxillaire de l'apophyse orbitaire *A. or.* ; — 5. 6. Bords, postérieur, antérieur.

A droite : 1. Crête turbinale postérieure ; — 2. Demi-gouttière palatine postérieure ; — 3. 4. *A. or.* Facettes, externe, ethmoïdale, orbitaire de l'apophyse orbitaire ; — 5. Bord antérieur.

tête osseuse, il est tellement encastré entre la tubérosité maxillaire et les ptérygoïdes du sphénoïde que sa portion verticale est très difficilement visible ; on ne distingue bien que sa portion horizontale, celle qui forme avec celle du côté opposé la partie postérieure, libre, de la voûte palatine. Cet os irrégulier en forme d'L — L.I — se compose de deux lames réunies à peu près à angle droit (lame horizontale et lame verticale) et de trois apophyses.

A. — Lames du Palatin.

1° **Os quadratum, lame horizontale ou palatine.** — On lui considère : *a*) une *face supérieure*, concave, lisse, qui forme avec celle du côté opposé le tiers postérieur du plancher des fosses nasales ; — *b*) une *face inférieure* plus ou moins rugueuse, qui complète la voûte palatine ; elle présente en arrière et en dehors une crête, pour l'insertion du muscle péristaphylin externe, au-devant de laquelle débouche le canal palatin postérieur ; — *c*) un *bord antérieur*, articulé avec le bord postérieur de l'apophyse palatine du maxillaire supérieur ; —

d) un *bord interne*, surmonté d'une demi-crête qui, s'unissant à celle du côté opposé, forme une saillie médiane — *fin de la crête palatine du plancher* — destinée à recevoir le vomer. A l'union des bords postérieur et interne, une *demi-épine* qui, s'unissant à la demi-épine opposée, forme l'ÉPINE NASALE POSTÉRIEURE (insertion des muscles azygos de la luette) ; — *e*) un *bord postérieur*, libre et tranchant sur le squelette, continué par l'aponévrose du voile du palais qui s'attache sur lui.

2° **Lame verticale.** — Plus longue que la précédente, irrégulièrement

FIG. 49. — *Le Palatin droit. Vue interne.*

L. H. Bord interne de la lame horizontale vue en raccourci, montrant la demi-crête palatine et 1. la demi-épine nasale postérieure ; — *L. V.* Lame verticale ; — 2. Crête ethmoïdale postérieure ; — 3. Méat moyen, portion palatine ; — 4. Crête turbinale postérieure ; — 5. Méat inférieur, portion palatine ; — *A. py.* Apophyse pyramidale ; — 6. Fond de la fosse ptérygoïde ; — 7 Canal palatin postérieur accessoire ; — 8. Bord postérieur ; — *A. sp.* Apophyse sphénoïdale ; — 9. Incisure palatine ; — *A. or.* Apophyse orbitaire, aigrette osseuse interne ; — 10. 11. 12. Facettes sphénoïdale, ethmoïdale, sphéno-maxillaire.

FIG. 50. — *Le Palatin droit. Vue postérieure.*

L. V. Lame verticale ; — *L. H.* Lame horizontale ; — 1. Canal palatin postérieur accessoire ; — 2. Demi-épine nasale postérieure ; — 3. Crête ethmoïdale postérieure ; — 4. Crête turbinale postérieure ; — *A. Py.* Apophyse pyramidale ; — *A. Sp.* Apophyse sphénoïdale ; — 5. Trou sphéno-palatin ; — 6. Crête palatine ; — *A. Or.* Apophyse orbitaire (face orbitaire, incisure palatine) ; — 7. Sa facette sphénoïdale ; — 8. Sa facette sphéno-maxillaire ; — 9. Fond de la fosse ptérygoïde.

quadrilatère, elle monte de la voûte palatine au fond de l'orbite. — *a*) Sa *face externe* concourt en haut à former le fond de la fosse ptérygo-maxillaire ; elle présente en arrière, au devant de l'apophyse pyramidale, une demi-gouttière qui, avec la demi-gouttière correspondante du maxillaire supérieur, forme le *canal palatin postérieur* (vaisseaux et nerfs palatins postérieurs). — *b*) Sa *face interne, nasale*, entre dans la constitution de la face externe de la fosse nasale. Elle présente deux crêtes horizontales superposées : une supérieure, *crête ethmoïdale postérieure*, pour l'attache postérieure du cornet inférieur (ethmoïde, cornet moyen) ; une inférieure, *crête turbinale postérieure*, pour l'articulation de la queue du cornet inférieur. Revoir la face interne de la branche montante du sus-maxillaire (p. 61) et rapprocher les deux descriptions. — *c*) Le *bord supérieur* est

échancré par l'incisure palatine, qui forme, avec le sphénoïde, le *trou sphéno-*

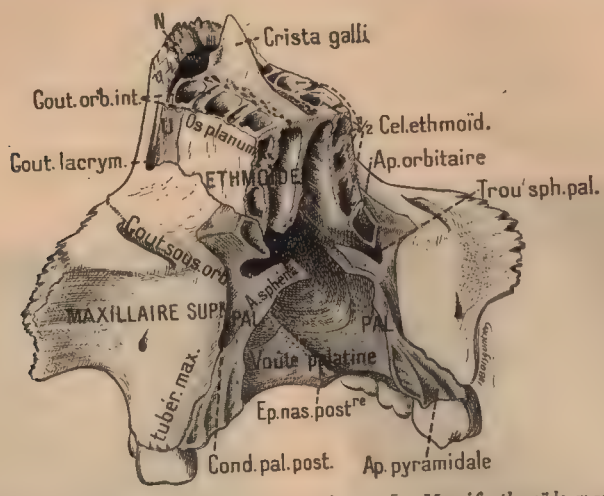

Fig. 51 (d'après une planche du Pr Farabeuf). — *Le Massif ethmoïdo-maxillo-palatin vu par derrière.*

Les deux palatins — *PAL* — s'unissant pour former la partie postérieure du plancher des fosses nasales ; — *U.* Unguis ; — *N.* Nasal.

palatin (ganglion de Meckel, nerfs et vaisseaux sphéno-palatins). Il est surmonté

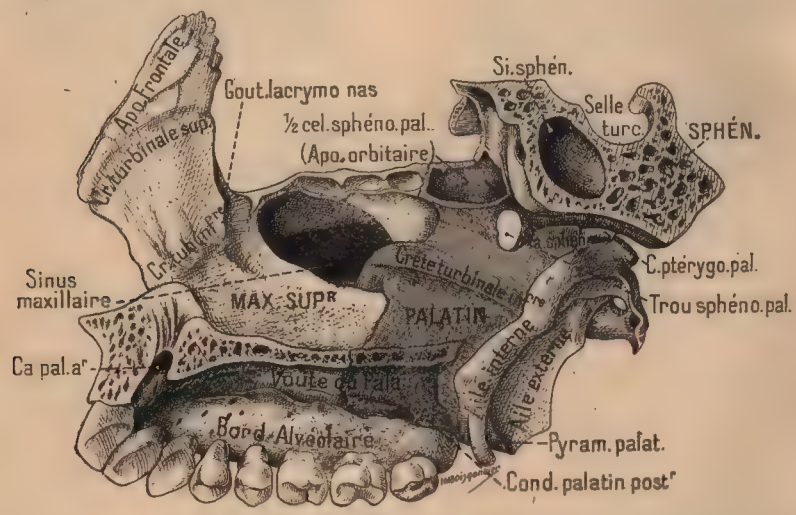

Fig. 52 (d'après une planche du Pr Farabeuf). — *L'encastrement du Palatin entre le Maxillaire Supérieur et le Sphénoïde.*

en avant par l'apophyse orbitaire, en arrière par l'apophyse sphénoïdale ; — *d*) Du *bord antérieur, maxillaire*, se détache en haut une mince languette qui

contribue à rétrécir l'hiatus maxillaire ; — *e*) Le *bord postérieur, ptérygoïdien*, est articulé avec l'aile interne de l'apophyse ptérygoïde.

B. — **Apophyses du Palatin.**

1° **Apophyse pyramidale, palatine ou ptérygoïdienne.** — La *Pyramide palatine* est une saillie osseuse triangulaire qui se détache du bord postérieur du palatin, à l'union des portions verticale et horizontale, pour s'engrener dans l'écartement des ailes de l'apophyse ptérygoïde, avec lesquelles elle s'articule par deux facettes latérales ; entre elles est ménagée une facette moyenne qui complète la fosse ptérygoïdienne (insertion du muscle ptérygoïdien interne). Sa *face inférieure* complète la voûte palatine en dehors et en arrière ; elle présente, derrière la crête palatine, le ou les *conduits accessoires du canal palatin postérieur*.

2° **Apophyse sphénoïdale.** — C'est une petite lamelle qui se détache du bord supérieur du palatin, derrière l'incisure palatine ; *a*) par sa *facette supérieure*, elle s'applique contre le sphénoïde avec lequel elle forme le conduit ptérygo-palatin ; — *b*) sa *facette interne* fait partie des fosses nasales ; — *c*) sa *facette externe* occupe l'arrière-fond de la fosse ptérygo-maxillaire.

3° **Apophyse orbitaire.** — Elle se détache en avant et en dehors de l'incisure palatine. Sa forme, difficile à définir, peut être, pour la commodité de la description, comparée à un petit casque surmonté d'aigrettes irrégulières. En adoptant cette comparaison : *a*) la concavité du casque — *face externe de l'apophyse* — vient s'emboîter sur le trigone palatin (Cruveilhier) du maxillaire supérieur ; *b*) les *aigrettes osseuses* divisent la convexité en : α) une *facette antérieure, ethmoïdale*, qui vient compléter la ou les demi-cellules ethmoïdales postérieures ; β) une *facette postéro-interne, sphénoïdale*, qui s'unit au sphénoïde et rétrécit parfois l'orifice du sinus sphénoïdal ; γ) une *facette supérieure, orbitaire*, qui forme la partie la plus reculée du plancher de l'orbite ; δ) une *facette postéro-externe, sphéno-maxillaire*, qui forme la partie la plus élevée de la fosse ptérygo-maxillaire.

Ossification. — 3 points, 1 primitif, apparaissant vers le cinquantième jour de la vie fœtale à l'angle d'union des deux lames ; deux points complémentaires pour les apophyses sphénoïdale et orbitaire.

Insertions musculaires. — Sur le *bord postérieur de la lame palatine* : le pharyngo-staphylin, l'uvulo-staphylin ; — sur l'*épine nasale postérieure*, l'azygos de la luette ; — sur la *crête postérieure de la lame palatine*, le péristaphylin externe ; — sur la *lame verticale*, les deux muscles ptérygoïdiens et le muscle constricteur supérieur du pharynx.

FIG. 53. — *L'Unguis droit.* — *A.* Face orbitaire (externe). — *B* Face nasale (interne). Apprécier la minceur de l'os et l'abondance de ses trous vasculaires.

§ 3. — L'Unguis ou Os Lacrymal.

L'unguis (fig. 53) est un petit os fragile, délicat, extrêmement mince, quadrilatère, encastré vers l'angle inféro-interne de l'orbite entre l'os planum de l'ethmoïde, le frontal, la branche montante du maxillaire supérieur. Il entre dans la constitution de l'orbite par sa face externe ; de la fosse nasale par sa face interne.

1. La FACE EXTERNE, ORBITAIRE, est séparée en deux versants inégaux par la *crête lacrymale postérieure*, terminée par l'*hamule*, apophysette qui rejoint l'échancrure lacrymale du maxillaire supérieur pour limiter l'orifice supérieur du canal nasal. Le versant antérieur contribue à former la *gouttière lacrymale* qui loge le sac lacrymal ; le versant postérieur donne attache au tendon réfléchi de l'orbiculaire des paupières — faisceau postérieur du ligament palpébral interne — et à la portion moyenne du muscle de Horner.

2. La FACE INTERNE, NASALE, est déprimée par une rainure correspondant à la crête lacrymale postérieure. En avant, elle entre dans la constitution de la paroi nasale externe ; — en arrière, elle vient compléter les plus antérieures des cellules ethmoïdales ; — en bas, elle s'articule avec l'apophyse unguéale du cornet inférieur, par l'enroulement de l'hamule en une demi-gouttière qui forme la paroi interne du canal lacrymo-nasal osseux.

Ossification. — Un point unique apparaissant aux 3e ou 4e mois de la vie fœtale.

§ 4. — Le Cornet Inférieur ou Conque maxillaire.

Le cornet inférieur (fig. 54) est un os indépendant, mince, légèrement enroulé sur lui-même, qui est appliqué sur la paroi externe de la fosse nasale, au-dessous du cornet inférieur de l'ethmoïde. On lui décrit un corps et trois apophyses.

FIG. 54. — *Le Cornet Inférieur droit.*
En haut, face interne. — En bas, face externe, paroi interne du méat inférieur. 1. Corps ; — 2. Bord inférieur ; — 3. Bord turbinal antérieur ; — 4. Arête turbinale postérieure ; — 5. Apophyse lacrymale ; — 6. Processus ethmoïdal ; — 7. L'Agrafe.

A. — **Corps.** — Il présente à étudier : 1° UNE FACE INTERNE, convexe, rugueuse, parcourue de sillons ; regardant, sur la tête entière, la cloison des fosses nasales ; — 2° UNE FACE EXTERNE, concave, lisse, sauf sur les bords où elle est rugueuse, qui se place vis-à-vis de la base de la pyramide maxillaire avec laquelle elle limite le méat inférieur ; — 3° UN BORD INFÉRIEUR, libre dans la fosse nasale, légèrement enroulé en dehors ; — 4° UN BORD SUPÉRIEUR auquel on distingue trois portions : antérieure, appliquée sur la crête turbinale antérieure ; moyenne, qui marque le bord inférieur de l'hiatus maxillaire ; postérieure, insérée sur la crête turbinale postérieure. — L'extrémité postérieure, beaucoup plus saillante que l'antérieure, effilée et enroulée, forme la queue du cornet qui va habituellement jusqu'aux choanes.

B. — **Apophyses.** — 1. L'APOPHYSE UNGUÉALE OU LACRYMALE, antéro-supérieure, constante, s'adapte aux lèvres du sillon lacrymal du maxillaire et à l'unguis pour former le *canal lacrymo-nasal osseux* ; — 2. L'APOPHYSE ETHMOÏDALE (*processus ethmoïdalis*), postéro-supérieure, inconstante, s'unit à l'apophyse unciforme de l'ethmoïde ; — 3. L'APOPHYSE AURICULAIRE

(processus maxillaire), interne — **agrafe du cornet inférieur** — constante, se dirige en bas à partir du bord supérieur, et contribue à rétrécir le sinus maxillaire.

Ossification. — Un point unique apparaissant aux 3e ou 4e mois de la vie fœtale.

§ 5. — L'Os Malaire.

Les malaires — *os de la pommette, jugaux, zygomatiques* — proéminents sur les parties supéro-latérales de la face, s'intercalent entre les apophyses, zygomatique du temporal, orbitaire du frontal, pyramidale du maxillaire supérieur, et la grande aile du sphénoïde. Ils séparent l'orbite de la fosse temporale. — Ils sont formés de deux lamelles : faciale, orbitaire, s'unissant sous un angle d'environ 70° et présentant trois faces, quatre bords, quatre angles.

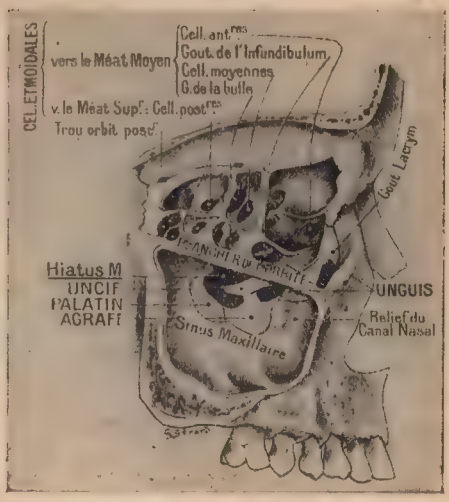

Fig. 55 (préparation personnelle). — *Les Cellules Ethmoïdales et l'Hiatus maxillaire.*

L'effondrement de l'os planum, d'une partie du frontal et de l'unguis en haut, l'ouverture large à la scie du massif sus-maxillaire laissent bien voir, par en dehors 1° les intimes connexions de l'ethmoïde avec le méat supérieur ; 2° les relations de son apophyse unciforme avec toutes les formations dépendant du méat moyen ; 3° la disposition des 5 os limitant l'orifice de l'antre d'Highmore.

A. — **Faces.** — 1. La SURFACE FACIALE, FACE EXTERNE, convexe, séparée de la peau par le muscle orbiculaire des paupières, présente une saillie, la *tubérosité malaire* ; au-dessus d'elle, on voit le ou les orifices, *trous malaires*, du canal zygomato-facial ; au-dessous d'elle s'insère le muscle grand zygomatique.

Fig. 56. — *L'Os Malaire gauche. Face externe.*

1. 3. 4. 5. Les bords, postérieur, inférieur, antérieur, orbitaire ; — 2. Articulation avec le zygoma ; — 6. Trou malaire.

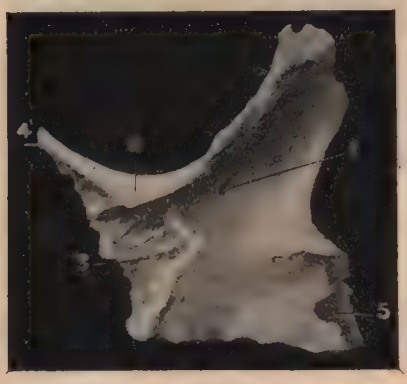

Fig. 57. — *L'Os Malaire droit. Face interne.*

1. Trou malaire ; — 2. Face orbitaire ; — 3. Articulation avec le sus-maxillaire ; — 4. 5. Les angles, antérieur, postérieur.

2. La SURFACE TEMPORALE, FACE INTERNE, concave, fait partie des fosses temporale et zygomatique; elle donne insertion à quelques fibres du muscle temporal et présente l'orifice du canal zygomato-temporal.

3. La SURFACE ORBITAIRE, concave, présente la terminaison du canal zygomatique.

B. — **Bords.** — 1. Le BORD ORBITAIRE, mousse, en croissant de lune, à concavité antérieure, sépare la face externe de la face orbitaire; il entre dans la constitution de l'orbite en bas et en dehors. — 2. Le BORD POSTÉRIEUR, TEMPORAL, contourné en S, mousse, présente en haut l'*apophyse marginale*; il borne en avant la fosse temporale et donne attache à l'aponévrose temporale. — 3. Le BORD INFÉRIEUR, MASSÉTÉRIN, légèrement concave, donne attache à quelques fibres antérieures du muscle masséter; à son extrémité antérieure, il s'épaissit et rejoint le bord inférieur de l'apophyse malaire du sus-maxillaire (*tubercule massétérin*). — 4. Le BORD ANTÉRIEUR, très échancré, vient s'engrener dans l'apophyse malaire du maxillaire supérieur.

C. — **Angles.** — 1. L'ANGLE SUPÉRIEUR, irrégulier, épais, s'articule avec l'apophyse orbitaire externe du frontal; — 2. l'ANGLE POSTÉRIEUR, biseauté en dedans et en haut, reçoit l'extrémité antérieure de l'apophyse zygomatique; — 3. l'ANGLE ANTÉRIEUR, aigu, et 4. l'ANGLE INFÉRIEUR, complètent en haut et en bas l'articulation du bord antérieur avec le maxillaire supérieur.

Ossification. — Un point unique apparaissant au 3e mois de la vie fœtale.

§ 6. — Les Os propres du nez ou os nasaux.

Les osselets qui forment la charpente du nez extérieur à sa partie supérieure sont des lamelles irrégulièrement quadrilatères, légèrement convexes en dehors. Leur longueur est très variable, suivant les races et même suivant les individus.

FIG. 58. — A. *L'Os Nasal gauche. Face externe.* — B. *L'Os Nasal droit. Face interne.*

S. ethm. Sillon ethmoïdal; — *B. max.* Bord externe, maxillaire; — *B. i.* Bord internasal; — *Cr. na. i.* Crête nasale interne; — *B. f.* Bord supérieur, frontal; — *tr. v.* Trou vasculaire.

A. — **Faces.** — 1. La FACE EXTERNE, CUTANÉE, lisse, perforée de trous nombreux, répond à la peau; — 2. LA FACE INTERNE, NASALE, rugueuse, présente un sillon, ethmoïdal, qui loge le filet externe du nerf nasal interne.

B. — **Bords.** — 1. L'INFÉRIEUR est plus ou moins oblique en haut et en dedans; — 2. l'EXTERNE, MAXILLAIRE, s'articule avec le bord antérieur de la branche montante du maxillaire supérieur; — 3. l'INTERNE, en s'unissant à celui du côté opposé forme la *suture internasale* qui est marquée profondément par une petite crête, CRÊTE NASALE INTERNE, sur laquelle viennent s'articuler le bord supérieur (partie antérieure) de la lame perpendiculaire de l'ethmoïde et le cartilage quadrangulaire (v. cloison des fosses nasales); — 4. le SUPÉRIEUR s'engrène dans les dentelures de l'épine nasale du frontal.

Ossification. — Un point unique apparaissant dans le 3e mois de la vie fœtale.

§ 7. — Le Vomer.

Os plat, impair, médian, le vomer a la forme d'un soc de charrue à pointe dirigée en avant. Avec la lame perpendiculaire de l'ethmoïde et le cartilage quadrangulaire, il entre dans la constitution de la cloison des fosses nasales dont il forme la partie postéro-inférieure, la seule qui soit solide et efficacement résistante. Il s'étend de champ, du corps du sphénoïde à la voûte palatine.



Fig. 59. — *Le Vomer. Face latérale droite.*
Quatre bords : 1. supérieur ; 2. antérieur ; 3. inférieur ; 4. postérieur.

A. — **Faces.** — Ses faces, latérale droite, latérale gauche, toujours légèrement déviées chez l'adulte, sont parcourues de sillons : le plus marqué répond au nerf palatin.

B. — **Bords.** — 1. L'inférieur suit la rainure médiane formée par l'union des lames horizontales des maxillaires supérieurs et des palatins ; « et il s'enfonce entre les deux maxillaires supérieurs comme la charrue dans le sillon » (Sarremone) ; — 2. le postérieur, tranchant, horizontal à la naissance, oblique chez l'adulte, figure le bord postérieur libre de la cloison nasale ; — 3. le supérieur s'épanouit en deux lamelles, *ailes du vomer*, qui embrassent le bec du sphénoïde ; — 4. l'antérieur, long, oblique en bas et en avant, est uni à la lame perpendiculaire de l'ethmoïde et au cartilage quadrangulaire.

L'angle antérieur, aigu, est souvent représenté par une petite lamelle osseuse — *Os sous-vomérien* — qui arrive jusqu'à l'épine nasale antérieure, et y rejoint le cartilage de Hüschke.

Ossification. — 2 points apparaissant au-dessous du cartilage de la cloison, de chaque côté de la ligne médiane, vers le 6e mois de la vie fœtale. Le vomer est ainsi formé primitivement de deux lames osseuses séparées chez le fœtus et l'enfant par le *cartilage vomérien*, qui disparaît progressivement. On peut observer les vestiges de cette double origine, constamment sur le bord sphénoïdal, plus rarement sur le bord antérieur, sous forme de rainure en V ouverte en avant pour recevoir les formations, osseuse et cartilagineuse, adjacentes.

§ 8. — Le Maxillaire Inférieur.

Cet os impair, médian et symétrique, qui forme à lui seul tout le squelette de la mâchoire inférieure, s'articule avec les deux temporaux. On lui décrit un corps et deux branches.

A. — **Corps de la Mandibule.** — Cette *portion moyenne*, en fer à cheval concave postérieurement, se compose de deux moitiés symétriques unies sur la ligne médiane, au niveau de la *symphyse du menton*.

1. Bord supérieur — bord ou arcade alvéolaire. — Parabolique ; il est creusé de cavités, *alvéoles*, logeant les racines des dents de la mâchoire inférieure.

2. Face antéro-externe. — Elle offre : sur la ligne médiane, la *symphyse*, et plus bas une saillie arrondie, l'*éminence mentonnière* ; — de chaque côté, le *trou*

mentonnier, orifice de sortie du nerf dentaire inférieur ; la *ligne oblique externe,*

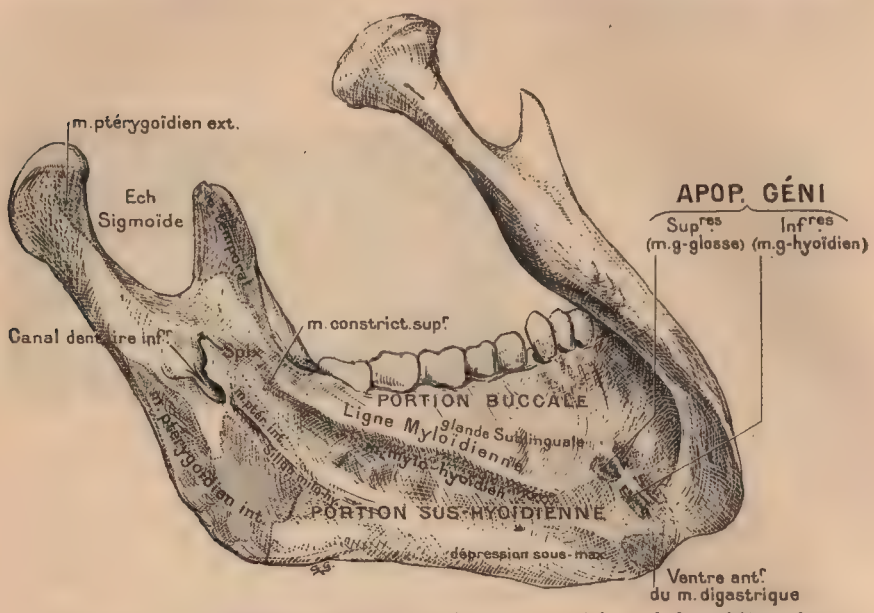

FIG. 60. — *Le Maxillaire inférieur. Vue interne et postérieure de la moitié gauche. Insertions musculaires.*

La ligne myloïdienne et le mylo-hyoïdien qui s'y insère établissent la séparation nette entre la bouche et la partie avancée et profonde de la région sus-hyoïdienne.

qui monte en dehors jusqu'au niveau de la dernière molaire ; derrière son extré-

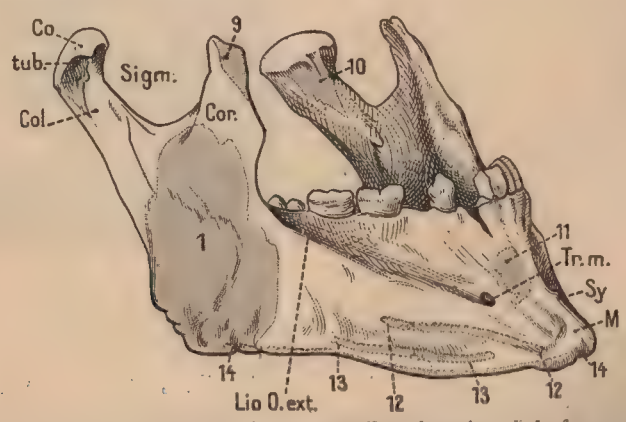

FIG. 61. — *Le Maxillaire Inférieur. Détails et insertions de la face externe.*

M. Éminence mentonnière ; — *tub.* Tubercule condylien externe ; — Insertions musculaires : 1. Masséter ; — 9. Temporal ; — 10. Ptérygoïdien externe ; — 11. Houppe ; — 12. Carré du menton — 13. Triangulaire des lèvres ; — 14. Surface recouverte par l'insertion supérieure, cutanée, du peaucier.

mité postérieure, s'attache le muscle masséter. — Au-dessous d'elle, s'insèrent les muscles houppe, carré du menton et triangulaire des lèvres.

3. Face postéro-interne. — Plus irrégulière, elle présente : au milieu quatre éminences, les *apophyses géni*, groupées par paires ; *géni supérieures* donnant attache aux faisceaux antérieurs des m. génio-glosses ; *géni inférieures*, plus longues, à ceux des m. génio hyoïdiens ; au-dessous, à droite et à gauche, la *fossette digastrique* ou *digitale* pour l'insertion du chef antérieur du m. digastrique ; — latéralement, la *ligne myloïdienne* ou *oblique interne*, qui remonte (parallèlement à la ligne oblique externe) de l'apophyse géni-supérieure à la dernière molaire ; elle donne attache, dans la plus grande partie de son étendue au m. mylo-hyoïdien ; accessoirement, tout en arrière et en haut à quelques fibres du constricteur supérieur du pharynx et au ligament ptérygo-maxillaire. — La ligne myloïdienne sépare la face interne du corps en deux parties : *a*) une supérieure, *buccale*, lisse, recouverte par la muqueuse des gencives et de la bouche, marquée en avant par la *dépression sublinguale* qui loge la glande sublinguale ; *b*) une inférieure, *cervicale*, occupée par des organes de la région sus-hyoïdienne et particulièrement par la partie supérieure de la glande sous-maxillaire, abritée dans la *dépression maxillaire*, large, mais superficielle. — Le *sillon mylo-hyoïdien*, sous-jacent à la ligne myloïdienne qu'il suit, répond au nerf mylo-hyoïdien.

4. Bord inférieur ou basilaire. — Epais, arrondi, il répond à la peau dont il n'est séparé que par le peaucier du cou.

B. — **Branches de la Mandibule.** — Exclusivement destinées aux m. élévateurs de la mâchoire inférieure, de forme quadrilatère, elles présentent :

1. La face externe ou massétérine, rugueuse, pour l'insertion du masséter ;

2. La face interne ou ptérygoïdienne, marquée, en bas, par les saillies d'insertion du ptérygoïdien interne, présente vers sa partie moyenne l'*orifice supérieur du canal dentaire inférieur* (vaisseaux et nerf dentaires inférieurs) limité par l'*épine de Spix* — *lingula mandibularis* — pointe triangulaire sur laquelle s'attache le ligament sphéno-maxillaire, et derrière laquelle commence le sillon mylo-hyoïdien ;

3. Le bord antérieur, excavé d'une gouttière qui fait suite au bord alvéolaire, et dont les lèvres répondent à la terminaison des lignes obliques, externe et interne du corps ; entre ces lèvres, une petite crête fournissant au m. buccinateur des insertions qui s'étendent jusqu'en dehors des deux dernières molaires ;

4. Le bord postérieur, parotidien, arrondi, embrassé par la glande parotide ; il donne insertion au ligament stylo-maxillaire ;

5. Le bord inférieur, qui se rencontre avec le précédent au niveau de l'*angle de la mâchoire* — *gônion* — habituellement rugueux et un peu saillant ;

6. Le bord supérieur, mince, concave en haut, formant une grande encoche — *échancrure sigmoïde* — livrant passage aux vaisseaux et au nerf massétérins, limitée en avant et en arrière par deux apophyses importantes : l'antérieure, apophyse coronoïde, triangulaire, saillante à sommet arrondi, aplatie de dedans en dehors, engainée par la puissante insertion inférieure du muscle temporal ; la postérieure constituant le *condyle*.

Condyle. — Le condyle est une éminence épaisse, oblongue, irrégulièrement convexe en haut, dont le grand axe est dirigé de dehors en dedans et un peu d'avant en arrière. Il s'articule avec la glénoïde du temporal par la saillie en dos d'âne, recouverte en avant et en haut par un mince revêtement cartilagineux, qui le surmonte. Le condyle est relié à la branche montante par un pilier triangulaire à sommet inférieur — *col du condyle* — aplati d'avant en arrière, donnant insertion par la partie interne de sa face antérieure au m. ptérygoïdien externe (*fossette ptérygoïdienne*) ; présentant à son angle externe, tout au-dessous du

condyle, le *tubercule condylien externe* pour l'insertion du ligament latéral externe.

Ossification. — Un centre d'ossification principal dans le tissu embryonnaire autour du *cartilage de Meckel,* vers le 40e jour de la vie intra-utérine. Une seconde pièce cartilagineuse à l'angle, une troisième au condyle. Puis : le point incisif, le point du trou mentonnier, le point de l'épine de Spix ; en tout 6 points d'ossification pour chacune des deux moitiés primitives de l'os, qui se soudent peu de temps après la naissance.

Le maxillaire inférieur, qui est un os très précoce (le premier après la clavicule), se développe *autour* du cartilage de Meckel, et *non pas à ses dépens.* Le cartilage de Meckel n'est utile que comme tige de direction ; il se résorbe complètement au niveau de la mâchoire, et ne persiste que dans deux des osselets de l'ouïe : le marteau et l'enclume.

Évolution morphologique. — Pendant toute la vie fœtale, les branches — montante et horizontale — sont d'abord dans le prolongement l'une de l'autre ; puis, elles forment un angle obtus qui tend progressivement à diminuer de 140° à 120°. — Après la naissance, l'accroissement en longueur se fait entre la limite de l'arcade dentaire temporaire (de la 1re dentition) et la branche montante : dans les races européennes, il est insuffisant pour permettre l'éruption normale de la dernière molaire (Herpin). — La chute des dents de la 2e dentition détermine successivement l'affaissement du bord alvéolaire et celui du condyle.

Insertions musculaires. — *Sur la face externe,* de chaque côté de la symphyse, les muscles houppe du menton, carré du menton, et triangulaire des lèvres ; — *sur les apophyses géni* ; les génio-glosses et génio-hyoïdiens ; — *sur le corps* ; le mylo-hyoïdien et le constricteur supérieur du pharynx, le digastrique (fossette digastrique) ; — *sur les branches* : le buccinateur (bord antérieur), les quatre masticateurs : masséter, ptérygoïdiens externe et interne, temporal.

Article III.

L'ARTICULATION TEMPORO-MAXILLAIRE

L'articulation du condyle de la mandibule avec la glénoïde du temporal forme une double condylarthrose. Ses **surfaces articulaires** sont toutes deux convexes, revêtues non par un vrai cartilage, mais par un fibro-cartilage, mince et presque exclusivement réduit au périoste à la face postérieure du condyle. Elles s'adaptent réciproquement par interposition d'un fibro-cartilage intra-articulaire, *ménisque* qui par toute sa périphérie s'attache solidement à la capsule.

A. — **Capsule articulaire.** — La capsule est un manchon fibreux qui enserrant le col du condyle en bas, s'attache en haut : en avant, sur le bord antérieur de la racine transverse du zygoma et la lèvre antérieure de la scissure de Glaser ; — en dedans, sur le côté externe de l'épine du sphénoïde ; — en dehors sur le tubercule zygomatique. — Épaisse en arrière, plus mince et plus lâche en avant, elle présente des épaississements considérés comme ligaments proches par Sébileau : l. de Sappey en arrière, l. de Pétrequin en avant, l. de Ferrein en dedans.

B. — **Ligaments périphériques.** — 1° **Ligament latéral externe.** — Il existe un seul ligament — principal — de renforcement immédiat de la capsule ; c'est le *latéral externe* ou *zygomato-maxillaire,* trousseau fibreux épais et solide, qui s'étend en écharpe oblique en bas et en arrière du tubercule zygomatique et du bord inférieur du zygoma au bord externe du condyle et particulièrement à son tubercule sous-condylien. — Il est continué en avant par la *bandelette zygomato-maxillaire,* condensation supérieure du feuillet profond de l'aponévrose

massétérine, « lame aplatie, bien moins résistante, insérée en haut à toute l'étendue du bord inférieur du zygoma et plantée en bas sur le segment de la face externe de la branche montante sous-jacent au col condyloïdien » (Sébileau).

2° **Ligaments à distance.** — On décrit avec la temporo-maxillaire trois autres ligaments, placés à distance. — Ce sont :

a) Le LIGAMENT LATÉRAL INTERNE OU SPHÉNO-MAXILLAIRE. — De son attache crânienne à l'épine du sphénoïde et au fond de la scissure de Glaser, il descend et se répartit en trois faisceaux : α) un *profond*, représenté par quelques fibres qui embrassent le condyle en dedans ; — β) un *antérieur* — *faisceau spixien* — qui s'insère à l'épine de Spix ; — γ) un *postérieur* — *faisceau marginal* — qui s'épanouit sur le tiers moyen du bord postérieur et sur la face interne de la branche montante. Les faisceaux spixien et marginal, sus-jacents au muscle ptérygoïdien interne, tendent à se confondre au-dessus et en dedans de l'orifice du canal dentaire ; entre eux, passe le nerf mylo-hyoïdien. Le col du condyle et les deux derniers faisceaux limitent une boutonnière traversée par les artères maxillaire interne et dentaire inférieure et comblée par un prolongement de la parotide. Le nerf dentaire inférieur descend au-devant du faisceau spixien.

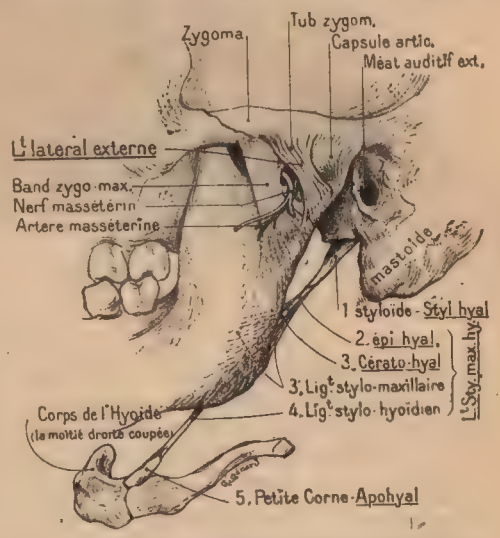

FIG. 62. — *L'Articulation temporo-maxillaire vue par sa face externe.*

Le ligament principal : le LATÉRAL EXTERNE, et sa bandelette de voisinage. — Un des ligaments à distance : le stylo-maxillo-hyoïdien.

DISSECTION. — Couper transversalement le masséter. Décoller et rejeter en arrière la glande parotide. En dedans, suivre avec soin les ligaments à distance.

b) Le LIGAMENT STYLO-MAXILLAIRE, portion supérieure du ligament *stylo-maxillo-hyoïdien* (fig. 62) est une bandelette étroite en haut, plus large en bas, qui s'étend du sommet de l'apophyse styloïde à la partie inférieure du bord postérieur de la mâchoire, non loin de l'angle. Au-dessous du maxillaire, après avoir donné attache à quelques fibres du muscle stylo-glosse, il se continue jusqu'à l'os hyoïde par le ligament stylo-hyoïdien.

c) Le LIGAMENT PTÉRYGO-MAXILLAIRE est une bande fibreuse aux bords mal délimités qui part du crochet de l'aile ptérygoïde interne et descend sur le versant interne du rebord alvéolaire (derrière la dernière grosse molaire) et jusqu'à la ligne myloïdienne ; il donne attache par son bord antérieur au buccinateur, par son bord postérieur au constricteur supérieur du pharynx. Étroit en haut, plus large en bas — 3-5 mm. — il est séparé de l'espace contenant le prolongement postérieur de la boule de Bichat par la lame inter-buccinato-temporale (v. muscle buccinateur).

Ces trois ligaments à distance, ainsi que le *ligament ptérygo-épineux de Civinini* (p. 41).

peuvent être considérés comme des portions très différenciées de ce qui reste en haut de l'aponévrose cervicale (Macalister).

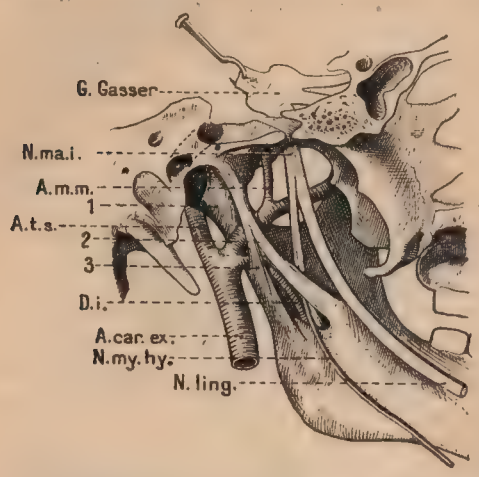

Fig. 63 (Sébileau). — *L'Articulation temporo-maxillaire gauche par sa face interne. — Les trois faisceaux du ligament* latéral interne.

1. f. profond ; — 2. f. spixien ; — 3. f. marginal ; — *N. m. a. i.* Nerf maxillaire inférieur ; — *A. m. m.* A. méningée moyenne ; — *A. t. s.* A. Temporale superficielle ; — *D. i.* A. et N. dentaires inférieurs ; — *N. my. hy.* Nerf mylo-hyoïdien.

C. — **Ménisque.** — Le fibro-cartilage intra-articulaire de la temporo-maxillaire s'interpose entre la surface articulaire de la cavité glénoïde du temporal et le condyle de la mâchoire. Il a la forme d'une lentille biconcave, plus vulgairement mais plus exactement d'une pastille de réglisse dont il a les dimensions ; mince au centre, quelquefois perforé (?), épais à la périphérie et surtout vers son bord postérieur, son pourtour adhère intimement à la surface intérieure de la capsule articulaire. Sa face inférieure épouse exactement la forme du condyle, aux extrémités duquel il est solidement fixé par une expansion interne et une expansion externe.

D. — **Cavité articulaire.** — Le ménisque divise la temporo-maxillaire en deux cavités bien indépendantes : la supérieure — *temporo-méniscale* — l'inférieure — *ménisco-condylienne* — revêtues toutes deux par une synoviale.

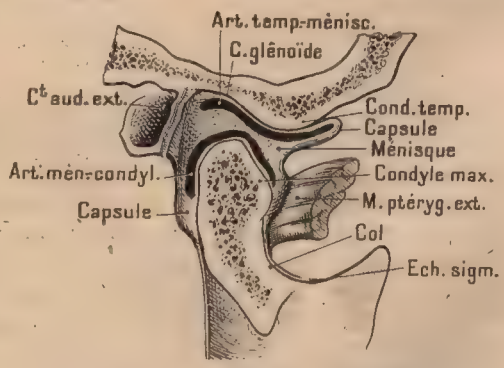

Fig. 64. — *L'Articulation temporo-maxillaire gauche (coupe sagittale, la bouche étant fermée).*

La capsule est tendue en arrière, relâchée en avant ; — quand la bouche s'ouvre, les fibres antérieures se tendent, les postérieures se relâchent légèrement.

E. — **Rapports.** — *Toute l'articulation est principalement en rapport avec la glande parotide.* — Elle répond encore : *en dehors* : à la peau, aux rameaux temporo-faciaux du nerf facial, aux artères temporales superficielle et profonde postérieure, au nerf auriculo-temporal et au ganglion prétragien, de niveau avec le condyle ; — *en dedans* : aux artères maxillaire interne et méningée moyenne, au nerf lingual, aux vaisseaux et au nerf dentaires inférieurs ; — *en arrière* : au conduit auditif externe et à un prolongement de la parotide ; — *en haut* : à la paroi crânienne ; — *en avant* : aux muscles masséter et ptérygoïdien externe, aux vaisseaux et nerf massétérins qui traversent l'échancrure sigmoïde entre le ligament latéral externe et la bandelette zygomato-maxillaire (fig. 62).

F. — **Mouvements de l'articulation temporo-maxillaire.** — 1° Abaissement et élévation de la mâchoire inférieure ; rotation autour d'un axe transversal passant au-dessous

et en arrière de l'épine de Spix, le condyle se déplaçant en avant de 1 centimètre environ, pour venir sous la racine transverse du zygoma, le ménisque suivant le condyle dans son déplacement ; — 2° Projection en avant et en arrière. Dans le mouvement en avant, les deux condyles gagnent simultanément les racines transverses des zygomas. Ils reprennent leur place dans la projection en arrière ; — 3° Latéralité ou diduction. Ces mouvements se réduisent à une projection unilatérale, un seul condyle se déplaçant, tandis que l'autre lui sert de pivot ; le déplacement s'effectuant autour d'un axe sensiblement vertical.

Article IV.

DESCRIPTION GÉNÉRALE DU CRANE

§ 1. — Configuration extérieure du Crâne.

On lui décrit une voûte et une base :

A. — **Voûte.** — Étendue des arcades sourcilières à la protubérance occipitale externe, elle est formée d'avant en arrière : par l'écaille du frontal, les deux pariétaux, l'écaille de l'occipital ; latéralement, par les écailles temporales. Régulièrement lisse, recouverte de parties molles — *épicrâne* — peu épaisses, elle présente : *a) Sur la ligne médiane et d'avant en arrière,* la bosse frontale moyenne, la suture métopique ou ses vestiges, la suture sagittale et les trous pariétaux (traversés par les veines émissaires de Santorini), l'écaille de l'occipital ; *b) Latéralement et d'avant en arrière,* les bosses frontales, la suture fronto-pariétale ou coronale, les bosses pariétales, la suture lambdoïde formée par la réunion des deux sutures pariéto-occipitales et de la suture sagittale.

Le point d'union de la suture coronale avec la suture sagittale est appelé *bregma* ; l'étoile médiane, à trois branches, de la suture lambdoïde, *lambda* ; la région qui répond au trou pariétal, *obélion.*

La **fosse temporale** occupe la partie moyenne et latérale de la voûte. Limitée en haut par la double ligne courbe temporale, en bas par l'arcade zygomatique, communiquant avec la fosse zygomatique, elle est formée par le frontal, la grande aile du sphénoïde, le pariétal et l'écaille du temporal. Elle présente les sutures de ces divers os entre eux et celles de l'os malaire avec l'apophyse orbitaire externe et le zygoma. Le point de rencontre de la ligne courbe temporale et de la suture coronale est appelé *stéphanion.* — Elle répond dans toute son étendue à l'insertion du muscle temporal ; elle est fermée par la résistante aponévrose temporale qui s'insère en bas au bord supérieur de l'arcade zygomatique.

B. — **Base.** — La base n'est visible dans toute son étendue qu'après enlèvement du massif de la face. Limitée en avant par l'arcade orbitaire, latéralement par une ligne passant par les apophyses orbitaire externe, zygomatique, mastoïde, en arrière par la ligne courbe occipitale supérieure, on la divise conventionnellement en trois régions : antérieure, moyenne, postérieure.

1. Région antérieure ou faciale. — Elle est cachée sur la tête entière par les os de la face. Formée par les lames orbitaires du frontal, l'ethmoïde et le basi-sphénoïde, elle présente : *sur la ligne médiane et d'avant en arrière,* l'épine nasale antérieure et supérieure (*point nasal*), la lame perpendiculaire de l'ethmoïde, la crête du sphénoïde ; — *latéralement,* la voûte des fosses nasales, le labyrinthe ethmoïdal, le plafond de l'orbite.

2. Portion moyenne ou jugulaire. — Formée par la face inférieure du sphénoïde, des temporaux et par le basi-occipital, elle présente : au milieu, l'apophyse basilaire ; latéralement, en dedans l'apophyse ptérygoïde et le condyle de l'occipital, en dehors, l'apophyse mastoïde et le tubercule zygomatique. Ces quatre saillies limitent un quadrilatère, qu'on peut diviser en deux triangles par une bissectrice allant de la mastoïde à la base de la ptérygoïde, et rencontrant l'apophyse vaginale, l'apophyse styloïde, le bord inférieur de l'os tympanal, l'épine du sphénoïde, l'orifice du canal musculo-tubaire, la suture pétro-sphénoïdale (fig. 66).

a) Dans le *triangle antéro-externe*, se trouvent : le conduit auditif externe,

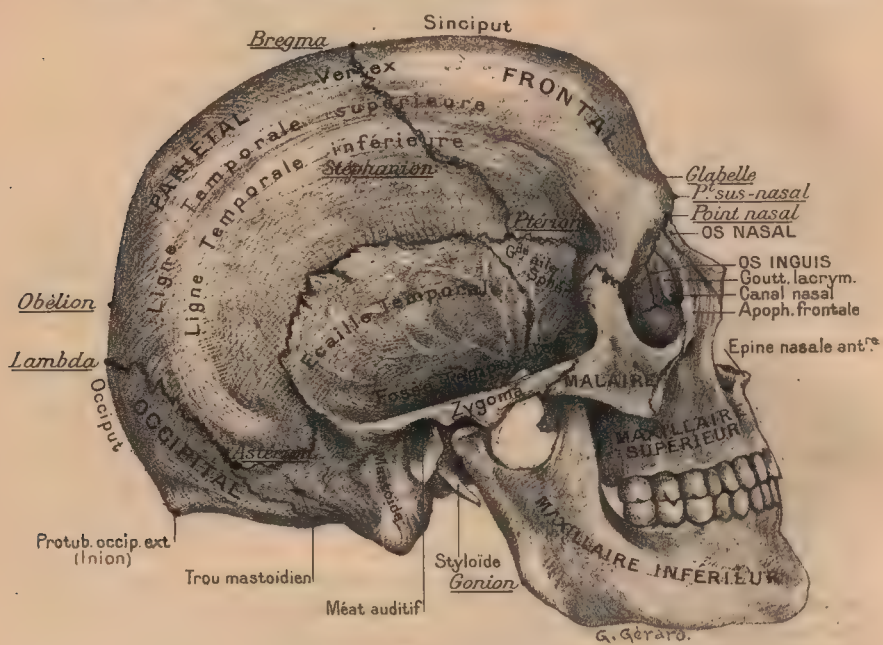

Fig. 65. — *Tête osseuse d'homme adulte : Vue latérale droite.*

la cavité glénoïde du temporal avec ses deux portions séparées par la scissure de Glaser, le trou sphéno-épineux ou petit rond, le trou ovale.

b) Dans le *triangle postéro-interne* : l'ostium exitus, le trou stylo-mastoïdien, le trou déchiré postérieur avec la fosse jugulaire et l'ostium introïtus, le trou condylien antérieur, l'épine jugulaire, l'orifice antérieur du canal carotidien, la suture pétro-occipitale, le trou déchiré antérieur, l'orifice postérieur du canal vidien.

3. Portion postérieure ou occipitale. — Formée par les exoccipitaux, une partie de l'écaille occipitale et la portion mastoïdienne du temporal, elle présente : *au milieu*, le trou occipital, la crête occipitale externe, la protubérance occipitale externe ; — *latéralement*, le trou condylien postérieur, inconstant, la fossette condylienne antérieure, les rainures de l'artère occipitale et du muscle digastrique, la ligne courbe occipitale inférieure divisant la partie inférieure de l'écaille en deux segments répondant à des insertions musculaires, la ligne courbe occipitale supérieure.

§ 2. — Configuration intérieure du Crâne.

A. — **Voûte.** — Elle présente : *sur la ligne médiane*, le trou borgne : la gouttière longitudinale supérieure qui suit la partie moyenne du frontal, la suture sagittale et se termine à la protubérance occipitale interne ; — *latéralement*,

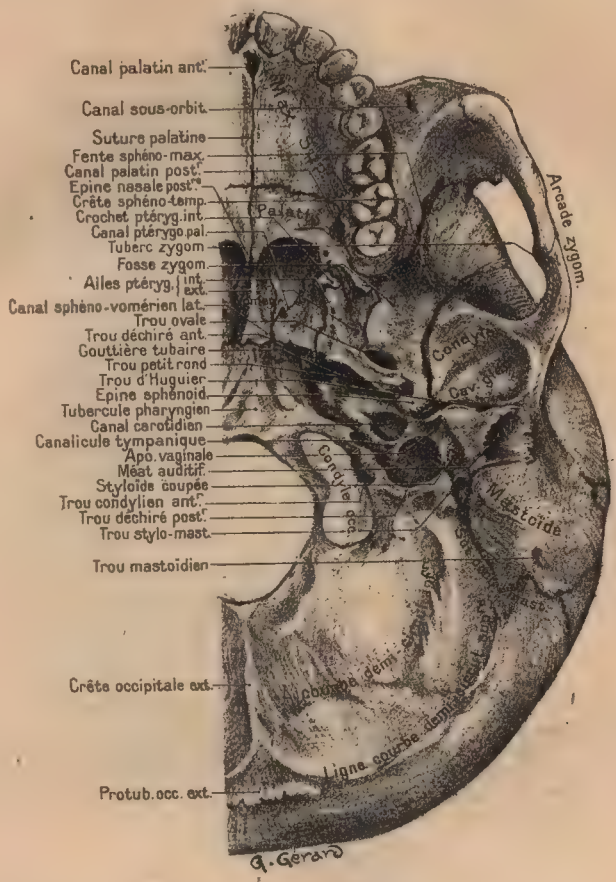

Fig. 66. — *Tête osseuse d'homme adulte. — La base du crâne, Face exocrânienne, moitié gauche.*

d'avant en arrière, la fosse frontale, la suture coronale, la fosse pariétale avec les sillons de l'artère méningée moyenne, les sutures sphéno-pariétales, pariéto-écailleuse, pariéto-occipitale, la fosse occipitale supérieure ou cérébrale.

B. — **Base.** — La base est divisée en trois étages : — antérieur, moyen, postérieur — bien distincts.

1. Étage antéro-supérieur ou frontal. — Il est formé par les lames orbitaires du frontal, la lame criblée de l'ethmoïde, la partie antéro-supérieure du sphénoïde, et limité en arrière par le bord postérieur des petites ailes du sphénoïde et la crête antérieure de la gouttière optique. Il présente : *sur la ligne médiane*, le trou borgne, l'apophyse crista galli, la crête ethmoïdale supérieure,

la suture ethmoïdo-sphénoïdale ; — *latéralement*, la gouttière ethmoïdale avec les trous de la lame criblée, la suture fronto-ethmoïdale avec la fente ethmoïdale et les trous orbitaires internes ou ethmoïdaux, la bosse orbitaire, la suture fronto-sphénoïdale.

2. Étage moyen ou temporal. — Il est formé par le sphénoïde et les

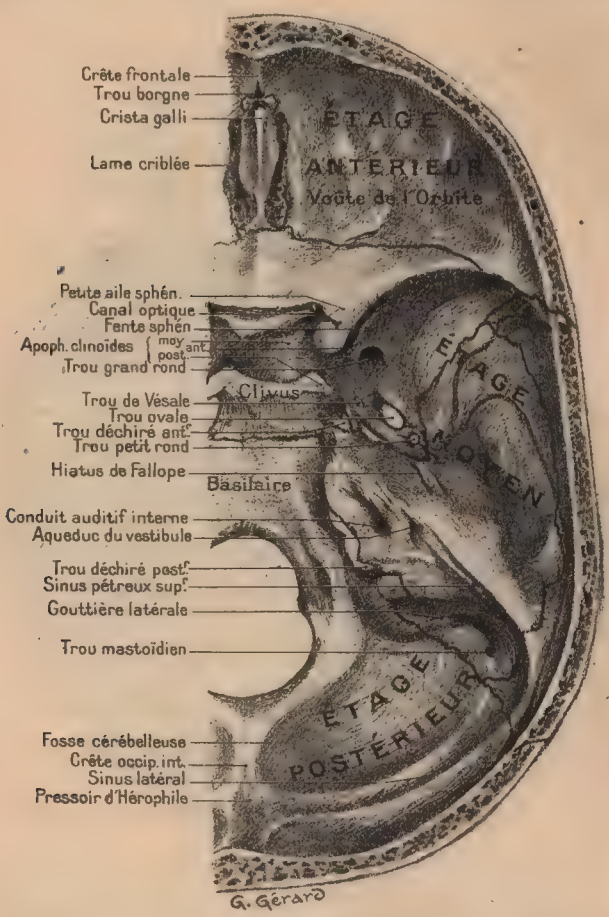

Fig. 67. — *Tête osseuse d'homme adulte. — La base du crâne, — Face endo-crânienne, — moitié droite — après enlèvement de la voûte.*

faces cérébales des temporaux, limité en arrière par les bords antérieur et latéraux du clivus de Blumenbach et les bords supérieurs des rochers (qui logent les sinus pétreux supérieurs). Il présente : *sur la ligne médiane*, la gouttière optique aboutissant à droite et à gauche à l'orifice postérieur des canaux optiques ; la selle turcique ; *latéralement*, les apophyses clinoïdes antérieures, moyennes (inconstantes) et postérieures, les gouttières caverneuses qui côtoient la selle turcique, la suture temporo-sphénoïdale, les dépressions pour les ganglions de Gasser ; une série d'orifices : trous optiques, fentes sphénoïdales, trous grands ronds, trous de Vésale (inconstants), trous ovales, trous déchirés

antérieurs avec les orifices internes des canaux vidiens, trous innominés d'Arnold (inconstants), trous sphéno-épineux ou petits ronds, hiatus de Fallope, hiatus accessoires, et orifices internes des canaux carotidiens.

3. Étage postéro-inférieur ou occipital. — Il est formé par le basi-sphénoïde, la face cérébelleuse des rochers, l'occipital. Conventionnellement limité en arrière par les gouttières latérales et la protubérance occipitale interne, il est complètement séparé du reste de la cavité cranienne par la tente du cervelet. Il présente: *sur la ligne médiane*, le clivus de Blumenbach, la gouttière basilaire, le trou occipital, la crête occipitale interne, la protubérance occipitale interne et le pressoir d'Hérophile; — *latéralement*, le conduit auditif interne, l'aqueduc du vestibule, les sutures temporo-occipitale et pariéto-occipitale, la gouttière pétreuse inférieure, la gouttière du sinus latéral avec le trou mastoïdien, le trou déchiré postérieur divisé par une crête en une portion antérieure étroite (pour les nerfs glosso-pharyngien, pneumogastrique et spinal) et une portion postérieure arrondie, golfe de la veine jugulaire interne.

§ 3. — Indications craniométriques. Points de repère du crâne.

En anthropologie, on désigne les différents points singuliers ou points de repère du crâne par des noms particuliers. Ce sont :

A. — **Sur la ligne médiane** (fig. 65), d'avant en arrière :

1° Le *point nasal*, qui occupe le milieu de la suture fronto-nasale ; — 2° le *point sus-nasal* ou *ophryon*, milieu de l'horizontale menée par le point le plus élevé des rebords orbitaires supérieurs ; — 3° la *glabelle*, saillie médiane de la ligne intersourcilière ; — 4° le *point métopique*, point médian entre les deux bosses frontales ; — 5° le *bregma*, croisement des sutures sagittale et coronale ; — 6° l'*obélion*, point médian entre les deux trous pariétaux, correspondant extérieurement au tourbillon des cheveux ; — 7° le *lambda*, point de terminaison postérieure de la suture sagittale se rencontrant avec la suture lambdoïde ; — 8° l'*inion*, point plus ou moins saillant correspondant à la protubérance occipitale externe ; — 9° le *basion*, sur le bord antérieur du trou occipital ; — 10° l'*opisthion*, sur son bord postérieur ; — 11° le *point alvéolaire*, milieu du bord inférieur de l'arcade alvéolaire ; — 12° le *point spinal*, milieu du bord inférieur de l'échancrure nasale.

B. — **Latéralement** (fig. 65), à droite et à gauche :

1° Le *stéphanion* ou point stéphanique, au croisement de la crête temporale et de la suture coronale ; — 2° le *ptérion*, région formée par l'ensemble des sutures qui unissent la grande aile — *ptère* — du sphénoïde, le frontal, le pariétal et l'écaille du temporal. Elle présente la forme soit d'un H, soit d'un K ; — 3° l'*astérion*, étoile à trois branches située à la réunion des sutures pariéto-mastoïdienne, pariéto-occipitale et occipito-mastoïdienne ; — 4° le *dacryon*, point de croisement de la crête lacrymale postérieure et de la suture fronto-unguéale ; — 5° le *point jugal*, à l'inflexion du bord postérieur du malaire ; — 6° le *point auriculaire*, au-dessous de la racine postérieure de l'apophyse zygomatique.

Article V.

DESCRIPTION GÉNÉRALE DU MASSIF DE LA FACE

La face, appendue à la partie antérieure de la base du crâne, séparée de la colonne cervicale par le pharynx, forme environ le quart du volume total de la tête. — On peut la comparer à une pyramide quadrangulaire dont la base est unie à la base du crâne, dont le sommet répond au menton, et lui considérer cinq faces : supérieure, antérieure, postérieure, deux latérales.

A. — **Face supérieure, crânienne.** — Elle fait corps avec le crâne. Elle présente : *au milieu et en arrière,* l'articulation du vomer, d'une part avec la lame perpendiculaire de l'ethmoïde, d'autre part avec le corps du sphénoïde ; — *en avant,* la crête nasale interne, l'articulation naso-frontale ; — *latéralement,* la voûte des fosses nasales, la base des apophyses ptérygoïdes creusée du canal vidien, l'articulation du palatin avec le sphénoïde, le canal ptérygo-palatin et le trou sphéno-palatin, les articulations des masses latérales de l'ethmoïde avec le

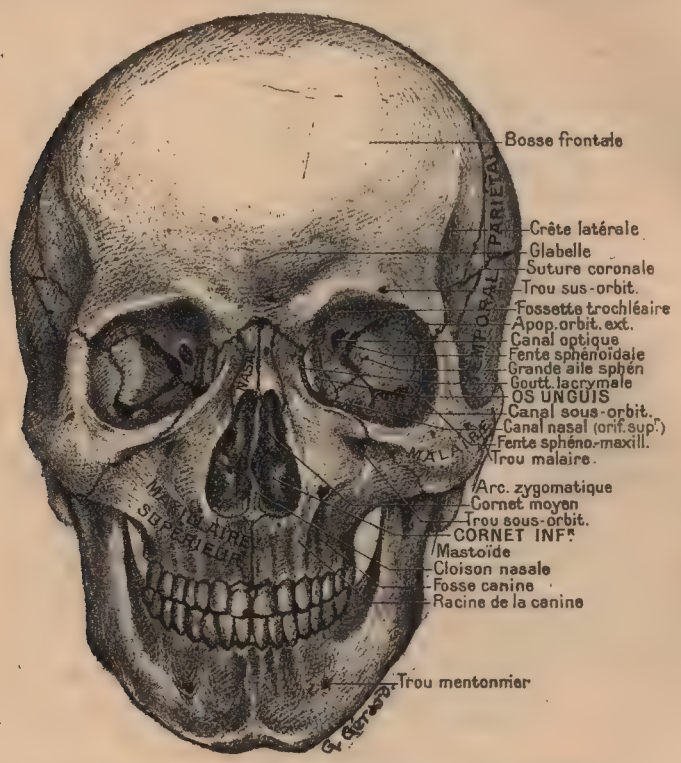

Fig. 68. — *Tête osseuse d'homme adulte: Vue antérieure.*

sphénoïde et le frontal, le nasal et l'unguis, l'articulation du frontal avec l'unguis, la voûte et la paroi externe de l'orbite, l'arcade zygomatique.

B. — **Face antérieure, cutanée.** — Étendue du front au bord inférieur du maxillaire inférieur, elle présente : *au milieu,* la bosse nasale du frontal, la suture fronto-nasale, les nasaux, l'orifice antérieur ou piriforme des fosses nasales, l'épine nasale antéro-inférieure, la suture inter-maxillaire, la symphyse et la saillie du menton ; — *latéralement,* la base des orbites, le trou sous-orbitaire, les sutures fronto-maxillaire et fronto-malaire, la fosse canine, les deux bords alvéolaires, le trou mentonnier.

C. — **Face postérieure ou gutturale.** — Elle comprend : une portion postérieure verticale, la voûte palatine, la face postérieure du maxillaire inférieur.

1. La portion postérieure verticale, est constituée : *au milieu* par le bord postérieur du vomer et l'épine nasale postérieure ; — *latéralement,* elle présente

les orifices postérieurs des fosses nasales, limités en dehors par les apophyses ptérygoïdes et les palatins ; les fosses ptérygoïdiennes ; tout en dehors, les fosses zygomatiques.

2. La VOUTE PALATINE, de forme parabolique, est figurée par les apophyses palatines des sus-maxillaires et les apophyses horizontales des palatins réunis en une suture cruciale. Elle présente : en avant l'orifice inférieur du canal palatin antérieur ; — en arrière et de chaque côté les orifices inférieurs des conduits palatins postérieurs.

3. La FACE POSTÉRIEURE DU MAXILLAIRE INFÉRIEUR montre : au milieu, la face postérieure de la symphyse avec les quatre apophyses géni ; latéralement, les lignes myloïdiennes avec les fossettes sublinguales au-dessus, les fossettes digastriques et sous-maxillaires au-dessous.

D. — **Faces latérales.** — Elles sont excavées pour former la FOSSE PTÉRYGO-MAXILLAIRE. Ses limites sont les suivantes : en dehors l'arcade zygomatique et la branche montante du maxillaire inférieur, en avant la tubérosité maxillaire, la face externe de la lame verticale du palatin, en arrière la ptérygoïde, en haut la grande aile du sphénoïde. Le sommet répond au trou sphéno-palatin.

La **fosse zygomatique** présente en avant les canaux dentaires postérieurs. Elle est en grande partie comblée par les muscles ptérygoïdiens (interne et externe) et traversée par des organes fort importants : artère maxillaire interne et quelques-unes de ses branches, veine maxillaire interne, plexus veineux ptérygoïdien, branches de division du nerf maxillaire inférieur avec le ganglion otique.

Elle communique avec toutes les régions voisines : en haut avec la fosse temporale, en avant avec l'orbite par la fente sphéno-maxillaire, en bas avec la région massétérine par l'échancrure sigmoïde. En arrière, elle répond à l'étage moyen du crâne par les trous grand rond et ovale. En dedans enfin, elle se déprime en une large excavation verticale : c'est la **fente ptérygo-maxillaire** (Bichat) ; placée entre la tubérosité maxillaire, le bord antérieur de la ptérygoïde, continuée en haut avec la fente sphéno-maxillaire, elle livre passage à l'artère et à la veine maxillaires internes et conduit dans l'ARRIÈRE FOND *de la fosse zygomatique* ou *ptérygo-maxillaire* dans laquelle aboutissent 5 trous importants : le trou grand rond, le canal vidien, le canal ptérygo-palatin en arrière ; l'orifice supérieur du canal palatin postérieur en dehors et en bas ; le trou *sphéno-palatin* en dedans (artère sphéno-palatine et branches internes du ganglion de Meckel).

[L'étude des fosses nasales et des orbites a été rattachée aux organes des sens — Cf. *Sens de l'olfaction* et *Appareil de la vision.*]

ARTICLE VI.

NOMENCLATURE DES TROUS ET CANAUX DE LA TÊTE

§ 1. — Trous et Canaux de la base du crâne.

A. — **Orifices visibles sur la surface externe et sur la surface interne.**

Trous de la lame criblée. — Rameaux du nerf olfactif et prolongements de la dure-mère.

Trou orbitaire interne antérieur. Sillon ethmoïdal antérieur et Fente ethmoïdale. — Nerf nasal interne et artère ethmoïdale antérieure.

Trou orbitaire interne postérieur. — Artère ethmoïdale postérieure.

Canal optique. — Nerf optique ; artère ophtalmique et son plexus sympathique.

Fente sphénoïdale. — Nerfs moteurs des muscles de l'œil : moteur oculaire commun, pathétique, moteur oculaire externe. — Branches — sensitives — du nerf ophtalmique de Willis : nasal, lacrymal, frontal. — Racine sympathique du ganglion ophtalmique. — Veine ophtalmique. — Une artériole lacrymale (de la méningée moyenne).

Trou grand rond. — Nerf maxillaire supérieur. — Veine du trou grand rond.

Trou ovale. — Nerf maxillaire inférieur. — Artère petite méningée ; veine du trou ovale.

Trou de Vésale (inconstant). — Une veine émissaire aboutissant au plexus ptérygoïdien ; quelquefois nerfs petits pétreux, superficiel et profond.

Trou sphéno-épineux ou *petit rond.* — Artère et veine méningées moyennes.

Canal innominé d'Arnold (inconstant). — Nerf petit pétreux superficiel.

Trou déchiré antérieur. — Comblé en majeure partie par du cartilage, il ne laisse passer qu'un rameau carotidien du nerf vidien.

Canal carotidien. — Artère carotide interne entourée du plexus carotidien du grand sympathique et d'un plexus veineux.

Trou occipital. — Bulbe rachidien entouré de ses méninges. — Artères vertébrales, spinale antérieure et spinales postérieures. — Plexus veineux circulaire du trou occipital. — Nerfs accessoires de Willis (XIe paire).

Trou condylien antérieur. — Nerf grand hypoglosse. — Veine condylienne antérieure ; artériole méningée (de la pharyngienne inférieure).

Trou condylien postérieur (inconstant). — Veine condylienne postérieure, émissaire mettant le plexus veineux du trou occipital en relation avec la veine jugulaire postérieure.

Trou déchiré postérieur. — Nerfs mixtes : glosso-pharyngien, pneumogastrique, accessoire de Willis. — Veine jugulaire interne recevant au-dessous de la base le sinus pétreux inférieur.

Trou mastoïdien. — Veine émissaire mastoïdienne, voie de dérivation importante. Artériole méningée (de l'occipitale).

B. — Orifices visibles seulement sur la surface externe.

Trou (ou échancrure) sus-orbitaire. — Nerf et vaisseaux frontaux externes.

Canal vidien ou *ptérygoïdien.* — Nerf vidien. Artère vidienne.

Conduit ptérygo-palatin. — Nerf pharyngien de Bock ou ptérygo-palatin ; artère ptérygo-palatine.

Scissure de Glaser. — Artère tympanique ; apophyse grêle du marteau.

Trou stylo-mastoïdien. — Nerf facial ; vaisseaux stylo-mastoïdiens. Sur la paroi antérieure du conduit, l'orifice d'entrée de la corde du tympan, émanée du facial.

Canal de Huguier. — Orifice de sortie de la corde du tympan.

Ostium introïtus. — Orifice d'entrée de la branche auriculaire du nerf vague.

Ostium exitus. — Orifice de sortie de cette branche.

Canalicule tympanique. — Nerf de Jacobson (glosso-pharyngien).

Méat et conduit auditifs externes. — Ondes sonores.

Canal musculo-tubaire. — Trompe d'Eustache osseuse et muscle interne du marteau.

Aqueduc du limaçon. — Une artériole et une veinule allant à la jugulaire interne.

C. — Orifices visibles seulement à la face interne.

Trou borgne. — Prolongement de la dure-mère.

Hiatus de Fallope. — Nerf grand pétreux superficiel ; artère du nerf facial.

Canal parallèle à cet hiatus. — Nerf petit pétreux superficiel.

Conduit auditif interne. — Nerfs facial et intermédiaire de Wrisberg. — Nerf acoustique. — Artère auditive interne.

Aqueduc du vestibule. — Canal endolymphatique ; veinule allant au sinus pétreux inférieur.

§ 2. — Trous et canaux creusés dans les os de la face ou limités à la fois par les os du crâne et de la face.

Gouttière et canal sous-orbitaires. — Nerf sous-orbitaire ; artère sous-orbitaire. Dans sa

partie antérieure et inférieure, *le conduit dentaire antérieur* pour le nerf et les vaisseaux dentaires antérieurs.

Trou sous-orbitaire. — Orifice de sortie du nerf et des vaisseaux sous-orbitaires.

Trous malaires. — Rameaux du nerf temporo-malaire, anastomose du nerf lacrymal avec le rameau orbitaire du nerf maxillaire supérieur.

Canal dentaire inférieur. — Nerf et vaisseaux dentaires inférieurs.

Trou mentonnier. — Nerf mentonnier, terminaison du dentaire inférieur.

Fente sphéno-maxillaire. — Un filet du nerf maxillaire supérieur.

Arrière-fond de la fosse zygomatique, — Trous grand rond (nerf maxillaire supérieur), canal vidien, canal ptérygo-palatin.

Trou sphéno-palatin. — Ganglion de Meckel ; nerfs et vaisseaux sphéno-palatins qui, de là, pénètrent dans la fosse nasale.

Canal palatin postérieur et conduits accessoires. — Nerfs et vaisseaux palatins postérieurs.

Canal palatin antérieur ou incisif. — Nerf naso-palatin ; branche interne de l'artère sphéno-palatine.

Article VII.

LA TÊTE DU FŒTUS A TERME

La tête fœtale diffère de celle de l'adulte par ses dimensions générales et par la séparation de ses différents os. — Le crâne atteint tout de suite son parfait développement alors que la face reste réduite et comme tassée dans le sens de la hauteur. Les mensurations accentuent cette opposition : 1° alors que chez l'adulte, la hauteur de la face, de la racine du nez à la symphyse du menton, est égale ou un peu supérieure au diamètre bi-malaire, celle de la face fœtale égale seulement la moitié de ce diamètre ; 2° le plan horizontal mené par le bord postérieur du trou occipital, passe en avant chez l'adulte, par la voûte palatine osseuse ; chez le fœtus, il arrive derrière la symphyse du menton ou rase son bord inférieur.

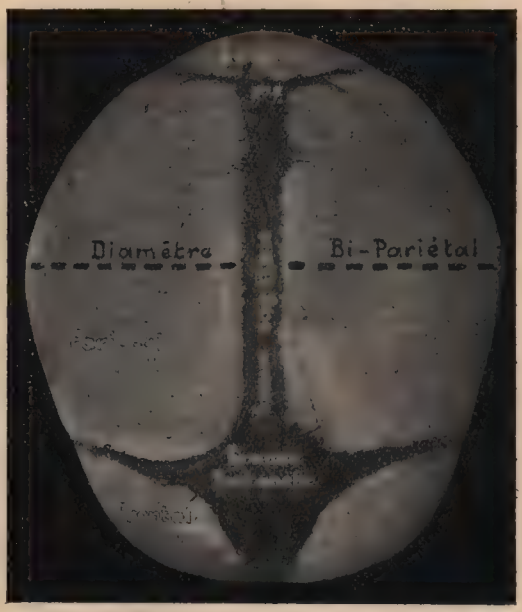

Fig. 69. — *La Tête de fœtus à terme vue d'en haut. Fontanelles principales.*

La face acquiert lentement son aspect et ses dimensions définitifs à la suite de l'évolution de la première et de la deuxième dentitions et du développement des cavités aériennes annexées aux fosses nasales.

La constitution ostéologique du **crâne fœtal** diffère de celle de l'adulte : par la division complète du frontal en deux parties ; par l'indépendance des trois portions de l'occipital, écaille, exoccipitaux, basi-occi-

pital ; par la séparation des portions constitutives des temporaux, du sphénoïde, de l'ethmoïde. — Ces différents os gardent les caractères qui leur sont imprimés par le développement : *ceux de la base sont maintenus d'une façon irréductible* par de solides cartilages ; ceux de la voûte, d'origine membraneuse, sont unis par des formations fibreuses, souples, qui leur permettent une certaine mobilité dans tous les sens ; leur présence explique le *chevauchement* des pariétaux et des frontaux dans le sens transversal, celui des frontaux et de l'écaille de l'occipital dans le sens antéro-postérieur. Leur *réductibilité* a pour effet, de diminuer la longueur de la plupart des *diamètres* de la tête fœtale pendant le travail de l'accouchement.

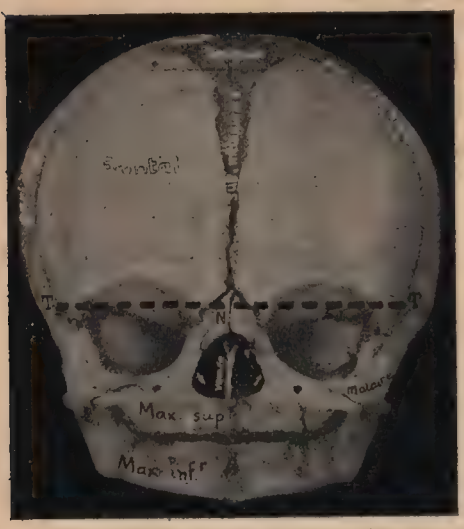

Fig. 70. — *La Tête du fœtus à terme. Vue antérieure.*

T. T. Diam. bi-temporal ; — *N.* Os nasal.

Quant à la **face fœtale**, elle présente à la fois : des *saillies irréductibles* (symphyse du menton, épine nasale antéro-inférieure, os propres du nez, pommettes, diamètre bi-malaire) ; des *saillies réductibles* (nez et généralement toutes les parties molles).

Sutures. — Par comparaison avec le crâne adulte, on appelle sutures les lignes indiquées par les membranes fibreuses unissant les os de voûte.

Il y a quatre sutures principales :

1° La *suture sagittale* ou *antéro-postérieure* qui va de la racine du nez à l'angle supérieur de l'occipital ; elle est divisée en *médio-frontale* entre les bords internes des frontaux et *inter-pariétale* entre les pariétaux ; — 2° La *suture coronale* ou *fronto-pariétale* qui coupe la précédente ; placée transversalement entre les frontaux et les pariétaux, elle s'étend de la grande aile du sphénoïde d'un côté à celle du côté opposé ; — 3° La *suture lambdoïde* ou *occipito-pariétale* entre le bord postérieur des pariétaux et le bord supérieur de l'écaille de l'occipital. Elle a la forme d'un angle obtus ouvert en bas ; — 4° La *suture temporo-pariétale* qui suit le bord supérieur de l'écaille du temporal.

Fontanelles. — Les membranes fibreuses qui comblent les sutures s'élargissent aux jonctions des os de la voûte et y constituent des ponts membraneux auxquels on réserve le nom de fontanelles. — *Ces espaces d'abord mous et dépressibles, se rétrécissent peu à peu, puis disparaissent,* par suite du développement du crâne de l'enfant ; *normalement, ils sont remplacés par du tissu osseux dans le cours de la seconde année.*

Fontanelles principales. — Ce sont :

1° La *grande fontanelle* — *antérieure* ou *bregmatique* — placée à l'entre-croisement — *bregma* — des sutures sagittale et coronale. Elle a la forme d'un losange dont les bords antérieurs, les plus longs, sont figurés par les bords internes des deux frontaux ;

2° La *petite fontanelle* — *postérieure, occipitale* ou *lambdatique* — à l'union — *lambda* — des sutures interpariétale et lambdoïde. Elle a la forme d'une étoile à trois branches ; chez le fœtus à terme, c'est un simple espace membraneux ; pendant la vie fœtale, dans les 3 derniers mois, elle est triangulaire, mais toujours plus petite que la fontanelle antérieure.

Ces deux fontanelles sont des repères précieux pour l'orientation de la tête dans le bassin.

Fontanelles accessoires. — Ce sont :

1° Les *fontanelles temporales* ou *ptériques*, placées de chaque côté de la tempe aux origines latérales de la suture coronale ; — 2° Les *fontanelles mastoïdiennes* — *astériques* ou *latérales* — aux origines latérales de la suture lambdoïde. — Au nombre des fontanelles

anormales, il faut signaler surtout la *fontanelle sagittale de Gerdy*, au milieu de la suture interpariétale.

Diamètres de la tête fœtale. — On appelle *diamètres* les lignes fictives, antéro-postérieures et transverses, unissant différents points saillants de la tête fœtale.

Diamètres antéro-postérieurs. —

1° L'*occipito-mentonnier*. — 13 centimètres ou 13 et demi — va de la pointe de l'occipital au menton ; — 2° Le *sus-occipito-mentonnier* ou *antéro-postérieur maximum* — 13 centimètres et demi — va d'un point situé sur la suture sagittale (au-dessus de la fontanelle postérieure), à la saillie du menton ; — 3° L'*occipito-frontal* — 12 centimètres — va de la fontanelle postérieure au milieu du front ; — 4° Le *sous-occipito-frontal* — 11 centimètres — va du creux de la nuque au front ; — 5° Le *sous-occipito-bregmatique* — 9 centimètres et demi — va du creux de la nuque à la grande fontanelle ; — 6° Le *sous-mento-bregmatique* — 9 centimètres et demi — va d'un point placé sous le menton au milieu de la fontanelle antérieure.

Fig. 71. — *La Tête du fœtus à terme. — Vue diagrammatique des diamètres antéro-postérieurs.*

Les parties molles sont indiquées par un contour blanc.

1° *O. M.* : 13 c.m. 1/2 ; — 2° *Sus-O. M.* : 13 c.m. 1/2 ; — 3° *O. F.* : 12 c.m. ; — 4° *S°O. F.* : 11 c.m. ; — 5° *S°O. Bregma* : 9 c.m. 1/2 ; — 6° *S°M., Bregma* : 9 c.m. 1/2 ; — *P.* Protubérance occipitale externe.

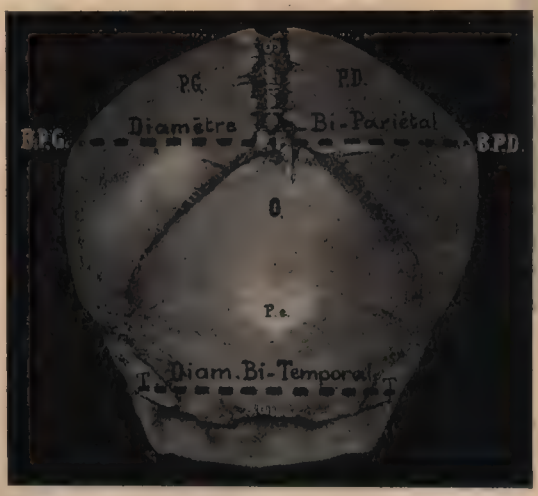

Fig. 72. — *La Tête du fœtus à terme. — Vue diagrammatique des diamètres transverses.*

P.G.-P.D. Pariétaux ; — *B.P.G.-B.P.D.* Bosses pariétales ; — *O.* Occipital ; — *T. T.* Temporaux ; — *P. e.* Protubérance occipitale externe.

Diamètres transverses :

1° Le *bi-pariétal* ou *transverse maximum* — 9 centimètres et quart — va d'une bosse pariétale à l'autre ; — 2° Le *bi-temporal* — 7 centimètres et demi — va d'une fontanelle temporale à l'autre.

Grande circonférence de la tête fœtale. — Obtenue en suivant le contour de la tête passant par le diamètre occipito-mentonnier, elle mesure 37 à 38 centimètres. Elle est la plus grande de celles qui doivent passer à travers la vulve.

CHAPITRE DEUXIÈME

L'APPAREIL HYOÏDIEN

§ 1. — L'os Hyoïde.

L'os en forme d'U, situé au milieu des parties molles des régions supérieures du cou, entre la mâchoire inférieure et le larynx, représente le petit squelette viscéral sur lequel prennent insertion : certaines formations de la langue, du pharynx et du larynx, presque tous les muscles des régions dites sus-hyoïdienne et sous-hyoïdienne. On lui décrit : un corps, deux paires de cornes.

Fig. 73. — *L'Os Hyoïde.* — A, *Vue Supérieure.* — B, *Vue Inférieure.*

Ossification. — Il se développe par 6 points : 2 pour le corps, 1 pour chacune des cornes ; la soudure de certains d'entre eux est assez tardive pour qu'on trouve fréquemment la trace nette des sutures, au moins sur une moitié de l'os, après la 40e année.

A. — **Corps ou Basi-hyal.** — Médian et antérieur, il est comparable par sa forme et son enroulement à un hausse-col.

1° La FACE ANTÉRIEURE, convexe en avant, est soulevée par la *crête transverse* horizontale (insertion des m. mylo-hyoïdiens), en deux surfaces, d'étendue et d'orientation différentes : *a*) la *supéro-antérieure,* déclive en bas et en avant, est subdivisée en trois portions : l'une postérieure et médiane-*margelle linguale*-parallèle au bord supérieur, donne insertion aux fascicules hyoïdiens du m. génio-glosse et à quelques fibres du muscle lingual inférieur ; — les deux autres, antéro-latérales moyennes-*fossettes supérieures* (insertion des m. génio-hyoïdiens) séparées au milieu par la *crête antérieure* surmontée du *tubercule antérieur,* vestige de la soudure précoce des deux moitiés du corps ; — *b*) l'*antéro-inférieure,* lisse, couverte par les insertions à droite et à gauche, du m. digastrique (sa poulie ou ses expansions fibreuses intermédiaires), du m. stylo-hyoïdien, du m. sterno-cléido-hyoïdien.

2° La FACE POSTÉRIEURE, uniformément excavée, répond à l'épiglotte (ligament hyo-épiglottique).

3° Le BORD SUPÉRIEUR, mousse, déprimé par une petite incisure médiane où se fixe la membrane hyo-glossienne, est recouvert par la muqueuse de la base de la langue.

4° Le BORD INFÉRIEUR est rattaché au cartilage thyroïde du larynx par la membrane thyro-hyoïdienne ; son niveau est dépassé par les *tubercules latéraux* (insertions des m. omo-hyoïdiens).

B. — **Grandes cornes ou Thyro-hyal.** — Ces *cornes thyroïdiennes* aplaties en dehors et en bas, dirigées obliquement en arrière et en haut, s'articulent (ou se

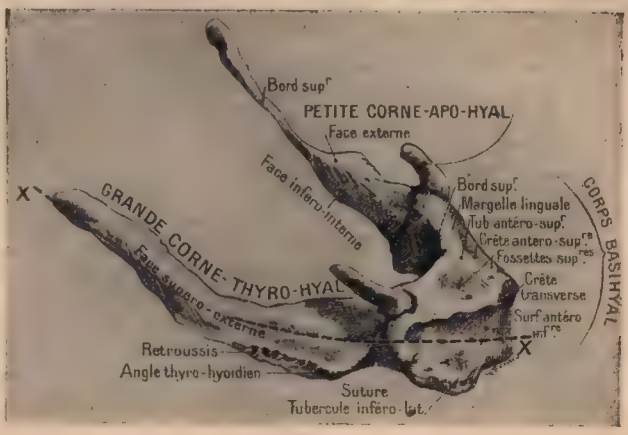

FIG. 74. — *L'Os Hyoïde. — Vue de droite et un peu d'en haut.*

soudent) par leur extrémité interne ou BASE ; — elle sont libres à leur extrémité externe ou SOMMET, renflé, arrondi, (insertion du ligament thyro-hyoïdien postérieur) ; — Elles donnent insertion : par leur FACE SUPÉRO-EXTERNE, au muscle hyo-glosse ; par leur BORD SUPÉRIEUR, tranchant, sous-jacent à la muqueuse pharyngienne, au m. constricteur moyen du pharynx ; par leur BORD INFÉRIEUR, marqué par l'angle thyro-hyoïdien qui termine un retroussis osseux constant, au m. thyro-hyoïdien ; par leur FACE INFÉRO-INTERNE à la membrane thyro-hyoïdienne.

C. — **Petites cornes ou Apo-hyal.** — Ces *cornes styloïdiennes*, surplombant la suture du corps et des grandes cornes, ont la forme et la grosseur d'un grain de blé ; elles pointent en haut, en arrière et en dehors. Sur elles se fixent : au sommet, le ligament stylo-hyoïdien ; à la base, le m. lingual inférieur.

§ 2. — L'Appareil hyoïdien.

L'étrier mis à part, les pièces composant l'appareil suspenseur de l'hyoïde sont figurées par une chaîne ininterrompue d'osselets et de ligaments, représentant le *squelette viscéral de la tête*. « Cette arcade inscrite dans la courbe du maxillaire inférieur répond par sa concavité à la base de la langue et aux parties latérales du pharynx... l'appareil hyoïdien, qui atteint ses plus grandes proportions chez les poissons, devient rudimentaire, presque filiforme, chez les oiseaux, et offre chez les mammifères un moyen développement. Chez l'homme, il descend à un état d'atrophie extrême » (Sappey). Il comprend trois parties : l'une médiane, embrassant la base de la langue, représentée par le corps de l'hyoïde et ses grandes cornes ; les deux autres latérales, *chaînes hyoïdiennes*, qui se composent de trois osselets unis les uns aux autres par des ligaments.

De bas en haut, les osselets sont : 1° la petite corne de l'hyoïde — *apo-hyal* ; — 2° une petite pièce osseuse intermédiaire — *cérato-hyal* — engainée par le ligament styloïdien ; — 3° l'apophyse styloïde du temporal — *stylhyal* — ; — 4° le *tympano-hyal* (p. 53).

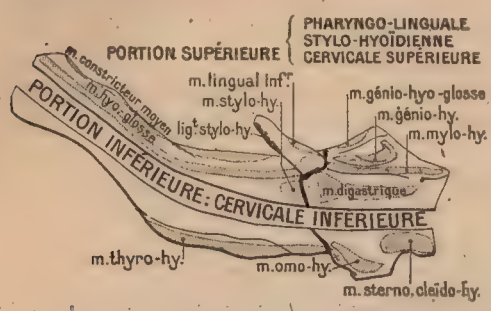

Fig. 75. — *L'Os Hyoïde, profil latéral droit divisé en deux segments par un trait de scie horizontal. Insertions musculaires* (diagramme).

Stylhyal et cérato-hyal sont unis bout à bout par un cartilage court, l'*épi-hyal*. De sa partie inférieure, se détache le **ligament stylo-hyoïdien** qui engaine le cérato-hyal et descend s'insérer sur la pointe et le bord postérieur de la petite corne hyoïdienne. Bien développé à la naissance, il s'atrophie, à mesure que la chaîne hyoïdienne s'allonge (Sappey). — Chez l'adulte, on le découvre par une dissection attentive sous la forme d'un long cordon, très grêle, jaunâtre, qui côtoie la paroi latérale du pharynx. Dans certains cas, il s'ossifie chez le vieillard.

Dans sa partie supérieure, le ligament stylo-hyoïdien abandonne, sur le bord postérieur, sur la face interne de la branche montante du maxillaire inférieur et jusque dans les faisceaux du muscle ptérygoïdien interne, des irradiations fibreuses qui sont désignées sous le nom de ligament stylo-maxillaire (p. 75).

L'ensemble des formations qui partent de la pointe de la styloïde peuvent, en descriptive pure, être envisagées comme figurant un **ligament stylo-maxillo-hyoïdien** (fig. 62).

§ 3. — Mention des Fentes branchiales et des Arcs branchiaux.

A un stade très précoce du développement, « on voit se produire successivement de chaque côté dans la région cervicale, quatre sillons superficiels transversaux auxquels correspondent à la face interne du pharynx quatre sillons profonds. Les sillons superficiels sont séparés des sillons profonds par une mince membrane d'occlusion, au niveau de laquelle le mésoderme se résorbe complètement à un moment donné : ce sont les *fentes branchiales*.

« Les bandes de tégument interposées à ces fentes branchiales ne tardent pas à s'épaissir et à figurer des bourrelets saillants dont le premier, de haut en bas, est situé au-dessus de la première fente, le deuxième au-dessus de la deuxième fente, et ainsi de suite (*Arcs branchiaux, pharyngiens ou viscéraux*)... »

« Au nombre de quatre paires chez l'embryon humain de 3 millimètres où ils atteignent leur plus grand développement..., le premier arc, le plus élevé, qui circonscrit en avant et sur les côtés l'orifice buccal, a reçu le nom d'*arc maxillaire, mandibulaire* ou *facial* ; le second s'appelle l'*arc hyoïdien* ou *stylo-stapédien*... A chaque arc répond un nerf crânien : au premier, le trijumeau dont les 2e et 3e branches longent les bourgeons maxillaires supérieur et inférieur ; — au 2e le nerf facial ; — au 3e le nerf glosso-pharyngien ; — enfin, au 4e le pneumogastrique. »

Destinée des Fentes branchiales. — Les fentes branchiales disparaissent chez l'embryon humain pendant le deuxième mois, par épaississement graduel des membranes obturantes. (La persistance normale de certains de leurs éléments originels entraîne la formation des *kystes séreux congénitaux du cou*.)

La *Première fente — hyo-mandibulaire* — « disparaît dans ses deux tiers antérieurs. Dans sa partie postérieure, persistante, elle donne naissance par la poche ectodermique, à la trompe d'Eustache et à l'oreille moyenne... le tympan se formerait aux dépens de la membrane obturante. — « La *Deuxième fente* disparaît complètement. — La *Troisième poche endodermique* donne naissance au thymus et à la glande thymique. — A la *Quatrième*

poche, appartient le groupe thyroïdien composé de la thyroïde latérale et de la glandule thyroïdienne » (Tourneux).

Destinée des Arcs branchiaux. — « Le PREMIER ARC concourt avec le *bourgeon frontal* à la formation de la face, les arcs inférieurs contribuent au développement du cou. L'extrémité antérieure du PREMIER ARC — FACIAL, MANDIBULAIRE OU MAXILLAIRE — semble bifurquée et ses deux divisions ont reçu le nom de branches ou de BOURGEONS MAXILLAIRES SUPÉRIEUR ET INFÉRIEUR. » (Revoir le développement de ces os, p. 63 et 74.)

« Le DEUXIÈME ARC — HYOIDIEN OU STYLO-STAPÉDIEN — concourt avec le troisième et le quatrième à la formation du cou (*Arcs cervicaux*). C'est à ses dépens que se développent d'autre part l'étrier (*stapes*) et l'appareil suspenseur de l'os hyoïde. Ces organes sont primitivement représentés par une tigelle cartilagineuse continue — cartilage de Reichert — dont la destinée est en tous points semblable à celle du cartilage de Meckel. Le segment moyen disparaît, remplacé par le *ligament stylo-hyoïdien*. Le segment antérieur devient la petite corne de l'os hyoïde (*apo-hyal*). Le segment postérieur se fragmente en différents tronçons dont le plus reculé s'ossifie tardivement et constitue l'*étrier*. Les autres tronçons fournissent l'*apophyse styloïde* (*stylhyal*) et le *cérato-hyal* qui se soudent tardivement à la styloïde vers l'âge de cinquante à soixante ans (Sappey)... Par son bord interne ou pharyngien, le deuxième arc constitue les piliers antérieurs du voile du palais (*arc palato-glosse*).

« Les 3e ET 4e ARCS donnent naissance aux parties molles du cou. Le 3e ARC fournit en plus les grandes cornes de l'os hyoïde qui se fusionnent avec un nodule médian représentant le corps de cet os (*basi-hyal*), ainsi que les piliers postérieurs du voile du palais (*arc palato-pharyngien*) » (Tourneux).

CHAPITRE TROISIÈME

LA COLONNE VERTÉBRALE OU RACHIS

Des trente trois pièces dont la succession forme le rachis, les 24 premières sont indépendantes — *vertèbres vraies* — les 9 dernières se soudent précocement en les deux *vertèbres fausses*.

Les vertèbres vraies, rattachées entre elles par les disques intervertébraux, forment trois segments superposés, trois groupements naturels figurant : au cou, la *colonne cervicale*, de 7 vertèbres ; — au dos, la *colonne dorsale*, de 12 vertèbres ; — aux lombes, (vulgairement les reins), la *colonne lombaire*, de 5 vertèbres.

Les caractères distinctifs de ces formations osseuses sont surtout nets sur les pièces moyennes de chaque segment : on les retrouve moins marqués sur les pièces extrêmes, dites vertèbres de transition.

Les vertèbres fausses ou pelviennes — elles constituent la paroi postérieure du *pelvis* sont : le *sacrum*, formé de cinq pièces ; le *coccyx*, de quatre pièces.

Article I.

CARACTÈRES COMMUNS A TOUTES LES VERTÈBRES

Toutes les vertèbres, même les dernières apparemment très différentes des premières, sont bâties sur un type commun. Chacune d'elles possède : un *corps*, un *arc osseux*, des *apophyses*.

A. — **Corps vertébral.** — Le point central ou centrum est la masse antérieure. C'est un cylindroïde osseux volumineux, de tissu compact, limité : 1° en haut et en bas, par deux *faces* — *supérieure, inférieure* — à direction sensiblement horizontale, planes ou plus ou moins concaves, dissimulées par les implantations solides des disques intervertébraux ; — 2° par une surface courbe unissant les deux faces ; en avant, elle est convexe transversalement et concave verticalement ; en arrière, elle est aplatie ou concave transversalement et percée d'un ou deux larges trous pour la sortie des *veines diploïques* ; — 3° par deux *bords* — *supérieur, inférieur* — crêtes circulaires, marquant la limite des faces.

B. — **Arc osseux.** — De tissu compact, l'Arc ou Neural se détache de chaque côté de la face dorsale du corps et limite avec elle le **trou vertèbral ou rachidien.** Par leur superposition, les arcs et leurs ligaments d'union circon-

scrivent avec la face postérieure des corps vertébraux le **canal vertébral ou neural** occupé par la moelle épinière. Les lignes de continuité du corps avec les extrémités antérieures des arcs sont les *sutures neuro-centrales*.

C. — **Apophyses.** — De la surface convexe de l'arc, se détachent neuf apophyses : cinq pour des insertions musculaires et ligamenteuses (*une épineuse, deux transverses, deux costiformes*) ; quatre qui sont *articulaires* (deux supérieures, deux inférieures).

1° **Apophyse épineuse ou Épine.** — Elle est unique (bifide à la période du développement, parce que formée par la conjonction en arrière des deux neuraux) et se projette en arrière, suivant une inclinaison variable avec les régions. Son dos présente deux versants se rejoignant sur un bord postérieur médian ; son extrémité libre est marquée par un tubercule (1 point d'ossification spécial). Par leur superposition, les épines et leurs ligaments d'union — *ligaments interépineux* — forment l'ÉPINE DORSALE OU CRÊTE ÉPINIÈRE.

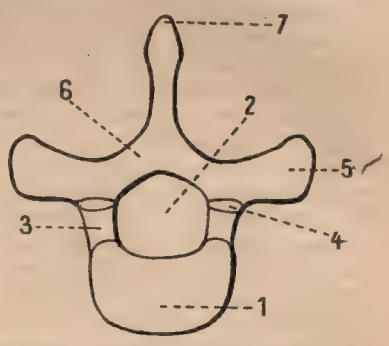

FIG. 76. — *La Vertèbre schématique.*
1. Corps ; — 2. Trou vertébral ; — 3. Pédicule ; — 6. Lame ; — Les apophyses : 4. articulaire, 5. transverse, 7. épineuse.

2° **Apophyses transverses.** — De l'arc, à droite et à gauche, elles se dirigent horizontalement en dehors sous la forme de lames solides et plates dans la région dorsale. (Dans le reste du rachis, elles sont rudimentaires). Leur base répond au tassement latéro-postérieur de la vertèbre ; c'est la MASSE ARTICULAIRE qui divise l'arc osseux en : *a*) Une partie postérieure, **la lame,** aplatie à bords rugueux, qui rejoint celle du côté opposé pour former la base de l'épine ; les espaces interlaminaires sont comblés par les ligaments jaunes (p. 107). *b*) Une partie antérieure, **le pédicule,** qui s'arrondit vers le corps en présentant sur ses deux faces, supérieure et inférieure, une dépression en gouttière. Par leur superposition, les pédicules circonscrivent les TROUS DE CONJUGAISON OU INTERVERTÉBRAUX (trous de sortie des nerfs rachidiens, trous d'entrée des artères médullaires latérales).

3° **Apophyses costiformes.** — Ces COSTOÏDES saillent au-devant de la base du pédicule ; peu développées, quoique bien nettes, elles évoluent aux dépens de deux points d'ossification (un droit, un gauche) qui, assez tardivement (15e — 18e année) se soudent au pédicule en dedans, à l'apophyse transverse en arrière. Dans la région dorsale, le COSTAL se développe au maximum sous forme d'os indépendant, la côte.

4° **Apophyses articulaires.** — Elles se détachent de la masse articulaire, les *deux supérieures* orientées en arrière, les *deux inférieures* regardant en avant. Entre la lame et la masse articulaire, on note une surface rugueuse, la TUBÉROSITÉ, pour des insertions musculaires.

Ossification des Vertèbres. — *3 points primitifs* : un CENTRAL pour le corps, apparaissant autour de la chorde dorsale ; deux latéraux — les NEURAUX — qui se réunissent en arrière et donnent chaque moitié de l'arc neural et sept des apophyses (l'épine, les transverses, les masses articulaires).

5 points complémentaires : 2 pour les COSTAUX (on a ainsi les cinq éléments principaux de la vertèbre : *1 central, 2 neuraux, 2 costaux*) ; un point épineux pour le sommet de l'épine ;

2 points — supérieur et inférieur — pour les *plaques épiphysaires* ou *plateaux* des corps vertébraux.

« D'un bout à l'autre de la colonne vertébrale, dit Posth, il y a identité de constitution pour chaque étage : un point CENTRAL ou périchordal, unique, médian, symétrique ; deux points latéraux, postérieurs ou arcs NEURAUX ; deux antérieurs, COSTAUX ou périviscéraux, plus ou moins développés suivant les régions... »

Dans la *partie dorsale*, « c'est sur la tête de chaque neural que s'appuie la tête de chaque COSTAL ; et c'est pour donner un point d'appui à la tubérosité de cette CÔTE (indépendante) que l'apophyse transverse existe. Entre celle-ci et le col de la côte un intervalle persiste » (fig. 81).

Les cinq éléments se retrouvent sur la vertèbre *cervicale*. Mais ici, la côte — le COSTAL — est atrophiée et soudée : par la tête au neural, partie du corps vertébral ; par l'autre bout à l'apophyse transverse de ce même neural.

« Dans la partie *lombaire*, à mesure que l'on descend, le central prend des dimensions plus considérables. Le costal et l'apophyse transverse du neural se fusionnent de très bonne heure ; il n'existe plus de trou dans leur intervalle ; on ne les distingue même plus, aussitôt que le développement est achevé.

« La même fusion entre l'apophyse transverse et le costal existe sur les vertèbres *sacrées* ; la première est énorme dans tous les sens ; l'apophyse transverse de son neural, loin d'être atrophiée, a pris des dimensions en rapport avec les ligaments qui s'y attachent ; mais c'est surtout le costal, qui, soudé devant cette apophyse, se montre hypertrophié en tous sens, pour constituer l'aileron du sacrum... » (Posth).

ARTICLE II.

CARACTÈRES DISTINCTIFS DES VERTÈBRES DE CHAQUE RÉGION

A. — LES VERTÈBRES VRAIES

§ 1. — Les Vertèbres Cervicales.

Ce sont les plus petites et les plus ramassées des vertèbres vraies.

A. CORPS. — Plus large que long, il est concave transversalement en avant. —

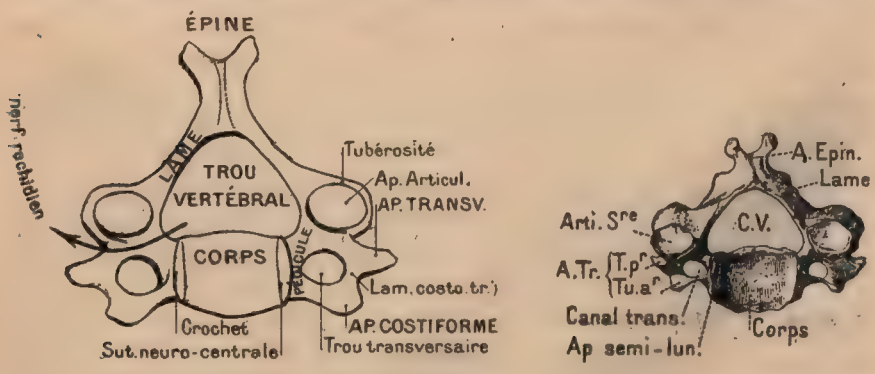

FIG. 77 et 78. — *Une Cervicale moyenne. — Vue d'en haut.*

Sa *face supérieure*, oblique en bas et en avant, présente de chaque côté les *cro-*

chets ou *apophyses semi-lunaires* — s'adaptant aux dépressions latérales de la face inférieure de la vertèbre sus-jacente. — Sa *face inférieure,* convexe transversalement, concave sagittalement, se termine par une lèvre antérieure saillante.

B. Arc neural. — 1° Les *Pédicules*, étendus du corps à la masse articulaire, sont arrondis et épais, orientés en arrière et en dehors ; ils présentent une double encoche — supérieure et inférieure — pour la constitution des trous intervertébraux. A leur union avec le corps, ils se confondent avec les apophyses semi-lunaires dont le bord supérieur répond à la *lèvre neuro-centrale.* — 2° Les *Lames* sont étroites ; elles s'imbriquent les unes sur les autres. — 3° Les *Trous rachidiens,* les plus spacieux de tout le rachis, sont en forme de cœur ; leur plus grand diamètre répond à l'écartement des masses articulaires ; ils sont plus larges par en dessous, à cause de l'inclinaison des lamelles ; ils augmentent insensiblement de l'axis à la 5e cervicale, et au-dessous tendent à se rétrécir.

C. Apophyses. — 1° **L'Épine** est courte, horizontalement aplatie, **bituberculeuse à son sommet.** — 2° Les *Apophyses transverses,* saillant à la rencontre de la masse articulaire et du bord externe du pédicule, s'avancent en dehors. Elles sont terminées par une éminence — *tubercule postérieur.* — 3° Les *Apophyses costiformes,* sont déliées ; le *tubercule antérieur* qui marque leur sommet est uni à l'apophyse transverse par la *lamelle transverso-costale,* concave en haut. — 4° Les *Masses articulaires*, cylindroïdes, sont limitées : en haut, par les *apophyses articulaires supérieures,* ovales, qui regardent en arrière et en haut ; en bas, les *apophyses articulaires inférieures,* orientées en avant et en bas.

Caractère essentiel des cervicales. — Toutes les cervicales sont percées à droite et à gauche du corps, par les **trous transversaires** ou **costo-transversaires.** Ces orifices, à peu près circulaires, sont limités : en avant par la costoïde ; en dehors par la lamelle transverso-costale ; en arrière, par la masse articulaire ; en dedans, par le pédicule ; ils sont traversés, à partir de la 6e vertèbre, et de bas en haut, par l'artère vertébrale, branche de la sous-clavière, qui entre ensuite dans le crâne par le trou occipital.

La Sixième Cervicale. — Conforme au type des cervicales, elle doit être mentionnée à cause de l'avancée de sa costoïde, appréciable surtout par la palpation à travers les parties molles : cette saillie dite **tubercule carotidien** ou **de Chassaignac**, située à la hauteur du cricoïde, répond à la superposition de trois artères : carotide primitive, thyroïdienne inférieure, vertébrale (cette dernière gagnant son canal transversaire par le trou de la 6e), et au ganglion cervical moyen du sympathique. — Ce tubercule de Chassaignac (fig. 92) est le point de repère de la ligature de la carotide primitive.

§ 1 *bis*. — Les Cervicales atypiques.

Ce sont : la première — *Atlas* — et la seconde — *Axis* — très modifiées par leur adaptation spéciale, aux mouvements de la tête particulièrement à la rotation sur le rachis ; la septième — *Proéminente* — qui est vertèbre de transition.

Ossification de l'atlas et de l'axis. — Par suite du transfert du mouvement de rotation qui s'effectue chez les mammifères de la 1re sur la 2e vertèbre (et non comme chez les oiseaux, de l'occipital à un seul condyle sur l'atlas à glénoïde unique), l'atlas et l'axis sont profondément remaniés dans leur développement et dans leur morphologie.

Atlas. — 3 points primitifs : un antérieur, *bande pré-centrale,* pour l'arc antérieur ; deux latéraux, pour les masses latérales et l'arc postérieur. Aucun point supplémentaire.

Axis. — 5 points primitifs : un médian pour le corps ; deux pour l'odontoïde ; deux latéro-postérieurs pour l'arc postérieur. — 3 points supplémentaires : un pour le sommet de l'odontoïde ; 2 entre le point médian et les points latéraux.

A. — **L'Altas.** — Ce collier osseux, formé de deux arcs et de deux masses latérales, s'interpose entre l'occipital avec lequel il fait corps et l'axis. — C'est la plus large des vertèbres cervicales. Son corps — Apophyse Odontoïde — soudé au-dessus de l'axis, fait partie de l'axis.

1° **Arcs.** — *a*) L'ARC ANTÉRIEUR, lame aplatie verticalement, figurant le cinquième antérieur de l'anneau, pointe en avant — *tubercule médian antérieur*, qui donne attache au ligament atloïdo-axoïdien antérieur et au faisceau suprême du m. long du cou ; en arrière, il s'excave en la *facette articulaire pour l'odontoïde*. — *b*) L'ARC POSTÉRIEUR décrit une courbe parabolique ininterrompue, sans pédicules ni lames ; son *tubercule médian postérieur* est bien indiqué (Il n'existe pas d'apophyse épineuse). — *c*) Le TROU VERTÉBRAL, spacieux, est composé de deux compartiments, séparés par le ligament transverse (p. 111). L'antérieur, loge l'odontoïde ; le postérieur, la moelle allongée.

FIG. 79. — *L'Atlas.* — A. *vu d'en haut ;* — B. *vu d'en bas.*

t. v. Le trou vertébral ; — *t. a.*, *t. p.* Les tubercules, antérieur et postérieur, de l'apophyse transverse ; — *l. tr.* Insertions du ligament transverse sur les masses latérales ; — *A Vert.* Trajet de l'artère vertébrale suivant la flèche ; — sur *A*, à droite, la masse latérale très exubérante couvre une grande partie de ce trajet, ce qui explique le pointillé blanc.

2° **Masses latérales.** — Chacune de ces colonnes osseuses présente : *a*) en haut, les CAVITÉS GLÉNOÏDES DE L'ATLAS, formées de deux fossettes contiguës, l'*antérieure*, reposant sur la base épaissie de la costoïde, regarde en haut, en arrière et en dedans ; la *postérieure*, retroussée en haut et un peu en avant par une lèvre épaisse, surélevée, surplombant le *sinus de l'atlas*, gouttière déprimant l'arc postérieur à droite et à gauche (passage du 3e segment de l'artère vertébrale et du nerf sous-occipital sous-jacent à l'artère) ; — *b*) en dessous, les *apophyses articulaires inférieures*, arrondies, légèrement concaves ; — *c*) en dedans, des tubérosités pour l'insertion des deux bouts du ligament transverse.

3° **Apophyses.** — De chaque côté des masses latérales, se détachent en dehors deux émanations directes de l'arc postérieur : *a*) en arrière, les APOPHYSES TRANSVERSES, obliques en avant, relevées à leur sommet par un tubercule ; — *b*) en avant, les APOPHYSES COSTIFORMES, plus courtes, qui s'abaissent et s'aplatissent en une éminence contiguë au tubercule transverse : les lamelles transverso-costales sont ainsi très peu étendues ; les deux tubercules — costiforme et transverse — formant par leur coalescence une petite surface exubérante, tordue pour ainsi dire en bas et en avant, qu'on sent par la palpation, juste au-dessous du sommet de la mastoïde, au-devant de l'insertion supérieure du m. sterno-mastoïdien. — Le *trou transversaire*, en partie masqué par l'exubérance postéro-externe de la masse latérale, est bordé en haut et en arrière par la rigole du sinus de l'atlas.

Insertions musculaires. — *Sur l'arc antérieur* : un faisceau du long du cou. — *Sur*

le tubercule postérieur, le petit droit postérieur de la tête. — *Sur l'apophyse costiforme*, le petit droit antérieur de la tête, le petit droit latéral de la tête, le 1er intertransversaire du cou. — Sur l'apophyse transverse ; en arrière, l'oblique inférieur, le splénius colli — faisceau suprême ; — en haut, l'oblique supérieur ; — en dehors l'angulaire de l'omoplate.

B. — **L'Axis.** — La plus épaisse et la plus solide des cervicales, l'axis, a la forme d'un solide anneau surmonté en avant par l'odontoïde, figurant le corps de l'atlas soudé, par glissement de haut en bas, sur le corps de la 2e vertèbre.

1° **Corps.** — Aussi haut que large, les rugosités de sa face postérieure répondent aux insertions inférieures du ligament cruciforme (p. 112). L'APOPHYSE ODONTOÏDE, comparable à une dent ou mieux à une quille, élancée verticalement, est longue en moyenne de 15mm. Evasée par sa base, elle s'effile à son sommet (insertion du ligament suspenseur de la dent) ; — sur ses faces latérales, aplaties sagittalement, se fixent les ligaments occipito-odontoïdiens latéraux ; — en avant, elle est articulée avec l'arc antérieur de l'atlas par l'intermédiaire de la *facette atloïdienne*, oblongue verticalement, qui couvre plus des deux tiers de la face antérieure ; en arrière, elle entre en rapport avec le ligament transverse par une facette lisse n'occupant que la moitié inférieure de la face postérieure.

FIG. 80. — *L'Axis.* — A. *vu d'en haut ;* — B. *vu d'en avant.*

tr. trans. Trou transversaire ; — *t. p., t. a.* Tubercules, postérieur et antérieur, de l'apophyse transverse.

2° **Arc neural.** — Les *pédicules* sont courts, cachés sous les apophyses articulaires supérieures ; les *lames*, épaisses et étalées. Le *trou vertébral* est rond ou en forme de cœur.

3° **Apophyses.** — *a*) L'APOPHYSE ÉPINEUSE est volumineuse ; son bord postérieur, saillant ; ses deux tubercules ramassés et déprimés latéralement sont perçus par la palpation à 5-6 centimètres au-dessous de la protubérance occipitale externe. — *b*) Les APOPHYSES TRANSVERSES saillent entre les apophyses articulaires supérieures et les inférieures. — *c*) Les APOPHYSES COSTIFORMES, épaisses à leur base, ont un corps délié ; leur tubercule est rudimentaire, mais constant. — *d*) Les APOPHYSES ARTICULAIRES SUPÉRIEURES, un peu convexes, s'étalent à droite et à gauche de la base de l'odontoïde ; leur bord antérieur affleure la face antérieure du corps. — *e*) Les ARTICULAIRES INFÉRIEURES sont beaucoup plus en arrière que les précédentes ; leur disposition est celle des vertèbres moyennes ; elles sont seulement un peu obliques en dehors (en avant et en bas).

Le *trou transversaire* est figuré par un court canal osseux incurvé en dehors (disposition de protection, complétée par celle de l'atlas, destinée à multiplier les courbures de l'artère vertébrale avant son arrivée dans le crâne).

Insertions musculaires. — *Sur la face antérieure du corps*, deux faisceaux du m. long du cou. — *Sur les costoïdes*, le long du cou, les 2es intertransversaires du cou ; — *Sur les apophyses transverses*, le scalène postérieur, le splénius colli, l'angulaire de l'omoplate ; — *Sur l'épine*, l'oblique inférieur de la tête, le grand droit postérieur de la tête, le transversaire épineux, l'interépineux.

C. — **La Septième cervicale ou Proéminente.** — Son APOPHYSE ÉPINEUSE, longue, oblique en bas et en arrière, présente des rugosités latérales. Sa pointe n'est pas bifurquée et **proémine** à la racine de la nuque : c'est l'**épine du bouton de col.** (Malgré sa saillie, la proéminence est aisément confondue avec les épines de la 6e cervicale ou de la 1re dorsale dont le relief peut être aussi accusé. Pour préciser sa place, on peut soit mesurer 15-16 centimètres au-dessous de la protubérance occipitale externe, soit mieux encore, la rechercher au moyen des repères indiqués fig. 97. — Ses costoïdes sont tout petites ; les trous transversaires, étroits, souvent bipartits par une languette osseuse, quelquefois absents, logent des veines.

§ 2. — Les Vertèbres Dorsales.

A. CORPS. — Arrondi, aussi long que large. Sa surface courbe est concave, limitée en haut et en bas par des contours saillants. — Ses faces supérieure et

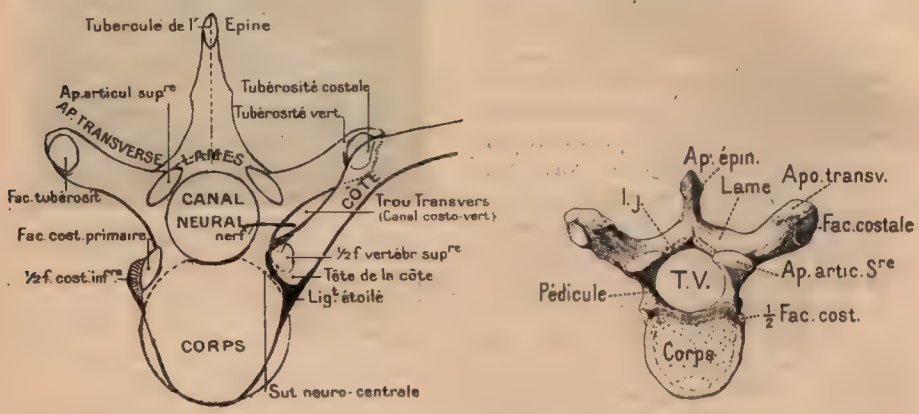

FIG. 81 et 82. — *Une Dorsale moyenne. Vue d'en haut.*

inférieure sont planes, sensiblement aussi étendues sagittalement que transversalement ; sa face postérieure est concave sagittalement et en arrière.

Latéralement et de chaque côté, le corps de toutes les dorsales présente sur sa partie supérieure et externe les **facettes costales primaires**, inexactement dites DEMI-FACETTES ARTICULAIRES SUPÉRIEURES, recouvertes de cartilage, pour l'articulation de la majeure partie — deux tiers à trois quarts inférieurs — de la tête des côtes. — Les 2e 3e 4e 5e 6e 7e 8e et 9e dorsales portent en outre, sur le bord inférieur de leur corps, au-dessous des facettes primaires, les petites FACETTES COSTALES ACCESSOIRES OU DEMI-FACETTES ARTICULAIRES INFÉRIEURES pour l'articulation du tiers ou du quart supérieur de la tête des neuf côtes correspondantes.

B. ARC NEURAL. — 1° Les *Pédicules* sont aplatis sagittalement et reportés en

arrière; les sutures neuro-centrales qui les rattachent aux corps sont postérieures et obliques, presque transversales (fig. 81). Les pédicules sont entaillés, mais seulement à leur partie inférieure, par une profonde encoche neurale; leur bord supérieur est au même niveau que la face supérieure du corps. — 2° Les *Lames*, étalées, quadrilatères, solides, convergent en arrière et en bas; — 3° Les *Trous rachidiens* sont circulaires, et plus petits que dans les vertèbres cervicales et lombaires.

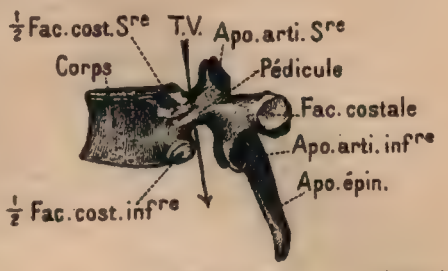

Fig. 83. — *Une Vertèbre dorsale. — Vue latéral gauche.*

T. V. Flèche engagée dans le trou vertébral

C. Apophyses. — 1° Les *Épines* sont longues, prismatiques triangulaires, obliques en bas et en arrière; leurs trois bords convergent vers le tubercule terminal. Leur obliquité augmente de la 1re à la 7e, puis diminue jusqu'à la 11e dorsale, dont l'épine est horizontale; — 2° Les *Apophyses transverses*, solides, obliques en arrière et en dehors, ont un sommet en spatule déprimé en avant par une belle **facette pré-transversaire** ou **tubérositaire**, articulaire pour la tubérosité des côtes. Elles présentent en arrière une tubérosité rugueuse (insertions musculaires); — 3° Les *Masses articulaires* répondent à la jonction des pédicules, des lames et des apophyses transverses: leurs *apophyses articulaires* sont planes, presque verticales; les *supérieures* regardent en arrière et un peu en dehors; les *inférieures*, en avant et un peu en dedans.

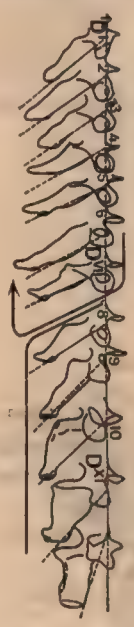

Fig. 84. — *L'inclinaison des apophyses épineuses dorsales.* L'horizontale répond à la projection du plan des faces supérieures.

Caractères essentiels de toutes les dorsales. — Présence des **facettes costales primaires** et des **facettes pré-transversaires.**

La Quatrième dorsale. — Conforme au type des dorsales moyennes, elle est généralement remarquable par une déviation apparente de son corps vers la droite. Ce déjettement, qui la fait asymétrique, n'est qu'une dépression de sa face latérale gauche, que je crois constante, et qui est vraisemblablement déterminée par les battements de l'aorte (voir p. 113), au niveau où elle prend contact avec la face latérale gauche du rachis.

§ 2 *bis*. — Les Dorsales Atypiques.

Ce sont: la *première*, la *neuvième*, la *dixième*, la *onzième*, la *douzième*.

A. — **La Première dorsale.** — Vertèbre de transition, elle rappelle les cervicales par l'étalement transversal de son corps surmonté de petits crochets semi-lunaires, la grande largeur de son trou vertébral, l'obliquité relative de ses apophyses articulaires supérieures. Ses facettes costales primaires sont bien développées; par contre ses facettes costales accessoires sont à peine indiquées.

B. — **La Neuvième dorsale.** — Sa facette pré-transversaire s'étale, non au-devant du sommet, mais *sur la face supérieure* de l'apophyse transverse.

C. — **La Dixième dorsale.** — Les demi-facettes inférieures n'existent pas. Les facettes pré-transversaires peuvent être absentes, n'exister que d'un seul côté, ou rester rudimentaires.

D. — **La Onzième dorsale.** — Les facettes costales primaires — les seules qui existent — sont placées sur les pédicules, à égale distance des bords supérieur et inférieur. Les apophyses transverses sont courtes, sans facettes articulaires.

E. — **La Douzième dorsale.** — Vertèbre de transition, elle rappelle les lombaires par la trifidité de son apophyse transverse sur laquelle sont déjà bien nettes les apophyses mamillaires. Les facettes costales primaires — uniques — s'étalent complètement sur chacun des pédicules. Les apophyses articulaires inférieures, convexes transversalement, regardent en avant et en dehors.

D X, D XI, D XII, présentent en outre sur le bord supérieur de leurs lames de une à trois petites *épines sus-lamellaires*, correspondant à l'insertion des ligaments jaunes. Ce sont des formations tardives, mais presque constantes après l'âge de 30 ans (Robinson, 1907).

§ 3. — Les Vertèbres Lombaires.

Les plus fortes et les plus développées des vertèbres vraies.

A. Corps. — Deux fois plus fort que celui des dorsales, allongé transversalement, ses deux faces sont planes.

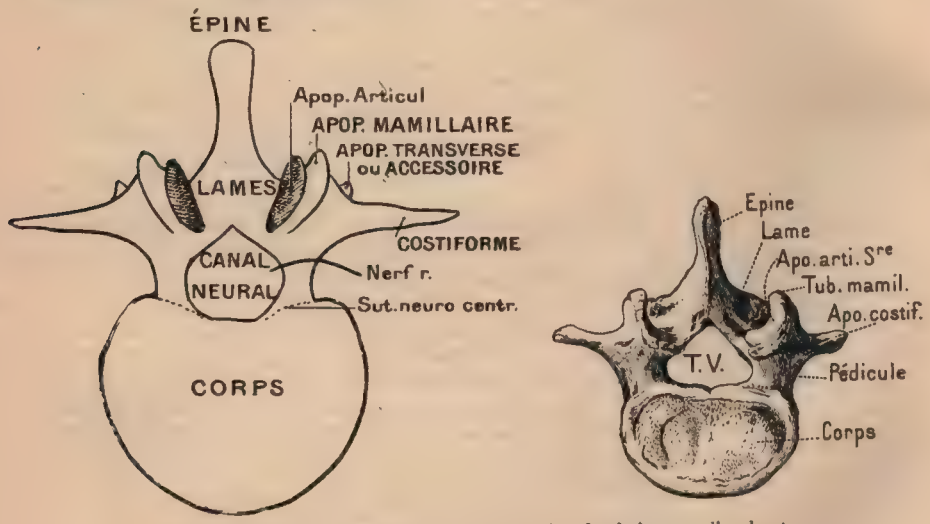

Fig. 85 et 86. — *Diagramme d'une Vertèbre lombaire vue d'en haut.*

B. Arc neural. — 1° Les *Pédicules*, épais, très courts, obliques en dehors et en arrière, confondus avec la base des costoïdes et des masses articulaires, sont reportés au niveau de la moitié supérieure du corps ; — 2° Les *Lames* sont fortes, rugueuses, obliques en bas et en arrière ; — 3° Les *Trous rachidiens* sont triangulaires.

C. Apophyses. — 1° Les *Épines* sont courtes, épaisses, quadrilatères, horizontales ; — 2° les Apophyses transverses — **apophyses accessoires** — sont représentées par des mamelons rudimentaires, saillants au-dessous et en dehors des

costoïdes ; — 3° les *Apophyses costiformes*, sont bien développées, longues, pyramidales, à sommet externe arrondi et mousse ; — 4° les *Masses articulaires*, ramassées près du corps, puissantes, soutiennent : *a*) les *apophyses articulaires supérieures*, concaves transversalement, orientées en arrière et en dedans ; — *b*) les tubérosités, tubercules ou **apophyses mamillaires**, bossettes ovalaires greffées en dehors du bord postérieur des articulaires supérieures ; — *c*) les *apophyses articulaires inférieures*, légèrement convexes, ovales ou circulaires, regardant en avant et en dehors.

Fig. 87. — *Détails des apophyses gauches des trois premières lombaires.*

On peut suivre sur la figure 87, les caractères différents des trois premières lombaires.

La **première lombaire** a les pédicules les plus étroits, les costiformes les plus courtes, mais les apophyses accessoires et mamillaires les plus distinctes. — Graduellement, de la 1re à la 2e, à la 3e et à la 4e, on note : l'accroissement de la largeur du corps, l'élargissement des pédicules, l'amoindrissement des tubercules mamillaires, l'écartement plus grand des apophyses articulaires inférieures, l'allongement des costoïdes.

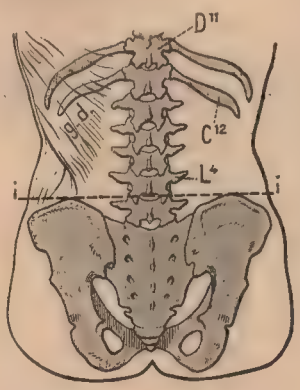

Fig. 88 (Marion). — *L'intervalle entre la 4e (L4) et la 5e lombaires.*

Le sujet étant assis et de dos, on voit — sur le squelette apparent — qu'il correspond à la ligne *i-i*, bisiliaque. C'est dans cet intervalle qu'on pratique la ponction lombaire. *g. d.* Muscle grand dorsal.

La **Cinquième Lombaire** est bien plus une vertèbre de transition qu'une atypique. Le corps est cunéiforme, par suite de la forte obliquité en avant et en bas de sa face inférieure. Les costoïdes sont massives, relativement courtes ; les apophyses articulaires inférieures très écartées l'une de l'autre et planes ; l'épine est plus courte et son contour arrondi.

B. — LES VERTÈBRES FAUSSES OU VERTÈBRES PELVIENNES.

§ 4. — Le Sacrum.

Ossification. — Le sacrum, formé par la soudure de cinq *vertèbres sacrées*, se développe par 41 points d'ossification :

1° *15 primitifs* ; soit 3 pour chacune des pièces constitutives qui se développent d'abord comme toutes les vertèbres, par un central et deux neuraux.

2° *22 points supplémentaires*, soit : *a*) pour chacune des quatre sacrées supérieures

5 points : deux costaux (du 5e au 8e mois de la vie fœtale) ; un épineux, deux épiphysaires ; — *b*) pour la cinquième sacrée, deux points épiphysaires seulement.

3° *4 complémentaires* tardifs ; points *marginaux*.

La soudure cartilagineuse des neuraux avec les costaux est précoce ; la soudure des costaux avec le corps de chaque pièce s'effectue au cours de la 4e année. La fusion des cinq sacrées est tardive, débute par les parties latérales (8e à 10e année), se continue par les lames et les épines, se termine par les corps et les plateaux épiphysaires.

L'anatomie osseuse du sacrum, parfaite à 20 ans, est parachevée par les quatre points marginaux qui forment, à droite et à gauche, l'épiphyse de l'auricule et l'épiphyse du bord latéral (Le sacrum est souvent formé de six pièces par *sacralisation* de la 5e lombaire ou de la première coccygienne).

Dans son ensemble, le sacrum présente, tant de profil que de face, la forme d'un coin, incliné en bas et en arrière. On lui décrit : deux faces ; deux bords latéraux très épaissis dans leur portion supérieure ou auriculaire ; une base inclinée en avant à 45° ; un sommet. Dans sa longueur, il est traversé par le canal sacré, partie terminale du canal rachidien.

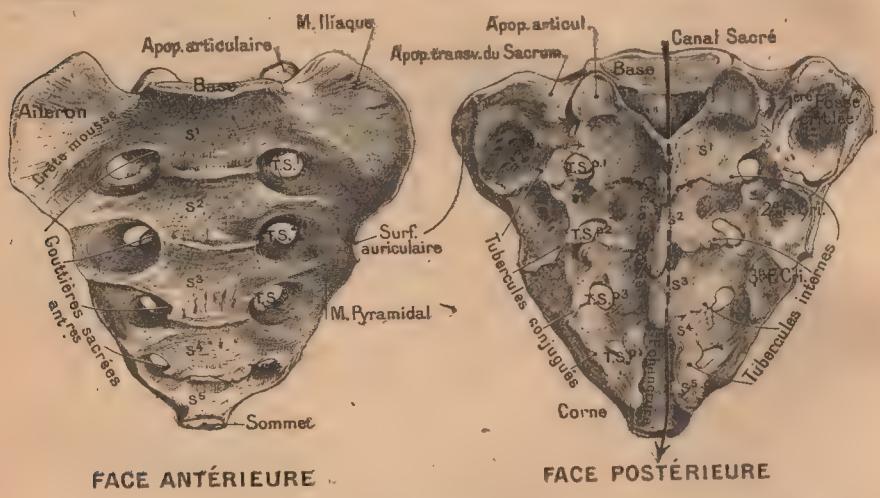

FIG. 89. — *Sacrum de femme.*

Les 5 vertèbres sacrées ont gardé leur individualité, par la persistance des sillons de soudure, encore bien visibles.

A. — **Faces du Sacrum.** — 1° FACE ANTÉRIEURE, PELVIENNE. — Elle constitue la paroi postéro-supérieure du petit bassin. Longue et large de 11 centimètres chez la femme (plus longue que large chez l'homme), elle est généralement concave de haut en bas, et aussi très légèrement dans le sens transversal. Sur l'os en place, le sujet étant debout, elle est dans sa première moitié presque horizontale, formant un angle de 15° seulement avec l'horizon. En raison de sa courbure, elle n'est réellement antérieure que dans sa moitié inférieure. Elle présente : *a*) sur la ligne médiane, les *corps des cinq vertèbres sacrées*, S^1 S^2 etc., séparés par des reliefs rugueux plus ou moins épais, occupant la place des disques intervertébraux sacrés ossifiés ; — *b*) de chaque côté, les *quatre trous sacrés antérieurs*, TS^1, TS^2, etc. : les deux supérieurs sont ordinairement beaucoup plus grands que les deux inférieurs. Ces trous s'évasent en fosses ou gouttières remplies par de la graisse, des artères et d'énormes veines qui entourent les racines antérieures des quatre premiers nerfs sacrés ; — *c*) les trous sont séparés par des traverses

osseuses résultant de la soudure des *costaux sacrés* en une masse verticale commune, et donnant insertion, à droite et à gauche, aux faisceaux du pyramidal du bassin. Ce muscle s'insère principalement au costal de la 3e vertèbre, accessoirement sur la 2e et la 4e sacrées.

2° Face postérieure. — Très irrégulière, elle continue la face homonyme de la colonne vertébrale. Convexe, elle présente : *a*) sur la ligne médiane, *la crête sacrée*, formée par deux, trois ou quatre éminences irrégulières figurant les apophyses épineuses sacrées, dont la saillie diminue de haut en bas ; l'apophyse épineuse de la 4e manque souvent ; celle de la 5e habituellement ; — les lames de ces deux pièces restant séparées ménagent un espace — *l'échancrure* — que comble la *membrane obturatrice postéro-inférieure* (Cathelin) ; — *b*) de chaque côté de la crête sacrée, de dedans en dehors : les deux *gouttières sacrées*, qui diminuent de largeur de haut en bas ; leur fond, formé par la fusion des lames sacrées, donne insertion aux faisceaux transversaires épineux les plus inférieurs ; — les *tubercules sacrés postéro-internes*, formés par la fusion des apophyses articulaires. Les apophyses articulaires supérieures de la 1re vertèbre sacrée sont libres et s'articulent avec leurs homonymes inférieures de la 5e lombaire ; — les *quatre trous sacrés postérieurs*, sur le niveau des trous antérieurs, mais plus petits qu'eux, séparés par les bases des apophyses transverses sacrées ; ils livrent passage aux branches postérieures des nerfs sacrés ; — les *tubercules sacrés postéro-externes*, ou *transversaires conjugués* (Farabeuf), formant une succession longitudinale de tubercules déterminés par la fusion des apophyses transverses bifurquées « pour aller se conjuguer en dessous... La première demi-transverse ascendante reste en l'air, isolée, sous le nom d'apophyse transverse du sacrum. Entre les branches de bifurcation des apophyses transverses sacrées, l'os est déprimé et criblé de trous vasculaires. De là, résultent quatre fosses criblées ; la première est de beaucoup la plus large et la plus profonde : c'est aussi celle qui présente les trous les plus grands et les plus nombreux. Mais la seconde est encore très marquée... » (Posth). Sur la face postérieure s'insèrent : la masse commune, le grand fessier.

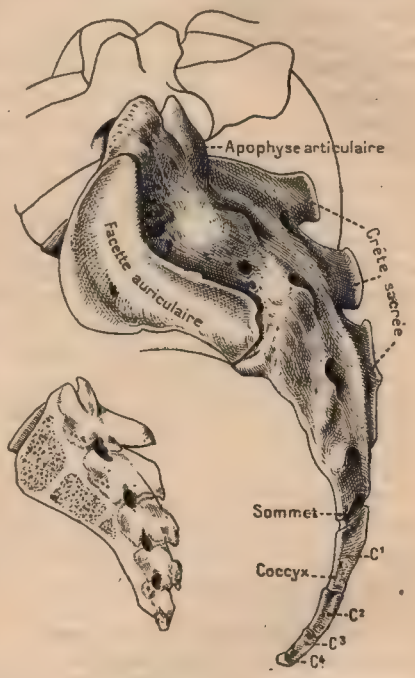

Fig. 90 (Farabeuf). — *Profils d'un Sacrum et d'un Coccyx d'adulte et d'un Sacrum de tout jeune enfant.*

Sur le petit sacrum dessiné dans la concavité du premier, il est facile de voir comment chaque trou sacré est formé par la réunion des apophyses transverses de deux vertèbres, l'une inférieure, l'autre supérieure.

B. — **Bords latéraux du Sacrum.** — Triangulaires, à sommet inférieur, ils laissent voir les tubercules conjugués et les fosses criblées.

Chacun d'eux présente la surface auriculaire ou auricule : destinée à recevoir le relief de même forme que lui offre l'os iliaque, formée par les costaux des

deux premières vertèbres et un peu par celui de la troisième (Posth), elle est limitée en arrière et en haut par un léger rebord derrière lequel viennent se fixer les puissants ligaments postérieurs de l'articulation sacro-iliaque. — Dans sa moitié inférieure, le bord arrondi et mousse donne insertion au ligament grand sacro-sciatique.

C. — **Base du Sacrum.** — La base, face supérieure, présente : *a*) au milieu, le plateau du corps de la première sacrée, fortement incliné en avant, à 45°, rattaché à la 5e lombaire par un disque intervertébral cunéiforme ; c'est sur lui que repose le poids de toute la partie sus-jacente du corps. Il fait avec la face antérieure du corps de la 1re sacrée un angle aigu de 60° figurant l'**angle sacro-vertébral** ou **promontoire des accoucheurs** ; — *b*) sur les côtés, les *ailerons* du sacrum, surfaces triangulaires ; étalés de chaque côté jusqu'à l'auricule et en hauteur des apophyses articulaires aux premiers trous sacrés antérieurs, ils présentent : une face supérieure, abdominale, qui fait partie du grand bassin (insertion d'une partie du muscle iliaque) ; — une face pelvienne ; — la crête mousse qui les sépare va du promontoire à la ligne innominée de l'os iliaque ; elle forme la partie postérieure du détroit supérieur ; — *c*) en arrière, l'*orifice supérieur du canal sacré*, limité par les lames de la 1re sacrée et surmonté par les apophyses articulaires supérieures du sacrum.

D. — **Sommet du Sacrum.** — Le sommet présente : une *facette transversale*, ovalaire, articulée avec la base du coccyx ; et derrière, les *deux cornes du sacrum* qui, s'unissant aux saillies homologues du coccyx, limitent avec elles un trou de conjugaison pour le passage du 5e nerf sacré fermé par un ligament quelquefois ossifié.

E. — **Canal Sacré.** — Le canal sacré est la terminaison du canal rachidien ; dans sa longueur, il a « la forme d'un prisme à base concave en avant, à arête mousse postérieure », dont les dimensions diminuent de haut en bas. Presque rectiligne chez l'enfant, il présente chez l'adulte une courbure à concavité antérieure, dont la flèche est toujours inférieure à celle du sacrum. (Cathelin, 1903). Il est souvent rétréci à la hauteur de la 3e sacrée.

En haut, il communique largement avec le canal rachidien. — En avant, par les trous sacrés antérieurs, il est en contiguité directe avec le tissu cellulaire pelvien. — En bas, il est fermé par la *membrane obturatrice postéro-inférieure* (p. 109).

Les formations qui l'occupent sont : α) le *cône dural* sous-arachnoïdien inférieur qui s'arrête normalement au niveau du bord inférieur de la 2e sacrée, à 6-9 centimètres de l'ouverture postéro-inférieure du canal, exceptionnellement à l'espace lombo-sacré (Cathelin) ; — il contient les nerfs de la queue de cheval ; il est continué par le ligament coccygien, *fil terminal de la dure-mère*, qui descend jusque sur la dernière pièce du coccyx ; — β) les *nerfs sacrés et coccygiens* qui sortent latéralement du fourreau dure-mérien ; — γ) les *ganglions spinaux* des racines ; ils « sont plus intra-rachidiens qu'inter-vertébraux » ; — δ) les *veines intra-sacrées* ; — ε) un tissu cellulaire lâche, extra-dural.

§ 5. — Le Coccyx.

Impair, médian, symétrique, vestige très atrophié de la queue des mammifères, il est constitué, chez l'adulte, par la soudure de quatre — ou cinq — vertèbres coccygiennes rudimentaires.

Ossification. — 5 points primitifs se succédant de haut en bas, se développant, le supérieur de quatre à cinq ans, les autres entre six et neuf ans (le nodule pour la cinquième après dix ans). — 11 points complémentaires : cinq épiphysaires supérieurs, quatre épiphysaires inférieurs, deux pour les petites cornes. — La fusion s'effectue de bas en haut, de la 5e à la 2e pièce ; la première reste distincte jusqu'à la trentième année.

Normalement, le coccyx regarde en avant presque directement. Son sommet, fixe, est légèrement dévié sur un côté ; très souvent chez le vieillard, sa première pièce se soude avec le sommet du sacrum. La 1re et la 2e pièces restent unies par une articulation mobile permettant la rétropulsion notable — 20mm au moins — des trois dernières pièces, lors de l'expulsion de la tête fœtale.

A. — **Base du Coccyx.** — La première pièce caudale, étalée en largeur présente : une *facette supérieure*, elliptique, concave, unie par un fibro-cartilage à la facette homologue de la 5e sacrée ; elle est surplombée en arrière par les saillies des *deux petites cornes*, qui montent s'articuler avec les cornes du sacrum ; — à droite et à gauche sont les *cornes latérales*, trapues et saillantes (homologues des apophyses costales).

B. — **Faces du Coccyx.** — 1° Face antérieure. Concave en avant, elle continue la face antérieure du sacrum. — Cette *paroi sacro-coccygienne*, qui limite l'excavation en arrière « semble avoir été tracée par un compas ayant sa pointe fixe sous le ligament arqué de la symphyse » (Posth). Elle montre les trois crêtes transversales de soudure des quatre vertèbres coccygiennes. — Au-devant de la 4e pièce, s'attachent : les faisceaux profonds du sphincter de l'anus et les faisceaux pré-coccygiens des releveurs de l'anus.

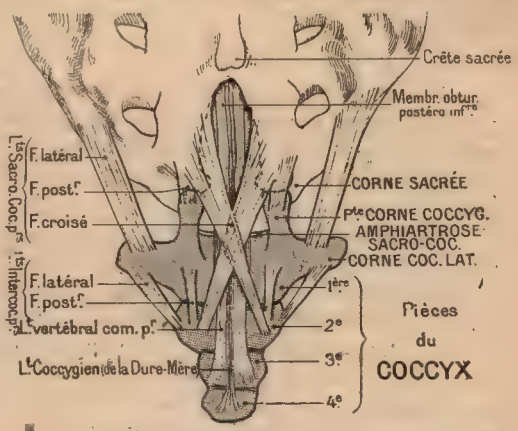

Fig. 91 (d'après trois schémas de Devraigne et Descamps). — *Le Coccyx vu en place, de derrière. Les ligaments sacro-coccygiens et inter-coccygiens postérieurs.*

2° Face postérieure. Convexe, elle est sensiblement recouverte : par la terminaison du ligament vertébral commun postérieur, longé par le fil terminal de la dure-mère qui va s'attacher au sommet ; par les faisceaux croisés des ligaments sacro-coccygiens postérieurs qui la séparent de la peau.

C. — **Bords latéraux du Coccyx.** — Irrégulièrement découpés, ils donnent insertion : en avant, sur toute leur longueur, au muscle ischio-coccygien ; — en haut (1re coccygienne), aux fibres tout inférieures du ligament grand sacro-sciatique.

D. — **Sommet du Coccyx.** — Noueuse, la pointe du coccyx est la 4e pièce, généralement plus grosse que la 3e, souvent déviée de la ligne médiane ; elle donne attache au raphé ano-coccygien.

Le coccyx ne présente ni canal, ni orifice, ni trace d'apophyse épineuse.

Article III.

ARTICULATIONS DES VERTÈBRES

A. — LES ARTICULATIONS DES VERTÈBRES ENTRE ELLES

Les vertèbres s'articulent entre elles : 1° par les corps ; — 2° par les apophyses articulaires ; — 3° par les lames ; — 4° par les apophyses épineuses

§ 1. — Les Articulations des Corps vertébraux.

Les corps vertébraux, s'unissant entre eux, forment une série d'*amphiarthroses* ou *symphyses*.

Les surfaces articulaires sont les plateaux — inférieur et supérieur — des corps vertébraux. Tous deux concaves, ils sont maintenus : — *a*) par des ligaments interosseux — *disques intervertébraux* — qui unissent toutes les vertèbres à partir de l'axis et la 5e lombaire au sacrum ; — *b*) par des ligaments périphériques.

A. — **Disques intervertébraux.** — Ils contribuent à augmenter la longueur du rachis de 14 centimètres (3 centimètres au cou, 6 au dos, 5 aux lombes). Comparables à des lentilles bi-convexes, ils se composent : 1° d'un *anneau fibreux* formé de fibres concentriques, inséré si solidement sur les faces vertébrales et sur les ligaments périphériques que dans les fractures ou écrasements de la colonne vertébrale, le corps vertébral est arraché alors que le ligament interosseux reste intact ; 2° d'un *noyau central* blanchâtre, gélatineux, vestige de la chorde dorsale, constitué par une substance mollasse aux déplacements de laquelle Monro attribuait la souplesse du rachis.

Un noyau central rudimentaire persiste jusqu'à un âge avancé entre le corps de l'axis et son apophyse odontoïde. — Au niveau de la région cervicale, les articulations des corps se composent des disques intervertébraux complétés sur les parties latérales par des *articulations unco-vertébrales* (Trolard), diarthroses unissant les crochets semi-lunaires aux échancrures latérales du corps sus-jacent ; types d'articulations simples, elles se composent d'une petite cavité articulaire fermée par une capsule doublée d'une synoviale lâche.

B. — **Ligaments périphériques.** — Ils s'étendent d'un bout à l'autre du rachis en avant et en arrière des corps vertébraux :

1° Le ligament vertébral commun antérieur. — Il s'attache en haut à l'arc antérieur de l'atlas, descend sur la face antérieure des vertèbres jusqu'au sommet du coccyx sous la forme d'une bande fibreuse mince en haut, élargie dans les régions dorsale (où elle se confond avec les ligaments costo-vertébraux) et lombaire. Il se compose de deux plans de fibres superposés : le plan superficiel, grand surtout ligamenteux antérieur, suit sans interruption toute la face antérieure du rachis ; — le plan profond va d'un disque intervertébral au disque sous-jacent.

Le ligament vertébral commun antérieur est continué : en haut par le *ligament occipito-atloïdien antérieur et moyen* qui va du bord supérieur de l'atlas à l'apophyse basilaire ; en bas par le *ligament sacro-coccygien antérieur*, qui descend jusqu'au sommet du coccyx.

2° Le LIGAMENT VERTÉBRAL COMMUN POSTÉRIEUR. — Ce GRAND SURTOUT LIGAMENTEUX POSTÉRIEUR s'attache en haut au pourtour antérieur du trou occipital, où il se continue avec la dure-mère crânienne; il descend à la face postérieure des corps vertébraux, sous la forme d'une bande fibreuse indiscontinue, large dans la région cervicale où elle est difficilement séparable de la dure-mère, plus étroite dans les régions dorsale et lombaire, réduite à un cordon filiforme dans le canal sacré et derrière le coccyx. Dans toute l'étendue du canal rachidien, il se dédouble en : un plan profond, festonné par les expansions latérales qu'il abandonne aux disques intervertébraux jusqu'aux trous rachidiens; — un plan superficiel, qui forme ses couches moyenne et postérieure.

§ 2. — Les Articulations des Apophyses articulaires.

Ce sont des arthrodies dont les surfaces articulaires, maintenues par une capsule fibreuse, sont renforcées au dos et aux lombes par un ligament postérieur. Leur synoviale (lâche dans la région cervicale) fait hernie sur les parties latérales des articulations.

§ 3. — Les Moyens d'union des Lames vertébrales.

Les lames sont unies par les LIGAMENTS JAUNES OU INTERLAMINAIRES, solides bandes fibro-élastiques rectangulaires, qui s'attachent : en haut à la partie moyenne de la face antérieure (interne) de la lame supérieure; en bas au bord supérieur de la lame inférieure. Ils sont séparés de la dure-mère par de la graisse contenant les plexus veineux intra-rachidiens postérieurs.

§ 4. — Les Moyens d'union des Apophyses épineuses.

Les épines sont unies : 1° par les *ligaments interépineux*, bandes fibreuses tendues verticalement du bord inférieur d'une apophyse épineuse au bord supérieur de l'apophyse sous-jacente, et comblant tout l'espace interépineux compris entre les ligaments jaunes en avant et le ligament surépineux en arrière; 2° par les *ligaments surépineux*, bandes fibreuses reliant le sommet des apophyses.

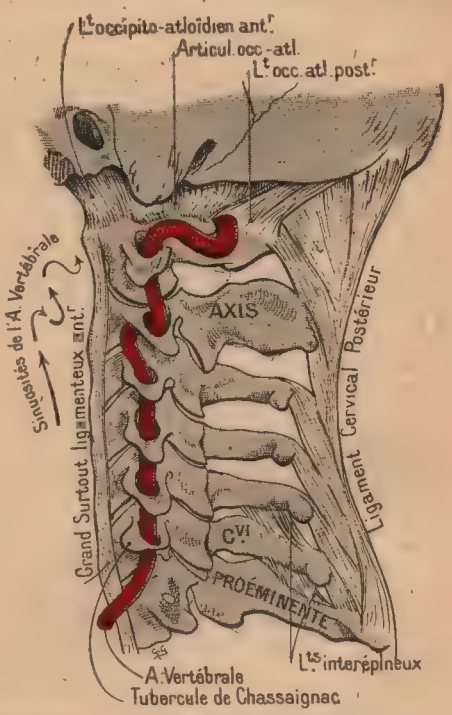

FIG. 92. — *L'Articulation occipito-atloïdienne : — le Ligament de la Nuque* (les ligaments interépineux enlevés, sauf dans les 6e et 7e espaces). *L'Artère Vertébrale dans son 2e segment.*

Dans la région cervicale, ils se succèdent sous la forme d'une mince cloison aponévrotique sagittale, qui s'étend entre les muscles de la nuque, de la protubérance occipitale externe à la proéminente (fig. 92) — *ligament cervical postérieur* —. Cette expansion plus

ou moins distincte représente l'énorme ligament de la nuque des gros mammifères. Son épaisseur et sa résistance sont relativement peu considérables chez l'homme. Ce faible développement est une conséquence de la station debout (le ligament de la nuque des ruminants étant le principal agent passif du maintien de la tête).

§ 5. — Les Articulations Sacro-Vertébrales.

A. — **Symphyse Sacro-Vertébrale.** — Elle présente comme surfaces articulaires : le plateau inférieur de la 5e vertèbre lombaire, incliné en avant et en bas ; le plateau supérieur de la base du sacrum, très oblique en avant et en bas. Le *disque intervertébral* qui les unit, en coin à arête postérieure, beaucoup plus épais en avant qu'en arrière, est renforcé : en avant par le ligament vertébral commun antérieur particulièrement épaissi : *ligament sacro-vertébral de Bichat* ; en arrière par le ligament vertébral commun postérieur qui s'amincit avant de s'engager dans le canal sacré.

B. — **Articulations latérales.** — Les *Arthrodies sacro-vertébrales* unissent les apophyses articulaires de la 5e lombaire et de la 1re sacrée.

C. — **Formations fibreuses.** — Elles rattachent les pédicules, les lames et les apophyses transverses de la 5e lombaire à la partie postéro-supérieure de la crête sacrée.

« L'inclinaison à 45° de l'articulation sacro-vertébrale fait que la colonne ou pour préciser davantage, la 5e lombaire chargée du tronc, chargé quelquefois lui-même d'un lourd fardeau, a tendance à glisser en avant et à tomber dans le bassin. Des ligaments puissants s'opposent à un tel désastre, mais ils ne peuvent que ralentir et modérer la chute, le glissement, l'olisthèse. Ce sont les apophyses articulaires inférieures de la 5e lombaire qui maintiennent la solidité normale en descendant se cramponner derrière les apophyses articulaires supérieures du sacrum » (Posth).

§ 6. — L'Articulation Sacro-Coccygienne.

Les surfaces de cette amphiarthrose sont ; la facette ovalaire du sommet du sacrum, légèrement convexe ; la facette homonyme de la base du coccyx, concave. Un petit disque intervertébral — *fibro-cartilage interosseux* — (s'ossifiant vers la 40e année) — les unit ; il présente en son centre un noyau gélatiniforme dont l'élasticité permet la rétropulsion, mouvement de bascule en arrière du coccyx.

[Les **Articulations Inter-coccygiennes.** — Tant que les pièces coccygiennes restent indépendantes (revoir leur ossification p. 104), elles sont articulées par de petites amphiarthroses du type de la sacro-coccygienne.]

« L'articulation des cornes supérieures avec les cornes sacrées est très rare ; un ligament les réunit à distance.

« Les ligaments sont communs à ces diverses articulations. » D'après Devraigne et Descomps, ils peuvent être différenciés de la façon suivante : les *ligaments antérieurs* se clivent en trois plans : *a*) un profond, terminaison du grand surtout ligamenteux antérieur ; un faisceau intermédiaire, sacro-coccygien direct, court et serré de chaque côté de la ligne médiane ; un faisceau superficiel, sacro-coccygien croisé, en continuité latérale avec le ligament petit sacro-sciatique et donnant attache à des fibres du muscle ischio-coccygien ; — les *ligaments postérieurs* (fig. 91) comprennent : un faisceau profond, résistant, terminaison du grand surtout ligamenteux postérieur, recouvert en arrière par le ligament coccygien de la dure-mère et confondu avec lui ; un faisceau intermédiaire formé de courts et forts ligaments ; un faisceau superficiel, de fibres croisées.

Tout à fait superficiellement, les ligaments postérieurs sont recouverts par des tractus fibreux empruntés aux aponévroses sacro-lombaires ; Cathelin autonomise, sous le nom de *membrane obturatrice postéro-inférieure*, ce feutrage serré de fibres brillantes et nacrées qui ferme l'orifice inférieur du canal sacré, en se confondant avec les ligaments postérieurs superficiels.

Mouvements. — Limités, presque nuls. La flexion et surtout l'extension n'acquièrent une appréciable amplitude que grâce au ramollissement des ligaments pendant la grossesse ; la rétropulsion est rendue possible par la laxité de la première articulation intercoccygienne. La soudure, vers la 30e année, de la 1er avec la 2e pièce coccygienne explique le retard du dégagement des parties fœtales chez les primipares âgées.

B. — LES ARTICULATIONS DU RACHIS AVEC LA TÊTE.

Elles sont formées par le groupement de quatre pièces osseuses : l'occipital, l'atlas, l'axis, l'apophyse odontoïde qui mérite une place à part : cette importante saillie est le pivot autour duquel s'effectuent la plupart des mouvements de rotation de la tête sur la colonne vertébrale ; sa présence détermine la formation de jointures, compliquées à première vue, mais qu'il est possible de bien comprendre en procédant avec méthode.

1° L'axis fait corps en bas avec la 3e cervicale et doit être rattaché au reste du rachis.

2° **L'atlas fait corps avec l'occipital** et suit les mouvements de la tête.

3° L'apophyse odontoïde figure un centre particulier vers lequel convergent des ligaments émanés de l'occipital, de l'atlas et de l'axis lui-même.

Procédant par élimination, on constate qu'il est possible de rattacher tout de suite les jointures suivantes aux articulations communes de la colonne vertébrale : α) l'articulation de l'atlas avec le corps de l'axis (*a. atloïdo-axoïdienne*) ; — β) les articulations des cavités glénoïdes de l'atlas avec les condyles de l'occipital, qui sont en tous points comparables aux articulations des apophyses articulaires (*a. occipito-atloïdiennes*) ; — γ) les ligaments qui unissent d'une part l'arc antérieur, d'autre part l'arc postérieur de l'atlas à l'occipital ; l'antérieur devant être rattaché au ligament vertébral commun antérieur ; le postérieur pouvant être considéré comme le premier des ligaments interlaminaires.

De cette façon, il reste à voir et à décrire, deux articulations dont le type bien particulier est déterminé par les exigences fonctionnelles de la région et surtout par la rotation de la tête sur le rachis : l'articulation de l'atlas avec l'apophyse odontoïde (*a. atloïdo-odontoïdienne*) ; — les *ligaments occipito-axoïdiens*.

§ 1. — Les Articulations supérieures ressemblant aux autres Articulations.

A. — **Articulations Atloïdo-Axoïdiennes.** — Au nombre de deux, une droite, une gauche, elles sont *en tout comparables aux articulations des apophyses articulaires*. — Ce sont des arthrodies, aux surfaces articulaires maintenues par une capsule fort lâche, renforcées par des ligaments d'inégale importance : 1° un *ligament atloïdo-axoïdien latéral et postérieur*, bande fibreuse qui s'étend en arrière, des masses latérales de l'atlas à la partie supérieure de la face postérieure de l'axis ; — 2° un *ligament atloïdo-axoïdien antérieur* ; ce faisceau étroit qui s'étend du tubercule et de l'arc antérieurs de l'atlas à la face antérieure du corps de l'axis, se confond en dedans avec le ligament vertébral commun antérieur. La synoviale est extrêmement lâche, disposition déterminée par les mouvements assez étendus (rotation et circumduction) que peut effectuer cette articulation.

On comprend sous le nom de LIGAMENT ATLOÏDO-AXOÏDIEN POSTÉRIEUR (Sappey), le second des ligaments jaunes. Il unit l'arc postérieur de l'atlas à la

lame sous-jacente de l'axis. Par leur portion externe, ses faisceaux profonds recouvrent la portion interne de l'arthrodie atloïdo-axoïdienne.

B. — **Articulations Occipito-Atloïdiennes** (fig. 93). — Elles comprennent : les *occipito-atloïdiennes* proprement dites ; les *ligaments occipito-atloïdiens*.

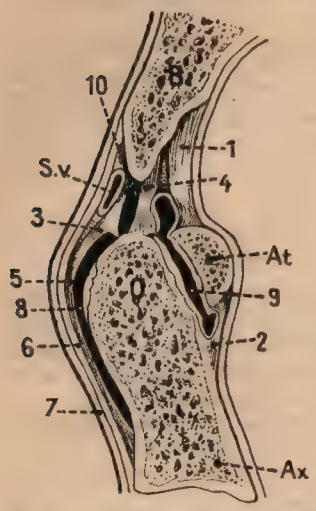

Fig. 93 (Trolard). — *Les Articulations de la tête avec la colonne vertébrale. — Coupe sagittale.*

S.v. Sinus veineux ; — 1. Lt occipito-atloïdien supérieur ; — 2. Lt atloïdo-axoïdien antérieur ; — 3. Lt transverso-odonto-occipital ; — 4. Lt suspenseur de la dent ; — 5. Lt transverse ; — 6. Lt occipito-axoïdien ; — 7. Lt commun postérieur ; — 8. Synoviale transverso-odontoïdienne ; — 9. Synoviale atloïdo-odontoïdienne antérieure ; — 10. Synoviale sus-odontoïdienne.

1° **Articulations occipito-atloïdiennes proprement dites.** — Au nombre de deux, l'une droite, l'autre gauche, elles unissent les condyles occipitaux aux cavités glénoïdes de l'atlas. Elles *peuvent être identifiées aux articulations des apophyses articulaires*. Ce sont des condyliennes, maintenues par une capsule très souple, insérée sur le pourtour des surfaces articulaires, renforcée en dehors par des trousseaux fibreux peu développés, *ligaments occipito-atloïdiens latéraux*. Une synoviale, fort lâche, déborde partout les surfaces articulaires, surtout en dehors.

2° **Ligaments occipito-atloïdiens.** — Ils sont au nombre de deux : *a*) le ligament occipito-atloïdien antérieur (fig. 93 et 94) va de l'apophyse basilaire à tout le bord supérieur de l'arc antérieur de l'atlas ; il est renforcé en avant par une bande fibreuse médiane (ligament antérieur superficiel) qui constitue l'origine supérieure du grand surtout ligamenteux antérieur. — Tout ce trousseau fibreux est extrêmement épais, de forme triangulaire ; sa face antérieure est recouverte par la muqueuse du pharynx nasal.

b) Le ligament occipito-atloïdien postérieur, qu'on peut comprendre comme premier ligament interlaminaire, va du bord postérieur du trou occipital à tout le bord supérieur de l'arc postérieur de l'atlas. Cette *membrane obturatrice postérieure* est perforée à droite et à gauche par les artères vertébrales pénétrant dans le crâne (fig. 92) et par les premiers nerfs cervicaux.

§ 2. — Les Articulations supérieures différant des autres Articulations.

A. — **Articulations de l'Atlas avec l'Odontoïde.** — L'*articulation atloïdo-odontoïdienne* est formée par l'emboîtement de l'apophyse odontoïde derrière l'arc antérieur de l'atlas. C'est une *trochoïde*, dans laquelle l'apophyse odontoïde figure un pivot tournant dans un anneau mi-osseux, mi-fibreux (fig. 94).

Elle présente à considérer deux portions : 1° l'*articulation atloïdo-odontoïdienne* proprement dite ; 2° l'*articulation syndesmo-odontoïdienne*.

1° L'atloïdo-odontoïdienne proprement dite résulte de l'adaptation de la facette atloïdienne de l'odontoïde sur la facette axoïdienne de l'arc antérieur de l'atlas. Toutes deux encroûtées de cartilage, elles sont unies par une capsule lâche, doublée d'une synoviale.

2° La SYNDESMO-ODONTOÏDIENNE est formée d'une part par la facette postérieure de l'odontoïde, légèrement excavée transversalement ; d'autre part par le

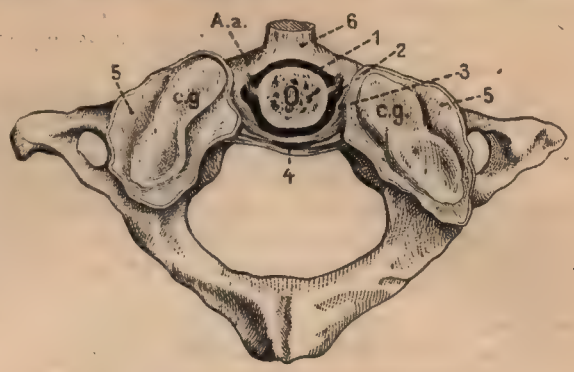

FIG. 94. — *L'Articulation de l'atlas avec l'apophyse odontoïde. Vue d'en haut.*

c.g. Cavité glénoïde ; — *A.a.* Atlas, arc antérieur ; — *O.* Odontoïde ; — Les articulations : 1. atloïdo-odontoïdienne, 2. syndesmo-odontoïdienne ; — Les ligaments : 3. transverse, 4. occipito-axoïdien, 6. occipito-atloïdien médian ; — 5. Capsule occipito-atloïdienne.

ligament transverse, demi-annulaire ou *conjugué*. Le LIGAMENT TRANSVERSE, épais, dense, attaché à droite et à gauche sur les tubérosités internes des masses latérales de l'atlas, maintient étroitement l'odontoïde. Revêtu sur sa face anté-

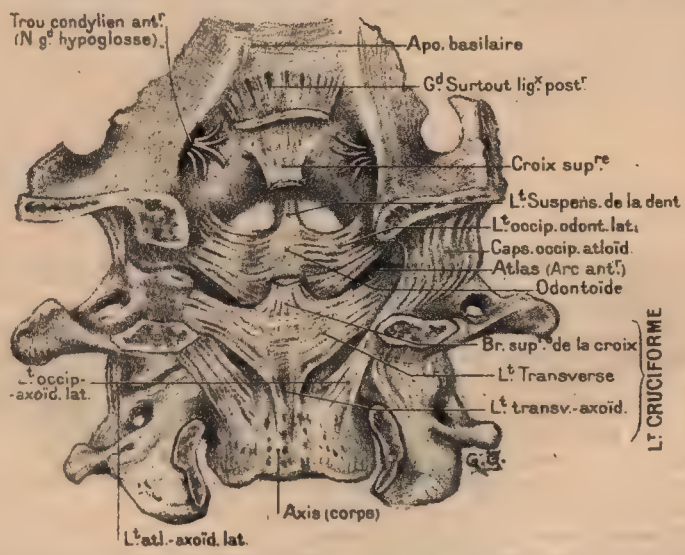

FIG. 95. — *Les articulations de l'occipital avec l'Atlas et l'Axis. — Articulations occipito-atloïdienne et atloïdo-axoïdienne. Ligament cruciforme, ligaments occipito-odontoïdiens. Vue postérieure.*

PRÉPARATION. — D'un trait de scie coronal passant par les condyles de l'occipital, l'arc postérieur de l'atlas et les lames de l'axis, abattre la moitié postérieure de la colonne cervicale supérieure ; décoller la dure-mère ; identifier les ligaments par la dissection.

rieure d'une couche fibro-cartilagineuse, il est uni à l'odontoïde par une synoviale lâche qui se tend modérément dans les mouvements de rotation de l'atlas sur l'axis.

Du bord inférieur du ligament transverse, part un ligament vertical, *transverso-axoïdien*, qui s'attache sur le corps de l'axis (branche inférieure de la croix).

De son bord supérieur, partent des fibres qui remontent jusqu'à l'occipital et renforcent la partie profonde du *ligament occipito-axoïdien moyen* (branche supérieure de la croix).

Par leur réunion, ces trois ligaments, figurent une croix, appelée le LIGAMENT CRUCIFORME (fig. 95).

B. — **Moyens d'union de l'Occipital avec l'Axis.** — L'occipital et l'axis sont rattachés par des ligaments très solides qui s'étendent de l'occipital au corps de l'axis d'une part, à l'odontoïde d'autre part.

1° Les LIGAMENTS OCCIPITO-AXOÏDIENS sont au nombre de trois : *a*) Le *ligament occipito-axoïdien moyen* ou ligament d'arrêt descend du bord antérieur du trou occipital sous la forme d'une large bande fibreuse; ses faisceaux profonds rejoignent le bord supérieur du ligament transverse ; ses faisceaux moyens vont jusqu'à la face postérieure du corps de l'axis (tous deux — branche supérieure de la croix — forment la portion verticale du ligament cruciforme); ses faisceaux superficiels se perdent dans le grand surtout ligamenteux postérieur ; — *b*) les *ligaments occipito-axoïdiens latéraux*, au nombre de deux, vont de la face interne des condyles à la face postérieure du corps de l'axis.

2° Les LIGAMENTS OCCIPITO-ODONTOÏDIENS sont au nombre de trois : *a*) le *ligament moyen* ou *suspenseur de la dent*, mince, rattache le sommet de l'odontoïde à la fosse inférieure de l'apophyse basilaire, un peu au-devant du trou occipital ; — *b*) les deux *ligaments occipito-odontoïdiens latéraux*, courts et puissants, s'étendent horizontalement et transversalement de la face interne des condyles occipitaux aux faces latérales de l'odontoïde.

ARTICLE IV.

VUE D'ENSEMBLE DE LA COLONNE VERTÉBRALE

Dimensions. — L'accroissement du rachis se poursuit jusque vers la vingt-cinquième année. A cet âge, elle atteint les dimensions moyennes suivantes : *en hauteur*, de 70 à 75 centimètres chez l'homme, de 60 à 65 centimètres chez la femme ; — *en largeur* (*diamètre transverse*) en allant de bas en haut, de 10 à 12 centimètres à la base du sacrum, de 8 à 6 centimètres dans la région lombaire, de 5 à 7 centimètres dans la région dorsale, de 7 à 6 et 5 centimètres dans la région cervicale ; — en *épaisseur* (*diamètre antéro-postérieur*), 7 centimètres au niveau du sacrum et des dernières lombaires, 6 centimètres dans la région dorsale, 4 centimètres dans la région cervicale.

Direction et Courbures. — Le rachis, verticalement dirigé, présente :

1° DANS LE SENS ANTÉRO-POSTÉRIEUR : une série de courbures, peu marquées dans le jeune âge et qui s'accusent d'autant plus que le sujet est plus vieux : la *courbure cervicale*, à convexité antérieure ; — la *courbure thoracique*, à concavité antérieure, la plus étendue ; — la *courbure ou cambrure lombaire*, à convexité antérieure, généralement plus accusée chez la femme que chez l'homme ; — la *courbure pelvienne* ou *sacro-coccygienne*, à concavité antérieure. Les saillies des apophyses épineuses, ainsi que le développement des masses musculaires du cou, du dos et des lombes, contribuent à atténuer dans une certaine mesure les courbures antéro-postérieures du rachis et à transformer leur succession en une ligne harmonieuse, qui dégage le cou, cambre les reins et fait saillir les fesses.

2° DANS LE SENS LATÉRAL : des déviations légères. La seule bien évidente est la *dépression latérale dorsale* ou *gouttière aortique* ; accusée ou à peine appréciable (parfois absente), elle s'étend, convexe vers la droite, de la 4e dorsale à la 3e lombaire ; « sillon large et superficie

que suit l'artère aorte et qui s'incline légèrement de haut en bas et de dehors en dedans, au point qu'il occupe la ligne médiane sur les 2e et 3e vertèbres lombaires » (Thomas 1874). Dans le cas de transposition des viscères, l'aorte longeant le côté droit du rachis, il y a également transposition vers la droite (convexité vers la gauche) de la gouttière vertébrale aortique.

Configuration extérieure et intérieure. Rapports du Rachis. — On décrit à la colonne vertébrale : quatre faces : une antérieure, une postérieure, deux latérales ; deux extrémités : supérieure et inférieure ; un canal central ou rachidien.

1° Face antérieure. — La face antérieure, formée par la succession des corps vertébraux et des disques intervertébraux, dans leur portion antéro-latérale, se présente sous la forme d'une tige cylindrique, relativement étroite en haut, large à ses parties moyenne et inférieure, continuée dans sa portion pelvienne par la face concave du sacro-coccyx. Dans toute son étendue — de l'arc antérieur de l'atlas au sommet du sacrum — elle est recouverte par le grand surtout ligamenteux antérieur. De haut en bas, elle répond aux différentes formations du cou, du thorax, de l'abdomen et de l'excavation pelvienne :

— *Au cou.* — Les

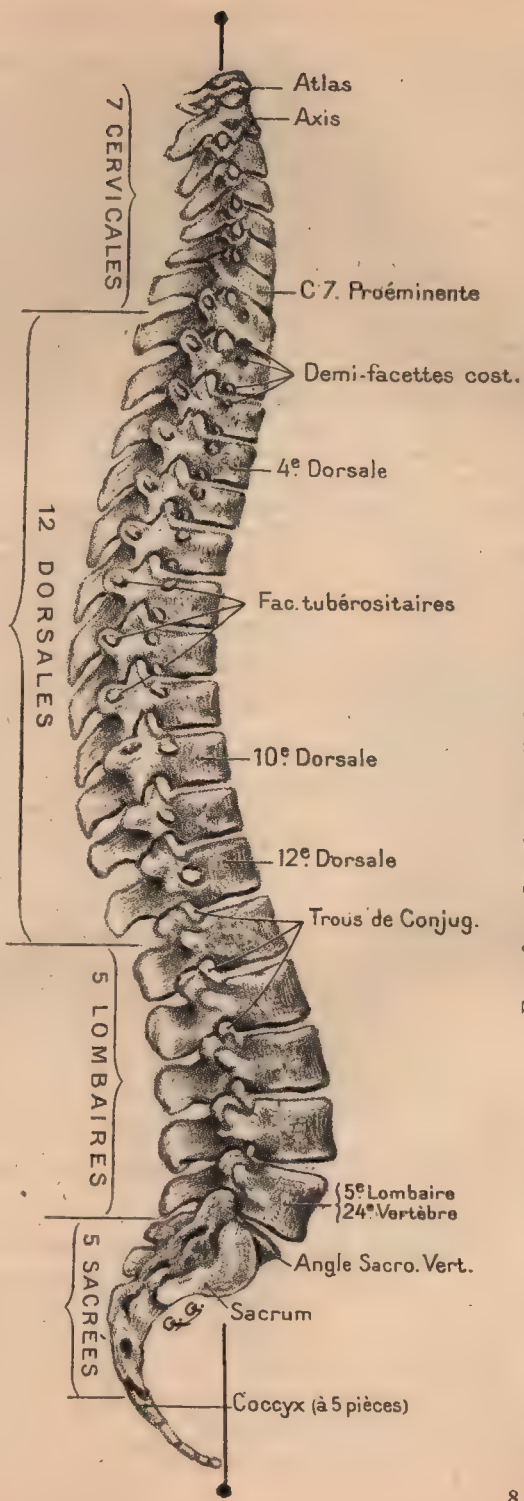

Fig. 98. — *La colonne vertébrale. — Vue latérale droite.*

Les courbures antéro-postérieures sont bien accusées : la thoracique, à sa partie inférieure, dépasse l'aplomb du corps ; la sacro-coccygienne ne *rejoint* cet aplomb qu'à l'extrême pièce du coccyx.

muscles prévertébraux, recouverts du fascia prévertébral; le pharynx et l'œsophage; — latéralement le paquet vasculo-nerveux et surtout la carotide primitive en contact immédiat avec le tubercule carotidien de la 6e cervicale. — La face antérieure des trois premières cervicales peut être explorée par le toucher pharyngien.

— *Dans la poitrine.* — Les organes du médiastin postérieur : œsophage, aorte thoracique descendante à partir de la 4e dorsale ; grande et petite veines azygos ; canal thoracique ; artères intercostales droites ; — à droite et à gauche au-devant de la tête des côtes, le cordon des grands sympathiques et la réflexion des plèvres.

— *Dans l'abdomen.* — Les piliers du diaphragme : le droit descendant jusqu'à la 3e lombaire ; le gauche ne dépassant pas la 2e lombaire ; à gauche, l'aorte abdominale avec ses branches postérieures lombaires et sa bifurcation en iliaques, au-devant de la 4e lombaire ; — à droite, la veine cave inférieure, les troncs et ganglions lymphatiques et la citerne de Pecquet ; — latéralement, à droite et à gauche, le cordon des sympathiques lombaires et les insertions du muscle psoas.

— *Dans l'excavation pelvienne.* — Le muscle pyramidal, les artères sacrée moyenne et sacrées latérales, les veines homonymes, les racines antérieures des nerfs sacrés, le sympathique pelvien ; médiatement, le rectum.

2° Face postérieure. — Elle présente au milieu l'épine ou *crête épineuse* formée par la succession des apophyses épineuses, toutes superposées par leur sommet sur la même ligne verticale, rattachées entre elles par les ligaments surépineux, et dans la région cervicale par le ligament cervical postérieur. Lee points saillants de cette crête épinière sont : le sommet de la proéminente (7e cervicale) toujours appréciable ; la saillie moins nette de la 6e dorsale, qui figure le point culminant de la courbure dorsale convexe en arrière ; les éminences de la crête sacrée.

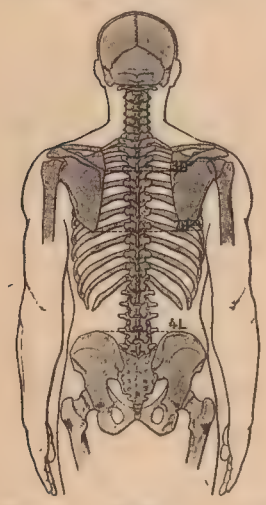

Fig. 97 (Marion). — *La Crête Épineuse.* — Rapports des épines des 3e et 7e dorsales, 4e lombaire avec certaines parties du squelette aisément accessibles.

D^3 sur la ligne de la base des épines de l'omoplate ; — D^7 au niveau du sommet de l'omoplate ; — L^4 au niveau de la ligne bisiliaque postérieure.

De chaque côté de la crête épinière, les *gouttières vertébrales* symétriques à l'état normal, surtout profondes dans la région dorsale et comblées par les masses musculaires des gouttières, dont les faisceaux multiples maintiennent le rachis en extension.

3° Faces latérales. — Situées profondément, elles présentent : les pédicules des vertèbres séparant la série des trous de conjugaison par lesquels émergent les nerfs spinaux ; les apophyses articulaires ; les apophyses transverses ; dans les régions cervicale et lombaire, les apophyses costiformes ; dans la région thoracique, la série des demi-facettes articulaires pour l'articulation de la tête des côtes (Les faces latérales sont inaccessibles à l'exploration, sauf tout en haut — apophyse transverse de l'atlas en dessous de la mastoïde — et au milieu du cou — tubercule de Chassaignac).

4° Extrémité supérieure. Élargie, elle répond à l'atlas.

5° Extrémité inférieure. Très effilée, elle répond au sommet du coccyx, toujours plus ou moins dévié latéralement.

6° Canal vertébral ou rachidien. — Il est formé par la superposition des trous vertébraux ; cylindrique et rétréci dans la région dorsale, il est triangulaire et large dans les régions cervicale et lombaire, où les vertèbres, plus mobiles, peuvent effectuer des mouvements beaucoup plus étendus. Dans le sacrum, il se rétrécit considérablement : les formations nerveuses qui l'occupent sont relativement réduites.

Le canal rachidien contient et protège la moelle et ses méninges, entourées d'une

graisse abondante dans laquelle courent les veines multiples des plexus intra-rachidiens.

Mouvements du Rachis. — Tout, dans la constitution de la colonne vertébrale, concourt à en faire une longue tige à la fois très mobile et très solide : le grand nombre des pièces vertébrales, la souplesse et l'élasticité des disques intervertébraux, la laxité des capsules et des fibres qui unissent les apophyses articulaires, l'extensibilité des robustes ligaments jaunes et des ligaments surépineux, la grande étendue des surtouts ligamenteux.

Les mouvements qu'elle peut effectuer, multiples et divers, sont la résultante des mouvements qui se produisent entre chacun des groupements de vertèbres : chacune des pièces vertébrales effectuant sur la vertèbre sous-jacente des mouvements limités de *flexion*, d'*extension*, d'*inclinaison latérale*, de *torsion* ou *rotation*.

Dans leur ensemble, ces mouvements ont de grandes variations d'étendue suivant qu'ils s'exécutent dans les portions cervicale, dorsale, lombaire, du rachis. — En haut, dans la colonne cervicale, tous les mouvements sont possibles et étendus ; les plus considérables et les plus faciles sont l'extension et l'inclinaison latérale. — A la partie moyenne, les mouvements sont limités non seulement par la faible hauteur des disques intervertébraux, mais surtout par les relations établies entre les parties latérales de la colonne dorsale et les extrémités postérieures des côtes. — En bas, dans la région lombaire, les mouvements de flexion et d'extension sont faciles et étendus ; les mouvements de latéralité sont possibles, mais limités par les arcs postérieurs ; la rotation est très limitée, si tant est qu'elle puisse s'effectuer.

Mouvements de la tête sur la colonne vertébrale. — Ces mouvements, faciles, variés et étendus, sont de trois genres :

La *rotation* est le mouvement principal de l'articulation atloïdo-axoïdienne ; l'atlas faisant corps avec la tête tourne autour du pivot de l'odontoïde comme une roue autour de son essieu (Cruveilhier). Cette articulation peut également effectuer quelques légers mouvements d'extension et surtout de flexion.

La *flexion* et l'*extension* sont les mouvements principaux de l'articulation occipito-atloïdienne ; peu étendus, ils s'effectuent autour d'un axe transversal passant par la partie supérieure des cavités glénoïdes de l'atlas ; cette articulation effectue aussi des mouvements notables de *glissement latéral* des condyles sur les cavités glénoïdes.

CHAPITRE QUATRIÈME

LE THORAX. — OS ET ARTICULATIONS

Le thorax est la cavité du tronc qui loge les principaux organes de la respiration (poumons et une partie des conduits aériens) et de la circulation (le cœur et les gros vaisseaux). Les os qui forment sa charpente sont : en arrière, les 12 vertèbres dorsales ; latéralement, à droite et à gauche, les 12 côtes ; en avant, le sternum. Les côtes sont réunies au sternum par les cartilages costaux.

Article I.

LE STERNUM

Le sternum (fig. 98) est l'os plat, médian et symétrique qui ferme la poitrine à sa partie antérieure. Sa forme est vaguement comparable à celle d'un glaive romain. Articulé en haut avec l'extrémité interne des clavicules, il s'unit intimement, par ses bords latéraux, avec l'extrémité antérieure des arcs-boutants ostéo-cartilagineux qui forment les parois latérales du thorax osseux. — On lui considère : deux faces, deux bords, une base, un sommet.

Ossification. — Il est primitivement figuré par deux bandelettes longitudinales, cartilagineuses, les *Hémisternums*, qui se soudent précocement en une lame cartilagineuse unique et médiane, dans laquelle s'accomplit l'ossification : par un seul point médian (5e au 6e mois) pour le *manubrium* ; — par 4 ou 8 points (7e au 10e mois) pour le *corps*, répartis en quatre groupes qui se soudent d'abord deux par deux sur la ligne médiane, puis de bas en haut ; — par un seul point apparaissant à la base de l'*appendice xiphoïde* de la 3e à la 20e année.

Les trois pièces : la supérieure, *poignée* ou *manubriun* ; la moyenne, *corps* ou *lame* ; l'inférieure, *pointe, processus ensiforme*, plus généralement appelée *appendice xiphoïde*, gardent leur indépendance jusqu'à un âge avancé.

A. — **Faces du Sternum.** — 1° Face antéro-supérieure. — Elle est sous-cutanée, légèrement convexe en avant, plus saillante chez l'homme que chez la femme. Sur l'os sec, elle est marquée par des crêtes transversales, *crêtes interstérnébrales*, qui correspondent à la séparation des pièces primitives ou vertèbres sternébrales ; — interposées aux crêtes, sont de chaque côté des surfaces planes pour l'insertion des faisceaux sternaux des muscles grands pectoraux.

Sur l'os en place, les crêtes sont généralement peu perceptibles à travers la peau ; seule, la première, surtout chez la femme, est indiquée constamment par une voussure — *angle* ou *tubercule de Louis* — (repère sur lequel on appuie

le stéthoscope pour ausculter l'aorte). L'angle répond au cartilage d'union de la poignée et du corps ; il persiste en général jusqu'à un âge assez avancé. C'est à son niveau que le sternum est le moins lage (2 centimètres en moyenne).

Au-dessus, la **Poignée** s'étale entre les deux premiers cartilages costaux. Haute et large de 5 centimètres en moyenne, elle présente une arête en forme de **T**, dont la branche transversale est longée par les attaches des faisceaux internes des muscles sterno-cléido-mastoïdiens (fig. 111), dont la branche verticale sépare les deux *dépressions pectorales*, peu profondes.

Au-dessous de l'articulation sternale supérieure, commence le **Corps**. Long de 9 à 10 centimètres, étroit en haut, il descend en s'évasant légèrement de façon à avoir environ 4 centimètres de largeur en bas ; vers son extrémité inférieure, il s'arrondit et fait en avant une légère saillie qui surplombe la fossette xiphoïdienne, et sur laquelle vient s'attacher la lamelle de fusion des cartilages chondro-sternaux.

2° Face postéro-inférieure. — Légèrement concave en travers, ses crêtes horizontales sont moins marquées qu'en avant ; sur elle, s'attachent : sur la poignée, les faisceaux sternaux des muscles sterno-cléïdo-hyoïdiens et sterno-thyroïdiens (fig. 113) ; — sur le corps, les faisceaux moyens du muscle triangulaire du sternum ; — tout en bas les deux petits faisceaux antérieurs du diaphragme. — La face postéro-inférieure recouvre sur la ligne médiane la plupart des importants organes du médiastin antérieur.

B. — **Bords latéraux du Sternum.** — Chacun d'eux présente sept cavités articulaires, les *échancrures costales*, dont l'excavation répond aux extrémités latérales des crêtes inter-sternébrales ; elles reçoivent les cartilages costo-sternaux. — Elles sont séparées par six arcades à concavité externe, les *échancrures intercostales*, qui marquent la terminaison antérieure des espaces intercostaux ; la hauteur de ces échancrures diminue de haut en bas.

Fig. 98. — *Le Sternum. Face antérieure.*

C. — **Base du Sternum.** — L'extrémité supérieure ou base forme le bord supérieur de la poignée. Elle est échancrée au milieu par la *fourchette sternale* — latéralement par deux larges surfaces articulaires à grand axe transversal, les *facettes claviculaires*, pour l'articulation des clavicules à leur extrémité interne.

D. — **Sommet du Sternum.** — Le sommet forme une pièce cartilagineuse à part, — **Appendice xiphoïde** — nettement en retrait sur le plan du corps de l'os, dont elle prolonge seulement la table postérieure. Cette pièce reste longtemps cartilagineuse et ne commence à s'ossifier que chez le vieillard.

Sa face antérieure, plus ou moins enfoncée, détermine la dépression toujours accusée de la *fossette xiphoïdienne* (vulgairement creux de l'estomac). Elle donne insertion aux faisceaux internes des muscles grands droits de l'abdomen qui s'y entre-croisent contre l'extrémité supérieure du tendon du muscle transverse de l'abdomen. La pointe de l'appendice xiphoïde est plus ou moins déviée latéralement et souvent bifurquée.

Insertions musculaires. — *Sur le manubrium* : en avant, les faisceaux sternaux des sterno-cléido-mastoïdiens ; — en arrière, les chefs sternaux des muscles sterno-cléido-hyoïdiens et sterno-thyroïdiens. — *Sur le corps* : en avant, les faisceaux sternaux des grands pectoraux ; — en arrière, le triangulaire du sternum. — *Sur l'appendice xiphoïde*, en avant et latéralement, les grands droits et les transverses de l'abdomen ; — en arrière, à l'union avec le corps, les deux petits faisceaux sternaux du diaphragme.

Articulations des pièces du sternum. — Les trois pièces du sternum sont unies jusqu'à un âge avancé par deux articulations :

1. L'ARTICULATION STERNALE SUPÉRIEURE. — Elle relie la poignée au corps. C'est une diarthro-amphiarthrose dont l'interligne répond à l'union des deuxièmes cartilages costaux avec le sternum. Les surfaces articulaires, planes, revêtues de cartilage hyalin, sont maintenues par un fibro-cartilage renforcé en avant et en arrière par un manchon fibreux — continuation du périoste des deux premières pièces sternales — dont les faisceaux s'étendent sur les ligaments chondro-sternaux.

2. L'ARTICULATION STERNALE INFÉRIEURE. — Elle unit le *bord postérieur* de l'extrémité du corps à l'appendice xiphoïde. C'est une synchondrose figurée par une lame cartilagineuse persistant pendant presque toute la vie.

ARTICLE II.

LES CÔTES

Les parois latérales du thorax osseux sont figurées par les 24 côtes : 12 à droite, 12 à gauche.

Des 12 côtes de chaque côté, les 7 premières — *côtes sternales* ou *côtes vraies* — s'étendent des 7 premières vertèbres dorsales aux échancrures costales du sternum, par l'intermédiaire des cartilages costaux. Les cinq dernières — *côtes asternales* ou *fausses côtes* — ne rejoignent pas le sternum ; les 8e, 9e et 10e — *fausses côtes proprement dites* — sont rattachées à la partie latéro-inférieure du corps sternal par des formations cartilagineuses, qui marquent la limite inférieure du thorax à sa partie antérieure. Les 11e et 12e côtes — *côtes flottantes* — ont leur extrémité antérieure libre et perdue dans la paroi latérale de l'abdomen.

Les côtes moyennes sont construites sur un type commun. Les côtes extrêmes présentent certains caractères distinctifs très nets ; la 1re, la 2e, la 11e et la 12e exigent une description spéciale.

§ 1. — Caractères communs à toutes les Côtes.

La côte moyenne peut être comparée à un arc osseux, aplati, enroulé sur lui-même de dehors en dedans ; de longueur variable suivant les parties du gril costal auquel elle appartient, de direction d'autant plus oblique en bas et en

avant qu'elle occupe un rang plus inférieur, elle présente dans son trajet postéro-antérieur une double courbure : une courbure suivant ses faces, *courbure d'enroulement* ou *sur le plat*, qui rend la face externe convexe et la face interne concave ; une courbure suivant l'axe, *courbure de torsion* ou *suivant les bords*, qui rend le bord supérieur concave (2e, 3e et 4e côtes), qui lui donne la torsion d'une S italique allongée dans les côtes inférieures.

On décrit à toute côte un corps et deux extrémités.

A. — **Corps.** — Le corps, fortement aplati, présente : 1. Une FACE EXTERNE, convexe, marquée : vers son quart postérieur par une saillie, l'*angle de la côte* au niveau duquel la courbure de l'os s'accuse davantage ; vers sa partie antérieure par une saillie analogue, *angle antérieur*, mais toujours moins appréciable ; — 2. Une FACE INTERNE, concave, qui répond à la plèvre costale ; — 3. Un BORD SUPÉRIEUR, concave, sur lequel s'insèrent les deux intercostaux ; — 4. Un BORD INFÉRIEUR, excavé à sa partie moyenne par la *gouttière costale*, dans laquelle glissent les vaisseaux intercostaux et le nerf intercostal : sur ses lèvres s'attachent en dehors le m. intercostal externe, en dedans, le m. intercostal interne.

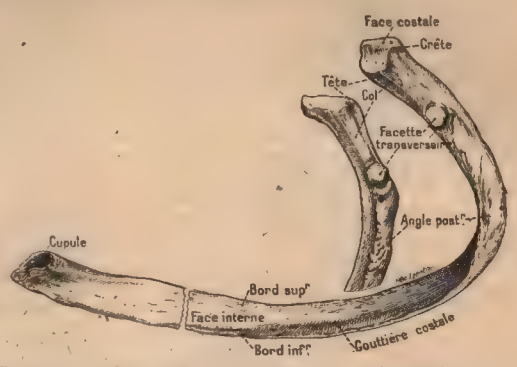

FIG. 99. — *La Huitième côte droite, vue de derrière.* — Dans sa courbure, l'extrémité postérieure vue d'en bas.

B. — **Extrémités.** — 1. L'EXTRÉMITÉ ANTÉRIEURE, chondrale pour les dix premières côtes, possède une fossette concave destinée à recevoir le cartilage costal. Les côtes flottantes ont une extrémité antérieure libre à sommet plus ou moins aigu.

2. L'EXTRÉMITÉ POSTÉRIEURE se compose de trois parties : *a*) la *Tête*, articulaire avec les demi-facettes de deux corps vertébraux par deux petites facettes correspondantes ; — *b*) la *Tubérosité*, saillante sur la face externe de l'os, présentant la *facette transversaire* articulaire pour la facette tubérositaire du sommet de l'apophyse transverse des vertèbres dorsales ; — *c*) entre la tête et la tubérosité, le *Col*, portion rétrécie sur laquelle s'attachent, en arrière le ligament interosseux ou transverso-costal antérieur, en haut le ligament transverso-costal supérieur.

Ossification. — 4 points d'ossification : un point primitif très précoce (40e au 50e jour) qui progresse si vite qu'il semble envahir d'emblée tout le cartilage costal ; — trois points complémentaires, l'un pour la partie saillante de la tubérosité, le second pour la facette articulaire de cette tubérosité, le troisième pour la facette articulaire de la tête. La soudure de ces points se fait entre 16 et 25 ans.

§ 2. — Caractères distinctifs des Côtes extrêmes.

A. — **La première Côte.** — Elle se distingue par l'orientation de ses faces dont l'une est supérieure et l'autre inférieure, par sa forte courbure d'enroulement et par l'absence de gouttière costale. 1° Sa FACE SUPÉRIEURE est à peu

près plane. Elle présente en avant, tout au plus à trois doigts de l'articulation sterno-claviculaire, une saillie — **Tubercule de Lisfranc** — sur laquelle s'insère le m. scalène antérieur et qui sépare la gouttière de la veine sous-clavière (qui est interne) de celle de l'artère sous-clavière (qui est externe). En arrière, elle donne insertion à un faisceau du m. scalène postérieur. — 2° Son EXTRÉMITÉ ANTÉRIEURE, volumineuse, donne attache au solide ligament costo-claviculaire ; elle possède une petite facette, inconstante, articulaire pour la clavicule. — 3° Son EXTRÉMITÉ POSTÉRIEURE, aplatie, forme un angle presque droit avec le corps ; — la *tête* arrondie n'a qu'une seule facette, articulaire pour la 1re dorsale ; — le *col* est mince ; la *tubérosité* très saillante se confond avec l'angle costal.

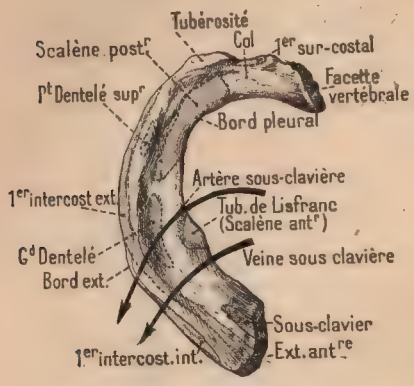

FIG. 100. — *La Première côte droite. Face supérieure.*

Insertions musculaires. — *Sur la face supérieure* : le scalène antérieur, le scalène postérieur, le sous-clavier, la première digitation du grand dentelé ; — *Sur le col* : le premier surcostal, le petit dentelé supérieur ; — *Sur le bord externe* : les premiers intercostaux externe et interne, un faisceau du sacro-lombaire, un faisceau inconstant du long dorsal.

B. — **La deuxième Côte.** — Elle établit la transition entre la 1re côte et les autres côtes vraies. Ses faces sont obliques, la *supéro-externe* présentant à sa partie moyenne une surface rugueuse pour un faisceau du grand dentelé. Cette côte n'a ni courbure de torsion, ni gouttière costale.

Insertions musculaires. — *Du bord interne*, se détachent les insertions inférieures des muscles intercostaux, externe et interne, du PREMIER ESPACE INTERCOSTAL. — Cet espace présente une inclinaison générale en bas et en dehors, qui se continue sur la face interne de la première côte, contribuant à rétrécir le thorax à sa partie supérieure. — La plèvre costale en haut subit docilement cet amoindrissement dans tous ses diamètres ; appliquée sur la face inféro-interne de la deuxième côte, sur la face interne du premier muscle intercostal interne, puis sur la face inférieure de la première côte, elle se rétrécit graduellement et finit par former à la partie tout supérieure le *dôme pleural*, qui dépasse l'orifice supérieur du thorax, de 1 à 3 centimètres à droite et à gauche.

Le *bord externe* donne attache aux muscles intercostaux, externe et interne, du second espace. — Sur la *face externe*, prennent insertion : deux digitations du grand dentelé, le scalène postérieur ; en arrière : le petit dentelé supérieur, le deuxième surcostal et un faisceau du muscle sacro-lombaire.

C. — **La onzième Côte.** — Cette côte flottante est à peine courbe et ne possède ni gouttière costale, ni tubérosité.

SON EXTRÉMITÉ POSTÉRIEURE est pourvue d'une seule facette convexe répondant à la facette articulaire unique de la 11e dorsale.

Son EXTRÉMITÉ ANTÉRIEURE est mince et pointue.

Les RAPPORTS DE SA FACE ANTÉRIEURE sont de première importance : LE REIN, en effet, EST POUR AINSI DIRE INSCRIT DANS L'ANGLE QU'ELLE FORME EN ARRIÈRE AVEC LA COLONNE VERTÉBRALE.

D. — **La douzième Côte.** — Comme la précédente, elle n'a ni tubérosité, ni gouttière ; sa TÊTE n'a qu'une seule facette ; son EXTRÉMITÉ ANTÉRIEURE est acérée.

Elle peut se présenter sous deux types très différents : *a*) **type long**, la côte étant oblique en bas et parallèle à la 11e côte ; — *b*) **type court**, la côte ayant la forme d'une large lame aplatie, sans courbure, restant horizontale et venant s'inscrire dans l'angle de la 11e côte.

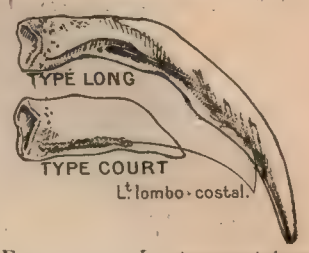

Fig. 101. — *Les types extrêmes de la douzième côte droite. Vue postérieure.*

La longueur de la 12e côte varie ainsi entre les chiffres extrêmes, 1/2 à 14 centimètres. Les *rapports qu'elle contracte avec le rein* sont de ce fait très différents. — *Quand la 12e côte est longue,* elle coupe obliquement la face postérieure du rein et masque complètement tout son bord externe ; de plus le ligament lombo-costal, condensation postérieure de l'aponévrose du muscle transverse, va s'insérer jusqu'à sa pointe. — *Quand elle est courte,* le 11e espace intercostal manque presque complètement, et le rein déborde la 12e côte des trois quarts inférieurs de sa hauteur ; dans ce cas, le ligament lombo-costal s'étend jusqu'à la pointe de la 11e côte en formant un ligament falciforme très puissant, et n'envoie qu'un petit faisceau ascendant au bord inférieur de la 12e côte.

Article III.

LES CARTILAGES COSTAUX

L'extrémité antérieure de chacune des côtes, vraies ou fausses, est continuée par une formation cartilagineuse plus ou moins étendue. On compte ainsi *24 cartilages costaux* ou *côtes sternébrales,* 12 à droite, 12 à gauche, variables dans leurs connexions, leur orientation et leurs dimensions.

1 à 7 : Cartilages costo-sternaux. — De haut en bas, les SEPT premiers cartilages — *cartilages costo-sternaux* — s'étendent directement de l'extrémité antérieure des premières côtes aux échancrures costales des bords latéraux du sternum ; leur substance est à ce niveau en continuité avec celle du cartilage sternébral. Ils forment de chaque côté une série d'échelons transversaux, disposés par paires, dont la longueur augmente de haut en bas : le premier mesurant 2 centimètres, le second et le troisième, 3 centimètres, le septième 14 centimètres environ. Leur largeur, exactement correspondante en dehors à l'extrémité antérieure de la côte, tend à diminuer vers le sternum. La direction des 4 premiers est sensiblement horizontale ; celle des 5e, 6e et 7e obliquement ascendante en dedans. L'angle qu'ils forment avec le sternum est d'autant plus obtus qu'ils sont plus inférieurs.

8, 9 et 10 : Cartilages costo-chondraux. — Les TROIS suivants, 8e, 9e et 10e — *cartilages costo-chondraux* — présentent des dispositions particulières ; semblables aux 7 premiers dans leur portion externe, ils se rejoignent après un court trajet et, très amincis, se soudent complètement en un long cartilage obliquement ascendant qui va s'insérer sur l'extrémité inférieure du corps du sternum, presque sur la ligne médiane, en passant au-devant de la base de l'appendice xiphoïde :

souvent même (en avant), il se continue directement avec celui du côté opposé ; en haut, il se fusionne généralement par son bord supérieur avec l'extrémité antérieure du 7e cartilage costo-sternal. Son bord inférieur limite latéralement le bord antéro-inférieur de la cage thoracique. Dans son étendue, il présente des lacunes ovalaires de dimensions variables, plus ou moins étroites, allongées dans le même sens que lui, qui indiquent la soudure effectuée au voisinage du sternum, et rappellent l'indépendance primitive des cartilages des 8e, 9e et 10e côtes.

11 et 12 : Cartilages libres ou flottants. — Les DEUX derniers — 11e et 12e — *cartilages libres ou flottants* — forment un revêtement conoïde, effilé, à l'extrémité antérieure des côtes flottantes.

Le 10e cartilage établit la transition entre les cartilages costo-chondraux et les cartilages flottants. Souvent son sommet, en effet, au lieu de se confondre avec le 9e cartilage sus-jacent, lui est seulement rattaché par un ligament de 6 à 7 millimètres de hauteur, qui du côté gauche répond en arrière (C. Labbé) à la grande courbure de l'estomac.

Structure des cartilages costaux. — Ils sont constitués par du cartilage hyalin, entouré d'un périchondre épais, très vasculaire, qui se continue avec le périoste des côtes et du sternum. Blancs et souples dans le jeune âge, ils jaunissent, deviennent fermes et cassants de 40 à 50 ans, par l'infiltration de sels calcaires ; leur ossification complète est très rare, même dans la vieillesse la plus avancée.

Articulations chondro-costales. — Ce sont des *sutures* formées par l'emboîtement de l'extrémité externe, convexe, des cartilages costaux, dans la concavité de l'extrémité antérieure des côtes, renforcées par la continuité du périoste et du périchondre qui revêt ces formations.

Articulations chondro-chondrales. — Les cartilages costo-chondraux, 8e, 9e et 10e, montent obliquement vers la ligne médiane et gagnent le bord inférieur du 7e cartilage en se soudant par leurs bords aplatis, grâce au périchondre qui passe d'un cartilage à l'autre.

Les 5e, 6e, 7e et 8e cartilages sont en outre rattachés en avant par des ligaments chondro-chondraux d'étendue et de disposition variables.

ARTICLE IV.

LES ARTICULATIONS DU THORAX

§ 1. — Les Articulations Chondro-Sternales.

Ce sont des diarthro-amphiarthroses. Dans les échancrures costales du sternum — 7 de chaque côté — viennent s'encastrer les extrémités antéro-internes des cartilages costaux par deux facettes formant coin. Ces surfaces articulaires sont maintenues par une capsule fibreuse, indiquée par la continuation du périoste sternal sur le périchondre, et renforcée par un *ligament rayonné antérieur* dont les fibres divergentes vont s'entre-croiser sur la face antérieure du sternum avec celles du côté opposé. Un ligament intra-articulaire — *ligament interosseux* — lame fibro-cartilagineuse, soude la crête costale au cartilage du fond de l'échancrure costale.

La *première articulation chondro-sternale* complète la facette claviculaire du manubrium.

Fig. 102. — *Le Sternum, les Cartilages costaux et leurs articulations.*
Tub. Tubercule de Louis ; — *Foss.* Fossette xiphoïdienne.
Préparation. — Des plus simples ; par raclage des plans superficiels.

Du 7e cartilage costal part jusqu'à l'appendice xiphoïde le *ligament costo-xiphoïdien.*

§ 2. — Les Articulations des côtes avec la colonne vertébrale.

Les côtes sont rattachées intimement aux vertèbres dorsales par des articulations complètes renforcées à proximité et à distance par des ligaments.

A. — **Articulations costo-vertébrales.** — Elles sont de deux sortes : les premières — *costo-vertébrales* — unissant la tête de la côte aux corps vertébraux ; — les secondes — *costo-transversaires* ou *transverso-tubérositaires* — la tubérosité de la côte à l'apophyse transverse située derrière elle.

Les ligaments de renforcement s'étendent : 1° du col à l'apophyse transverse ; 2° du col à la lame vertébrale.

Les caractères particuliers des 1re, 10e, 11e et 12e vertèbres dorsales déterminent dans leurs articulations des dispositions spéciales. La 1re dorsale possède *une seule* facette arti-

culaire, complète : la facette supérieure ou primaire ; et la côte est encastrée dans sa dépression complétée en haut par le disque intervertébral et la 7e cervicale. — La 10e dorsale n'a qu'une facette articulaire, la supérieure ou primaire ; de même la 11e et la 12e dorsales (p. 100) n'ont qu'une facette, abaissée, pour la tête des 11e et 12e côtes.

D'où deux sortes de costo-vertébrales, les unes doubles, les autres simples.

1. **Articulations costo-vertébrales doubles.** — Elles comprennent les articulations de la tête des 2e, 3e, 4e, 5e, 6e, 7e, 8e et 9e côtes avec les deux demi-facettes des vertèbres correspondantes. Il y a pour chaque articulation : 1° quatre facettes articulaires : deux demi-facettes vertébrales sus et sous-jacentes au disque intervertébral ; deux facettes costales, toujours plus étendues, superposées, séparées par la crête antéro-postérieure d'insertion du fibro-cartilage interosseux ; 2° deux synoviales généralement indépendantes.

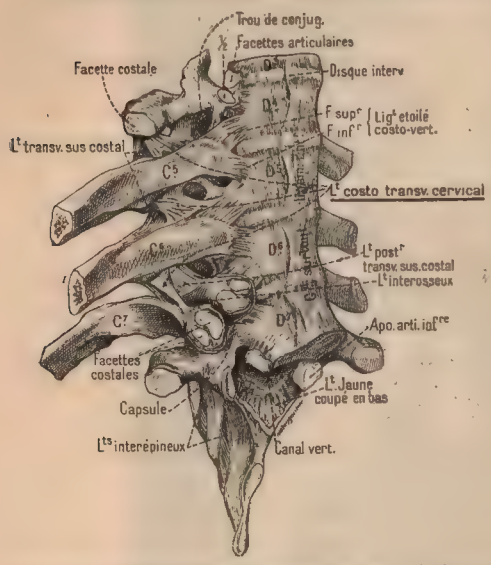

Fig. 103 (préparation personnelle). — *Trois articulations costo-vertébrales doubles vues en avant.*

L'Articulation de la 7e côte avec les 6e et 7e vertèbres dorsales a été ouverte par incision verticale du ligament étoilé ; la côte ayant basculé en arrière, on peut bien voir le ligament interosseux prétransverso-cervical et le ligament transverso-sus-costal.

Préparation. — Très simple ; enlever les plèvres, nettoyer les espaces intercostaux, et la partie antérieure des corps vertébraux.

La *capsule* fibreuse est exactement insérée au pourtour des facettes articulaires encroûtées de fibro-cartilage.

Elle est renforcée par des ligaments bien nets et très résistants (fig. 103).

a) Le *ligament interosseux de la tête*, fibro-cartilage solide, puissant, court, étendu horizontalement de la crête de division de la tête de la côte au disque intervertébral dans lequel il se continue par des fibres condensées, résistantes. Le plus souvent, il subdivise l'articulation en deux compartiments superposés.

b) Le *ligament costo-vertébral antérieur* — *étoilé* ou *rayonné* — est formé de fibres transversales ou légèrement obliques, allant de la tête de la côte au corps des vertèbres adjacentes, réparties en deux faisceaux divergents d'épaisseur appréciable ; l'un antéro-supérieur, l'autre antéro-inférieur, restent séparés par le disque intervertébral qui s'encastre dans leur écartement, le comble parfois et reçoit d'eux quelques fibres.

c) Le *ligament interosseux cervico-vertébral accessoire* est formé de solides fibres courtes en éventail qui s'étendent du col de la côte au pourtour des demi-facettes des deux articulations adjacentes ; ses trousseaux verticaux contribuent à limiter le trou de conjugaison.

La *synoviale* des costo-vertébrales moyennes est le plus souvent double.

2. **Articulations costo-vertébrales simples.** — On appelle ainsi les articulations

des 1re, 10e, 11e, 12e vertèbres dorsales avec la tête des 1re, 10e, 11e, 12e côtes, parce que leurs facettes articulaires sont uniques et maintenues par une capsule unique doublée d'une synoviale unique.

La facette costale, toujours plus étendue, est unie à la facette vertébrale unique par une *capsule* fibreuse insérée au pourtour des surfaces articulaires, renforcée par *deux ligaments costo-vertébraux — antérieur* et *postérieur* — en tout comparables aux ligaments des articulations doubles.

Le *fibro-cartilage interosseux* se confond avec l'expansion fibreuse, émanée du disque intervertébral, qui renforce la capsule à sa partie supérieure.

B. — **Articulations costo-transversaires ou transverso-tubérositaires.** — Les deux facettes articulaires s'adaptent exactement : *facette tubérositaire* de la partie interne de la tubérosité de la côte ; — *facette transversaire antérieure*, d'autant plus inclinée en avant et en haut qu'elle appartient à une vertèbre plus inférieure.

La *capsule* qui joint ces deux surfaces sertit exactement la facette transversaire; sur la tubérosité elle s'insère en dehors, à quelque distance de la facette tubérositaire. Elle est renforcée (fig. 104) :

1° Immédiatement par le *ligament transverso-tubérositaire* ou *transverso-sus-costal postérieur*, épais, bien net, formé de fibres transversales groupées en un faisceau d'un centimètre de largeur, qui s'insère à la partie supéro-externe de la tubérosité ;

2° A distance par le *ligament transverso-cervico-costal inférieur* qui unit la partie inférieure de l'apophyse transverse au col. Il est décomposable en deux plans divergeant sagittallement : l'un antérieur, puissant, *costo-transverso-cervical* (fig. 103), oblique en bas et en dedans qui s'étend de la gouttière costale et du bord antérieur de l'apophyse transverse à la crête supérieure du col de la côte ; il répond aux branches antérieures des vaisseaux et des nerfs intercostaux ; — un postérieur, plus faible, *transverso-sus-costal postérieur* (fig. 104), oblique en bas et en dehors, formé ordinairement de deux fascicules, un interne et un externe, étendus de la face postérieure de l'apophyse transverse au col de la côte,

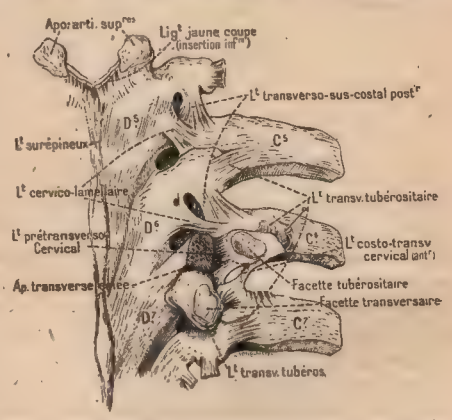

FIG. 104 (préparation personnelle). — *Trois articulations costo-vertébrales doubles vues en arrière.*

L'apophyse transverse de la 7e dorsale a été sciée, son extrémité a basculé en bas, mais reste retenue par le ligament transverso-sus-costal postérieur. L'articulation ouverte montre les surfaces articulaires et l'insertion à distance (en dehors) du ligament de renforcement.

PRÉPARATION. — Désinsérer jusqu'à l'os toutes les formations musculaires des gouttières vertébrales ; identifier les ligaments.

A partir de la 5e côte, la série des ligaments transverso-cervico-costaux renforce le bord interne de l'aponévrose de l'intercostal interne, membrane interosseuse postérieure.

Le ligament transverso-costal est représenté dans la région lombaire par le *ligament lombo-costal*, condensation postérieure de l'aponévrose moyenne du muscle transverse de

l'abdomen, qui unit les apophyses transverses des 1re et 2e vertèbres lombaires au bord inférieur des 11e et 12e côtes.

C. — **Ligaments de renforcement.** — Les *ligaments interosseux, cervico-prétransversaires,* unissent intimement par des faisceaux horizontaux, courts et solides, la face antérieure de l'apophyse transverse à la face postérieure du col de la côte. Ils s'étendent en largeur des articulations transverso-tubérositaires aux articulations costo-vertébrales.

Les *ligaments cervico-lamellaires* ou *lamello-costaux* sont des trousseaux fibreux qui unissent la face postérieure et le bord inférieur de la lame au col de la côte; Ils côtoient les faisceaux transverso-sus-costaux qu'ils recouvrent à leur partie interne.

Mouvements des articulations costo-vertébrales et transverso-costales. — Ils sont extrêmement limités: 1° par la tension du fibro-cartilage interosseux, lame horizontale autour de laquelle tous les mouvements doivent s'effectuer; 2° par l'arc-boutant de l'apophyse transverse.

Les seuls mouvements de l'arc postérieur de la côte sont l'*abaissement* et l'*élévation.* Mais à leur faible amplitude qui atteint à peine quelques millimètres pour la partie postérieure de la côte – tête, col et tubérosité correspond un déplacement relativement considérable de tout le reste de l'arc costal, expliquant la production de son mouvement d'élévation, qui se traduit: 1° par sa projection en avant et en dehors; 2° par sa rotation de dedans en dehors autour des charnières prétransverso-cervico-costale et prétransverso-tubérositaire.

§ 3. — Mouvements du Thorax.

Les arcs ostéo-cartilagineux, unis au sternum et aux apophyses transverses, rattachés les uns aux autres par des muscles intercostaux, exécutent des mouvements latéraux de bas en haut et de haut en bas, qui ont pour effet de faire varier les diamètres antéro-postérieurs et transverses du thorax, de produire alternativement sa *dilatation* et son *resserrement.*

La **dilatation** est due à l'élévation des côtes et à la projection du sternum. La côte qui s'élève: 1° se porte en avant et en dehors, en glissant légèrement dans sa mortaise costo-vertébrale; 2° effectue un mouvement de rotation autour d'un axe fictif passant par sa tête et sa tubérosité. En même temps, le sternum se soulève en avant, et le thorax s'accroît suivant son diamètre antéro-postérieur. — L'accroissement des diamètres transversaux du thorax est dû à l'élévation des côtes, qui s'écartent du plan médian du corps.

Le **resserrement** est dû à l'abaissement des côtes dont la tête se porte en arrière et comble l'articulation costo-vertébrale; le sternum revient en arrière; tous les diamètres du thorax diminuent.

Les articulations costo-vertébrales effectuent de légers mouvements de glissement en haut et en arrière dans la dilatation, en bas et en avant dans le resserrement.

Article V.

VUE D'ENSEMBLE DU THORAX

§ 1. — De la Cage Thoracique.

La forme générale du thorax osseux est celle d'un tronc de cône aplati d'avant en arrière, largement échancré à sa partie antéro-inférieure; sa plus grande circonférence passe par la partie moyenne de la 8e côte.

Ses limites sont: 1° *en haut,* le bord supérieur du sternum en avant, la face supérieure

des premières côtes latéralement, le corps de la première vertèbre dorsale en arrière ; — 2° *en bas*, l'appendice xiphoïde en avant, le bord inférieur des cartilages des 7e, 8e, 9e et 10e côtes sur les côtés ; le bord inférieur des 12e côtes en arrière.

Les muscles intercostaux comblent les espaces de la cage, qui renferme et protège non seulement les organes nettement thoraciques (cœur, gros vaisseaux de la base ; poumons, bronches, une partie de la trachée ; portion thoracique de l'œsophage ; thymus), mais encore les organes de l'étage supérieur de l'abdomen (foie, estomac, rate).

1° Surface externe. — Elle est protégée : en avant et en haut par la double saillie des clavicules ; — en arrière et en haut, par les omoplates ; — en arrière dans toute sa longueur par la colonne vertébrale. Elle donne insertion aux muscles grands et petits pectoraux, grands dentelés, aux muscles des parois de l'abdomen, des masses sacro-lombaires, etc...

2° Surface interne. — Elle est formée : en arrière par les faces antéro-latérales des corps vertébraux ; — latéralement par la face interne des côtes et les muscles intercostaux internes ; — en avant par la face postérieure du sternum. Recouverte dans presque toute son étendue par le fascia endothoracique qui la sépare de la plèvre pariétale, elle répond en avant au thymus et au péricarde, sur les côtés aux plèvres costales.

3° Base. — La base du thorax osseux dépasse les limites de la cavité thoracique qui est fermée en bas et complètement séparée de la cavité abdominale par le diaphragme. Il faut dès maintenant insister sur la disposition en coupole de cette voûte musculaire qui remonte au milieu jusqu'à la 6e ou 5e côte et descend par sa périphérie sur la face interne du thorax, dont elle reste séparée à droite et à gauche par les sinus costo-diaphragmatiques des plèvres et par les minces lames pulmonaires qui s'y insinuent.

4° Sommet. — Il est limité : en avant par le bord supérieur de la poignée du sternum ; — latéralement, à droite et à gauche, par les premières côtes ; — en arrière par le corps de la première dorsale. Il circonscrit l'orifice supérieur du thorax.

Cette ouverture large, à grand axe transversal, est : *a*) comblée de chaque côté par les plèvres, dont les culs-de-sac supérieurs (dômes pleuraux) remontent avec le sommet des poumons qu'ils logent dans les parties inférieures des dépressions sus-claviculaires, dépassant les premières côtes de 1 à 3 centimètres environ ; *b*) occupée à sa partie moyenne par des organes (trachée, œsophage), des gros vaisseaux qui vont à la tête et aux membres supérieurs (artères brachio-céphalique, carotide primitive et sous-clavière gauches) ou qui en reviennent (veines innominées, droite et gauche), par des nerfs (phréniques, pneumo-gastriques, sympathiques) et par le canal thoracique. — L'orifice supérieur est masqué en avant par les clavicules qui le séparent du cou.

Deville et Degruse (1849) avançaient que le thorax est fermé en haut par un plan fibreux qu'ils appelaient le diaphragme supérieur par identification avec le diaphragme inter-thoraco-abdominal. Bourgery, renchérissant sur leurs assertions, lui décrivait deux folioles latérales et une foliole médiane. — La description de ces auteurs n'est pas fondée ; il n'y a pas de diaphragme thoracique supérieur.

On rencontre seulement à l'orifice supérieur du thorax des formations fibreuses établissant la continuité de l'aponévrose moyenne du cou avec le fascia endothoracique et de faibles épaississements latéraux, considérés comme formant l'appareil suspenseur de la plèvre et dépendant des insertions inférieures des muscles scalènes.

Dans sa **structure**, la cage thoracique comprend : des os, vertèbres dorsales, sternum, côtes et leurs cartilages ; — des muscles de rattachement des côtes, muscles intercostaux ; des muscles extérieurs appartenant aux formations de la poitrine, du dos, du cou, de l'épaule, des parois abdominales ; des muscles intérieurs (peu développés) ; — dans les espaces intercostaux, des veines, des artères et des nerfs réservés à chacun de ces espaces ; — enfin, recouvrant toutes les parties superficielles, se moulant sur les saillies et les dépressions, la peau.

§ 2. — Énumération des organes intra-thoraciques.

La poitrine renferme les organes de l'hématose, les poumons et leurs conduits aériens,

et l'organe central de la circulation, cœur, maintenu dans sa position par tous les vaisseaux artériels et veineux qui apportent ou emportent le sang.

Les poumons et leurs séreuses d'enveloppe (plèvres) sont placés contre la surface interne de la cavité, à droite et à gauche du cœur enveloppé de son péricarde. De chaque côté, les feuillets séreux qui répondent à la face interne du poumon — plèvres médiastines — s'étendent, dans le sens sagittal, de la colonne vertébrale au sternum limitant entre elles un espace qu'on appelle le médiastin.

La double cloison sagittale des plèvres divise la cavité thoracique en trois régions : eux latérales, *pleuro-pulmonaires*, occupées par les poumons et les plèvres ; une médiane empiétant un peu sur la région gauche, *région médiastinale*.

Le Médiastin. — On appelle MÉDIASTIN la région de la cavité thoracique limitée : en avant, par la face postérieure, du sternum, des cartilages costaux, de la portion antérieure des espaces intercostaux ; — en arrière, par la saillie des corps vertébraux ; — latéralement, par les plèvres médiastines ; — en bas, par le diaphragme ; — en haut, en relation et en continuité avec les organes du cou et les aponévroses qui les entourent.

Toute sa surface interne est doublée par le *fascia endothoracique* (il est décrit avec les plèvres) dont les cloisons coronales divisent la région et justifient la séparation classique en médiastin antérieur et médiastin postérieur.

Médiastin Antérieur. — Il est compris d'une part entre le centre phrénique et le sommet du thorax, d'autre part entre le plastron chondro-sternal et la cloison coronale qui descend de la face antérieure de la trachée sur la face postérieure du péricarde fibreux. La forme générale de la région peut être comparée à une pyramide triangulaire (Sappey), dont la base déviée vers la gauche empiète sur la plèvre médiastine gauche au niveau du lit du cœur, dont la portion moyenne occupée par les gros vaisseaux de la base, tend à se rétrécir graduellement.

De ses trois faces : l'une postérieure, étroite, répond à l'œsophage et à l'aorte thoracique descendante ; — la face antéro-latérale droite, rétro-sternale, est recouverte par le poumon droit ; — la face antéro-latérale gauche déborde le sternum à gauche : elle est recouverte en partie par le bord antérieur du poumon gauche. Entre les bords antérieurs des plèvres, derrière le sternum, se place une couche de tissu cellulo-graisseux.

Les ORGANES DU MÉDIASTIN ANTÉRIEUR se superposent d'avant en arrière de la façon suivante : 1° le thymus et le tronc veineux brachio-céphalique gauche. — Le thymus, formé chez le nouveau-né et le jeune enfant de deux lobes aplatis débordant en haut le sternum, s'atrophie avec les progrès de l'âge et se réduit, chez l'adulte à quelques lobules perdus dans la graisse. — Le tronc brachio-céphalique veineux gauche croise la face postérieure du thymus en suivant un trajet sensiblement horizontal ; chez l'adulte, il dépasse quelquefois la fourchette du sternum et les battements qui lui sont communiqués par les artères peuvent être visibles à la partie inférieure du cou. — 2° La portion antérieure du péricarde pariétal, recouverte par les plèvres, le ligament interpleural antérieur et le bord antérieur des poumons qui s'avancent d'autant plus vers la ligne médiane qu'on a affaire à des sujets plus âgés ; les vaisseaux diaphragmatiques supérieurs ; les nerfs diaphragmatiques ou phréniques qui glissent de chaque côté entre les faces latérales du péricarde pariétal et les plèvres médiastines pour gagner le diaphragme. — 3° La face antérieure du cœur — l'artère pulmonaire, ses branches droite et gauche, le canal (ou le ligament) artériel, la portion verticale de la crosse de l'aorte et le tronc artériel brachio-céphalique ; — la veine cave supérieure — à gauche, l'artère carotide primitive gauche — plus profondément l'artère sous-clavière gauche. — 4° La veine cave inférieure et les oreillettes ; la face postérieure du cœur ; les veines pulmonaires. — 5° La portion postérieure du péricarde pariétal.

Médiastin Postérieur. — Il s'étend de la base du cou au diaphragme, verticalement au-devant de la colonne dorsale. Dans son ensemble, il a la forme d'un tronc de pyramide quadrangulaire à base supérieure.

De ses quatre faces : la postérieure répond à la face antérieure des corps vertébraux ; — l'antérieure à la trachée et à la bifurcation des bronches dans son quart supérieur, à la face postérieure du péricarde dans ses trois quarts inférieurs ; — les faces latérales sont

empruntées à la partie postérieure des plèvres médiastines, déprimées en dehors et à la partie supérieure par les artères sous-clavières.

Les ORGANES DU MÉDIASTIN POSTÉRIEUR sont : 1° en arrière, l'œsophage à droite, l'aorte thoracique descendante à gauche. Dans leur trajet de haut en bas, ces deux organes changent de situation respective : l'œsophage allant vers la gauche en compagnie des deux nerfs pneumogastriques qui courent sur ses faces antérieure (le gauche) et postérieure (le droit); l'aorte descendant vers la ligne médiane derrière l'œsophage ; — 2° à droite la veine grande azygos qui résume la circulation veineuse rachidienne ; — 3° à gauche, la veine petite azygos sous-jacente à l'aorte ; 4° entre les deux veines, le canal thoracique : placé d'abord à droite de l'aorte, puis derrière elle en haut, enfin derrière la carotide primitive gauche.

Il faut encore signaler dans le médiastin postérieur les ganglions lymphatiques péritrachéo-bronchiques, qui forment : α) un groupe juxtatrachéal droit, considérable, qui suit la veine cave supérieure, et l'aorte ascendante ; β) un groupe juxtatrachéal gauche qui suit l'artère pulmonaire gauche, la bronche gauche et la crosse de l'aorte dans sa portion horizontale ; γ) un groupe inter-trachéo-bronchique, placé dans la bifurcation de la trachée ; δ) les ganglions péribronchiques qui suivent les bronches jusqu'à leur quatrième division. Tous ces groupes ganglionnaires communiquent largement avec ceux du cou, du thorax, de la trachée, des bronches, des poumons et sont en connexion particulièrement intime avec les ganglions sus-claviculaires.

En résumé, la cavité thoracique, envisagée au point de vue topographique, est divisée par les plèvres médiastines : *a*) en deux régions latérales occupées uniquement par les poumons, les parois postéro-latérales étant longées verticalement non loin du rachis, sous *la plèvre*, par les nerfs grands sympathiques droit et gauche, et à partir des 8es vertèbres dorsales par les nerfs grands splanchniques qui se dirigent en dedans pour traverser les orifices ménagés dans les insertions postérieures du diaphragme ; *b*) en une région médiane dans laquelle se groupent en avant le cœur et les vaisseaux essentiels des grande et petite circulations ; en arrière l'œsophage avec les nerfs pneumogastriques et l'aorte thoracique descendante.

CHAPITRE CINQUIÈME

LE MEMBRE SUPÉRIEUR
OS ET ARTICULATIONS

Article I.

LA CEINTURE SCAPULAIRE

La ceinture de l'épaule est formée de deux os : la *clavicule* et l'*omoplate*. Elle est rattachée en avant au thorax par l'*articulation sterno-costo-claviculaire*.

§ 1. — La Clavicule.

La clavicule est un os allongé, placé horizontalement à droite et à gauche de la base du cou, étendu entre le sternum et l'acromion et articulé avec eux. Elle a la courbure d'une S italique.

A. — **Faces de la Clavicule.**

1° Face supérieure. — Étroite et arrondie en dedans, large et plate en dehors, elle répond à la peau doublée du muscle peaucier du cou.

Fig. 105. — *La Clavicule gauche. — Face supérieure.*

2° Face inférieure. — Étroite en dedans, large et rugueuse en dehors, elle est creusée dans sa partie moyenne par la *gouttière du muscle sous-clavier* qui s'y insère en dehors, sur une petite saillie (empreinte du sous-clavier). En dehors, elle est marquée par le *tubercule conoïde* pour le ligament conoïde et par l'*arête trapézoïde* pour le ligament du trapézoïde. En dedans, elle s'articule avec le premier cartilage costal par une petite facette : elle présente des rugosités très marquées par l'insertion du puissant ligament *costo-claviculaire*.

Les lèvres de la gouttière du sous-clavier donnent attache à la *membrane costo-*

coracoïdienne, qui se dédouble pour former la gaine du sous-clavier et se continuer en arrière avec la portion de l'aponévrose moyenne entourant le muscle omo-hyoïdien.

Entre la clavicule et la face supérieure de la première côte, se trouve une large boutonnière osseuse, comblée par des formations musculaires et ligamenteuses et traversée par les importants organes : vaisseaux axillaires et nerf du plexus brachial, qui par là gagnent l'aisselle.

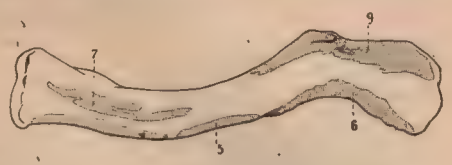

Fig. 106. — *La Clavicule gauche. — Face supérieure. — Insertions musculaires.*

5. Grand pectoral ; — 6. Deltoïde ; — 7. Sterno-cléido-mastoïdien (chef claviculaire) ; — 9. Trapèze.

B. — **Bords de la Clavicule.**

1° Bord antérieur. — Concave en avant dans sa moitié externe, convexe en avant dans sa moitié interne, il donne insertion au m. deltoïde (1/3 externe), aux faisceaux claviculaires du m. grand pectoral (2/3 internes), au chef claviculaire du m. sterno-cléïdo-mastoïdien (au-dessus de l'extrémité interne).

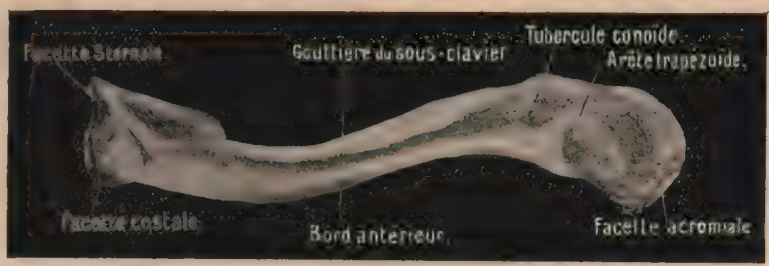

Fig. 107. — *La Clavicule droite. — Face inférieure.*

2° Bord postérieur. — Marqué à l'union du 1/3 externe et du 1/3 moyen par une saillie osseuse — *angle coracoïdien* — qui surplombe la coracoïde, il donne attache au faisceau claviculaire du m. trapèze.

C. — **Extrémités de la Clavicule.**

1° Extrémité interne. — Elle présente la facette sternale ; irrégulièrement triangulaire à sommet inférieur, elle s'articule avec l'encoche latéro-supérieure du manubrium ; derrière et plus en dehors, s'insère le chef claviculaire du m. sterno-cléïdo-hyoïdien.

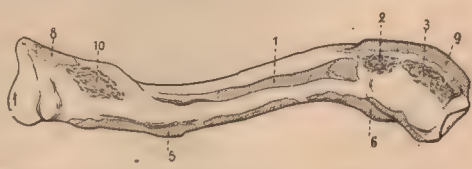

Fig. 108. — *La Clavicule droite. — Face inférieure. — Insertions musculaires et ligamenteuses.*

1. M. sous-clavier ; — 2. Ligament conoïde ; — 3. Ligament trapézoïde ; — 5. Grand pectoral ; — 6. Deltoïde ; — 8. Sterno-cléido-hyoïdien ; — 9. Trapèze ; — 10. Ligament costo-claviculaire.

2° Extrémité externe. — Aplatie de haut en bas, elle répond : par sa face supérieure à la peau ; par sa face inférieure à la coracoïde et au ligament acromio-coracoïdien. — Elle est terminée par une *facette elliptique* à grand diamètre antéro-postérieur, regardant en dehors, en bas et en avant, *reposant sur une facette semblable de l'acromion* (articulation acromio-claviculaire).

Ossification. — Un point primitif unique, **le premier de tout le squelette** (du 30e au 35e jour de la vie fœtale); un point complémentaire pour l'extrémité interne vers la 20e année.

Insertions musculaires. — Grand pectoral, deltoïde, sterno-cléido-mastoïdien, sterno-cléido-hyoïdien, sous-clavier, trapèze.

§ 2. — L'Articulation Sterno-chondro-claviculaire.

C'est une articulation par emboîtement réciproque.

Les **surfaces articulaires** sont: du côté de la clavicule une facette, convexe,

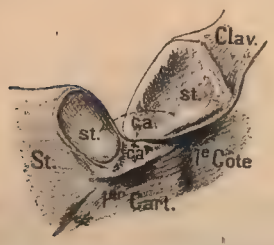

Fig. 109 (d'après une planche du Pr Farabeuf). — *Les Surfaces articulaires de l'Articulation sterno-chondro-claviculaire gauche ouverte en avant.*

Le rebord cartilagineux de la clavicule déborde l'encoche sterno-chondrale en avant, en haut et en arrière.

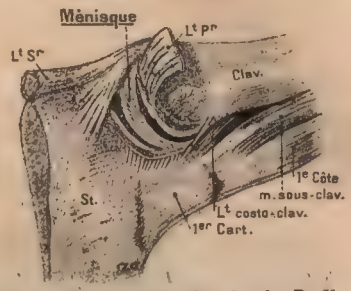

Fig. 110 (d'après une planche du Pr Farabeuf). — *L'Articulation sterno-chondro-claviculaire.*

Le ménisque vu après ouverture de la capsule en arrière; les deux compartiments de la cavité articulaire en noir plein.

triangulaire à sommet inférieur; — du côté du sternum, la facette latéro-supé-

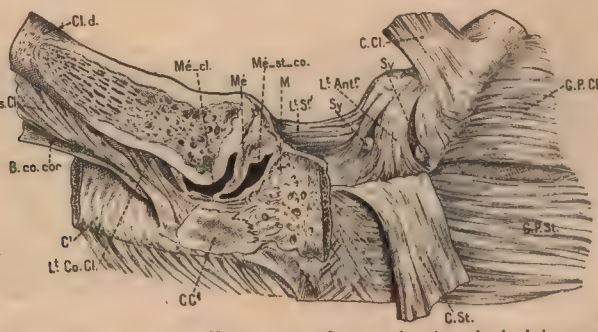

Fig. 111 (préparation personnelle). — *Les Sterno-chondro-claviculaires vues en avant.*

Du côté droit de la figure. — *C. St.*, *C. Cl.* Chefs sternal et claviculaire du sterno-cléido-mastoïdien réfléchi; — *Lt. Antr.* Ligament antérieur; ses fibres laissent échapper deux hernies de la synoviale *Sy. Sy*; — *G. P. Cl.-G. P. St.* Les chefs claviculaire et sternal du grand pectoral; — *Lt. Sr.* Ligament supérieur ou interclaviculaire.

Du côté gauche de la figure. — Un trait de scie coronal a entamé: l'extrémité interne de la clavicule droite *Cl. d.*, l'articulation, le manubrium *M.* et le premier cartilage costal *CC1*. Le ménisque intra-articulaire *Mé.* subdivise l'articulation en une *ménisco-claviculaire* (*Mé. cl.*) et une *ménisco-sterno-costale* (*Mé. st. co.*); — *Lt. Co. Cl.* Le gros ligament costo-claviculaire; — *C1.* 1re côte; — *Ss. Cl.* M. sous-clavier; — *B. co. cor.* Bandelette costo-coracoïdienne.

rieure du manubrium, concave, allongée de haut en bas et beaucoup moins étendue que la surface claviculaire.

Ces deux surfaces revêtues de fibro-cartilage particulièrement dense, se correspondent exactement, mais sont dissemblables par leur étendue, l'extrémité interne de la clavicule faisant saillie en avant, en haut et en arrière.

La cavité articulaire est occupée par un **ménisque** ou *fibro-cartilage interarticulaire*. Très épais en haut, mince en bas, il s'insère par sa périphérie à la capsule articulaire, adhère très intimement au pourtour de la facette claviculaire qu'il suit dans ses déplacements. Le ménisque divise la cavité articulaire en deux compartiments : interne ou *ménisco-sterno-costal*, externe ou *ménisco-claviculaire*, complètement indépendants, possédant leur synoviale propre : celle de la ménisco-claviculaire envoie un prolongement entre la clavicule et le premier cartilage costal.

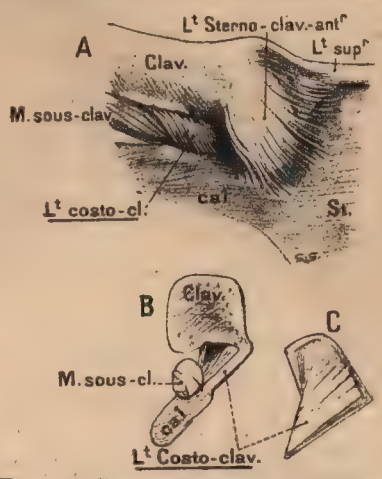

Fig. 112 (d'après une planche du Pr Farabeuf). — *L'Articulation sterno-chondro-claviculaire.*

Vues destinées à montrer surtout le puissant ligament costo-claviculaire : A. de face ; — *B.* en coupe sagittale ; — *C.* détaché. Noter son reploiement en éventail, son épaisseur, le rapport de sa face postérieure avec l'insertion chondro-costale du m. sous-clavier.

La **capsule fibreuse**, épaisse en avant et en arrière, est renforcée par trois ligaments proches : 1° le ligament antérieur. Il est formé par de belles fibres en éventail entre les faisceaux desquelles la synoviale fait hernie en des points variables ; — 2° le ligament supérieur ou interclaviculaire. Il répond à une différenciation très épaissie (fig. 112) de

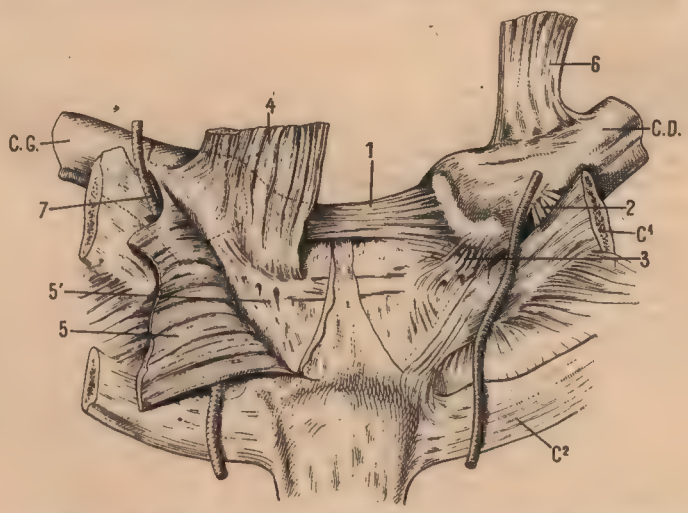

Fig. 113 (préparation personnelle). — *Les Sterno-chondro-claviculaires vues en arrière.*
C^1, C^2. 1re, 2e côtes ; — Ligaments : 1. interclaviculaire ; — 2. costo-claviculaire ; — 3. postérieur ; — 4. M. sterno-cléido-hyoïdien ; — 5. M. sterno-thyroïdien récliné ; — 5'. La surface qu'il recouvre ; — 6. Chef claviculaire du sterno-cléido-mastoïdien ; — 7. Artère mammaire interne.

la partie inférieure de l'aponévrose cervicale superficielle ; il suit la fourchette

sternale dont il comble partiellement le creux; il se continue dans les insertions des muscles voisins : sterno-cléïdo-mastoïdien en avant, sterno-cléïdo-hyoïdien et sterno-thyroïdien en arrière ; — 3° le LIGAMENT POSTÉRIEUR. Il est formé de fibres courtes et résistantes, qui se tendent fortement quand le moignon de l'épaule est porté en avant.

Un *puissant ligament à distance,* LIGAMENT COSTO-CLAVICULAIRE OU RHOMBOÏDAL, trousseau fibreux, épais, court, très solide, rattache l'extrémité tout antérieure de la première côte et surtout le premier cartilage costal aux rugosités de la face inférieure de la clavicule ; sous elle, il se déploie en éventail, au-devant du tendon interne du sous-clavier. On peut lui comprendre *deux faisceaux, antérieur et postérieur,* séparés quelquefois par une petite bourse séreuse. Malgré son nom, consacré par l'usage, ce ligament est surtout chondro-claviculaire.

Mouvements. — *Élévation* et *abaissement de la clavicule,* peu étendus et limités par le puissant ligament costo-claviculaire. *Léger mouvement de rotation* en avant et en bas, ne s'effectuant que quand le bras est porté en arrière en extension forcée, ne pouvant pas aller au delà de 40°, n'acquérant une importance réelle que dans les cas où l'articulation scapulo-humérale est ankylosée.

Rapports. — En avant, le chef sternal du sterno-cléido-mastoïdien croise la capsule dont il reste séparé par du tissu cellulaire lâche. — En arrière, les insertions inférieures du m. sterno-cléido-hyoïdien, le pressoir veineux rétro-claviculaire ; — en arrière et à droite, le tronc veineux brachio-céphalique droit, le tronc artériel brachio-céphalique; — en arrière et à gauche, la carotide primitive gauche ; — des deux côtés, rapport médiat avec l'artère mammaire interne.

§ 3. — L'Omoplate.

L'omoplate ou *Scapulum* est un os plat triangulaire. Appliqué sur la face postérieure du thorax, de la 2e à la 7e côte, il en est séparé par les muscles sous-scapulaire et grand dentelé.

A. — **Faces de l'Omoplate.** — 1° FACE ANTÉRIEURE OU THORACIQUE.

Elle est excavée, presque dans toute son étendue, par la **fosse sous-scapulaire.** Surtout profonde en haut, son aire est soulevée par trois ou quatre crêtes osseuses qui montent du bord spinal vers l'angle externe et donnent attache aux tendons du m. sous-scapulaire ; les dépressions allongées circonscrites par ces crêtes répondent aux insertions charnues du muscle qui s'étale ensuite sur le tiers externe de la fosse (où se trouve le trou nourricier antérieur de l'os), mais sans y prendre d'insertion. — En dedans, la fosse sous-scapulaire est limitée par une courbe mousse, circonscrivant avec le bord spinal de l'os la longue insertion du m. grand dentelé ; en haut : une surface triangulaire, au milieu un rebord étroit, tout en bas, une surface rugueuse.

2° FACE POSTÉRIEURE OU DORSALE. — Elle est convexe. Elle présente, à l'union du 1/5 supérieur avec les 4/5 inférieurs une solide apophyse, l'*Épine,* qui sépare les deux fosses sus-épineuse et sous-épineuse.

a) L'**Épine de l'omoplate** se projette, presque horizontalement en arrière, et en s'élargissant de dedans en dehors. — Sa *base,* qui fait corps avec l'os, s'évase doucement, d'une part en haut et en bas vers les fosses sus et sous-épineuse ; d'autre part en arrière vers les deux faces de l'épine : la *face supérieure* figurant le plancher de la fosse sus-épineuse ; la *face inférieure* faisant plafond à

la fosse sous-épineuse. — Son *bord postérieur* présente de dedans en dehors : le *triangle basal* (à la hauteur de l'apophyse épineuse de la 3e dorsale) sur lequel glisse le tendon du m. trapèze ; le sommet de ce triangle s'épaissit en le *tubercule de l'épine*, — qui donne attache à des faisceaux du trapèze — à partir de là, le bord postérieur, étroit, rugueux, sinueux, perceptible à travers la peau, donne attache : par sa lèvre supérieure, au trapèze ; par sa lèvre inférieure, au m. deltoïde. — Son *extrémité externe* est figurée par l'*acromion*, forte apophyse quadrangulaire aplatie, quelque peu tordue en avant, qui surplombe l'articulation de l'épaule.

L'**Acromion**, long de 5-6 centimètres, présente : une *face supérieure*,

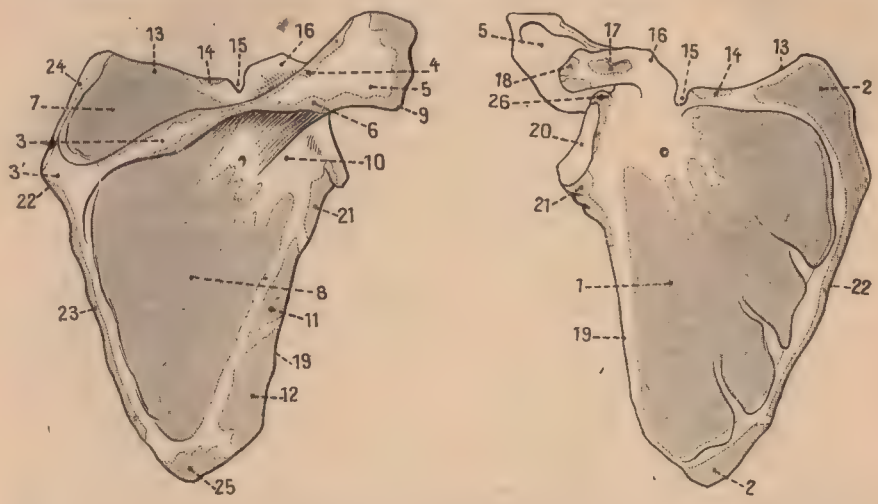

Fig. 114 et 115. — *L'Omoplate droite. — Face postérieure à gauche. Face thoracique à droite.*

1. Sous-scapulaire ; — 2. Gd dentelé ; 3. Triangle basal ; — 3. Épine ; — 3. Triangle basal ; — 4. Trapèze ; — 5. Acromion ; — 6. Deltoïde ; — 7. Sus-épineux ; — 8. Sous-épineux ; — 9. *Tubercule de l'épine* ; — 10. *Grande échancrure scapulaire* ; — 11. Grand rond ; — 12. Petit rond ; — 13. *Bord supérieur* ; — 14. Omo-hyoïdien ; — 15. *Échancrure coracoïdienne* ; — 16. Coracoïde ; — 17. Petit pectoral ; — 18. Coraco-brachial et court biceps ; — 19. *Bord axillaire* ; — 20. *Glénoïde* ; — 21. Long triceps ; — 22. *Bord spinal* ; — 23. Rhomboïde ; — 24. Angulaire ; — 25. Grand dorsal ; — 26. Long biceps.

rugueuse, aplatie, sous-cutanée (*bourse séreuse sus-acromiale*, inconstante) continue avec la partie étranglée de la face postérieure ; — une *face inférieure*, lisse (*bourse sous-acromiale*) ; un bord supérieur (insertion du trapèze) ; un bord externe, denticulé par les 3-4 petits tubercules marginaux pour les insertions tendineuses de la partie acromiale du deltoïde ; terminé en arrière par le *tubercule post-acromial*, qui n'est autre que l'ultime tubercule marginal ; — un *sommet* marqué en dedans et en haut par la surface elliptique d'articulation — *facette acromiale* — avec la facette correspondante de l'extrémité externe de la clavicule ; en avant et en dessous par la pointe où s'insère le ligament acromio-coracoïdien.

b) La base de l'acromion est arquée par la *grande échancrure scapulaire*, qui la sépare du bord postérieur de la cavité glénoïde ; c'est par elle que communiquent les fosses sus et sous-épineuses.

c) La **fosse sus-épineuse** est comblée par le muscle sus-épineux qui s'attache

sur ses bords et sa moitié interne. En dehors, elle est percée du trou nourricier supérieur et postérieur de l'os. Sa portion la plus interne répond à la surface d'auscultation désignée par Chauvet sous le nom de *zone d'alarme* (v. Sommet du poumon).

d) La **fosse sous-épineuse**, qui occupe environ les 4/5 de la face postérieure, est comblée par le m. sous-épineux qui s'attache sur ses bords et sa moitié interne. En haut, elle est percée du trou nourricier postérieur et inférieur de l'os. Elle est marquée en dehors par une arête oblique irrégulière, interceptant avec le bord axillaire un espace longitudinal divisé en deux portions : une supérieure pour l'insertion du m. petit rond, une inférieure pour celle du m. grand rond.

B. — **Bords et Angles de l'Omoplate.** — 1° Bord supérieur ou cervical. Concave et tranchant, il donne attache, dans sa moitié externe au m. omo-hyoïdien. En dehors de cette insertion, il est entamé par l'*échancrure coracoïdienne*, convertie en trou par le ligament coracoïdien sous lequel s'engage le nerf sus-scapulaire. — Tout à fait en dehors, il est surmonté par l'**Apophyse coracoïde**, saillie en forme de crochet, de petit doigt plié à demi pointant en avant et en dehors au-dessus de l'articulation de l'épaule. Saillante en avant, sa face supérieure est appréciable par la palpation au-dessous de la clavicule. — Sa face inférieure ou humérale est lisse ; elle est séparée de la tête de l'humérus par le tendon du m. sous-scapulaire (*bourse séreuse sous-coracoïdienne*) ; — son bord supéro-externe donne attache, sur toute sa longueur, au ligament acromio-coracoïdien et au-dessous au ligament coraco-huméral ; — sa base, élargie, est marquée : en avant, en haut et en dedans par un tubercule continué en dehors par l'arête d'insertion des ligaments conoïde et trapézoïde, qui empiète sur la face supérieure ; — en bas par l'*encoche sous-coracoïdienne*, qui la sépare de la cavité glénoïde ; — son bord interne donne insertion au m. petit pectoral ; — son sommet au tendon commun des m. court biceps et coraco-brachial.

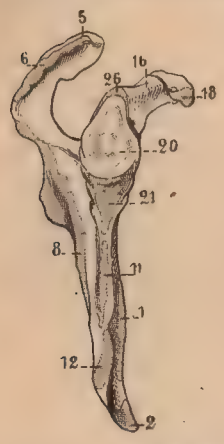

Fig. 116. — *L'Omoplate droite, vue par son bord axillaire.*

Suivre les numéros sur les deux figures précédentes.

2° Angle externe ou articulaire. — Il présente la **Cavité Glénoïde**, articulaire pour la tête de l'humérus. Ovalaire à grand axe vertical, plus large à son tiers inférieur (les 7/10 de la hauteur), plus étroite à son tiers supérieur (la moitié de la hauteur), elle est encroûtée de cartilage. Rattachée à l'os par une portion rétrécie — *col de l'omoplate* — elle regarde en avant, en dehors et un peu en haut. Son contour osseux présente : en haut le *tubercule sus-glénoïdien* qui donne attache au tendon du m. long biceps et qui, à l'état frais, est inclus avec lui dans la capsule articulaire ; — en bas, l'*empreinte sous-glénoïdienne*, rugueuse, extra-articulaire, où se fixe la longue portion du m. triceps.

3° Bord externe ou axillaire. — Oblique en haut et en dehors, il est limité par deux lèvres : une antérieure, mousse ; une postérieure, irrégulière, tranchante, encochée au-dessous du tubercule sous-glénoïdien par la gouttière de passage de l'artère scapulaire inférieure. Entre les deux, s'insère un faisceau du sous-scapulaire.

4° Angle inférieur. — Aigu, mais épais et arrondi, il donne inconstamment — en arrière — insertion à un faisceau du m. grand dorsal.

5° Bord interne ou spinal. — Distant de 4-5 centimètres du rachis, irrégu-

lièrement convexe, il pointe en angle obtus au niveau du triangle basal de l'épine. Au-dessous de cette avancée, s'insère le m. rhomboïde ; au-dessus d'elle, le m. angulaire de l'omoplate.

6° Angle supérieur. — Ouvert à 90° environ, il donne attache à des faisceaux de l'angulaire.

Les *vaisseaux nourriciers* de l'omoplate proviennent des artères sus et sous-scapulaires ; ils la pénètrent sur ses deux faces, par les trois trous nourriciers, disposés en tiers point, au-dessus et au-dessous de l'épine, au-dessous de l'échancrure coracoïdienne.

Ossification. — Un point d'ossification primitif, apparaissant du 40e au 50e jour de la vie intra-utérine au centre de la fosse sus-épineuse. Huit points complémentaires, pour la coracoïde, l'acromion, la cavité glénoïde, le bord interne, l'angle inférieur. Le point marginal se soude au reste de l'os entre 20 et 22 ans.

Insertions musculaires. — Sous-scapulaire, grand dentelé. — Sus-épineux, sous-épineux, trapèze, deltoïde, un faisceau du grand dorsal. — Petit pectoral, court biceps, coraco-brachial. — Petit rond, grand rond. — Omo-hyoïdien. — Longue portion du biceps, longue portion du triceps. — Rhomboïde, angulaire de l'omoplate.

§ 4. — Les Ligaments propres de l'Omoplate.

Les bandes fibreuses étendues d'une partie de l'os à l'autre sont : *a*) principalement :

1. Le *ligament acromio-coracoïdien* (fig. 118), voûte fibreuse, triangulaire, à sommet acromial, à base caracoïdienne; mince, mais résistante, elle maintient le muscle sus-épineux énergiquement bridé contre la capsule de l'articulation de l'épaule. De son bord antérieur, se détache une légère expansion fibreuse qui recouvre *le tendon* du sus-épineux et descend vers la tête humérale ; —

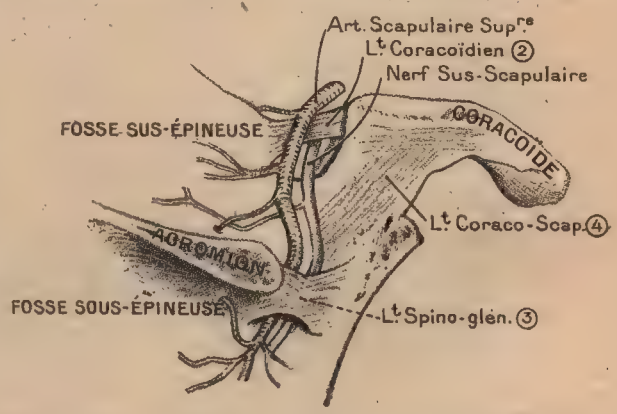

Fig. 117 (Macalister). — *Les Ligaments propres de l'Omoplate; face dorsale, angle externe, après résection de l'acromion.*

2. Le *ligament coracoïdien* ou *sus-scapulaire*, bandelette fibreuse aplatie qui convertit en ligament l'échancrure coracoïdienne ; dans le trou passe le nerf sus-scapulaire ; au-dessus du ligament, sont les vaisseaux sus-scapulaires. L'origine du muscle omo-hyoïdien se confond partiellement avec son extrémité interne ; son extrémité externe atteint, à la base de la coracoïde, les insertions inférieures du ligament conoïde.

b) Accessoirement :

3. Le *ligament spino-glénoïdien* : étendu de la base de l'épine au bord postérieur de la cavité glénoïde, il ménage dans le fond de la grande échancrure scapulaire un tunnel ostéo-fibreux traversé par les nerfs et les vaisseaux sus-scapulaires, qui passent de la fosse sus-épineuse dans la fosse sous-épineuse ; il est recouvert par le tendon du muscle sous-épineux.

4. Le *ligament coraco-scapulaire*, formation nacrée, rudimentaire, confondue avec le périoste de la « synostose coraco-scapulaire » (Macalister).

§ 5. — Les Moyens d'union de l'Omoplate et de la Clavicule.

L'omoplate et la clavicule sont unies : 1° par une articulation, *acromio-claviculaire* ; 2° par des ligaments à distance, *ligaments coraco-claviculaires*.

A. — **L'Articulation Acromio-claviculaire.** — La facette de l'extrémité externe de la clavicule, elliptique, taillée en biseau aux dépens de la face inférieure de l'os, *repose* sur la facette antéro-interne, elliptique, du sommet de l'acromion. Les deux surfaces articulaires, encroûtées de fibro-cartilage (séparées, une fois sur quatre, par un *ménisque* rudimentaire), sont entourées par une *capsule* fibreuse : forte à sa partie supérieure (*ligament acromio-claviculaire supérieur*), et renforcée en ces points par les fibres tendineuses qui unissent les muscles trapèze et deltoïde, elle est mince en arrière et en bas. Une *synoviale* riche en villosités revêt la face articulaire du manchon capsulaire. La *cavité articulaire* est minime, parfois dédoublée.

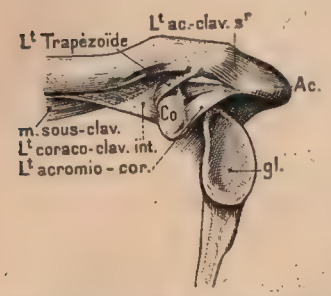

Fig. 118 (d'après une planche du Pr Farabeuf). — *Les Ligaments unissant la clavicule et l'omoplate gauche. — Vue antérieure.*

Mouvements. — *Glissement dans tous les sens.* Notablement étendus en avant et en arrière ; limités en haut et en bas par la tension des ligaments à distance.

Rapports. — Ceux de l'acromion : le deltoïde en avant, le trapèze en arrière, la peau en haut, le ligament acromio-coracoïdien en dessous.

B. — **Les Ligaments Coraco-claviculaires.** — La clavicule est unie à la coracoïde par trois ligaments : *trapézoïde, conoïde, coraco-claviculaire interne.*

1° **Le Ligament Trapézoïde.** — Il est antérieur et externe, il s'étend de l'arête trapézoïde de la face inférieure de la clavicule à la moitié postérieure de la coracoïde. — Par sa face externe, il côtoie le muscle sus-épineux.

2° **Le Ligament Conoïde.** — Il est postérieur et interne. Il monte verticalement du tubercule de la base de la coracoïde au tubercule conoïde de la face inférieure de la clavicule. — Ses fibres épanouies en éventail sont séparées de celles du trapézoïde par un interstice fibreux.

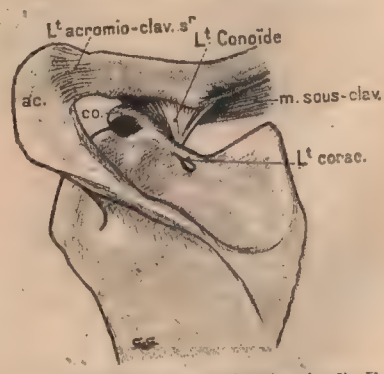

Fig. 119 (d'après une planche du Pr Farabeuf). — *Les Ligaments d'union de l'omoplate et de la clavicule gauches. — Vue postérieure.*

L'extrémité externe du m. sous-clavier répond à la niche circonscrite : en haut par la clavicule, en dehors par le ligament conoïde.

3° **Le Ligament Coraco-claviculaire interne.** — C'est une mince bande fibreuse qui s'étend de la face supérieure de la coracoïde à la lèvre antérieure de la gouttière du sous-clavier dont il semble continuer la gaine en dehors. Une de

ses expansions s'insérant à la 1re côte — *membrane costo-coracoïdienne* (p. 131) — se continue sur le faisceau antérieur du ligament costo-claviculaire.

Article II.

L'OS DU BRAS

L'Humérus.

L'humérus, os unique du bras, s'intercale entre l'omoplate et les deux os de l'avant-bras.

1° **Extrémité supérieure de l'Humérus.** — Elle présente :

Fig. 120. — *A. Humérus gauche d'homme adulte. Face antérieure. — B. Humérus gauche d'homme vigoureux. Face postérieure. — C. Bord externe de l'humérus gauche d'un jeune homme montrant le cartilage diaphyso-épiphysaire supérieur, 33. — D. Bord interne de l'humérus gauche (femme).*

1. Tête; — 2. Col anatomique; — 3. Trochiter; — 7. Gouttière bicipitale; — 8. Trochin; — 10. Empreinte deltoïdienne; — 12. Bord externe; — 14. Gouttière radiale; — 17. Bord interne; — 22. Epitrochlée; — 28. Trochlée; — 29. Fosse coronoïdienne; — 30. Fosse olécrânienne; — 31. Condyle; — 32. Epicondyle; — 33. Col vrai; — 34. Col chirurgical.

a) En dedans : la tête de l'humérus. Arrondie, à peu près équivalente au tiers d'une sphère, regardant en haut, en dedans et en arrière ; encroûtée de fibro

cartilage, elle s'articule avec la cavité glénoïde de l'omoplate. Elle est circonscrite par une dépression circulaire : *col anatomique*, en dehors duquel s'insère la capsule de l'articulation de l'épaule ; —

b) En dehors, la GROSSE TUBÉROSITÉ OU TROCHITER. Elle est marquée par trois facettes donnant insertion à trois muscles : la supérieure au sus-épineux, la moyenne au sous-épineux, l'inférieure au petit rond. Son bord antérieur contribue à limiter en arrière la *gouttière bicipitale*, rainure verticale dans laquelle glisse le tendon de la longue portion du biceps ; tout en haut de la gouttière, se trouve la *fossette de la tête* pour l'insertion du ligament gléno-huméral supérieur ; —

c) En avant, formant par sa saillie postérieure la lèvre antérieure de la gouttière bicipitale, la PETITE TUBÉROSITÉ OU TROCHIN marquée en avant d'une large empreinte pour l'insertion du sous-scapulaire.

2° **Corps de l'Humérus.** — Cylindroïde dans sa moitié supérieure, il est dans sa moitié inférieure comparable à un prisme triangulaire, divisé par ses angles en trois faces. — *a*) Le BORD ANTÉRIEUR de l'humérus (angle antérieur du prisme) part de la grosse tubérosité, descend en formant la *lèvre externe de la gouttière bicipitale*, proéminente, marquée par les rugosités d'insertion du m. grand pectoral ; plus bas, elle se continue sur la branche antérieure de l'*impression deltoïdienne ou V deltoïdien*, insertion inférieure du deltoïde. A partir de là, le bord antérieur s'arrondit et est recouvert par les origines supérieures du m. brachial antérieur.

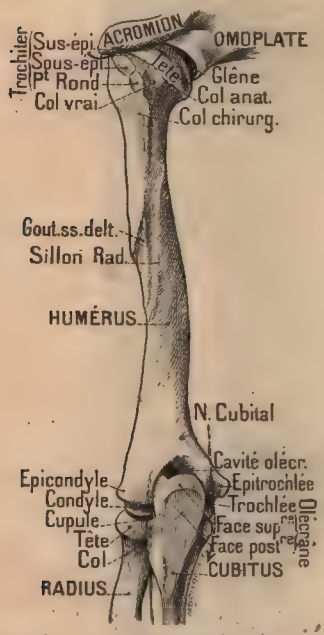

FIG. 121. — *L'Humérus gauche. — Face postérieure.*

Détails ostéologiques et connexions avec les os voisins. — Une flèche engagée sous l'acromion indique l'insertion humérale du sus-épineux.

b) Le BORD EXTERNE part de la facette d'insertion du m. petit rond ; d'abord peu distinct, il descend vers la branche postérieure du V deltoïdien en donnant insertion, dans cette *gouttière sous-deltoïdienne*, au m. vaste externe et à la cloison intermusculaire externe ; — à sa partie moyenne, il est interrompu par la *gouttière radiale — sillon radial* — qui circonscrit avec la face profonde du triceps brachial un tunnel ostéo-musculaire, par lequel le nerf radial et l'artère humérale profonde passent de la loge postérieure dans la loge antérieure du bras ; — au-dessous, il se continue jusqu'à l'épicondyle, par une arête courbe et tranchante, sur laquelle s'attachent les muscles long supinateur et premier radial externe en avant, le muscle vaste *interne* en arrière.

c) Le BORD INTERNE part de la petite tubérosité, descend en formant la *lèvre interne de la coulisse bicipitale* ; moins saillante que l'autre, elle reçoit l'insertion du muscle grand rond. Vers sa partie moyenne, en regard du V deltoïdien, il donne attache au muscle coraco-brachial. — De là, il se continue jusqu'au sommet de l'épitrochlée sous la forme d'une arête mousse sur laquelle se fixe l'aponévrose intermusculaire interne.

L'apophyse sus-épitrochléenne. — Dans 2 pour 100 des cas environ, on rencontre

à 6 centimètres de l'épitrochlée, en avant du bord interne, cette saillie osseuse anormale : simple empreinte, épine de rosier, pyramide triangulaire ou crochet à pointe inférieure, existant d'un seul côté ou des deux côtés, elle est reliée à la partie antéro-supérieure de l'épitrochlée, par la *bandelette sus-épitrochléenne*. La présence de l'apophyse anormale coïncide habituellement avec une bifurcation précoce de l'artère humérale.

d) La FACE INTERNE, limitée par les bords antérieur et interne montre : au fond de la coulisse bicipitale, la ligne d'insertion du m. grand dorsal, généralement peu marquée. — Elle est percée en son milieu, par le trou nourricier principal de l'os continué par un canal *descendant* vers l'extrémité inférieure. Elle est lisse dans ses 2/3 inférieurs, recouverts par le m. brachial antérieur.

e) La FACE EXTERNE montre à sa partie moyenne le V deltoïdien, à sommet inférieur (insertion du deltoïde); sa moitié inférieure, concave, est comblée par la portion externe du brachial antérieur.

f) La FACE POSTÉRIEURE est divisée en deux parties inégales par la gouttière radiale; dans la partie supérieure s'insère le vaste externe; dans la partie inférieure, plus étendue, le vaste interne (qui s'attache également *au bord externe*, derrière le long supinateur).

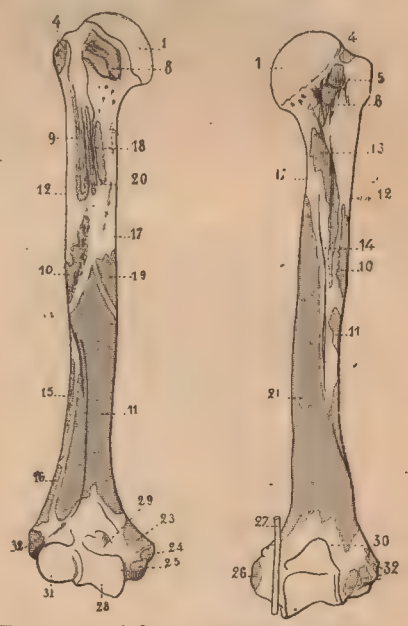

FIG. 122 et 123. — *L'Humérus droit. Insertions musculaires sur les faces antérieure (122) et postérieure (123).*

1. *Tête*; — 4. Sus-épineux; — 5. Sous-épineux; — 6. Petit rond; — 8. Sous-scapulaire; — 9. Grand pectoral; — 10. Deltoïde; — 11. Brachial antérieur; — 12. *Bord externe*; — 13. Vaste externe; — 14. Gouttière du nerf radial; — 15. Long supinateur; — 16. Premier radial externe; — 17. *Bord interne*; — 18. Grand rond; — 19. Coraco brachial; — 20. Grand dorsal; — 21. Vaste interne; — 23. Rond pronateur; — 24. Palmaires; — 25. Fléchisseur superficiel; — 26. Cubital antérieur; — 27. Nerf cubital; — 28. *Trochlée*; — 29. *Fosse coronoïdienne*; — 30. *Fosse olécrânienne*; — 31. *Condyle*; — 32. Muscles épicondyliens.

3° **Extrémité inférieure de l'Humérus.** — Transversalement étendue, elle présente de dedans en dehors : *a*) L'**épitrochlée**, tubérosité saillante, perceptible à travers la peau, qui donne insertion; par sa face antérieure, au groupe des *muscles* dits *épitrochléens*, tous fléchisseurs : rond pronateur, grand palmaire, petit palmaire, fléchisseur commun superficiel, cubital antérieur; par son sommet, au ligament latéral interne de l'articulation du coude. **Derrière l'épitrochlée on trouve une dépression occupée par le nerf cubital**; — *b*) la TROCHLÉE, poulie humérale, gorge osseuse limitée latéralement par deux lèvres, articulaire pour la grande cavité sigmoïde du cubitus. Elle est surmontée : en avant par la *fosse coronoïdienne*, qui reçoit dans la flexion le bec de l'apophyse coronoïde du cubitus; en arrière par la *fosse olécrânienne* qui reçoit, dans l'extension, le sommet de l'olécrâne. Ces deux fosses sont séparées par une mince lame osseuse, translucide, quelquefois perforée; — *c*) le CONDYLE, segment de sphéroïde déjeté en dehors, qui dans la flexion reçoit la cupule du radius; — *d*) l'**épicondyle**,

tubérosité peu saillante qui donne insertion : par sa face postérieure au groupe des *muscles* dits *épicondyliens*, tous extenseurs : second radial externe, court supinateur, cubital postérieur, extenseur commun des doigts, extenseur propre du petit doigt, anconé ; par son sommet au ligament latéral externe de l'articulation du coude.

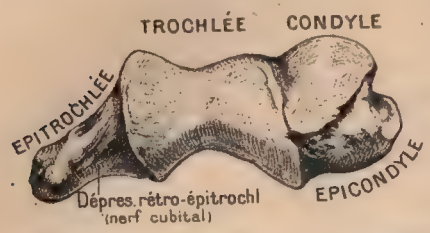

Fig. 124. — *L'Humérus gauche. Extrémité inférieure.*

4° **Les Cols de l'Humérus.** — *a*) Le col anatomique limite circulairement le fibro-cartilage d'encroûtement de la tête et marque la ligne d'insertion de la capsule de l'articulation de l'épaule. — *b*) Le col vrai ou surface d'union de la tête et du corps, correspond au cartilage diaphyso-épiphysaire supérieur. — *c*) Le col chirurgical, portion mal définie du corps, un peu rétrécie, soutient l'extrémité supérieure toute entière.

Ossification. — 8 points d'ossification ; 1 primitif pour le corps, apparaissant vers le 45e jour de la vie fœtale ; — 7 complémentaires : 3 pour l'extrémité supérieure (tête, grosse et petite tubérosités) ; 4 pour l'extrémité inférieure (condyle, épitrochlée, trochlée, épicondyle). Les extrémités se soudent au corps (l'inférieure, la première) de 18 à 25 ans.

Insertions musculaires. — *Sur la grosse tubérosité* : sus et sous-épineux ; petit rond. — *Sur la petite tubérosité* : sous-scapulaire. — *Sur la coulisse bicipitale* : grand pectoral, grand dorsal, grand rond. — *Sur le corps* : deltoïde, coraco-brachial ; brachial antérieur, long supinateur, premier radial externe, vaste externe, vaste interne. — *Sur l'épitrochlée* : rond pronateur, grand palmaire, petit palmaire, fléchisseur commun superficiel des doigts, cubital antérieur. — *Sur l'épicondyle* : second radial externe, extenseur commun des doigts, extenseur propre du petit doigt, court supinateur, cubital postérieur, anconé.

Article III.

L'ARTICULATION SCAPULO-HUMÉRALE

L'articulation de l'épaule, la plus lâche de toutes les jointures du corps, est une énarthrose dont les surfaces articulaires, tête humérale et cavité glénoïde de l'omoplate, sont *reliées* par une capsule souple, laissant à l'humérus la liberté de se mouvoir dans toutes les directions, et sont *maintenues en contact* par deux épaisseurs musculaires : l'une interne, manchon musculaire des trochanters, l'autre externe, sangle externe de protection.

A. — **Surfaces articulaires.** — La *tête humérale* conserve sur l'articulation fraîche, l'aspect qu'elle a sur l'os sec ; son revêtement fibro-cartilagineux la recouvre uniformément et ne s'amincit un peu qu'à la périphérie, vers le col anatomique. Par contre, la *cavité glénoïde* présente un aspect particulier. Revêtue d'un cartilage plus mince au centre qu'à la périphérie, en haut qu'en bas, elle est de 2/3 moins étendue que la tête humérale qu'elle reçoit, malgré la présence à sa périphérie d'un fibro-cartilage d'agrandissement : ce **bourrelet glénoïdien** est une bande épaisse qui circonscrit toute la glénoïde dont il arrondit le pourtour ; prismatique et triangulaire, haut de 4 à 5 mm., il est séparé de

la capsule par un sillon, et du cartilage glénoïdien par une dépression surtout marquée en haut.

Le *bourrelet glénoïdien*, à sa partie supérieure, se continue sans interruption *avec le tendon du long biceps* (inséré sur l'empreinte sus-glénoïdienne) dont les fibres apparaissent comme des expansions concentriques se groupant : en un *trousseau antérieur ou préglénoïdien* dont on peut poursuivre les fibres sur les ligaments gléno-huméraux supérieur et moyen et sur le tendon, intra-articulaire, du sous-scapulaire ; en un *trousseau postérieur* ou *rétro-glénoïdien*, plus développé, qu'on peut le plus souvent suivre jusqu'au-dessus de l'empreinte sous-glénoïdienne (G. Gérard, 1900 (fig. 128)).

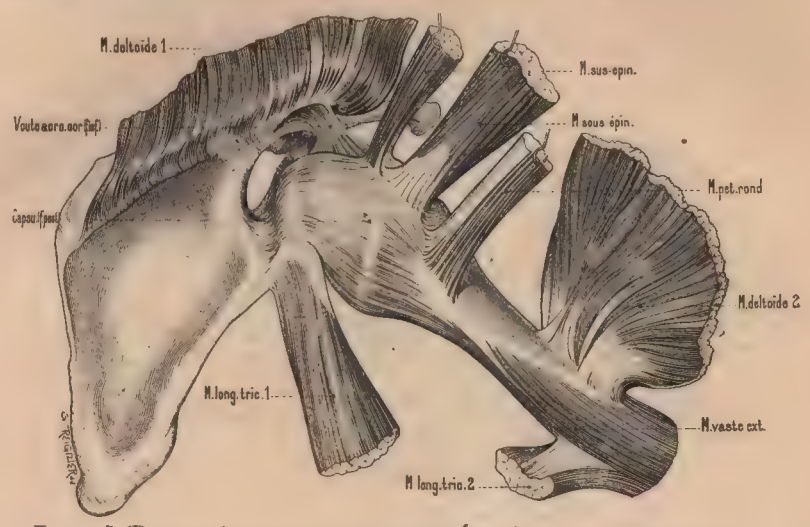

FIG. 125 (DUJARIER). — *L'Articulation de l'Épaule droite. — Vue postérieure.*

PRÉPARATION. — Couper le deltoïde au milieu, retrousser sa moitié supérieure. Libérer le tendon commun au court biceps et au coraco-brachial jusqu'à la coracoïde. Couper transversalement les quatre muscles para-articulaires ; poursuivre le sous-épineux et le petit rond jusqu'à leurs insertions trochantériennes. Pousser le sus-épineux sous la voûte acromio-coracoïdienne, le disséquer aussi loin que possible. Disséquer attentivement le sous-scapulaire en ménageant la boutonnière de Weitbrecht, fermée simplement par la faible synoviale. — Pour voir l'intérieur de l'articulation, couper la capsule par derrière en son milieu et perpendiculairement à ses fibres ; faire sortir la tête et tendre la capsule pour voir du dedans les trois ligaments gléno-huméraux.

L'articulation fraîche étant ouverte par une coupe sagittale, on voit, du côté scapulaire, non pas la forme elliptique de la glénoïde, mais bien une cavité hémisphérique dont le fond, formé par le cartilage d'encroûtement, se continue de toutes parts avec le bourrelet et dont les parois sont limitées : en haut, par la longue portion du biceps, en avant, par le tendon intra-articulaire du muscle sous-scapulaire ; en bas, par le bourrelet et par le sillon bicipito-glénoïdien, continuation rétro-glénoïdienne du bord postérieur du long biceps.

B. — **Capsule articulaire.** — Sur l'omoplate, elle est insérée à la périphérie de la cavité glénoïde et sur le pourtour extérieur du bourrelet glénoïdien, sauf en haut où, soulevée par le tendon du long biceps, elle remonte jusqu'à la base de l'apophyse coracoïde. — Sur l'humérus, elle s'attache à la lèvre externe du col anatomique, empiétant sur le corps, en arrière et surtout en bas jusqu'à 1 centimètre au-dessous du col vrai.

Quand les muscles périphériques sont enlevés, elle apparaît comme un man-

chon godronné, nullement appliqué sur les surfaces articulaires. Celles-ci sont maintenues par la pression atmosphérique. Quand leur coaptation n'est plus parfaite, la capsule acquiert une laxité telle qu'on peut, sans la tirailler, écarter de 2 à 3 centimètres et plus les surfaces articulaires. Elle présente alors la forme d'un manchon cylindrique d'épaisseur variable — suivant les points considérés — assez résistante en bas et en avant ; de minceur extrême au niveau des surfaces où elle se confond avec les tendons qui vont à la grosse tubérosité ; — complètement interrompue au niveau de *deux ouvertures constantes* : l'une, *inférieure*, livrant passage à l'expansion de la synoviale qui suit le tendon du

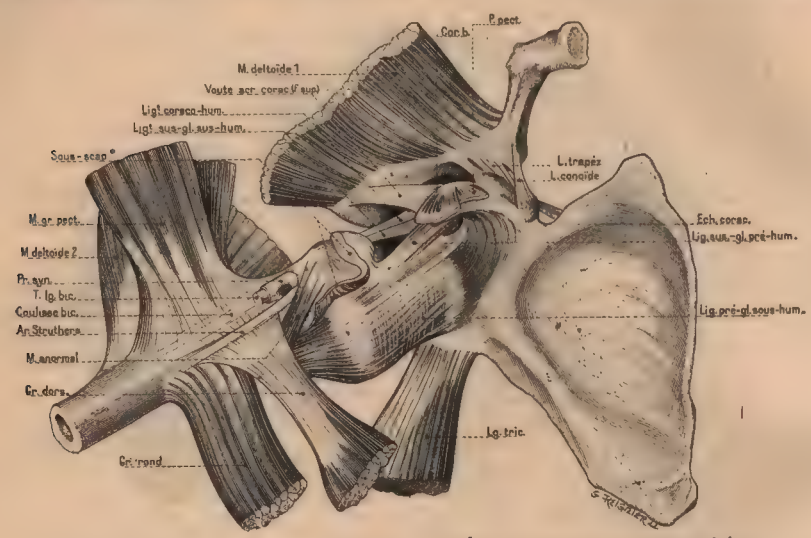

Fig. 126 (Dujarier). — *L'Articulation de l'Épaule droite. — Face antérieure.*

long biceps dans la partie supérieure de la coulisse bicipitale ; l'autre, *supérieure*, *boutonnière* ou *foramen ovale* de Weitbrecht, qui laisse passer une expansion de la synoviale facilitant le glissement du tendon du sous-scapulaire sous la coracoïde ; à partir de là, ce tendon, garni de synoviale, devient intra-articulaire.

C. — **Ligaments de renforcement.** — La capsule est complétée en haut par le ligament coraco-huméral, en avant par les ligaments gléno-huméraux.

1° Le ligament coraco-huméral. — Il naît du bord acromial de la coracoïde par une insertion commune avec le ligament acromio-coracoïdien, sous lequel il descend pour se condenser vers la grosse tubérosité de l'humérus, sa face inférieure étant intimement appliquée en bas sur la capsule ; assez résistant, il justifie dans une certaine mesure son nom de *ligament suspenseur de la tête*.

2° Les ligaments gléno-huméraux. — Au nombre de trois, renforçant la capsule à sa partie antérieure (fig. 126), ils sont surtout visibles lorsqu'on a ouvert préalablement l'articulation par derrière. — *a*) Le *ligament gléno-huméral supérieur* — sus-gléno-sus-huméral de Farabeuf — va du bord supérieur du bourrelet glénoïdien et de la glène à la *fossette de la tête* placée entre les deux tubérosités. — *b*) Le *ligament gléno-huméral moyen* — sus-gléno-pré-huméral de Farabeuf — naît du bourrelet glénoïdien, à côté du précédent et atteint la petite tubérosité. La boutonnière de Weitbrecht répond à l'écartement des deux premiers ligaments gléno-huméraux. — *c*) Le *ligament gléno-huméral*

inférieur, PRÉ-GLÉNO-SOUS-HUMÉRAL de Farabeuf ; — plus large que les deux précédents, il va du bord inféro-interne de la cavité glénoïde à la partie interne du col chirurgical de l'humérus.

La boutonnière capsulaire de la coulisse bicipitale est tendue par deux faisceaux de fibres ascendantes, qui, émanés des tendons du muscle grand pectoral et du muscle grand rond, suivent les lèvres de la capsule.

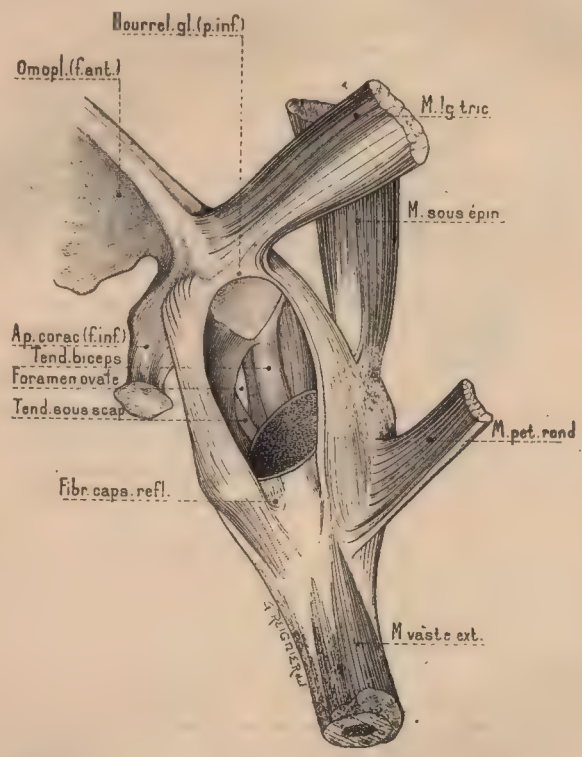

FIG. 127 (DUJARIER). — *L'Articulation de l'Épaule droite. — Face inférieure.*

Le bras étant en abduction forcée, la capsule a été ouverte du tubercule sous-glénoïdien au col de l'humérus, la tête a été sciée. — Les fibres profondes (*fibr. caps. refl.*) se réfléchissent à la partie inférieure du col en soulevant la synoviale.

D. — Couvertures musculaires péri-articulaires.

1° Le MANCHON MUSCULAIRE PÉRICAPSULAIRE. — Quatre muscles, étroitement appliqués en avant, en haut, et en arrière sur la capsule, se confondent avec elle à leurs insertions humérales : le sous-scapulaire, le sus-épineux, le sous-épineux, le petit rond. Unis suivant leurs bords par leurs aponévroses, ils figurent sur une coupe frontale un fer à cheval ouvert en bas, dont les deux branches ont sensiblement la même épaisseur (fig. 128).

2° La SANGLE EXTERNE DE PROTECTION. — L'articulation est *protégée* extérieurement ; 1° par la voûte ostéo-fibreuse — coracoïde, ligament acromio-coracoïdien et acromion — qui la surplombe ; 2° par le large éventail du deltoïde, qui constitue à lui seul le manchon péri-articulaire externe ; la *bourse séreuse sous-deltoïdienne*, toujours bien développée, sépare le deltoïde des muscles sus et sous-

épineux ; l'éventail est complété en avant par le chef claviculaire du grand pectoral.

E. — **Synoviale.** — Tapissant exactement la capsule, elle fait hernie à travers les interstices ménagés entre ses faisceaux de fibres ; elle forme une GAINE COMPLÈTE AU TENDON DU LONG BICEPS QUI TRAVERSE TOUTE L'ARTICULATION SANS FAIRE, À

Fig. 128 (demi-schématique). — *Le bourrelet glénoïdien, la collerette synoviale périglénoïdienne et le manchon musculaire péricapsulaire.* — Insertions et connexions du long biceps. — Épaule gauche, Coupe sagittale.

PROPREMENT PARLER, PARTIE DE SA CAVITÉ ; elle se prolonge également sur le faisceau du sous-scapulaire à travers le foramen ovale. Les *franges synoviales*, très variables dans leur volume et leur répartition, sont dans certains cas assez développées pour donner l'impression que les surfaces sont séparées par un rudiment de ménisque.

F. — **Lymphatiques de l'articulation de l'épaule.** — La capsule est sillonnée sur toute son étendue par un réseau qui est particulièrement abondant au voisinage des insertions, humérale et périglénoïdienne. — Les EFFÉRENTS, tous dirigés de dehors en dedans, se répartissent en 4 groupes de vaisseaux : *a*) des *antérieurs*, les plus développés, certains aboutissent à un ganglion de la chaîne sous-scapulaire ; les plus nombreux descendent le long des lèvres de la gouttière bicipitale, pour devenir satellites des veines circonflexes antérieures, et atteindre les mêmes ganglions que ceux du groupe suivant ; — *b*) les *inférieurs* sont satellites des veines circonflexes postérieures et tributaires des ganglions des chaînes sous-scapulaire et thoracique ; — *c*) les *postérieurs* remontant au-dessus du muscle sus-épineux, rejoignent les ganglions sus-claviculaires ; — *d*) les *supérieurs* vont en avant, vers le ganglion juxta-coracoïdien (Mouchet) qui est constant.

G. — **Rapports.** — En sus des connexions avec ses muscles, l'articulation entre en rapport : EN AVANT ET EN DEDANS avec le creux axillaire dont elle forme la paroi externe ; elle y est croisée par les muscles court biceps et coraco-brachial et par les importants vaisseaux et nerfs du creux axillaire. — *En bas*, elle est côtoyée par le nerf circonflexe et les vaisseaux circonflexes postérieurs qui contournent le col chirurgical.

H. — **Mouvements.** — La tête humérale est appliquée sur la cavité glénoïde à la fois par la pression atmosphérique et par la tonicité des muscles péri-articulaires.

Les mouvements sont très étendus dans tous les sens : *élévation* (*abduction*) limitée par la rencontre du trochiter et de la glène ; *abaissement* (*adduction*) limité par le contact du bras et du tronc ; *projection en avant* (*flexion*) très étendue, et *projection en arrière* (*extension*), la tête tournant sur place, autour d'un axe transversal passant par le centre du trochiter et de la cavité glénoïde ; *circumduction*, succession des quatre mouvements précédents en passant par les degrés intermédiaires ; *rotation en dedans* et *rotation en dehors*, mouvements limités (par la tension de la capsule et surtout des muscles péri-articulaires), s'exécutant autour d'un axe vertical passant par l'axe du corps de l'humérus.

Article IV.

LES OS ET LES ARTICULATIONS DE L'AVANT-BRAS

Il y a deux os à l'avant-bras : un externe, radius ; un interne, cubitus dont l'axe se prolonge sur le bord interne de la main et le petit doigt. Ils sont articulés : en haut avec l'extrémité inférieure de l'humérus, en bas, avec les trois premiers os de la rangée supérieure du carpe.

§ 1. — Le Radius.

Cet os est beaucoup plus volumineux en bas qu'en haut.

1° **Extrémité supérieure, humérale, du Radius.** — L'extrémité supérieure, **tête du radius**, est un disque cylindroïde articulé en dedans avec la petite cavité sigmoïde du cubitus, excavé en haut par la *cupule radiale*, qui s'articule dans la flexion avec le condyle huméral. La tête et la cupule, encroûtées de fibro-cartilage, sont supportées par une portion rétrécie, *col du radius*, au-dessous et en dedans duquel on voit la *tubérosité bicipitale*, saillie ovoïde à grand axe vertical sur laquelle s'attache le tendon du muscle biceps brachial.

2° **Corps du Radius.** — Il est divisé en trois faces par deux crêtes obliques, antérieure et postérieure, descendant de la tubérosité bicipitale, et dans l'écartement desquelles s'interpose le bord interne.

Bords. — *a*) La *crête oblique antérieure*, qu'on peut considérer comme BORD ANTÉRO-EXTERNE, descend de la tubérosité bicipitale vers l'arête externe de l'extrémité inférieure en décrivant une grande courbe à concavité interne ; elle présente en haut le trou nourricier de l'os continué par un canal *remontant* vers l'extrémité supérieure. — *b*) La *crête oblique postérieure* qu'on peut considérer comme BORD POSTÉRIEUR, descend de la tubérosité bicipitale, d'abord verticalement en arrière, puis décrit une courbe à concavité interne qui se termine au *tubercule médian postérieur* de l'extrémité inférieure de l'os. — *c*) Le BORD INTERNE OU INTEROSSEUX, mousse tout en haut, tranchant dans le reste de son étendue, est marqué, à l'union de son 1/3 supérieur avec ses 2/3 inférieurs, par une saillie rugueuse, *tubercule interosseux du radius*, long en moyenne de 3 centimètres. Le bord interosseux donne insertion à la membrane interosseuse ; le tubercule à la *corde oblique postérieure de l'avant-bras*.

Faces. — Crêtes et bords interosseux délimitent les trois faces du corps du radius : l'*antérieure* et la *postérieure*, nettement séparées par le bord interne en dedans, tendent à se confondre en dehors *avec la face externe*.

a) Face antérieure. — Très étroite en haut, large et étalée en bas, elle est coupée en haut et en dehors par la crête oblique antérieure, qui donne insertion : en haut au m. court supinateur ; le long de la crête au m. fléchisseur superficiel ; sur sa lèvre inférieure, saillante chez les sujets vigoureux, au m. long fléchisseur propre du pouce, dont l'insertion s'étale également sur la surface antérieure sous-jacente. Le 1/4 inférieur de la face antérieure donne attache au m. carré pronateur.

b) Face externe. — Contournée en S italique très allongé, elle commence au-dessous de la tête radiale ; arrondie en haut où elle empiète sur les deux autres faces du corps, sa surface convexe et lisse est recouverte par les faisceaux

du m. court supinateur ; dans ses 2/3 inférieurs, elle est limitée par les crêtes obliques, antérieure et postérieure. Elle présente au milieu du corps les rugosités d'insertion du m. rond pronateur; dans son 1/3 inférieur, elle devient postéro-externe et est longée par le m. long supinateur et les tendons des m. premier et second radial externes.

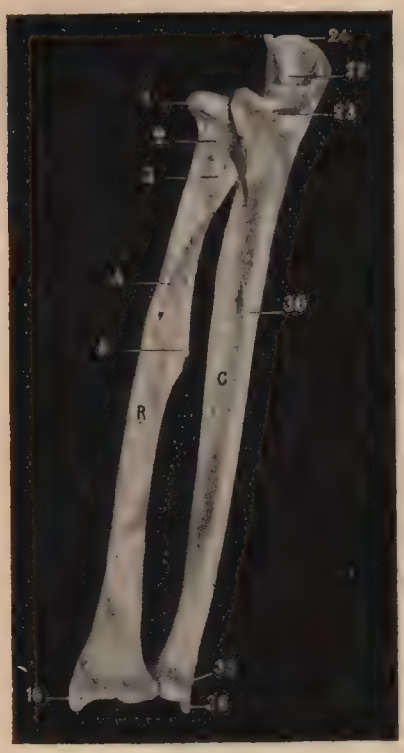

Vue antérieure.

Vue postérieure.

FIG. 129 et 130. — *Les Deux os de l'avant-bras droit.*

R. RADIUS. — 1. Tête ; — 2. Col ; — 3. Tubérosité bicipitale ; — 4. 5. Crêtes obliques antérieure, postérieure ; — 6. Tubercule interosseux ; — 15. Tubercule médian postérieur ; — 16. Styloïde.

C. CUBITUS. — 22. Grande cavité sigmoïde ; — 23. Coronoïde ; — 24. Olécrâne ; — 30. Bord antérieur ; — 31. Crête supinatrice ; — 34. Face interne ; — 35. Tête ; — 36. Styloïde.

c) FACE POSTÉRIEURE. — Peu étendue, concave en haut, convexe en bas, elle est circonscrite par les bords interne et postérieur. Sur ce dernier s'attachent : en dehors, le m. court supinateur, faisceaux profonds ; sur son tiers moyen, mousse mais bien marqué, des expansions grêles de la masse commune des m. long abducteur, court extenseur et long extenseur du pouce, dont les insertions occupent également le reste de la face postérieure.

3° **Extrémité inférieure, carpienne, du Radius.** — Irrégulièrement prismatique et triangulaire, elle présente :

a) Une *surface inférieure*, articulaire, encroûtée de cartilage, triangulaire à sommet externe, concave, séparée par une crête mousse antéro-postérieure en

une portion externe triangulaire articulée avec le scaphoïde, et une portion interne, quadrangulaire, articulée avec le semi-lunaire ;

b) Une *face interne*, intercalée entre les deux branches de bifurcation inférieure du bord interosseux, concave, encroûtée de cartilage ; c'est la PETITE CAVITÉ SIGMOÏDE, qui s'articule avec la tête du cubitus ;

c) Une *face externe*, qui continue en bas la face externe du corps ; elle est limitée par deux crêtes saillantes : une antérieure — *crête pronatrice* — terminaison de la crête oblique antérieure qui rejoint le bord externe de l'extrémité inférieure ; une postérieure, terminaison de la crête oblique postérieure, marquée par une saillie toujours accusée : le *tubercule médian postérieur*.

Entre les deux crêtes, deux gouttières longitudinales séparées par une crête moyenne allongée dont l'extrémité inférieure saillante figure l'**apophyse styloïde**

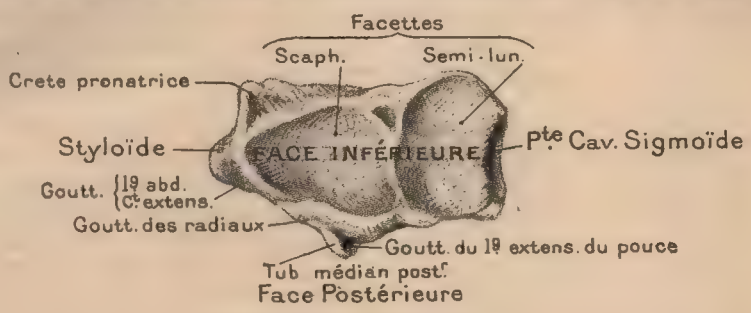

FIG. 131. — *Le Radius droit. Extrémité inférieure vue d'en dessous.*

du radius qui en avant donne insertion au m. long supinateur ; l'apophyse styloïde dépasse le plan de la face inférieure de plus d'un demi-centimètre. Dans la première gouttière, occupée profondément par le tendon du m. long supinateur, glissent les tendons des m. long abducteur et court extenseur du pouce ; dans la seconde gouttière glissent les tendons du premier et du deuxième radial externes :

d) Une *face postérieure*, séparée de la précédente par le tubercule médian postérieur, creusée de deux gouttières divergentes : une externe (3e gouttière), oblique, étroite, profonde pour le tendon du m. long extenseur du pouce ; — une interne (4e gouttière), large, pour les tendons des m. extenseur propre de l'index et extenseur commun des doigts ;

e) Une *face antérieure*, excavée, qui donne attache au m. carré pronateur.

Ossification. — Un point d'ossification primitif, apparaissant vers le 40e jour de la vie fœtale, pour le corps ; 3 points complémentaires pour les extrémités et la tubérosité bicipitale. Les extrémités se soudent au corps (la supérieure, la première) de 16 à 25 ans.

Insertions musculaires. — *En avant* : les fléchisseurs, superficiel et profond des doigts, fléchisseur propre du pouce, et le carré pronateur. — *En dehors* : les supinateurs — le court en haut, le long en bas — et le rond pronateur. — *En arrière* : les extenseurs — court et long — du pouce et le long abducteur du pouce. — *En haut* : le biceps brachial.

§ 2. — Le Cubitus.

Il est un peu plus long que le radius (grâce à ses saillies supérieures), plus volumineux en haut qu'en bas, et légèrement concave en avant suivant toute sa longueur.

1° **Extrémité supérieure — humérale — du Cubitus.** — Elle est échancrée largement par la *grande cavité sigmoïde*, articulaire pour la trochlée humérale, limitée par deux saillies, l'une antérieure horizontale, *apophyse coronoïde*, l'autre postérieure verticale, *olécrâne* ; en dehors, elle s'articule avec la tête du radius par la *petite cavité sigmoïde*.

La **grande Cavité Sigmoïde**, concave en avant, est divisée en quatre parties : 1° par une crête mousse horizontale qui la sépare en une portion coronoïdienne et une portion olécrânienne ; 2° par une saillie mousse à peu près verticale étendue du bec coronoïdien au bec olécrânien, qui épouse la gorge de la trochlée humérale et sépare chacune des portions en un versant interne, plus marqué vers la coronoïde et un versant externe, plus étendu et déjeté en dehors sur l'olécrâne.

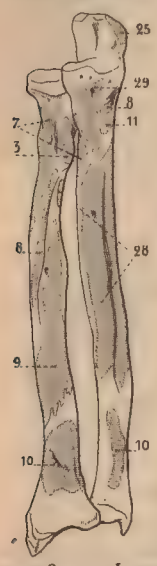

Fig. 132. — *Les os de l'avant-bras droit. Face antérieure. Insertions musculaires.*

Radius. — 3. Biceps ; — 7. Court supinateur ; — 8. 8. Fléchisseur superficiel ; — 9. Fléchisseur propre du pouce ; — 10. 10. Carré pronateur.

Cubitus. — 11. Rond pronateur. — 25. Triceps brachial ; — 28. Fléchisseur commun profond ; — 29. Brachial antérieur.

L'Olécrâne — Apophyse olécrânienne — branche verticale du crochet sigmoïdien, forme la saillie postérieure du coude. Son *sommet* ou *bec* occupe la cavité olécrânienne dans l'extension de l'avant-bras. Sur sa *face supérieure*, rugueuse, le m. triceps se fixe sur une crête transversale située à un centimètre en arrière du bec ; — sa *face postérieure*, triangulaire, sous-cutanée, marque l'origine du bord postérieur de l'os ; — sa *face externe* donne insertion au ligament latéral externe de l'articulation du coude et à l'anconé ; — sa *face interne* au ligament latéral interne, au m. cubital antérieur et aux faisceaux supérieurs du m. fléchisseur commun profond ; sa *face antérieure* fait partie de la grande cavité sigmoïde.

L'Apophyse coronoïde, branche horizontale du crochet sigmoïdien, présente : une *face inférieure*, rugueuse, sur laquelle s'attache solidement le m. brachial antérieur ; — une *face supérieure*, portion coronoïdienne de la grande cavité sigmoïde ; — une *face externe*, excavée par la petite cavité sigmoïde qui reçoit la tête du radius ; au-dessous d'elle une surface triangulaire pour l'insertion du m. court supinateur ; — une *face interne* rugueuse donnant attache au faisceau coronoïdien du rond pronateur et présentant le *tubercule coronoïdien* pour l'insertion du faisceau moyen du ligament latéral interne de l'articulation du coude ; — un *bord antérieur*, sur lequel s'attache la capsule articulaire, présentant en dehors son *sommet* ou *bec* qui est reçu dans la cavité coronoïdienne dans la flexion de l'avant-bras.

2° **Corps du Cubitus.** — Il présente trois bords et trois faces.

Bords. — *a*) Bord externe, interosseux. Excavé en haut (fossette du m. court supinateur), tranchant dans sa partie moyenne, mousse et arrondi en bas, il donne attache à la membrane interosseuse.

b) Bord antérieur ou interne. — Bien marqué en haut, arrondi en bas, il commence au tubercule interne de la coronoïde. Tout en haut, il se présente sous la forme d'une petite crête double, donnant attache : par sa lèvre externe, aux faisceaux internes du m. brachial antérieur ; par son interstice, au rond pronateur et au m. fléchisseur superficiel des doigts ; par sa lèvre interne, au m. fléchisseur profond des doigts, dont l'insertion s'étale en descendant sur

les 3/4 supérieurs du bord antérieur; le m. carré pronateur s'attache sur le 1/5 inférieur. Le bord antérieur se termine en bas au-devant de l'apophyse styloïde du cubitus.

c) Bord postérieur. — La **Crête du cubitus**, convexe, répond à la peau dans toute son étendue; sur les 2/3 supérieurs de sa *lèvre interne*, derrière le fléchisseur profond des doigts, s'insère le m. cubital antérieur par une solide expansion de l'aponévrose antibrachiale; — les 3/4 supérieurs de sa *lèvre externe* sont recouverts par une insertion (inconstante) du m. cubital postérieur.

Faces. — *a*) Face antérieure. — Elle présente le trou nourricier, *dirigé de bas en haut*. Elle donne insertion: en haut, au m. fléchisseur profond des doigts; en bas, au carré pronateur, les deux insertions étant séparées par une ligne oblique qui va du bord externe à l'apophyse styloïde.

b) Face postérieure. — Elle est séparée en deux surfaces par la *crête supinatrice*, qui naît en haut du bord postérieur de la petite cavité sigmoïde, descend parallèlement derrière et tout près du bord externe; en haut, elle sépare le triangle du m. court supinateur de la surface d'insertion de l'anconé; dans ses 2/3 inférieurs, par sa lèvre interne, la crête donne successivement insertion: au m. cubital postérieur; entre sa lèvre externe et le bord interosseux, à la masse commune des m. long abducteur du pouce, court extenseur du pouce, long extenseur du pouce, extenseur propre de l'index, qui couvrent le tiers moyen de la face postérieure.

c) Face interne. — Large en haut, elle donne attache dans ses 3/4 supérieurs au muscle fléchisseur profond des doigts (faisceau interne); elle est étroite et sous-cutanée dans son 1/4 inférieur.

3° **Extrémité inférieure — Carpienne — du Cubitus.** — L'extrémité inférieure est arrondie, légèrement renflée; elle comprend deux parties: la *tête* et l'*apophyse styloïde*.

La **Tête du cubitus** présente: une surface externe, demi-cylindrique, articulée avec la petite cavité sigmoïde du radius; une surface inférieure, demi-circulaire, articulée avec le pyramidal du carpe par l'intermédiaire du *fibro-cartilage triangulaire* improprement appelé ligament triangulaire.

L'**Apophyse styloïde du cubitus**, cylindroïde, donne attache au ligament latéral interne de l'articulation du poignet; elle est séparée de la tête en dehors par la dépression dans laquelle s'insère le fibro-cartilage triangulaire; en arrière, elle est excavée par une gouttière dans laquelle glisse le tendon du muscle cubital postérieur.

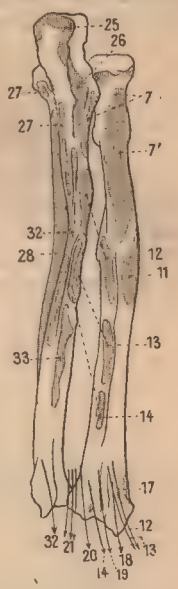

Fig. 133. — *Les os de l'avant-bras droit. Face postérieure. Insertions musculaires.*

Radius. — 7. Court supinateur; — 7'. Passage du nerf radial; — 11. Rond pronateur; — 12. 13. 14. Long abducteur, Court extenseur, Long extenseur du pouce; — 17. Long supinateur; — Tendons: 18. 19. du 1er et du 2e radial externes; — 20. de l'extenseur propre de l'index; — 21. de l'extenseur commun.

Cubitus. — 25. Triceps brachial; — 26. Anconé; — 27. Cubital antérieur; — 28. Fléchisseur profond; — 32. Cubital postérieur; — 33. Extenseur propre de l'index.

Ossification. — Un point d'ossification primitif, apparaissant vers le 40e jour de la vie fœtale; 2 points complémentaires, pour la partie supérieure de l'olécrâne et pour la tête. Les extrémités se soudent au corps (la supérieure, la première) de 15 à 21 ans.

Insertions musculaires. — *En avant et en dedans* : le m. fléchisseur profond des doigts. — *En avant et en bas* : le carré pronateur. — *En arrière* : l'anconé et le court supinateur, le cubital postérieur, la masse commune des muscles du pouce (long abducteur, court extenseur, long extenseur) et de l'extenseur propre de l'index. — *En avant et en haut* : le brachial antérieur, le rond pronateur et le fléchisseur superficiel des doigts. — *En arrière et en bas* : le triceps brachial.

§ 3. — Les Moyens d'union du Radius et du Cubitus.

La coaptation des deux os de l'avant-bras est assurée par la *membrane interosseuse* et par les deux *articulations radio-cubitales* : la *supérieure* (qui entre dans la constitution de la grande articulation du coude); — l'*inférieure*.

A. — Ligament interosseux de l'avant-bras.

La **Membrane interosseuse**, est la lame fibreuse unissant le radius et le cubitus. Issue de toute la portion du bord interne du radius placée au-dessous de la tubérosité bicipitale et de la partie correspondante de la face antérieure du radius, elle descend obliquement vers le bord externe et la face antérieure du cubitus.

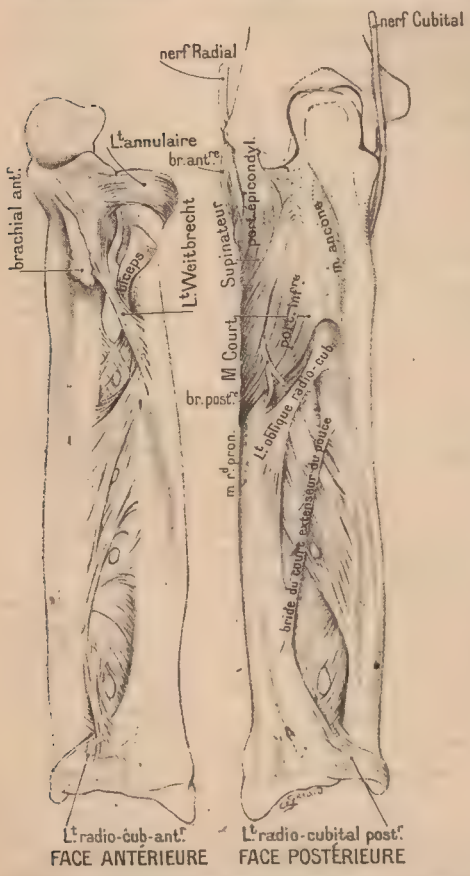

Fig. 134 et 135 (Rouvière et Granel). — *Le ligament interosseux; l'articulation radio-cubitale inférieure; le muscle court supinateur* (avant-bras gauche).

Ses fibres sont disposées sur deux plans unis par une lame intermédiaire, lâche : *a*) les *faisceaux antérieurs* sont obliques en bas et en dedans ; par leur partie moyenne, ils donnent insertion aux fibres profondes de la portion externe du m. fléchisseur profond des doigts ; — *b*) les *faisceaux postérieurs*, obliques en bas et en dehors, sont immédiatement recouverts par les m. court supinateur, long abducteur du pouce, court extenseur du pouce. Ces deux derniers muscles prennent naissance sur des arcades fibreuses bien différenciées ; l'abducteur sur la *corde oblique postérieure de l'avant-bras* qui s'étend en bas et en dehors pour s'attacher au tubercule interosseux du radius ; le court extenseur sur un trousseau grêle parallèle et sous-jacent au précédent.

Tout à fait en haut de l'avant-bras, le ligament interosseux manque ; il est seulement indiqué par un trousseau fibreux, la **corde de Weitbrecht**, qui descend oblique-

ment de l'apophyse coronoïde du cubitus à la partie basse de la tubérosité bicipitale du radius.

De petites ouvertures — orifices vasculaires — sont ménagées à travers la membrane interosseuse ; de celles-ci, la plus inférieure, elliptique, est traversée par l'artère interosseuse antérieure.

B. — Articulation radio-cubitale inférieure.

C'est une articulation pivotante dont les surfaces articulaires, petite cavité sigmoïde du radius et partie externe de la tête du cubitus, sont unies par une capsule lâche, se continuant sur la capsule du poignet et s'insérant sur le fibro-cartilage triangulaire qui la sépare de l'articulation du poignet.

Le **fibro-cartilage triangulaire** — improprement appelé ligament triangulaire — interposé entre la tête du cubitus et le quart interne de la première rangée du carpe, nivelle la surface articulaire radio-cubitale, qui sans lui resterait surélevée du côté cubital. Il a la forme d'une *lame* triangulaire équilatérale ; sa *base* mince, s'attache au bord inférieur de la petite cavité sigmoïde ; — son *sommet*, épais, est rattaché d'une part à la dépression qui sépare la tête du cubitus de sa styloïde (faisceau ligamenteux supérieur), d'autre part à la petite facette oblique du sommet de la styloïde (faisceau ligamenteux inférieur). — Ses *bords*, antérieur et postérieur, se fixent sur la capsule de l'articulation du poignet. — De ses deux *faces*, un peu concaves, la supérieure figure le plancher de l'articulation radio-cubitale inférieure ; l'inférieure est principalement articulée avec l'os pyramidal du carpe (p. 161).

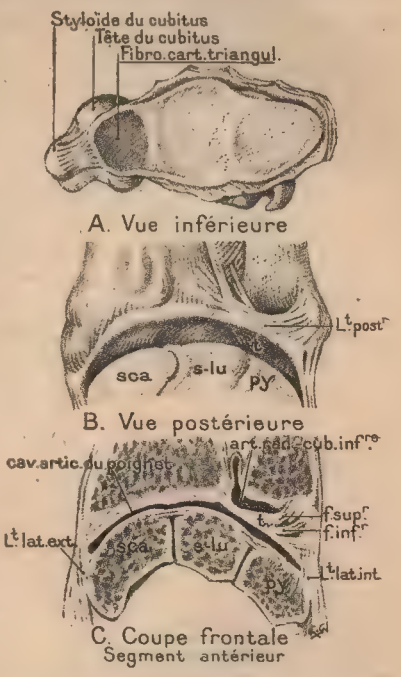

Fig. 136. — *La radio-cubitale inférieure et le ligament triangulaire, t t ; poignet gauche.*

La capsule est renforcée par deux ligaments, formés de fibres transversalement étendues : le *ligament radio-cubital antérieur* va du bord antérieur de la cavité sigmoïde à la tête du cubitus ; le *ligament radio-cubital postérieur* du bord postérieur de la cavité sigmoïde à l'apophyse styloïde.

La synoviale, ample et lâche, limite une cavité radio-cubitale, généralement indépendante, qui remonte, sur un centimètre, entre le radius et le cubitus. Elle permet des mouvements de rotation très étendus.

C. — Vue des deux os de l'avant-bras en place.

L'étude séparée du radius et du cubitus doit être complétée par celle des deux os examinés en place, maintenus par leurs articulations et la membrane interosseuse. — La membrane interosseuse établit une barrière entre les parties antérieure et postérieure de l'avant-bras.

Formation des loges musculaires de l'avant-bras.

1. Loge antérieure. — La face antérieure des deux os et de leur ligament d'union figure le plancher de la loge antérieure de l'avant-bras. Celle-ci est occupée : α) à sa partie profonde, en haut par les muscles fléchisseur propre du pouce en dehors, fléchisseur profond des doigts en dedans ; en bas par le carré pronateur ; β) à sa partie superficielle par les faisceaux musculaires, puis les tendons des muscles, rond pronateur en haut ; grand palmaire, petit palmaire et fléchisseur superficiel des doigts dans toute son étendue.

2. Loge postérieure. — La face postérieure des deux os et de leur ligament d'union forme le plan profond de la loge postérieure de l'avant-bras. Celle-ci est occupée par des muscles : en haut et profondément par le court supinateur et le long abducteur du pouce, superficiellement et dans toute son étendue par le cubital postérieur, l'extenseur commun des doigts, l'extenseur propre du petit doigt ; en bas par le long extenseur du pouce et l'extenseur propre de l'index.

3. Partie antéro-interne. — Elle est occupée par le seul m. cubital antérieur.

4. Partie externe. — Elle contient les deux m. radiaux et le long supinateur ; en arrière, le court extenseur du pouce.

Article V.

L'ARTICULATION DU COUDE

A. — **Surfaces articulaires.** — L'articulation du coude est formée : d'une part, vers le bras, par la trochlée et le condyle huméraux, encroûtés de cartilage, avec les cavités qui les surmontent en avant et en arrière ; d'autre part, vers l'avant-bras, par la grande cavité sigmoïde du cubitus, la cupule du radius avec sa bordure articulaire.

Bien que la capsule et la synoviale soient uniques, on peut en raison de sa complexité fonctionnelle, la considérer comme formée de trois articulations ayant des mouvements spéciaux :

1° La principale, *huméro-cubitale*, est une trochléenne (ginglyme), en pas de vis, permettant les mouvements d'extension et de flexion ; — 2° une *huméro-radiale*, énarthose qui suit la précédente dans ses mouvements d'extension et de flexion, mais est spécialement préposée aux mouvements de rotation ; — 3° une *radio-cubitale supérieure*, exécutant autour de l'axe du cubitus des mouvements de rotation qui s'effectuent en même temps dans la radio-cubitale inférieure.

L'articulation du coude est protégée de tous côtés par des muscles (brachial antérieur en avant, épitrochléens en dedans, triceps en arrière, épicondyliens en dehors), qui, surtout en dehors et en dedans, contractent des rapports immédiats avec les ligaments.

Interligne articulaire. — Regardé en face, un peu oblique en dedans et en bas, il a la forme d'un tiret (—) dans sa partie externe huméro-radiale et d'un accent circonflexe (^) dans sa partie interne huméro-cubitale (Farabeuf, fig. 137).

B. — **Capsule articulaire.** — D'inégale épaisseur suivant ses différents points, elle est renforcée extérieurement par des ligaments, doublée intérieurement par la synoviale.

Ses insertions se font : 1° sur l'humérus, en haut et en avant, sur la ligne mousse qui supérieurement limite les cavités coronoïdienne et sus-condylienne ; — en haut et en arrière, sur les bords de la cavité olécrânienne par des fibres transversales qui ne recouvrent pas plus de la moitié de cette cavité ; — en dehors, à la partie inférieure de l'épicondyle ; — en dedans, au bord inférieur de l'épitrochlée ; — 2° sur le cubitus, le long des bords de la grande cavité sigmoïde, tout contre le revêtement cartilagineux ; — 3° sur le col du radius.

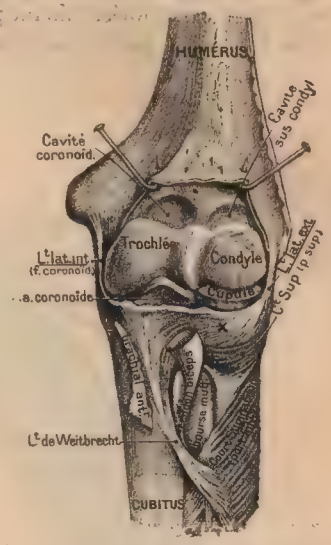

FIG. 137 (FARABEUF). — *L'Articulation du coude gauche disséquée et ouverte en avant.*

PRÉPARATION. — Des plus simples. Disséquer le brachial antérieur et le biceps en avant, le triceps en arrière jusqu'à leurs insertions osseuses. Soulever — ou mieux enlever complètement — les masses épitrochléennes et épicondyliennes. Mettre en évidence les ligaments latéraux en les frottant avec un linge de toile sec. Conserver le m. court supinateur et la corde de Weitbrecht.

[L'articulation de la tête du radius avec la petite cavité sigmoïde est le plus souvent décrite à part sous le nom d'**Articulation radio-cubitale supérieure.** Cette distinction ne semble pas justifiée ; la radio-cubitale n'étant qu'une des parties constituantes de la grande articulation, à laquelle elle emprunte et sa capsule et sa cavité articulaire. — La tête radiale est rattachée directement au cubitus par le *ligament radio-cubital*; lâche comme la capsule du coude, il apparaît sur l'articulation intacte sous la forme d'un bourrelet peu saillant, formé *en apparence* de fibres rares et peu solides. Lorsque, par une incision verticale du ligament annulaire (*la corde de Weitbrecht* — p. 152 — *ayant été préalablement sectionnée,* pour faire saillir la tête du radius), le ligament radio-cubital se tend horizontalement entre la moitié interne du col et le bord inférieur de la petite cavité sigmoïde, il mérite alors seulement le nom de LIGAMENT CARRÉ dit DE DÉNUCÉ, sous lequel on le décrit : il se présente en effet sous la forme d'une lame ayant au moins un centimètre carré, d'épaisseur variable, intervenant accessoirement pour limiter les mouvements de pronation et de supination.]

C. — **Ligaments de renforcement.** — La capsule est renforcée par des ligaments peu développés en avant et en arrière, puissants en dedans et en dehors.

Les deux ligaments latéraux sont les solides brides de maintien des trois composantes de la **charnière** huméro-cubito-radiale. Les ligaments antérieur et postérieur n'ont qu'un rôle de couverture et *font soufflet,* le premier lors de la flexion, le second lors de l'extension, c'est-à-dire sont partiellement soulevés par le gonflement de la synoviale (surtout le postérieur). La puissance de l'article est grandement renforcée, mais passivement et à distance, par le ligament interosseux.

1° LIGAMENT ANTÉRIEUR. — Inséparable du reste de la capsule, il est figuré

par des fibres minces, les unes verticales, les autres transversales et obliques (*faisceau oblique antérieur* qui va de l'épitrochlée au ligament annulaire de radius).

2° Ligament postérieur. — Il recouvre en arrière la partie inférieure de la capsule : *a*) par ses faisceaux transversaux, *huméro-huméraux*, étendus entre les bords de la cavité olécrânienne ; *b*) par ses faisceaux obliques *huméro-olécrâniens*, qui à droite et à gauche vont aux faces latérales de l'olécrâne.

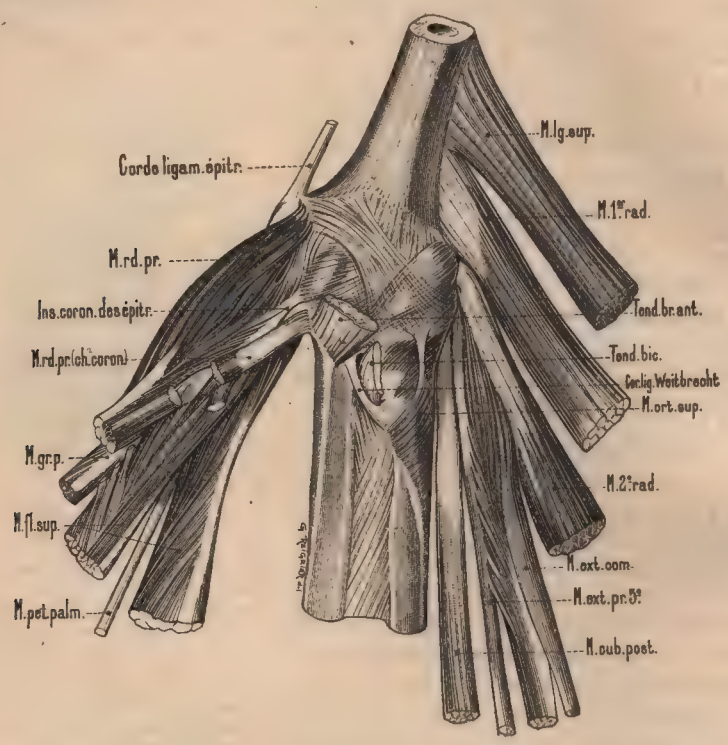

Fig. 138 (Dujarier). — *L'Articulation du Coude gauche. — Face antérieure.*

3° **Ligament latéral interne.** — Il forme un éventail fibreux fixé par son sommet à l'épitrochlée, épanoui par sa base en trois faisceaux qui s'attachent : *a*) l'*antérieur*, peu épais, sur le bord interne de la coronoïde ; — *b*) le *moyen*, robuste, saillant, sur le tubercule coronoïdien ; — *c*) le *postérieur* — ligament de Bardinet —, résistant, étalé sur le bord interne de l'olécrâne.

Quelques fibres se surajoutent au ligament latéral interne. Elles croisent en biais le faisceau postérieur, constituant le ligament de Cooper, étendu de l'olécrâne à l'apophyse coronoïde (fig. 139).

4° **Ligament latéral externe.** — Il forme un éventail fibreux inséré par son sommet à l'épicondyle, épanoui par sa base. De ses trois faisceaux : *a*) l'*antérieur* contribue à épaissir le ligament annulaire en avant ; — *b*) le *moyen*, faisceau principal, descend sur l'arête postérieure de la petite cavité sigmoïde, se prolonge en arrière jusqu'au bord interosseux du cubitus et se perd en dehors sur le ligament annulaire ; — *c*) le *postérieur*, large et épais, s'insère à tout le bord externe de l'olécrâne.

5° **Ligament annulaire.** — Il enserre horizontalement la partie de la cap-

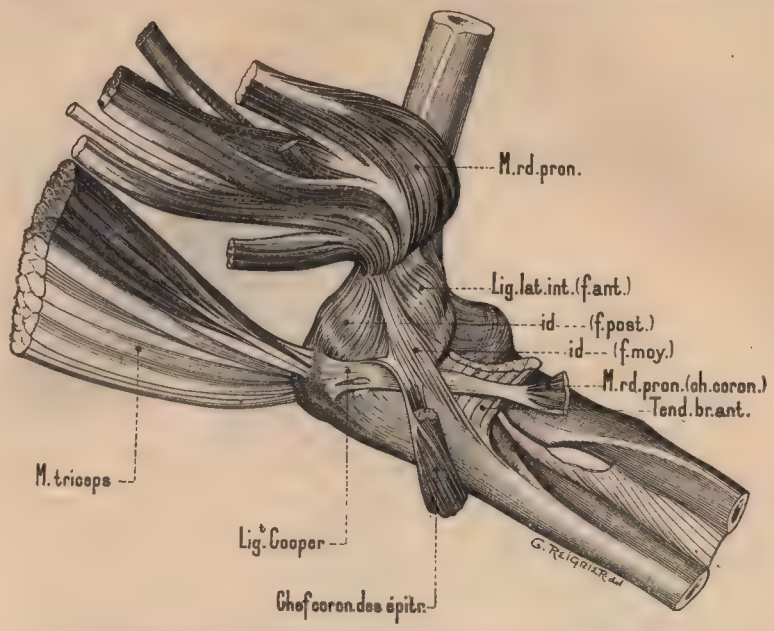

Fig. 139 (Dujarier). — *L'Articulation du Coude gauche. — Face interne.*

sule qui couvre l'articulation radio-cubitale supérieure. C'est un demi-entonnoir fibreux, solide, formé de fibres propres, allant de l'arête oblique antérieure de la petite cavité sigmoïde à son arête postérieure; il est épaissi par les expansions des faisceaux antérieur et moyen du ligament latéral externe.

D. — **Synoviale.** — Elle tapisse toute la surface intérieure de la capsule, fait hernie au-dessus du ligament antérieur dans la flexion, au-dessus du ligament postérieur dans l'extension. Elle envoie, autour de la tête radiale, un prolongement lâche, formant un bourrelet circulaire au-dessous du ligament annulaire et faisant saillie au-dessous de l'interligne cubito-radial supérieur.

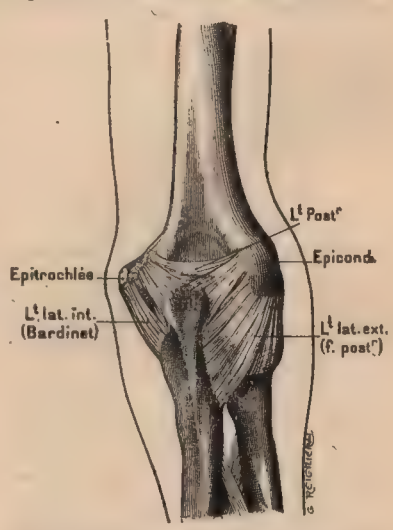

Fig. 140 (Dagron). — *L'Articulation du Coude droit. — Face postérieure.*

E. — **Lymphatiques de l'articulation du coude.** — La capsule est sillonnée par un réseau particulièrement abondant au voisinage des insertions osseuses. Des collecteurs articulaires, les uns — principaux — suivent les veines para-articulaires, les autres — accessoires — sont irréguliers dans leur répartition.

« Les groupes ganglionnaires résumant la circulation lymphatique de cette articulation

sont : *a*) le ganglion cubital externe ; *b*) le ganglion épitrochléen ; *c*) les ganglions huméraux profonds ; *d*) le ganglion radial ou rétro-huméral ; *e*) les ganglions axillaires centraux ou huméraux. » — Le *ganglion radial ou rétro-huméral*, non encore signalé, est situé dans la gouttière radiale « et doit être considéré comme un ganglion solitaire du bras » (Tanasesco, 1912).

F. — **Rapports.** — Immédiatement : en avant, le muscle brachial antérieur ; en arrière, le tendon du triceps, cachant la plus grande partie de l'articulation ; l'un et l'autre sont unis lâchement aux faibles ligaments sous-jacents. En dehors, la série des extenseurs —

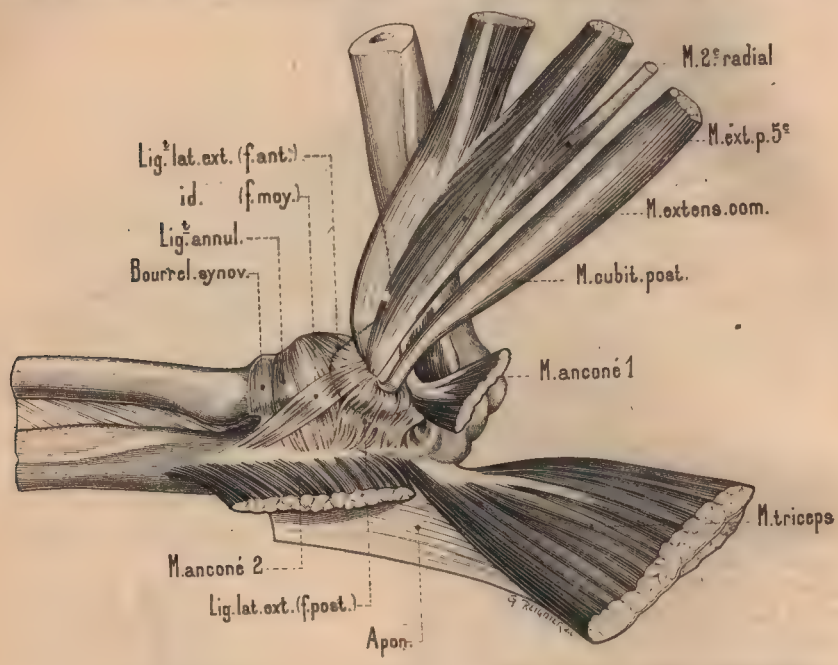

Fig. 141 (Dujarier). — *L'Articulation du Coude gauche. — Faxe externe.*

épicondyliens — faisant corps avec le ligament latéral externe. En dedans et en avant, la série des fléchisseurs — épitrochléens — serrés contre le ligament latéral interne. — Plus superficiellement, en avant, les formations capitales du coude — artère humérale, nerf médian en dedans du tendon du biceps — garanties par l'expansion aponévrotique. — En arrière et en dedans, le nerf cubital, dans la gouttière épitrochléo-olécrânienne.

G. — **Mouvements.** — Les principaux sont : la *flexion* et l'*extension* qui s'exécutent par le glissement de la grande cavité sigmoïde sur la trochlée. Ils sont limités par la rencontre des surfaces osseuses.

La *rotation* s'effectue également dans la radio-cubitale supérieure, et dans la radio-cubitale inférieure ; elle détermine deux positions principales de l'avant-bras (la rotation en dedans LA PRONATION ; la rotation en dehors LA SUPINATION) par déplacement du radius autour d'un axe représenté par le cubitus, qui, lui, se déplace seulement, et légèrement, par son extrémité inférieure.

Article VI.

LES OS ET LES ARTICULATIONS DE LA MAIN

Le squelette de la main se compose de 27 os : les 8 os du carpe, les 5 métacarpiens, les 14 os des doigts comprenant 5 phalanges, 4 phalangines, 5 phalangettes.

A. — LE CARPE

Le carpe comprend huit os courts, polygonaux, sur deux rangs de quatre. Du bord radial au bord cubital, ceux de la première rangée sont : le *scaphoïde*, le *semi-lunaire*, le *pyramidal*, le *pisiforme* ; — ceux de la deuxième : le *trapèze*, le *trapézoïde*, le *grand os*, l'*os crochu*.

A. — **Coup d'œil d'ensemble.** — Avant d'examiner chacun de ces os, dont l'étude se réduit à une énumération aride de facettes, il convient d'essayer de fixer leur situation réciproque et leurs connexions par une description analytique — un peu schématisée. Il se trouve d'ailleurs que, la topographie des os du poignet — telle que je l'envisage — répond à certaines dispositions musculaires et surtout nerveuses de la main que je ne manquerai pas de signaler. Le schéma ci-joint (fig. 142) commente le texte.

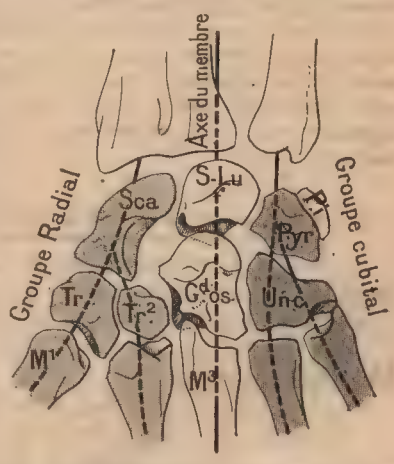

Fig. 142 (diagramme). — *Les trois groupes osseux du Carpe.* Dos du poignet gauche.

L'axe de l'avant-bras laissé en supination — ses deux os restant parallèles — part de la petite cavité sigmoïde du cubitus, suit la membrane interosseuse et coupe à peu près perpendiculairement la facette semi-lunaire de l'extrémité inférieure du radius. Prolongé, il perce le semi-lunaire, puis le grand os, et à la main se confond sensiblement avec l'axe du 3e métacarpien, puis avec celui du 3e doigt.

1° *Semi-lunaire* et *grand os* figurent le Groupe axial du poignet. Le semi-lunaire applique sa tête sur la facette interne du radius ; sa gorge coiffe la tête du grand os. Le grand os, par en bas, s'engrène principalement dans l'extrémité supérieure du 3e métacarpien. — Restent 6 os : 3 du côté cubital, 3 du côté radial.

2° Groupe cubital. — Le *pisiforme* s'articule avec le seul pyramidal, dont il est l'annexe. Laissons de côté cette *apophyse mobile*, saillante en avant et en dedans du poignet. — Les deux autres os s'interposent entre la tête du cubitus et les deux derniers métacarpiens. Le *pyramidal* articule : sa face supérieure avec le fibro-cartilage triangulaire de la grande articulation du poignet ; sa face inférieure avec la face supéro-interne de l'os crochu. — L'*unciforme*, par en bas, s'élargit : sa facette en dos d'âne renversé s'encastre dans l'angle obtus formé par la coaptation des extrémités supérieures des 4e et 5e métacarpiens. — Par leur face externe, les deux osselets cubitaux s'adossent aux deux os du groupe axial : le pyramidal accole sa base au semi-lunaire ; l'os crochu s'articule principalement avec le grand os.

3° Groupe radial. — Le scaphoïde d'une part, le trapèze et le trapézoïde d'autre part s'interposent entre le radius et les deux premiers métacarpiens. Le *scaphoïde* par sa face supérieure s'emboîte dans la facette externe du radius ; sa facette postéro-inférieure se dédouble pour jouer sur les très étroites facettes supérieures du trapèze et du trapézoïde. Le *trapèze*, par son ensellure inférieure, est remarquablement adapté à l'articulation très mobile que figure avec elle l'extrémité supérieure du premier métacarpien. Le *trapézoïde* par contre s'encastre énergiquement dans l'accent circonflexe du 2e métacarpien.

Les connexions latérales internes du groupe radial doivent retenir l'attention. Le scaphoïde, incliné obliquement, en dehors et en haut du carpe, se couche et prend point d'appui — par sa face interne — principalement sur la tête du grand os ; très accessoirement, il entre en contact avec le semi-lunaire par une tout petite facette ; — trapèze et trapézoïde sont intimement unis l'un à l'autre ; le dernier s'adosse au grand os.

Le vé itable centre osseux du carpe est le grand os. Autour de lui gravitent 7 os : le trapézoïde et l'os crochu se serrent contre lui ; le scaphoïde et le semi-lunaire l'emboîtent (disposition grâce à laquelle l'articulation médio-carpienne conserve quelque mobilité). Le 3e métacarpien fait franchement corps avec lui, grâce à son long éperon styloïdien qui remonte sur la face postérieure du grand os. Enfin il est aussi en contact — par d'appréciables facettes (surtout l'externe) avec les 2e et 4e métacarpiens.

A un autre point de vue, on peut rattacher le groupe radial au groupe axial. Les 5 os externes figurent ainsi un **bloc** osseux qu'on peut appeler **thénarien** ; les 3 os internes formant le **bloc hypothénarien.**

Au bloc thénarien doivent être rattachés les trois premiers métacarpiens, les muscles thénariens et le nerf médian. Au bloc hypothénarien, les muscles hypothénariens et le nerf cubital. Cette division (à laquelle on pourrait reprocher ses imprécisions, mais qui suffit pour le moment) justifie, quant à moi, la classification que j'ai tentée et que je ne regretterai pas si elle a pu jeter un peu d'ordre et de clarté dans une partie difficile de l'ostéologie.

§ 1. — Les os de la premi ère rangée du carpe.

A. — Le Scaphoïde ou Os naviculaire. — Os chef de file, le plus étendu de la rangée, il présente :

a) Deux faces non articulaires : 1° la *palmaire* ; irrégulièrement triangulaire, elle donne attache à des ligaments. Le bord radial la limite en dehors ; — 2° la *dorsale*, oblique, rugueuse, pour des insertions ligamenteuses. Elle est marquée en bas et en avant, par le **tubercule du scaphoïde** (insertion du ligament latéral externe du poignet) dont on peut apprécier la saillie au-devant de la racine du pouce ; —

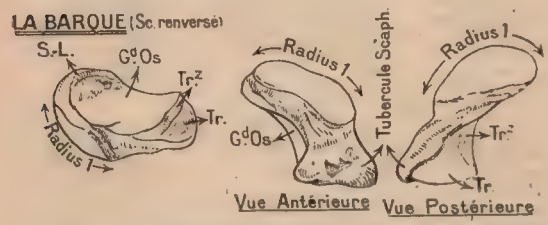

Fig. 143. — *Le Scaphoïde gauche.* (Suivre les os sur un carpe dont les pièces glissent sur ficelles ; les tourner, les retourner ; — les croquer dans leurs différentes positions. Apprécier l'homogénéité du carpe articulé).

b) Trois faces articulaires : 1° la *supérieure*, convexe, empiétant sur la face dorsale, pour la fossette scaphoïdienne du radius ; — 2° l'*interne*, excavée en avant pour la tête du grand os, déprimée en haut par la facette semi-lunaire ; — 3° l'*inféro-postérieure*, triangulaire, subdivisée en deux facettes pour le trapèze et le trapézoïde.

Connexions et insertions musculaires. — Le scaphoïde s'articule avec 5 os :

radius en haut, semi-lunaire et grand os en dedans; trapèze et trapézoïde en bas. — Il donne attache en avant au muscle court abducteur du pouce.

B. — **Le Semi-lunaire ou Os intermédiaire.** — Il présente :

a) Deux faces non articulaires : 1° la *palmaire*, convexe ; — 2° la *dorsale*, aplatie (insertions ligamenteuses) ; —

b) Quatre faces articulaires : 1° la *supérieure*, quadrilatère, convexe, pour la fossette semi-lunaire du radius ; — 2° l'*inférieure*, excavée pour la tête du grand os ; — 3° l'*interne*, demi-circulaire pour le pyramidal, séparée de l'inférieure par un bord qui atteint l'os crochu ; — 4° l'*externe*, en croissant, pour le scaphoïde.

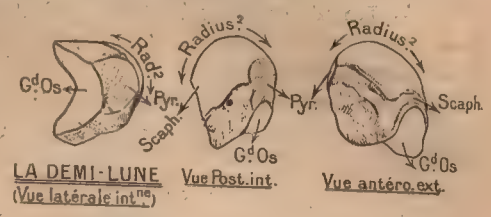

Fig. 144. — *Le Semi-lunaire gauche.*

Connexions. — Le semi-lunaire s'articule avec 5 os : radius en haut, grand os en bas, pyramidal et os crochu en dedans, scaphoïde en dehors.

C. — **L'Os pyramidal ou Cunéiforme.** — *a*) De ses quatre faces articulaires : 1° la plus caractéristique est l'*antéro-interne*, pour le pisiforme ; ovalaire ou circulaire, elle couvre la plus grande partie de la face palmaire. Les autres sont : 2° la *base* — *face radiale* — pour le semi-lunaire ; — 3° la *supérieure*, rugueuse, articulée avec la face inférieure du fibro-cartilage triangulaire (p. 153) qui la sépare de la tête du cubitus ; — 4° l'*inféro-externe* pour l'os crochu, large, triangulaire.



Fig. 145. — *Le Pyramidal gauche.*

b) La seule face non articulaire est *postéro-interne* : un tubercule la surmonte qui donne attache aux fibres postérieures du ligament latéral interne du poignet.

Connexions. — L'os pyramidal s'articule avec 3 os : pisiforme en avant et en dedans; semi-lunaire en dehors ; os crochu en bas et en dehors.

D. — **Le Pisiforme.** — Du volume et de la forme d'un gros pois, aplati de dedans en dehors, il fait une légère avancée sur la lèvre interne du carpe.

Sa face articulaire, unique, ovalaire ou circulaire, pour le pyramidal, est dorsale. Tout son contour est déprimé par un liséré osseux, bien indiqué en avant par le passage de l'artère cubitale.

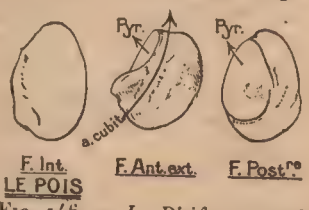

Fig. 146. — *Le Pisiforme gauche.*

Tout le reste de l'os est couvert par des insertions ligamenteuses : ligament piso-unciforme sur le tubercule inférieur, et surtout ligament latéral interne du poignet.

G. Gérard.

Connexions et insertions musculaires. — Le pisiforme s'articule avec le seul pyramidal. Il donne attache à trois muscles : cubital antérieur et petit palmaire, court abducteur du petit doigt.

§ 2. — **Les os de la seconde rangée du carpe.**

E. — **Le Trapèze ou Grand multiangulaire.** — L'os chef de file du second rang se reconnaît à sa crête surplombant en avant sa facette métacarpienne, caractéristique.

a) De ses TROIS FACES NON ARTICULAIRES : 1° la *palmaire* s'excave en une gouttière oblique, pour le tendon du muscle grand palmaire ; limitée en avant, en dehors et en bas par la crête du trapèze qui donne attache au ligament annulaire du carpe et au muscle opposant : 2° l'*externe* et 3° la *dorsale* sont couvertes par des ligaments.

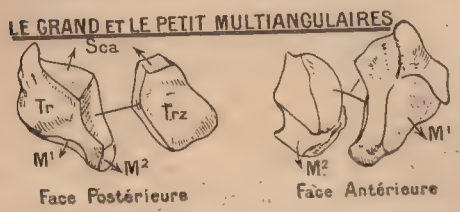

FIG. 147. — *Le trapèze — Tr — et le trapézoïde gauches.*

b) Les TROIS *autres* FACES sont ARTICULAIRES : 1° l'*inférieure*, large, en forme de dos de selle renversée, pour le premier métacarpien ; — 2° l'*interne*, carrée, pour le trapézoïde en haut, séparée par une vive arête de la facette inféro-interne pour le 2e métacarpien ; — 3° la *supérieure*, pour le scaphoïde.

Connexions et insertions musculaires. — Le trapèze s'articule avec 4 os : scaphoïde en haut, 1er et 2e métacarpien en bas, trapézoïde en dedans. Il donne attache aux muscles opposant, court fléchisseur, court abducteur, long abducteur du pouce.

F. — **Le Trapézoïde ou Petit multiangulaire.** — Le plus petit des os carpiens, après le pisiforme, il présente :

a) DEUX FACES NON ARTICULAIRES : 1° la *palmaire*, rugueuse ; — 2° la *postérieure*, la plus étendue, pour des ligaments ;

b) QUATRE FACES ARTICULAIRES : 1° l'*inférieure*, caractéristique, en forme de selle, échancrée en **V** à son bord postérieur, pour la base du 2e métacarpien ; — 2° l'*externe*, pour le trapèze ; — 3° l'*interne*, pour le grand os ; — 4° la *supérieure*, pour le scaphoïde.

Connexions et insertions musculaires. — Le trapézoïde est coincé entre 4 os : trapèze, scaphoïde, grand os, 2e métacarpien. Il donne attache en avant à des faisceaux du court fléchisseur et de l'adducteur oblique du pouce.

G. — **Le grand os ou Os à grosse tête.** — J'ai signalé plus haut l'importance du plus gros des carpiens, qui se campe au centre du poignet, comme le père au milieu de ses enfants. — La descriptive lui attribue : une **tête** arrondie, coiffée par le scaphoïde et le semi-lunaire ; — un *col* ; — un *corps*.

Ces particularités mentionnées, je reprends l'ordre didactique adopté et j'envisage :

a) DEUX FACES NON ARTICULAIRES, rugueuses, gravées de mamelons, de dépressions, de trous : — 1° la *palmaire*, avec son tubercule (insertions musculaires et ligamenteuses) ; — 2° la *dorsale*.

b) QUATRE FACES ARTICULAIRES : 1° la *supérieure*, tête saillante, surface étendue,

déjà indiquée ; — 2° l'*externe*, carrée pour le trapézoïde ; — 3° l'*interne*, déprimée en haut et le long de son bord postérieur pour la surface irrégulière, allongée, d'articulation de l'os crochu (excavée et non articulaire en avant — insertions ligamenteuses) ; — 4° l'*inférieure* sculptée de trois facettes inégales ; la moyenne, principale, pour le 3e métacarpien ; les deux extrêmes, accessoires, pour les 2e et 4e métacarpiens.

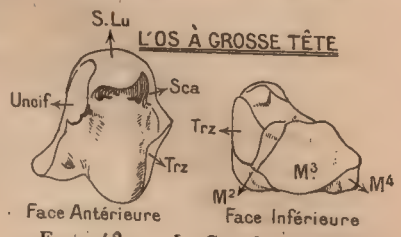

Fig. 148. — *Le Grand os gauche.*

Connexions et insertions musculaires. — Le grand os est enclavé entre 7 os : scaphoïde, semi-lunaire en haut ; crochu en dedans ; trapézoïde en dehors ; 3e, 2e et 4e métacarpiens en bas. — Sa face antérieure donne attache au court fléchisseur et à l'adducteur oblique du pouce.

L'**Os central du carpe.** Assez rarement — 4 fois sur 1 000 — (Gruber) — on trouve sur le dos du carpe, un nodule osseux supplémentaire, à la jonction de la tête du grand os, du scaphoïde et du trapézoïde. Cet os CENTRAL représente vraisemblablement le 2e point d'ossification — très primitif et constant — du scaphoïde, resté indépendant.

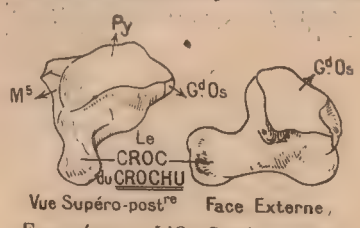

Fig. 149. — *L'Os Crochu gauche.*

H. — L'Os crochu ou Unciforme.

— De forme irrégulière, il est prolongé en avant par un crochet saillant, l'**Apophyse unciforme** auquel il doit son nom : concave en dehors, et bordant par son creux externe la gouttière carpienne en dedans, elle fournit une insertion puissante au ligament annulaire antérieur, et à des muscles hypothénariens.

a) De ses FACES NON ARTICULAIRES : 1° la *palmaire* s'enfonce en coin en regard

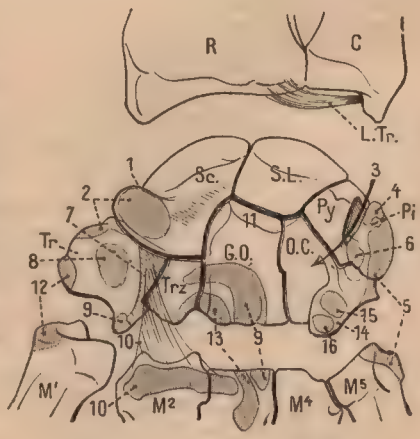

Fig. 150. — *Le Carpe droit vu d'en avant. Relations des osselets et insertions musculaires.*

1. Apophyse du Sc. ; — 2. Court abducteur du pouce ; — 3. Artère cubitale ; — 4. Petit palmaire ; — 5. Cubital antérieur ; — 6. Abducteur du petit doigt ; — 7. Apophyse du Tr. ; — 8. 9. Opposant, court fléchisseur du pouce ; — 10. Gouttière et insertions du grand palmaire ; — 11. Tête du grand os ; — 12. Long abducteur et court extenseur du pouce ; — 13. Court abducteur du pouce ; — 14. Apophyse unciforme ; — 15. 16. Opposant, court fléchisseur du petit doigt ; — L. Tr. Ligament triangulaire.

de la dépression correspondante du grand os ; — 2° la *dorsale* est couverte par des ligaments ;

b) Des FACES ARTICULAIRES : 1° l'*externe* correspond au grand os ; — 2° l'*in-*

terne au pyramidal ; — 3° la *supéro-externe* au semi-lunaire ; — 4° l'*inférieure* est divisée en deux facettes pour la base des 4e et 5e métacarpiens.

Connexions et insertions musculaires. — L'os crochu s'articule avec 5 os : grand os, semi-lunaire, pyramidal ; 4e et 5e métacarpiens. Sur l'apophyse unciforme s'attachent l'opposant et le court fléchisseur du petit doigt.

Ossification des os du carpe. — Tous les os se développent aux dépens d'un seul point apparaissant après la naissance à une date variable — de la 1re à la 8e année. Le seul scaphoïde possède un point cartilagineux précoce (7e semaine fœtale) supplémentaire qui disparaît généralement, et peut persister, indépendant, comme os central.

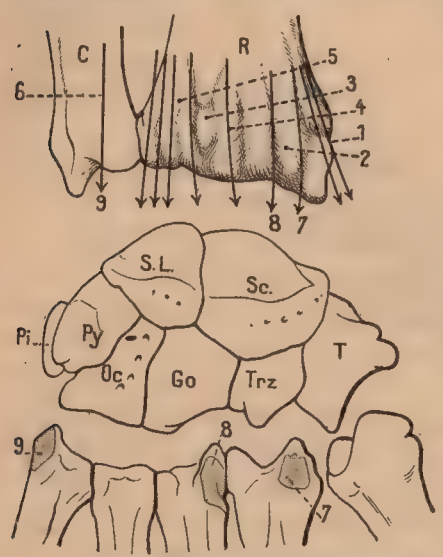

Fig. 151. — *Le Carpe droit vu d'en arrière ; gouttières du dos du poignet.*

3. Tubercule médian postérieur ; — Les gouttières : *du Radius* : pour 1. long abducteur et court extenseur ; — 2. 1er et 2e radial externes (7-8) : — 4. long extenseur du pouce ; — 5. extenseur propre de l'index et extenseur commun ; — *du Cubitus* : 6. pour cubital postérieur 9.

Le Massif carpien.

Unis les uns aux autres, les os figurent un groupe osseux homogène, interposé à l'avant-bras et au métacarpe, elliptique transversalement. On lui considère : 1° une *face antérieure*, concave en avant, présentant à sa partie moyenne une rigole profonde, la **gouttière carpienne**, limitée par deux fortes saillies osseuses, les apophyses externe et interne du carpe ; la saillie externe est déterminée par le scaphoïde et le trapèze, la saillie interne par le pisiforme et l'apophyse unciforme de l'os crochu. A l'état frais, la gouttière est transformée par le *ligament annulaire antérieur* en un tunnel ostéo-fibreux traversé par les tendons fléchisseurs des doigts et le nerf médian ; — 2° une *face postérieure*, convexe, longée par les tendons des muscles extenseurs ; — 3° un *bord supérieur*, convexe, articulé avec le radius et le fibro-cartilage triangulaire ; — 4° un *bord inférieur*, inégal et sinueux, articulé avec les métacarpiens ; — 5° un *bord externe*, radial ; — 6° un *bord interne*, cubital ; ils sont déjetés tous deux vers la face antérieure.

B. — L'ARTICULATION DU POIGNET.

L'articulation du poignet ou *radio-carpienne* est une condylienne, dont l'interligne arciforme (fig. 136, B), à concavité inférieure, se termine en dehors à l'apophyse styloïde du radius qui descend 1 centimètre plus bas que celle du cubitus.

A. — **Surfaces articulaires.** — Ce sont : 1° *du côté de l'avant-bras*, la surface carpienne de l'extrémité inférieure du radius avec ses deux facettes, scaphoïdienne et semi-lunaire d'une part ; d'autre part, la face inférieure du fibro-cartilage triangulaire en dedans, qui met au même niveau les deux portions de la

surface radio-cubitale, en continuant le cartilage d'encroûtement de la surface carpienne du radius. On a vu, en effet, que *le cubitus, débordé inférieurement par le radius, ne prend pas directement part à l'articulation.* — 2° Du *côté du carpe*, un condyle brisé formé par la réunion des trois premiers os de la première rangée — scaphoïde, semi-lunaire, pyramidal — tous trois recouverts de fibro-cartilage.

Le CONDYLE BRISÉ de la première rangée du carpe est formé par deux athrodies : *scapho-semi-lunaire* et *pyramido-semi-lunaire*. Leurs surfaces articulaires sont planes. Le scaphoïde est uni au semi-lunaire, le semi-lunaire au pyramidal par un ligament interosseux, dont la face superficielle, encroûtée de cartilage, affleure la convexité du condyle brisé, qu'il contribue ainsi à former (fig. 136). Chacun des os est en outre uni à son voisin par deux ligaments proches, courts : l'un antérieur ; l'autre postérieur.

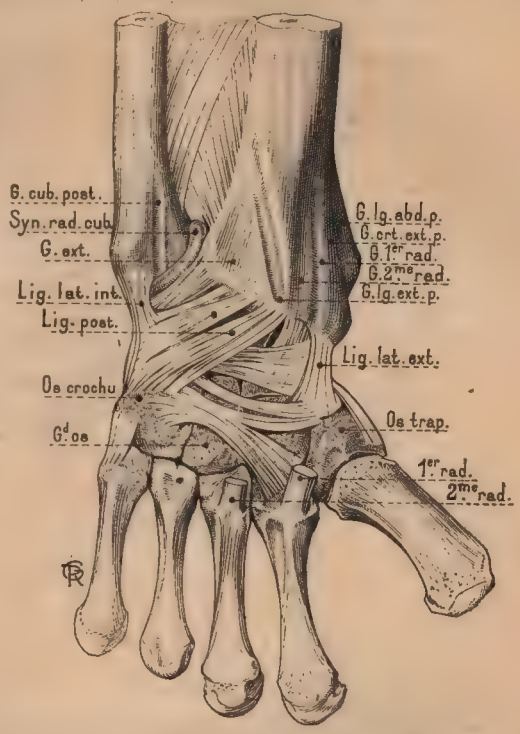

FIG. 152 (DUJARIER). — *L'Articulation Radio-Carpienne. Face postérieure.*

De dehors en dedans (de droite à gauche) : les gouttières des muscles — long abducteur du pouce, court extenseur du pouce, 1er et 2e radial, long extenseur du pouce, extenseur, cubital postérieur — sont indiquées par l'initiale *G*.

B. — **Capsule articulaire.** — Elle est composée de nombreux faisceaux, variables d'épaisseur et de direction, difficilement séparables des ligaments de renforcement. Elle s'insère : en haut sur la périphérie de la surface radiale, sur les bords du fibro-cartilage triangulaire au-dessus duquel elle est en continuité avec la capsule de la radio-cubitale inférieure ; — en bas, au pourtour du revêtement cartilagineux du condyle carpien.

C. — **Ligaments de renforcement.** — Ils sont inégalement résistants. « Les ligaments postérieurs sont les plus faibles, puis vient le ligament latéral interne, puis l'externe et enfin les ligaments antérieurs doués d'une puissance remarquable » (Tillaux).

1° **Ligament antérieur.** — Épais, solide, il est formé de deux faisceaux : *a*) le *faisceau radial* ou *antéro-externe, ligament arqué*, plus superficiel, s'étend, sous la forme d'une bande fibreuse puissante, de tout le rebord articulaire antérieur du radius au semi-lunaire, au pyramidal et au grand os ; — *b*) le *faisceau cubital* ou *antéro-interne*, plus profond, va du bord antérieur du fibro-cartilage triangulaire au pyramidal et au grand os ; ses fibres s'enchevêtrent au-devant du semi-lunaire avec celles du ligament arqué. Le ligament antérieur est tellement

résistant que dans l'effort qu'on fait pour le déchirer, c'est toujours l'extrémité inférieure du radius qu'on brise (mécanisme de la fracture de l'extrémité inférieure du radius).

2° **Ligament latéral externe.** — Il s'étend du sommet de l'apophyse styloïde du radius au tubercule du scaphoïde ; il est recouvert par la gaine du long abducteur du pouce qui lui adhère.

3° **Ligament latéral interne.** — Il s'étend de toute l'apophyse styloïde du cubitus (sauf de la face antérieure) au pisiforme, par ses fibres antérieures, et au pyramidal, par ses fibres postérieures. Il est renforcé en avant par le tendon du cubital antérieur.

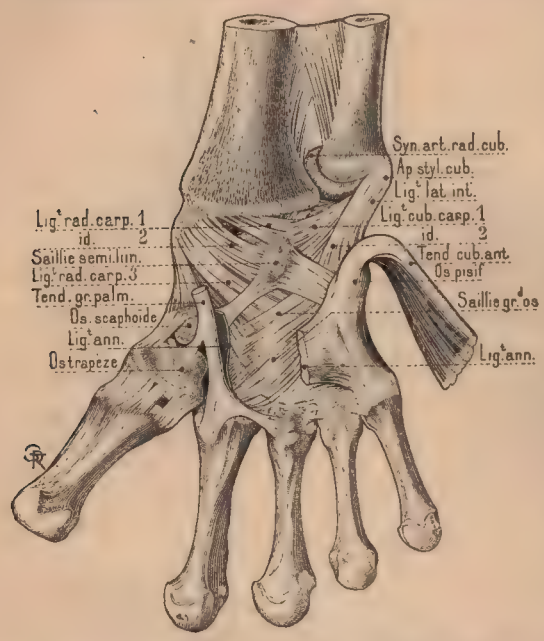

Fig. 153 (Dujarier). — *L'Articulation Radio-Carpienne. Face antérieure.*

A. *Ligament radio-carpien* : ses fibres supérieures (1) transversales, les moyennes (2) allant au semi-lunaire, les inférieures (3) au grand os ; — B. *Ligament cubito-carpien* : ses fibres supérieures (1) vont au semi-lunaire, les inférieures (2) au pyramidal et au grand os ; — C. *Ligament latéral interne*, de la styloïde cubitale au pisiforme.

Préparation. — Ouvrir dans toute leur longueur les gaines dorsales et palmaires ; enlever les tendons ; disséquer avec soin les gaines : elles se confondent avec les ligaments « et peuvent être considérées comme une dépendance de l'appareil ligamenteux de l'articulation » (Cruveilhier).

4° Ligament postérieur ou ligament droit. — Formé presque exclusivement de fibres radio-carpiennes, il descend du rebord articulaire postérieur du radius sur le ligament latéral interne avec lequel il se confond et sur la face postérieure du semi-lunaire et du pyramidal. Ce ligament dorsal, mince et complaisant (Farabeuf), permet de fléchir fortement la main sur l'avant-bras.

La partie profonde des gaines dans lesquelles glissent les tendons extenseurs adhère intimement au ligament postérieur.

D. — **Synoviale.** — Elle tapisse la surface intérieure de la capsule, s'insère sur le rebord d'encroûtement cartilagineux des surfaces articulaires, tend à s'insinuer entre les faisceaux des différents ligaments. Elle envoie un prolongement constant au devant de l'apophyse styloïde du radius. Quelquefois indépendante, elle communique très souvent avec les articulations voisines, radio-cubitale inférieure, piso-pyramidale.

E. — **Rapports.** — Le poignet est protégé sur toutes ses faces, par des tendons ; en arrière et sur les côtés, par une série de coulisses tendineuses solides occupées par des tendons : en avant, les fléchisseurs profond et superficiel des doigts, le grand palmaire, le petit palmaire ; — en dehors, le long abducteur du pouce, le court extenseur du pouce, le long extenseur du pouce, les premier et second radial externes ; — en dedans, le cubital

postérieur, le cubital antérieur ; — en arrière, l'extenseur commun des doigts, l'extenseur propre des doigts, l'extenseur propre de l'index, l'extenseur propre du petit doigt.

F. — **Mouvements.** — Tous les mouvements des condyliennes : *flexion, extension, adduction* et *abduction* se combinant pour effectuer la *circumduction*. Dans la flexion et l'extension, le condyle du carpe roule autour d'un axe transversal ; dans l'adduction et l'abduction, il s'incline vers le bord cubital ou le bord radial de l'avant-bras en glissant autour d'un axe vertical.

C. — LES ARTICULATIONS CARPIENNES

§ 1. — L'Articulation du pyramidal et du pisiforme.

L'articulation *piso-pyramidale* qui surplombe la partie antéro-interne du condyle brisé est le plus souvent indépendante. La capsule qui maintient juxtaposées, assez lâchement, les deux facettes articulaires est renforcée par des expansions fibreuses émanées, en dedans, du tendon du cubital antérieur et du ligament latéral interne. Le ligament inférieur, plus résistant, comprend deux faisceaux, l'un pisi-unciforme qui va au bord supérieur de l'apophyse unciforme ; l'autre pisi-métacarpien au tubercule du 5e métacarpien.

§ 2. — Les Articulations des os de la deuxième rangée.

Le trapèze, le trapézoïde, le grand os et l'os crochu sont articulés entre eux par trois arthrodies. — Les facettes articulaires, encroûtées de cartilage, sont reliées : 1° principalement par *trois ligaments interosseux* ; le plus solide rattache l'os crochu au grand os ; 2° accessoirement par des *ligaments palmaires*, transversaux ; 3° par trois *ligaments dorsaux*, faibles et transversalement étendus. — Leurs synoviales communiquent avec celle de l'articulation médio-carpienne, à laquelle elles appartiennent en réalité.

§ 3. — L'Articulation Médio-carpienne ou Carpo-carpienne.

L'articulation des deux rangées du carpe entre elles peut être considérée comme une *énarthrose double à surfaces continues*.

Les **surfaces articulaires** sont : en dehors, l'énarthrose constituée par les facettes planes du scaphoïde d'une part, du trapèze et du trapézoïde d'autre part ; en dedans, la condylienne constituée en haut par le scaphoïde, le semi-lunaire, et le pyramidal qui par leur réunion forment une cavité de réception, concave en bas, pour la tête du grand os et l'os crochu.

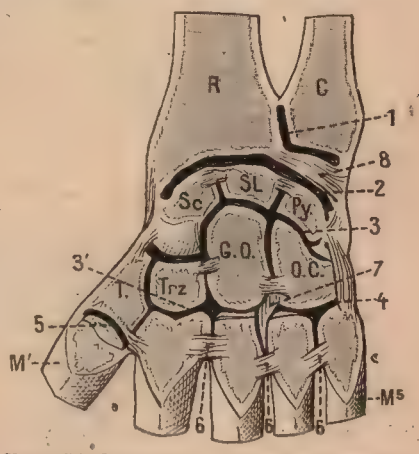

Fig. 154 (Farabeuf). — *Les cinq synoviales du poignet.*

1. La Radio-cubitale ; — 2. La Radio-carpienne ; — 3. La Médio-carpienne communiquant avec 3', carpo-métacarpienne moyenne ; — 4. La Carpo-métacarpienne interne ; — 5. La Trapézo-métacarpienne ; — Ligaments : 6. 6. intermétacarpiens ; — 7. intercarpo-métacarpien ; — 8. triangulaire.

La **capsule fibreuse**, mince, surtout en arrière, est renforcée : en avant par des ligaments *qui convergent tous vers le tubercule du grand os*, et s'enchevêtrent avec les ligaments palmaires de la seconde rangée pour former le revêtement du fond de la gouttière carpienne,

ligament radié; en arrière par les ligaments : *scapho-pyramidal* bien développé, *pyramido-trapézien* et *pyramido-trapézoïdien*, entre lesquels la synoviale fait hernie.

La **synoviale** qui revêt la surface intérieure de la capsule fibreuse communique avec tous les interstices qui séparent tant les os de la seconde rangée que ceux de la première.

Les **mouvements** de glissement de la médio-carpienne sont fort limités par les ligaments interosseux.

D. — LE MÉTACARPE.

Le Métacarpe, squelette de la paume de la main, est formé par les **cinq Métacarpiens**; séparés par les quatre espaces interosseux, ils s'articulent, en haut avec les os de la deuxième rangée du carpe, en bas avec les phalanges.

§ 1. — Les os du Métacarpe.

Les Métacarpiens se désignent par leur numéro d'ordre: 1er, 2e, 3e, 4e, 5e mé-

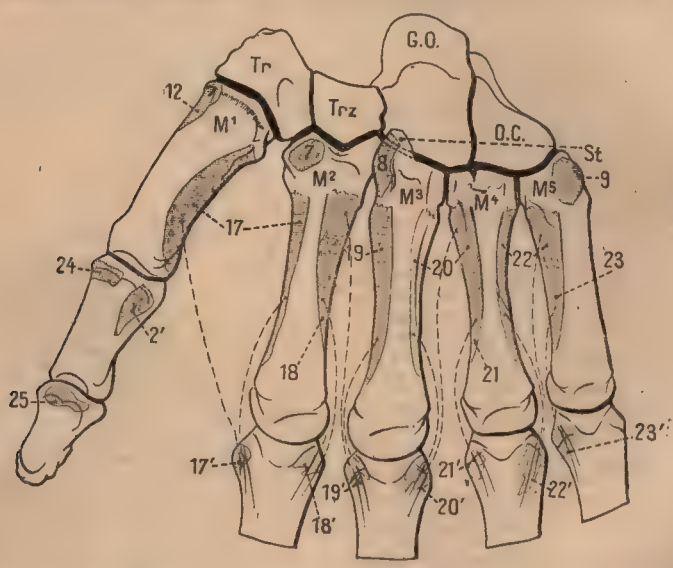

Fig. 155. — *Le dos du Carpe — 2e rang — et du Métacarpe de la main gauche. Insertions musculaires.*

Le trait gras figure l'interligne carpo-métacarpien. M2 le double accent circonflexe du 2e M.

2'. Court abducteur du pouce; — 7. 8. 1er, 2e radial externes; — 9. Cubital postérieur; — 12. Long abducteur du pouce; — 17. 17'. Premier, 19. 19. Second, 20. 20'. Troisième, 22. 22'. Quatrième interosseux *dorsaux*; — 18. 18'. Premier, 21. 21'. Second, 23. 23'. Troisième interosseux *palmaires*; — 24. Court extenseur du pouce; — 25. Long extenseur du pouce. *St.* Styloïde de M3.

tacarpien, en allant du pouce vers le petit doigt. Le 2e est le plus long, le premier le plus court; la longueur des 3e, 4e et 5e est intermédiaire à celle du 1er et du 2e. On décrit à ces os longs : une extrémité supérieure, un corps, une extrémité inférieure ou tête.

L'EXTRÉMITÉ SUPÉRIEURE OU BASE est carpienne. Plus large à la face dorsale qu'à la face palmaire, elle présente : une *facette supérieure*, articulaire pour les os de la seconde rangée du carpe ; — deux *facettes latérales* pour les métacarpiens voisins ; — des *facettes antérieures* et *postérieures* qui donnent attache à des ligaments.

Le CORPS. Prismatique triangulaire, il présente : un *bord antérieur*, palmaire, tranchant, concave en avant, séparant les *faces latérales palmaires* qui limitent les espaces interosseux ; — une *face postérieure* ou *dorsale*, légèrement convexe, de forme triangulaire à sommet supérieur, séparée des faces latérales par les bords latéraux.

L'EXTRÉMITÉ INFÉRIEURE. La *tête* du métacarpien, arrondie, aplatie latéralement, présente : au milieu, la *surface convexe d'articulation* avec la première phalange ; plus large et plus étendue du côté de la face palmaire où elle est limitée par un rebord concave en arrière et terminé par *deux cornicules pointues*, elle constitue un condyle encroûté de fibro-cartilage ; — latéralement, des *dépressions longitudinales* et des *tubercules* bien accusés pour l'insertion des ligaments latéraux.

Ossification. — Deux points : un primitif pour le corps et l'extrémité supérieure ; un complémentaire pour la tête. Les deux parties sont soudées à 18 ans.

A. — **Le Premier Métacarpien.** — Le plus court et le plus épais, divergent, remarquablement mobile sur le trapèze, il regarde : par sa face palmaire, du côté cubital ; par sa face dorsale, en arrière, en haut et surtout en dehors.

L'EXTRÉMITÉ SUPÉRIEURE, excavée en selle, s'articule avec la face inférieure du trapèze. Elle est surmontée en avant par un bec saillant pour les ligaments proches, et marquée en dehors par le tubercule d'insertion du long abducteur du pouce.

Le CORPS s'arrondit en avant par la confusion des faces latérales palmaires avec le bord antérieur mousse : il présente ainsi une véritable *face palmaire* donnant insertion : en dehors et sur toute sa longueur à l'opposant du pouce ; en dedans sur les 3/4 supérieurs au premier interosseux dorsal.

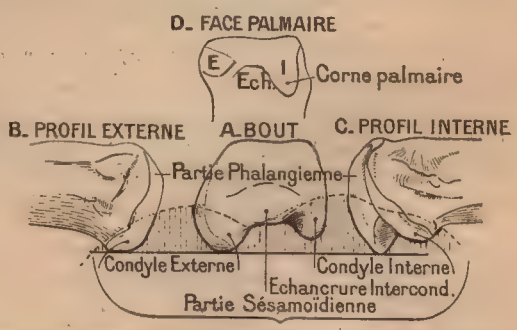

FIG. 156 (fig. de démonstration). — *La tête du premier métacarpien gauche.*

La TÊTE, élargie dans le sens transversal, s'arrondit du côté dorsal. Le cartilage qui encroûte la surface articulaire est bordé par un sillon (*col anatomique* de Malgaigne) ; son bord interne décrit une courbe régulière ; sur le bord externe, la partie inférieure ou sésamoïdienne fait presque un angle droit avec la partie supérieure ou phalangienne. Les tubercules latéraux « se forment par un déjettement lent des bords de l'os ».

« L'extrémité phalangienne du métacarpien est recourbée et saillante dans le sens de la flexion, saillante sous la forme de deux condyles palmaires avec échancrure inter-condylienne. De cette échancrure part une crête médiane mousse, peu étendue, quelquefois presque nulle, quelquefois assez développée pour donner à la tête de l'os la forme d'une

double trochlée, mais du côté palmaire seulement. Les deux condyles sont en général inégaux, l'externe est plus saillant, et en dehors et en avant.

« La surface cartilagineuse de la tête du métacarpien vu par le bout n'a pas toujours la même forme. Ordinairement, elle ressemble à un trapèze à angles arrondis dont la petite base est dorsale et la grande palmaire, dont le côté interne est perpendiculaire aux bases et l'externe oblique plus ou moins, suivant les sujets. De cette surface cartilagineuse, la plus grande partie correspond à la phalange ; les deux angles palmaires ou condyles s'articulent avec les os sésamoïdes » (Farabeuf, 1876).

B. — **Le Deuxième Métacarpien.** — Il est le plus long. L'EXTRÉMITÉ SUPÉRIEURE, qu'on doit bien connaître, montre : une *face supérieure* excavée, qui se colle au trapézoïde, surmontée en dedans par la facette d'articulation, étroite et longue, avec le grand os ; en dehors par une surface, tout petite, d'articulation avec le trapèze ; — une *face postérieure,* en double accent circonflexe, avec le tubercule d'insertion du premier radial externe ; — une *facette interne* pour le 3e métacarpien ; — des rugosités palmaires pour l'insertion du grand palmaire.

Les autres muscles qui s'attachent sur le 2e métacarpien sont : l'adducteur du pouce, sur le bord antérieur ; — le premier interosseux dorsal sur toute la surface radiale ; — sur la face cubitale, le premier interosseux palmaire (2/3 inférieurs) et le deuxième interosseux dorsal (1/3 postérieur).

C. — **Le Troisième Métacarpien.** — Bloqué entre le grand os, les 2e et 4e métacarpiens, il présente principalement, dans le prolongement externe de sa face dorsale, une saillie, *apophyse styloïde* (pour l'insertion du m. second radial externe) qui surplombe le grand os. Son EXTRÉMITÉ SUPÉRIEURE présente : en haut, une facette pour le grand os ; en dehors deux facettes pour le 2e métacarpien, en dedans deux facettes pour le 4e ; en avant des rugosités pour le m. adducteur transverse du pouce, qui s'étend sur tout le bord antérieur.

Sur le 3e métacarpien s'insèrent également : le 2e interosseux dorsal (face externe) et le 3e interosseux dorsal (face interne).

D. — **Le Quatrième Métacarpien.** — Carré par sa base, il présente : une facette supérieure, pour l'os crochu ; trois facettes externes, l'une postérieure, tout petite, pour le grand os ; les 2 autres inférieures ovales pour le 3e métacarpien ; une facette interne pour le 5e métacarpien.

Son CORPS donne attache : au 2e interosseux palmaire, par les 2/3 antérieurs de sa face externe ; au 3e interosseux dorsal par le 1/3 postérieur de la même face ; au 4e interosseux dorsal par toute sa face interne.

E. — **Le Cinquième Métacarpien.** — Il présente en haut : une facette pour l'os crochu ; en dehors, une facette pour le 4e métacarpien ; en dedans, un tubercule rugueux pour l'insertion du muscle cubital postérieur.

Son corps donne attache : à l'opposant du petit doigt sur le bord antérieur ; au 3e interosseux palmaire sur les 2/3 antérieurs de sa face externe ; au 4e interosseux dorsal sur le 1/3 postérieur de la même face.

E. — LES ARTICULATIONS CARPO-MÉTACARPIENNES.

Au nombre de cinq, elles représentent les articulations des os de la deuxième rangée du carpe avec la base des cinq métacarpiens.

A. — **Interligne carpo-métacarpien.** — A peu près transversal dans son ensemble, il est sinueux en arrière à la base des 3e et 2e métacarpiens ; *l'apophyse styloïde du 3e, couverte à l'état frais par le tendon du second radial externe, empiète sur la face dorsale du grand os ; la base du deuxième métacarpien enfourche la face inférieure du trapèze et ressemble en arrière « à deux accents circonflexes juxtaposés »* (Farabeuf).

B. — **Capsule articulaire.** — La capsule s'insère sur le rebord cartilagineux des deux surfaces articulaires.

C. — **Ligaments.** — Ils sont répartis en : dorsaux, intermétacarpiens. Leur connaissance est importante pour la désarticulation des métacarpiens.

1° Ligaments dorsaux. — Au nombre de neuf, ils sont courts et résistants : les trois pour le 2e métacarpien, viennent du trapèze, du trapézoïde et du grand os ; — des trois qui maintiennent le 3e métacarpien, l'un vient du trapézoïde, les deux autres du grand os ; — les deux, pour le 4e métacarpien, proviennent du grand os et de l'os crochu ; — enfin, le 9e va de l'os crochu au 5e métacarpien.

2° Ligaments intermétacarpiens. — Les uns sont interosseux, les autres sont palmaires.

a) Ligaments interosseux. — Les quatre derniers métacarpiens sont unis laté-

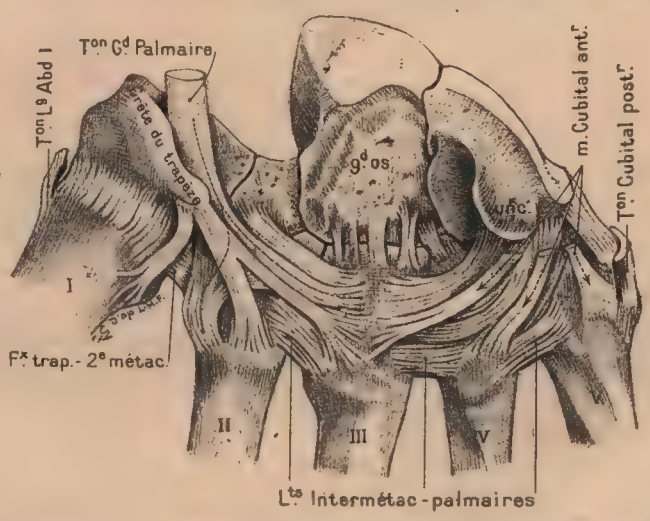

Fig. 157 (Farabeuf). — *Ligaments antérieurs carpo-métacarpiens et intermétacarpiens, main droite.*

* Ligament vertical cloisonnant du 4e métacarpien.

ralement à leur base par des ligaments courts (fig. 157), rattachant les facettes latérales de la base. — En outre, un puissant ligament interosseux — *ligament vertical cloisonnant* —, unit le grand os et l'os crochu à la base du 4e métacarpien ; il maintient étroitement juxtaposées les surfaces contiguës des 3e et 4e métacarpiens ; il s'insère entre les surfaces cartilagineuses, dont l'une s'articule avec le grand os, l'autre avec le 3e métacarpien.

b) Ligament carpo-métacarpiens palmaires. — Il y a 8 ligaments palmaires ; le premier, *intermétacarpien*, est une bande fibreuse superficielle transversalement étendue sur la base des quatre derniers métacarpiens. Des 7 autres, plus pro-

fonds : le premier va de la crête du trapèze au 1er métacarpien ; — le deuxième du trapèze au 2e métacarpien ; il *surcroise* l'expansion tendineuse externe de l'insertion du grand palmaire ; — *trois vont au 3e métacarpien* ; ils proviennent du trapèze, du grand os et de l'os crochu ; — les deux derniers s'insèrent au pisiforme et à l'os crochu et vont respectivement aux 4e et 5e méta-

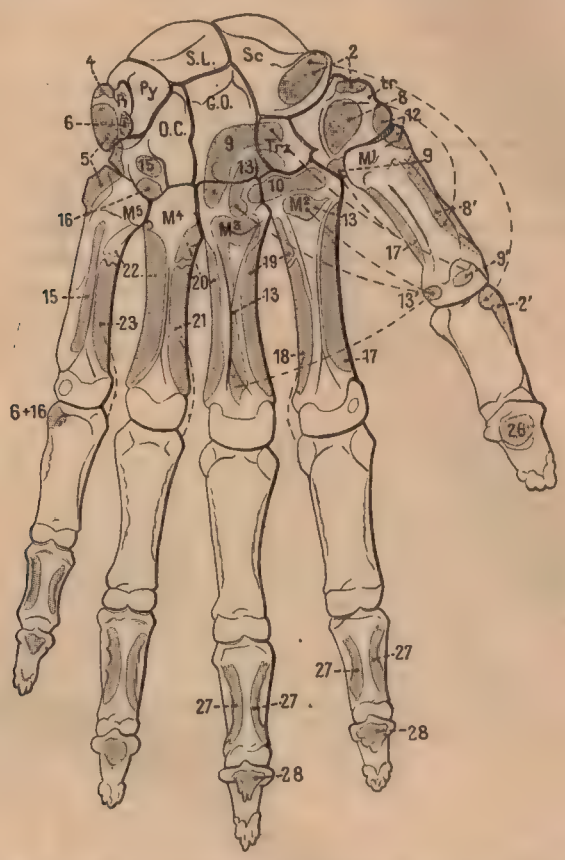

FIG. 158. — *La face palmaire du poignet et de la main gauches. Os, interlignes et insertions musculaires.*

2'. Court abducteur du pouce ; — 4. Petit palmaire ; — 5. Cubital antérieur ; — 6. Abducteur du petit doigt ; — 8. 8'. Opposant, et 9. 9'. Court fléchisseur du pouce ; — 10. Grand palmaire ; — 12. Long abducteur, 13. 13'. Court abducteur du pouce ; — 15. 15. Opposant, et 16. 16. Court fléchisseur du petit doigt ; — 17. 17. Premier, 19. Second, 20. Troisième et 22. Quatrième interosseux dorsal ; — 18. Premier, 21. Deuxième, et 23. Troisième interosseux palmaire ; — 26. Long fléchisseur du pouce ; — 27. 27. Fléchisseur superficiel ; — 28. 28. Fléchisseur profond des doigts.

carpiens ; les 5e, 6e et 7e sont recouverts par les languettes métacarpiennes d'insertion du cubital antérieur. *Les plus forts de tous les ligaments carpo-métacarpiens convergent vers la base palmaire du 3e métacarpien*, qui est ainsi immobilisé solidement dans le coin formé par le grand os d'une part, les 2e et 4e métacarpiens d'autre part.

D. — **Synoviale.** — La synoviale est double ; elle revêt la surface intérieure

de la capsule; elle envoie des prolongements jusqu'aux ligaments interosseux qui unissent la base des métacarpiens et les os de la deuxième rangée du carpe. D'une part, elle communique avec la synoviale médio-carpienne par l'interstice qui sépare le trapèze du trapézoïde. D'autre part, elle forme la synoviale carpo-métacarpienne interne.

E'. — L'ARTICULATION CARPO-MÉTACARPIENNE DU POUCE.

L'*interligne articulaire*, trapézo-métacarpien, légèrement concave en arrière, est dirigé en haut et en dehors. La *capsule* est lâche, plus résistante en dedans, mais renforcée en dehors par le tendon du long abducteur qui s'applique sur elle.

La *synoviale* est lâche et indépendante.

L'Artère Radiale passe du dos du trapèze à travers le premier espace interosseux, entre les 1er et 2e métacarpiens, pour gagner la paume de la main.

Mouvements. — *Flexion* et *extension* autour de l'axe de rotation; *abduction* et *adduction* autour d'un axe transversal qui traverse la base du métacarpien; *rotation* autour de l'axe longitudinal du métacarpien.

F. — LES DOIGTS.

§ 1. — Les Os des Doigts.

Chacun des doigts possède trois **phalanges** appelées, à partir du métacarpe, 1re, 2e, 3e phalanges ou mieux *phalanges, phalangines, phalangettes.* Le pouce n'a pas de phalangine.

A. — **La phalange.** — Elle a la forme d'un demi-cylindre, convexe sur le dos, coupé vers la face palmaire par une face plate concave. L'EXTRÉMITÉ SUPÉRIEURE est excavée par la *cavité glénoïde*, transversalement étendue, complétée en avant par le *fibro-cartilage glénoïdien*, qui s'articule avec la tête du métacarpien.

Sur le CORPS, la face palmaire est séparée de la face dorsale par deux bords tranchants, présentant tous deux à leur terminaison supérieure un *tubercule* pour l'insertion phalangienne du faisceau principal du ligament latéral.

L'EXTRÉMITÉ INFÉRIEURE, aplatie d'avant en arrière, est disposée en *poulie* ou *trochlée*, encroûtée de cartilage, pour l'articulation avec la 2e phalange; elle présente latéralement deux facettes circulaires pour l'insertion des ligaments latéraux.

La plus longue phalange est celle du médius, la plus solide celle du pouce.

Ossification. — Un point primitif pour le corps et l'extrémité inférieure; un point complémentaire — épiphysaire — pour l'extrémité supérieure.

B. — **La phalangine.** — Elle a la même forme demi-cylindrique concave en avant, convexe en arrière. L'EXTRÉMITÉ SUPÉRIEURE présente : en haut, deux facettes concaves séparées par une crête antéro-postérieure, encroûtées de fibro-cartilage, articulées avec la trochlée; latéralement, deux petits tubercules pour les insertions des ligaments latéraux; en arrière un tubercule médian, saillant sur la circonférence, qui répond à l'insertion de la languette moyenne du tendon de l'extenseur commun des doigts.

Le corps donne attache, par la moitié inférieure de sa face palmaire aux deux divisions du tendon fléchisseur superficiel des doigts, qui s'épandent également sur les bords latéraux.

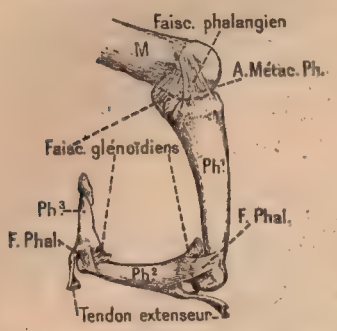

Fig. 159. — *Les articulations métacarpo-phalangienne et interphalangiennes.*

Les interlignes articulaires des doigts se trouvent un peu en avant de l'angle de flexion et non à son sommet.

L'extrémité inférieure présente une trochlée semblable à celle de la première phalange.

Les phalangines des doigts moyens (2e, 3e, 4e) ont sensiblement la même longueur.

Ossification. — Un point primitif pour le corps et l'extrémité inférieure ; un point complémentaire pour l'extrémité supérieure.

C. — **La phalangette ou phalange unguéale.** — Elle est courte, aplatie d'avant en arrière.

L'extrémité supérieure est subdivisée en deux petites cavités pour recevoir la trochlée de la phalangine ; la *face palmaire,* aplatie et rugueuse, donne attache aux fibres serrées de la pulpe du doigt ; elle est marquée en haut par le tubercule transversal d'insertion du tendon fléchisseur profond ; la *face dorsale,* convexe, recouverte par le derme sous-unguéal et l'ongle, se relève en haut pour recevoir le tendon extenseur.

L'extrémité inférieure s'arrondit assez régulièrement en fer à cheval — *apophyse unguéale* —.

La phalangette du pouce est la plus volumineuse et la plus large. Viennent, ensuite, par ordre décroissant, les phalangettes du médius, de l'annulaire, de l'index, du petit doigt.

Ossification. — Un seul point dans l'extrémité supérieure, poussant secondairement vers l'apophyse unguéale.

§ 2. — Les Os sésamoïdes de la Main.

On en compte de trois à six, toujours palmaires, du côté de la flexion des articulations métacarpo-phalangiennes : *deux sont constants, de type et de volume uniformes, au-devant de la métacarpo-phalangienne du pouce ; leur importance est grande.* Par ordre de fréquence, on en trouve un au-devant de chacune des métacarpo-phalangiennes de l'index et du petit doigt, un au-devant de la phalangienne du pouce ; d'autres plus rares, au-devant des articulations similaires des autres doigts. « Il sera facile de se souvenir de la forme et du volume des os sésamoïdes de la main en se représentant ceux d'un pois, d'une perle, d'une pilule, d'un grain de chénevis ou de millet » (Gillette).

§ 3. — Les Articulations Métacarpo-phalangiennes des quatre derniers doigts.

Ce sont des trochléennes constituées par l'articulation de la tête du métacarpien dans la cavité glénoïde de la phalange, agrandie en avant par le *fibro-cartilage glénoïdien,* méniscoïde qui embrasse le condyle métacarpien et se confond extérieurement avec le ligament transverse du métacarpe.

Leur **capsule** est mince à la face dorsale, sous le tendon extenseur dont elle reste séparée ; mais elle est solidement renforcée de chaque côté par les LIGAMENTS LATÉRAUX, trousseaux fibreux triangulaires épais et courts qui vont des facettes latérales de la tête métacarpienne aux tubercules antérieurs de la première phalange. Ils sont eux-mêmes recouverts par une écharpe transversale, *faisceau glénoïdien des ligaments latéraux*, qui embrasse la capsule en avant. Les ligaments glénoïdiens sont unis entre eux par le *ligament transverse du métacarpe* : cette bande fibreuse, étendue transversalement de la tête du 2e à la tête du 5e métacarpien, entre en relation immédiate au-devant de chaque articulation avec la gaine des tendons fléchisseurs.

L'interligne articulaire métacarpo-phalangien se trouve à 15 millimètres environ au-dessus de la commissure du pli digito-palmaire correspondant.

On rencontre souvent un os sésamoïde dans le ligament glénoïdien — côté palmaire — de l'index et du petit doigt, plus rarement dans celui du médius.

La **synoviale** est très lâche, surtout en arrière.

Mouvements. — Flexion, extension et hypertension. Adduction et abduction limitées. Rotation légère.

§ 4. — L'Articulation Métacarpo-phalangienne du Pouce.

La métacarpo-phalango-sésamoïdienne du pouce est une trochléenne.

Gillette 1872 — l'a remarquablement vue en anatomiste. Farabeuf — 1876 — a lumi-

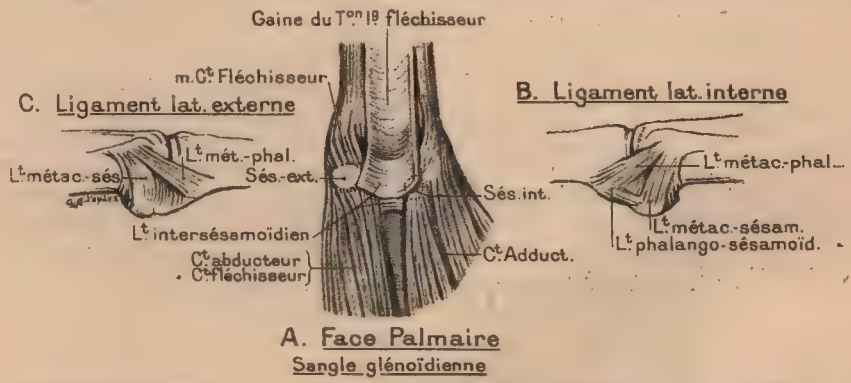

FIG. 160 (FARABEUF). — *Les ligaments de la métacarpo-phalangienne du pouce gauche.*

neusement précisé le rôle prépondérant de son appareil sésamoïdien dans l'irréductibilité de certaines luxations du pouce. L'intérêt du sujet est assez grand pour que je me sois autorisé à oublier un peu la concision imposée par le Manuel.

A. — **Surfaces articulaires.** — La tête du premier métacarpien s'emboîte dans la cavité de réception formée par l'*appareil glénoïdo-sésamoïdien.*

1. — La TÊTE est connue : je renvoie à sa description et à la figure 156. On a vu : que le condyle externe, plus proéminent, descend plus bas que l'interne, dont la cornicule est franchement palmaire ; — que le recouvrement fibro-cartilagineux est divisible en deux parties : une *supérieure, phalangienne,* la plus étendue ; une *inférieure, sésamoïdienne,* figurée par les deux angles palmaires.

2. — La CAVITÉ GLÉNOÏDE DE LA PHALANGE est réniforme, plus large et plus avancée

en dehors, légèrement excavée en arrière ; le bec de son bord antérieur est au tiers interne. En s'appliquant sur la tête, elle détermine un appréciable *déjettement en dehors de la face palmaire de la phalange*, une légère torsion par conséquent.

3. — Les SÉSAMOÏDES sont de forme et de grosseur constantes : l'externe — *scaphoïde du pouce* de Gillette — est moins épais et plus large, 7 à 8 mm. ; l'interne — *pisiforme du pouce* de Gillette — est plus rond, 4-5 mm. ; sa face articulaire est à peu près plane.

B. — **Capsule articulaire.** — Insérée sur le pourtour des encroûtements articulaires, elle est mince et lâche en arrière, épaisse partout ailleurs.

C. — **Ligaments.** — Deux ligaments latéraux et l'appareil glénoïdo-sésamoïdien s'appliquent sur la capsule à droite, à gauche, en avant.

1° **Ligaments latéraux.** — Chacun d'eux est composé de trois parties : *a*) un FAISCEAU MÉTACARPO-PHALANGIEN, qui du tubercule métacarpien se dirige en avant et en bas vers le tubercule de la phalange ; — *b*) un FAISCEAU MÉTACARPO-SÉSAMOÏDIEN, plus court, qui du tubercule métacarpien se porte directement en avant à l'os sésamoïde ; — *c*) un FAISCEAU PHALANGO-SÉSAMOÏDIEN, allant des rugosités de la face correspondante du sésamoïde à la phalange.

Le **ligament latéral interne** est particulièrement solide ; son trousseau métacarpo-phalangien gros, court et cylindrique, « résistant à toutes mes forces » (Farabeuf) ; son faisceau phalango-sésamoïdien étroit, cylindrique, également fort. — Le **ligament latéral externe** est formé d'une bandelette métacarpo-phalangienne épaisse, mais qu'on parvient à arracher (Farabeuf) et d'un faisceau phalango-sésamoïdien, mince et large comme les osselets correspondants et décomposable en fascicules.

2° **Appareil phalango- ou glénoïdo-sésamoïdien.** — Outre les faisceaux latéraux mentionnés, il comprend : *a*) le LIGAMENT TRANSVERSE OU INTER-SÉSAMOÏDIEN ; mince et aplati, figuré par de solides fibres transversales étendues entre les deux sésamoïdes, il est renforcé par ses connexions intimes avec la gaine du long fléchisseur ; — *b*) le LIGAMENT MÉTACARPO-SÉSAMOÏDIEN MOYEN ; solide, il s'insère en dedans du condyle externe, puis diverge et s'épanouit vers chacun des sésamoïdes.

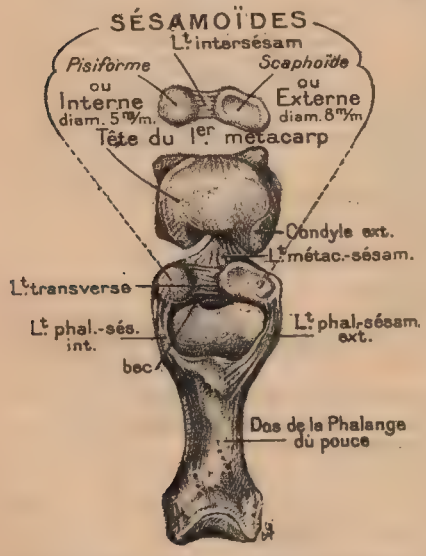

FIG. 161 (GILLETTE, un peu modifiée). — *L'appareil Sésamoïdien du pouce droit.*

PRÉPARATION. — Des plus simples : ouvrir largement l'article par sa face dorsale.

« — Les sésamoïdes, dit Farabeuf, doivent être considérés comme inséparables de la phalange avec laquelle ils sont comme articulés en charnière... Le ligament glénoïdien, endurci par la présence des osselets, *se replie facilement dans le sens de la flexion naturelle* comme le battant d'une table, mais *ne se redresse nullement dans le sens contraire*, du fait de la brièveté et du mode d'insertion des ligaments phalango-sésamoïdiens... »

D. — **Synoviale.** — Soulevée par les trousseaux fibreux, elle présente en avant de minuscules franges graisseuses.

E. — **Rapports.** — En avant et en arrière, la gaine des tendons long fléchisseur et long extenseur. — En dedans, le *groupe sésamoïdien interne*, adducteur oblique et faisceau interne du court fléchisseur. — En dehors, le *groupe sésamoïdien externe*, court abducteur recouvrant le court fléchisseur.

Indication pratique. — « Pour déterminer le siège de l'interligne de l'articulation métacarpo-phalangienne du pouce, on mène une ligne transversale perpendiculaire à l'axe longitudinal du doigt et passant par l'extrémité interne de la portion palmaire du pli digito-palmaire » (Rouvière, 1912).

F. — **Mouvements.** — Tous ceux des autres métacarpo-phalangiennes.

§ 5. — Les Articulations Phalangiennes.

Les articulations phalango-phalangiennes et phalangino-phalangettiennes sont des trochléennes.

Surfaces articulaires. — En haut, une trochlée pour la tête de la phalange supérieure avec gorge médiane et parties latérales saillantes ; — en bas, une glénoïde, divisée par une crête mousse agrandie par un fibro-cartilage glénoïdien.

Capsule articulaire. — Elle est mince et côtoyée en arrière par le tendon extenseur ; en avant elle est épaisse et résistante.

Ligaments. — Les ligaments latéraux sont comparables à ceux des métacarpo-phalangiennes ; comme eux, ils sont recouverts par le *ligament glénoïdien antérieur* et par des expansions latérales — *faisceaux phalangiens* — qui unissent le tendon extenseur à la gaine du tendon fléchisseur.

La **synoviale**, assez lâche, remonte jusqu'à la face palmaire de la phalange supérieure.

Fig. 162. — *Les Articulations phalangiennes.*

Mouvements. — Les seuls mouvements sont : la flexion et l'extension.

CHAPITRE SIXIÈME

LE MEMBRE INFÉRIEUR
OS ET ARTICULATIONS

Article I.

LA CEINTURE PELVIENNE

La ceinture du bassin est constituée en arrière par le sacrum et le coccyx, latéralement et en avant par les os iliaques.

§ 1. — L'Os Iliaque ou Os Coxal.

L'os de la hanche est l'os iliaque, *os coxal* ou *os des îles*. Il se développe aux dépens de trois pièces distinctes, primitivement indépendantes, convergeant l'une vers l'autre et se rejoignant à la partie antéro-supérieure de la cavité latérale de l'os — cavité cotyloïde — articulaire pour la tête du fémur. — **Ilion** en haut, **Pubis** en avant, **Ischion** en bas, séparés par un cartilage ayant la forme d'un Y ou mieux d'un T à branches inégales (⊤ ⊤), se soudent à la puberté pour constituer un os unique plat, volumineux, articulé en arrière avec le sacrum, s'appuyant latéralement sur la tête du fémur.

Fig. 163. — *Ossification de l'Os Iliaque* (sujet de 14 ans).

L'ilion, l'ischion et le pubis, points d'ossification primitifs de l'os iliaque, restent séparés jusqu'à la 16e année par un cartilage en Y dont les branches convergent vers le fond de la cotyloïde.

Il est tordu sur lui-même. — Il est classique de dire qu'il rappelle par sa forme un sablier ou les ailes d'un moulin à vent. Avec Poirier, je crois plus juste de le comparer à une hélice. « L'os iliaque est en effet formé de deux pièces triangulaires en éventail qui réunies par leur sommet tronqué sont orientées dans des plans réciproquement perpendiculaires : une torsion d'un quart de tour en sens inverse s'est produite au point de jonction des deux parties. De plus, comme dans les branches d'une hélice, chaque pièce triangulaire présente des courbures. La pièce supérieure est large et pleine : la pièce inférieure d'étendue moindre est perforée à son centre d'un large trou ; au niveau de la jonction des deux pièces est une vaste cavité hémisphérique ; dans la compa-

Fig. 164. — *Le Squelette des Membres Inférieurs. — Vue latérale gauche.*

raison que je crois juste, c'est par cette cavité que passerait l'arbre de couche actionnant l'*hélice iliaque* » (Poirier).

J'ajouterai : 1° qu'on peut figurer l'axe imaginaire, autour duquel les pièces de l'hélice iliaque sont tordues dans l'espace, par une ligne droite allant du contrefort osseux de l'aile inférieure (ischion) à la saillie, épine iliaque antéro-supérieure, de l'aile supérieure (cet axe coupe verticalement en arrière la partie moyenne de la cavité cotyloïde) ; 2° que les deux ailes de l'hélice sont inégalement développées ; l'aile supérieure étant plus large et plus haute, l'aile inférieure plus résistante ; 3° que l'arbre de couche de l'hélice iliaque passerait non par le centre, mais par la partie supérieure de la cavité cotyloïde et suivant la direction d'une ligne qui prolongerait le bord supérieur du col du fémur (dans la station verticale).

On décrit à l'os iliaque : deux faces, externe et interne ; quatre bords, antérieur, supérieur, postérieur, inférieur ; quatre angles.

A. — **Faces.**

1° **Face Externe.** — Elle présente :

a) Une *portion postéro-externe*, aile supérieure de l'hélice, comprenant la plus

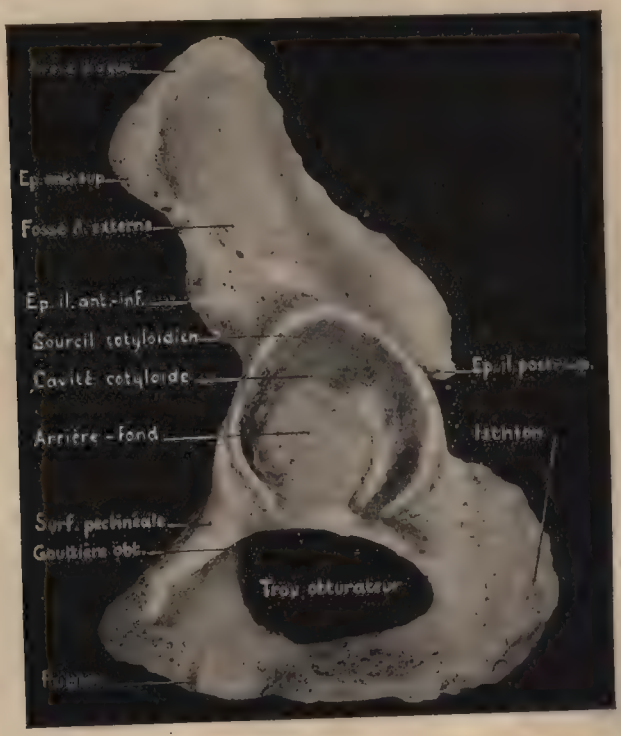

Fig. 165. — *L'Os Iliaque gauche. — Face externe.*

L'os, reposant sur la branche ischio-pubienne et la partie postérieure de la crête iliaque, montre surtout la portion antéro-inférieure (aile inférieure de l'hélice iliaque), les bords antérieur et inférieur.

grande partie de l'ilion ; c'est la **fosse iliaque externe** dans laquelle s'insèrent d'arrière en avant le grand, le moyen, le petit fessier, séparés par deux lignes courbes : *demi-circulaire postérieure ; demi-circulaire antérieure.*

b) Une *portion moyenne*, articulaire pour la tête du fémur ; c'est la **cavité cotyloïde** ou **acétabulum** qui regarde en avant, en bas et en dehors ; vaste dépression osseuse encroûtée de cartilage, interrompue en bas par la large *échancrure ischio-pubienne*, limitée par le sourcil cotyloïdien, excavée à sa partie centrale par une dépression non articulaire, *arrière-fond de la cavité*, qui est occupée par de la graisse et par les vaisseaux de l'articulation de la hanche. Sur la *gouttière sus-cotyloïdienne*, s'insère le tendon réfléchi du muscle droit antérieur de la cuisse ;

c) Une *portion antéro-inférieure*, aile inférieure de l'hélice, formée par l'union des branches du pubis et de l'ischion qui circonscrivent un orifice ovalaire, **trou ischio-pubien** (improprement trou obturateur) limité par une arête vive servant d'insertion à la membrane obturatrice, interrompu en haut et en avant par la *gouttière sous-pubienne*, dans laquelle passent les vaisseaux et le nerf obturateurs.

Sur la branche *horizontale* résultant de l'union du pubis et de l'ischion —

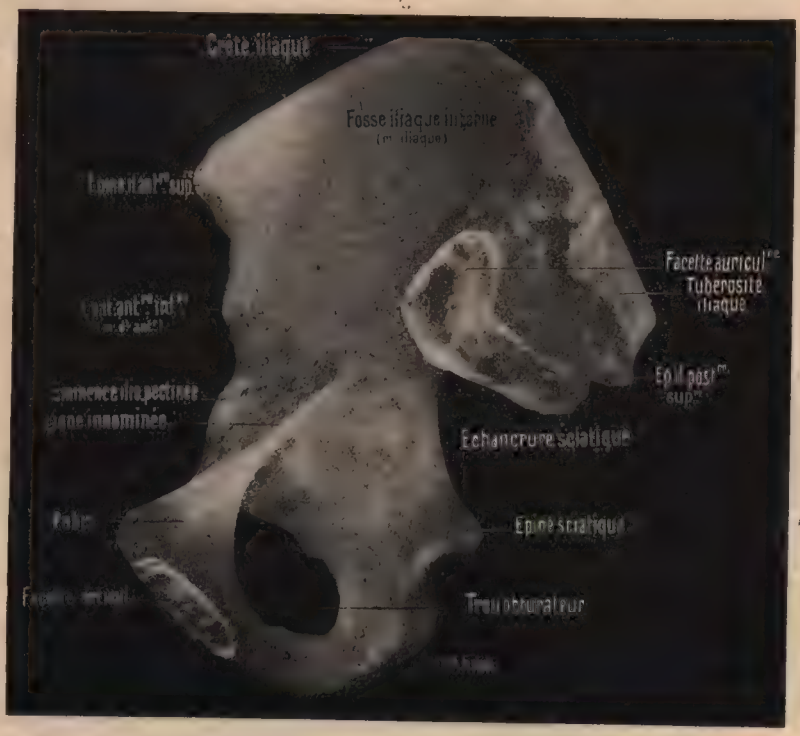

Fig. 166. — *L'Os Iliaque droit. — Face interne.*

branche ischio-pubienne — s'insèrent : le muscle obturateur externe et les muscles adducteurs de la cuisse : droit interne, grand adducteur, moyen adducteur, petit adducteur.

Membrane obturatrice. — Elle obture le trou ischio-pubien ; les fibres qui la composent, constituant une lame aplatie et mince comme du papier à cigarettes, sont groupées en lamelles irrégulières, attachées en dehors au pourtour du trou, en dedans à la

ligne rugueuse du bord interne de la branche ischio-pubienne. A sa partie supérieure seulement, elle s'épaissit pour limiter la *gouttière sous-pubienne* qui s'étend du tubercule obturateur interne au tubercule obturateur externe ou sous-cotyloïdien, bordant le passage des vaisseaux et du nerf obturateurs. En dehors, quelques-unes de ses fibres se poursuivent jusque sur la capsule articulaire de la hanche.

2° **Face Interne.** — Elle est figurée par deux portions très inégalement développées :

a) La plus petite, postéro-supérieure, présente : 1. la surface articulaire, *facette auriculaire*, dont la convexité vient s'emboîter dans l'auricule concave correspondante du sacrum ; — 2. derrière elle, la *tubérosité* ou *pyramide iliaque*, surface irrégulièrement quadrilatère, hérissée de saillies produites par l'insertion des puissants ligaments sacro-iliaques postérieurs ; et plus en dehors soulevée par les inégalités sur lesquelles se fixent des faisceaux de la masse commune.

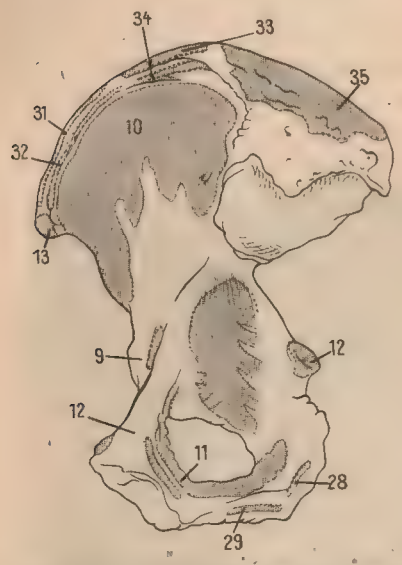

Fig. 167. — *L'Os Iliaque droit. — Face interne. Insertions musculaires.*

9. Petit psoas ; — 10. M. iliaque ; — 11. M. obturateur interne ; — 12. Releveur de l'anus ; — 13. Couturier ; — 28. Transverse du périnée ; — 29. Ischio-caverneux ; — 31. Petit oblique ; — 32. Transverse de l'abdomen ; — 33. Grand dorsal ; — 34. Carré des lombes ; — 35. Masse sacro-lombaire.

b) La portion de beaucoup la plus étendue est au-devant et au-dessous de la précédente ; elle appartient à la paroi latérale interne du bassin ; on peut l'appeler PORTION ABDOMINO-PELVIENNE DE LA FACE INTERNE. Deux versants la constituent : l'un supérieur, versant abdominal ou fosse iliaque interne, l'autre inférieur ou versant pelvien presque vertical, séparés et continus l'un avec l'autre par la ligne innominée.

1. La *ligne innominée* ou *ilio-pectinée* commence à l'épine du pubis par une crête souvent tranchante qui, à sa partie moyenne, devient insensiblement mousse, lisse et convexe, et se dirigeant en haut et en arrière s'étale à son extrémité pour se continuer d'une part sur le bord antérieur de la facette auriculaire, d'autre part sur le relief arrondi séparant les faces abdominale et pelvienne de l'aileron du sacrum.

2. Au-dessus de la ligne innominée, le VERSANT ABDOMINAL — **fosse iliaque interne** — orientée en haut, en avant et en dedans. Elle appartient au grand bassin et est comblée à l'état frais par la portion iliaque du muscle psoas-iliaque. Elle présente le trou nourricier de l'os.

3. Au-dessous de la ligne innominée, le VERSANT PELVIEN forme la paroi latérale de l'excavation pelvienne : α) en arrière, une surface quadrilatère presque verticale répondant à la partie interne de la cavité cotyloïde (et sur laquelle s'insère le m. obturateur interne), limitée par le bord antérieur de l'échancrure sciatique et l'épine sciatique (insertion de l'ischio-coccygien et de l'arcus tendineus) ; — β) en avant, formant la paroi antéro-latérale de l'excavation, la face

interne de l'aile inférieure de l'hélice iliaque, très comparable par son aspect extérieur à la face externe ; le trou ischio-pubien sur le rebord interne duquel s'insère le m. obturateur interne ; l'entrée de la gouttière sous-pubienne ; la branche descendante du pubis (insertion des faisceaux antérieurs du releveur de l'anus et des ligaments pubo-vésicaux) ; la branche ascendante et la face interne de l'ischion.

B. — **Bords de l'os iliaque.**

1° **Bord Antérieur.** — Il présente de haut en bas : 1° une saillie toujours

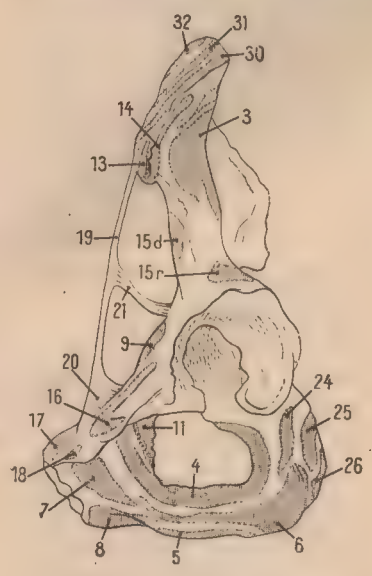

Fig. 168. — *L'Os Iliaque gauche.*

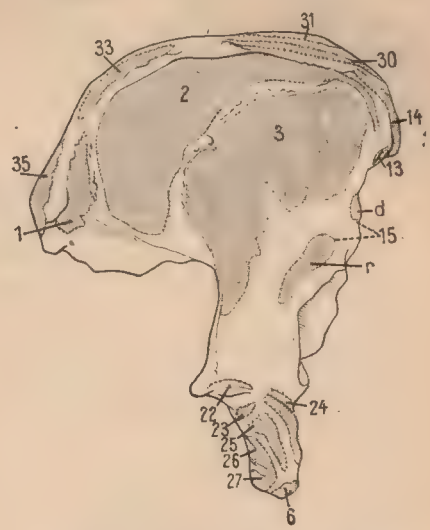

Fig. 169. — *L'Os Iliaque droit. Face supéro-externe. Insertions musculaires.*

1. 2. 3. Grand, Moyen, Petit fessiers ; — 4. Obturateur externe ; — 5. Droit interne ; — 6. 7. 8. Grand, Moyen, Petit adducteurs ; — 9. Petit psoas ; — 11. Obturateur interne ; — 13. Couturier ; — 14. Tenseur du fascia lata ; — 15. Droit antérieur, tendons, direct (*d*) et réfléchi (*r*) ; — 16. Pectiné ; — 17. Grand droit de l'abdomen ; — 18. Pyramidal ; — 19. Arcade crurale ; — 20. Ligament de Gimbernat ; — 21. Bandelette iléo-pectinée ; — 22. 23. Jumeaux supérieur et inférieur ; — 24. Carré crural ; — 25. Demi-membraneux ; — 26. 27. Biceps, demi-tendineux ; — 30. 31. Grand, petit obliques ; — 32. Transverse de l'abdomen ; — 33. Grand dorsal ; — 35. Sacro-lombaire.

appréciable sur le vivant, l'*épine iliaque antérieure et supérieure*, séparée, sur le bassin complet, de l'épine de l'autre côté par une distance moyenne de 26 centimètres (diamètre bis-iliaque) ; elle donne insertion en dehors à des muscles de la cuisse (couturier, tenseur du fascia lata) ; — 2° une échancrure à la partie supérieure de laquelle glisse le nerf fémoro-cutané ; — 3° l'*épine iliaque antérieure et inférieure*, pour l'insertion du tendon direct du m. droit antérieur (portion du quadriceps crural) et d'un faisceau (inconstant) du m. transverse de l'abdomen ; — 4° une surface assez large sur laquelle glissent les portions réunies du m. psoas-iliaque ; — 5° l'*éminence ilio-pectinée* pour l'insertion de la bandelette ilio-pectinée et du petit psoas ; — 6° la *surface pectinéale*, limitée en arrière par une portion de la ligne innominée et par une crête — *crête pectinéale* — qui rejoint l'épine du pubis ; sur la surface, s'insère le m. pectiné ; — 7° l'*épine du pubis* où s'insère l'extrémité inférieure de l'arcade crurale ; — 8° l'*angle du pubis* qui donne attache au m. grand droit de l'abdomen et en

avant au m. pyramidal de l'abdomen. C'est au-dessus du pubis, entre l'épine et l'angle que se rencontre l'orifice externe du canal inguinal.

Entre l'épine iliaque antéro-supérieure et l'épine du pubis s'entend l'**arcade crurale** — (*arcade fémorale, ligament de Fallope, ligament de Poupart* — voir muscle grand oblique de l'abdomen) qui limite avec le bord antérieur de l'os iliaque un espace triangulaire par lequel s'engagent les muscles, vaisseaux et nerfs allant de l'abdomen vers le membre inférieur. Cet espace est lui-même divisé en deux parties par la *bandelette ilio-pectinée* et rétréci à sa partie interne par une portion réfléchie, *ligament de Gimbernat*, lamelle fibreuse triangulaire, résistante, étendue de l'arcade crurale en avant à la crête pectinéale en arrière et à l'épine du pubis en dedans, limitée en dehors par une vive arête séparée de la veine fémorale par des lymphatiques. — Dans la partie externe de l'espace ilio-fémoral descend le muscle psoas-iliaque avec le nerf crural ; dans sa partie interne, **canal crural**, s'engagent les vaisseaux fémoraux ; l'*artère en dehors, la veine en dedans*, séparée du ligament de Gimbernat par le ganglion dit de Cloquet. C'est dans le canal crural — voir entonnoir crural — que descendent les hernies crurales.

2° **Bord Postérieur.** — Il présente de haut en bas : 1. l'*épine iliaque postérieure et supérieure* pour l'insertion des ligaments sacro-iliaques postérieurs ; — 2. l'*épine iliaque postérieure et inférieure* ; — 3. la GRANDE ÉCHANCRURE SCIATIQUE dans laquelle passent : le m. pyramidal du bassin, les nerfs grand et petit sciatiques, les artères, veines et nerfs fessiers, ischiatiques, honteux internes. L'échancrure sciatique est, à l'état frais, convertie en trou par le ligament grand sacro-sciatique ; — 4. l'*épine sciatique* pour l'insertion : du ligament petit sacro-sciatique, de la portion ischio-coccygienne du m. releveur de l'anus et du jumeau supérieur ; — 5. la *petite échancrure sciatique* convertie, à l'état frais par les deux ligaments sacro-sciatiques en un trou dans lequel glisse le tendon de l'obturateur interne ; — 6. la **tubérosité de l'ischion**, énorme, résistante, hérissée de rugosités, criblée de trous vasculaires ; donnant insertion : en dehors, aux m. carré crural, demi-membraneux, biceps, demi-tendineux, jumeau inférieur, et grand adducteur ; en dedans, au transverse du périnée, à l'ischio-caverneux, à l'obturateur interne et au ligament grand sacro-sciatique.

3° **Bord Supérieur.** — Le plus généralement désigné sous le nom de CRÊTE ILIAQUE, contourné en S, épais, il limite latéralement le grand bassin osseux ; il donne attache : en avant aux muscles de l'abdomen ; grand oblique et petit oblique en dehors ; transverse en dedans ; en arrière au grand dorsal, au carré des lombes et au sacro-lombaire.

4° **Bord Inférieur.** — On peut le diviser en deux parties inégales : *a*) l'antérieure occupant à peu près le 1/3 de son étendue, inclinée à environ 60° sur la verticale, répond à la *surface d'articulation elliptique avec le pubis opposé* (symphyse des pubis) ; — *b*) la postérieure, *branche ischio-pubienne*, sensiblement horizontale sur le sujet debout, formée par l'union des branches dite descendante du pubis et dite ascendante de l'ischion, rugueuse, éversée surtout chez l'homme, donne insertion sur le *tubercule caverneux*, aux corps caverneux de la verge chez l'homme, du clitoris chez la femme, au muscle ischio-caverneux (ischio-clitoridien chez la femme).

C. — Angles de l'os iliaque.

1. L'ANGLE ANTÉRO-INFÉRIEUR répond au corps du pubis (insertion du droit antérieur et du pyramidal de l'abdomen ; du moyen adducteur et du pilier interne de l'orifice inguinal externe).

2. L'ANGLE POSTÉRO-INFÉRIEUR répond à l'ischion ; c'est sur lui que repose l'os iliaque dans la station assise.

3. L'ANGLE SUPÉRO-ANTÉRIEUR répond à l'épine iliaque antéro-supérieure.
4. L'ANGLE SUPÉRO-POSTÉRIEUR à l'épine iliaque postérieure et supérieure.

Ossification. — 3 points primitifs pour l'ilion, le pubis et l'ischion ; le pubis et l'ischion se soudent de 10 à 12 ans, l'ilion et l'ischion de 12 à 13 ans ; le pubis et l'ilion de 15 à 16. — 9 points complémentaires, 3 pour l'arrière-fond de la cavité cotyloïde ; 1 pour la crête iliaque ; 1 pour l'épine iliaque antéro-inférieure ; 2 pour l'épine et l'angle du pubis ; 2 pour l'épine sciatique et l'ischion. Les différentes parties de l'os sont complètement soudées de 20 à 25 ans.

Insertions musculaires. — *Face externe* : les trois fessiers ; le tendon réfléchi du droit antérieur, les trois adducteurs, le droit interne, les deux jumeaux, le carré crural, le demi-tendineux, le demi-membraneux, la longue portion du biceps, l'obturateur externe. — *Face interne* : iliaque, petit psoas, obturateur interne, releveur de l'anus. — *Bord supérieur* : sacro-lombaire, carré des lombes, grand dorsal ; grand oblique, petit oblique et transverse de l'abdomen. — *Bord antérieur* : couturier, tenseur du fascia lata, tendon direct du droit antérieur, pectiné. — *Bord inférieur* : ischio-caverneux. — *Pubis* : grand droit et pyramidal de l'abdomen. — *Face interne de l'ischion* : transverse du périnée.

§ 2. — Les Articulations Pelviennes.

Le bassin osseux est formé par l'union du sacro-coccyx et des os iliaques. En haut et en arrière, il supporte la colonne des vraies vertèbres (Revoir les articulations sacro-vertébrales, sacro-coccygienne, inter-coccygiennes avant d'entreprendre l'étude d'ensemble du bassin). — Sur les côtés, il est soutenu par la tête des fémurs-articulations coxo-fémorales.

Ses différents os sont : 1° fixés entre eux par les articulations pelviennes : *a*) symphyse du pubis, *b*) articulations sacro-iliaques ; 2° reliés par un appareil ligamenteux : ligaments sacro-sciatiques.

A. — La Symphyse du Pubis (fig. 170-171).

Inclinée d'environ 60° sur la verticale, elle est formée par l'union de deux surfaces homonymes du pubis droit et du pubis gauche recouvertes d'une couche de cartilage hyalin (fig. 170), soudées par un bloc interarticulaire, autour duquelles différents ligaments sont continus entre eux en une véritable capsule péri-articulaire.

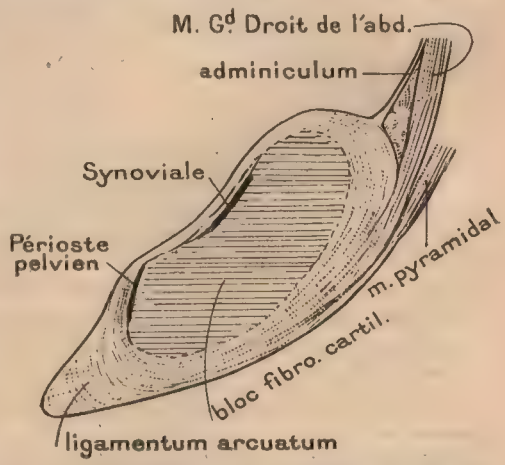

FIG. 170 (FARABEUF). — « *Coupe médiane sagittale ayant ouvert dans toute son étendue, qui est on ne peut plus grande, la fissure totale du bloc fibro-cartilagineux interosseux de la* Symphyse »,

1° **Fibro-cartilage interpubien.** Le bloc d'union qui soude les pubis est du fibro-cartilage dont les stries s'orientent : d'avant en arrière à la partie moyenne ; transversalement en avant et en arrière, où ses fibres se soudent dans celles du bourrelet périphérique. La couche de cartilage hyalin qui l'unit à chaque surface pubienne est, chez l'adulte le seul vestige du pubis du nouveau-né, exclusivement cartilagineux. — Le massif interpubien est habituellement fissuré dans le plan médian (fig. 170).

2° **Manchon périosseux et Ligaments.** Le MANCHON PÉRIOSSEUX fibro-tendineux, vasculaire, est très épais (10, 8, 6 millimètres) au-dessus, en avant et en dessous ; réduit au périoste pelvien en arrière (Farabeuf). Soulevé à sa face postérieure, il est renforcé au-dessus et en avant, par les tendons des muscles grands droits et pyramidaux, les tendons conjoints des muscles transverses et petits obliques de l'abdomen.

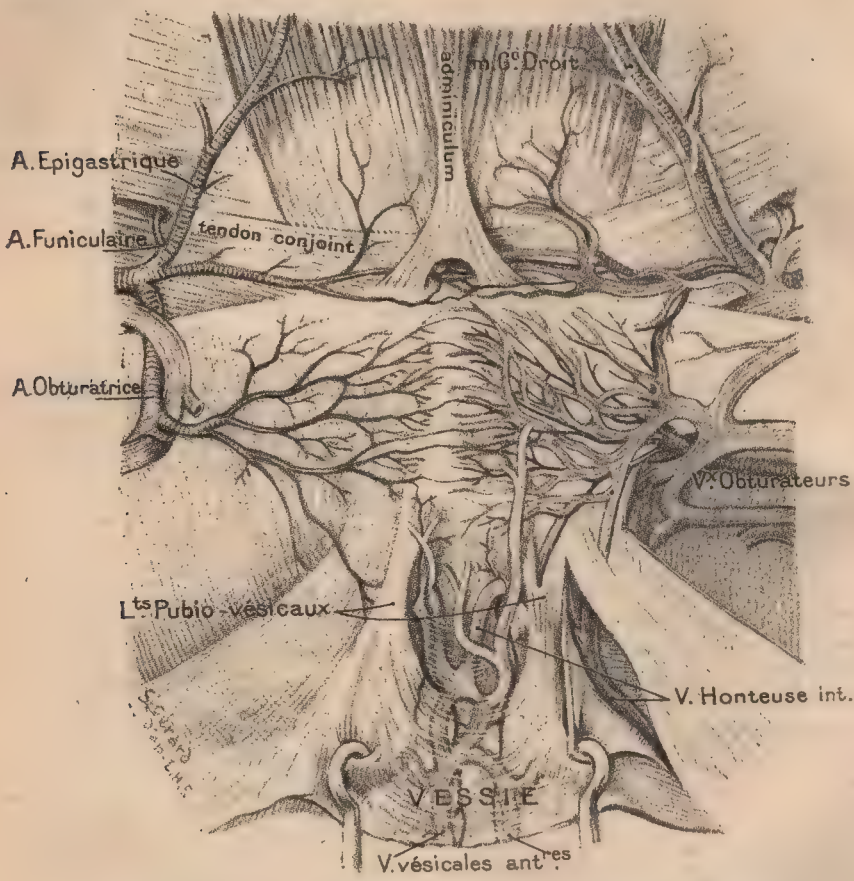

FIG. 171 (FARABEUF). — *La Symphyse du Pubis. Rapports de la face pelvienne.*

La vessie tirée en arrière ; — les vaisseaux injectés : artères à gauche, artères et veines à droite ; — (l'artère obturatrice provient ici de l'épigastrique) : — « Une grande fenêtre pratiquée à la loge aponévrotique de l'obturateur interne montre les vaisseaux homogènes... le crochet droit relève un lambeau aponévrotique pour montrer la honteuse droite dans l'épaisseur du plancher urogénital ».

La complexité de cette remarquable figure est tout apparence. Le débutant y reviendra souvent : à propos des muscles droits et des tendons conjoints ; des artères collatérales de l'iliaque externe ; des veines du périnée et du bassin ; enfin du périnée et de la vessie.

Les **ligaments périphériques** sont : *a*) le LIGAMENT INFÉRIEUR, *l. sous-pubien*, *l. arqué*, plus simplement l'**arcuatum** ; haut et épais d'environ 1 centimètre sur la ligne médiane, il s'attache solidement à droite et à gauche sur la branche descendante des pubis. Son bord inférieur décrit une courbe en plein cintre à

laquelle il doit son nom ; — *b*) le LIGAMENT ANTÉRIEUR, très épais, confondu avec le manchon ; — *c*) le LIGAMENT POSTÉRIEUR, figuré par le périoste continu d'un pubis à l'autre.

Rapports. — *En avant*, l'épais ligament antérieur fournit la plus grande partie des fibres du ligament suspenseur médian de la verge (ou du clitoris). Il répond en bas au coude pré-pubien que forment les corps caverneux de ces organes et à la veine dorsale profonde ; toute la face antérieure de la symphyse est recouverte par le pannicule cellulo-adipeux du mont de Vénus. — *En arrière*, l'espace de Retzius qui la sépare de la vessie et les veines vésicales antérieures ; l'insertion des ligaments pubo-vésicaux, des faisceaux antérieurs des releveurs de l'anus. Cette face postérieure reste séparée en bas du ligament transverse du plancher uro-génital (v. périnée) par un large hiatus livrant passage à la veine dorsale profonde de la verge qui se bifurque pour former l'origine de chacune des veines honteuses internes. — *En bas*, l'URÈTHRE RESTE ÉLOIGNÉ DU BORD INFÉRIEUR DE L'ARCUATUM PAR UNE DISTANCE DE 15 MILLIMÈTRES. « De la surface antérieure de la vessie, une mince aponévrose couvre-veines descend sur l'urèthre, passe sous l'arcuatum *sans y adhérer* et remonte sur le dos du clitoris, où elle finit en y appliquant la veine dorsale. »

Mouvements. — Insignifiants, ils ne se traduisent que par de légers glissements.

B. — Les Articulations Sacro-iliaques.

Ces jointures n'ont pas leur analogue dans l'économie.

1° **Surfaces articulaires.** — *a*) *Sur le sacrum :* l'auricule présente une gorge peu profonde, un rail creux arqué, segment de gouttière circulaire dont le centre est le premier tubercule conjugué. Elle est encroûtée d'une épaisse couche de cartilage — plusieurs millimètres — persistant jusqu'au delà de trente ans. — *b*) *Sur l'ilion* : l'auricule en relief s'adaptant exactement au creux du sacrum, encroûtée d'un mince revêtement fibro-cartilagineux.

Ces surfaces d'insertion des puissants ligaments postérieurs sont : sur le sacrum au niveau de l'articulation, le 1er tubercule conjugué pour les attaches du ligament axile, le 2e tubercule conjugué pour celles du ligament de Zaglas ; plus bas les 3e et 4e tubercules conjugués ; sur l'ilion, la tubérosité iliaque, surmontée de la pyramide (p. 182) sur la large saillie de laquelle se fixe le ligament axile.

2° **Capsule articulaire.** — En avant et au-dessus, elle emprunte ses fibres au périoste des deux os contigus. En arrière, elle est confondue avec les ligaments postérieurs, dont les éléments profonds s'enchevêtrent — véritables LIGAMENTS INTEROSSEUX — pour souder les 3/4 postérieurs des surfaces articulaires. De ce fait *a*) la **cavité articulaire**, réduite au minimum n'existe qu'en avant, derrière le ligament antérieur ; elle se prolonge en haut et en bas par des culs-de-sac d'une profondeur insignifiante ; — *b*) la **synoviale** revêt la surface intérieure des ligaments et reste « appliquée comme un étroit ruban collé tout autour des auricules à très courte distance des bords qui font l'interligne » (Posth) : ses franges comblent les vides laissés par les petites échancrures des bords souvent irréguliers des auricules.

3° **Ligaments péri-articulaires.** — Très développés et puissants en arrière, ils sont rudimentaires en avant et en haut.

a) LIGAMENTS POSTÉRIEURS. — Étagés de la 4e lombaire à la 4e sacrée, ils sont tous ilio-transversaires.

1. *Ligaments ilio-lombaires.* — Au nombre de deux, ils sont étendus de la crête sacrée aux apophyses transverses des 4e et 5e lombaires. α) Le *premier ligament ilio-transverso-lombaire* part de la 4e lombaire ; il est formé par des fibres

tendineuses du muscle transverse qui s'interrompent en passant sur la crête iliaque pour y adhérer (Posth) ; — β) le *ligament ilio-lombaire proprement dit,* solide et trapu, étend ses fibres nacrées de l'apophyse transverse de la 5e lombaire à la crête iliaque d'une part, à la partie postéro-supérieure de la fosse iliaque interne d'autre part.

2. *Ligaments ilio-sacrés.* — α) Le *ligament ilio-transverso-sacré,* court et

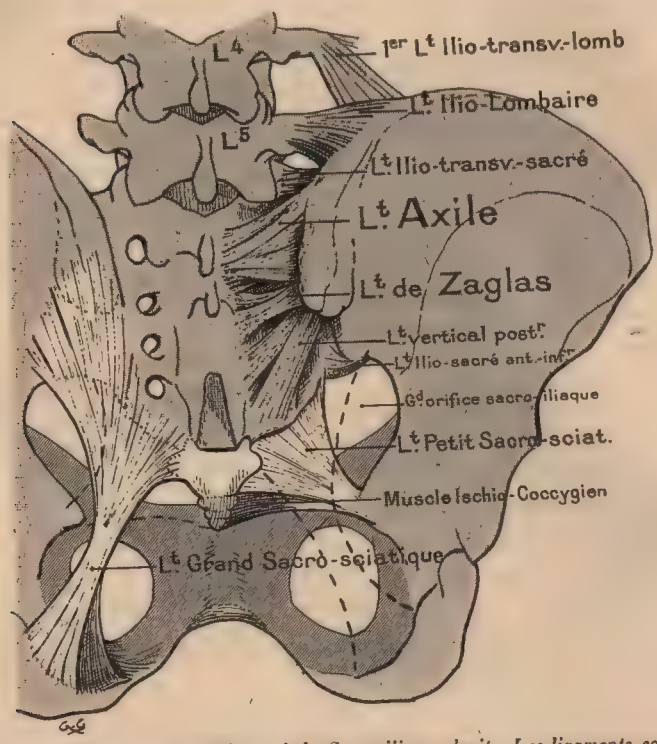

Fig. 172. — *Les ligaments postérieurs de la Sacro-iliaque droite. Les ligaments sacro-iliaques.*

puissant, sous-jacent et postérieur à l'ilio-lombaire s'étend de la demi-apophyse transverse de la 1e sacrée (vulgairement apophyse transverse du sacrum) à la partie la plus reculée de la crête iliaque ; — β) le **ligament vague ou axile,** *premier ilio-transversaire conjugué sacré,* est formé d'une série de faisceaux qui de la pyramide iliaque descendent obliquement en dedans sur le premier tubercule conjugué. C'est le ligament le plus fort de l'articulation ; — γ) le **ligament de Zaglas,** *deuxième ilio-transversaire conjugué sacré,* court et puissant, gros comme le bout du petit doigt, s'étend de l'épine iliaque postéro-supérieure au 2e tubercule conjugué sacré ; — δ) le *ligament vertical postérieur, troisième ilio-transversaire conjugué sacré,* « situé bien au-dessous de l'épine iliaque postérieure, descend au 3e tubercule conjugué sacré. Il est long. Plus longues encore sont les fibres insignifiantes qui se prolongent jusqu'à la place qu'occuperait le 4e et dernier tubercule s'il se développait » (Farabeuf).

L'axe des mouvements de nutation et de contre-nutation (bascule, balancement, oscillation) passe au milieu des faisceaux à direction *vague* du puissant ligament *axile* :

« réduit à ses faisceaux propres, les autres ligaments étant détruits, le ligament dit axile, tient encore l'ilium attaché solidement au sacrum, mais il n'applique pas les deux os l'un à l'autre... il ne centre donc pas, quoique axile » (Posth).

b) Ligament ilio-sacré antérieur. — Au-devant de l'interligne articulaire, le périoste sautant d'un os sur l'autre est figuré par de faibles faisceaux transversaux, renforcés par des fibres profondes très courtes. La largeur du ligament qui atteint cependant un demi-centimètre est « suffisante pour donner aux os, la liberté dont ils jouissent dans les articulations bien conformées » (Posth).

Le *ligament ilio-sacré antéro-supérieur*, continue le précédent. De la fosse iliaque interne, il passe sur l'aileron comme un pont couvrant environ 2 millimètres d'interligne, dont les faisceaux distincts et épais (2-3 millimètres) obliquent en bas et en dedans à partir de l'ilion. — Sa direction, dit Posth, indique bien son rôle qui est de limiter la nutation, c'est-à-dire l'abaissement de la base du sacrum. — Le *ligament ilio-sacré antéro-inférieur*, surajouté au périoste, s'enroule au-dessous de l'article et jusque par derrière. Il empêche le sommet du sacrum de se relever en arrière.

« **C'est la symphyse du pubis qui est le véritable ligament antérieur des articulations sacro-iliaques.** — Cette notion est capitale. C'est elle qui tient la partie antérieure du sacrum entre les iliums comme la main qui serre les branches d'un casse-noix » (Posth).

Rapports. — La *face pelvienne* est en rapport avec les muscles psoas-iliaque et pyramidal du bassin qui la séparent : de la bifurcation des vaisseaux iliaques primitifs ; de l'artère hypogastrique ; des ganglions hypogastriques ; des premiers troncs nerveux sacrés, des nerfs lombo-sacré, obturateur, fessier supérieur ; de l'uretère (et chez la femme de la fossette ovarienne). — La *partie inférieure* surplombe la grande échancrure sciatique. La *face postérieure* répond aux insertions de la masse commune sur le sacrum.

Mouvements. — Les mouvements des *articulations* sacro-iliaques sont normalement très limités ; mouvements de bascule difficilement appréciables du sacrum autour de l'axe transversal de sa facette auriculaire, s'effectuant en bas et en avant (*nutation*) ou en haut et en arrière (*contre-nutation*).

Modifications des articulations pelviennes pendant la grossesse. — Elles intéressent la symphyse des pubis, les articulations sacro-iliaques, les articulations sacro-coccygienne et inter-coccygiennes.

Symphyse pubienne. — Le fibro-cartilage inter-pubien se gonfle par hypertrophie et fait légèrement saillie par sa face postérieure. Le manchon périosseux et les ligaments, devenus plus élastiques, s'allongent, et se ramollissent permettant ainsi aux surfaces articulaires de s'écarter au maximum. Cette sorte de *disjonction physiologique*, assurée par la mobilisation relative des jointures postérieures du bassin, se traduit par un certain chevauchement des branches du pubis l'une sur l'autre (on peut en vérifier l'étendue en pratiquant le toucher vaginal sur la femme debout ; — procédé de Budin).

Articulations sacro-iliaques. — Leurs ligaments deviennent plus élastiques dès les premiers mois de la gestation ; leur souplesse très marquée vers la fin de la grossesse permet un écartement appréciable des surfaces articulaires qui a pour effet, en même temps que les mouvements de nutation et de contre-nutation peuvent s'effectuer au maximum, d'agrandir tous les diamètres — surtout l'antéro-postérieur — de l'excavation pelvienne.

Articulations sacro-coccygienne et inter-coccygiennes. — Le gonflement des fibro-cartilages interosseux augmente la mobilité des pièces vertébrales extrêmes et favorise la rétropulsion du coccyx.

C. — Les Ligaments Sacro-Sciatiques.

1° Le Ligament Grand Sacro-sciatique. — Il est postérieur et latéral ;

« presque vertical, il s'insère en haut et en dedans par une large base, à l'extérieur du bassin ; aux tubérosités iliaques postérieures, à la ligne des tubercules transverses sacrés inférieurs, sous le muscle grand fessier qui confond ses tendons originels avec ses faisceaux ligamenteux. En descendant, ce large plan fibreux... se rétrécit en un ruban nacré, qui étale de nouveau ses fibres avant d'atteindre l'ischion.

« En bas, il s'attache d'une part, en dehors à la tubérosité de l'ischion et à son bord interne ; d'autre part, en dedans il disperse ses fibres, partie sur la longueur de la branche ischio-pubienne (quelques-unes se jettent même dans le plancher uro-génital), partie sur la gaine aponévrotique du muscle obturateur interne. »

Au-dessous de l'insertion sur la face interne de l'ischion, il reste une partie de cette face où l'on voit : « en arrière, la tubérosité nue ; plus en avant une longue dépression à laquelle s'applique la racine caverneuse ; enfin la courte empreinte d'insertion du ligament arqué, de l'*arcuatum*, qui forme le bord inférieur de la symphyse ». Les fibres ischiatiques superficielles se continuent généralement sur les tendons des muscles biceps et demi-tendineux. — Son bord inférieur appartient à la limite inférieure du petit bassin.

2° **Le Ligament Petit Sacro-sciatique** ou **Sacro-épineux.** « Il est moins oblique, presque horizontal ; sa base se trouve au bord du sacrum et se trouve appliquée, adhérente, à celle du grand ligament... L'épine sciatique, par sa pointe et par ses bords, fournit à ce qu'on appelle le sommet tronqué du ligament, une insertion solide » (Farabeuf).

Son *bord supérieur*, fortement concave, limite en arrière et en bas le *grand orifice sacro-iliaque* qu'il forme de concert avec la grande échancrure sciatique. — Son *bord inférieur* se continue en dedans avec le muscle ischio-coccygien ; en dehors, il circonscrit, avec le ligament grand sacro-sciatique, l'orifice inférieur ou inter-ligamenteux (petite échancrure sciatique). *Cet orifice,* ajoute Farabeuf, *ne fait pas partie du bassin.*

Article II.

LE BASSIN OSTÉO-LIGAMENTEUX

§ 1. — Différences Sexuelles.

Les caractères distinctifs du bassin féminin ou masculin, esquissés déjà à la naissance, s'accusent assez nettement après la puberté pour qu'on puisse dire tout de suite, du bassin qu'on a dans la main, s'il provient d'une femme ou d'un homme.

Le **Bassin Féminin**, très important à connaître pour le mécanisme de l'accouchement, se distingue : par ses fosses iliaques, plus basses, larges, évasées et lisses ; — par sa symphyse dont la hauteur est moindre, l'inclinaison plus marquée ; — par son angle pubien plus obtus ; — par l'éversion de ses ischions ; — par la forme triangulaire de ses trous ischio-pubiens ; — par la saillie plus forte du promontoire, l'élargissement et la concavité plus grande du sacrum ; — enfin par sa grande inclinaison.

Le **Bassin Masculin** est plus haut, moins évasé et plus rugueux ; — ses fosses iliaques plus excavées, mais moins étalées ; — sa symphyse plus haute et plus

voisine de la verticale ; — son angle pubien plus petit par l'aplatissement dans le sens transversal des ischio-pubis ; — ses ischions infléchis ; — ses trous ischio-pubiens ovales verticalement. Plus haute et plus étroite, l'excavation de l'homme est surtout réduite dans ses diamètres transversaux.

§ 2. — Description générale.

A. — Surface extérieure.

Elle présente : *en avant,* la symphyse des pubis au milieu : le corps des pubis avec leurs branches horizontales et descendantes limitant les trous ischio-pubiens, de chaque côté ; — *latéralement,* les cavités cotyloïdes, les ischions, les fosses iliaques externes, les échancrures sciatiques ; — *en arrière,* sur les côtés, les articulations sacro- iliaques, cachées par leurs solides ligaments postérieurs ; les ligaments grands et petits sacro-sciatiques circonscrivant les échancrures sciatiques ; au milieu, les différents détails osseux de la face postérieure du sacro-coccyx.

B. — Surface intérieure.

Elle est divisée par une longue ligne courbe fermée — *détroit supérieur* — en une partie supérieure, large, évasée, grand bassin, et une partie inférieure limitant une cavité assez régulièrement rétrécie, petit bassin.

1° **Le Grand Bassin.** — Il est principalement constitué par les fosses

Fig. 173. — *Bassin de femme vu d'en haut, montrant le grand bassin. Le* DÉTROIT SUPÉRIEUR *avec ses principaux diamètres :*

Le d. antéro-postérieur : *A-P* : 11 centimètres ; — le d. transverse : *T-T* : 13 centimètres 1/2 ; — le d. oblique droit : *O-D* : 12 centimètres ; — et le diamètre oblique gauche : *O-G* : 12 centimètres ; — *I-I* : diamètre bis-iliaque du grand bassin.

iliaques internes et la face abdominale des ailerons du sacrum. — En arrière, la proéminence du corps de la 5e lombaire le sépare en une partie droite et une partie gauche se rejoignant en avant, au bord supérieur des pubis et de la symphyse.

Ses limites sont : intérieurement, le détroit supérieur ; — extérieurement, la ligne courbe qui suit le bord antérieur des os iliaques, les crêtes iliaques, le bord postérieur des ailerons du sacrum.

2° **Le Détroit Supérieur ou Abdominal** (fig. 173). — Le contour osseux séparant le grand bassin du petit est formé de deux moitiés symétriques, constituées d'avant en arrière : par le bord supérieur de la symphyse et des pubis, les crêtes pectinéales, les lignes innominées continuées par la crête mousse séparant la face abdominale de la face pelvienne des ailerons du sacrum. Ses parties droite et gauche se rejoignent en arrière sur le bord antérieur de la base du sacrum : *angle sacro-vertébral* — chez la femme PROMONTOIRE DES ACCOUCHEURS — dont la saillie en avant est appréciable et toujours assez accusée pour rendre *impraticable* le diamètre transverse.

3° **Le Petit Bassin.** — La région circonscrite par les détroits — supérieur et inférieur — PELVIS OU EXCAVATION PELVIENNE, est excavée à sa partie moyenne, rétrécie à ses deux ouvertures, et légèrement incurvée en avant sur son axe.

On peut lui considérer : une *région antérieure*, oblique en bas et en arrière, formée au milieu par la face postéro-supérieure de la symphyse pubienne, sur les côtés par les branches et le corps des pubis, les trous ischio-pubiens et leurs membranes obturatrices, les branches ischio-pubiennes ; — des *régions latérales*, limitées par les surfaces lisses quadrilatères correspondant aux cavités cotyloïdes, par la face interne des ischions, des épines sciatiques, des ligaments sacro-sciatiques et présentant les grands orifices sacro-iliaques, les trous petits sciatiques ; — une *région postérieure*, concave, comprenant la face antérieure du sacro-coccyx et les articulations sacro-iliaques.

Les parties molles matelassent l'excavation sans la rétrécir sensiblement : en arrière, muscles pyramidaux ; latéralement muscles obturateurs internes doublés de leur aponévrose sur laquelle vient partiellement s'insérer l'*arcus tendineus* qui surplombe l'insertion latérale du releveur de l'anus.

4° **Le Détroit Inférieur ou Périnéal.** — Il faut le considérer d'abord au point de vue anatomique, plus tard au point de vue obstétrical.

AU POINT DE VUE ANATOMIQUE, l'orifice inférieur de l'excavation, garni des ligaments sacro-sciatiques, se présente sous la forme d'une ouverture régulière composée de deux portions orientées dans des plans différents, et se rejoignant aux ischions : *a*) la *portion antérieure* constituée par l'arcade inférieure du pubis et les branches ischio-pubiennes ; elle est, sur le bassin en place, dans un plan sensiblement horizontal ; — *b*) la *portion postérieure*, limitée par le coccyx en arrière, latéralement par le bord postéro-inférieur des ligaments grands sacro-sciatiques et les tubérosités de l'ischion ; elle est inclinée en haut et en arrière suivant un plan qui se rapproche de la verticale et qui rejoint le plan de la portion antérieure sous un angle obtus ouvert en haut. C'est le *détroit inférieur anatomique*.

§ 3. — Le bassin au point de vue obstétrical.

A. — Mensurations du bassin de la femme.

1. **Ligne bis-iliaque.** — La distance séparant les épines iliaques antéro-supérieures mesure 24-28, en moyenne 26 centimètres.

1'. DIAMÈTRE DES CRÊTES. — La ligne séparant les crêtes iliaques mesure 26-29 centimètres.

2. **Diamètres du détroit supérieur.** — Sur le bassin normal, on distingue 4 diamètres de longueur sensiblement constante : *a*) le DIAMÈTRE ANTÉRO-POSTÉRIEUR, CONJUGUÉ OU PROMONTO-SUS-PUBIEN, du promontoire au bord supérieur de la symphyse, mesure *11 centimètres* ; — *b*) le DIAMÈTRE TRANSVERSE OU BIS-ILIAQUE MAXIMUM, mesure *13 centimètres et demi*, largeur transversale maxima

du détroit supérieur ; — *c*) le **diamètre oblique gauche**, de l'éminence ilio-pectinée gauche à l'articulation sacro-iliaque droite, mesure *12 centimètres* ; — *d*) le **diamètre oblique droit**, de l'éminence ilio-pectinée droite à l'articulation sacro-iliaque gauche, mesure *12 centimètres*. On admet que l'oblique gauche est un peu plus grand que l'oblique droit.

2'. La CIRCONFÉRENCE DU DÉTROIT SUPÉRIEUR est de 36 à 40 centimètres.

De ces diamètres du bassin sec, les obliques et le transverse sont considérablement réduits par les corps charnus des psoas et les vaisseaux iliaques externes. L'antéro-postérieur n'est pas modifié.

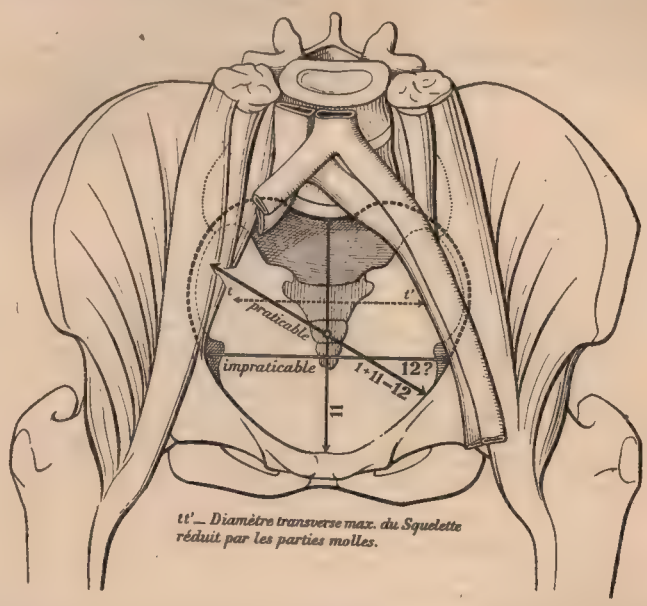

FIG. 174 (FARABEUF et VARNIER). — *Le Détroit Supérieur revêtu de ses parties molles et ses diamètres.*

Au point de vue obstétrical, « l'étude des diamètres du bassin sec (Farabeuf et Varnier, Introduction à l'étude clinique et à la pratique des accouchements. Edition de 1891), est insuffisante et presque vaine... La tête fœtale, arrivée à terme et à sa grosseur normale, s'engage comme un projectile dans le calibre pelvien, centre sur centre. Donc les diamètres transverse et oblique, qu'il faut étudier et connaître sont ceux qui passent par le *centre de figure* du détroit supérieur, c'est-à-dire par le milieu de la distance promonto-pubienne. Les *diamètres transverse et obliques*... coupent l'antéro-postérieur bien plus près du promontoire que du pubis. Mais il devient évident que si l'ovoïde céphalique fœtal venait se superposer juste à l'un ou à l'autre de ces diamètres, il buterait contre le promontoire en laissant un vide inutilisé. CES DIAMÈTRES NE SONT DONC PAS PRATICABLES.

« La réalité est mieux représentée figure 13 (fig. 174) : le bassin avec parties molles : le diamètre promonto-sus-pubien mesure encore *onze centimètres*, 11.

« L'ancien diamètre transverse maximum qui dépassait $0^m,13$ est tombé au-dessous de $0^m,10$ (*tt'*). Peu importe qu'il puisse être rallongé par refoulement des parties molles qui l'ont raccourci, puisqu'il est impraticable par sa situation trop rapprochée du promontoire.

« Sur la femme vivante, le diamètre transverse maximum est le *diamètre inter-iliopectiné* qui mesure $0^m,12$, longueur suffisante ; mais il est aussi impraticable, car si la

tête tendait à y engager son grand diamètre, le pubis serait heurté par la bosse pariétale correspondante.

« Entre ces deux diamètres transverses impraticables parce qu'ils sont trop rapprochés, l'un, *tt'* du promontoire, l'autre l'inter-iliopectiné, du pubis, l'on peut en imaginer un autre passant par le centre de figure et par conséquent praticable, s'il est assez long. Évidemment, il est rendu plus court que l'inter-iliopectiné, par la saillie des parties molles ; mais la mobilité de celles-ci permet à ce *diamètre transverse central* bien placé de réparer sa perte et d'approcher $0^m,12$.

« Le chiffre $0^m,12$ est plus facilement donné par les *diamètres obliques centraux*. Si l'on trace ceux-ci, on les voit aboutir à un doigt en avant des éminences ilio-pectinées et mesurer onze centimètres auxquels le refoulement du psoas ajoute facilement 1 centimètre : $11 + 1 = 12$.

« Conclusions. — Sur le détroit supérieur garni de ses parties molles constituantes, 1° le petit diamètre est encore l'antéro-postérieur ou promonto-sus-pubien : *onze centi-*

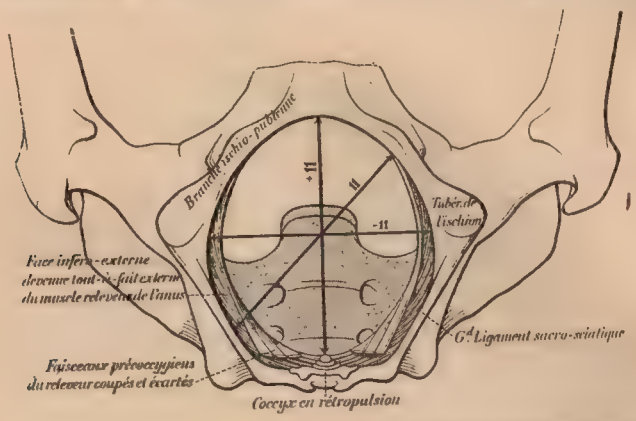

Fig. 175 (Farabeuf et Varnier). — *Les diamètres du Détroit Inférieur, après rétropulsion du coccyx.*

mètres, 11. — 2° le diamètre transverse central (passant par le centre) peut donner *presque douze centimètres*, et devenir praticable. — 3° Comme situation et comme longueur possible, *douze centimètres* (12), les diamètres obliques centraux sont les plus praticables, c'est-a-dire les plus aptes a recevoir le plus grand diamètre du pôle fœtal engagé. Comme sur le squelette, le diamètre oblique gauche que choisit presque toujours le maître diamètre fœtal, l'emporte sans doute en longueur sur l'oblique droit. »

3. Diamètres de l'Excavation.

a) Les diamètres du plan moyen : *antéro-postérieur* ; — *oblique droit* ; — *oblique gauche* ; — *transverse*. Ils passent à mi-hauteur de la symphyse et du sacrum ; sensiblement égaux, ils mesurent *12 centimètres*, « sans que l'un d'eux soit sensiblement amoindri par les parties molles » (Farabeuf et Varnier) ;

b) Les diamètres de l'excavation proprement dits sont :

1° Le diamètre promonto-sous-pubien qui va du promontoire au bord inférieur du ligament arqué de la symphyse du pubis.

A l'état normal, l'index introduit dans le vagin, relevé vers le bord inférieur de la symphyse du pubis et orienté suivant la direction du promonto-sous-pubien ne doit pas atteindre le promontoire. Quand, par cette manœuvre, on arrive à le toucher, on peut affirmer qu'il y a rétrécissement du bassin.

2° **Le diamètre utile ou promonto-pubien minimum**, qui va du promontoire à la partie moyenne de la face postérieure du pubis ; il mesure DE 9 ET DEMI A 10 CENTIMÈTRES ET DEMI.

3° LE DIAMÈTRE MI-SACRO-PUBIEN, *12 centimètres*, qui va de la partie moyenne du sacrum au bord inférieur de la symphyse.

4. Diamètres du Détroit inférieur obstétrical.

AU POINT DE VUE OBSTÉTRICAL, il faut considérer le détroit inférieur comme passant par un plan qui s'étend du bord inférieur des pubis au sommet du sacrum. C'est le **détroit inférieur obstétrical**. Ses diamètres sont :

1° LE DIAMÈTRE TRANSVERSE MAXIMUM, BI-ISCHIATIQUE OU PRÉÉPINEUX qui va d'un ischion à l'autre et mesure *onze centimètres*, 11 ;

2° LE DIAMÈTRE TRANSVERSE INTERÉPINEUX OU BISCIATIQUE qui va d'une épine sciatique à l'autre et mesure *dix centimètres*, 10 ;

3° LE DIAMÈTRE ANTÉRO-POSTÉRIEUR SOUS-SACRO-SOUS-PUBIEN qui va du sommet du sacrum au bord inférieur de la symphyse ; il mesure *onze centimètres et demi*, 11 1/2 (distance intérieure) ;

4° LES DEUX DIAMÈTRES OBLIQUES INFÉRIEURS, qui s'étendent du milieu du ligament grand sacro-sciatique au milieu de la branche ischio-pubienne ; ils mesurent *onze centimètres*, 11.

En somme, l'**excavation pelvienne osseuse** est circonscrite par des parois appartenant au sacrum et aux os iliaques et limitée en haut et en bas par des ouvertures qu'on appelle détroits. Les parois sont peu élevées en avant, 5 centimètres à la symphyse, mais augmentent de hauteur sur les côtés, 10 centimètres, et en arrière, 15 centimètres. La saillie qu'on observe sur la face postérieure de la symphyse pubienne (à sa partie moyenne ou à l'union de ses 2/3 inférieurs avec son 1/3 supérieur) correspond au DIAMÈTRE UTILE, PROMONTO-PUBIEN MINIMUM, qui a, d'après Pinard, de 2 à 15 millimètres de moins que le promonto-sus-pubien.

B. — Inclinaison, Plans et axes du bassin de la femme.

LE BASSIN DE LA FEMME DEBOUT est incliné en bas et en avant, le sacrum étant incliné en bas et en arrière d'environ 45°, de telle sorte que le promontoire se trouve à 8-10 centimètres au-dessus d'une horizontale passant par le bord supérieur de la symphyse pubienne.

La symphyse étant inclinée en bas et en arrière de 60° en moyenne sur la verticale avec des écarts de 50° à 70° (Charpy), une ligne horizontale passant par son bord inférieur se trouve à 16 à 18 millimètres au-dessous du coccyx. Le *plan du détroit supérieur* est de même dirigé de haut en bas et d'arrière en avant.

QUAND LA FEMME EST COUCHÉE : 1° le *plan du détroit supérieur* est dirigé de haut en bas, mais d'avant en arrière ; *son axe*, ligne perpendiculaire passant par le milieu de ce plan, s'étend approximativement de l'ombilic à la pointe du coccyx ; il est dirigé de haut en bas et d'avant en arrière ; 2° le *plan du détroit inférieur* (du bord inférieur de la symphyse à la pointe du coccyx) est sensiblement vertical ; *son axe* qui s'étend approximativement du promontoire à l'orifice vulvaire, est dirigé d'arrière en avant suivant une ligne à peu près horizontale.

Les axes des différents plans antéro-postérieurs passant par les différents diamètres antéro-postérieurs, forment par leur réunion l'AXE DE L'EXCAVATION, qui peut être figuré sur la femme couchée, par une ligne légèrement courbe à concavité supérieure et antérieure, située à égale distance de la face antérieure du sacro-coccyx et de la face postérieure de la symphyse pubienne, et dirigée en bas et en avant.

Lors de l'accouchement, et en particulier dans le temps qui, dans la présentation du sommet, correspond au dégagement de la tête, le coccyx subit un mouvement de rétropulsion ayant pour effet d'agrandir le diamètre coccy-sous-pubien. De ce fait, l'axe de l'excavation tend à se rapprocher beaucoup de l'horizontale sur la femme couchée.

C. — **Mention du bassin mou.**

Le bassin osseux est rétréci dans tous ses diamètres par les parties molles qui le matelassent : on a vu, au détroit supérieur, l'importance des psoas. Dans l'excavation, les pyramidaux et les obturateurs internes ont une épaisseur pratiquement négligeable ; mais les formations inférieures du pelvis — releveur coccy-périnéal — et du périnée — muscles et aponévroses — forment, en dehors de la grossesse, un plan complet et résistant (traversé par l'urèthre et le rectum chez l'homme ; par l'urèthre, le vagin et le rectum chez la femme) qui subit au moment de l'accouchement des modifications considérables et très importantes.

« Jusqu'ici, disent Farabeuf et Varnier, nous n'avons mesuré que des diamètres relativement immuables, quoique la mobilité acquise par les articulations du bassin dans les derniers temps de la grossesse permette un certain écartement des ischions et de la pointe du sacrum.

« Nous entrons maintenant dans le BASSIN MOU essentiellement dilatable, puisque son embouchure pubo-coccygienne, le détroit inférieur, étroite et courbe à l'état de repos, doit arriver à atteindre, à peu de chose près, les dimensions de l'orifice inférieur de l'excavation, grâce à l'écartement des muscles releveurs et à la rétropulsion du coccyx.

« *Diamètre antéro-postérieur*, distance qui sépare la pointe du coccyx *du dessous* de la symphyse pubienne, diamètre coccy-pubien, *sept à dix centimètres, moyenne huit centimètres et demi, dilatable jusqu'à plus de onze* ; 7 à 10, moyenne 8 1/2, dilatable jusqu'à + 11.

« *Diamètre transverse* : intervalle d'abord minime du releveur extensible, limité sur le squelette par la distance des faces internes des ischions, estimé *onze centimètres*, 11. Diminué par les muscles obturateurs et la graisse ischio-anale, ce diamètre tombe *au-dessous* de onze.

« *Diamètres obliques* joignant, après dilatation du releveur, le milieu d'une branche ischio-pubienne et le milieu du muscle ischio-coccygien du côté opposé, extensibles, estimés *onze centimètres*, 11. »

ARTICLE III.

L'OS DE LA CUISSE

Le Fémur.

Le fémur, os unique de la cuisse, est le plus fort et le plus long de tous les os. Il s'articule en haut avec l'os coxal, en bas avec le tibia.

1° **Extrémité supérieure du Fémur.** — Elle présente : *a*) en dedans la **tête du fémur**, arrondie, à peu près équivalente à une demi-sphère d'un rayon de 18 millimètres, regardant en haut, en dedans et en avant ; encroûtée de fibro-cartilage, elle emboîte exactement la cavité cotyloïde qui figure une sphère de même rayon qu'elle ; elle est creusée en arrière et en dedans dans son tiers moyen par la *fosse de la tête*, dans laquelle s'attache le ligament rond ; — *b*) la tête est supportée par le **col du fémur** qui forme avec le corps un angle obtus de 125° à 130°. De forme cylindrique, aplati d'avant en arrière, oblique en bas et en dehors, il est sillonné en avant et surtout en arrière et en haut par des rigoles parallèles à sa direction dans lesquelles débouchent des trous gros et nombreux pour les vaisseaux ; — *c*) à l'union du col et du corps font saillie deux fortes tubérosités, les trochanters, sur lesquelles s'attachent les muscles rotateurs de la cuisse.

Le **Grand Trochanter**, supérieur et externe, est quadrilatère. — Sa *face interne*, en forme de rigole, donne attache aux tendons réunis des muscles obturateur interne, jumeau supérieur et jumeau inférieur ; en bas et en arrière, elle est profondément excavée par la *cavité digitale*, au fond de laquelle s'insère le m. obturateur externe. En haut, elle est séparée de la face externe par le *bord supérieur* ; courbe à concavité interne, il présente à sa partie moyenne la surface d'insertion du m. pyramidal, et se termine en arrière par une saillie arrondie surplombant la cavité digitale. — La *face externe* présente : à sa partie moyenne une grosse rugosité en virgule oblique en bas et en avant, pour l'insertion du moyen fessier ; en arrière une surface rugueuse pour celle du grand fessier ; en avant une dépression verticale pour celle du petit fessier, surmontée du tubercule d'attache du faisceau externe du ligament de Bertin. Elle est séparée de la face externe de l'os par une *crête horizontale* au-dessous de laquelle s'attache une partie du vaste externe. — Le *bord postérieur* se continue derrière le col par la *ligne intertrochantérienne postérieure* qui, oblique en dedans et en bas, se termine au petit trochanter. Derrière elle, s'attache le m. carré crural.

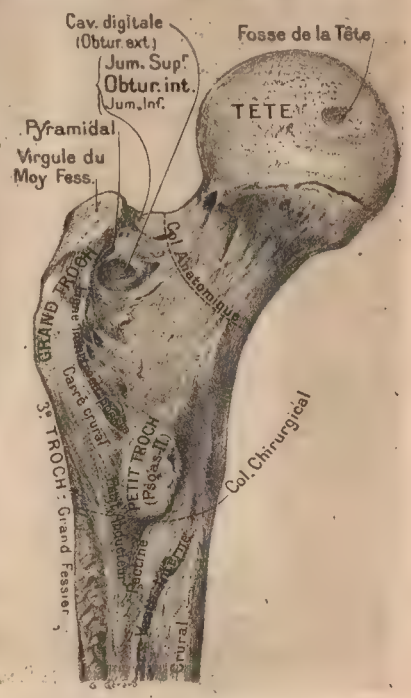

Fig. 176. — *L'extrémité supérieure du Fémur gauche ; vue postérieure et interne.*

Le **Petit Trochanter**, placé à la partie postéro-inférieure du col, est une grosse saillie pyramidale, triangulaire à sommet arrondi, donnant insertion au tendon du m. psoas-iliaque.

Le col du fémur est, à sa face antérieure, séparé du corps par la *ligne spirale* ou *intertrochantérienne antérieure* ; oblique en dedans et en bas, elle donne insertion à la capsule de l'articulation ; en bas, elle se continue sans interruption avec la lèvre interne de la bifurcation supérieure du corps.

2° **Corps du Fémur.** — Cylindrique dans sa moitié supérieure, cylindroïde et aplati d'avant en arrière dans sa moitié inférieure, il est légèrement incurvé en avant. Un peu rétréci vers sa partie moyenne, il s'élargit en haut et surtout en bas. — Sa SURFACE, partout arrondie, sauf en arrière, donne insertion en avant et en dehors au m. crural. — Sa FACE INTERNE, libre de toute insertion, est seulement recouverte par le m. vaste interne. FACE INTERNE et FACE EXTERNE s'enroulent en arrière où elles sont séparées dans toute leur étendue par la *ligne âpre du fémur*.

La **Ligne Apre**, bord postérieur du fémur, est formée de deux lèvres sensiblement parallèles à la partie moyenne de l'os, divergentes à ses deux extrémités ; sur elle s'attachent tous les muscles de la cuisse (sauf le crural). — Sa *lèvre externe* s'étend de la crête horizontale du grand trochanter au condyle externe ; dans ses 3/4 supérieurs, elle donne insertion de haut en bas à l'aponévrose puis

aux fibres du vaste externe. A sa partie supérieure elle est côtoyée en dedans par une série de rugosités (*crête sous-trochantérienne* ou *3e trochanter de Cuvier*) donnant, sur une longueur de près de $0^m,10$, insertion à la majeure partie des faisceaux tendineux du m. grand fessier. — Sa *lèvre interne* continue, au-dessous du petit trochanter, la ligne intertrochantérienne antérieure : elle donne insertion sur ses 3/4 supérieurs, au vaste interne, en bas, elle se termine au tubercule du condyle interne : insertion du grand adducteur. — Entre les deux lèvres, l'*interstice* ou *lèvre moyenne* continue l'arête mousse inférieure du petit trochanter ; sur ses 2/3 supérieurs, s'insèrent quatre des adducteurs de la cuisse : de haut en bas, — α) sous le petit trochanter, le m. pectiné ; — β) au 1/3 moyen de l'interstice, le moyen adducteur ; — γ) entre l'insertion du pectiné et la lèvre externe de la ligne âpre, le petit adducteur ; — δ) sur toute la longueur de l'interstice, au-devant du grand fessier puis du vaste externe, en arrière du petit puis du moyen adducteur, le grand adducteur ; — enfin en dehors du grand adducteur et sur la partie supérieure de la branche externe de bifurcation inférieure, la courte portion du biceps.

Fig. 177. — *Le Fémur gauche ; vue postérieure.* — *Le Fémur droit ; vue antérieure.*

T. Tête ; — *f.* Sa fosse ; — *C.* Col ; — *C. Ch.* Col chirurgical ; — *C. Di.* Cavité digitale ; — *L. Int.* Ligne intertrochantérienne postérieure ; — *L. Sp.* Ligne spirale ; — *Co.* Corps ; — *L. Ap.* Ligne âpre ; — *Tr. Po.* Triangle poplité ; — *tro.* Trochlée ; — *Co. I., Co. E.* Condyles, interne et externe.

Fig. 178. — *Le Fémur droit. — Face antérieure. Insertions musculaires.*

1. Obturateur interne et jumeaux ; — 2. Obturateur externe ; — 6. Petit fessier ; — 7. Vaste externe ; — 9. Psoas iliaque ; — 10. Crural.

En divergeant en bas, les deux lèvres de la ligne âpre limitent le *triangle poplité*, surface lisse à base inférieure qui occupe le 1/3 inférieur de l'os, en arrière.

La face postérieure est percée en son milieu par le trou nourricier principal de l'os. Le canal nourricier *se dirige vers l'extrémité supérieure*, qui s'ossifie la première.

3° **Extrémité inférieure du Fémur.** — Elle est figurée par les deux *condyles*, l'un interne, l'autre externe, encroûtés de fibro-cartilage; articulés en bas avec le tibia, réunis et soudés en avant par une surface unique, la *trochlée*, qui s'articule avec la rotule; divergents en arrière, séparés en arrière et en bas par l'*échancrure intercondylienne*.

La TROCHLÉE FÉMORALE présente une gorge et deux joues: la joue externe plus élevée et plus large que l'interne. Son bord supérieur, antérieur, est séparé de la face antérieure du fémur par le *creux sus-condylien* ou *sus-trochléen*. Ses lèvres, externe et interne, la séparent de la face cutanée des condyles.

Le CONDYLE INTERNE, plus mince et plus long, oblique en bas et en arrière, est plus saillant que l'externe et *semble* descendre plus bas que lui.

Sa *face interne, cutanée*, est marquée: en son milieu par le tubercule d'insertion du ligament latéral interne du genou; en arrière et en haut par le tubercule du troisième adducteur, pour le tendon de ce muscle. — Sa *face postérieure* donne insertion au m. jumeau interne. — Sa *face externe, intercondylienne*, donne insertion en haut au ligament croisé postérieur.

Le CONDYLE EXTERNE, saillant en avant et en dehors, donne insertion: par sa *face interne, intercondylienne*, au ligament croisé antérieur; — par sa *face externe*, au ligament latéral externe du genou, sur un tubercule saillant au-dessous duquel se trouve la fossette ovoïde d'insertion du muscle poplité; — par sa *partie postéro-supérieure*, au jumeau externe et au plantaire grêle.

FIG. 180. — *L'axe du Fémur.*

Il passe en haut par le centre de l'articulation de la hanche et en bas par l'espace intercondylien. Sensiblement vertical sur le sujet debout, l'axe du fémur répond au trajet de l'artère fémorale.

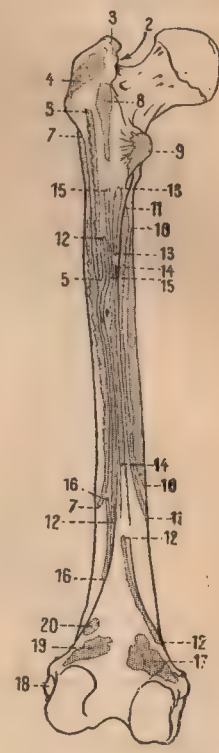

FIG. 179. — *Le Fémur gauche. — Face postérieure. Insertions musculaires.*

2. Obturateur externe; — 3. Pyramidal; — 4. 5. Moyen et grand fessiers; — 7. Vaste externe; — 8. Carré crural; — 9. Psoas iliaque; — 10. Crural; — 11. Vaste interne; — 12. 14. 15. Grand, moyen et petit adducteurs; — 13. Pectiné; — 16. Court biceps; — 17. 19. Jumeaux interne et externe; — 18. Poplité; — 20. Plantaire grêle.

En fait, les deux condyles sont au même niveau, et c'est le fémur qui présente une obliquité en bas et en dedans; la perpendiculaire du membre inférieur, Axe du fémur (fig. 180) est sensiblement suivie par l'artère fémorale (V. aux artères du membre inférieur, le schéma représentant l'artère fémorale).

4° **Les Cols du Fémur.** — *a*) Le COL ANATOMIQUE répond à la partie moyenne du col proprement dit ; — *b*) le COL CHIRURGICAL circonscrit horizontalement le corps au-dessous du petit trochanter.

Ossification. — Un point d'ossification primitif pour le corps apparaissant dans le 2e mois de la vie fœtale, 4 points complémentaires : 3 pour l'extrémité supérieure, tête (2 ans), grand trochanter (3 ans), petit trochanter (8 ans). *Un pour l'extrémité inférieure apparaissant 15 jours avant la naissance ; en médecine légale, sa découverte est un des signes qui permettent de reconnaître si un nouveau-né est à terme.* — Les différentes pièces du fémur ne sont pas soudées avant la 25e année.

Insertions musculaires. — *Grand trochanter* : pyramidal du bassin, les trois fessiers, les deux obturateurs, les deux jumeaux, le carré crural. — *Petit trochanter* : psoas-iliaque. — *Faces antérieure et externe* du corps : muscle crural. — *Ligne âpre* : lèvre interne, vaste interne ; lèvre externe, vaste externe, moyen fessier, court biceps ; interstice, les quatre adducteurs. — *Condyle interne* : jumeau interne, tendon du grand adducteur. — *Condyle externe* : jumeau externe, poplité, plantaire grêle.

ARTICLE IV.

L'ARTICULATION DE LA HANCHE

L'articulation coxo-fémorale est une énarthrose formée par l'emboîtement de la tête du fémur dans la cavité cotyloïde de l'os coxal.

Ses surfaces articulaires, sphériques, de même diamètre, sont maintenues à la fois par une capsule renforcée de ligaments très résistants, par le ligament rond et par une couverture de muscles.

A. — **Surfaces Articulaires.** — La *portion articulaire de la tête* est un segment de sphère encroûté d'un fibro-cartilage qui atteint son maximum d'épaisseur à la partie supérieure de la tête. — La *cavité cotyloïde* a son sourcil cotyloïdien, couronné par le *bourrelet cotyloïdien*, fibro-cartilage prismatique et triangulaire, qui circonscrit et surplombe tout le fer à cheval articulaire de la cotyloïde ; entre les deux extrémités de l'échancrure ischio-pubienne il forme un pont fibreux, *ligament transverse de l'acétabulum*, qui convertit l'échancrure en un trou par lequel pénètrent les vaisseaux pour la tête de l'os. Le bourrelet cotyloïdien transforme la portion articulaire de l'acétabulum en une *zone de sphère* s'avançant sur la tête du fémur assez loin pour dépasser le point où elle mesure son plus grand diamètre ; il est séparé de l'arrière-fond, qui, non articulaire et seulement destiné à l'insertion du ligament rond, est occupé par de la graisse et des vaisseaux, et revêtu par la synoviale.

B. — **Capsule Articulaire.** — La capsule, remarquable par sa tension entre ses deux lignes d'insertion, forme un manchon fibreux, épais, fixé : d'une part au pourtour osseux du sourcil cotyloïdien et à la face externe du bourrelet ; d'autre part sur le col du fémur : elle s'y attache en avant sur la ligne intertrochantérienne antérieure ou spirale par des insertions très solides, en dessous sur les rugosités prétrochantériennes, et au-dessus sur les rugosités du col immédiatement voisines des insertions des muscles pelvi-trochantériens. En arrière du

col, la capsule s'insère par de faibles adhérences à la cravate fibreuse, qui embrasse la face postérieure du col (parallèle à la ligne intertrochantérienne

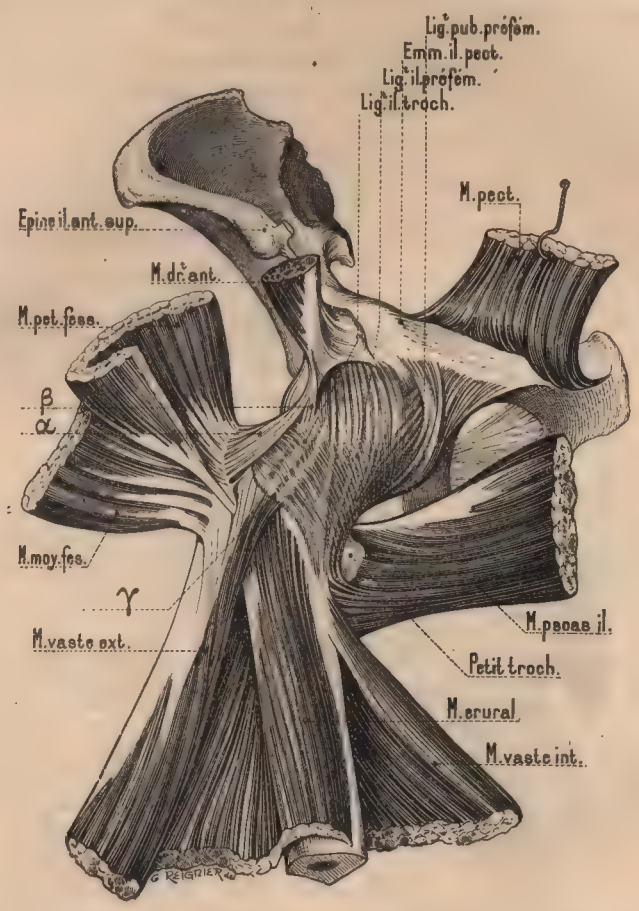

FIG. 181 (DUJARIER). — *L'Articulation de la Hanche droite. — Face antérieure.*

PRÉPARATION. — Disséquer attentivement, jusqu'à leurs insertions, chacun des muscles péri-articulaires, particulièrement le psoas-iliaque (bourse séreuse constante, communiquant parfois avec l'articulation) et le tendon réfléchi du droit antérieur. L'épaisseur du ligament de Bertin sera appréciée par une coupe; faite à un travers de doigt du sourcil cotyloïdien et parallèlement à lui, cette coupe permet aussi d'ouvrir l'article, si elle est suffisamment étendue.

Les muscles épais, couvrant l'articulation de la hanche sont : le psoas-iliaque en avant ; le pectiné et l'obturateur externe en dedans ; l'obturateur externe, les jumeaux, le carré crural et le pyramidal en arrière ; le moyen, le petit fessier et le droit antérieur en dehors. La plupart de ces muscles, par leur face profonde, adhèrent à la face externe de la capsule ; en particulier le petit fessier — α — ; le pyramidal et l'obturateur externe vers leur insertion trochantérienne se confondent absolument avec elle ; le petit fessier s'accole aux fibres superficielles du *tendon récurrent du droit antérieur* — β — ; les fibres profondes de ce dernier tendon se confondant dans la capsule ou lui adhérant intimement jusqu'à l'angle antéro-supérieur du grand trochanter — γ —.

postérieure et à un travers de doigt en dedans) et n'adhère solidement qu'au-dessus et au-dessous, l'espace ménagé derrière le col étant comblé par le tendon du muscle obturateur externe.

C. — **Ligaments de Renforcement.** — Les gaines des muscles péri-articulaires s'épaississent par places, en une série de ligaments de renforcement qui font absolument corps avec la capsule.

1° **Ligament de Bertin ou Ilio-fémoral.** — La plus solide de ces bandes fibreuses est un faisceau puissant. De forme triangulaire, à base fémorale, il naît sur l'ilion, en arrière et au-dessous de l'épine iliaque antéro-inférieure sous

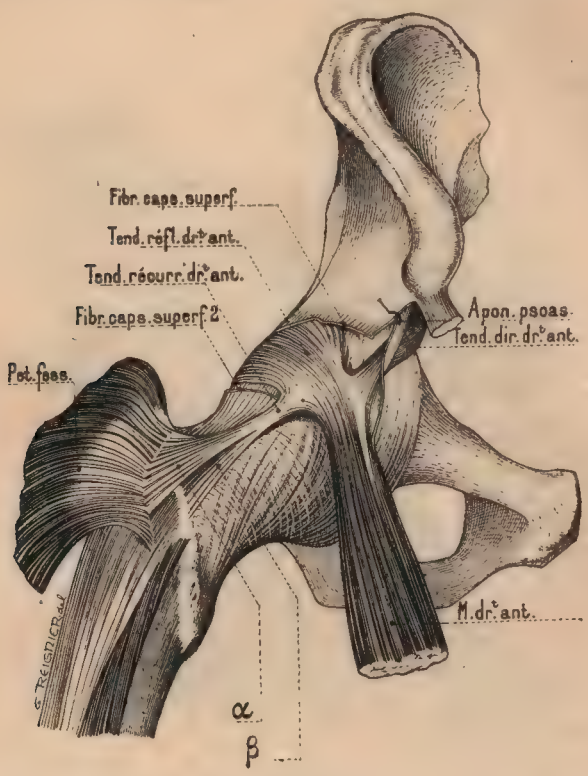

Fig. 182 (Dujarier). — *Les rapports du droit antérieur de la cuisse avec l'articulation de la hanche (côté droit).*

Par ses fibres superficielles — α — il se fusionne avec le tendon du petit fessier ; par ses fibres profondes — β — avec la capsule pour atteindre avec elle le grand trochanter.

le tendon direct du droit antérieur. Il s'insère en bas sur toute l'étendue de la ligne intertrochantérienne antérieure. Plus étroit en haut qu'en bas, il se divise en deux faisceaux principaux qui lui donnent la forme d'un Y renversé ; d'où le nom de *ligament en Y* que lui a assigné Bigelow.

Son épaisseur atteint, en certains points, un centimètre et plus (fig. 185) ; il est tellement fort qu'il peut supporter un poids de plusieurs centaines de kilogrammes ; Bigelow l'a vu ne se rompre que sous un poids de 750 livres attaché au membre inférieur.

De ses deux faisceaux, le *supéro-externe*, horizontal — *ilio-trochantérien* ou *ilio-fémoral supérieur* — remonte jusqu'au tubercule situé en dedans de l'empreinte du petit fessier, et

même souvent le long de la lèvre postérieure du sourcil cotyloïdien ; cette disposition est surtout visible sur les pièces desséchées ; ce faisceau rétro-cotyloïdien, cravate de bas en haut et d'arrière en avant la partie supérieure de la capsule ; l'*inféro-interne*, vertical — *ilio-prétrochantinien* ou *ilio-fémoral inférieur* — descend verticalement vers le tubercule inférieur de la ligne spirale. Le ligament de Bertin répond en avant au muscle psoas-iliaque dont il est séparé par une grande bourse séreuse constante.

Les autres renforcements ligamenteux sont beaucoup moins importants.

2° **Ligament Interne** ou **Pubo-préfémoral**. — Répond à l'interstice séparant le pectiné de l'obturateur externe. Il va de l'éminence ilio-pectinée au tubercule inférieur du col.

3° **Ligament Ischio-fémoral**. — Cette *bretelle de la hanche* répond en arrière à l'interstice des muscles obturateur externe et jumeau inférieur. — Il s'étend de la gouttière sous-cotyloïdienne de l'ischion au grand trochanter au-dessus et en avant de la cavité digitale.

Les différents faisceaux longitudinaux sont croisés perpendiculairement par des *fibres circulaires* ou *orbiculaires* enchevêtrées avec eux : généralement profondes, elles sont surtout visibles à la partie inférieure de la capsule entre les ligaments pubo-préfémoral et ischio-fémoral.

Entre les épaississements dits ligamenteux, la capsule est mince.

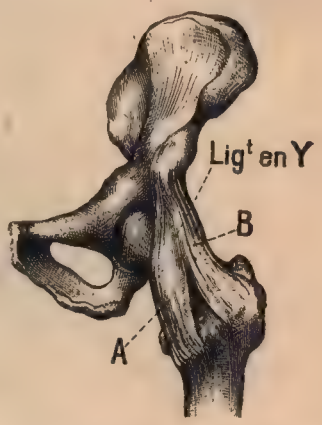

Fig. 183. — *Le Ligament en Y de Bigelow. — Articulation coxo-fémorale gauche, vue antérieure.*

Les deux faisceaux du ligament de Bertin, l'un horizontal *B*. ilio-trochantérien, l'autre vertical *A*. ilio-pré-trochantinien, forment les deux branches d'un Y renversé.

4° Le ligament rond, « qui n'est pas un ligament et qui n'est pas rond » (Macalister), est une bande fibreuse grasse, vasculaire, longue et faible quoique grosse, aplatie, *interarticulaire* (et non intra-articulaire), qui s'attache : d'une part à la fosse de la tête du fémur et d'autre part au pourtour de l'échancrure ischio-pubienne du sourcil cotyloïdien et au ligament transverse de l'acétabulum par deux lames ou branches restant en dehors de l'articulation. Il est doublé sur sa face interne par une frange synoviale dans laquelle on trouve des vaisseaux volumineux.

Le ligament rond doit être considéré comme une partie de la capsule invaginée dans l'articulation et n'a qu'accessoirement le rôle, que lui prêtait Sappey, de protéger les vaisseaux qui vont par lui à la tête du fémur. — Il ne contribue pas du tout à maintenir la tête dans la cotyloïde : si, en effet, on divise la capsule par une incision circulaire, la tête reste retenue en place par la seule pression atmosphérique et il faut un effort d'une vingtaine de kilogrammes pour la faire sortir de sa cavité.

D. — **Synoviale.** — Elle tapisse la surface intérieure de la capsule fibreuse, toute la portion intra-articulaire du col jusqu'au liséré-limite du cartilage de la tête, entoure le ligament rond d'une tente synoviale qui se poursuit jusque dans l'arrière-fond de la cotyloïde.

Elle communique souvent avec la bourse séreuse du psoas par un trou ménagé entre les deux faisceaux du ligament de Bertin.

E. — **Lymphatiques de l'Articulation de la Hanche.** — Ils sont satellites des vaisseaux du voisinage, principalement des circonflexes antérieurs et postérieurs, obturateurs, ischiatiques. Ils aboutissent à trois ganglions placés derrière l'arcade crurale, rétro-crural externe, rétro-crural interne, et au ganglion moyen de la chaîne interne, sus-jacent au nerf obturateur, accessoirement aux ganglions fessier, ischiatique et obturateur (Clermont, 1908).

F. — **Rapports.** — Outre ses connexions intimes avec les muscles, la coxo-fémo-

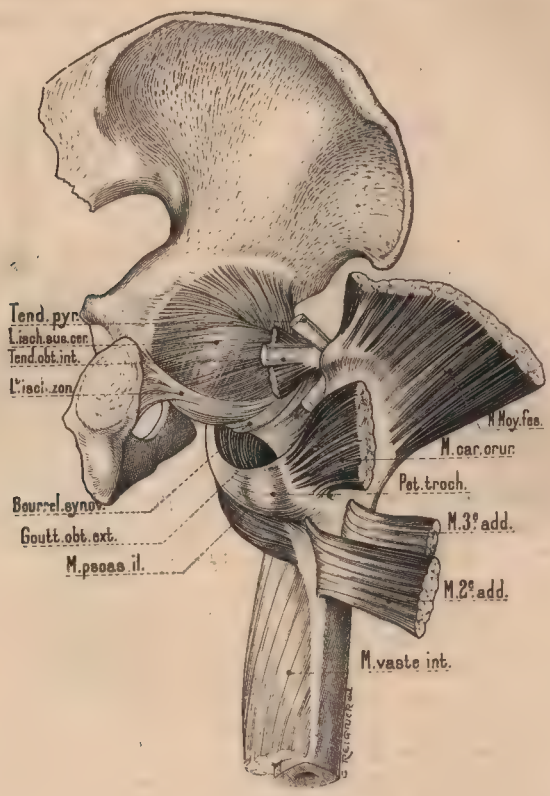

Fig. 184 (Dujarier). — *L'Articulation de la Hanche droite. — Face postérieure.*

rale est en rapport : en avant et presque immédiatement avec les *vaisseaux fémoraux qui glissent au-devant de la tête fémorale* entre les muscles psoas et pectiné ; en arrière, médiatement, avec les nerfs grand et petit sciatiques et avec les vaisseaux et nerf ischiatiques.

G. — **Mouvements.** — Le fémur peut effectuer une série de mouvements : flexion, extension, adduction, abduction et rotation, s'exécutant autour de son axe (fig. 186 et 187) et figurant par leur ensemble à leur degré extrême, ce qu'on a appelé le *cône d'excursion*, en dedans duquel le fémur peut prendre toutes les positions possibles.

En *position moyenne*, l'axe du fémur restant à 60° de l'extension extrême et en abduction légère, 20°, tous les muscles et ligaments sont relâchés. — Dans la *position debout*, la capsule est tordue, les muscles incurvés, le LIGAMENT DE BERTIN BIEN TENDU EN AVANT, limite rapidement le mouvement d'extension.

Dans la *flexion*, la capsule se relâche en avant et se tend en arrière (fig. 187).

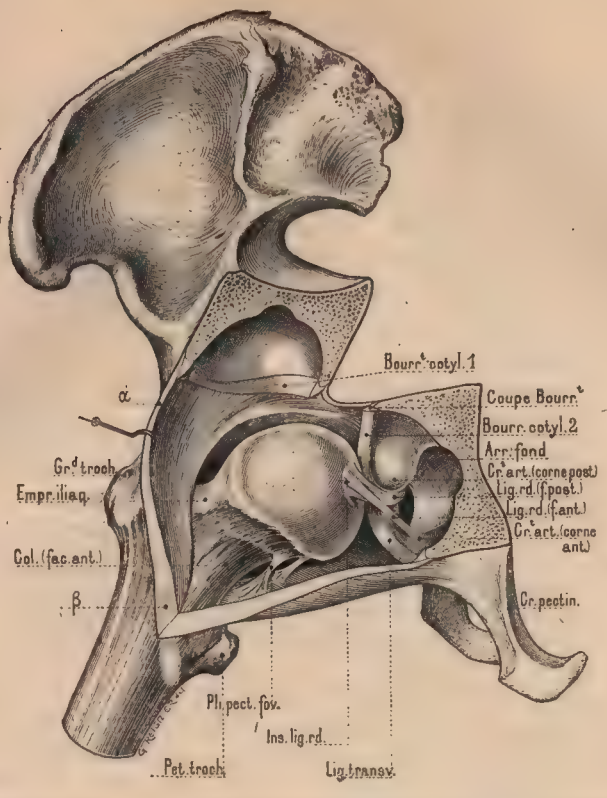

FIG. 185 (DUJARIER). — *L'Articulation de la Hanche droite. — Vue intérieure.*

« La capsule, mince en haut, au niveau du passage du psoas — α —, est très épaisse en bas — β — la coupe intéressant à ce niveau le ligament de Bertin. »

Dans l'extension.

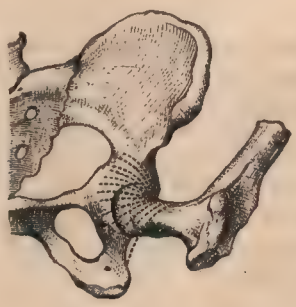

Dans la flexion extrême.

FIG. 186 et 187. — *Mouvements de la Coxo-fémorale, vue en avant. — Torsion de la capsule (en pointillé).*

ARTICLE V.

LES OS ET LES ARTICULATIONS DE LA JAMBE

Le squelette de la jambe est figuré par trois os : 1. au genou, la *rotule* ; — à la jambe, 2. le *tibia* en dedans, 3. le *péroné* en dehors. En homologuant les os des membres — supérieur et inférieur — le péroné répond au radius ; le tibia au cubitus, la rotule à l'olécrâne.

§ 1. — La Rotule.

La rotule — *patella* — est un gros sésamoïde encastré dans le chef d'insertion inférieur du quadriceps crural.

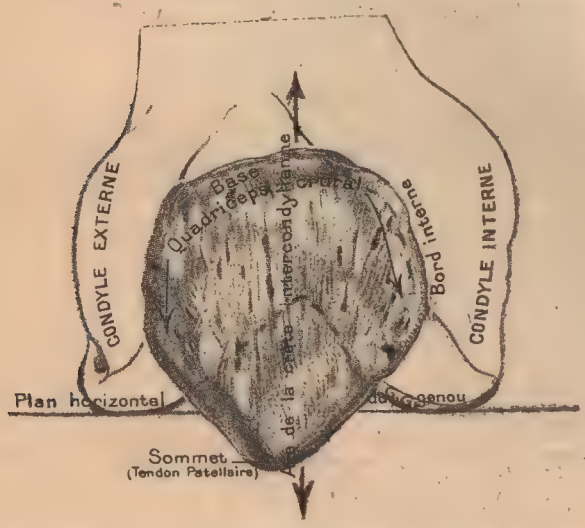

FIG. 188. — *La Rotule droite, Face antérieure, vue en place au-devant des condyles du fémur.*

A. — Vue par sa FACE ANTÉRIEURE OU EXTERNE, sa forme peut être comparée à la coquille du bucarde (1), ou à un triangle dont le sommet, inférieur, est légèrement dévié en dehors ; dont la base, curviligne à concavité inférieure, est limitée en haut et en arrière par une ligne brisée en trois tronçons à peu près égaux. — Cette face antérieure, sillonnée par des stries verticales, percée de nombreux trous vasculaires (12 à 40), n'est séparée de la peau du genou que par un plan fibreux (fibres arciformes du grand surtout aponévrotique antérieur). En se dédoublant anormalement, ce plan détermine la formation de la *bourse séreuse pré-rotulienne*, inconstante.

B. — La FACE POSTÉRIEURE — INTERNE OU ARTICULAIRE — entre dans la constitution de l'articulation du genou. En bas, elle est divisée, par une longue crête courbe à concavité supérieure, en deux parties d'inégale étendue : — 1° l'*inférieure*, la plus petite, croissant rugueux, en relation avec le paquet adipeux intra-articulaire (p. 218) ; — 2° la *supérieure*, encroûtée de cartilage, est une surface irrégulièrement ovalaire à grand axe transversal ; moulée sur les condyles du fémur, glissant sur eux dans le sens vertical, elle est divisée en deux facettes par un soulèvement vertical en dos d'âne — *crête intercondylienne* — dont l'axe

(1) *Cardium edule*, mollusque très commun sur les plages du Nord et de la Manche.

prolongé passe en dedans du sommet de la rotule; la *facette condylienne externe*, la plus étendue, figure une excavation régulière, plus ou moins accusée; la *facette condylienne interne*, est vallonnée en deux rigoles — moyenne et interne — par une légère saillie mousse oblique en bas et en dedans.

C. — La BASE, supérieure, plate-forme irrégulière en retrait sur le plan de la face antérieure, est triangulaire à sommet supérieur.

D. — Le BORD EXTERNE est en crête tranchante.

E. — Le BORD INTERNE est épais; il s'enroule sur la partie interne du genou, surplombant le condyle interne dans l'extension et la flexion modérée de la jambe sur la cuisse.

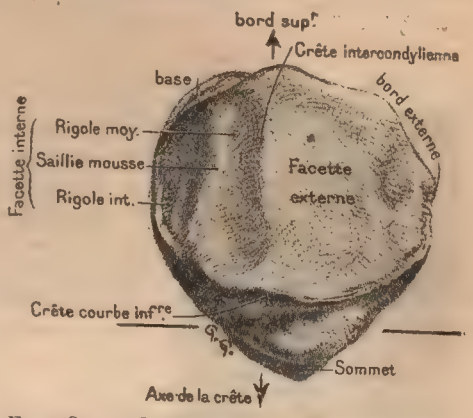

FIG. 189. — *La Rotule droite, Face postérieure.*

Comme sur 188, l'AXE DE LA CRÊTE, passant en dehors du sommet de la rotule, la divise en deux parties inégales (Une section frontale du genou montrerait qu'il répond à la projection de l'artère poplitée).

La moitié antérieure de la base et les deux bords sont embrassés par les expansions musculaires du quadriceps crural.

F. — Le SOMMET, inférieur est mousse; il donne attache au *tendon rotulien* ou *patellaire*.

Ossification. — Un point unique d'ossification, apparaissant dans le noyau cartilagineux rotulien vers l'âge de 3 ans. Il peut ne pas se développer (*absence congénitale de la rotule*).

§ 2. — Le Tibia.

Étendu verticalement, supportant tout le poids du corps, le tibia s'articule — en haut et séparément — avec le fémur et le péroné. En bas, il s'unit au péroné — *mortaise tibio-tarsienne* (fig. 218) — pour s'articuler avec l'astragale.

A. — **Extrémité supérieure ou Tête du Tibia.** — Plus large et plus forte que l'inférieure, elle est divisée en deux grosses tubérosités, *Condyles du tibia*, séparées l'une de l'autre par l'échancrure poplitée en arrière.

1° LA FACE SUPÉRIEURE. — Le **Plateau du tibia** est formé de deux parties concaves, les *cavités glénoïdes* — une interne, plus longue et moins large et une externe — s'articulant avec les condyles du fémur; elles en sont séparées à l'état frais par deux ménisques, les *fibro-cartilages semi-lunaires*, (fig. 191) dont les contours affleurent la surface extérieure du plateau tibial: dont les extrémités ou cornes confluent vers une saillie médiane irrégulièrement bifide, figurant les *épines du tibia*, qui par leurs versants se continuent dans les cavités glénoïdes.

Entre les épines, est ménagé un intervalle rugueux évasé en avant et en arrière, couvert par les insertions des ménisques et des ligaments croisés. D'avant en arrière: la *corne antérieure du ménisque interne*, sur le bord antérieur du plateau tibial; le solide *ligament croisé antérieur*; la *corne antérieure du ménisque externe*; la *corne postérieure du ménisque externe* (entre les deux épines); les deux *expansions postérieures du ménisque*

interne ; le *ligament croisé postéro-interne*, qui s'attache tout à fait en arrière dans l'échancrure poplitée.

2° La FACE ANTÉRIEURE. — Rugueuse, elle s'étale au milieu en une aire triangulaire, *tubérosité antérieure du tibia*, dont le sommet inférieur, saillant, donne attache au puissant tendon rotulien.

FIG. 190. — *Les Os de la jambe gauche. — Vue antérieure.*

T. TIBIA : *t.* Tête ; — *T. G.* Tubercule de Gerdy ; — *Cr.* Crête ; — *m. i.* Malléole interne ; — *P.* PÉRONÉ : *t.* Tête ; — *t. p.* Tubercule péronier ; — *a. sty.* Styloïde ; — *m. e.* Malléole externe ; — *f. e.*, *f. i.* Faces, externe, interne ; — *b. a.* Bord antérieur.

3° La FACE INTERNE (de la *tubérosité interne*) est marquée en arrière par la fossette d'insertion du m. demi-membraneux.

4° La FACE EXTERNE (de la *tubérosité externe*) présente : en avant, une saillie souvent bien marquée, *tubercule de Gerdy*, pour l'insertion du m. jambier antérieur ; — à sa partie moyenne, la surface d'attache de la bandelette ilio-tibiale de Maissiat (voir m. tenseur du fascia lata) ; — en arrière et en bas, la facette ovalaire d'articulation pour la tête du péroné.

B. — **Corps du Tibia.** — Triangulaire dans ses 2/3 supérieurs, on lui considère :

1° Une FACE INTERNE, lisse, recouverte par la peau, présentant en haut : *a*) une ligne oblique en arrière et en dedans pour l'insertion des tendons des muscles de la patte d'oie : couturier, droit interne, demi tendineux ; *b*) au-dessus d'elle, des rugosités pour le ligament latéral interne ;

2° Un BORD ANTÉRIEUR — **Crête du tibia** — en S italique très allongé, sous-cutané, sur lequel s'attache l'aponévrose tibiale antérieure ; — 3° une FACE EXTERNE, excavée supérieurement, convexe en bas où elle devient antérieure, donnant insertion dans ses 2/3 supérieurs au jambier antérieur, en bas à l'extenseur propre du gros orteil ; 4° un BORD EXTERNE, qui donne attache à la membrane interosseuse ; — 5° une FACE POSTÉRIEURE, limitée en haut par le bord irrégulier d'insertion de la capsule du genou, présentant de haut en bas : la surface triangulaire d'insertion du m. poplité ; une *ligne oblique* en bas et en dedans répondant dans son tiers supérieur à l'insertion du m. jambier postérieur, dans ses 2/3 inférieurs à celle du m. soléaire ; au-dessous de la ligne oblique s'étalent sur le tiers moyen de la face postérieure et de dedans en dehors : les insertions des muscles jambier postérieur

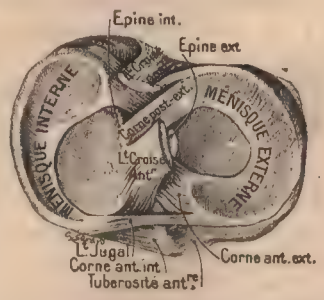

FIG. 191. (CUNNINGHAM). — *L'Extrémité supérieure du tibia gauche avec les ménisques et les insertions des ligaments croisés.*

et fléchisseur commun des orteils séparés l'un de l'autre par une crête verticale. — Le trou nourricier est sur cette face ; *le canal nourricier est dirigé en bas.*

C. — **Extrémité inférieure, tarsienne, du Tibia.** — Elle présente : 1° EN DEHORS, une gouttière verticale, triangulaire, dans laquelle se loge l'extrémité inférieure du péroné ; — 2° EN ARRIÈRE, deux gouttières parallèles, l'une interne, dans laquelle glissent les tendons du jambier postérieur et du fléchisseur commun (derrière la malléole interne), l'autre externe occupée par le tendon du long fléchisseur propre du gros orteil ; — 3° EN DEDANS, une surface lisse prolongée en bas par une saillie volumineuse, la **Malléole interne** qui, par sa face externe, fait partie de l'articulation tibio-tarsienne et par son sommet donne attache aux faisceaux postérieurs du ligament latéral interne de cette articulation ; — 4° une FACE ANTÉRIEURE, longée par les tendons extenseurs des orteils ; — 5° une FACE INFÉRIEURE, quadrilatère, encroûtée de fibro-cartilage, articulée avec l'astragale. Cette surface articulaire est lisse, concave sagittalement, convexe transversalement ; souvent séparée en deux portions par une crête antéro-postérieure correspondant à la gorge de la poulie astragalienne, continuée en dedans avec la surface articulaire de l'astragale.

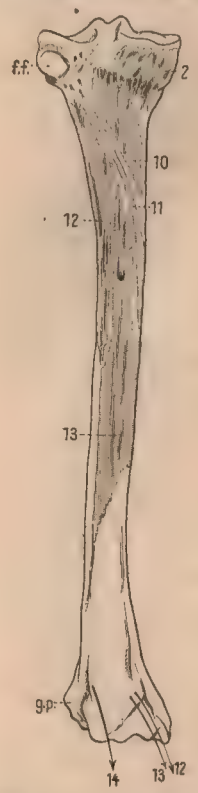

FIG. 193. — *Le Tibia gauche. — Face postérieure. Insertions musculaires.*

f. f. Facette pour le péroné ; — *g. p.* Gouttière du péroné ; — 2. M. demi-membraneux ; — 10. Poplité ; — 11. Soléaire ; — 12. Jambier postérieur ; — 13. Fléchisseur commun des orteils ; — 14. Tendon du fléchisseur propre du gros orteil.

FIG. 192. — *Le Tibia gauche. — Vue antérieure. Insertions.*

1. Tendon rotulien ; — 3. Jambier antérieur ; — 4. Tenseur du fascia lata ; — 5. Couturier ; — 6. Droit interne ; — 7. Demi-tendineux ; — 8. Ligament latéral interne ; — 9. Extenseur du gros orteil.

Ossification. — Un point primitif pour le corps apparaissant vers le 35e jour de la vie fœtale ; 3 points complémentaires, un pour le plateau tibial, un pour la tubérosité antérieure, un pour l'extrémité inférieure. — L'épiphyse supérieure se soude la dernière, entre 18 et 24 ans.

Insertions musculaires. — *En dehors* : jambier antérieur, extenseur propre du gros orteil. — *En haut et en dedans* : demi-membraneux, muscles de la patte d'oie. — *Sur la tubérosité antérieure* : tendon rotulien. — *En arrière* : poplité, soléaire, fléchisseur commun des orteils, jambier postérieur.

§ 3. — Le Péroné (— La Fibule —).

Long et mince, placé relativement au tibia, en dehors et un peu en arrière, (comme l'aiguille de l'agrafe — FIBULA — dont le corps serait le tibia). Il ne contribue pas à supporter le poids du corps.

A. — **Extrémité supérieure ou Tête du Péroné.** — Comparable à un tronc de pyramide renversé, la tête présente : une BASE, supérieure, portant en haut et en dedans l'empreinte d'articulation avec le condyle externe du tibia. Autour de la base, on voit trois tubercules trapus : un antérieur, *tubercule péronier*, pour une insertion du m. long péronier latéral; un moyen, **Apophyse Styloïde du péroné**, pour l'attache du ligament latéral externe du genou; un *postérieur*, pour une insertion du soléaire. Le tendon du biceps s'insère à la fois sur les tubercules antérieur et moyen; *il est longé en arrière par le nerf sciatique poplité externe.*

FIG. 194. — *Les Os de la jambe gauche. — Vue postérieure.*

T. TIBIA : *c. g.* Cavité glénoïde; — *T. P.* Triangle poplité; — *n.* Trou nourricier; — *m. i.* Malléole interne; — *g. int., g. ext.* Gouttières rétro-malléolaires interne et externe.

P. PÉRONÉ : *t.* Tête; — *t. p.* Tubercule postérieur; — *m e.* Malléole externe; — *g. p.* Gouttière des m. péroniers.

B. — **Extrémité inférieure du Péroné.** — Elle forme la **Malléole externe**, saillante en bas, plus proéminente que l'interne et descendant plus bas qu'elle d'au moins un centimètre. Sa FACE INTERNE présente : au milieu, une facette large triangulaire pour l'articulation avec l'astragale; au-dessus, la facette d'articulation avec la gouttière externe du tibia; toutes deux, encroûtées de fibro-cartilage; — au-dessous et en arrière une *rainure profonde*, à bords accusés, dans laquelle s'insère le faisceau postérieur du ligament latéral externe de l'articulation du cou-de-pied. — Le BORD ANTÉRIEUR, solide, rugueux, donne attache aux autres faisceaux, antérieur et externe, du ligament latéral externe; — le SOMMET, au ligament péronéo-calcanéen. — Le BORD POSTÉRIEUR répond à la gouttière des muscles péroniers.

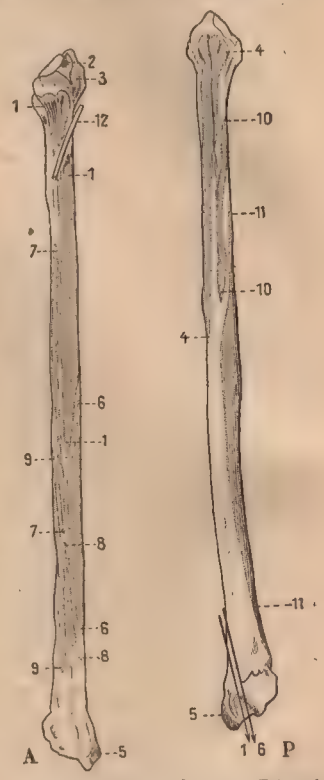

FIG. 195 et 196. — *Le Péroné gauche : A. Vue antérieure; P. Vue postérieure. Insertions musculaires.*

1. 6. Long et court péronier latéral; — 2. Lt latéral externe du genou; — 3. Biceps; — 4. Soléaire; — 5. Lt latéral externe du cou-de-pied; — 7. Extenseur commun; — 8. Péronier antérieur; — 9. Extenseur propre du gros orteil; — 10. Jambier postérieur; — 11. Fléchisseur propre du gros orteil; — 12. Nerf musculo-cutané.

C. — **Corps du Péroné.** — Il se continue avec la tête par une portion rétrécie,

COL DU PÉRONÉ. — Irrégulièrement prismatique triangulaire, à bords saillants, dans ses 3/4 supérieurs, il est tordu de dedans en dehors dans son quart inférieur. — 1° La FACE EXTERNE descend du tubercule péronier de la tête, donne insertion au long péronier latéral (1/3 supérieur) et au court péronier latéral (2/3 inférieurs). A sa partie tout inférieure, une crête oblique descendant vers le sommet de la malléole la divise en une portion postérieure suivie par les tendons péroniers et une portion antérieure, triangulaire isocèle, allongée, qui répond à la peau. — 2° Le BORD ANTÉRIEUR, effilé, donne attache à l'aponévrose tibiale antérieure. — 3° La FACE INTERNE, longue et étroite surface fusiforme, s'étend en s'amincissant à l'extrême jusqu'au bord antérieur de la malléole externe. Elle est séparée par la *crête interosseuse*, verticale, antéro-interne, (pour la membrane interosseuse) en deux parties : l'antérieure qui appartient à la loge antérieure de la jambe donne attache aux muscles extenseur commun des orteils, péronier antérieur et extenseur propre du gros orteil ; la postérieure qui appartient à la loge postérieure de la jambe donne attache au m. jambier postérieur. Toute cette portion de la face interne de l'os tend à se continuer sans interruption (sauf dans le tiers moyen où il peut être question d'un *bord interne*, tranchant) avec la face postérieure. — 4° La FACE POSTÉRIEURE donne insertion, en haut au m. soléaire, dans ses 2/3 inférieurs au fléchisseur propre du gros orteil. Le trou nourricier de l'os est sur cette face. *Le canal nourricier est dirigé en bas.* — 5° Le BORD EXTERNE, mousse en haut, devient franchement postérieur en bas. Sur lui se fixe la cloison intermusculaire externe.

Le tibia et le péroné sont unis à leurs extrémités par les *articulations péronéo-tibiales*, à leur partie moyenne par la *membrane interosseuse*.

Ossification. — Un point primitif pour le corps, vers le 40e jour de la vie fœtale ; 2 points complémentaires pour les extrémités. Les trois parties de l'os sont complètement soudées à 22 ans ; l'épiphyse supérieure se soude la dernière.

Insertions musculaires. — *En dehors :* les péroniers latéraux. — *En dedans :* extenseur commun et extenseur propre des orteils, péronier antérieur. — *En arrière :* soléaire, long fléchisseur du gros orteil, jambier postérieur. — *En haut :* biceps crural.

§ 4 — Les moyens d'union du Tibia et du Péroné.

A. — **Articulation Péronéo-tibiale Supérieure.** — C'est une arthrodie dont les facettes articulaires, planes, encroûtées de cartilage, sont unies à leur périphérie par une *capsule*, mince en haut et en arrière, renforcée par deux ligaments : un puissant *ligament antéro-externe* (fig. 203), transversalement étendu de la partie antérieure du péroné à la tubérosité externe du tibia, recouvert par les insertions supérieures des m. extenseur commun des orteils et long péronier latéral, et surtout par des fibres descendantes du tendon du biceps ; un *ligament postérieur* ou *péronéo-tibial oblique* (fig. 204), descendant du tibia sur le péroné, recouvert par un des faisceaux d'insertion du soléaire. — La *synoviale* est le plus souvent séparée de celle du genou, mais communique habituellement avec la bourse séreuse du m. poplité.

Rapports. — Entièrement circonscrite par des insertions de muscles, la péronéo-tibiale supérieure est longée en arrière par le nerf sciatique poplité externe qui contourne ensuite le col du péroné.

Mouvements. — Limités, d'une part à un glissement — ascension ou descente de 5 millimètres — suivant le sens sagittal ; d'autre part à une rotation imparfaite de la tête du péroné sur la facette tibiale.

B. — **Articulation Péronéo-tibiale Inférieure.** — C'est une arthrodie en connexion étroite avec la tibio-tarsienne, dont la facette légèrement excavée du tibia et la facette plane du péroné représentent les surfaces articulaires. Elles sont rattachées l'une à l'autre : 1° en haut par le ligament interosseux ; — 2° maintenues par une *capsule* mince renforcée par un *ligament antérieur*, oblique, formé de fibres courtes, et par un *ligament péronéo-tibial postérieur*, solide, très épais (1 centimètre) et large, formé de fibres unissant transversalement toute la malléole externe, face postérieure, au bord postérieur de la gouttière tibiale. Par son bord inférieur, il complète en arrière la **mortaise tibio-péronière** (fig. 218). — La *cavité* ou *fente articulaire* est réduite — 8 à 12 millimètres de hauteur. La *synoviale* qui tapisse la surface intérieure de la capsule, est un simple prolongement de la synoviale tibio-tarsienne.

Mouvements. — En fonction des déplacements du pied, synchrones et analogues à ceux de la péronéo-tibiale supérieure, ils sont de trois ordres : translation dans le sens sagittal ; glissement — ascension et descente — dans le sens vertical ; rotation du péroné sur le tibia (en dedans et en dehors).

C. — **Ligament Interosseux de la Jambe.** — La *Membrane Interosseuse*, comparable à celle de l'avant-bras, mais moins épaisse, s'étend entre le bord externe du tibia et la crête antéro-interne du péroné. Elle manque à la partie supérieure où l'espace inter-tibio-péronier, comblé de graisse, est traversé par les vaisseaux tibiaux antérieurs qui de la face postérieure passent dans la loge antérieure de la jambe. Dans tout le reste de son étendue, elle est formée de fibres descendant obliquement du tibia vers le péroné ; en bas elle est constituée par plusieurs couches séparées par de la graisse qui descendent jusqu'à 1 centimètre au-dessus de l'articulation du cou-de-pied. Par sa face antérieure, elle donne insertion à des fibres du jambier antérieur et de l'extenseur propre du gros orteil ; par sa face postérieure, à des fibres du soléaire et du jambier postérieur.

Formation des loges musculaires de la jambe.

La description des deux os, maintenus l'un contre l'autre par leurs moyens d'union, doit compléter utilement leur étude séparée. — La membrane interosseuse établit une barrière entre la partie antérieure et la partie postérieure de la jambe.

1. Loge antérieure. — Formée par la face externe du tibia, la face antérieure du ligament interosseux et la face antéro-interne du péroné, elle a l'aspect d'une longue gouttière ostéo-fibreuse à concavité antérieure comblée par les insertions des m. jambier antérieur, extenseur propre du pouce, extenseur commun des orteils. — L'*aponévrose tibiale antérieure*, qui s'étend de la crête du tibia au bord antérieur du péroné, ferme en avant la **loge antéro-externe de la jambe.**

2. Loge postérieure. — Formée par la face postérieure du tibia, du ligament interosseux et du péroné, elle figure une gouttière ostéo-fibreuse allongée de haut en bas dans laquelle s'insèrent les m. soléaire, jambier postérieur, fléchisseur commun des orteils, fléchisseur propre du gros orteil. Cette **loge postérieure de la jambe** est fermée par l'*aponévrose tibiale postérieure* qui commence en dehors à l'aponévrose intermusculaire externe.

3. Partie interne. — Elle répond dans toute son étendue à la face sous-cutanée du tibia.

4. Partie externe. — Elle est comblée par les muscles péroniers qui occupent une loge fusiforme, limitée en dedans par le péroné, fermée en arrière en dehors et en avant par les aponévroses.

Article VI.

L'ARTICULATION DU GENOU

Cette trochléenne est constituée essentiellement par l'articulation de l'extrémité inférieure du fémur avec l'extrémité supérieure du tibia, complétée en avant

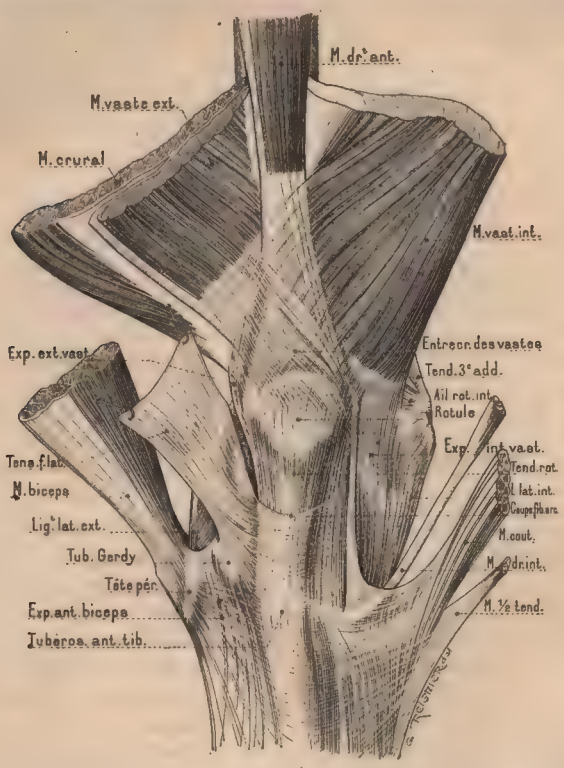

Fig. 197 (Dujarier). — *L'Articulation du Genou droit. — Face antérieure.*

Préparation. — Disséquer et récliner l'aponévrose de la cuisse de dedans en dehors en conservant la bandelette ilio-tibiale et en évitant de chaque côté de la rotule d'entamer la synoviale. Suivre jusqu'à leurs insertions les muscles de la patte d'oie, les jumeaux et le tendon du biceps. Soulever le poplité de bas en haut (sa bourse séreuse communique généralement avec l'articulation). Disséquer les ligaments latéraux. — Pénétrer dans l'article par le cul-de-sac sous-quadricipital, en réclinant le quadriceps avec la rotule. Pour analyser la disposition des ligaments croisés, scier sagittalement le fémur entre les deux condyles.

par la rotule. Les surfaces articulaires ne s'emboîtent pas exactement, et sont maintenues en place par les parties molles ; en nulle autre articulation du corps, on ne les trouve aussi étendues ; et bien que leurs aires de contact ne dépassent guère un centimètre carré, elles sont rattachées par des tendons extrêmement solides.

Elle est entourée et protégée par une série de muscles: le quadriceps en avant; le biceps en dehors; le poplité, les deux jumeaux, le plantaire grêle, le demi-tendineux, le demi-membraneux en arrière; le droit interne, le couturier en dedans.

A. — **Surfaces articulaires.** — Elles ont été étudiées avec les os. Elles sont encroûtées d'un cartilage particulièrement épais sur la partie saillante des condyles et au centre des cavités glénoïdes du plateau tibial.

L'espace libre entre les condyles du fémur et le plateau tibial est partiellement complété par les **fibro-cartilages semi-lunaires.** Ce sont deux *ménisques,* lamelles prismatiques triangulaires en forme de croissant ou de couronne, couchées horizontalement dans chacune des cavités glénoïdes du tibia; leur bord circonférentiel, épais, s'attache sur la face interne de la capsule; leur bord interne, concave, aminci, regarde le centre de la cavité glénoïde (fig. 191).

Le contour du *ménisque externe* est à peu près circulaire; l'*interne*, demi-elliptique à grand axe transversal. Le bord et les extrémités ou cornes de ces fibro-cartilages sont fibreux et s'attachent en avant et en arrière des épines du tibia.

La corne antérieure du ménisque interne se fixe au bord antérieur du plateau tibial; il est séparé de la corne antérieure du ménisque externe, attachée au-devant des épines du tibia, par le ligament croisé antérieur.

La corne postérieure du ménisque interne s'attache, derrière celle du ménisque externe, par deux expansions qui vont respectivement à la partie postérieure de chacune des épines du tibia.

Le ménisque externe est croisé en arrière par le tendon du muscle poplité dont la bourse séreuse communique avec l'articulation au-dessus et au-dessous de lui.

Les deux fibro-cartilages semi-lunaires sont unis en avant l'un à l'autre par le *ligament transverse* ou *jugal,* bandelette fibreuse sous-jacente au ligament adipeux.

L'articulation proprement dite est constituée par une *capsule,* des *ligaments proches* périphériques et des *ligaments intérieurs.* Elle est complétée, protégée et renforcée de tous côtés par une *double couverture musculo-aponévrotique,* figurée par deux plans superposés : le muscle quadriceps et ses expansions, enveloppé par le *grand surtout aponévrotique antérieur.*

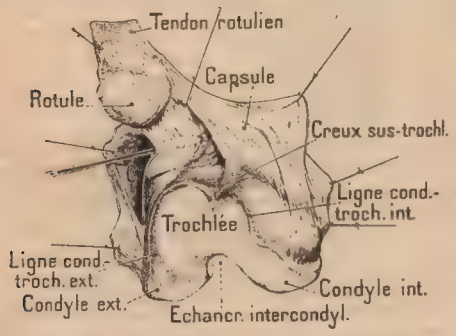

Fig. 198 (Chevrier). — *Les Insertions fémorales de la capsule de l'articulation du genou droit.*

Une sonde cannelée est engagée en dehors, dans le cul-de-sac sous-quadricipital C, qui communique largement avec la grande cavité articulaire. — La rotule est attirée en haut et très en dehors.

B. — **Capsule articulaire.** — Le *manchon fibreux capsulaire* est remarquable par la brièveté et la solidité de ses parties latérales et postérieures, par la laxité de toute sa portion antérieure. Elle s'insère sur le fémur, le plateau tibial et le pourtour de la rotule; elle semble s'interrompre sur le bord circonférentiel des ménisques.

Sur le fémur : sa ligne d'insertion est séparée de la surface d'encroûtement cartilagineux par un espace notable. Elle s'attache sur les faces latérales des condyles, le long

des *rampes capsulaires* (Chevrier), lignes irrégulières qui partent des tubercules sus-trochléens, suivent les rebords cartilagineux de la trochlée dont elles sont séparées par les gouttières latéro-condyliennes, plus marquées en dehors qu'en dedans ; en avant, elle remonte suivant les bords qui limitent le creux sus-condylien pour s'insérer à 2 ou 2^{cm},5 au-dessus de la trochlée (fig. 198). En arrière, elle s'attache à plus d'un centimètre au-dessus du bord postérieur de chacun des condyles, mais descend dans l'échancrure intercondylienne pour se continuer avec la partie externe de chacun des ligaments croisés.

Sur le tibia : elle est séparée latéralement du cartilage des cavités glénoïdes par une distance d'un demi-centimètre, descend un peu en avant sur la surface triangulaire antérieure du plateau tibial ; en arrière, elle suit le bord cartilagineux des cavités glénoïdes et se continue sur la partie externe de chacun des ligaments croisés.

Sur la rotule : l'insertion se fait : latéralement, tout près de l'encroûtement cartilagineux de la face postérieure ; supérieurement, à quelque distance de ce revêtement.

C. — Ligaments proches de renforcement.

1° **Tendon rotulien ou patellaire.** — Ce *ligament antérieur* est une bande aplatie, très épaisse, trapézoïde à petite base inférieure, qui naît par une insertion large sur le sommet et la face antérieure de la rotule et descend verticalement sur la tubérosité antérieure du tibia. Il figure en réalité l'insertion principale du quadriceps crural. Long de 5 à 6 centimètres, large en haut de 3 centimètres, il répond en avant à la peau et à la couverture aponévrotique de l'articulation ; en arrière, il est séparé de la tubérosité antérieure du tibia et du ligament adipeux (p. 218) par une synoviale qui tantôt est indépendante et tantôt communique avec la synoviale articulaire.

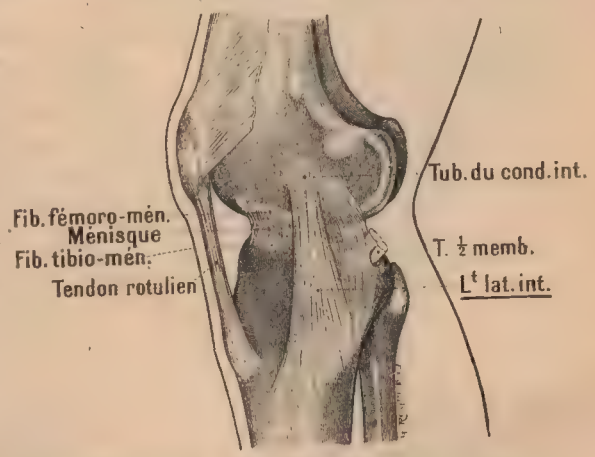

Fig. 199 (Dagron). — *Le Ligament latéral interne du Genou droit.*

2° **Ligament latéral interne** (fig. 199 et 202). — C'est une bande fibreuse aplatie, solide, *longue de 10 centimètres* et plus ; fixée en haut sur le tubercule du condyle interne tout près du point d'insertion du tendon du grand abducteur qu'elle continue par une partie de ses fibres, elle descend *presque verticalement* (un peu obliquement en bas et en avant) pour s'attacher sur les rugosités supérieures de la face interne du tibia.

Son bord antérieur est confondu avec l'expansion du vaste interne qui l'unit à la rotule. — Son bord postérieur est bien distinct dans sa moitié inférieure ou il passe en pont sur le tendon réfléchi du demi-membraneux dont il est séparé par une bourse séreuse, et sur l'artère articulaire inférieure et interne ; tout en bas, il est inséparablement uni à la gaine du muscle poplité ; en haut il est confondu avec la *coque fibreuse* du condyle interne. La surface extérieure du ligament est croisée par les tendons de la patte d'oie (bourse séreuse).

3° **Ligament latéral externe** (fig. 200). — Arrondi en forme de cordon, il s'étend obliquement, en bas et en arrière, de la tubérosité externe du fémur au tubercule antérieur de la tête du péroné, où ses fibres se continuent sur l'origine du long péronier latéral. Long de 5 centimètres, épais d'un demi-centimètre, il a des rapports très intimes, en arrière, avec le tendon du m. biceps, qui l'embrasse dans une demi-gouttière antérieure (avec bourse séreuse).

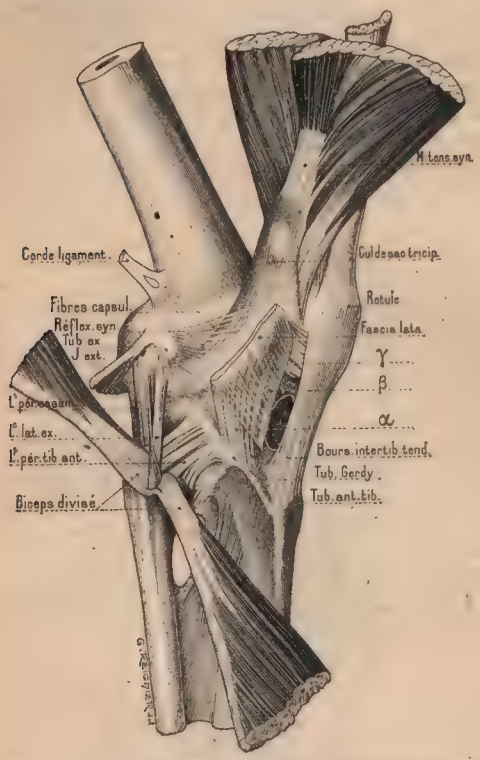

FIG. 200 (DUJARIER). — *L'Articulation du Genou droit. — Face externe.*

α, β, γ, les trois plans de fibres du fascia lata.

Par sa face profonde, le latéral externe est généralement facile à soulever et à séparer du tendon du m. poplité qu'il recouvre ; son bord postérieur tend à se fusionner avec le poplité arqué.

4° **Ligament postérieur** (fig. 201). — Il est formé : principalement par la coque fibreuse des condyles, accessoirement par le muscle demi-membraneux et son expansion et par un ligament indépendant (ligament arciforme).

a) La COQUE FIBREUSE DES CONDYLES. — C'est un épaississement de la capsule coiffant chacun des condyles et immédiatement recouvert par les m. jumeaux. — *b*) Les rapports que le *m. demi-membraneux* affecte avec la capsule sont des plus importants ; son tendon direct s'attache à la partie postéro-interne du plateau tibial, dans une fossette bien marquée ; son tendon récurrent se détache du tendon direct et remonte en dehors pour se fixer sur la coque fibreuse externe ; c'est le LIGAMENT POPLITÉ OBLIQUE ; il s'insinue entre les insertions supérieures des deux jumeaux. — *c*) En sens inverse, part du tubercule postérieur de la tête du péroné le LIGAMENT ARCIFORME OU POPLITÉ ARQUÉ qui remonte à la fois sur l'espace intercondylien, la coque fibreuse externe, sur une facette située au-dessous de l'insertion fémorale du ligament latéral externe et sur le rebord postérieur du plateau tibial. Il forme une arcade fibreuse, de développement variable, à concavité inférieure ; par ses fibres inférieures, il s'enchevêtre avec les expansions inférieures du poplité oblique. Le tendon du poplité *qui passe au-dessous de lui* et qui lui adhère par sa gaine *semble* pénétrer dans l'articulation.

D. — **Ligaments intérieurs, croisés ou interosseux.** — Ils sont, en apparence, situés dans l'intérieur de l'article ; ils sont, en réalité, *complètement séparés de la cavité articulaire par leur recouvrement synovial.* Au nombre de deux, trapus, épais et résistants, comblant l'échancrure inter-condyloïdienne, ils pré-

sentent un double entre-croisement en sautoir ou en X : 1° dans le sens antéro-postérieur ; 2° dans le sens transversal. L'antérieur, **Ligament croisé Antéro-Externe**, naît sur la face intercondylienne du condyle Externe et se porte à la partie Antérieure de l'épine du tibia. — Du côté externe du ligament, partent des fibres qui descendent sur la partie antérieure du fibro-cartilage semi-lunaire externe.

Le postérieur, **Ligament croisé Postéro-Interne**, naît de la face intercondylienne du condyle interne et descend en arrière vers l'incisure interglénoïdienne du plateau tibial.

Une expansion accessoire postérieure de ce ligament s'étend de la partie tout supérieure de la face intercondylienne pour s'attacher sur le pourtour externe du cartilage semi-lunaire externe ; on lui donne le nom de *ligament de Wrisberg*.

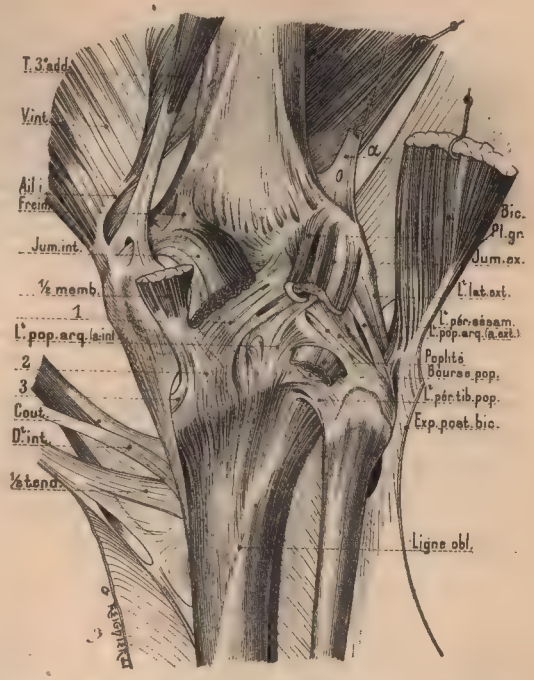

FIG. 201 (DUJARIER). — *L'Articulation du Genou droit. — Face postérieure.*

α. Corde ligamenteuse ; — 1, 2, 3. Les 3 tendons du demi-membraneux : récurrent, 1 ; direct, 2 ; réfléchi, 3.

Le ligament croisé antérieur est contigu par son bord postérieur au bord antérieur du ligament croisé postérieur. Tous deux forment au milieu de l'articulation une cloison sagittale tapissée en avant et sur les parties latérales par la synoviale ; derrière eux, l'espace intercondylien est comblé par des pelotons graisseux.

E. — **Double couverture musculo-aponévrotique.** — Toute la partie antéro-externe de la capsule et le ligament rotulien sont recouverts par des formations dépendant à la fois du m. quadriceps et des aponévroses qui passent de la cuisse sur la jambe.

La dissection permet de les diviser en deux plans :

Le PLAN SUPERFICIEL, première couche fibreuse du genou, comprend l'aponévrose superficielle (*grand surtout aponévrotique antérieur de Cruveilhier*) qui est constituée à la fois par l'aponévrose fémorale, une expansion aponévrotique émanée du fascia lata, une autre provenant de la patte d'oie. Elle est, en dehors — du côté de la bandelette ilio-tibiale — dense et très épaisse, facile à isoler ; elle est constituée principalement par des fibres verticales solides, qui s'insèrent au tubercule de Gerdy, suivent la crête de la tubérosité externe, et se poursuivent jusqu'à la tubérosité antérieure ; elle envoie à l'aponévrose tibiale antérieure des fibres superficielles enchevêtrées avec celles que lui fournit le m. biceps. Elle est formée : en dedans, par des fibres obliques, résistantes au-devant du tendon rotulien, provenant de l'expansion que le m. couturier envoie sur l'aponévrose tibiale antérieure ; en avant, par des fibres arciformes pré-rotuliennes, entre-croisées, confondues

partiellement avec les expansions du m. quadriceps qui envahissent la face antérieure de la rotule.

La SECONDE COUCHE — PLAN PROFOND — est représentée : par les insertions du m. quadriceps sur la rotule ; par les ailerons rotuliens, immédiatement appliqués sur la capsule ; par les expansions des vastes. — Les *ailerons rotuliens* sont des lamelles fibreuses n'ayant en général que peu d'importance ; ils ne s'insèrent que sur la moitié supérieure des bords latéraux de la rotule dont ils dépassent la base, et se prolongent à la face profonde du tendon du m. quadriceps ; l'*aileron rotulien externe* est à peine marqué ; l'*aileron rotulien interne* est tendu transversalement entre la tubérosité interne du tibia et le bord interne de la rotule ; il adhère profondément au tendon du vaste interne. — Les *Expansions des vastes* sont des lames aponévrotiques sus-jacentes aux ailerons, faibles en dehors, très développées en dedans, qui se détachent du tendon du droit antérieur et des deux vastes et descendent au-devant du genou jusqu'aux tubérosités du tibia. L'expansion du vaste externe, mince et étroite, peu distincte, se confond avec la bandelette ilio-fémorale ; l'expansion du vaste interne forme un plan fibreux épais qui réunit le tendon rotulien au ligament latéral interne de l'articulation.

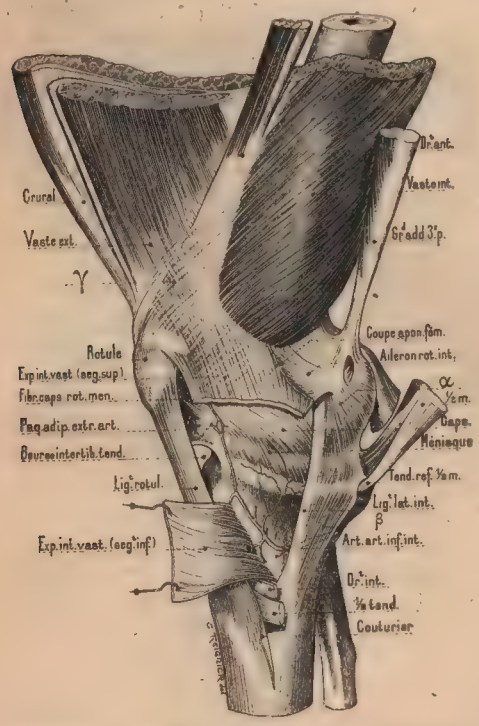

FIG. 202 (DUJARIER). — *L'Articulation du Genou droit. — Face interne.*

α. β. Fibres accessoires du ligament latéral interne ; — γ. Entre-croisement des fibres des vastes.

En somme, la double couverture superficielle du genou est particulièrement développée du côté interne ; cette disposition peut s'expliquer par l'effort plus grand que cette portion de l'articulation doit fournir pour maintenir les surfaces articulaires en contact.

F. — **Synoviale.** — La synoviale tapisse toute la surface intérieure de la capsule. Elle s'interrompt au niveau des fibro-cartilages semi-lunaires, s'invagine dans l'échancrure intercondyloïdienne pour atteindre les ligaments croisés aux bords desquels la capsule s'arrête ; mais la synoviale continue son trajet et passe au-devant des ligaments croisés, qui restent, on l'a vu, tout à fait étrangers à la cavité articulaire. En avant, elle s'étend en haut beaucoup plus loin que la capsule par suite de ce fait que la *cavité articulaire communique, d'une façon à peu près constante, avec le cul-de-sac sous-quadricipital* ; elle remonte sur la face antérieure du fémur sur 4 ou 8 centimètres, s'enfonçant beaucoup plus sous le vaste externe que sous le crural et surtout que sous le vaste interne.

Au-dessous de la rotule, et contre le tendon rotulien, se trouve le *paquet adipeux intra-articulaire*, masse de graisse molle, rougeâtre, qui lui sert de coussinet ; ce paquet est relié en arrière par un cordon fibreux grêle, **Ligament Adipeux**, à la partie supérieure de l'échancrure intercondyloïdienne et au ligament

croisé antérieur. La synoviale, après avoir tapissé la moitié supérieure du tendon rotulien (dont la moitié inférieure a une synoviale indépendante) se reploie sur le ligament adipeux et lui forme une gaine séreuse.

La synoviale envoie également des prolongements sur les condyles et communique avec la bourse séreuse des muscles poplité, jumeau interne et demi-membraneux.

Tout l'espace laissé libre entre les surfaces articulaires est comblé par des *franges synoviales* ; celles qui côtoient latéralement la rotule sont quelquefois désignées sous le nom de *ligaments alaires*.

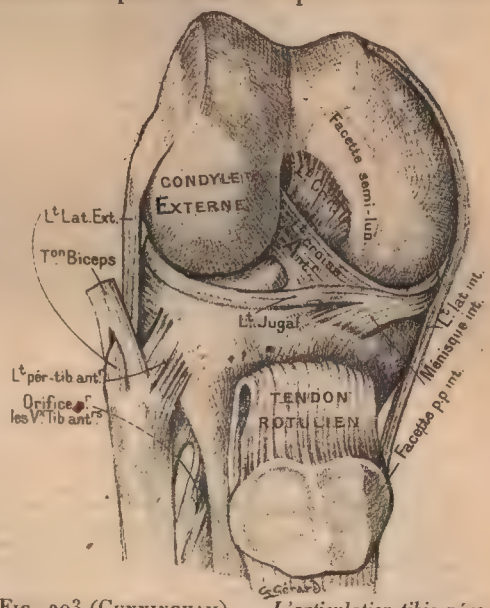

FIG. 203 (CUNNINGHAM). — *L'articulation tibio-péronéale supérieure droite ; — Les Ménisques et les ligaments croisés du genou droit ; — Vue antérieure.*

G. — **Rapports.** — L'articulation est sous-cutanée en avant (*bourse séreuse prérotulienne*, inconstante) et sur les côtés. En arrière elle forme la paroi profonde du creux poplité, région traversée par les vaisseaux poplités et le nerf sciatique qui s'y bifurque en ses deux branches terminales.

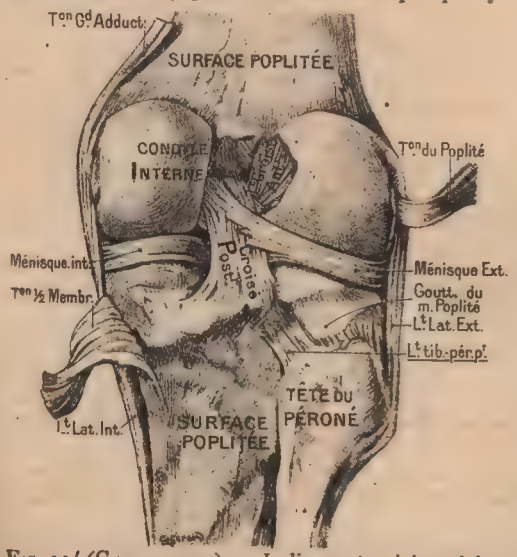

FIG. 204 (CUNNINGHAM). — *Le ligament croisé postérieur. — Le ligament péronéo-tibial postérieur.* — Genou droit, après enlèvement du ligament postérieur.

H. — **Mouvements.** — Ce sont : principalement, la flexion et l'extension, accessoirement de légers mouvements de latéralité.

La jambe peut être fléchie à l'extrême, au point que le mollet arrive à toucher la cuisse. Dans l'extension, le mouvement est arrêté quand la cuisse et la jambe sont en ligne droite. La flexion et l'extension s'effectuent autour d'un axe transversal passant par les insertions fémorales des ligaments latéraux.

Les mouvements de latéralité ne sont possibles que quand la jambe est en demi-flexion sur la cuisse ; ils sont rapidement limités par la tension des ligaments latéraux.

Situation de la rotule dans les différents mouvements du genou. Dans l'extension, la palpation permet d'explorer facilement la rotule et l'extrémité inférieure du fémur : la rotule est presque entièrement dans le creux

sus-trochléaire ; elle y est relativement mobile et capable de mouvements limités de translation latérale. — *Dans la flexion*, la rotule maintenue par le tendon rotulien descend sur le

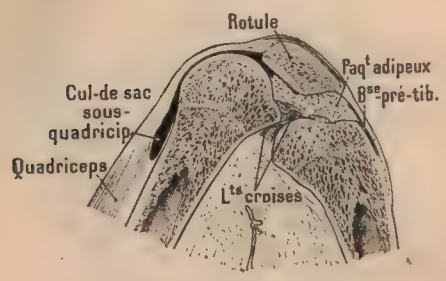

Fig. 205 (Chevrier). — *Coupe du genou congelé en flexion extrême.*

La rotule, enclavée entre les condyles, ne repose sur la trochlée que par sa base. Le reste de sa face interne, tiré en bas et en avant par le tendon rotulien, porte à faux.

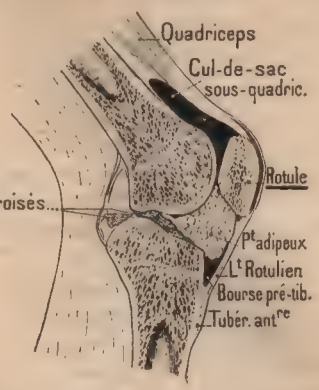

Fig. 206 (Chevrier). — *Coupe du genou congelé en demi-flexion.*

La moitié supérieure de la face postérieure de la rotule ne correspond à la trochlée qu'incomplètement ; sa moitié inférieure porte à faux ; elle est contiguë au paquet adipeux intra-articulaire.

fémur. Dès que la flexion est commencée, la rotule cesse de répondre à la trochlée et ne peut plus être mobilisée. Dans la flexion extrême, elle ne repose plus sur la trochlée que par sa base.

Article VII.

LES OS ET LES ARTICULATIONS DU PIED

Le squelette du pied se compose de 26 os : d'arrière en avant, les 7 os du tarse, les 5 métatarsiens, les 14 os des orteils comprenant 5 phalanges, 4 phalangines, 5 phalangettes.

Les 7 os du tarse se groupent en deux séries : en arrière, l'arrière-tarse (2 os) : *astragale* en haut et en dedans, *calcanéum* en bas et en dehors ; — en avant, l'avant-tarse (5 os) : *scaphoïde* ou *os central du tarse* en dedans et au milieu, devant l'astragale ; *1er, 2e et 3e cunéiformes* couchés l'un contre l'autre en dedans et en avant entre le scaphoïde et les 1er, 2e et 3e métatarsiens ; *cuboïde* en dehors entre le calcanéum et les 4e et 5e métatarsiens.

Topographiquement, le tarse occupe toute la moitié postérieure du pied : il figure **l'arrière-pied.**

Les cinq métatarsiens se juxtaposent en divergeant un peu à partir de l'avant-tarse ; ce *gril métatarsien* forme avec les *5 orteils* la moitié antérieure du pied ou **avant-pied.**

A. — LE TARSE OU ARRIÈRE-PIED

Le massif des sept os du tarse est haut et étroit en arrière, aplati et étalé en avant. Deux fois plus long que large, il apparaît comme la portion de la voûte du pied reposant en arrière sur le calcanéum (la partie antérieure s'appuyant sur la tête des 1er et 5e méta-

tarsiens). Sa convexité, face supérieure — *dos du tarse* — appartient au dos du pied — sa concavité, face inférieure, n'est bien accusée qu'en dedans — portion moyenne de la *plante du pied*, là où le *bord interne* ou *scapho-cunéen* est en surélévation. Le *bord externe* ou *calcanéo-cuboïdien* tend à se rapprocher du sol sans toutefois entrer en contact immédiat avec lui.

L'Arrière-Tarse.

§ 1. — L'Astragale.

Cet os court, de forme cuboïde, articulé en haut avec la mortaise tibio-péronière, en bas avec le calcanéum, en avant avec le scaphoïde, présente : 1° Une FACE SUPÉRIEURE, **poulie astragalienne**, encroûtée de cartilage, quadrilatère,

FIG. 207 (FARABEUF). — *Les Os du Tarse gauche. — Profil interne.*

C. CALCANÉUM, face interne ; — *a*. Tubérosité plantaire postérieure interne ; — *b*. Tubérosité plantaire antérieure : insertion du puissant lig. calcanéo-cuboïdien inférieur ; — *c*. Surface articulaire pour le cuboïde ; — *e*. Gouttière du tendon fléchisseur propre du gros orteil, sous la petite apophyse ;

A. ASTRAGALE, face interne ; — 1. Surface articulaire pour le scaphoïde ; — 2. Surface glénoïdienne ; — 3. Interligne de l'articulation astragalo-sustentaculaire ; — 4. Attaches, du lig. tibio-astragalien antérieur ; 5. du lig. tibio-astragalien postérieur ; — 6. Tubercule interne (ligament astragalo-sustentaculaire).

articulaire pour le tibia, convexe sagittalement, concave transversalement, plus large en avant qu'en arrière. Cette face dont le plan est horizontal sur le sujet debout se continue : en dedans par la facette d'articulation pour la malléole

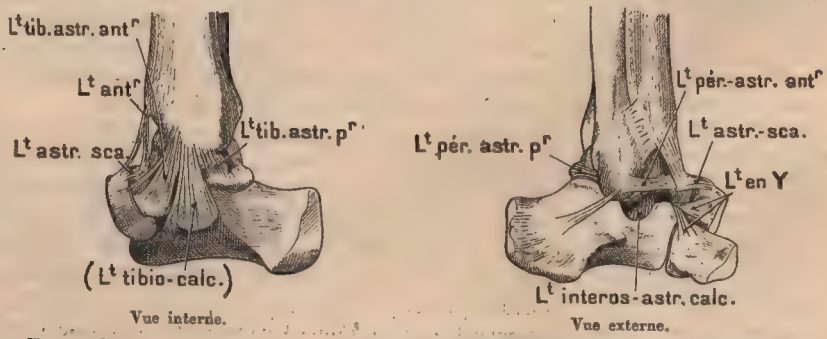

FIG. 208 et 209 (MARION). — *Les Ligaments qui maintiennent l'astragale droite.*

interne ; en dehors par la facette triangulaire, plus étendue, pour le péroné ; en avant, elle se rétrécit et se déjette en dedans, **col de l'astragale**, qui s'excave en une gouttière transversale sur laquelle s'arrête le tibia dans l'extrême flexion.

2° Une FACE ANTÉRIEURE, **tête de l'astragale**, articulée dans toute son étendue

avec le scaphoïde. Elle se continue *en dessous et en arrière* par une facette articulaire subdivisée en deux facettes qui s'articulent avec la facette antérieure du calcanéum.

3° Une FACE INFÉRIEURE qui présente : en arrière une large face — *facette postéro-externe* — concave, articulée avec la facette supérieure du calcanéum ; — à sa partie moyenne, une gouttière profonde oblique en arrière et en dedans, *rainure astragalienne,* pour des insertions ligamenteuses ; — en avant, la *double facette antéro-interne* articulée avec le calcanéum.

4° Une FACE POSTÉRIEURE, non articulaire, se prolongeant en arrière de la poulie. Son bord postérieur est séparé en deux parties par une gouttière moyenne, oblique en bas et en dedans dans laquelle glisse le tendon du muscle long fléchisseur propre du gros orteil, et limitée par deux tubercules : un interne ; un externe, plus fort, qui donne attache au ligament péronéo-astragalien postérieur (ce tubercule externe peut être très saillant, ou même indépendant ; il forme alors l'**os trigone**).

FIG. 210 (FARABEUF). — *Le Calcanéum C. et le Cuboïde Cu. gauches vus en dessous, faces plantaires.*

a. Sustentaculum ou petite apophyse ; — *b.* Passage du tendon fléchisseur propre du gros orteil ; — *c.* Insertion du chef interne du fléchisseur accessoire ; — *d. e.* Tubérosités plantaires postérieures (*d.* interne, *e.* externe) ; — *f.* Facette polie par le noyau du tendon long péronier ; — *g.* Gouttière de ce tendon ; — *h.* angle de l'équerre.

5° Sous la facette tibiale, la FACE INTERNE, rugueuse, criblée de trous vasculaires, donne attache en arrière au faisceau postérieur du ligament latéral interne.

6° Sous la facette péronière, la FACE EXTERNE donne attache en avant et en arrière aux faisceaux antérieur et postérieur du ligament latéral externe.

Ossification. — Un point unique apparaissant au 6e mois de la vie fœtale.

§ 2. — Le Calcanéum.

Le plus volumineux des os du tarse, il s'articule en haut avec l'astragale, en avant avec le cuboïde. Son grand axe est antéro-postérieur, son petit axe transversal. — Il présente :

1° Une extrémité postérieure volumineuse constituant le squelette du talon ; sa FACE POSTÉRIEURE rugueuse dans sa moitié inférieure, donne insertion au tendon d'Achille ; au-dessus de son empreinte, la surface lisse répond à la *bourse séreuse rétro-calcanéenne.*

2° Une FACE SUPÉRIEURE, séparée en deux parties : 1. une *postérieure*, rugueuse, convexe, non articulaire, recouverte par une masse graisseuse ; — 2. une *antérieure* s'articulant avec l'astragale par deux surfaces : α) une antéro-interne, ovalaire, reposant sur la petite apophyse et subdivisée elle-même en *deux facettes sustentaculaires* (fig. 211) ; β) une postéro-externe — *trochlée* — beaucoup plus grande et convexe ; ces surfaces articulaires sont séparées par une gouttière, *rainure calcanéenne*, oblique en avant et en dehors, profonde, qui donne insertion aux puissants ligaments astragalo-calcanéens. Le m. pédieux s'insère à la partie antéro-externe de la face supérieure, au voisinage de la face cuboïdienne.

3° Une FACE EXTERNE, plane, rugueuse, sous-cutanée, marquée à l'union de son 1/3 antérieur avec ses 2/3 postérieurs par un tubercule (ou une crête) qui

sépare deux gouttières obliques : le tendon du long péronier latéral passe dans la gouttière antérieure ; le tendon du court péronier latéral dans la gouttière postérieure. Au-dessus et en arrière du tubercule, l'empreinte d'insertion du ligament péronéo-calcanéen.

4° Une FACE INTERNE, excavée en la large **gouttière calcanéenne**, obliquement descendante en avant, livrant passage aux vaisseaux et nerfs plantaires, et dans le fond de laquelle s'insère largement le m. accessoire du long fléchisseur commun des orteils (faisceau interne). Cette gouttière est limitée : en arrière par la grosse tubérosité de la face inférieure ; en avant par la petite apophyse du calcanéum, forte saillie derrière laquelle glisse le tendon du long fléchisseur propre du pouce. — La PETITE APOPHYSE — **sustentaculum tali** — présente : une *face antéro-supérieure* qui contribue à former, avec le bord interne de l'astragale, la gouttière de passage du tendon du m. fléchisseur commun des orteils ; une *face supérieure* supportant les deux facettes antéro-internes (signalées avec la face supérieure) articulaires pour la tête de l'astragale.

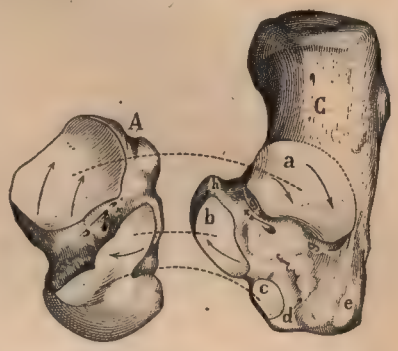

FIG. 211 (FARABEUF). — *Le Calcanéum (face supérieure) et l'Astragale (face inférieure) du pied gauche.*

C. Tiers postérieur du calcanéum que ne couvre pas l'astragale ; — *a.* Trochlée ; — *b. c.* Facettes sustentaculaires, principale et accessoire ; — *d.* Place d'insertion du ligament en λ ; — *e.* Insertion du pédieux ; — *g-h.* Insertion des faisceaux, antérieur et postérieur du ligament interosseux ; — *A.* Dessous de l'astragale.

5° Une FACE ANTÉRIEURE — CUBOÏDIENNE — supportée par la *grosse apophyse du calcanéum*, s'articulant avec le cuboïde.

6° Une FACE INFÉRIEURE, massive et large en arrière, étroite en avant, présentant en arrière deux tubérosités : une interne, GROSSE TUBÉROSITÉ, qui donne attache aux m. court fléchisseur commun des orteils, abducteur et court adducteur du gros orteil et à l'aponévrose plantaire ; — une externe, PETITE TUBÉROSITÉ, pour le m. abducteur du petit orteil. Au-devant de ces tubercules, s'attache l'accessoire du long fléchisseur commun. A la partie antérieure de la face inférieure, la *tubérosité antérieure*, sous-jacente à la grosse apophyse, donne attache au ligament calcanéo-cuboïdien.

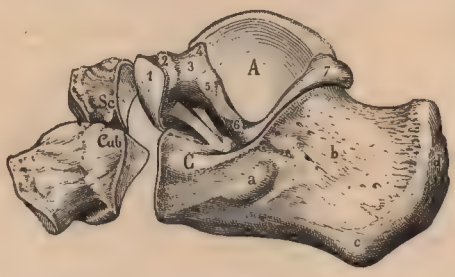

FIG. 212 (FARABEUF). — *Les Os du Tarse gauche. Profil externe.*

Sc. SCAPHOÏDE ; — *Cub.* CUBOÏDE ; — *C.* Grande apophyse du CALCANÉUM ; — *a.* Crête tuberculeuse qui sépare les tendons péroniers ; — *b.* Plaquette d'attache du lig. péronéo-calcanéen ; — *c.* Tubérosité plantaire postéro-externe ; — A. ASTRAGALE facette articulaire pour la malléole péronière ; — 1. Tête ; — 2. Collier ; — 3. Bord externe ; — 4. Ligne d'insertion de la capsule tibio-astragalienne ; — 5. Attaches du lig. péronéo-astragalien antérieur ; — 6. Apophyse externe ; — 7. Insertion du lig. péronéo-astragalien postérieur ; — Entre le calcanéum et l'astragale, les deux gros faisceaux antérieurs du *ligament interosseux.*

Ossification. — 2 points : un primitif au 4e-5e mois de la vie fœtale ; un secondaire (pour la face postérieure et les tubérosités) apparaissant entre 7 et 10 ans.

L'Arrière-Tarse. — L'astragale et le calcanéum, étroitement maintenus l'un sur l'autre, forment un bloc homogène, autour duquel jouent : en haut la mobile tibio-tarsienne, en avant l'articulation de Chopart. — Les deux os formant l'arrière-pied sont :

1° Unis entre eux par le puissant ligament interosseux astragalo-calcanéen ;

2° Articulés entre eux : *a*) par une jointure propre, la *calcanéo-astragalienne postérieure* ; *b*) par la portion sous-astragalienne de l'articulation astragalo-scaphoïdienne (*calcanéo-astragalienne antérieure*) ;

3° En outre, ils sont rattachés aux deux malléoles par des expansions latérales appartenant à la tibio-tarsienne : — α) Le calcanéum par le *faisceau restiforme péronéo-calcanéen* du ligament latéral externe, en dehors ; par le *faisceau tibio-calcanéen* du ligament deltoïdien, qui, en dedans, s'étale en éventail épais pour se fixer sur la petite apophyse du calcanéum. β) L'astragale, par les faisceaux péronéo-astragaliens antérieur et postérieur du ligament latéral externe, en dehors ; par le ligament tibio-astragalien postérieur, plan profond du ligament latéral interne en dedans.

§ 3. — L'Articulation Sous-Astragalienne (fig. 212 et 213).

La sous-astragalienne proprement dite est constituée par la calcanéo-astragalienne postérieure et le ligament interosseux.

A. — **Ligament interosseux astragalo-calcanéen** (fig. 213 et 224). — Le sinus du tarse — *tunnel calcanéo-astragalien* (Farabeuf) — formé par la superposition des deux profondes rainures de la face inférieure de l'astragale et de la face supérieure du calcanéum, est comblé dans ses 3/4 internes par le ligament interosseux. Court, trapu, étalé par sa base calcanéenne, extrêmement solide, sensiblement VERTICAL, il est formé de deux faisceaux : le postérieur au-devant de l'articulation postérieure dont il représente le ligament antérieur ; l'antérieur plus compact et plus fort, immédiatement derrière la calcanéo-astragalienne antérieure dont il figure le ligament postérieur. Cette « double haie de trousseaux fibreux » est assez souvent séparée par une petite bourse séreuse.

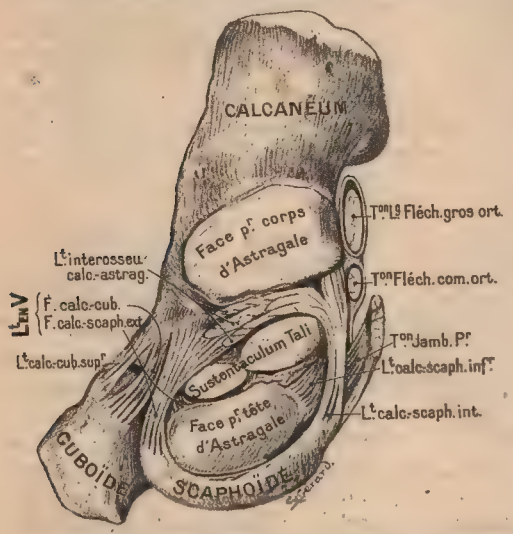

FIG. 213. — *Le Nid de l'astragale et la Clef — Ligament en V — de l'articulation de Chopart.* — Dos de l'arrière-pied droit : l'astragale a été enlevée ; on voit le gros ligament interosseux coupé et la cavité glénoïde de l'articulation astragalo-scaphoïdienne.

« Je ferai remarquer, dit Cruveilhier, que le Scaphoïde s'articule directement avec tous les os du tarse, moins le calcanéum, auquel il est uni cependant par deux ligaments très forts, le ligament calcanéo-scaphoïdien supérieur et le ligament calcanéo-scaphoïdien inférieur. »

B. — **Articulation calcanéo-astragalienne postérieure.** — Cette petite jointure indépendante figure une trochoïde dont les surfaces s'emboîtent exactement : en haut, la facette postéro-inférieure de l'astragale, concave ; en bas, la facette postéro-externe du calcanéum, convexe. Elles sont maintenues : principalement

par le ligament interosseux ; accessoirement par une *capsule* très mince renforcée en arrière par un *ligament postérieur*, bref et assez résistant, en avant par les trousseaux tout postérieurs du ligament interosseux, généralement désignés comme formant le *ligament antérieur*. Sa *synoviale* fait saillie en dehors et en arrière.

L'Avant-Tarse.

§ 4. — Le Scaphoïde ou Naviculaire.

L'Os central du tarse, court, aplati coronalement, a la forme d'une coupe ovale à bords très épais, dont la concavité embrasse l'astragale.

1° Sa FACE POSTÉRIEURE, elliptique à grand axe sensiblement transversal, coiffe la partie antéro-supérieure de la tête de l'astragale. — 2° Sa FACE ANTÉRIEURE, convexe, est divisée par deux crêtes mousses en trois facettes triangulaires, qui de dedans en dehors sont articulaires pour le premier, le deuxième et le troisième cunéiformes. — 3° Sa CIRCONFÉRENCE, rugueuse, large en haut, plus étroite en bas, présente en dedans une forte saillie toujours appréciable à travers les parties molles, **tubercule du scaphoïde**, qui donne attache au tendon principal du m. jambier postérieur.

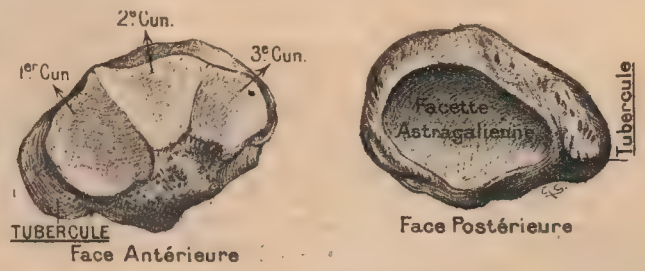

FIG. 214. — *Le Scaphoïde gauche.*

L'énorme TUBERCULE SCAPHOÏDIEN, placé à deux doigts au-devant de la malléole interne, sert de point de repère dans les désarticulations médio-tarsienne et sous-astragalienne. — Il existe parfois du côté externe une facette articulaire pour le cuboïde.

Ossification. — Un seul point très tardif (4e ou 5e année).

§ 5. — Les Trois Cunéiformes.

Encastrés entre le scaphoïde et les trois premiers métatarsiens, on les désigne en allant de dedans en dehors : premier, deuxième, troisième cunéiformes. — Leur nom rappelle leur forme en coin prismatique et triangulaire.

A. — **Le Premier Cunéiforme.** — *Le Cunéiforme interne* est un coin à base plantaire, à arête dorsale. 1° La plus importante de ses faces est la FACE EXTERNE, dont le TIERS SUPÉRIEUR présente : en arrière, une longue facette articulaire pour le 2e cunéiforme ; *en avant une surface articulaire pour l'extrémité postérieure, du 2e métatarsien (face interne) à laquelle elle est unie par le ligament interosseux de Lisfranc.* Les 2/3 inférieurs de la face externe sont rugueux et donnent attache à des ligaments. — 2° La FACE ANTÉRIEURE, réniforme, s'articule

avec le premier métatarsien. — 3° La FACE POSTÉRIEURE s'applique sur la facette antéro-interne du scaphoïde. — 4° La FACE INTERNE présente une gouttière; le tendon du m. jambier antérieur y glisse, puis s'attache en dedans et en bas par tout son faisceau postérieur (fig. 225). — 5° La FACE PLANTAIRE, *base du 1er cunéiforme*, arrondie et rugueuse, donne attache : à un faisceau du m. jambier postérieur, à une expansion du court fléchisseur du gros orteil et à des ligaments.

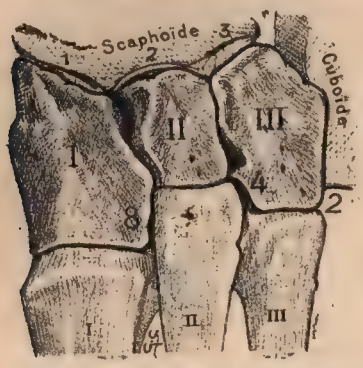

FIG. 215. — *Les trois Cunéiformes gauches, face dorsale.* Les interlignes cunéo-scaphoïdien et cunéo-métatarsiens.

B. — **Le Deuxième Cunéiforme.** — Le *Petit Cunéiforme* est un coin à base dorsale, à arête plantaire. Il est plus petit, mais surtout plus court que les deux autres; de sorte que si sa face postérieure est placée sur le scaphoïde sensiblement au même niveau que ses congénères, sa FACE ANTÉRIEURE — *2e interligne cunéo-métatarsien — est en retrait de 8 millimètres sur le 1er interligne et de 4 millimètres sur le 3e interligne cunéo-métatarsien* (fig. 228). L'espace ainsi ménagé entre la face externe du 1er, la face antérieure du 2e, la face interne du 3e cunéiforme est comblée par l'extrémité postérieure du 2e métatarsien qui s'y encastre comme un coin.

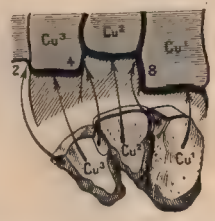

FIG. 216. — *L'interligne cunéo-métatarsien droit: vu de dos, en haut, vu de face, en bas.*

Les surfaces correspondantes sont unies par des flèches.

Il s'articule: EN DEDANS avec le premier cunéiforme; — EN DEHORS avec le 3e cunéiforme, par des facettes articulaires n'occupant qu'une partie de la face correspondante. — La BASE, quadrilatère, donne attache à des ligaments dorsaux du pied. — L'ARÊTE plantaire, masquée par les deux cunéiformes voisins, recueille quelques fibres du m. jambier postérieur.

C. — **Le Troisième Cunéiforme.** — Le *Cunéiforme externe* est un coin à base dorsale, à arête plantaire, s'articulant: EN AVANT avec le 3e métatarsien; — EN ARRIÈRE avec la facette antéro-externe du scaphoïde par des facettes triangulaires complètement articulaires; — EN DEHORS avec le cuboïde; — EN DEDANS avec le 2e cunéiforme par des facettes n'occupant que la partie dorsale de la face correspondante. — La BASE, dorsale, quadrilatère, tournée en haut et en dehors donne attache à des ligaments dorsaux. L'ARÊTE, plantaire, donne attache à une expansion des muscles jambier postérieur et court fléchisseur des orteils.

Ossification. — Chaque cunéiforme se développe par un seul point tardif; — le premier, 2e année; — le deuxième, 3e année; — le troisième, 4e année.

§ 6. — Le Cuboïde.

Cet os court, irrégulièrement cubique, termine EN DEHORS la rangée antérieure du tarse. Les faces dorsale et plantaire, non articulaires, convergent extérieurement, vers le bord externe du pied.

1° La FACE INFÉRIEURE, plantaire (fig. 210), est divisée transversalement par

une forte saillie, *crête* ou *tubérosité cuboïde* (insertion du ligament calcanéo-cuboïdien), dans la coulisse antérieure de laquelle glisse obliquement en avant et en dedans le tendon du long péronier latéral avec son gros sésamoïde. Derrière elle, vient s'attacher une expansion du jambier postérieur.

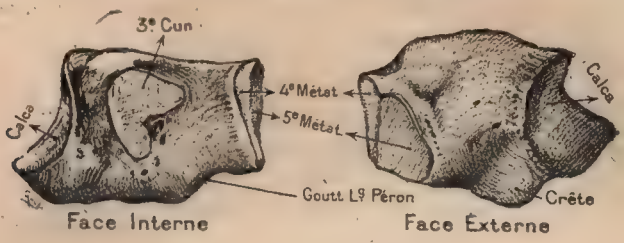

Fig. 217. — *Le Cuboïde gauche.*

2° La face postérieure, concave verticalement, convexe transversalement, s'articule dans toute son étendue avec la face antérieure du calcanéum. — 3° La face antérieure est divisée en deux facettes articulaires pour les 4e et 5e métatarsiens par une crête sagittale à peine indiquée. — 4° La face interne, rugueuse en avant et en arrière (insertions ligamenteuses), présente à sa partie moyenne une facette de forme auriculaire, articulaire pour le 3e cunéiforme.

Il n'y a pas de face externe, mais seulement un *bord externe* mousse, échancré au milieu par le passage du tendon du long péronier latéral.

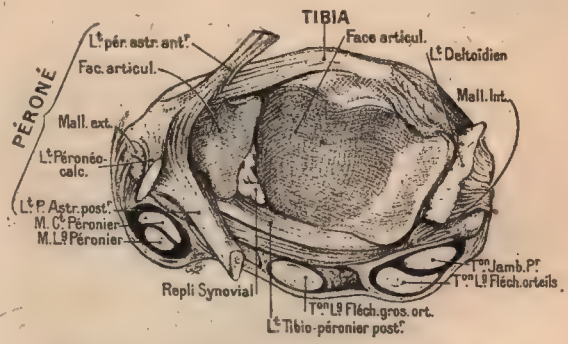

Fig. 218. — *La Mortaise tibio-tarsienne droite.*

Ossification. — Un seul point (6e mois après la naissance).

L'Avant-Tarse. — Les pièces de ce massif osseux forment un bloc particulièrement serré en avant, par la cohésion des trois cunéiformes et du cuboïde ; en arrière et en dedans, le scaphoïde, bien que coincé, est l'os le plus mobile de toute la série. — Ses cinq os se trouvent : — 1° Unis les uns aux autres par l'*inter-scapho-cunéo-cuboïdienne* article composite constitué en fait par les cinq articulations qui maintiennent : le scaphoïde contre le cuboïde et les trois cunéiformes ; les cunéiformes entre eux ; le troisième cunéiforme contre le cuboïde ; — 2° Articulés : avec l'arrière-tarse par l'articulation de Chopart ; avec l'avant-pied par l'articulation de Lisfranc.

B. — L'ARTICULATION DU COU-DE-PIED OU TIBIO-TARSIENNE.

La tibio-tarsienne est une trochléenne, lâche en avant et en arrière, bien maintenue en dedans et en dehors par ses puissantes charnières latérales.

A. — **Surfaces articulaires.** — Du côté de la jambe, la *mortaise tibio-péronière* ; du côté du pied, la *poulie astragalienne* avec ses deux surfaces articulaires latérales.

La **mortaise tibio-péronière** (fig. 218), figure une aire irrégulièrement

triangulaire à grand axe transversal. Le tibia et le péroné sont intimement juxtaposés et maintenus par les faisceaux tibio-péroniers, antérieur et postérieur, de l'articulation péronéo-tibiale inférieure (p. 212). Elle est terminée latéralement de chaque côté par les malléoles (la malléole externe descendant plus bas — 1 centimètre au moins — que l'interne et étant sur un plan plus postérieur) qui s'adaptent sur les parties latérales articulaires de la poulie astragalienne. L'encroûtement cartilagineux est peu épais.

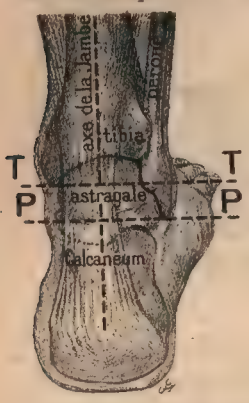

Fig. 219. — *L'Interligne tibio-tarsien droit, vu d'arrière.* — Un bon centimètre sépare le niveau de la malléole tibiale T. T. du niveau de la malléole péronière, P. P.

La **Poulie Astragalienne** se déprime à sa partie moyenne en la gorge trochléenne. Elle est, comme la mortaise, plus large en avant qu'en arrière. Son revêtement cartilagineux est également peu épais.

A'. — **Interligne articulaire** (fig. 219). — Le profil de la mortaise tibio-péronière est aisément déterminé. Haut placé, repéré avant tout par les deux malléoles choisies comme points fixes, il est figuré, tant en avant qu'en arrière par une courbe fortement déclive en dehors, facile à trouver — à travers les parties molles — en appliquant le pouce sur la pointe de la malléole externe en même temps qu'on fait basculer le pied de haut en bas et de dehors en dedans.

B. — **Capsule.** — Le manchon fibreux capsulaire est partout de faible épaisseur. Inséré exactement sur le pourtour de la mor-

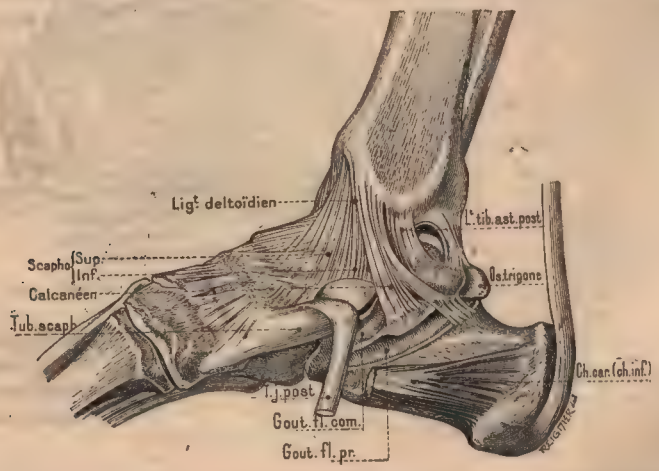

Fig. 220 (Dujarier). — *L'Articulation Tibio-tarsienne droite. — Face interne, plan superficiel.*

Préparation. — Fendre et disséquer les gaines péri-articulaires ; les postéro-internes cachent le ligament latéral interne ; les externes couvrent le faisceau péronéo-calcanéen. Le faisceau péronéo-astragalien postérieur est profond et plus difficile à trouver. Pour le plan profond interne, délaminer patiemment les trousseaux superficiels.

taise et tout contre le bord cartilagineux de la trochlée astragalienne, il se signale par la brièveté et la tension de ses parties latérales, par la grande laxité et la minceur de ses parties postérieure et — surtout — antérieure.

C. — **Ligaments de renforcement.** — Les *ligaments proches* sont très inégalement développés.

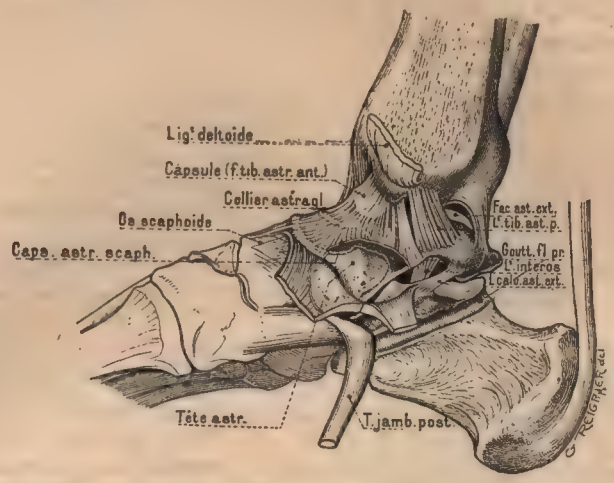

Fig. 221 (Dujarier). — *L'Articulation Tibio-tarsienne droite. — Face interne, plan profond.*

L'usage veut qu'on décrive 1° un ligament antérieur; 2° un ligament postérieur. Il existe en réalité à la place qu'on veut leur assigner quelques fibres

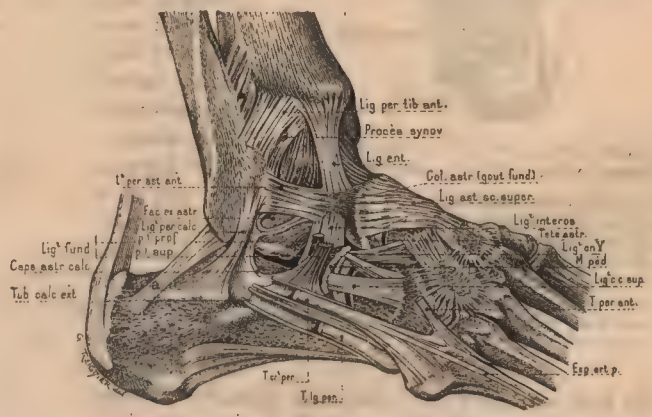

Fig. 222 (Dujarier). — *Les Articulations des Os du Tarse. — Face externe.*

A. Tibio-tarsienne. — Ligaments antérieur, péronéo-tibial antérieur, péronéo-astragalien antérieur, péronéo-calcanéen; — Sur la partie externe du col de l'astragale (gouttière fundiforme) glisse le ligament fundiforme (*lig.t fund.*), formé de deux piliers, l'un superficiel, l'autre profond; — *a.* ligament péronéo-calcanéen (anormal).

B. Astragalo-calcanéenne et son puissant ligament *interosseux* astragalo-calcanéen.

C. *Articulation* médio-tarsienne ou de Chopart; — le ligament en Y et le ligament calcanéo-cuboïdien supérieur (*lig.t cc. sup.*); — *T. crt. per.* et *Exp. ext. p.* Tendon du court péronier et son expansion tendineuse; — *T. lg. pér.* Tendon du long péronier latéral.

de direction variable, d'épaisseur insignifiante qui suivent servilement la capsule et, se plissant dans la flexion, s'allongent dans l'extension.

Les seuls ligaments qui aient une valeur fonctionnelle réelle sont les latéraux, externe et interne, dont la connaissance est de première importance.

3° **Ligament latéral interne.** — Le plus solide des ligaments de l'articulation tibio-tarsienne, le *latéral interne*, croisé transversalement et renforcé par la gaine du muscle jambier postérieur, est constitué par deux plans fibreux superposés :

a) Le PLAN SUPERFICIEL (fig. 220) s'attache en dedans au bord antérieur de la malléole interne et s'irradie en éventail sur le tarse en formant le **ligament deltoïdien**, qui s'étale en avant et au-dessus de l'astragale. Des fibres qui le composent : 1. les antérieures vont à la face dorsale du scaphoïde (*faisceau antérieur*) ; — 2. les moyennes au ligament calcanéo-scaphoïdien inférieur (*faisceau moyen*) ; — 3. les postérieures à la petite apophyse du calcanéum (*faisceau postérieur* ou *tibio-calcanéen*).

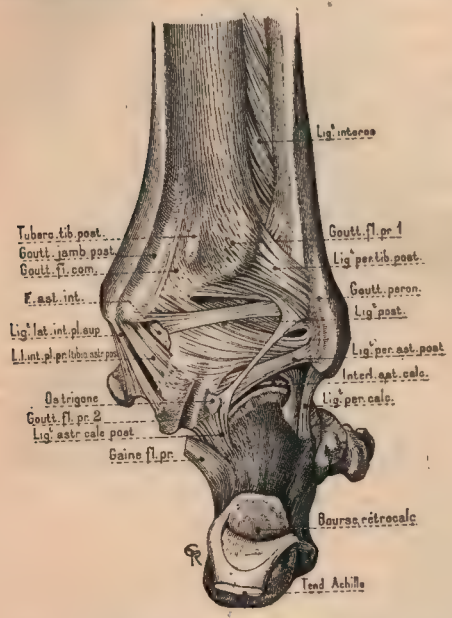

FIG. 223 (DUJARIER). — *L'Articulation Tibio-tarsienne droite. — Face postérieure.*

F. ast. int. Facette articulaire interne de l'astragale ; — *Goutt. fl. pr. 1 et 2.* Gouttière du fléchisseur propre du gros orteil ; — Le ligament postérieur : — Le ligament latéral interne et ses deux plans, superficiel et profond (tibio-astragalien postérieur) ; — Le ligament latéral externe et ses faisceaux : péronéo-astragalien postérieur, puissant, horizontal, et péronéo-calcanéen vertical.

b) Le PLAN PROFOND (fig. 221), tibio-astragalien, est figuré par un rideau de fibres immédiatement appliquées sur la capsule, minces en avant où elles sont recouvertes par le plan superficiel, solides en arrière ou elles constituent le *ligament tibio-astragalien postérieur*, trousseau fibreux puissant, épais, allant du sommet de la malléole interne à l'empreinte ovalaire de la face interne de l'astragale qui est placée sous la facette d'articulation tibiale.

4° **Ligament latéral externe** (fig. 222 et 223). — Également très résistant, il se trifurque en trois faisceaux divergents à partir de la malléole externe ; antérieur, moyen, postérieur. *a*) Le FAISCEAU ANTÉRIEUR — *péronéo-astragalien antérieur* — étalé mais peu épais, s'étend du bord antérieur de la malléole péronière à la face externe de l'astragale, au-devant de la surface encroûtée de cartilage ; — *b*) le FAISCEAU MOYEN — *péronéo-calcanéen*, se porte obliquement en bas et en arrière du sommet de la malléole externe sur la face externe du calcanéum, au-dessus et très en arrière du tubercule qui sépare les deux gouttières des péroniers ; — *c*) le FAISCEAU POSTÉRIEUR — *péronéo-astragalien postérieur* — épais et puissant, s'insère en dehors dans la rainure profonde, à bords accusés, située en dedans de la malléole externe (derrière la facette astragalienne) ; il se porte horizontalement en dedans et se termine sur le gros tubercule postéro-externe de l'astragale, os trigone, qui surplombe en dehors la gouttière du long fléchisseur propre du gros orteil.

D. — **Synoviale.** — La synoviale tapisse la surface intérieure de la capsule. Tendue sur les côtés, elle est lâche en avant et en arrière ; son *cul-de-sac antérieur* forme au-dessous de la mortaise tibio-tarsienne un gros bourrelet adipeux ;

son *cul-de-sac postérieur* fait saillie au-dessus et au-dessous du faisceau péronéo-astragalien postérieur et communique quelquefois avec les gaines des tendons fléchisseurs et péroniers. La synoviale elle-même communique librement en haut avec celle de l'articulation péronéo-tibiale inférieure.

E. — **Rapports.** — Toute l'articulation est entourée par la série des tendons qui vont de la jambe au pied ; la plupart d'entre eux glissent dans des coulisses qui font corps par leur partie profonde avec la capsule ou ses ligaments qu'ils contribuent ainsi à fortifier. Ce sont : en arrière, le tendon d'Achille séparé de l'article par une masse de graisse ; en dehors, le long et le court péronier latéral ; en arrière et en dedans, le fléchisseur propre du pouce, le long fléchisseur commun des orteils, le jambier postérieur ; en avant, le péronier antérieur, le jambier antérieur, l'extenseur commun des orteils, l'extenseur propre du gros orteil. La gaine du jambier postérieur fait corps avec le ligament latéral interne qu'elle renforce. Les gaines des péroniers recouvrent et épaississent les faisceaux moyen et postérieur du ligament latéral externe. Sur la partie antérieure, cheminent entre les tendons extenseurs les vaisseaux et nerfs tibiaux antérieurs ; en arrière et en dedans, les vaisseaux tibiaux postérieurs et le nerf tibial postérieur.

F. — **Mouvements.** — La flexion et l'extension sont les mouvements principaux ; de la flexion extrême à l'extension extrême, leur étendue ne dépasse pas 60° à 70°. Les mouvements de latéralité sont assez limités ; ils sont complétés par ceux des articulations tarsiennes, qui permettent de faire varier le plan du pied tout entier de 40° environ.

C. — LES ARTICULATIONS TARSIENNES

§ 1. — L'articulation Médio-tarsienne ou de Chopart.

Elle se compose de deux articulations accôtées, mais complètement séparées : en dedans l'*astragalo-scaphoïdienne*, en dehors, la *calcanéo-cuboïdienne*.

A. — **Les deux articles constituants** (fig. 224). — 1° **L'articulation Astragalo-scaphoïdienne.** — C'est une énarthrose dont les surfaces articulaires sont figurées : principalement par la tête de l'astragale coiffée par la concavité de la face postérieure du scaphoïde ; — accessoirement par les facettes constitutives de l'*astragalo-calcanéenne antérieure*, qui représente pour ainsi dire l'annexe sous-astragalienne de la portion interne de l'article de Chopart.

La CAPSULE ARTICULAIRE empiète de près d'un centimètre sur les parties supérieure et interne du col de l'astragale, contourne la facette antéro-inférieure, double, en semelle, de cet os ; va s'attacher dans la partie antérieure de la rainure astragalienne, descend au-devant du ligament astragalo-calcanéen qui la renforce en arrière à ce niveau, se fixe au pourtour de la double facette sustentaculaire du calcanéum, puis tout contre le rebord de la face postérieure du scaphoïde.

Elle est renforcée avant tout par le *ligament calcanéo-scaphoïdien inférieur* et par des *trousseaux dorsaux* plus ou moins confondus avec le ligament deltoïdien de la tibio-tarsienne (fig. 222).

2° **L'articulation Calcanéo-cuboïdienne.** — C'est une articulation par emboîtement réciproque dont les surfaces articulaires, grosse apophyse du calcanéum et face postérieure du cuboïde, sont réciproquement concave et convexe. La CAPSULE, serrée en dedans, lâche en dehors, s'attache au pourtour du revêtement cartilagineux.

Bien que ces deux articles soient indépendants, qu'ils possèdent une capsule et une synoviale autonomes, il est logique pour des raisons anatomiques et opé-

ratoires de réunir en une seule description, les différentes parties de cette importante jointure composée qu'on appelle la *médio-tarsienne* ou *articulation de Chopart*.

B. — **Interligne de Chopart.** — L'interligne dorsal médio-tarsien, de première importance au point de vue opératoire, est transversal; légèrement sinueux à cause d'une avancée légère, mais constante du calcanéum, il a la forme d'une S italique très allongée; il est repéré en dedans par le tubercule du scaphoïde, toujours appréciable à 2 centimètres environ au-devant de la malléole interne.

C. — **Ligaments.** — 1° **Clef de l'articulation de Chopart** (fig. 222 et 224).

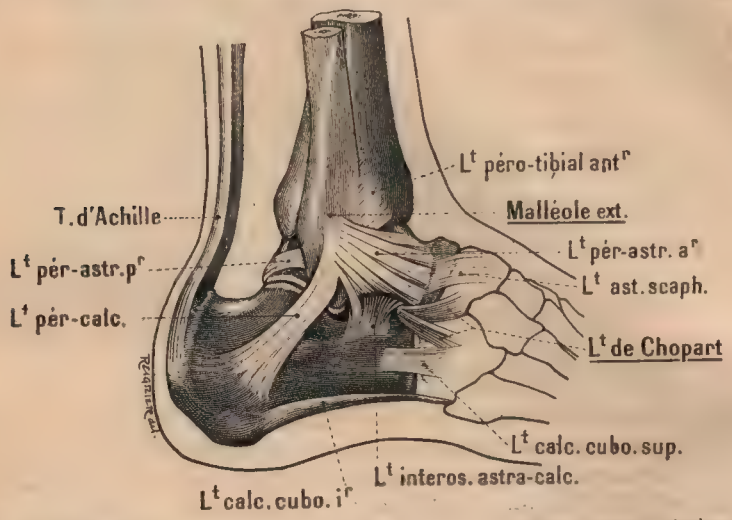

Fig. 224 (Dagron). — *Les articulations Tibio-tarsienne et Médio-tarsienne droites. Vue externe.*

— Le *ligament interosseux — ligament en Y, en V ou en* A (Farabeuf) — constitue la *clef de l'articulation de Chopart*. C'est un gros trousseau fibreux, solide, résistant, placé de champ à la jonction des quatre os de l'article. Il s'insère en arrière sur la partie interne de la grosse apophyse du calcanéum, se bifurque pour aller s'attacher : d'une part, à la face interne du cuboïde (LIGAMENT CALCANÉO-CUBOÏDIEN INTERNE); d'autre part, à la partie externe de la face concave du scaphoïde (LIGAMENT CALCANÉO-SCAPHOÏDIEN EXTERNE).

2° **Ligaments accessoires.** — De tous les ligaments péri-articulaires, le ligament en Y est de beaucoup le plus remarquable. Les autres entourent les différentes faces extérieures de l'articulation.

a) Du côté scaphoïdien — en dedans — l'espace qui sépare la face inférieure du scaphoïde de la petite apophyse du calcanéum est comblé par un noyau fibro-cartilagineux; il est renforcé en dehors par le tendon du muscle jambier postérieur, et en bas par l'épais et résistant LIGAMENT CALCANÉO-SCAPHOÏDIEN INFÉRIEUR, qui unissant la petite apophyse du calcanéum à la face interne du scaphoïde, près du tubercule, se confond par sa base avec le ligament deltoïdien de la tibio-tarsienne. — Le LIGAMENT DORSAL, ASTRAGALO-SCAPHOÏDIEN, est large, formé de fibres parallèlement descendantes en avant, mais remarquables par leur minceur.

b) Du côté cuboïdien — en dehors — on observe : le LIGAMENT CALCANÉO-CUBOÏDIEN SUPÉRIEUR DORSAL, aplati et mince (fig. 222) ; le LIGAMENT CALCANÉO CUBOÏDIEN INFÉRIEUR, très résistant et puissant.

Ce dernier n'est qu'un des faisceaux du *grand ligament plantaire* ; il est toutefois suffisamment épais pour combler tout l'espace angulaire qu'on rencontre entre la tubérosité antérieure du calcanéum et le cuboïde.

Le **Grand Ligament Plantaire** (fig. 225) s'insère en arrière sur toute la face inférieure du calcanéum et ses tubérosités ; en avant, il se divise en plusieurs faisceaux : le plus long s'étend superficiellement jusqu'à la base du 5e métatarsien, où il se confond avec l'insertion des muscles plantaires, principalement l'abducteur oblique, et le tendon du long péronier latéral qu'il engaine. Profondément, il va s'attacher à la crête du cuboïde.

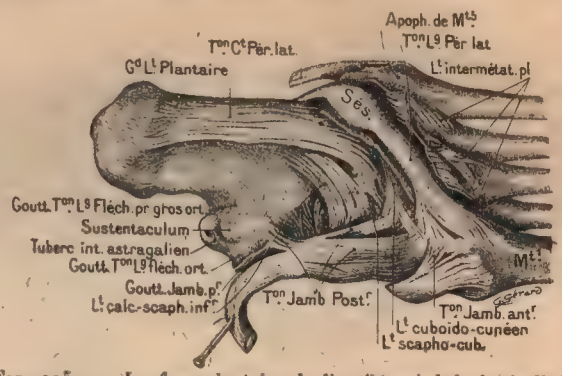

FIG. 225. — *La face plantaire de l'arrière-pied droit, inclinée pour montrer les détails de la face inférieure et de la plus grande partie de son bord interne* (d'après nature).

Ligaments de l'arrière-pied dans leurs rapports avec les insertions plantaires des muscles jambiers antérieur et postérieur ; — Connexions de la gaine du tendon long péronier latéral avec les ligaments calcanéo-cuboïdien inférieur, cuboïdo-cunéen inférieur en haut, intermétatarsiens plantaires en bas.

D. — **Synoviales.** — 1° La Synoviale de l'astragalo-scaphoïdienne se boursouffle en franges synoviales entre les faisceaux du ligament calcanéo-scaphoïdien inférieur ; en haut, elle communique directement avec celle de la sous-astragalienne.

2° La synoviale de la calcanéo-cuboïdienne, plus serrée, présente seulement un cul-de-sac dans sa partie externe.

§ 2. — Les Articulations de l'avant-tarse.

Sous le nom d'**inter-scapho-cunéo-cuboïdienne**, on comprend les cinq articulations des os de l'avant-tarse :

A. — **L'Articulation scapho-cuboïdienne.** — Elle est maintenue : 1° par des ligaments à distance : *un dorsal*, oblique ; *un plantaire*, transversal formé d'une couche profonde, solide, mais courte, et d'une couche superficielle, *ligament transverse intertarsien plantaire*, qui couvre la plus grande partie des deux os ; 2° par un *ligament interosseux* (fig. 226) fort et épais qui comble toute l'excavation séparant les deux os.

B. — **Les Articulations scapho-cunéennes.** — Elles sont formées par la juxtaposition de la face antérieure du scaphoïde sur la face postérieure des cunéiformes ; maintenues par une *capsule* renforcée par des *ligaments dorsaux*, minces ; *plantaires*, recouverts par les expansions du muscle jambier postérieur ; et par un *ligament interne*, puissant, qui va du tubercule du scaphoïde à la moitié postérieure de la base du premier cunéiforme.

Toute la capsule est doublée par une synoviale unique qui envoie des prolongements entre le cuboïde et le 3e cunéiforme, et dans les deux interstices intercunéens.

C. et D. — **Les Articulations inter-cunéennes.** — Les trois cunéiformes sont unis entre eux : par des expansions de la capsule de l'articulation précédente ; — par *deux ligaments interosseux*, étendus du 1er au 2e, du 2e au 3e cunéiformes ; par *deux ligaments dorsaux* transversaux ; par un *ligament plantaire* présentant un faisceau profond (de la base du 1er à l'arête du 2e), un faisceau superficiel (de la base du 1er à la base du 3e).

E. — **L'Articulation cubo-cunéiforme.** — Elle met en contact les deux facettes ovalaires du cuboïde et du 3e cunéiforme, unies par un prolongement de la capsule scapho-

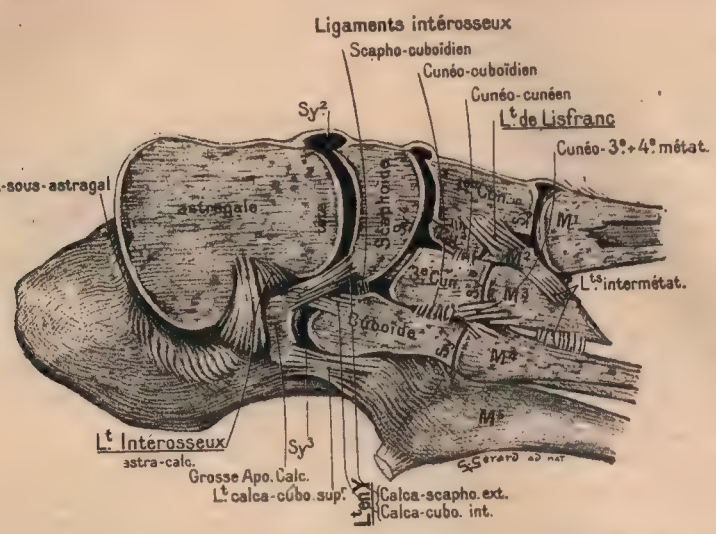

Fig. 226. — *Les Ligaments interosseux et les synoviales des articulations du pied droit* (d'après nature).

La section à la scie, à peu près horizontale, n'a intéressé — conséquence de l'enroulement normal du pied — qu'une petite partie du 2e cunéiforme, des 2e et 3e métatarsiens ; elle n'a pu atteindre le 5e métatarsien dont les connexions avec le cuboïde ont été conservées. Sy 2, Sy 3, Sy 4, etc. : les différentes synoviales.

cunéenne. Les deux os sont en outre maintenus par un puissant *ligament interosseux* ; par un *ligament dorsal* confondu avec les dorsaux voisins ; par un mince *ligament plantaire.*

D. — L'AVANT-PIED

Le Gril Métatarsien.

Il est constitué par une voûte à claire-voie dont les poutres — les cinq métatarsiens — sont séparées par quatre espaces interosseux ou intermétatarsiens.

Les métatarsiens se comptent de dedans en dehors : 1er, 2e, 3e, 4e, 5e métatarsien. « Lorsque la plante d'un pied normalement arqué repose sur le sol, l'extrémité postérieure du cinquième métatarsien pilier externe de la voûte transversale oblique, n'est pas loin de toucher le point d'appui ; le pilier interne, l'extrémité postérieure du premier métatarsien, reste en l'air. Les points des diverses pièces de cette voûte transversale, c'est-à-dire les articulations des métatarsiens entre eux, rayonnent vers le centre de courbure. Dans l'attitude de la station debout, vient-on à introduire la lame d'un scalpel entre le flanc interne de la base du deuxième métatarsien et les os voisins (premier métatarsien et premier cunéiforme), l'instrument reste à peu près vertical. Introduit de force dans l'intervalle des bases des quatrième et cinquième métatarsiens, un deuxième scalpel se tient incliné à 45 degrés environ » (Farabeuf).

En relation avec l'avant-tarse par l'articulation de Lisfranc, les pièces du gril métatarsien s'articulent avec les phalanges en avant.

§ 1. — Les Métatarsiens.

Chacun de ces os longs présente :

Une EXTRÉMITÉ POSTÉRIEURE, *tarsienne*. — Conformée comme les 2e et 3e cunéiformes, en coin à base dorsale, elle présente trois facettes articulaires : une

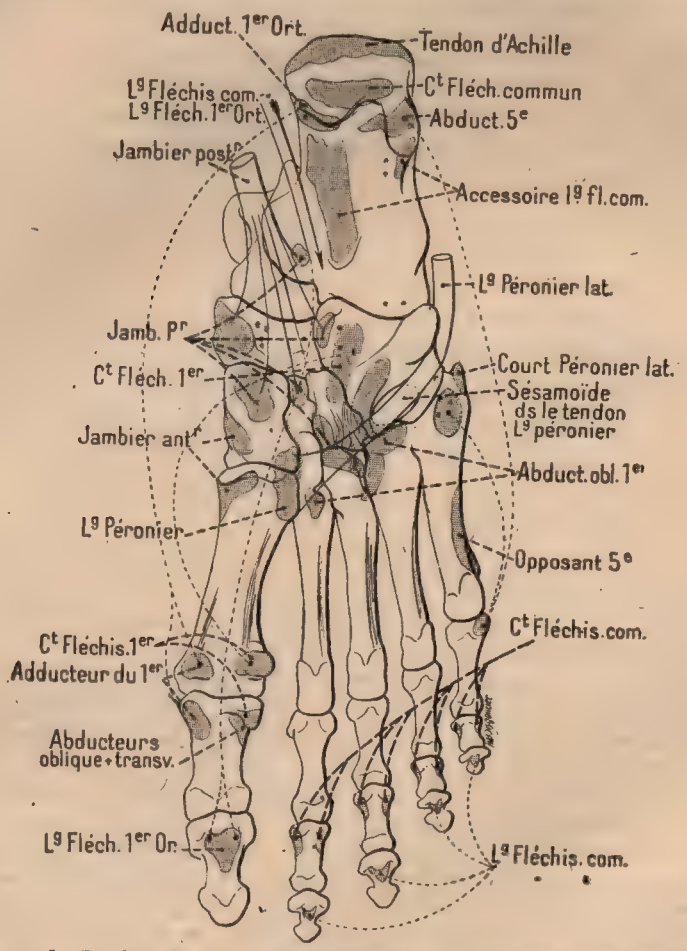

FIG. 227. — *Le Squelette du pied droit, face plantaire. — Insertions musculaires (sauf celle des interosseux).*

postérieure, tarsienne, triangulaire pour les os de la rangée inférieure du tarse ; *deux latérales* pour les métatarsiens voisins ; — deux facettes non articulaires : une dorsale ou base : une plantaire, arête ou sommet ;

Un CORPS. Prismatique triangulaire, mince et allongé, il présente une torsion assez prononcée : sa *face dorsale* ou *supérieure*, triangulaire à base postérieure, répond au dos du pied ; — ses *faces latérales*, d'inclinaison variable, répondent aux espaces interosseux ; — son *bord inférieur* ou *plantaire*, mousse, décrit une longue courbe à concavité inférieure ;

Une EXTRÉMITÉ ANTÉRIEURE, *phalangienne*. Camparable à celle des métacar-

piens, elle présente une **tête** en forme de condyle, plus étendue du côté plantaire, où existent deux tubercules latéraux, que du côté dorsal. La tête est aplatie latéralement par des dépressions toujours accusées.

Chacun des métatarsiens présente des caractères propres : le deuxième est le plus long ; le premier le plus court et le plus volumineux ; par épaisseur décroissante, viennent ensuite le troisième, le cinquième, le quatrième.

A. — **Le Premier Métatarsien.** — Court, large, épais, il se fait remarquer par sa face réniforme d'articulation avec le 1er cunéiforme, prolongée en bas par une forte apophyse, le **tubercule du 1er métatarsien**, qui donne insertion, en dedans au chef antérieur du m. jambier antérieur, en dehors au m. premier interosseux dorsal. Une autre saillie inférieure, plus volumineuse, mais moins importante au point de vue des rapports des os du pied, donne insertion au tendon du m. long péronier latéral qui s'étend également par une forte expansion à toute la partie postéro-externe du corps du métatarsien.

La *tête* présente du côté plantaire deux larges facettes séparées par une crête pour les articulations des sésamoïdes.

B. — **Le Deuxième Métatarsien.** — Il est remarquable par son extrémité supérieure qui s'encastre dans l'intervalle des 1er et 3e cunéiformes pour s'articuler : 1° avec la face antérieure du 2e qui est en retrait ; 2° avec la face externe du 1er cunéiforme par un ligament interosseux solide, *ligament de Lisfranc* (fig. 229) ; 3° avec le 3e cunéiforme par deux facettes tout petites ; 4° avec le 3e métatarsien.

Cet os est ainsi complètement immobilisé au-devant de la rangée antérieure du carpe.

C. — **Le Troisième Métatarsien.** — Le troisième métatarsien, difficile à distinguer du 4e, présente une base avec : une facette postérieure pour le 3e cunéiforme ; deux facettes internes, une dorsale et une plantaire pour le 2e métatarsien ; une facette externe unique articulaire pour le 4e métatarsien.

D. — **Le Quatrième Métatarsien.** — Il présente : pour le cuboïde, une facette articulaire moins haute que celle du 3e ; pour le 3e cunéiforme une facette interne tout petite ; pour le 3e métatarsien deux facettes internes ; une seule facette externe pour le 5e

L'abducteur oblique s'insère sur la face inférieure de l'extrémité postérieure.

E. — **Le Cinquième Métatarsien.** — Il s'articule en arrière avec la facette antéro-externe du cuboïde, en dedans, avec le 4e métatarsien. Son extrémité postérieure présente une longue et rugueuse apophyse, **tubercule du 5e métatarsien**, toujours perceptible à travers les parties molles, qui donne insertion : en dehors au court péronier latéral, en arrière au faisceau de renforcement du court fléchisseur du petit orteil, en dessous à l'abducteur du petitorteil.

Sur son corps s'attachent quatre muscles ; péronier antérieur au côté externe : abducteur du petit orteil à la face inférieure et au bord externe ; troisième interosseux plantaire et quatrième interosseux dorsal.

Ossification. — Deux points, un primitif pour le corps et l'extrémité postérieure, un complémentaire pour la tête. Les deux parties sont soudées à 17 ans.

§ 2. — L'Articulation Tarso-métatarsienne ou de Lisfranc.

Elle est constituée par les trois cunéiformes, le cuboïde et les cinq métatarsiens. L'intérêt de son étude réside principalement dans la connaissance de son interligne articulaire, et d'un de ses ligaments interosseux dit de Lisfranc.

A. — **Surfaces articulaires.** — La *surface tarsienne* est formée par la face antérieure des trois cunéiformes et du cuboïde ; la *surface métatarsienne* par la base des cinq métatarsiens juxtaposés en les quatre articulations intermétatarsiennes postérieures.

Les Articles Intermétatarsiens postérieurs. — Ces quatre amphiarthoses s'étagent à l'extrémité postérieure des quatre espaces interosseux, de dedans en dehors et un peu de haut en bas, tout le massif osseux du pied s'inclinant vers le bord externe. Elles sont : 1° formées par la contiguïté des facettes articulaires latérales des extrémités supérieures ; encroûtées de cartilage, elles sont entourées par des prolongements de la capsule de la grande articulation dont elles dépendent ; 2° maintenues par des ligaments interosseux, très courts ; ces *ligaments intermétatarsiens* n'existent que dans les 2e, 3e et 4e espaces (Il n'y a en effet aucun ligament entre la base des 1er et 2e métatarsiens). Ils s'étendent du 2e au 3e, du 3e au 4e, du 4e au 5e, dédoublés en deux faisceaux dorsaux dont l'un est transverse, dont l'autre est oblique en avant.

Les *ligaments périphériques intermétatarsiens*, dorsaux et plantaires, se réduisent à de minces lames fibreuses transversales.

A'. — **Interligne de Hey ou de Lisfranc.** — Il s'étend à travers le dos du pied, à partir du tubercule de la base du premier métatarsien, suivant une obliquité de dedans en dehors, telle que l'extrémité interne est à plus de 2 centimètres devant l'extrémité externe. En dedans, l'*interligne cunéo-métatarsien* peut le plus souvent être déterminé, soit avec le bord libre de l'ongle promené en remontant sur la face interne du 1er métatarsien, soit plus exactement en se rappelant qu'*il répond exactement au milieu du bord interne du pied*. De là, il s'étend en décrivant une courbe à concavité postérieure et un peu interne, qui serait régulière, si la base du 2e métatarsien ne l'interrompait en s'encastrant entre les trois cunéiformes. A ce niveau, le 2e INTERLIGNE CUNÉO-MÉTATARSIEN EST EN RETRAIT DE PLUS D'UN DEMI-CENTIMÈTRE. La moitié externe de l'interligne se termine sans présenter rien de particulier. En dehors, le 5e métatarsien déborde, par son tubercule, le cuboïde d'une étendue à peu près égale à l'articulation de sa base avec cet os. *On sent toujours bien cette styloïde* à travers les parties molles, mais il ne faut pas oublier qu'elle est solidement renforcée par le tendon du m. court péronier latéral.

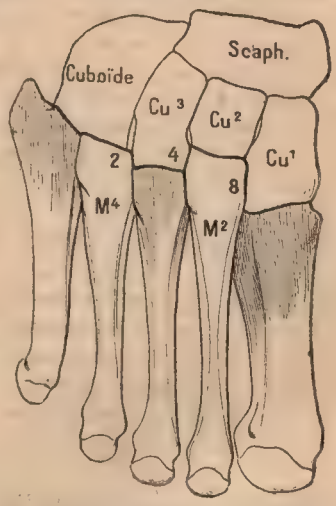

FIG. 228 (FARABEUF). — *L'Interligne de Hey-Lisfranc. — Articulation Tarso-métatarsienne, pied droit, face dorsale.*

Les chiffres **8** et **4** répondent aux 8 millimètres en dedans, 4 millimètres en dehors de la hauteur d'encastrement du 2e métatarsien entre les 1er et 3e cunéiformes ; — Le chiffre **2** montre l'empiètement sur 2 millimètres du 4e métatarsien sur la face externe du 3e cunéiforme.

B. — **Capsule articulaire.** — Elle s'insère immédiatement à la périphérie des encroûtements cartilagineux. Brève, sans solidité propre, elle ne présente quelque épaisseur que vers le premier cunéiforme où elle est renforcée par le tendon du jambier antérieur et vers le cuboïde, c'est-à-dire aux extrémités latérales de l'articulation ; elle est un peu plus dense au-dessus qu'en dessous.

C. — **Ligaments.** — Des ligaments qui maintiennent les surfaces, les principaux sont interosseux, les accessoires dorsaux et plantaires.

1° **Ligaments principaux, interosseux.**

a) Le principal, le plus important aux points de vue anatomique et opératoire, est le PREMIER LIGAMENT INTEROSSEUX ou **ligament de Lisfranc**, homologue du premier ligament intermétatarsien. Il est formé par un faisceau très épais, haut d'un centimètre, large d'un demi-centimètre, qui s'étend du tiers antérieur de la face externe du premier cunéiforme à la face interne de la base du deuxième métatarsien (fig. 229); il est formé de trousseaux denses, obliques en dehors et en bas.

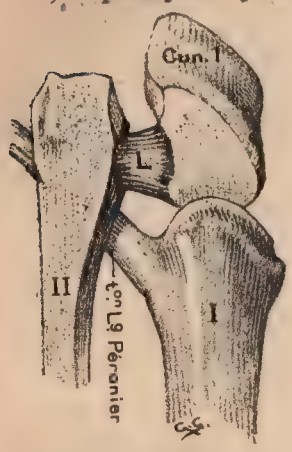

FIG. 229 (FARABEUF). — *Le Ligament de Lisfranc, L.*

Partie interne de l'articulation tarso-métatarsienne *droite*, disloquée : le ligament semble allongé par l'écartement des os.

b) Le 2ᵉ LIGAMENT INTEROSSEUX unit la face interne du 3ᵉ cunéiforme à la gouttière qui sépare les deux facettes externes du 2ᵉ métatarsien.

c) **Le 3ᵉ ligament interosseux**, extrêmement fort, va du 3ᵉ cunéiforme aux 3ᵉ (facette latérale externe) et 4ᵉ (facette interne) métatarsiens.

2° **Ligaments accessoires — dorsaux et plantaires.**

a) BANDELETTES DORSALES. — Fonctionnellement peu importantes, elles peuvent être comprises de la façon suivante : trois ligaments partant de la face dorsale de chacun des cunéiformes, convergent vers l'extrémité postérieure du 2ᵉ métatarsien ; trois bandes semblables vont du cuboïde aux 3ᵉ, 4ᵉ et 5ᵉ métatarsiens.

b) LIGAMENTS PLANTAIRES. — Les uns sont profonds, les autres superficiels ; les faisceaux profonds unissent la face plantaire des différents os de l'articulation. Au-devant et au-dessous d'eux se trouve la *couche continue du ligament transverse antérieur tarso-métatarsien*, qui comprend : une portion externe, étendue de la crête du 3ᵉ cunéiforme au 5ᵉ métatarsien ; une portion interne qui s'attache au premier cunéiforme au-dessus du tendon du long péronier latéral et s'étend sur la base des 2ᵉ, 3ᵉ et 4ᵉ métatarsiens.

D. — **Synoviale.** — Les 2ᵉ et 3ᵉ ligaments interosseux subdivisent la grande cavité articulaire en trois compartiments synoviaux distincts ; l'interne occupe l'articulation cunéo-métatarsienne interne ; la moyenne, les deux autres cunéo-métatarsiennes, et envoie un prolongement entre la base des 2ᵉ et 3ᵉ métatarsiens ; l'externe, l'espace qui sépare d'une part le cuboïde des deux derniers métatarsiens, d'autre part, le dernier espace intermétatarsien.

E. — **Mouvements.** — Glissements déterminant de légers mouvements de flexion et d'extension, insignifiants pour le 3ᵉ et *surtout pour le 2ᵉ métatarsien qui est presque immobile* ; assez marqués pour le 4ᵉ et le 5ᵉ constamment mobilisés par le poids du corps qui, dans la marche, porte surtout sur le bord externe du pied.

Les Orteils.

§ 1. — Les Os des orteils.

Chacun des orteils est composé de trois phalanges appelées 1ʳᵉ, 2ᵉ, 3ᵉ, ou

phalange, phalangine, phalangette. Analogues à celles de la main, elles s'en distinguent par leur brièveté et leur gracilité. Le pouce n'a que deux os : phalange et phalangette; la phalangine manque.

A. — **La Première Phalange.** — La *phalange proprement dite* est la plus longue. Son corps presque cylindrique s'étrangle légèrement en son milieu. La **phalange du gros orteil**, épaisse, s'étale de haut en bas et sa cupule articulaire pour le premier métatarsien est bien excavée. Sur le pourtour de cette cupule s'attachent : en dedans, les tendons de l'adducteur et du court fléchisseur du gros orteil, fusionnés d'abord autour d'un sésamoïde en forme de rotule ; — en dehors, les muscles adducteurs oblique et transverse.

Fig. 230. — *L'Empreinte du Pied normal.*

Le pied ne touche le sol horizontal que par le talon et la tête des métatarsiens. Le bord interne est surélevé ; le bord externe ne fait qu'effleurer le sol, sauf si l'on presse sur lui.

B. — **La Deuxième Phalange.** — La *phalangine* a un corps très réduit, mais des extrémités nettes et reconnaissables à leurs surfaces articulaires. Elle donne attache : par son extrémité postérieure à l'extenseur commun des orteils ; par son corps au court fléchisseur commun des orteils.

C. — **La Troisième Phalange.** — La *phalangette* ou *phalange unguéale* est tassée sur elle-même. Sa surface articulaire est bien indiquée, en cupule ; son extrémité libre est mordue de petites échancrures. Elle donne insertion : par son extrémité postérieure, aux deux divisions latérales du tendon de l'extenseur commun ; par son corps au long fléchisseur commun des orteils. La **phalangette du gros orteil** est grosse et étalée à sa base.

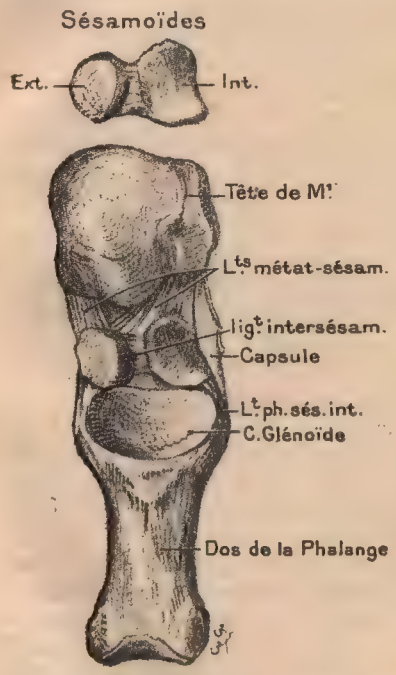

Fig. 231 (Gillette). — *L'appareil phalango-sésamoïdien du gros orteil droit* (la métatarso-phalangienne ouverte par sa face dorsale).

§ 2. — Les Os Sésamoïdes du pied.

On en compte de 3 à 7 : *trois constants* : *a*) un dans l'épaisseur du tendon du long péronier latéral, volumineux, sous la gouttière du cuboïde (fig. 225) ; — *b*) deux figurant l'appareil phalango-sésamoïdien du gros orteil ; — *c*) un inconstant dans l'articulation phalango-phalangettienne du gros orteil (fig. 232) ; — *d*) les autres, de fréquence et de nombre variable rattachés aux articulations métatarso-phalangiennes.

§ 3. — Les Articulations métatarso-phalangiennes des cinq orteils.

Comparables à celles des doigts, ces énarthroses sont formées par la *tête*, allongée, *du métatarsien*, et la *cavité glé-*

noïde de la phalange, plus petite mais agrandie par un *fibro-cartilage glénoïdien*, qui répond inférieurement aux tendons des muscles fléchisseurs.

L'INTERLIGNE ARTICULAIRE MÉTATARSO-PHALANGIEN décrit une courbe à concavité postérieure telle que le sommet répond au 2e orteil, que la base du 1er et du 3e sont sur la même ligne transversale, que le 4e est en retrait sur le 3e, le 5e sur le 4e d'un centimètre environ. *La distance qui sépare la surface articulaire de la commissure du pli digito-plantaire est* D'ENVIRON DEUX CENTIMÈTRES.

La CAPSULE, mince en arrière, est renforcée sur les côtés par les *ligaments latéraux*, trousseaux fibreux très solides qui s'attachent : en arrière aux tubercules latéraux des métatarsiens ; en avant, aux tubercules latéraux de l'extrémité postérieure de la phalange et aux parties latérales des bourrelets glénoïdiens.

Les extrémités digitales sont unies les unes aux autres par le *ligament transverse du métatarse*, qui contribuerait à empêcher la compression des vaisseaux et nerfs plantaires (?).

La synoviale est extrêmement lâche.

Mouvements. — Flexion, extension et hyperextension. Mouvements de latéralité très limités.

§ 3 *bis*. — L'Articulation Métatarso-phalangienne du gros orteil (fig. 231).

La MÉTATARSO-PHALANGO-SÉSAMOÏDIENNE du gros orteil est une double trochléenne. L'appareil glénoïdo-sésamoïdien dans lequel s'emboîte la tête du premier métacarpien est comparable à celui du pouce (p. 176) : ses sésamoïdes *sont de tous ces os les plus volumineux et les plus constants* ; situés dans l'épaisseur du *fibro-cartilage antérieur* ou *inférieur*, ils sont rattachés : 1° l'un à l'autre par le *ligament intersésamoïdien* ; 2° au métatarse par le solide *ligament métatarso-sésamoïdien* ; 3° à la phalange par les deux *ligaments sésamoïdo-phalangiens* (Gillette). Les sésamoïdes de la métatarso-phalangienne du gros orteil sont loins d'avoir l'importance physiologique des sésamoïdes de la métacarpo-phalangienne du pouce.

FIG. 232 (GILLETTE). — *L'articulation phalango-phalangettienne du gros orteil, ouverte par la face dorsale.* Sésamoïde unique.

§ 4. — Les Articulations Phalangiennes.

Ce sont des trochléennes qui ne diffèrent de celles des doigts que par leurs moindres dimensions. Mêmes SURFACES ARTICULAIRES, même CAPSULE, mêmes LIGAMENTS, LATÉRAUX. — Une SYNOVIALE lâche.

L'**Articulation phalango-phalangettienne du gros orteil** (fig. 232) possède généralement un sésamoïde médian, gros comme un grain de blé, dont on pourra apprécier la situation et les connexions d'après l'excellente figure 232 que j'ai empruntée à Gillette.

Mouvements. — Flexion et extension.

DEUXIÈME PARTIE

LE PÉRICARDE ET LE COEUR LES ARTÈRES ET LES VEINES DU TRONC (1)

CHAPITRE PREMIER

LE PÉRICARDE

Le péricarde est la séreuse (2) du cœur.

Comme toutes les séreuses, il est formé : d'un *feuillet viscéral*, très mince, qui reste confondu avec la surface de l'organe, et se poursuit sur l'origine des gros vaisseaux de la base ; d'un *feuillet pariétal*, qui constitue un sac résistant renforcé en dehors par des expansions aponévrotiques émanées du fascia endothoracique.

Les deux feuillets se continuent directement l'un avec l'autre et limitent la *cavité péricardique*, virtuelle à l'état normal.

§ 1. — Le Péricarde Viscéral.

La *Séreuse péricardique viscérale* — **épicarde** — recouvre la surface extérieure du cœur et l'origine des gros vaisseaux de la base, principalement de l'aorte et de l'artère pulmonaire auxquelles elle fournit une gaine complète.

(1) De la grande circulation. La petite circulation est décrite après l'appareil respiratoire.

(2) « Toute membrane séreuse représente un sac sans ouverture déployé sur les organes respectifs qu'elle embrasse et qui sont tantôt très nombreux comme au péritoine, tantôt uniques comme au péricarde, enveloppant ces organes de manière qu'ils ne sont point contenus dans sa cavité et que, s'il était possible de le disséquer sur leur surface, on aurait cette cavité dans son intégrité. Ce sac offre, sous ce rapport, la même disposition que ces bonnets reployés sur eux-mêmes dont la tête est enveloppée pendant la nuit, comparaison triviale, mais qui donne une idée exacte de la conformation de ces sortes de membranes » (Bichat, *Anatomie générale*).

Sur le muscle cardiaque, il passe en pont au-dessus des sillons interventriculaires et auriculo-ventriculaires, recouvrant les vaisseaux coronaires qui les parcourent. Appliqué à même le muscle chez le fœtus et dans le jeune âge, il en est séparé dans le reste de la vie par des traînées graisseuses se développant aux dépens de la couche sous-séreuse, plus denses sur le trajet des vaisseaux coronaires et de leurs divisions.

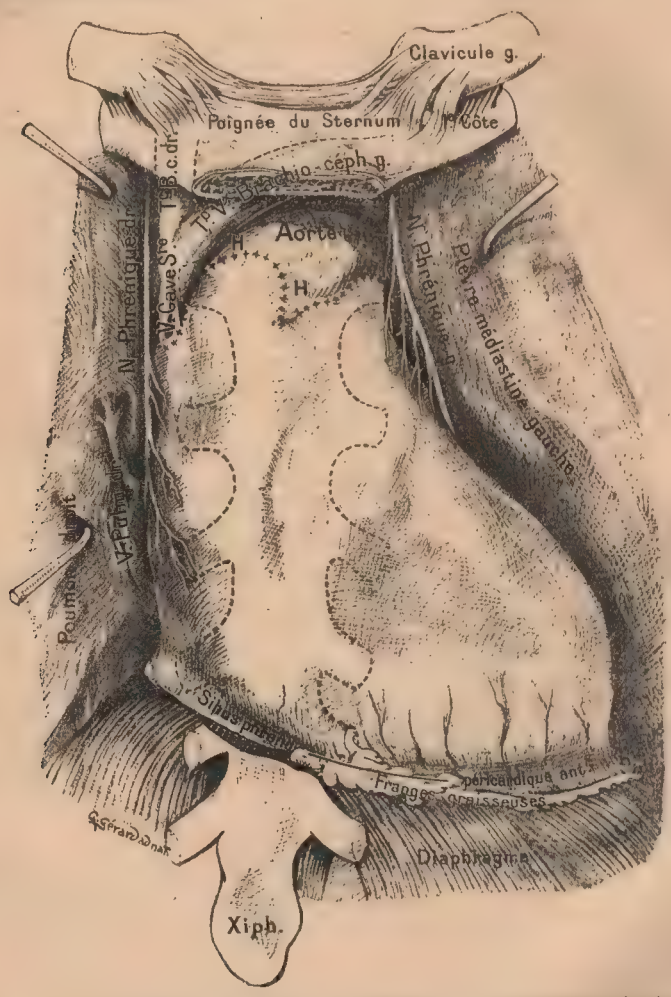

Fig. 233. — *Le sac Péricardique vu en place, d'en avant, après écartement des lames pulmonaires antérieures* (sujet masculin, 2/5 grand. nat.).

Le cœur gauche injecté. — La plèvre médiastine droite enlevée pour laisser voir les veines pulmonaires. Le phrénique droit un peu tiré en avant : les filets péricardiques des deux phréniques. H H., les cornes de Haller ; + + + +, limite supérieure du sac fibreux.

§ 2. — Le Péricarde Pariétal. — Sac fibro-séreux du cœur.

La *Séreuse péricardique pariétale* est soutenue par une enveloppe conjonctive, renforcée partout par le fascia endothoracique. — Ce **Sac Péricardique** n'est

pas indépendant au milieu de la poitrine, mais recouvert sur toute sa surface extérieure par des expansions cellulo-fibreuses, empruntées au fascia endothoracique, qui se poursuivent : en bas sur le diaphragme, en haut et en arrière sur la gaine des gros vaisseaux, latéralement sur les pédicules pulmonaires et les plèvres médiastines. Ce n'est qu'artificiellement, en dilacérant au doigt ou au scalpel ses adhérences avec les organes voisins qu'on parvient à l'envisager comme

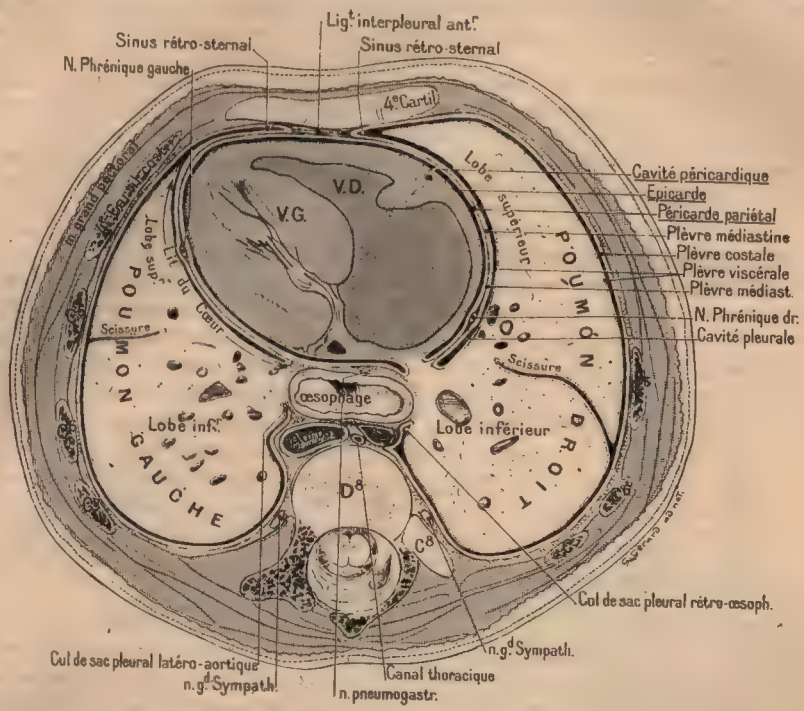

Fig. 234. — *Le Péricarde et le cœur dans leurs rapports avec les plèvres et les poumons.*

Coupe horizontale — segment supérieur — de foetus à terme passant : en arrière, entre la 7e et la 8e dorsales, en avant par le 4e cartilage costal. Noter la disposition des culs-de-sac pleuraux postérieurs, contre l'aorte et jusqu'à l'œsophage à gauche ; contre la grande azygos et jusqu'à l'œsophage à droite (préparation personnelle).

une enveloppe autonome. Les prolongements péricardiques du fascia, variant d'épaisseur suivant les points considérés, contribuent à fixer le sac plus ou moins énergiquement : je discuterai plus loin la valeur et l'importance de ces épaississements locaux décrits sous le nom de *ligaments du péricarde*.

A. — **Forme Générale du Sac péricardique.** — Il est à la fois mollasse et inextensible ; mollasse, parce que, sans forme propre, il se moule sur le cœur, « il en épouse étroitement les contours aux divers temps de sa révolution » (Poirier) ; inextensible, parce que sa constitution fibreuse le rend incapable, à l'état physiologique, de subir la moindre dilatation brusque.

C'est avant tout une membrane flaccide, passive. Ni sa forme, ni son épaisseur (qui ne dépasse guère 2 à 5 dixièmes de millimètre), ni ses moyens de fixité ne permettent à aucun moment de le considérer, ainsi que l'avaient avancé Beau et Maissiat, comme le tendon creux du diaphragme.

Lorsqu'on insuffle la cavité péricardique ou qu'on la remplit par une injection solide, mieux encore lorsqu'on injecte le cœur lui-même, le sac péricardique prend la forme d'un cône inséré par sa *base* sur le diaphragme — *péricarde diaphragmatique* — s'arrondissant par son *sommet* au-devant des gros vaisseaux ; veine cave supérieure, aorte, pulmonaire. On lui considère en outre : une face antérieure, une face postérieure, des bords latéraux.

Ces divisions anatomiques doivent être conservées. Mais au point de vue pratique, les différentes portions du sac peuvent être rangées en deux groupes d'inégale importance : *a) portions accessibles* comprenant la face antérieure, le sommet et le sinus phréno-péricardique antérieur ; — *b) portions inaccessibles* figurées par la base, la face postérieure et les bords latéraux.

Dimensions moyennes. — Diamètre vertical antérieur : 14 centimètres, soit 2-3 centimètres de moins que la longueur du sternum jusqu'à la base de l'appendice xiphoïde ; — diamètre vertical postérieur : 9 à 12 centimètres ; — diamètres transversaux : 12 à 15 centimètres en bas, 6 à 9 au milieu, 4 à 6 en haut ; — diamètre maximum antéro-postérieur : 10 centimètres. — Ces chiffres, peu variables, sont moins élevés chez la femme.

B. — Portions accessibles du Péricarde pariétal.

1° Face antérieure. — Un peu bombée de haut en bas, très convexe transversalement (voir la coupe, fig. 234), elle s'étale derrière le plastron thoracique, descend s'attacher sur le centre phrénique et s'y réfléchit sur la base en formant le *Sinus phréno-péricardique antérieur*.

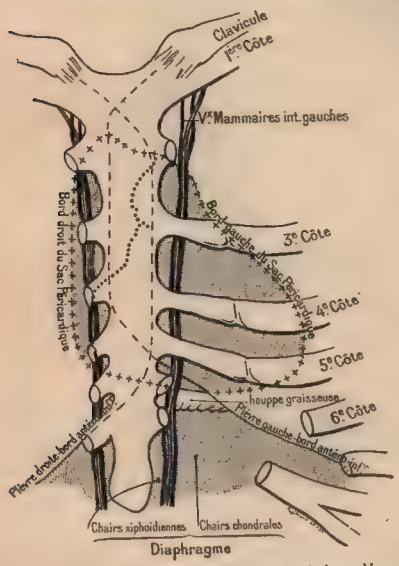

Fig. 235. — *Rapports du Sac péricardique avec la paroi pectorale antérieure.*

Projection diagrammatique. Sur l'homme adulte choisi comme sujet, les vaisseaux de la grande circulation ayant été injectés, on notait la large expansion des sinus pleuraux rétrosternaux (en pointillé) ; la plèvre droite empiétant largement sur la gauche. L'aire de matité absolue était réduite au minimum.

Ses rapports sont importants. — Elle est entièrement abordable dans les examens cliniques ; elle présente en outre une portion — aire de matité absolue — sur laquelle peut porter l'action chirurgicale.

En haut : elle est séparée de la face postérieure du sternum, sensiblement plate, par un espace prismatique triangulaire à arête inférieure comblé par le thymus entouré de sa gaine ou par les formations conjonctives qui le remplacent chez l'adulte. — Au milieu et en bas : elle est contiguë au corps du sternum et à son muscle triangulaire, à l'aponévrose duquel elle adhère par l'entremise du *ligament interpleural antérieur*.

En avant et latéralement : à droite et à gauche, le péricarde est séparé du plastron chondro-sternal par les sinus costo-médiastinaux antérieurs des plèvres.

Le bord antérieur de la plèvre droite est sensiblement parallèle à l'axe du sternum ; — il s'en écarte seulement en haut et en bas. Le bord antérieur de la plèvre gauche est oblique en bas et en dehors. — Le plus généralement, les deux plèvres sont complètement séparées par le *ligament interpleural antérieur*, cloison sagittale qui continue en bas la gaine conjonctive du thymus ou de ses vestiges, et accole le péricarde fibreux au muscle triangulaire du sternum.

Matité absolue. — L'écartement des plèvres dégage sur la face antérieure du péricarde une portion centrale ou extra-pulmonaire qui répond, en clinique, à la zone ou AIRE DE MATITÉ ABSOLUE DU CŒUR. Appartenant presque exclusivement au ventricule droit, la petite matité du cœur présente à l'état normal une étendue de 4 à 5 centimètres carrés. « Elle a la forme d'un triangle à base inférieure ou d'un quadrilatère irrégulier, le côté gauche étant souvent... une ligne brisée. Le côté droit du triangle répond au bord gauche du sternum et s'étend de l'extrémité interne du 4e espace à l'insertion sternale du 6e cartilage gauche. Le côté gauche va de l'extrémité interne du 4e espace à la pointe; souvent il est formé de deux lignes qui se croisent à angle mousse. Le côté inférieur est figuré par une ligne horizontale allant de l'insertion sternale du 6e cartilage à la pointe » (Tripier et Devic).

2° **Sinus Phréno-péricardique antérieur.** — L'union de la face antérieure et de la face phrénique inférieure se fait suivant une ligne de réflexion convexe en avant, marquant la limite du *sinus phréno-péricardique antérieur*. Le centre phrénique étant mobile et l'amplitude de son mouvement — suivant la hauteur — égalant environ 15 millimètres, le sinus antérieur grandit pendant l'inspiration, diminue pendant l'expiration, mais n'est à aucun moment comblé par le cœur qui ne peut atteindre son fond.

3° **Sommet.** — En avant et en haut, le sac s'appuie, par les deux *cornes de Haller* (fig. 233), « très haut devant l'aorte, jusque très près de l'origine du tronc brachio-céphalique, c'est-à-dire au-dessus du cartilage de la deuxième côte » (Farabeuf). De là, il descend en pente douce à gauche vers la pulmonaire. Il n'est accessible qu'au-devant des deux grosses artères.

Étudiée sur place, on voit que : 1° extérieurement, l'enveloppe se confond avec les formations fibreuses qui remontent vers les aponévroses du cou; 2° intérieurement, la séreuse fournit des couvertures aux neuf gros vaisseaux de la base du cœur : l'aorte, les deux branches de la pulmonaire, les quatre veines pulmonaires, les deux veines caves. Le canal artériel — ou le ligament qui le représente après l'oblitération — est extra-péricardique, mais partiellement recouvert (en bas) par une expansion du sac fibreux.

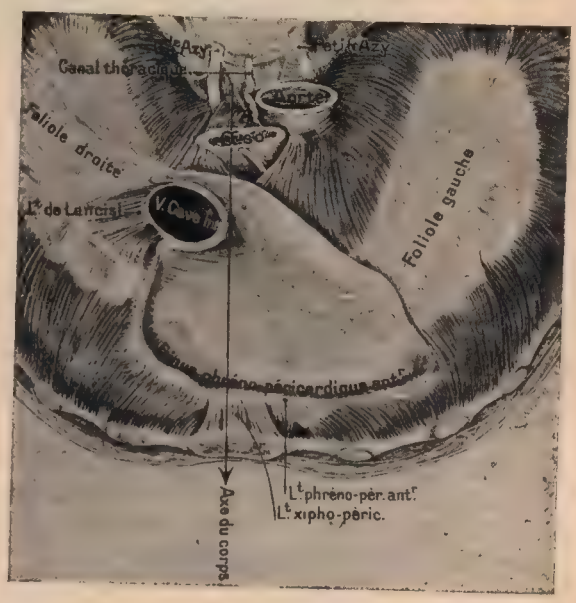

FIG. 236. — *Le Péricarde diaphragmatique.*
LA ZONE D'ADHÉRENCE recouvre la foliole moyenne du diaphragme.

Limites des portions accessibles. — La face antérieure s'inscrit dans un quadrilatère irrégulier. Son *bord inférieur*, parallèle au bord horizontal du ventricule droit, est lui-même, sensiblement horizontal (légèrement oblique en bas et à gauche) : il croise la base de l'appendice xiphoïde et suit parallèlement le 5e cartilage ou le 5e espace intercostal gauches. En clinique, on l'établit artificiellement en tirant une ligne allant de la

pointe du cœur à l'intersection du bord supérieur du foie avec le bord droit de la matité. Cette ligne empiète évidemment un peu sur le bord droit du cœur.

Son *bord droit* est parallèle : 1° au bord droit du sternum qu'il côtoie en dehors à une distance variant entre un et deux centimètres ; 2° aux vaisseaux mammaires internes droits dont il suit la direction. Par la percussion, on constate qu'il se confond à peu près avec le bord droit du sternum ; il correspond dans sa partie inférieure à l'oreillette droite du cœur, et plus haut à celui de la crosse aortique.

Son *bord gauche*, oblique en bas, à gauche et en dehors, épouse la courbure du bord

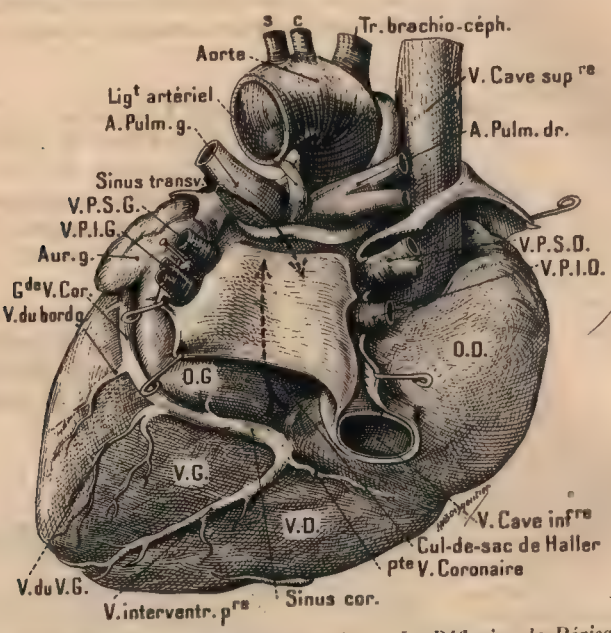

Fig. 237 (d'après une planche du Pr Farabeuf). — *La Réflexion du Péricarde derrière le cœur.*

Une grosse flèche ascendante est engagée dans le cul-de-sac de Haller ; une flèche descendante pénètre au fond du sinus transverse.

gauche de l'auricule et du ventricule gauches du cœur. Il s'étend de l'articulation sternale du 2e cartilage gauche à la pointe du cœur.

Son *bord supérieur* ne peut être limité par la seule dissection, à cause de la confusion des travées conjonctives sur les gros vaisseaux, une fois qu'ils sont sortis du péricarde. Pour l'apprécier, il faut soit injecter la cavité péricardique, soit l'ouvrir pour suivre la ligne de réflexion des deux feuillets de la séreuse.

C. — Portions inaccessibles du Péricarde pariétal.

1° **Base ou Face phrénique.** — Le sac péricardique fait corps avec le diaphragme. Cette zone d'adhérence triangulaire à angles arrondis, répond à la foliole moyenne du centre phrénique qu'elle cache en totalité. Le tissu cellulaire qui soude ces deux plans fibreux n'a pas partout la même densité : alors qu'on peut assez facilement le décoller en arrière et à gauche, l'union intime est partout ailleurs assurée par des renforcements fibreux fournis par la condensation du fascia endothoracique : *a*) en avant, le long du sinus phréno-péricardique antérieur, ou s'étale le *ligament phréno-péricardique antérieur* ; *b*) à droite, ou le

ligament précédent se continue, aminci, jusque sur le flanc droit de la veine cave inférieure, pour rejoindre le *ligament de Lancisi* (p. 248) ; *c*) à droite et en arrière, où « le péricarde est intimement uni au diaphragme par une gaine que le sac fibreux forme autour de la portion sus-diaphragmatique de la veine

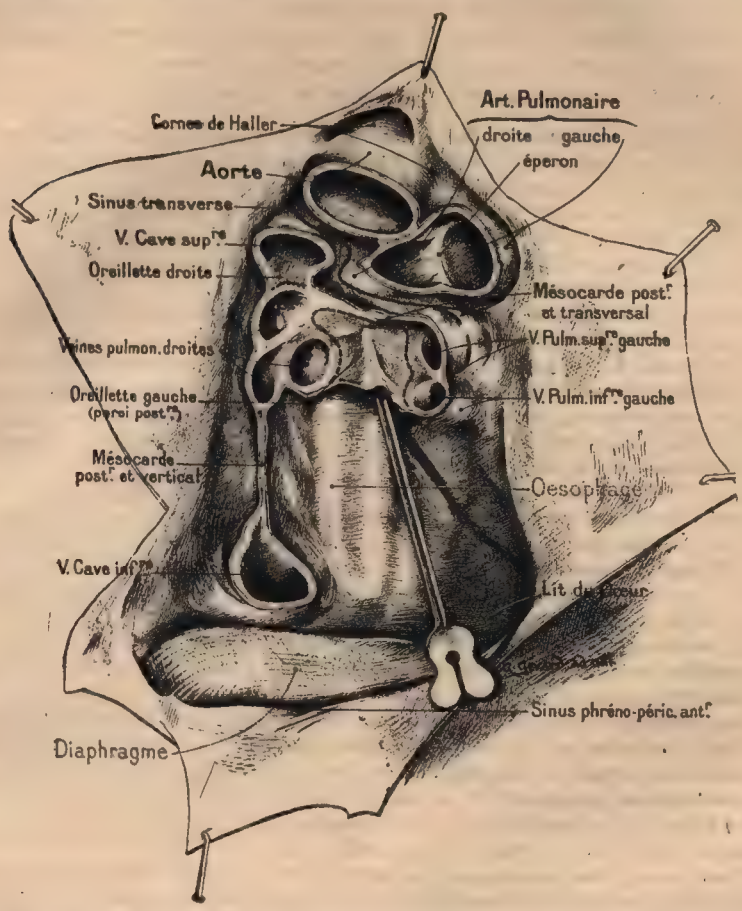

FIG. 238. — *Les deux courbes de réflexion pariéto-viscérale du Péricarde* (d'après nature ; adulte).

Le cœur ayant été sectionné méthodiquement au niveau des zones de pénétration par les vaisseaux, on voit que, contre sa paroi postérieure, la séreuse se répartit suivant deux grandes courbes fermées et entièrement distinctes : l'inférieure embrassant toutes les veines ; la supérieure, toutes les artères. J'ai laissé sur la préparation un morceau de l'oreillette gauche pour bien marquer le GRAND CUL-DE-SAC DE HALLER, soulevé par une sonde cannelée. — Etudier et analyser le dessin ; comparer attentivement le contenant avec le contenu, si bien rendu dans la fig. 237.

cave inférieure » (Rouvière). — Sur tout son pourtour, la base est sertie par le sinus *phrénico-péricardique*, cotoyé à droite et à gauche par une portion des sinus phréno-médiastinaux des plèvres.

2° **Face postérieure.** — Presque verticale, elle est déprimée longitudinalement et sur toute son étendue par l'œsophage auquel la rattachent des tractus conjonctifs. Elle est encore en rapport : *immédiatement* avec les pédicules pulmo-

naires en haut, le nerf pneumogastrique gauche (à cause de sa présence au-devant de l'œsophage) ; — *médiatement* avec les organes du médiastin postérieur, aorte thoracique descendante, canal thoracique, veines azygos.

La portion sus-diaphragmatique de la veine cave inférieure se coince dans l'angle inféro-postérieur droit du sac péricardique.

3° **Bords latéraux.** — Ils sont intimement unis aux plèvres ; ils répondent aux vaisseaux des poumons, aux nerfs phréniques qui glissent entre eux et les plèvres médiastines, aux ligaments triangulaires des poumons.

D. — **Moyens de fixité du Sac péricardique.** — En dehors de l'adhérence avec le centre phrénique, on constate par la dissection et encore mieux par les coupes de la cavité thoracique que le péricarde adhère à toutes les formations qui l'environnent.

En avant et en haut, il est rattaché à la face postérieure du sternum :

1° Chez le fœtus et l'enfant par la capsule conjonctive du thymus ;

2° Chez l'adolescent et l'adulte par les tractus cellulo-adipeux qui se sont substitués aux lobules thymiques et se sont confondus avec la gaine du thymus.

En avant et en bas, il est relié au sternum par le ligament interpleural antérieur, cloison sagittale étendue du diaphragme à la capsule du thymus.

Latéralement, il s'unit aux cloisons médiastinales antéro-postérieures par une lame mince de tissu graisseux émanée du fascia endothoracique ; en fait, il se soude intimement à la plèvre médiastine dont il ne peut être séparé qu'assez difficilement.

En arrière, il est rattaché à l'œsophage par des tractus fibreux courts appartenant à la cloison transversale rétro-péricardique.

En haut, il se continue sans démarcation sur la face extérieure des gros vaisseaux de la base, surtout sur l'aorte et la pulmonaire, dont la gaine est, comme tous les organes du médiastin, constituée par les expansions ou les dédoublements du fascia endothoracique.

Les ligaments parapéricardiques. — Les ligaments du péricarde ne doivent être considérés que comme des épaississements locaux du feuillet fibreux dépendant du fascia endothoracique et plus ou moins artificiellement individualisés par la dissection. Les seuls qu'il soit toujours possible de bien mettre en évidence sont : le ligament phréno-péricardique antérieur et le ligament phréno-péricardique droit. Les autres sont généralement des formations celluleuses rudimentaires ou sans autonomie.

1° Le LIGAMENT PHRÉNO-PÉRICARDIQUE ANTÉRIEUR est bien net ; épais d'un centimètre, il s'insère très en avant sur le centre phrénique, remonte vers le péricarde sur le bord antéro-inférieur duquel il se dédouble en une portion ascendante formant le ligament phréno-péricardique proprement dit, en une portion horizontale contribuant à renforcer la zone d'adhérence. Il se condense à sa partie moyenne en le *ligament xipho-péricardique* et se continue en haut sur le ligament interpleural antérieur ;

2° Le LIGAMENT PHRÉNO-PÉRICARDIQUE DROIT — *Ligament de Lancisi*, 1738 — suit le bord droit de la portion intrathoracique de la veine cave inférieure depuis le trou quadrilatère du diaphragme jusqu'au péricarde fibreux et au ligament phréno-péricardique antérieur. Il est formé, sur la paroi du vaisseau, par une condensation du fascia endothoracique, renforcé en dehors par des fibres tendineuses provenant du diaphragme, des bandelettes demi-circulaire et oblique de Bourgery, qu'elles unissent au péricarde en donnant en dehors et en arrière une gaine à la veine cave (Rouvière) ;

3° Le *ligament phréno-péricardique gauche* est une bande fibreuse insignifiante qui s'attache sur le centre phrénique à gauche et en arrière de la veine cave ;

4° Le *ligament inter-trachéo-péricardique* — *Ligament de Lagoutte et Durand* — est la portion du fascia endothoracique qui rattache le sommet du péricarde à la bifurcation des bronches, où il s'insère, et remonte par les gaines des gros vaisseaux de la base du cœur, par les carotides et les sous-clavières, vers l'aponévrose cervicale moyenne ;

5° Les *ligaments vertébro-péricardiques* — *Ligament de Béraud* — sont des formations grêles qui continueraient en avant les cloisons sagittales du médiastin postérieur ;

6° Le *ligament sterno-péricardique supérieur*, étendu de la première côte et du manubrium à la portion du sac fibreux placée au-devant de la crosse aortique ; — il se

confond en réalité, en haut avec la gaine du thymus, en bas avec le ligament interpleural antérieur.

En somme, l'importance des ligaments a été fort exagérée ; les seuls auxquels on puisse attribuer quelque importance maintiennent le sac fibreux fixé par son bord droit (ligament de Lancisi) et son bord antéro-inférieur (ligament phréno-péricardique antérieur). Dans tout le reste de son étendue, même en avant, mais surtout à gauche, le péricarde fibreux est flaccide et s'adapte exactement à la surface extérieure du cœur.

§ 3. — Trajet général de la séreuse péricardique.

Le feuillet pariétal et le feuillet viscéral sont également tapissés par un revêtement lisse — séreuse péricardique proprement dite — normalement lubrifié par la sérosité péricardique.

« La disposition de la séreuse péricardique est des plus simples. Son feuillet pariétal tapisse l'intérieur du péricarde fibreux, son feuillet viscéral revêt la plus grande partie de la surface du cœur. Tous deux se réunissent forcément du côté de la base du cœur au moment où le péricarde fibreux s'insère sur les gros vaisseaux. Si après avoir ouvert le péricarde, on cherche avec le doigt, comment se comporte la séreuse à l'égard des gros vaisseaux, voici ce qu'on constate ; le doigt s'engage facilement derrière l'aorte et l'artère pulmonaire, qui cimentées par quelque tissu cellulaire, forment, à elles deux, une espèce d'anse complètement libre en son milieu et par conséquent entourée par la séreuse. Aucun autre vaisseau du cœur n'est libre ; si l'on cherche à passer le doigt derrière les oreillettes, on ne réussit pas : on rencontre bien, entre les origines des gros vaisseaux, des culs-de-sac très profonds, mais ils sont imperforés. Les veines pulmonaires et les deux veines caves ne se voient dans le péricarde que sur une faible partie de leur longueur et de leur circonférence » (Farabeuf, *Le système séreux*).

Cette description du Maître se trouve ici commentée par une de ses planches (fig. 237) et par un dessin personnel (fig. 238) d'une rigoureuse exactitude. Ces deux figures qui se regardent permettent à l'observateur de suivre sans peine sur le cadavre les courbes de réflexion et de préciser les diverticules qu'elles déterminent, d'apprécier les segments de la cavité péricardique.

A. — **Courbes de réflexion pariéto-viscérales.** — Le sac fibreux, étant écartelé en avant par une incision cruciale, la main droite soulève la masse ventriculaire du cœur, puis glisse, sous elle, tandis que l'index gauche en crochet s'enfonce dans le tunnel du sinus transverse.

La main droite est arrêtée : à droite par une bride verticale tendue entre la veine cave inférieure et les veines pulmonaires droites ; en haut par une bride transversale fixant la partie supérieure de l'oreillette gauche contre le fond du sac péricardique. Ces deux brides, séparées par l'abouchement des veines pulmonaires droites, se coudent à angle droit : elles figurent le *mésocarde postérieur*.

Ce premier examen permet de constater : 1° que la plus grande partie de la masse du cœur — les ventricules en totalité, une portion appréciable des oreillettes — est libre dans la cavité péricardique : condition éminemment favorable au fonctionnement régulier du cœur ; 2° que le segment supérieur de la cavité péricardique est exclusivement artériel, et figuré par l'aorte et la pulmonaire coalescentes ; la gaine séreuse complète, qui les embrasse, reste en arrière absolument séparée de la portion auriculaire du cœur par le sinus transverse ; en avant, elle peut se soulever en un ou plusieurs endroits — *plis semi-lunaires, pli aortique de Concato.*

Des deux portions du **mésocarde postérieur** : *a*) la verticale — *mésocarde postérieur et vertical* — s'étend sagittalement derrière l'oreillette droite, le long de sa limite interne et sensiblement suivant la direction de la cloison inter-auriculaire ; — *b*) la transversale — *mésocarde postérieur et horizontal* — figure une barrière complète divisant la cavité

péricardique en deux loges inégalement spacieuses : loge inférieure ou cardiaque, la plus considérable; loge supérieure ou artérielle.

— Pour *voir* de plus près, il convient maintenant de sectionner avec prudence, d'abord l'aorte et la pulmonaire à 3-4 centimètres du cœur ensuite les veines caves, supérieure et inférieure, et le mésocarde vertical, enfin les veines pulmonaires aussi près que possible de la courbe horizontale de réflexion.

La hauteur à laquelle le feuillet pariétal se réfléchit sur les vaisseaux pour devenir épicarde est variable. Des recherches poursuivies sur une centaine de sujets, dont une trentaine d'adultes, m'ont donné des chiffres moyens applicables à la majorité des cas.

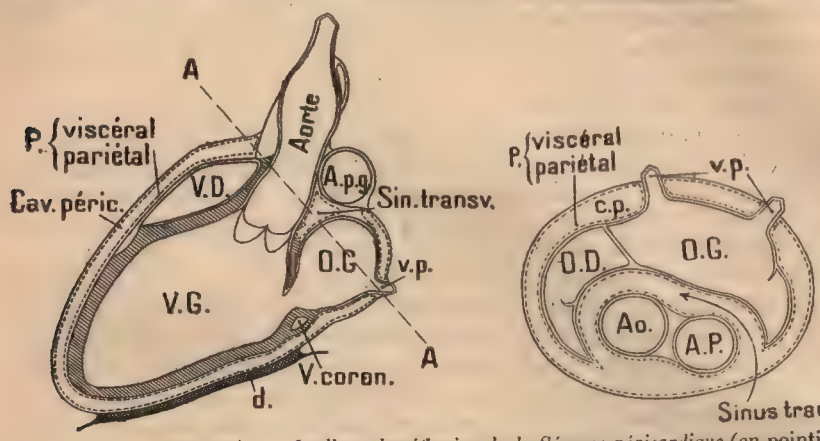

Fig. 239 et 240 (Soulié). — *La ligne de réflexion de la Séreuse péricardique* (en pointillé).

Coupe longitudinale du cœur pratiquée à égale distance entre le plan frontal et le plan sagital.

Coupe transversale passant par les oreillettes. Elle correspond à la ligne AA de la figure 239.

1° Chez l'adulte : la réflexion du feuillet pariétal se fait sur l'aorte : à 6 centimètres ; — sur la pulmonaire : à 5 centimètres (à partir des valvules sigmoïdes) ; — sur la veine cave supérieure : à 4 centimètres ; — sur la veine cave inférieure : à 2 centimètres du ventricule droit.

2° Chez le fœtus et l'enfant, on trouve de grandes variations, sauf pour la veine cave supérieure. La réflexion du péricarde pariétal se fait : sur l'aorte : de 2 et demi à 4 centimètres ; — sur la pulmonaire : de 2 à 3 centimètres ; — sur la veine cave supérieure : à 1 centimètre.

B. — **Sinus et Poches péricardiques.** — Je n'ai pas à revenir sur le sinus phréno-péricardique qui marque — *vers la cavité* — la limite de la zone d'adhérence. Je signale en passant les deux diverticules qui à la partie tout supérieure indiquent en creux plus ou moins accusés les deux cornes de Haller.

J'ai plus haut considéré les deux portions du mésocarde postérieur comme des brides : je crois leur tension suffisante pour justifier cette appellation.

La bride verticale, très brève, sépare l'une de l'autre la *poche rétro-auriculaire*, qui se trouve à droite, derrière l'oreillette droite et la *poche rétro-ventriculaire*, profonde, gauche et située derrière le ventricule gauche : à sa partie supérieure, elle s'invagine dans le cul-de-sac de Haller.

La bride horizontale est formée par l'accolement de deux feuillets : le supérieur figure le plancher du sinus transverse ; l'inférieur, le fond du cul-de-sac de Haller.

Le **Sinus transverse** ou **Canal de Theile.** — C'est le tunnel séreux compris entre la face postérieure de l'aorte et de la pulmonaire et la limite antéro-supérieure des oreillettes ; long de 6 à 8 centimètres, il est triangulaire à sommet inférieur ; haut de 2 à 3 centimètres, il communique avec la grande séreuse par deux orifices : l'un droit entre l'aorte et la veine cave supérieure ; l'autre gauche entre l'artère pulmonaire et sa branche gauche

d'une part, l'auricule gauche et la veine pulmonaire supérieure gauche d'autre part ; ce dernier orifice est limité en dedans par un repli en forme de croissant ; c'est le *pli vestigial* qui contient la veine de Marshall, p. 272, vestige de la veine cave supérieure gauche.

Le **Sinus oblique** ou **grand cul-de-sac de Haller.** — La portion tout supérieure de la poche rétro-ventriculaire se continue en cul-de-sac, véritable *poche rétro-auriculaire*. Ce diverticule large, profond, mais très aplati, s'invagine entre les veines pulmonaires droites et gauches et remonte jusqu'au bord supérieur de l'oreillette gauche ; il est circonscrit en arrière par la paroi postérieure du sac fibreux, fermé en avant par la paroi postérieure de l'oreillette gauche qui reste tendue contre le fond du péricarde.

§ 4. — La Cavité Péricardique.

Il est classique de dire qu'elle est virtuelle à l'état normal. Cette notion est exacte, à la condition qu'on ajoute que le péricarde pariétal, tout comme la plèvre au niveau des sinus, peut en certains points former des plis ne disparaissant que dans les cas où le cœur se dilate à l'extrême. Son feuillet pariétal, « trop grand s'applique à lui-même, en haut autour des gros vaisseaux, et en bas tout autour de l'insertion diaphragmatique du péricarde, formant là un sinus circulaire, de profondeur variable, suivant les différents temps de la révolution cardiaque » (Poirier).

Capacité de la cavité péricardique. — Sa cavité physiologique répond au volume du cœur très dilaté (Cruveilhier). « Dans la distension brusque, telle que la produit une hémorrhagie par plaie pénétrante du cœur, la cavité péricardique n'admet que 200 à 250 grammes de liquide..., quantité qui produit l'arrêt du cœur par compression. Dans la distension chronique (hydropéricarde), la fibreuse se laisse distendre insensiblement, et la masse du liquide peut s'élever de 500 à 2000 centimètres cubes et même davantage » (Soulié).

§ 5. — Structure du Péricarde.

Le SAC FIBREUX est formé de fibres conjonctives superposées en un feutrage dense, inextensible. Extérieurement, il se confond avec le fascia endothoracique qui latéralement l'unit aux plèvres médiastines, qui en avant se condense en houppes graisseuses — *franges prépéricardiques* — de développement variable. Intérieurement, il est tapissé par la séreuse.

Le PÉRICARDE SÉREUX est formé par une couche d'endothélium plat reposant sur une base conjonctivo-élastique dans laquelle courent les vaisseaux et les nerfs.

Vaisseaux et Nerfs. — Les ARTERIOLES du péricarde pariétal sont des branches grêles issues des diaphragmatiques supérieures sur les côtés, des bronchiques et des œsophagiennes en arrière. Celles du péricarde viscéral proviennent de nombreuses ramifications terminales des coronaires rampant dans la graisse qui entoure le myocarde.

Les VEINES sont satellites des artères : les postérieures, plus volumineuses, vont aux veines azygos ; les antérieures et les latérales remontent vers le sommet du thorax en suivant les travées conjonctives du médiastin antérieur ; elles se jettent dans les veines phréniques supérieures, quelques-unes vont directement à la veine cave supérieure.

Les LYMPHATIQUES du sac fibreux, peu nombreux, vont aux ganglions interbronchiques.

Les NERFS du sac séro-fibreux proviennent des deux phréniques (fig. 233) et du récurrent droit. Ceux du feuillet viscéral émanent des plexus cardiaques.

CHAPITRE DEUXIÈME

LE CŒUR

Le cœur est un viscère creux, formé de fibres musculaires striées de nature spéciale ; suivant un rythme parfait, il se contracte à intervalles réguliers, pour lancer le sang dans les artères de la grande et de la petite circulations.

Il occupe la majeure partie du médiastin antérieur. Il y est maintenu en place par les vaisseaux de sa base et par le péricarde.

§ 1. — Vue d'ensemble du Cœur.

Forme générale. — Elle est assez difficile à déterminer ; on peut, pour la commodité de la description, comparer *le cœur laissé en place* à une pyramide triangulaire à arêtes mousses, dont la base est tournée en arrière et à droite, dont le sommet est en avant et à gauche, dont l'axe général est orienté obliquement en bas, en avant et à gauche *suivant une ligne qui se rapproche sensiblement de l'horizontale.*

Volume. — Rapporté par Laennec, qui cherchait sans doute un terme simple de comparaison, à celui du poing d'un homme adulte, il varie suivant les sexes et les ndividus.

Poids. — Variable suivant la taille, il peut être estimé à 250 gr. chez la femme, 300 gr. chez l'homme : en moyenne 5 gr. par kilogramme de poids du corps.

Coloration. — Elle va du rose-beige chez l'enfant au rouge foncé chez l'adulte. Elle est le plus souvent masquée par la couche graisseuse répartie, sauf dans le jeune âge, sur la surface extérieure de l'organe ; on l'apprécie surtout bien à la coupe.

Dimensions moyennes. — On peut accepter, chez l'adulte, les chiffres suivants : hauteur en avant, l'aorte intra-péricardique y comprise : 135 à 145 mm. ; — largeur maxima : 10 centimètres ; — épaisseur : 9 centimètres ; — circonférence à la base : 24 centimètres (Confronter ces moyennes avec celles du sac péricardique, p. 244).

On a vu p. 15 que le cœur est divisé en deux chambres principales : l'une droite, cœur droit ou veineux, l'autre gauche, cœur gauche ou artériel ; que chaque cavité est subdivisée en oreillette et ventricule, communiquant largement par l'orifice auriculo-ventriculaire (muni de la valvule du même nom). Le cœur droit comprend l'oreillette droite, le ventricule droit ; — le cœur gauche : l'oreillette gauche, le ventricule gauche. Les oreillettes sont à la base, les ventricules vers la pointe.

Chez l'adulte, les deux cœurs sont complètement séparés par une cloison ininterrompue : *interventriculaire* entre les ventricules, *inter-auriculaire* entre les oreillettes. Extérieurement, la cloison interventriculaire répond aux *sillons interventriculaires*, antérieur et postérieur, dans lesquels sont placés les vaisseaux coronaires ; les orifices auriculo-ventriculaires siègent à la hauteur des *sillons auriculo-ventriculaires.*

Pendant toute la vie fœtale, les oreillettes communiquent largement entre elles, par un orifice de la cloison interauriculaire : trou de Galien, dit de Botal.

§ 2. — Configuration extérieure et Rapports du Cœur.

A. — Portions accessibles du Cœur.

L'action médicale ou chirurgicale peut porter sur la *face antérieure*, la *pointe* et les *trois bords*, droit, inférieur, gauche.

1° **Face antérieure.** — La *face antérieure, sterno-costale* (fig. 241), légèrement convexe, présente deux segments : un inférieur ou ventriculaire, un supérieur ou vasculaire. — *a*) Le SEGMENT VENTRICULAIRE est le plus considérable. Il est limité à droite par le *sillon auriculo-ventriculaire antérieur*, qui, presque vertical, le sépare de l'oreillette droite. Il est lui-même divisé, par le *sillon interventriculaire antérieur* logeant les vaisseaux coronaires gauches, en deux parties inégales : l'inférieure la plus étendue (3/5 environ) répond au ventricule droit ; la supérieure (1/5 environ) au ventricule gauche ; — *b*) le SEGMENT VASCULAIRE comprend l'origine des gros vaisseaux : aorte à droite, artère pulmonaire à gauche, qui cachent la plus grande partie des oreillettes. Les oreillettes en effet ne sont que peu visibles par la face antérieure : on n'y voit guère qu'une faible partie de l'oreillette droite et les diverticules auriculaires : l'**auricule droite**, dont le sommet s'insinue entre l'aorte et la pulmonaire à leur origine ; elle est séparée du segment ventriculaire par la partie tout supérieure du sillon auriculo-ventriculaire droit ; — l'**auricule gauche**, qui s'applique sur le bord gauche de l'artère pulmonaire. — La partie de l'oreillette droite décrite quelquefois avec la face antérieure appartient au bord droit.

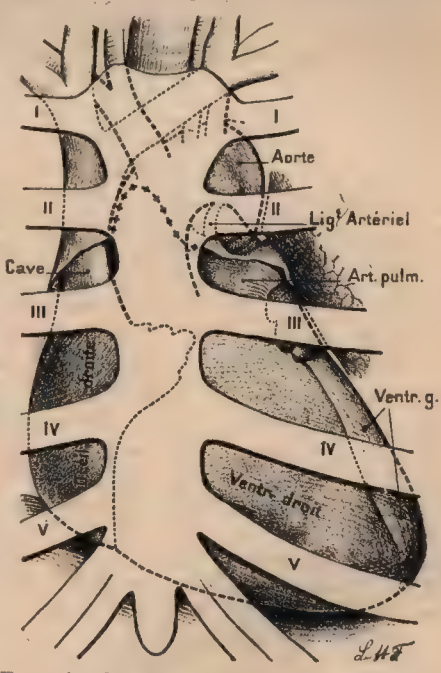

FIG. 241 (FARABEUF). — *La Face antérieure du Cœur. — Rapports avec le plastron.*

Les croix suivent la ligne de réflexion du péricarde sur l'aorte.

La face antérieure est *en rapport médiat* avec la paroi thoracique antérieure : face postérieure du corps du sternum dont elle déborde le profil droit d'un bon centimètre ; dont elle dépasse les limites à gauche de 6 à 8 centimètres en bas, de 2 centimètres en haut en passant derrière les 3e, 4e, 5e cartilages costaux gauches, l'extrémité antérieure des 4e et 5e côtes gauches, les 3e et 4e espaces intercostaux gauches. — Elle en est séparée : 1° dans toute son étendue par le feuillet pariétal du péricarde qui a exactement les mêmes rapports qu'elle, mais immédiats, à partir des 2e cartilages costaux ; — 2° à droite et à gauche par les sinus rétro-sternaux des plèvres et le bord antérieur des poumons qui s'avancent

plus ou moins au-devant du péricarde (Voir appareil respiratoire), mais laissent toujours à découvert au-devant du ventricule droit l'espace triangulaire à sommet supérieur désigné sous le nom d'*aire de matité absolue* ou de *petite matité* (p. 245).

2° **Sommet**. — La **pointe** bat dans le 4e ou le 5e espace intercostal gauche : cette portion qu'il est généralement possible de bien apprécier sur le vivant répond exactement à l'extrémité externe du 5e cartilage costal gauche. « La main de l'observateur, appliquée sur la région précordiale doit percevoir le choc à l'état normal au niveau du 5e espace (pour Potain dans le 4e et très souvent sous la 5e côte), en dedans du mamelon. Ce point de repère est très infidèle, chez la femme surtout.... on l'apprécie encore en mesurant sa distance du bord gauche du sternum qui normalement serait de 8 à 9 centimètres. — Chez l'enfant jusqu'à 6 ou 8 ans, la pointe bas dans le 4e espace et souvent 2 ou 3 centimètres en dehors de la ligne mamelonnaire. Le fait paraît dû surtout à la voussure plus grande du diaphragme à cet âge. » (Tripier et Devic).

3° **Bord droit**. — Sensiblement vertical, il est formé exclusivement par l'oreillette droite. De haut en bas, il comprend : l'abouchement ultime de la veine cave inférieure, l'oreillette droite, l'abouchement de la veine cave supérieure. Il est placé, non pas sur le même plan que la face antérieure, mais en retrait et de telle sorte qu'il s'étend verticalement sans sinuosité appréciable de la partie droite de l'orifice diaphragmatique de la veine cave inférieure au point de jonction des troncs veineux brachio-céphaliques, qui confluent à la veine cave supérieure.

4° **Bord inférieur**. — Il est diaphragmatique, et sensiblement horizontal. Il appartient entièrement au ventricule droit. Il est couché derrière le sinus phréno-péricardique antérieur.

5° **Bord gauche**. — Le bord supérieur ou pulmonaire s'étend obliquement en bas et à gauche. Il est mousse, convexe, et sépare la portion médiastine de la face antérieure du ventricule gauche. Cette partie du cœur déprime fortement le poumon gauche, qui lui ménage une loge dite *lit du cœur*.

Projection sur la paroi thoracique antérieure. — La portion du cœur qui se projette en avant affecte la forme d'un trapèze dont la *grande base* — bord diaphragmatique — est parallèle au bord inférieur du 4e cartilage costal gauche ; — dont la *petite base* peut être établie conventionnellement par une ligne unissant le bord supérieur des 3es cartilages costaux ; — dont le *bord droit*, vertical, dépasse le bord droit du sternum d'un centimètre environ ; — dont le *bord gauche*, oblique en bas, coupe les 3e et 4e cartilages gauches, les 3e et 4e espaces et la 5e côte gauches, pour s'arrondir au niveau de la pointe.

Cette surface de projection n'a qu'un intérêt anatomique : la clinique, qui s'attache à rechercher ce qu'elle appelle les LIMITES DE LA SUBMATITE PRÉCORDIALE y ajoute les gros

---

Explication de la Planche I.

Le Cœur en place

Le plastron étant enlevé, j'ai ouvert le sac péricardique par une incision à un centimètre du bord droit du cœur, à un centimètre au-devant de l'insertion diaphragmatique du sac fibreux, et tout contre la ligne de réflexion sur la veine cave supérieure, l'aorte et la pulmonaire.

Le cœur gauche et les artères de la grande circulation sont injectés au suif. — La plèvre gauche intacte est refoulée par la pression atmosphérique. La plèvre médiastine droite est enlevée ; le poumon droit, sain, est revenu sur lui-même.

(Reproduction interdite).

PLANCHE I

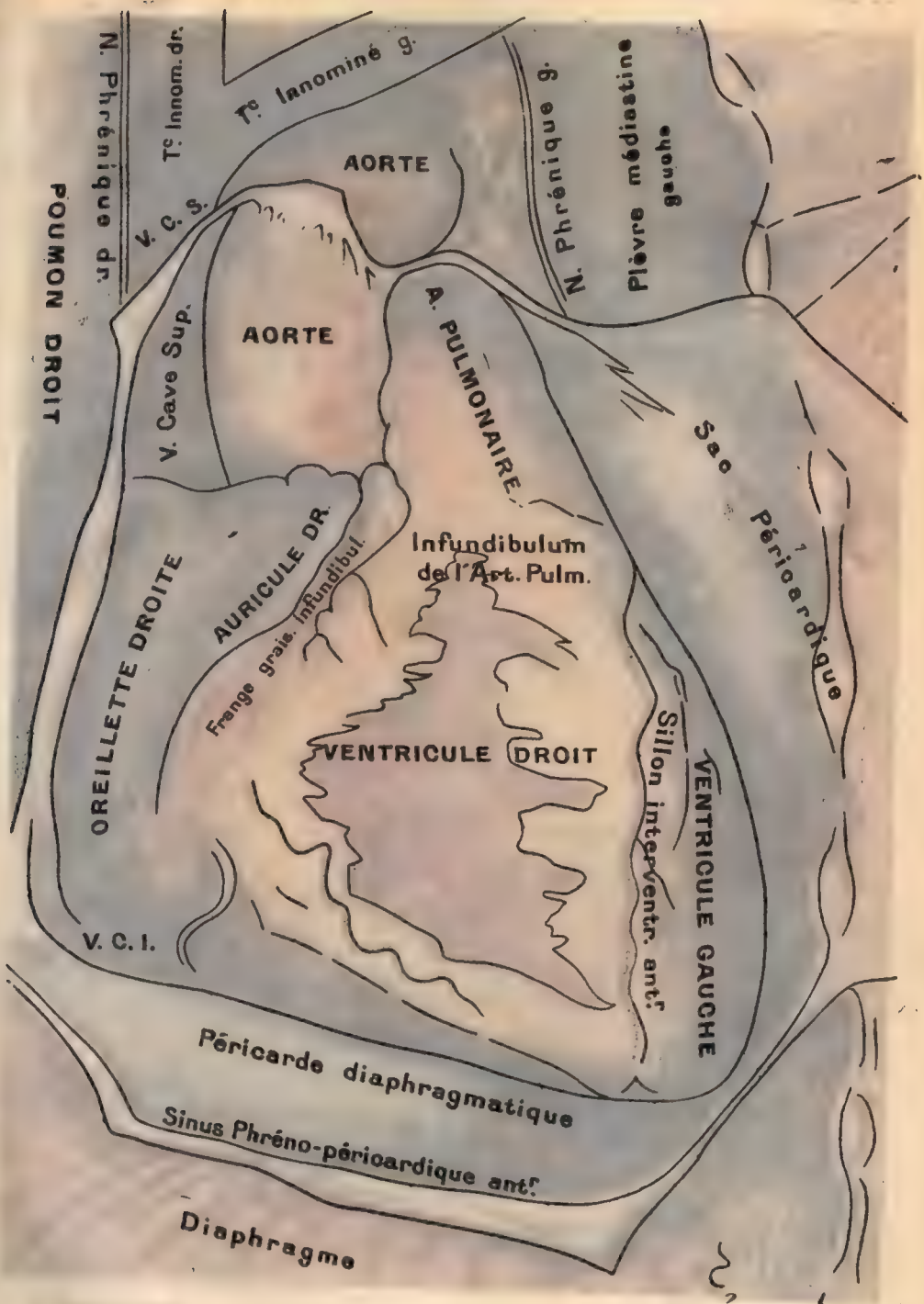
N. Phrénique dr.
Tc Innom. dr.
Tc Innominé g.
N. Phrénique g.
Plèvre médiastine gauche
POUMON DROIT
V. C. S.
AORTE
AORTE
A. PULMONAIRE
Sac Péricardique
V. Cave Sup.
OREILLETTE DROITE
AURICULE DR.
Frange graiss. infundibul.
Infundibulum de l'Art. Pulm.
VENTRICULE DROIT
Sillon interventr. antr.
VENTRICULE GAUCHE
V. C. I.
Péricarde diaphragmatique
Sinus Phréno-péricardique antr.
Diaphragme

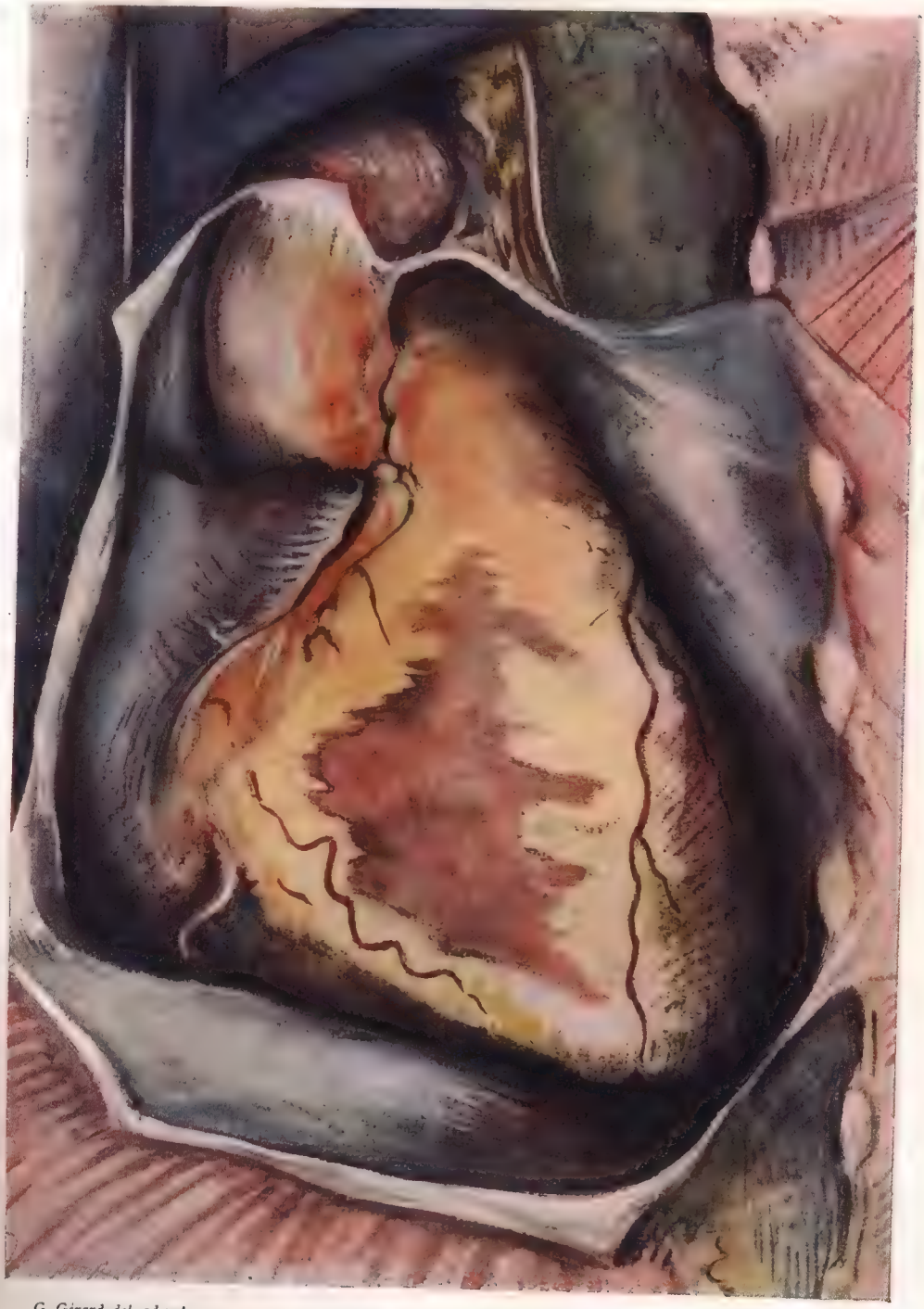

G. Gérard del. ad nat. *Demoulin sc.*

MASSON & Cie, ÉDITEURS

G. Gérard del. ad nat. *Demoulin sc.*

MASSON & Cie, ÉDITEURS

vaisseaux de la base (toute la pulmonaire et la portion ascendante de la crosse de l'aorte). Elle les recule, de ce fait, jusqu'aux limites de la face antérieure du péricarde.

« Pour déterminer le volume du cœur, et par-dessus tout, les variations de ce volume, il suffit de fixer par la percussion les bords qui limitent cet organe et de considérer la figure que les lignes ainsi tracées déterminent... Le système linéaire que j'ai adopté pour circonscrire la matité précordiale... se compose de trois lignes. Une première suit le bord du ventricule gauche; plus ou moins courbe comme lui, elle constitue le bord gauche de la matité. La seconde, sensiblement parallèle au bord droit du sternum, et dans l'état normal, se confondant avec lui, correspond dans sa partie inférieure au bord de l'oreillette droite et plus haut à celui de la crosse aortique. C'est le bord droit de la matité. Dans l'état normal, elle est sensiblement droite... La troisième devrait longer le bord du ventricule droit : mais comme on ne peut la déterminer par la percussion, on l'établit un peu artificiellement en traçant une droite qui va de l'extrémité inférieure de la pointe du cœur à l'intersection du bord supérieur du foie avec le bord droit de la matité. Elle constitue le bord inférieur de la matité; mais elle ne correspond pas au bord droit du cœur, sur lequel elle empiète sensiblement. Il n'en peut être autrement, le cœur étant couché sur la face supérieure du foie qui s'abaisse en avant, en sorte que le bord du ventricule droit est nécessairement plus bas que la partie la plus élevée de la convexité hépatique qui, seule, peut servir de point de repère.

Fig. 243 (diagramme radiographique de Lebon et Aubourg, 1913). — *Le Cœur normal. Vue antérieure.*

« Des trois angles du triangle formé par ces lignes, l'angle inférieur gauche est donné par le contour de la pointe qu'il faut circonscrire soigneusement; quant à l'angle supérieur, extrêmement arrondi, il correspond à la courbure de l'aorte » (Potain).

B. — Portions inaccessibles du Cœur.

1° **Face postérieure** (fig. 237 et 244). — La *face postérieure, phréno-pulmonaire,* convexe, présente deux segments : un inférieur, ventriculaire; un supéro-postérieur, auriculaire.

a) Le segment ventriculaire, le plus considérable, est divisé par le *sillon interventriculaire postérieur* logeant les vaisseaux coronaires postérieurs en deux parties inégales : l'inférieure, la moins étendue (1/3 environ) répond au ventricule droit; la supérieure (2/3 environ) au ventricule gauche.

b) Le segment auriculaire, enfoui sous les bronches, intimement rattaché au hile des poumons par les veines pulmonaires, est en presque totalité formé par l'oreillette gauche, séparée du ventricule correspondant par le *sillon auriculo-ventriculaire postérieur* logeant la veine grande coronaire; sa portion inférieure droite répond à la terminaison de la veine cave inférieure.

Cette face répond immédiatement : en bas au diaphragme sur lequel est couché le ventricule droit; en arrière au médiastin postérieur (p. 129) et surtout à l'œsophage, dont elle est séparée par la face postérieure du sac péricardique.

2° **Base du Cœur.** — Elle regarde en arrière et à droite. Elle est formée par la face postérieure des oreillettes; en pratique, on comprend également sous le

nom de base le segment vasculaire de la face antérieure. La base répond ne arrière à l'œsophage et aux ganglions inter-trachéo-bronchiques.

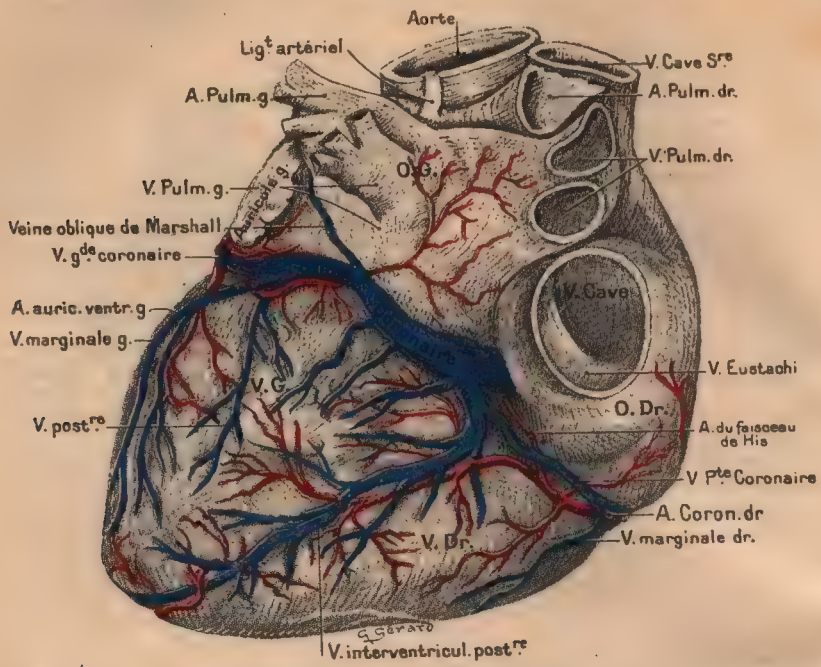

Fig. 244. — *La Face postérieure du Cœur.*

Le péricarde viscéral enlevé, on voit les artères et les veines coronaires.

§ 3. — Conformation intérieure du Cœur.

A. — **Caractères communs des Oreillettes.** — La masse auriculaire est derrière et au-dessus de la masse ventriculaire ; les deux masses sont limitées par les sillons auriculo-ventriculaires. Les deux oreillettes, flasques, dépressibles, sont surmontées à leur partie antéro-externe par les deux auricules, et sont séparées par la cloison interauriculaire, complète chez l'adulte, perforée chez le fœtus par le trou de Galien.

Chacune des oreillettes représente un carrefour veineux, une cavité de réception dans laquelle le sang arrive passivement et séjourne pendant le temps de repos du cœur ou diastole. — Leurs **parois** sont minces et mollasses ; leur forme irrégulière sur le cœur vide tend à devenir globuleuse sur le cœur injecté. — Leurs **orifices** sont de deux ordres : les uns, *orifices veineux*, répondent à la terminaison des grosses veines arrivant au cœur ; l'autre, *orifice auriculo-ventriculaire*, établit la communication avec le ventricule.

Les Auricules. — La situation de ces appendices, dont la forme rappelle vaguement l'oreille du chien, a été précisée plus haut (p. 253) ; leur capacité va de 3 à 7 centimètres cubes. Leur rôle semble, normalement, assez secondaire.

B. — **Caractères communs des Ventricules.** — La MASSE VENTRICULAIRE du cœur est au-dessous de la masse auriculaire et devant elle. Elle est absolument libre dans la cavité péricardique. Les deux ventricules sont fermés en

cul-de-sac à leur partie antérieure ou sommet ; — pourvus à leur partie postérieure ou base de deux orifices ; — séparés par la cloison interventriculaire dont la direction oblique en avant et à gauche représente assez exactement l'axe du cœur.

Les Parois. — Elles sont épaisses : surtout celles du ventricule gauche. Elles présentent à leur face interne des saillies musculaires caractéristiques : les *colonnes charnues*.

On distingue trois variétés de COLONNES CHARNUES : 1° *celles de premier ordre, muscles papillaires* ou *piliers charnus*, se détachent de la paroi par leur extrémité fixe ; ils sont volumineux et de forme conique ; leur extrémité libre donne attache aux cordages tendineux ; — 2° *celles de second ordre* sont fixées par leurs deux extrémités à la paroi ventriculaire ; leur partie moyenne seule est libre ; — 3° *celles de troisième ordre*, adhérant dans toute leur longueur à la paroi sur laquelle elles paraissent comme *sculptées*, sont anastomosées entre elles.

Les colonnes de second ordre forment au sommet des cavités ventriculaires, surtout à droite, une sorte de réseau, *système caverneux* ou *spongieux*.

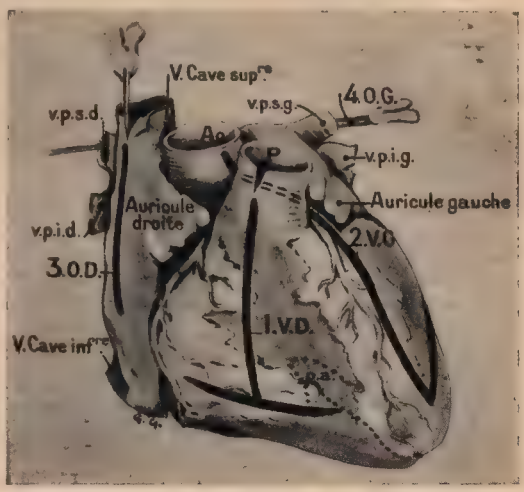

FIG. 245. — *Tracé des incisions des quatre chambres du cœur.*

1 : En pioche — entre les valves antérieure et droite de la pulmonaire va fendre V. D. sans toucher le pilier antérieur, *p. a*, de la tricuspide. — **2** : En V, entre les valves droite et gauche de l'aorte, entame V. G. : *a*) à gauche du sillon interventriculaire, *b*) le long du bord gauche. — **3** : intéressant la V. Cave supérieure et les 2/3 supérieurs du bord droit ouvre largement O.D. — **4** : suit la sonde entre les deux veines pulmonaires supérieures, de gauche à droite.

Les Orifices. — Occupant la base des ventricules, ils sont au nombre de deux : orifices artériels et orifices auriculo-ventriculaires.

1° LES ORIFICES ARTÉRIELS, sensiblement circulaires, marquent l'origine des gros troncs artériels, pulmonaire et aorte. Ils sont garnis de valvules sigmoïdes.

Les **valvules sigmoïdes ou semi-lunaires**, au nombre de trois pour chaque orifice, sont des voiles minces, translucides, délicats, qui, passivement, se relèvent ou s'abaissent sous la poussée du sang. Abaissées, leur forme rappelle celle du nid d'hirondelle.

A ces croissants membraneux mobiles, on décrit : un bord inférieur convexe, adhérant au contour de l'orifice ; un bord supérieur, concave, libre, présentant en son milieu un petit nodule cartilagineux ; une face supérieure artérielle ou pariétale qui regarde l'artère et s'applique sur elle lors de la systole ventriculaire ; une face inférieure ventriculaire ou axiale qui regarde la cavité ventriculaire. — Pendant le repos du cœur, les sigmoïdes se juxtaposant par leurs bords libres, s'opposent au reflux du sang de l'artère dans le ventricule.

L'orientation des sigmoïdes est caractéristique : une antérieure et deux postérieures pour la pulmonaire, deux antérieures et une postérieure pour l'aorte.

La raison de ces dispositions est fournie par l'étude du développement (fig. 263). (Anormalement, on observe 2 ou 4 sigmoïdes à l'un des orifices ou aux deux.)

2° Les ORIFICES AURICULO-VENTRICULAIRES font communiquer l'oreillette et le ventricule. Ils sont munis des valvules auriculo-ventriculaires.

Les **valvules auriculo-ventriculaires** sont entièrement contenues dans la cavité ventriculaire : elles s'insèrent par leur base au pourtour du ventricule; leur sommet est rattaché à la paroi ventriculaire et aux muscles papillaires par des formations particulières appelées cordages tendineux.

Les **cordages tendineux** sont de deux sortes : valvulaires et pariétaux.

1° Les CORDAGES VALVULAIRES se rendent à l'anneau fibreux auriculo-ventriculaire (cordages périphériques) au bord libre ou à la face externe des valvules (cordages centraux).

a) Les *cordages valvulaires périphériques*, cordages de 1er ordre des classiques, sont extra-valvulaires. Courts et fixes, étendus d'un muscle papillaire à l'anneau fibreux auriculo-ventriculaire, au-dessous de la ligne d'insertion pariétale de la valvule, ils restent toujours tendus passivement et maintiennent constante la distance entre le sommet du pilier et l'anneau fibreux.

b) Les *cordages valvulaires centraux* s'étendent des muscles papillaires aux valves des valvules. Longs et lâches, ils s'insèrent sur toute la longueur du bord libre des valvules (cordages de 3e ordre des classiques) en s'anastomosant entre eux.

Quelques cordages peu nombreux s'étendent des piliers à la paroi externe des valves (ils répondent aux cordages de 2e ordre des classiques).

Les cordages centraux acquièrent leur extrême longueur pendant la systole et maintiennent en juxtaposition parfaite les valves des valvules auriculo-ventriculaires.

2° Les CORDAGES PARIÉTAUX (G. Gérard, 1908) sont des fils tendineux, sans rapport avec les valvules, qui s'étendent entre deux piliers — *cordages intercolumnaires* — ou d'un point de la paroi à un des piliers — *cordages pariéto-columnaires*. Ils semblent avoir pour fonction de limiter la dilatation des ventricules en maintenant à des distances constantes les piliers et les différentes parties des parois.

3° Les CORDAGES PARIÉTO-VALVULAIRES sont des fils tendineux très grêles, de longueur variable, s'étendant directement des divers points de la paroi au bord libre des valvules.

Les valvules auriculo-ventriculaires sont habituellement comparées à des entonnoirs membraneux ; malgré son inexactitude, cette comparaison est la seule qui puisse donner une idée vague de ces formations mobiles, relâchées et souples sur le cœur du cadavre, constituées par des portions membraneuses ou *Valves* (trois dans le cœur droit, deux dans le gauche), regardant l'oreillette par leur face axiale, le ventricule par leur face pariétale.

Des VALVES, l'une répond à la cloison interventriculaire contre laquelle elle reste à peu près tendue; elle a des mouvements limités. Les autres, flottantes dans la cavité ventriculaire, la séparent en un *segment prévalvulaire* et un *segment artériel* se continuant en haut vers l'orifice de l'artère.

La valvule auriculo-ventriculaire droite est appelée tricuspide ; la gauche, bicuspide ou mitrale.

C. — Conformation intérieure du Cœur droit.

1° **L'Oreillette droite.** — Elle peut être considérée comme la dilatation des veines de la grande circulation. Ses parois, mollasses et peu épaisses, lui donnent un aspect irrégulier qu'il est difficile de rapporter à une forme géométrique quelconque. Sa capacité est égale à 150 centimètres cubes chez l'adulte, à 10 centimètres cubes chez le nouveau-né. — On lui considère : des orifices, des formations pariétales propres.

a) **Les orifices.** — Sur le cœur détaché, elle montre d'abord deux orifices vasculaires béants :

1. En haut et à droite, l'ORIFICE DE LA VEINE CAVE SUPÉRIEURE (diamètre : 2 centimètres) ; incliné un peu en avant, *c'est le seul orifice vasculaire important du cœur droit qui soit dépourvu de valvule* ; — 2. en bas, à droite et en arrière, l'ORIFICE DE LA VEINE CAVE INFÉRIEURE (diamètre : 25 à 35 millimètres) regardant en haut et à gauche. Les axes prolongés des deux veines caves se rejoignent en avant sous un angle de 130° (Macalister). L'index engagé par ce second orifice traverse l'oreillette droite et soulève la veine cave supérieure à sa terminaison, redressant ainsi le bord droit du cœur. Un coup de ciseaux donné le long de ce bord ouvrant la cavité, on voit : 3. en bas, en dedans et en arrière, la TERMINAISON DU SINUS CORONAIRE, entre les deux veines caves ; — 4. en avant, l'ORIFICE AURICULO-VENTRICULAIRE DROIT, oblique en avant, en bas et surtout à gauche ; — 5. la série des *orifices non valvulés* des veines de Thébésius.

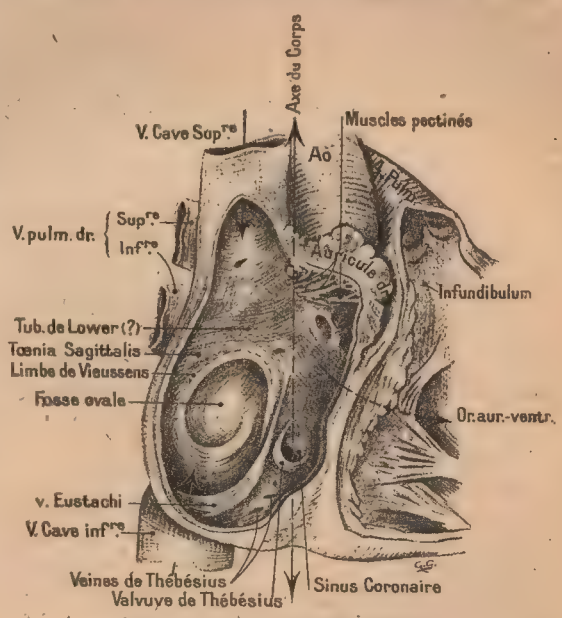

FIG. 246. — *L'oreillette droite.*
Pour voir toutes ses formations, il suffit d'enlever la paroi antérieure.

b) **Les formations pariétales propres.** — Ce sont :

1. En arrière, sur la cloison interauriculaire, l'*Anneau* ou *Limbe de Vieussens*, saillie en fer à cheval à concavité inférieure et postérieure, se continuant en bas et en avant avec la valvule d'Eustachi, limitant la *Fosse ovale*, dépression plus ou moins marquée, sus-jacente à la veine cave inférieure, au niveau de laquelle la paroi interauriculaire est extrêmement amincie. La FOSSE OVALE répond à la membrane d'oblitération qui, après la naissance, ferme le *trou de Galien* dit *de Botal*. Dans le tiers des cas, il persiste à la jonction supérieure de cette membrane et de l'anneau de Vieussens une fente oblique maintenant entre les deux oreillettes une communication physiologique et n'entraînant aucun trouble fonctionnel ; — 2. en bas, la *valvule d'Eustachi* annexée à l'orifice de la veine cave inférieure : repli oblique, en croissant, dont le bord libre concave regarde en haut, dont les cornes se perdent, à gauche et en avant sur la cloison par la saillie gauche du limbe de Vieussens, à droite et en arrière sur la paroi externe de la veine cave. Elle est formée par un soulèvement de l'endocarde doublé de fibres musculaires ; — 3. en bas et plus en dedans, la *valvule de Thébésius*, en croissant dont le bord est libre, regarde à gauche. Elle est annexée au sinus coronaire ; exceptionnellement elle manque, ou est perçée de petits trous ;

— 4. en arrière, le *tubercule de Lower*, saillie souvent peu distincte, placée en dedans de l'orifice de la veine cave supérieure ; — 5. en avant, une série de faisceaux musculaires parallèles, *muscles pectinés* ; — 6. en avant et en haut, l'orifice qui conduit dans la cavité de l'auricule droite.

2° **Le Ventricule droit.** — Sur l'organe en place, son grand axe est sensiblement horizontal. Sa consistance est habituellement si mollasse qu'on n'apprécie bien sa forme qu'en injectant le cœur. On peut alors lui décrire trois parois : antérieure, interne, postérieure.

a) La PAROI ANTÉRIEURE OU STERNALE est garnie de nombreuses colonnes charnues, surtout abondantes vers le sommet : la principale — *muscle papillaire antérieur* ou *pilier antérieur* de la tricuspide — implantée à égale distance de la base et du sommet du ventricule, donne attache par son sommet, libre, à 10 ou 12 cordages périphériques et centraux destinés surtout à la valve antérieure de la tricuspide. — De son bord interne se détache une énorme colonne charnue de troisième ordre (1), *bandelette ansiforme* ou *arquée*, qui monte en arrière se perdre sur la cloison interventriculaire au-dessous de l'orifice pulmonaire ; de son sommet partent des cordages valvulaires parallèles à l'anneau fibreux auriculo-ventriculaire et répartis aux valves antérieure et interne de la tricuspide. — La paroi antérieure est séparée de la valve antérieure par l'*infundibulum*.

b) La PAROI INTERNE OU SEPTALE répond à la cloison interventriculaire ; convexe à droite, elle est exactement recouverte dans sa partie postérieure par la valve interne de la tricuspide à laquelle elle est rattachée par des cordages pariéto-valvulaires issant soit directement de la paroi, soit du pilier accessoire appelé *muscle papillaire du cône artériel*.

c) La PAROI INFÉRIEURE, mieux POSTÉRO-INFÉRIEURE OU PHRÉNIQUE, est garnie de nombreuses colonnes charnues : les principales forment les *2 ou 3 piliers postérieurs de la tricuspide*, qui s'attachent non loin de la cloison et donnent insertion par leur sommet, libre, à 6 à 10 cordages périphériques et centraux destinés aux valves interne et inférieure de la tricuspide.

Le ventricule droit renferme encore toutes les variétés de cordages tendineux pariétaux. Ils y sont nombreux et bien développés.

d) **L'orifice Auriculo-ventriculaire Droit.** — *Sensiblement vertical* (très légèrement oblique en bas et à droite), il est de forme ovalaire ; son pourtour, aplati d'avant en arrière, mesure de 105 à 125 mm. ; son grand diamètre, qui est vertical, 40 à 50 mm.

Il donne insertion à la base de la VALVULE TRICUSPIDE qui, parallèle au grand axe du ventricule, est *sensiblement horizontale*.

e) **La Valvule Tricuspide.** — Comme son nom l'indique, la tricuspide est formée de trois — exceptionnellement de quatre — cuspides, pointes ou valves, répondant à chacune des parois du ventricule : leur forme est triangulaire à base auriculo-ventriculaire ; leur longueur est de 2 centimètres en moyenne.

1. La *valve interne*, la moins importante et la moins mobile, n'est séparée de la paroi septale que par un espace minime ; ses cordages lui viennent des piliers postérieurs, de la cloison — directement et du muscle papillaire, — et de la bandelette ansiforme ; — 2. la *valve postéro-inférieure*, quelquefois confondue en arrière avec la précédente reçoit ses cordages des piliers postérieurs : quelques-uns viennent du pilier antérieur ; elle tend à s'appliquer sur la paroi qui lui correspond : 3. la *valve antérieure* est de beaucoup la plus importante. Elle figure

(1) Et non de deuxième ordre, car elle fait corps avec la paroi ventriculaire.

un rideau, triangulaire par sa base, frangé par son sommet, qui s'étale horizontalement dans les parties inférieure et droite du ventricule qu'elle sépare coronalement en deux portions : l'une postérieure ou *ventriculaire*, l'autre antérieure ou *artérielle* continuée en haut avec l'*infundibulum*, communiquant entre elles par un large orifice limité à droite par le bord supéro-interne de la valve antérieure, à gauche par le bord externe de la bandelette ansiforme. — Deux petites *languettes accessoires* complètent la tricuspide aux extrémités supérieure et inférieure de la valve antérieure.

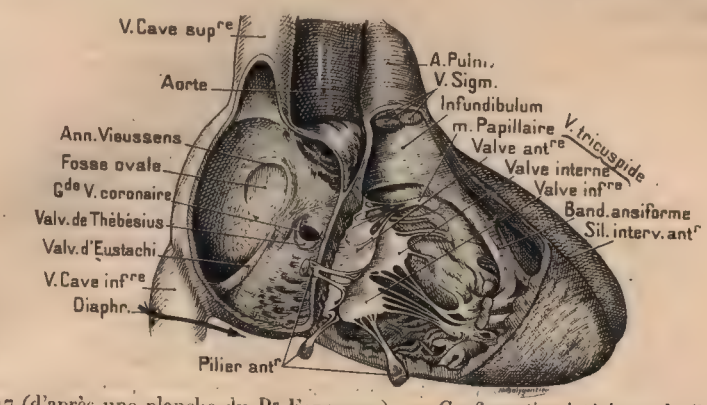

Fig. 247 (d'après une planche du Pr Farabeuf). — *Configuration intérieure du Cœur droit — Oreillette et Ventricule — examiné en place après enlèvement de la paroi antérieure.*

f) **L'orifice de l'Artère Pulmonaire et l'Infundibulum.** — L'orifice artériel pulmonaire est situé en avant, en dedans et un peu au-dessus de l'orifice auriculo-ventriculaire. Il mesure de 65 à 70 mm. de tour. — De ses trois valvules sigmoïdes, l'une est antérieure, les deux autres postéro-latérales ; leur nodule cartilagineux est appelé *nodule de Morgagni*. Au-dessus d'elles, l'artère se dilate légèrement en les *Sinus Pulmonaires*. Au-dessous, la portion antérieure du ventricule s'évase en un large entonnoir renversé, qu'on appelle l'infundibulum. La pulmonaire à son origine se distingue extérieurement de l'infundibulum par sa coloration gris-sale qui tranche sur la coloration rouge-foncé de la paroi antérieure du cœur.

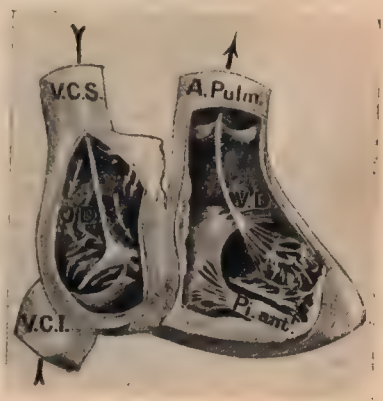

Fig. 248 (diagramme). — *Cours du sang dans le cœur droit, ouvert en avant.*

En résumé, le ventricule droit est formé de deux parties différentes : 1° une *postérieure* — segment ventriculaire — comprise entre les trois valves de la tricuspide, est limitée en avant par la valve antérieure, en dedans par la cloison ventriculaire, en bas par la paroi inférieure du ventricule ; sa direction, horizontale de droite à gauche, suit celle de la tricuspide ; — 2° une *antérieure* — portion prévalvulaire et infundibulum — est à peu près verticale ou très légèrement oblique ascendante à gauche. Son prolongement répond à la direction de la pulmonaire.

Cours du sang à travers le cœur droit. — Le courant sanguin tend à être brisé en changeant trois fois de direction dans le cœur droit : 1° dans les veines caves, il suit un trajet *verticalement* ascendant (veine cave inférieure) et *verticalement* descendant (veine cave supérieure) jusqu'à l'oreillette droite ; 2° là, sa direction change ; les deux courants veineux qui se heurtent traversent l'orifice auriculo-ventriculaire, seul accessible, suivant une *direction horizontale* ; 3° sur le sommet du ventricule, et sous l'impulsion de la systole, il revient sur ses pas et passe en avant. Ce mouvement rétrograde a pour effet de soulever et d'appliquer les unes contre les autres les valves de la tricuspide ; par la contraction du ventricule, le sang est chassé dans un sens unique, son courant gagne la portion prévalvulaire et l'infundibulum en se déviant brusquement et suivant une *direction verticalement ascendante.*

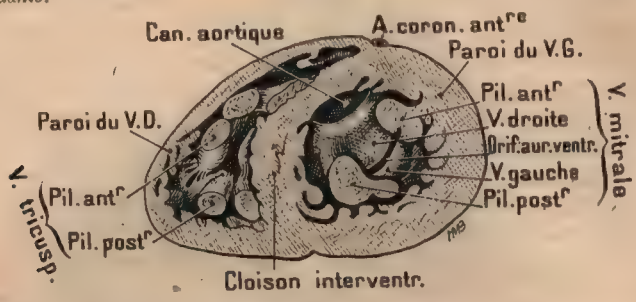

Fig. 249 (d'après une planche du Pr Farabeuf). — *Coupe transversale du cœur passant par la masse des ventricules (segment supérieur).*

D. — Conformation intérieure du Cœur Gauche.

1° **L'Oreillette gauche.** — De forme irrégulièrement arrondie, elle a une

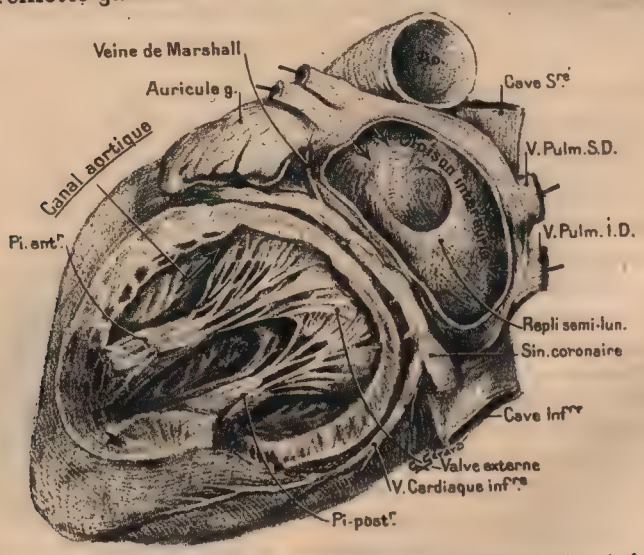

Fig. 250. — *Configuration intérieure du cœur gauche — Oreillette et Ventricule — examiné en place après enlèvement de la paroi postérieure.*

capacité moyenne de 130 centimètres cubes chez l'adulte, de 5 centimètres chez le nouveau-né.

a) Sa PAROI ANTÉRO-INTERNE est formée par la *cloison interauriculaire* : on peut y observer le petit *repli semi-lunaire* en croissant concave en haut marquant la terminaison de la membrane qui, après la naissance oblitère le trou de Galien ; *b*) Sa PAROI ANTÉRIEURE, moulée sur l'origine de l'aorte, communique : à gauche avec l'auricule gauche qui surplombe l'oreillette ; en bas avec le ventricule par l'orifice auriculo-ventriculaire ; *c*) Sur sa PAROI POSTÉRIEURE, débouchent : 1. les quatre veines pulmonaires, les deux gauches arrivant l'une contre l'autre ; — 2. quatre ou cinq veines de Thébésius tout près de l'orifice auriculo-ventriculaire.

2° **Le Ventricule gauche.** — C'est la portion la plus épaisse du cœur ; ses parois qui par places, peuvent atteindre jusqu'à 2 centimètres d'épaisseur, lui donnent une forme assez régulièrement ovoïde. Son grand axe est très rapproché de l'horizontale, mais oblique en avant et à gauche ; — *a*) la PAROI INTERNE ou SEPTALE, droite ou antéro-interne sur le cœur en place, répond à la cloison interventriculaire ; — *b*) la PAROI EXTERNE OU GAUCHE répond au bord gauche et à la face pulmonaire du cœur. Elle est garnie dans toute son étendue de nombreuses colonnes charnues. Elle présente plus près du sommet que de la base *deux énormes piliers*, l'un antéro-supérieur, l'autre postéro-inférieur : sur les coupes, on voit que le premier vient s'emboîter dans la concavité du second qui est plus aplati et souvent bifurqué en deux piliers secondaires. Par leur sommet libre, ils donnent attache à des cordages centraux se distribuant aux deux valves de la mitrale, et à des cordages périphériques allant seulement à sa petite valve.

c) **L'orifice auriculo-ventriculaire gauche.** — Presque vertical, oblique en bas et à droite, il est placé α) sur un plan externe, postérieur et supérieur, relativement à l'orifice droit, β) sur le même plan que l'orifice aortique. — Régulièrement arrondi, son pourtour mesure de 90 à 110 mm, son diamètre de 30 à 35 mm. Il donne insertion à la base de la VALVULE BICUSPIDE OU MITRALE.

d) **La Valvule Mitrale.** — Sur le cœur en place, elle est sensiblement horizontale : sa forme, qui rappellerait vaguement celle d'une mitre renversée (Winslow) quand les valves sont rapprochées, est plutôt comparable, quand les valves sont écartées, à un cylindre membraneux, à base auriculo-ventriculaire. Elle est formée de deux — exceptionnellement de trois — valves regardant chacune des parois du ventricule, complétées à leurs commissures par deux petites *languettes accessoires*.

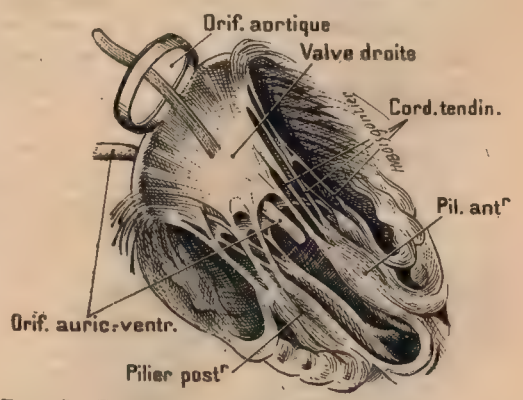

FIG. 251 (FARABEUF). — *La Mitrale en place. — Vue antérieure.*

Dans le cœur gauche, les orifices — aortique et auriculo-ventriculaire — sont exactement de niveau.

1. La *valve externe*, — *petite valve* — *valve gauche* — la moins importante et la moins mobile, répond par sa face postérieure et gauche, à la paroi gauche du ventricule dont elle est séparée par une faible distance.

C'est sur elle seule que se rendent les cordages valvulaires périphériques. Courts, au

nombre de 12 à 18, insérés sur les commissures de la petite valve et les languettes accessoires, ils prennent leur point fixe sur chacun des piliers. Ils se tendent passivement pendant la systole et contribuent à maintenir la valve externe dans sa situation.

2. La *valve interne — droite, aortique — valve antérieure* ou *grande valve* — est la plus large et la plus importante. Lisse sur ses deux faces, elle figure un rideau quadrilatère dont le bord libre est frangé par les cordages tendineux centraux montant des deux piliers du ventricule. Elle est située à distance derrière

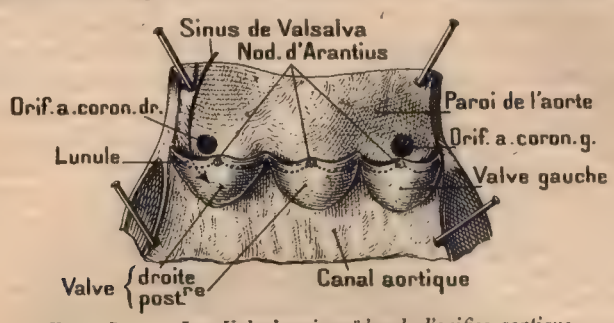

Fig. 252. — *Les Valvules sigmoïdes de l'orifice aortique.*
L'aorte coupée en avant et étalée.

la cloison interventriculaire et orientée comme cette cloison d'arrière en avant et de droite à gauche. Elle sépare le ventricule en deux portions : l'une postérieure ou *ventriculaire* ; l'autre antérieure ou artérielle, *portion prévalvulaire* et *canal aortique* ; communiquant l'une avec l'autre par un orifice (moins large que celui du ventricule droit) limité par les piliers et les cordages de la mitrale, le bord libre de la grande valve et le fond (sommet) de la cavité du ventricule gauche.

e) **L'orifice de l'Aorte.** — L'orifice aortique est placé au même niveau que la partie supérieure gauche de l'orifice auriculo-ventriculaire et au-devant de lui, derrière l'artère pulmonaire, plus à droite qu'elle.

Il mesure en moyenne 70 millimètres de circonférence. De ses trois valvules sigmoïdes, deux sont antéro-latérales, la troisième postérieure ; leur nodule cartilagineux est appelé *nodule d'Arantius*. Au-dessus d'elles, l'artère légèrement dilatée en les *Sinus de Valsalva* présente les deux orifices d'origine de ses premières collatérales, les coronaires.

Fig. 253 (diagramme). — *Cours du sang dans le cœur gauche, ouvert en dehors et en arrière.*

Cours du sang à travers le cœur gauche. — La portion postérieure, segment ventriculaire, du ventricule gauche est très oblique ; le sang y arrive suivant une *direction presque horizontale*. La systole qui le chasse à travers les cordages tendineux et les saillies musculaires du ventricule le fait brusque-

ment changer de direction ; une fois dans le canal aortique, segment prévalvulaire, le courant suit une *direction sensiblement verticale*.

E. — **La Cloison Interauriculaire.** — Orientée obliquement d'arrière en avant et de droite à gauche, sa paroi antérieure appartient à l'oreillette droite, sa paroi postérieure à l'oreillette gauche. Elle est épaisse de trois millimètres environ, sauf à sa partie moyenne (*fosse ovale*) où elle s'amincit considérablement. Elle sépare complètement les oreillettes dès les premiers jours de la vie.

Le trou de Galien. — Pendant toute la vie fœtale, la cloison est perçée d'un orifice, — improprement appelé *trou de Botal* — qui établit une large communication entre les deux oreillettes. Limité en haut par un bourrelet — futur limbe de Vieussens — le trou de Galien s'oblitère par le développement d'un repli membraneux qui apparaît dès le 3e mois de la gestation, et monte graduellement au point d'atteindre le bord antéro-supérieur du trou au 8e mois, de le dépasser vers la fin de la vie fœtale où il arrive sur la partie postérieure ou auriculaire gauche de l'anneau de Vieussens auquel il se soude dans les huit premiers jours de la naissance, bien avant l'oblitération du canal artériel.

L'extrémité supérieure de la valvule d'oblitération présente, comme seul vestige, le *repli semi-lunaire*, sur la paroi septale de l'oreillette gauche.

F. — **La Cloison Interventriculaire.** — Elle établit la séparation entre le ventricule gauche d'une part, le ventricule droit et une partie minime de l'oreillette droite d'autre part. Elle a la forme d'un triangle à base auriculaire dont le sommet arrive un peu à droite de la pointe du cœur. *a*) Sa FACE DROITE, convexe, regarde en avant : elle répond 1° dans la plus grande partie de son étendue à la paroi interne du ventricule droit ; 2° tout en haut, à la portion de la *paroi interne* DE L'OREILLETTE DROITE qui se trouve immédiatement au-dessus de l'orifice auriculo-ventriculaire. *b*) Sa FACE GAUCHE, concave, formant la paroi antéro-interne du ventricule gauche, regarde en arrière. *c*) Ses BORDS sont sous-jacents aux sillons interventriculaires, antérieur et postérieur.

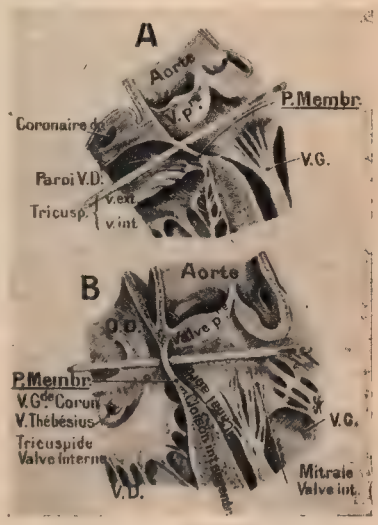

FIG. 254. — *La portion membraneuse de la Cloison interventriculaire.*

Segments postérieurs de deux coupes coronales passant l'une en A — au-devant de l'autre, B. — Le passe-lacet engagé dans le ventricule gauche et perforant la cloison pénètre, soit dans le ventricule droit, s'il est poussé en avant : A ; soit dans l'oreillette droite si à même hauteur il est poussé plus en arrière, B.

On lui considère deux portions : 1. une *portion musculaire* dont l'épaisseur sensiblement uniforme, atteint un centimètre en moyenne ; 2. une *portion membraneuse* ; déterminée par l'amincissement graduel de la précédente, au-dessous de l'orifice aortique, son épaisseur se réduit à 1 et demi ou 2 mm. Se continuant avec la cloison interauriculaire, elle est située à gauche de la valvule sigmoïde postérieure de l'orifice aortique ; à droite, elle est partiellement cachée par la valve interne de la tricuspide, au-dessus de laquelle elle se continue pour entrer dans la constitution de la paroi interne de l'oreillette droite. Un poinçon

enfoncé à ce niveau (fig. 254 B) établit une communication entre l'oreillette droite et la partie tout supérieure du canal aortique. — La portion membraneuse est constituée exclusivement par une charpente fibreuse revêtue de l'endocarde sur ses deux faces.

§ 4. — Projection des Orifices sur la paroi thoracique antérieure.

En projection, on trouve : 1° l'*orifice auriculo-ventriculaire droit* derrière la moitié droite du sternum, à la hauteur du 4e cartilage costal ; 2° l'*orifice pulmonaire* derrière le bord gauche du sternum sur le trajet d'une ligne prolongeant en avant le bord supérieur de la 3e côte gauche ; 3° l'*orifice auriculo-ventriculaire gauche* derrière l'extrémité antérieure du 3e espace intercostal gauche ; 4° l'*orifice aortique* un peu au-dessus du précédent,

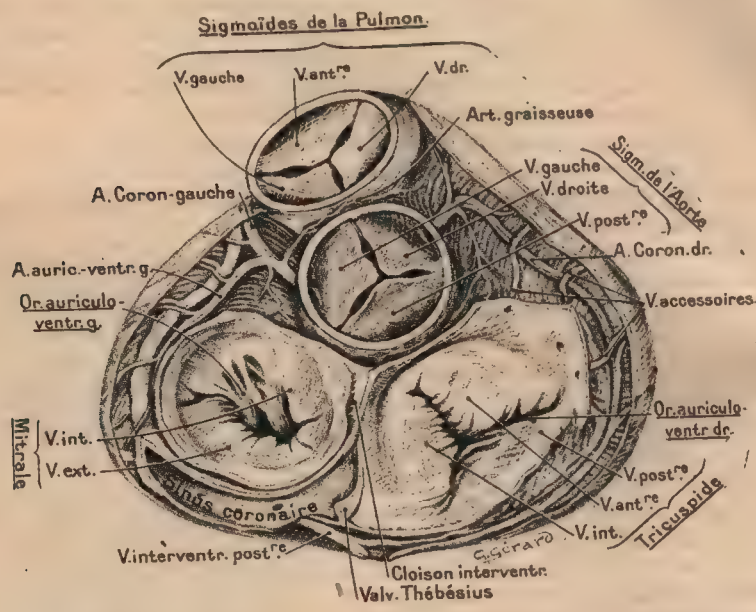

Fig. 255. — *Les orifices de la base des ventricules et leurs valvules.*

derrière le bord gauche du sternum, en regard du 3e cartilage costal gauche. Des recherches personnelles consignées dans ma thèse (Le canal artériel. Lille, 1897) montrent que tous ces orifices se projettent beaucoup plus haut (parfois de tout un espace) chez le nouveau-né que chez l'enfant, un peu plus haut chez l'enfant que chez l'adulte (probablement à cause du gros volume du foie).

Ici encore l'anatomie doit céder le pas à la clinique. « Le cœur couché sur le diaphragme, présente par sa face antérieure une région constituée presque entièrement par le ventricule droit. A la partie supérieure de celui-ci se trouve l'infundibulum de l'artère pulmonaire, situé en arrière du sternum et se dirigeant vers l'extrémité interne du deuxième espace intercostal gauche. A ce niveau se trouve le *foyer d'auscultation des bruits de l'artère pulmonaire*. Le ventricule gauche, dissimulé en partie par le ventricule droit, n'entre en contact avec la paroi qu'au niveau de la pointe du cœur qu'il forme presque entièrement. L'orifice aortique se trouve en arrière de l'infundibulum de l'artère pulmonaire et sur un plan sensiblement inférieur à celui de cette artère. L'orifice tricuspide, situé derrière le sternum, regarde à droite et en arrière ; enfin l'orifice mitral caché dans

la profondeur regarde en arrière vers la colonne vertébrale, sur laquelle s'appuie presque l'oreillette gauche... *Les orifices artériels ont leur foyer d'auscultation dans le deuxième espace intercostal, le long des bords du sternum. à droite pour l'orifice aortique, à gauche pour l'orifice pulmonaire* » (Potain).

§ 5. — Structure du Cœur.

Les parois du cœur sont constituées par trois tuniques d'épaisseur très inégale : une *externe, épicarde* ou feuillet viscéral du péricarde (p. 241) ; une *moyenne, myocarde,* extrêmement développée ; une *interne, endocarde.*

A. — **L'Endocarde.** — L'endocarde, homologue de l'endoveine dans les oreillettes, de l'endartère dans les ventricules, se continue sans interruption avec la tunique interne des gros vaisseaux sanguins. Il revêt la paroi interne des cavités du cœur dont il suit toutes les saillies et dépressions. Lisse et brillant par sa surface, son épaisseur moyenne atteint 1/3 à 1/2 mm. dans le ventricule gauche, 1/20 de mm. dans le ventricule droit. Il est également mince dans les oreillettes. Au niveau des orifices, il se replie pour former les différentes valvules du cœur.

Il se compose : d'un endothélium de cellules polygonales aplaties reposant sur une membrane propre de nature conjonctive, avec quelques fibres élastiques ; dans sa partie externe se trouve un réseau capillaire assez bien fourni.

Les VALVULES sont composées : d'un stroma conjonctif tapissé sur chacune de ses faces par la couche lamelleuse sous-endothéliale recouverte par l'endothélium. Normalement, elles ne contiennent jamais de vaisseaux.

B. — **Le Myocarde.** — Le myocarde est un muscle creux tapissé extérieurement par l'épicarde, intérieurement par l'endocarde. Il est constitué par des fibres musculaires striées s'insérant sur un squelette fibreux.

1° **Le Squelette fibreux du cœur.** — Occupant la base des ventricules, il est représenté par les quatre *anneaux tendineux de Lower,* répartis autour des orifices auriculo-ventriculaires et artériels. Leur forme et leurs dimensions sont celles des orifices eux-mêmes ; le plus antérieur, celui de la pulmonaire est placé au-dessus des autres, et généralement indépendant ; les trois autres, au même niveau, tendent à se fusionner derrière l'aorte.

a) Les deux *Anneaux auriculo-ventriculaires,* véritables tendons à fibres circulaires (Curtis), de tissu fibreux très dense, envoient dans les valvules dont ils forment la charpente des expansions membraniformes ; deux — plus épaisses — pour la mitrale, trois pour la tricuspide.

b) Les deux *Anneaux artériels* (fig. 256) sont de minces cercles fibreux ; ils envoient des prolongements minces, mais résistants, dans les intervalles de séparation des trois festons des valvules et sur les festons eux-mêmes.

FIG. 256. — *L'anneau tendineux de l'orifice de l'aorte* (grandeur nature).

1. Cercle artériel ; — 2. Expansion membraneuse le reliant au bord adhérent de la valve de la sigmoïde ; — 3. Prolongement comblant l'intervalle anguleux séparant deux des expansions.

2° **Le Myocarde proprement dit.** — Ses fibres musculaires sont striées, à contraction brusque, mais non soumise à l'action de la volonté.

Les parois du cœur adulte, à la coupe, n'ont pas l'apparence des muscles à contraction volontaire : leurs fibres, compactes, sans trace de fasciculation, forment une trame serrée dans laquelle il est difficile de prime abord de distinguer une répartition quelconque. —

Au point de vue microscopique, ces fibres sont cependant comparables aux fibres striées des muscles volontaires. 1. Comme elles, elles ont une membrane d'enveloppe ; 2. elles s'étendent sans interruption de leur origine sur les anneaux fibreux, jusqu'à leur terminaison, dans les muscles papillaires par exemple.

Leur **Répartition** peut être étudiée sur des organes ayant subi une ébullition prolongée, mieux encore sur le cœur de fœtus jeunes. La formule résumant très schématiquement leur architecture est due à Winslow : « LE CŒUR EST COMPOSÉ DE DEUX SACS MUSCULEUX CONTENUS DANS UN TROISIÈME SAC ÉGALEMENT MUSCULEUX. » Le cœur du fœtus apparaît comme constitué par deux plans de fibres ; l'un externe, de fibres pour la plupart circulaires, l'autre interne, de fibres longitudinales. Cette disposition persiste à peu près intégralement dans la paroi des oreillettes.

a) Les **Oreillettes** présentent : des *fibres superficielles*, sur un plan très mince, s'étendant transversalement de l'une à l'autre cavité, plus abondantes au niveau des sillons auriculo-ventriculaires, formant à chacun des orifices vasculaires une boutonnière qui finit par se confondre avec la paroi du vaisseau. — Elles convergent de l'anneau fibreux du cœur gauche aux orifices des veines caves ; — des *fibres profondes*, perpendiculaires aux précédentes, formant des anneaux musculaires qu'on peut suivre sur la terminaison des grosses veines.

Un certain nombre de fibres superficielles particulièrement importantes s'engagent à travers la cloison interauriculaire suivant un trajet analogue à celui qu'on trouvera plus loin pour les fibres ventriculaires communes.

b) Les **Ventricules** comprennent deux plans de fibres communes aux deux ventricules séparées incomplètement par un plan de fibres propres à chaque ventricule.

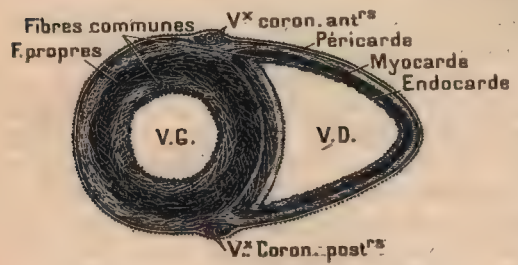

FIG. 257. — *Coupe des deux Ventricules.*

Schéma destiné à montrer comment le sac musculaire propre à chaque ventricule est renforcé sur ses deux faces par des fibres musculaires communes aux deux ventricules.

Les FIBRES VENTRICULAIRES PROPRES forment ainsi la couche moyenne du myocarde. La plupart de leurs éléments, partis des anneaux tendineux, descendent obliquement vers le sommet de chaque ventricule, plus ou moins près de la pointe du cœur, et remontent rejoindre les anneaux fibreux en des régions diamétralement opposées à leur point de départ.

Les FIBRES COMMUNES PROFONDES — *couche sous-endocardique du myocarde* — partent des anneaux fibreux, passent dans les colonnes charnues, directement ou à travers les cordages tendineux dont elles constituent la charpente. Atteignant la cloison interventriculaire, elles s'y engagent de telle sorte que les fibres issues des régions antérieures des anneaux de la base gagnent les régions postérieures des anneaux de la base du côté opposé — et inversement. — En outre, un certain nombre de fibres profondes encerclent à la fois les deux ventricules.

Les FIBRES COMMUNES SUPERFICIELLES — *couche sous-épicardique du myocarde* — s'insèrent sur les anneaux tendineux ; toutes obliquent vers la pointe du cœur, les antérieures allant du ventricule droit dans le ventricule gauche, et les postérieures du ventricule gauche dans le ventricule droit. — Au niveau de la pointe du cœur, les plus longues d'entre elles forment le **tourbillon de la pointe**. Toutes les fibres communes superficielles tendent à devenir profondes ; elles se terminent dans les colonnes charnues, principalement dans les muscles papillaires du ventricule opposé à leur point de départ, soit directement, après avoir décrit au voisinage de la pointe des anses simples ou en huit de chiffre, soit indirectement après avoir traversé la cloison interventriculaire.

La CLOISON INTERAURICULAIRE et la CLOISON INTERVENTRICULAIRE sont formées principalement par des fibres musculaires communes allant du cœur droit au cœur gauche ou inversement.

c) **Faisceau de Gaskel-His.** — Les musculatures des oreillettes et celle des ventricules sont, dans une certaine mesure, indépendantes l'une de l'autre, et sans continuité directe. Elles sont toutefois reliées l'une à l'autre par le **faisceau de His**, formation musculaire autonome jetée comme un pont entre les oreillettes et les ventricules.

Partis de la bande fibreuse — expansion de l'anneau fibreux — séparant les cloisons interauriculaire et interventriculaire, ses *faisceaux transversaux* à la coupe, groupés plus spécialement au voisinage de l'insertion de la valve interne de la tricuspide, se continuent par un *faisceau oblique*, situé à leur droite et se détachant de la cloison interauriculaire. Faisceaux transversaux et oblique, avant de pénétrer dans le septum ventriculaire, intriquent leurs fibres de la façon la plus embrouillée. Ce point central — *Nœud de Tawara* — figure une petite masse unique qui, de la cloison interauriculaire, se poursuit, d'abord isolée, dans la portion membraneuse.

De la droite, il gagne le milieu du septum membraneux du cœur; son diamètre transversal augmentant, il s'enfonce petit à petit « dans la musculature interventriculaire, dont il reste cependant isolé par une enveloppe fibreuse très nette ». Arrivé à la paroi interne du canal aortique, il se bifurque « mais dans un plan fortement oblique en avant et à droite par rapport à la cloison interventriculaire. La *branche de bifurcation gauche* s'engage entre l'endocarde et la musculature de la cloison... La *branche de bifurcation droite* se comporte de la même façon, mais dans un plan plus antérieur. L'une et l'autre branches de bifurcation sont verticales et forment avec le faisceau proprement dit un angle droit. Elles restent longtemps isolées de la musculature interventriculaire, au-dessus de laquelle elles se placent à califourchon. Ce n'est qu'après un assez long trajet à la face profonde de l'endocarde, que ces faisceaux s'anastomosent définitivement avec les faisceaux du myocarde interventriculaire » (Firket, 1908).

Telle est la disposition du faisceau de His chez l'homme; il peut aisément être mis en évidence sur les coupes de cœurs de fœtus et d'enfants jeunes. Ses dimensions sont les suivantes chez l'adulte : longueur 20 mm., largeur, 2 à 3 mm., épaisseur $1^{mm},5$. Il serait facile à disséquer chez certains gros mammifères.

Ses éléments constitutifs semblent devoir être considérés comme des fibres neuro-musculaires qui commanderaient, des oreillettes vers les ventricules, la propagation des impulsions déterminant la contraction synchrone des oreillettes, puis celle des ventricules. Ce synchronisme — rythme nodal de Mackenzie — serait déterminé par l'excitation du nœud de Tawara, élément capital du centre cardio-moteur. Il semble bien établi : 1° que l'intégrité de ce « metteur en marche » soit indispensable à la régularité du rythme cardiaque; 2° que sa destruction soit l'origine de l'affection appelée pouls lent permanent.

§ 6. — Les Vaisseaux du Cœur.

A. — **Les Artères Cardiaques ou Coronaires.** — Les Coronaires fournissent la circulation artérielle propre du muscle cardiaque. Au nombre de deux, elles naissent de l'aorte, en regard l'une de l'autre, un peu au-dessus des valvules sigmoïdes. Elles se répandent à la surface du myocarde, au-dessous du péricarde viscéral. Leurs troncs ou leurs collatérales principales, perdus dans la graisse, côtoyés par les veines satellites qui les recouvrent par places, suivent la direction des sillons superficiels interventriculaires et auriculo-ventriculaires; ils les embrassent en figurant des couronnes fermées ou ouvertes; — d'où le nom de coronaires.

1° **La Coronaire antérieure ou Gauche.** — Issue du flanc gauche de l'aorte, elle contourne à gauche l'origine de la pulmonaire, descend le long du sillon interventriculaire antérieur, qu'elle croise plus ou moins obliquement, gagne la

pointe du cœur, qu'elle contourne à droite et se termine, après être remontée sur un ou deux centimètres, vers le sillon interventriculaire postérieur.

Sa collatérale principale est l'AURICULO-VENTRICULAIRE GAUCHE, toujours

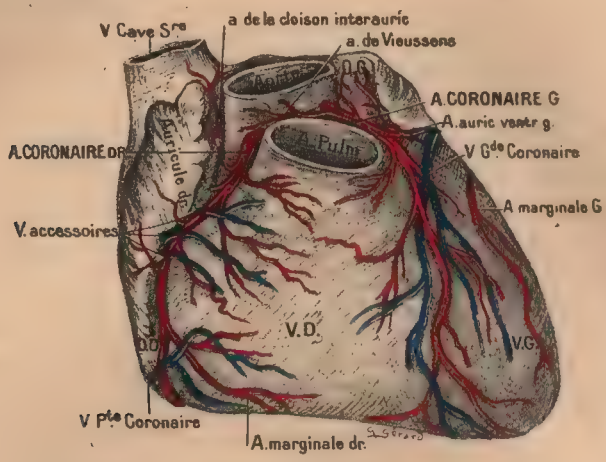

FIG. 258. — *Les Coronaires* (l'épicarde a été enlevé).

volumineuse, qui contourne le sillon auriculo-ventriculaire gauche et se perd sur la face postérieure du cœur, sans s'anastomoser avec la coronaire droite. Elle fournit : des ramuscules ascendants pour l'auricule et l'oreillette gauches ; des

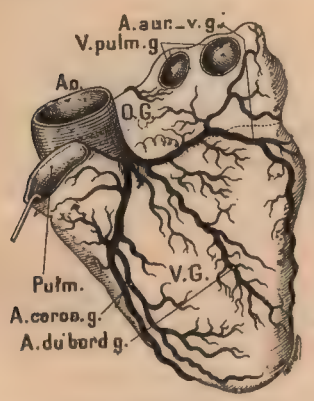

FIG. 259. — *Territoire de la coronaire gauche. Bord gauche du cœur détaché.*

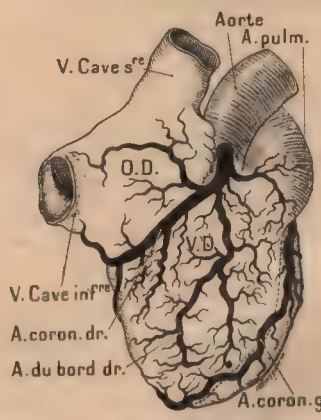

FIG. 260. — *Territoire de la coronaire droite. Bord droit du cœur détaché.*

rameaux descendants qui s'éparpillent sur la face gauche du cœur (un principal : *a. marginale gauche*) ; les artères de la portion antérieure de la cloison interventriculaire (une fois sur 8-10, l'artère de la cloison interauriculaire).

La coronaire antérieure abandonne elle-même : α) près de son origine, des ramuscules aux parois de l'aorte et de la pulmonaire ; l'un d'entre eux, *artère graisseuse de Vieussens*, constant, glissant devant l'aorte le long de la partie supé-

rieure de la cloison interventriculaire, forme par anastomose avec la coronaire *droite* une couronne complète autour de l'orifice auriculo-ventriculaire *droit* ; β) dans son trajet interventriculaire, des collatérales aux parties antérieures des parois des deux ventricules.

2° **La Coronaire postérieure ou Droite.** — Issue du flanc droit de l'aorte, elle s'engage dans la graisse du sillon auriculo-ventriculaire droit, à la partie postérieure duquel elle se dévie pour atteindre et suivre la lèvre droite du sillon interventriculaire postérieur. Elle se termine généralement avant d'arriver à la pointe ; — 20 fois sur 100 environ, elle s'anastomose avec la coronaire antérieure à sa terminaison.

Outre les branches ascendantes et descendantes qu'elle dissémine sur les parois de l'oreillette, de l'auricule et du ventricule droits, ses collatérales principales sont : α) l'*artère de la cloison interauriculaire* ; émergeant à 5-8 mm. de l'aorte, elle se porte horizontalement en arrière ; après avoir fourni des rameaux superficiels, elle pénètre dans la cloison qu'elle irrigue dans toute la portion située au-devant et au-dessous de la fosse ovale ; β) l'*artère du bord droit du cœur*, toujours importante, qui se dirige transversalement vers la gauche en suivant le bord droit ; γ) l'*artère du faisceau de His*, relativement volumineuse, elle continue le trajet de la coronaire dans le sillon auriculo-ventriculaire, s'engage sous le sinus coronaire et après avoir fourni à la portion de la cloison située derrière la fosse ovale, elle irrigue largement le faisceau de His, au moins dans sa partie postérieure (Ch. Lheureux, 1912).

En somme, les territoires des artères cardiaques sont bien séparés : la coronaire antérieure irrigue avant tout les parois du cœur gauche, la coronaire postérieure celles du cœur droit. Le nom de coronaires, consacré par l'usage, est la plupart du temps inexact ; la seule couronne qu'on observe constamment entoure l'orifice auriculo-ventriculaire droit ; la couronne complète des sillons interventriculaires est rare ; celle de l'orifice auriculo-ventriculaire gauche, plus rare encore, n'est jamais fermée, derrière l'oreillette gauche, que par des vaisseaux insignifiants. Malgré l'opinion généralement acceptée, toutes les artères répandues dans l'épaisseur des parois et des cloisons paraissent devoir être considérées comme ayant les caractères des artères terminales.

Les **Capillaires du myocarde**, particulièrement nombreux, entourent les fibres musculaires d'un réseau partout continu.

B. — **Les Veines du Cœur.** — Leur système est indépendant et comprend : les veines coronaires ; les petites veines de Galien ; les veines de Thébésius.

1° **Les Veines Coronaires ou Cardiaques principales.** — Elles sont satellites des artères ; la plupart d'entre elles aboutissent au sinus coronaire.

Le **sinus coronaire** (fig. 244) est un tronc veineux court (3 centimètres) mais relativement large, couché dans la partie inférieure du sillon auriculo-ventriculaire, entre le ventricule gauche et l'oreillette gauche, qui envoie sur lui un certain nombre de ses fibres musculaires. — Son origine, à la jonction de la grande coronaire et de la veine postérieure, est indiquée par la *valvule veineuse de Vieussens*. — Elle se termine dans la partie postéro-inférieure de l'oreillette droite, entre l'orifice de la veine cave inférieure à droite et l'orifice auriculo-ventriculaire droit en avant ; elle y est incomplètement fermée par la *valvule de Thébésius* (fig. 246). Tous ses affluents, sauf la veine oblique, présentent à leur terminaison une valvule habituellement insuffisante. Ce sont :

La VEINE CORONAIRE OU GRANDE CARDIAQUE. Partant du sommet du cœur, elle monte dans le sillon interventriculaire antérieur — *veine interventriculaire anté-*

rieure — puis contourne le bord gauche du cœur en se plaçant dans le sillon auriculo-ventriculaire gauche et se continue directement dans le sinus coronaire. Elle reçoit : par en bas, la *veine du bord gauche* ou *marginale gauche* ; la *veine postérieure du ventricule gauche* ; par en haut, la *veine oblique* ou *de Marshall* (fig. 244 et 250) qui descend sur la face postérieure de l'oreillette gauche ;

La VEINE CORONAIRE DROITE OU PETITE CARDIAQUE ; de volume variable, elle commence au bord droit du cœur et se glisse dans la partie postérieure du sillon auriculo-ventriculaire droit ; elle rejoint le sinus près de sa terminaison, après avoir reçu les veines des parois du ventricule et de l'oreillette droits ;

La VEINE INTERVENTRICULAIRE POSTÉRIEURE OU CARDIAQUE INFÉRIEURE suit le sillon interventriculaire postérieur.

Le sinus coronaire et la veine oblique (quelquefois oblitérée) représentent les vestiges du *segment terminal de la* VEINE CAVE SUPÉRIEURE GAUCHE (fig. 267).

2° **Les Veines de Galien ou Petites Cardiaques.** — Ces deux à quatre veinules remontent sur la paroi antérieure du ventricule droit ; au sillon auriculo-ventriculaire droit, elles se jettent directement dans l'oreillette droite, à sa base. La plus importante — *Veine de Galien ou marginale droite* — longe le bord diaphragmatique du cœur ; elle peut s'aboucher dans la veine petite cardiaque.

3° Les **Veines de Thébésius** (*Venæ minimæ*) sont les veinules des parois du cœur qui, après un court trajet, se terminent directement dans les oreillettes — gauche et droite — de petits orifices non valvulés qu'on appelle *pores de Vieussens*, par plus souvent *foramina* et *foraminula*. Quelques-unes d'entre elles débouchent dans les cavités ventriculaires.

C. — **Les Lymphatiques du Cœur.** — Ils naissent de trois réseaux : *a*) myocardique interstitiel, *b*) sous-péricardique, *c*) sous-endocardique ; les deux derniers très développés. Ils se résument en d'abondants vaisseaux satellites des veines, qui communiquent entre eux et convergent vers deux collecteurs, gauche ou antérieur, droit ou postérieur, dont le trajet et les affluents reproduisent la répartition des artères coronaires.

Le COLLECTEUR PRINCIPAL GAUCHE monte derrière l'artère pulmonaire et l'aorte, s'interrompt — inconstamment — dans deux ganglions, rétro-pulmonaire et sous-aortique, et « finit dans un ganglion prétrachéo-bronchique droit situé entre la veine cave supérieure et l'aorte ».

Le COLLECTEUR PRINCIPAL DROIT, antérieur à sa terminaison, monte devant l'aorte et aboutit à un « ganglion médiastinal antérieur, rétro-thymique chez l'enfant, et situé chez l'adulte entre le tronc brachio-céphalique et la carotide primitive gauche » (Tanasescu, 1908).

§ 7. — Les Nerfs du Cœur.

Le cœur reçoit ses nerfs : constamment, du grand sympathique, du pneumogastrique et du spinal par l'intermédiaire du pneumogastrique ; — exceptionnellement : un filet de l'anse de l'hypoglosse ; un filet du phrénique.

A. — **Les Nerfs Cardiaques.** — Du **pneumogastrique, modérateur** du cœur de chaque côté : 1° les *cardiaques cervicaux ou supérieurs* ; ces filets minces et longs — de 1 à 3 — descendent au-devant des carotides primitives. L'un d'eux représente probablement le *nerf dépresseur de Cyon*, qui vient indirectement du spinal ; 2° les *cardiaques moyens* ou du *récurrent* naissent au bas du laryngé inférieur ; ils descendent à droite, derrière le tronc brachio-céphalique, à gauche (ils sont très courts), derrière la crosse de l'aorte ; 3° les *cardiaques infé-*

rieurs ou *thoraciques*, très courts à gauche ; plus longs à droite, ils passent derrière l'aorte, devant la trachée.

Du **sympathique, accélérateur** du cœur, généralement trois nerfs cardiaques de chaque côté : 1° un *supérieur*, naît du ganglion cervical supérieur par 3 ou 4 racines, descend le long de la trachée, parallèlement au récurrent ; derrière,

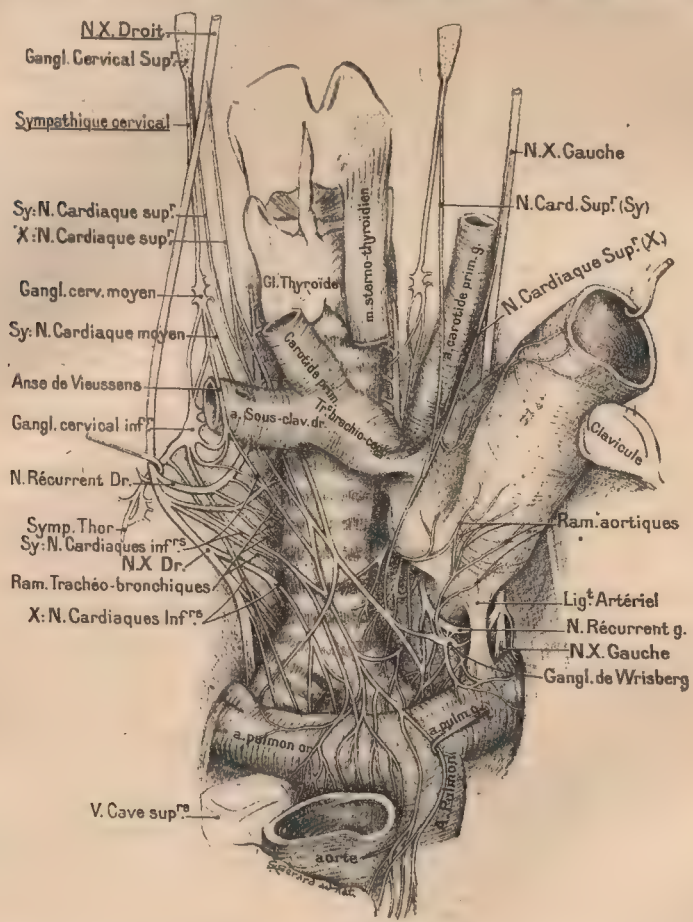

FIG. 261. — *Le Plexus cardiaque.*

La crosse de l'aorte, coupée un peu au-dessus de son émergence, relevée en haut et à gauche (composition originale d'après huit préparations personnelles).

quelquefois devant, l'artère sous-clavière, il s'unit à son homonyme émané du vague ; 2° un *moyen, grand cardiaque de Scarpa*, provient du ganglion cervical moyen, descend derrière la carotide primitive ; à gauche, il s'unit aux cardiaques supérieurs et moyens du vague pour passer dans le plexus superficiel ; à droite, il entre dans la constitution du plexus profond ; 3° un *inférieur* naît du ganglion cervical inférieur ou du premier ganglion thoracique ; il est anastomosé avec le précédent et avec les cardiaques du récurrent.

B. — **Le Plexus Cardiaque.** — Les différents nerfs cardiaques s'intriquent

à leurs extrémités, dans l'espace circonscrit par la concavité de la crosse aortique, la bifurcation de la pulmonaire et de la trachée, en un plexus qui se répartit sur deux plans, l'un superficiel, l'autre profond, intimement reliés l'un à l'autre.

Le **plexus cardiaque superficiel** ou **antérieur**, moins fourni, dissémine ses rameaux au-devant de la pulmonaire et sur la portion ascendante de l'aorte ; de ses renflements constants, l'un, *ganglion de Wrisberg*, coincé entre l'aorte et le canal artériel, est particulièrement intéressant par ses anastomoses avec le plexus pulmonaire.

Le **plexus cardiaque profond** abandonne, entre la pulmonaire droite, l'aorte et la bifurcation de la trachée un nombre considérable de rameaux.

Toutes les branches afférentes se glissent entre le myocarde et l'épicarde. Suivant, d'une manière très générale, le trajet des coronaires, elles se répartissent en : *a*) un *plexus coronaire antérieur* surtout destiné au ventricule droit, *b*) un *plexus coronaire postérieur* plus développé et destiné au ventricule gauche. Les ramifications de chacun d'eux présentent des ganglions, la plupart microscopiques.

C. — **Distribution des nerfs du myocarde.** — L'innervation des oreillettes est assurée par les nerfs cardiaques inférieurs ; celle des ventricules, de l'aorte et de la pulmonaire, par les cardiaques supérieurs. Les *plexus coronaires* ou *primaires* sont l'origine des *plexus secondaires* se distribuant aux différents plans de la paroi cardiaque (*sous-péricardique, myocardiques externe et interne, sous-endocardique*), dont les terminaisons sensitives, présentant un aspect granuleux, sont probablement en relation avec le nerf dépresseur.

L'**innervation du faisceau de His** exige une mention particulière. Il est accompagné d'un faisceau nerveux très considérable, qui « marche en s'entrelaçant de la façon la plus intime avec le faisceau musculaire et qui possède même des cellules ganglionnaires dans la cloison interventriculaire » (Tawara).

Le cœur présente enfin un très grand nombre de ganglions microscopiques occupant les sillons de division extérieure et le voisinage des orifices veineux. C'est vraisemblablement à ces ganglions que le cœur doit de se mouvoir automatiquement, c'est-à-dire de continuer à battre après avoir été extrait du corps.

§ 8. — Développement du Cœur et des Vaisseaux.

A. — Développement du Cœur.

1° **Apparition et fusion des ébauches cardiaques.** — Le cœur est primitivement double. Il apparaît en arrière de la dernière paire d'arcs branchiaux, sur les parties latérales de l'extrémité céphalique de l'embryon, sous la forme d'un *double rudiment*, en rapport d'une part avec les deux arcs aortiques primitifs, d'autre part avec les veines omphalo-mésentériques. — La double cavité cardiaque primitive se forme au niveau d'un épaississement local de la splanchnopleure — *repli cardiaque* — par différenciation épithéliale de quelques cellules.

Par le reploiement en avant de l'extrémité céphalique et la fermeture de la gouttière intestinale, les rudiments cardiaques se rapprochent, puis se fusionnent de haut en bas en un tube unique rectiligne — *tube cardiaque primitif* — qui donnera seulement l'endocarde.

La cloison mésodermique résultant de la soudure des lames fibro-intestinales donne naissance aux mésocardes ; le mésocarde antérieur persiste sous la forme de ligament interpleural antérieur (p. 244) ; la splanchnopleure fournira le myocarde et le péricarde viscéral.

2° **Transformation du tube cardiaque ; Allongement et torsion.** — *a*) Le tube cardiaque se différencie rapidement en bulbe artériel, ventricule et oreillette ; primitivement situé derrière la tête, à la face ventrale de la région *du cou* de l'embryon, il

s'allonge d'abord, puis s'infléchissant en avant, se recourbe en S ; sa portion artérielle est reportée à droite et en avant, sa portion veineuse à gauche et en arrière.

b) Par suite d'un double mouvement en sens inverse, les deux portions — artérielle et veineuse — finissent par se trouver dans le même plan.

c) La torsion du tube continuant autour de l'axe longitudinal de l'embryon, la portion veineuse devient dorsale, la portion artérielle devient ventrale.

Les différentes parties du tube cardiaque désormais tordu changent de calibre et se différencient en les parties suivantes, d'avant en arrière : 1. Le *bulbe artériel* ou *aortique* ; — 2. un rétrécissement, le *détroit de Haller*, à la hauteur duquel se formeront les valvules sigmoïdes ; — 3. le *ventricule primitif*, unique, ou portion artérielle ; — 4. le *canal auriculaire*, au niveau duquel apparaîtront les valvules auriculo-ventriculaires ; — 5. l'*oreillette primitive*, unique, ou portion veineuse ; — 6. la *valvule du sinus veineux* ; — 7. le *sinus veineux*, confluent de six gros troncs veineux : les deux canaux de Cuvier, les veines omphalo-mésentériques, les veines ombilicales.

3° **Différenciation. Dédoublement du cœur et de la circulation.** — Jusqu'alors le cœur est simple et unique.

Le développement des poumons (et en même temps celui d'une artère pulmonaire

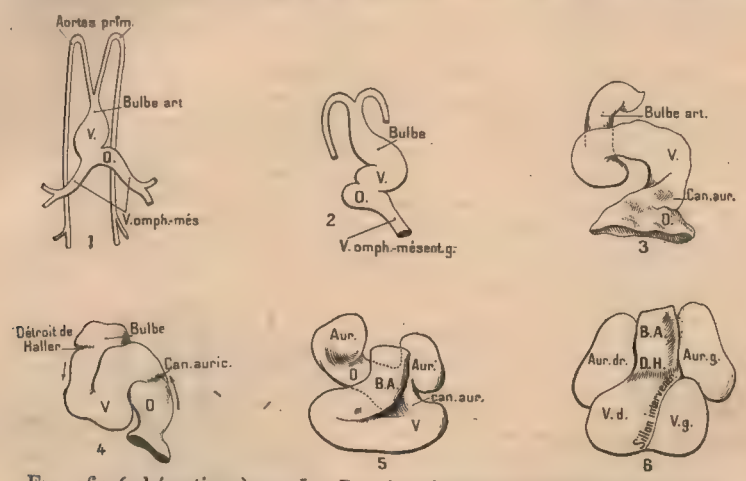

FIG. 262 (schématique). — *Les Premiers Stades du développement du Cœur.*

1. Le tube cardiaque primitif recevant les deux veines omphalo-mésentériques.
2. Le tube commence sa torsion ; la veine vitelline droite est atrophiée.
3.-4. L'allongement et la torsion continuent.
5. Le bulbe artériel se place en avant ; — le sillon interventriculaire apparaît ; — le bulbe artériel commence à se diviser.
6. Cœur d'un embryon humain de cinq semaines.
V. Ventricule ; — *O.* Oreillette ; — *B. A.* Bulbe artériel ; — *Aur.* Auricule.

afférente et d'une veine pulmonaire efférente) entraîne le dédoublement de la circulation qui se traduit anatomiquement par le dédoublement du bulbe artériel, de l'oreillette primitive et du ventricule primitif.

a) DÉDOUBLEMENT DE L'OREILLETTE. — L'oreillette primitive est divisée en oreillette droite et oreillette gauche par la cloison interauriculaire, dont l'ébauche, qui apparaît à la 4e semaine, progresse de haut en bas vers la cloison intermédiaire développée au niveau du canal auriculaire et se soude avec elle, sauf au niveau d'un orifice (*ostium primum*). L'ostium primum s'oblitère en même temps que se produit au-dessus de lui une perforation secondaire (*ostium secundum*) qui donne naissance au trou de Galien limité par le limbe de Vieussens. — L'oreillette droite est en relation avec le sinus veineux ; l'oreillette gauche, avec un petit vaisseau, ébauche des veines pulmonaires.

b) Division du canal auriculaire. — Le canal auriculaire se dédouble en orifice auriculo-ventriculaire droit et orifice auriculo-ventriculaire gauche par l'épaississement de la cloison intermédiaire ; l'ébauche primaire des valvules auriculo-ventriculaires apparaît.

c) Subdivision du ventricule. — Un repli semi-lunaire saillant en bas et en arrière figure l'ébauche de la *cloison interventriculaire* : progressant vers le bulbe artériel et l'orifice auriculo-ventriculaire commun, il se soude à la cloison intermédiaire. La subdivision des ventricules est complète au cours de la 7e semaine.

d) Transformations de l'oreillette droite. — Le sinus veineux primitif disparaît : la veine cave supérieure, la veine cave inférieure, la veine coronaire débouchent dans l'oreillette droite par autant d'orifices distincts. — La portion droite du sinus veineux persiste partiellement dans les valvules d'Eustachi et de Thébésius.

Fig. 263 (schématique). — *Dédoublement du bulbe artériel et développements des valvules sigmoïdes.*

e) Transformations de l'oreillette gauche. — Le tronc commun des veines pulmonaires se confond progressivement avec la paroi auriculaire ; les quatre veines pulmonaires débouchent secondairement, par groupes de deux, dans l'oreillette gauche.

f) Bipartition du bulbe artériel ; formation des valvules sigmoïdes. — Le bulbe aortique s'aplatit latéralement ; sur sa face interne, se développent deux épaississements linéaires qui vont à la rencontre l'un de l'autre et se soudent de haut en bas, déterminant la séparation de l'aorte et de la pulmonaire.

Les *valvules semi-lunaires* (*sigmoïdes*) poussent au niveau du détroit de Haller sous la forme de quatre saillies muqueuses ; — les 2 saillies latérales subdivisées secondairement par le cloisonnement du bulbe aortique deviennent les deux valvules postérieures de la pulmonaire, les deux valvules antérieures de l'aorte.

Quant aux *valvules auriculo-ventriculaires*, elles sont formées aux dépens d'une partie de la paroi musculaire spongieuse des ventricules.

B. — Développement du Système Artériel.

Le système artériel de l'embryon est d'abord représenté par les deux aortes primitives.

Elles partent du bulbe artériel, remontent pour se placer dans l'épaisseur du premier arc branchial ; après avoir contourné le cul-de-sac supérieur de l'intestin (crosse des aortes) elles descendent de chaque côté de la chorde dorsale (*aortes descendantes*). Des aortes descendantes naissent les deux *artères omphalo-mésentériques* ou *vitellines* : la gauche s'atrophie précocement chez l'homme ; la droite reste en relation avec le réseau capillaire développé dans les parois du sac vitellin (circulation de la vésicule ombilicale).

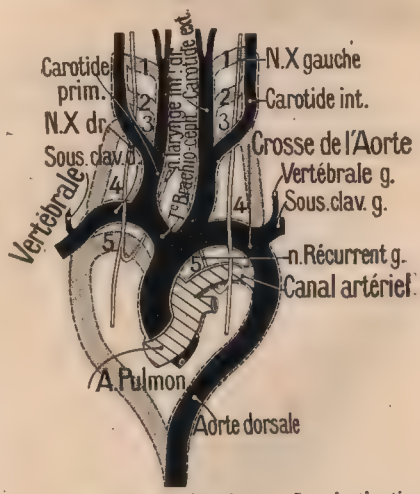

Fig. 264 (schématique). — *La destination des cinq arcs aortiques.*

Secondairement, les extrémités inférieures des aortes primitives sont entraînées au dehors de l'embryon, sous forme d'*artères allantoïdiennes ou ombilicales* qui vont se capillariser dans les villosités du placenta (circulation allantoïdienne).

La disposition primitive se modifie : par la fusion des deux aortes primitives et par l'apparition des arcs artériels.

1° Les aortes se fusionnent dans la région dorsale et de haut en bas. Elles persistent : *a*) dans leur courbe supérieure où elles forment : à leur émergence le tronc artériel commun — *bulbe artériel* — qui donnera l'aorte et la pulmonaire ; *b*) à droite et à gauche où elles figurent les premiers arcs artériels ;

2° Les arcs branchiaux (p. 92) en se développant sont vascularisés par des artères (*arcs artériels* ou *aortiques*) qui apparaissent dans la concavité des crosses aortiques sous la forme d'anastomoses transversales unissant la portion ascendante et la portion descendante de chacune de ces crosses. — Leur développement est très précoce chez l'embryon humain et chaque arc n'a qu'une existence transitoire. Leur transformation est rapide comme celle des arcs branchiaux auxquels ils sont destinés.

En admettant qu'il se forme 5 paires d'arcs aortiques, on constate :

1° Que le premier et le deuxième arcs s'atrophient complètement ;

2° Que le *troisième arc* répond à la *bifurcation de la carotide primitive* ;

3° Que le *quatrième arc* donne à *droite le tronc brachio-céphalique artériel*, tôt bifurqué en ses deux branches : carotide primitive et sous-clavière ; *à gauche* la *crosse de l'aorte* ;

4° Que le *cinquième arc disparaît complètement à droite et donne à gauche : l'artère pulmonaire et ses trois branches : artère pulmonaire droite, artère pulmonaire gauche, canal artériel.*

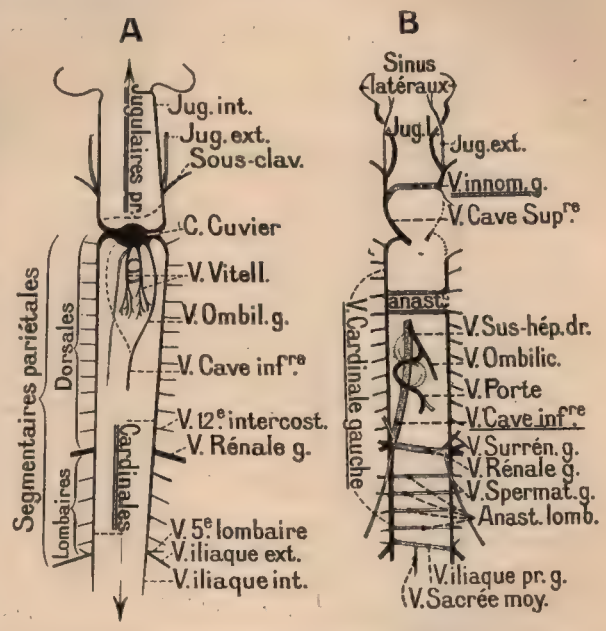

Fig. 265 et 266 (schématique). — *Le Développement du système veineux général.*

A. *La Symétrie des Veines primitives.* La veine ombilicale droite est déjà atrophiée. La veine cave inférieure et les veines jugulaires externes commencent à bourgeonner. — B. *Disposition de transition.* Les anastomoses transversales ; les veines secondaires (en grisé).

L'*aorte descendante définitive*, formée par la fusion sur la ligne médiane des deux aortes primitives, se met précocement en rapport avec les reins primordiaux par les artères rénales. Près de son extrémité postérieure, marquée par l'artère sacrée moyenne, émergent à droite et à gauche les artères vitellines (p. 276) ; de celles-ci, la gauche disparaît, la droite devient l'artère mésentérique supérieure.

C. — Développement du Système Veineux.

Les premières veines, comme les artères, sont paires et symétriques. A la symétrie primitive succède l'asymétrie définitive (fig. 267).

1° Symétrie des veines primitives. — A la même époque que les premières artères, apparaissent deux groupes de veines paires et symétriques, s'abouchant dans le sinus veineux : *a*) le groupe des veines abdominales — v. *vitellines* ou *omphalo-mésentériques* — — et des veines annexielles — v. *ombilicales* ou *placentaires* — ; *b*) le groupe des veines pariétales — v. *jugulaires primitives* et v. *cardinales* — qui confluant aux *canaux de Cuvier*,

ramènent au cœur le sang de la tête et du cou d'une part, des parois du tronc et des reins primordiaux d'autre part.

2° **Transformations du système primitif.** — La symétrie dure peu. Elle disparaît pour trois causes : *a*) le développement du foie, *b*) la formation de la veine cave inférieure, *c*) l'apparition d'anastomoses transversales déséquilibrant tout le système pariétal AU PROFIT DES VEINES DE LA MOITIÉ DROITE DU CORPS.

a) **Le développement du foie.** — Le foie bourgeonnant dans le septum transversal, s'interpose entre les veines omphalo-mésentériques et les veines ombilicales. 1. **Veines omphalo-mésentériques.** Trois anastomoses les unissent, figurant schématiquement un 8 de chiffre, ou un double anneau veineux — *sinus annulaire* — dont les branches inférieure et supérieure sont placées au-devant du duodénum, dont la branche moyenne se glisse derrière lui. α) Leurs branches afférentes deviennent les branches, droite et gauche, de la VEINE PORTE ; β) leurs branches intermédiaires forment le SYSTÈME PORTE INTRA-HÉPATIQUE ; γ) leurs branches efférentes, les VEINES SUS-HÉPATIQUES. — 2. **Veines ombilicales.** La droite s'atrophie ; la gauche s'anastomose avec la veine porte et secondairement se prolonge directement jusqu'à la veine sus-hépatique droite par le *canal d'Arantius*.

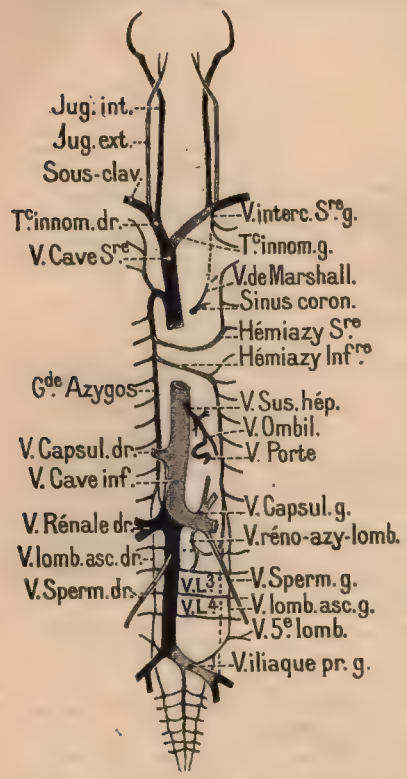

FIG. 267. — *L'asymétrie du système veineux définitif* (Confronter ce schéma avec les fig. 291 — Veine cave inférieure — et 296 — les azygos).

b) **Formation de la veine cave inférieure.** — Elle bourgeonne à partir de la veine sus-hépatique droite sous la forme d'un vaisseau impair, d'abord très grêle, poussant jusqu'aux veines efférentes des reins primordiaux — futures *veines rénales*. A leur hauteur, elle s'anastomose franchement avec le segment postérieur de la cardinale droite. Dès lors, elle acquiert sa prépondérance et la veine sus-hépatique droite, ainsi que le canal d'Arantius, deviennent ses affluents.

c) Les **anastomoses transversales** ou **secondaires.** — Elles se développent nombreuses, sous forme d'échelons transversaux, entre les montants figurés par les veines pariétales ; de haut en bas : 1. une interjugulaire, futur *tronc veineux innominé gauche* ; 2. sept intercardinales : α) une (ou deux) non loin du sinus transverse, persisteront en la *terminaison des v. petites azygos* ; β) une entre les veines des reins primordiaux deviendra le *segment terminal de la v. rénale gauche* ; γ) cinq entre le segment sous-rénal des cardinales donneront les lombaires gauches et surtout la *v. iliaque primitive gauche*.

3° **Asymétrie des veines définitives.** — Mentionner sa disposition, c'est faire un schéma rapide du système veineux définitif.

a) SINUS ANNULAIRE. — La branche gauche de son anneau supérieur, et la branche droite de son anneau inférieur s'atrophient ; son anastomose moyenne persistant seule, la veine porte devient rétro-duodénale.

b) VEINE CAVE SUPÉRIEURE. — Le sinus veineux se confondant progressivement avec l'oreillette, les canaux de Cuvier tendent à devenir verticaux de haut en bas ; leur direction continue celle des jugulaires, qui en haut sont en connexion avec les sinus latéraux. La

jugulaire droite persiste intégralement, représentée en haut par la *jugulaire interne droite*, en bas par la *veine cave supérieure*. — La **jugulaire gauche** s'atrophie au-dessous de l'anastomose interjugulaire (ses seuls vestiges sont : la veine intercostale supérieure gauche contre la sous-clavière gauche, la veine oblique de Marshall et le sinus coronaire contre le cœur). Son segment supérieur demeure comme jugulaire interne gauche. Les *jugulaires internes* sont d'emblée les veines principales du cou. Vers leur terminaison, bourgeonnent secondairement les v. sous-clavières, les jugulaires externes (ces dernières étudiées en 1895 sur l'embryon humain sont des néo-formations ; l'opinion qui les considérait comme veines principales à l'origine n'est plus admise).

c) Veine cave inférieure. — Elle est formée de deux segments embryologiquement distincts : 1. un supérieur, sus-rénal ; 2. un inférieur sous-rénal, collecteur des rénales et des lombaires droites et gauches, emprunté au segment lombaire de la cardinale droite.

d) Ainsi **persiste intégralement la cardinale droite** : son segment dorsal devient la grande azygos.

De la cardinale gauche : le segment lombaire s'atrophie complètement ; le segment dorsal subsiste en la *petite azygos*, unique ou double, tributaire de la grande azygos par l'anastomose intercardinale dorsale.

4° **Veines indépendantes du système primitif.** — On les rencontre toutes au voisinage des veines rénales. Ce sont : α) la v. capsulaire et la v. génitale interne droites qui proviennent de la veine cave inférieure, contre la rénale droite ; β) la v. capsulaire et la v. génitale interne gauches, bourgeons de la veine rénale gauche ; γ) les *lombaires ascendantes droite et gauche*, qui d'après des recherches récentes, résultent d'**anastomoses verticales tertiaires**, unissant d'une part les veines lombaires droites jusqu'à la grande azygos, d'autre part des v. lombaires gauches jusqu'à la petite azygos inférieure (*canal réno-azygo-lombaire*).

CHAPITRE TROISIÈME

LES ARTÈRES DU TRONC (1)

Article I.

L'AORTE

§ 1. — Vue d'ensemble de l'Aorte.

L'Aorte, vaisseau initial de la grande circulation, donne naissance à toutes les artères principales du système artériel aortique. — Volumineuse, impaire, elle s'étend de l'orifice artériel du ventricule gauche à la 4e vertèbre lombaire. Sa forme générale est exactement comparable à une crosse d'évêque dont le *manche* s'applique au-devant du rachis, de la 4e dorsale à la 4e lombaire; dont la partie supérieure — *crosse proprement dite* — décrit du ventricule gauche à la 4e dorsale, une courbe à concavité inférieure, légèrement tordue vers la droite.

1° **La Crosse de l'Aorte.** — A son origine cardiaque, elle est nettement séparée de la chambre aortique par les trois valvules sigmoïdes aortiques. — De là, d'abord plus ou moins dilatée en les *trois Sinus de Valsalva, a*) elle se dirige successivement : en haut, un peu à droite et en arrière, puis verticalement en haut jusque derrière le premier espace intercostal droit et le tubercule de Louis (p. 117) — *portion ascendante de la crosse* —; *b*) elle gagne, sensiblement horizontale, le médiastin postérieur en passant au-dessus de la bronche gauche; d'avant en arrière et un peu de droite à gauche; cette *portion horizontale de la crosse* embrasse le bord gauche de la trachée à sa terminaison, par une légère incurvation vers la droite, bien indiquée sur les fig. 269 et 270.

2° **Le Manche de l'Aorte.** — A partir de la face latérale gauche de la 4e dorsale, elle descend, sensiblement verticale, au-devant de la colonne vertébrale. Successivement : *a*) elle occupe le médiastin postérieur jusqu'à la 10e dorsale; dans ce trajet, elle mérite le nom d'*Aorte dorsale ou thoracique descendante*; *b*) elle traverse l'orifice aortique du diaphragme, par lequel elle gagne la cavité abdominale; *c*) elle se place dans le fond de la cavité abdominale : *Aorte abdominale*.

(1) Le véritable titre devrait être : L'*aorte et les artères de la grande circulation se distribuant au tronc*. Toutes les collatérales et terminales de l'aorte y sont mentionnées, suivant leur ordre d'émergence; mais la description de certaines d'entre elles sera forcément reprise et amplifiée dans les régions ou au niveau des organes où elles acquièrent une particulière importance : c'est le cas de la plupart des artères abdominales et pelviennes. — J'ai reporté l'étude du système artériel pulmonaire à sa place logique, je veux dire aux organes respiratoires; il était naturel, à mon avis, d'y rassembler tous les vaisseaux de la petite circulation.

3° **Terminaison.** — Au-devant du corps de la 4e lombaire, l'aorte se bifurque en les deux volumineuses *iliaques primitives*. Elle SE TERMINE, brusquement diminuée de volume, par la *sacrée moyenne*, artère rudimentaire chez l'homme, qui s'étend jusqu'au sommet du coccyx.

§ 2. — Rapports de l'Aorte thoracique.

A. — **La Crosse de l'Aorte.** — 1° **Portion ascendante**. Elle est intrapéricardique dans la plus grande partie de son trajet. Elle sort du péricarde un peu avant de devenir horizontale.

a) DANS LE PÉRICARDE. — Elle est accolée à la pulmonaire et contenue dans la même gaine séreuse. Son revêtement péricardique la suit sur une hauteur : de 6-7 centimètres chez l'adulte (fig. 241), de 2,5 à 3 centimètres chez le nouveau-né et le jeune enfant (mensurations personnelles). Elle répond à son origine et tout contre le cœur : *en avant*, à l'infundibulum et à l'émergence de l'artère pulmonaire ; — *en avant et à droite*, à l'auricule droite ; — *en arrière*, à la face antérieure de l'oreillette gauche dont elle reste séparée par le sinus transverse ; — *à gauche*, à l'auricule gauche. De là et un peu plus haut : elle est côtoyée : *à gauche et en avant* par le tronc de la pulmonaire qui enlace étroitement sa concavité ; — elle est longée *à droite et un peu en arrière* par la veine cave supérieure.

Le feuillet fibro-séreux du péricarde la sépare en avant du thymus — ou de ses vestiges — et de la poignée du sternum (rapport médiat).

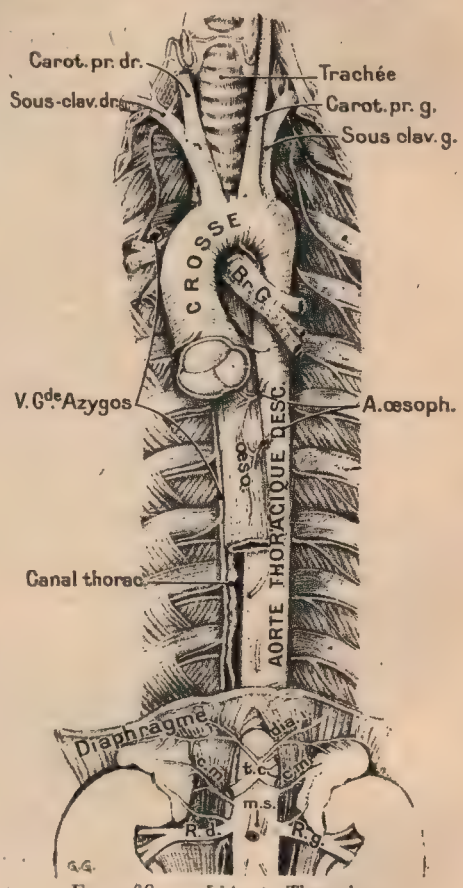

FIG. 268. — *L'Aorte Thoracique.*

b) HORS DU PÉRICARDE. — Recouverte et protégée par une expansion du sac fibreux, elle est embrassée, le long de son bord droit, par la courbe de terminaison du tronc veineux brachio-céphalique gauche (fig. 242) qui masque l'émergence du tronc artériel brachio-céphalique, et par le segment extra-péricardique de la veine cave supérieure. — Derrière le tubercule de Louis, sous le thymus, sa direction change.

Foyer d'auscultation des bruits de l'aorte. — Le long du bord droit du sternum, dans le 2e espace intercostal (Potain) ou à droite sous la tubercule de Louis. L'orifice aortique est plus bas et surtout plus interne, soit ; mais il est nécessaire d'ausculter assez

haut, pour que les bruits de l'aorte favorablement transmis par les parois de l'artère, se distinguent nettement de ceux de la pulmonaire.

2° Portion horizontale. — Elle s'enfonce de la partie droite du médiastin antérieur dans la partie gauche du médiastin postérieur en surcroisant en biais le pédicule pulmonaire gauche. — Ses rapports sont : *en avant et à gauche*, le péricarde fibreux, les nerfs phrénique et pneumogastrique gauches, les nerfs cardiaques antérieurs ; plus en arrière, la plèvre, par l'entremise de laquelle elle laisse une empreinte — *fosse pleurale sus-aortique* — sur la face interne du lobe supérieur du poumon gauche ; — *en arrière et à droite* : la trachée dont elle déjette légèrement la partie inférieure à droite de la ligne médiane, en laissant sur sa face gauche une légère dépression ; les nerfs cardiaques supérieurs gauches, plus loin, les cardiaques droits, la portion ascendante du récurrent gauche, puis les ganglions lymphatiques péritrachéo-bronchiques gauches ; l'œsophage, qui lui adhère par quelques tractus fibro-musculaires ; — *en bas* : enroulée au-dessus du pédicule du poumon gauche, elle côtoie successivement : la branche droite de l'artère pulmonaire ; les plexus cardiaque-profond et pulmonaire gauches, le canal (ou le ligament) artériel, dont elle est séparée par un espace losangique occupé par le ganglion sympathique de Wrisberg ; plus profondément, la bronche gauche sur laquelle elle est à cheval. *Par en bas*, elle reçoit vers sa terminaison, l'extrémité postérieure du canal artériel qui, parallèle dans tout son cours à la portion horizontale de la crosse, l'atteint au-dessous et un

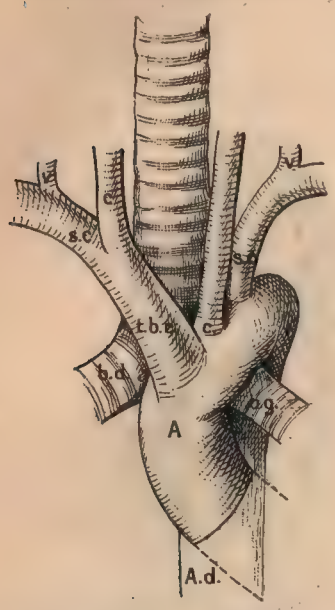

Fig. 269 (d'après une planche du Pr Farabeuf). — *La crosse de l'Aorte chevauchant la bronche gauche.*

t. b. c. Tronc brachio-céphalique ; — *c.* Carotide primitive ; — *s.* Sous-clavière ; — *v.* Vertébrale ; — *t.* Trachée ; — *b. d.* Bronche droite ; — *A. d.* Aorte thoracique descendante.

Fig. 270 (d'après une planche du Pr Farabeuf). — *La Crosse de l'aorte vue d'en haut.*

Segment inférieur d'une coupe horizontale passant par la troisième dorsale. *D. III.*, montrant : 1° le sommet de la crosse de l'aorte à cheval sur la bronche gauche ; ses trois grosses collatérales : — tr. brachio-céphalique, *t. b. c.* ; — carotide primitive gauche, *c. g.* ; — sous-clavière gauche, *s. c.* ; — 2° la crosse de la grande azygos chevauchant la bronche droite et s'abouchant dans la veine cave supérieure, *V. ca. sup.* ; — *T.* Bifurcation de la trachée ; — *B. d.*-*B. g.* Bronches, droite et gauche ; — *Œ.* Œsophage.

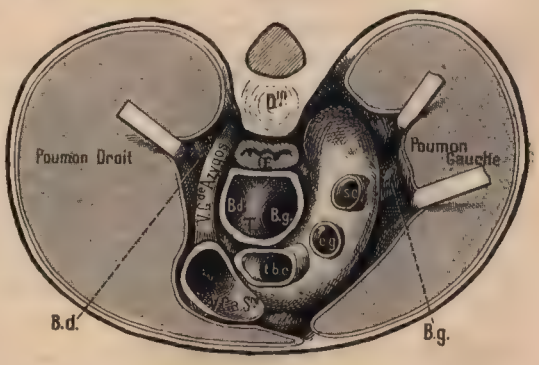

peu à gauche de l'émergence de la sous-clavière gauche, en aval des bronchiques

et au-dessus des premières intercostales. J'ai insisté sur ce rapport en 1897 : *le nerf récurrent gauche doit nécessairement embrasser le canal artériel* et non pas la crosse, comme on le dit trop souvent ; — l'embryologie montre en effet que le nerf passe primitivement sous le dernier arc aortique, donc sous le canal artériel.

Par en haut, elle émet trois troncs importants ; d'avant en arrière : le tronc brachio-céphalique, la carotide primitive gauche, la sous-clavière gauche.

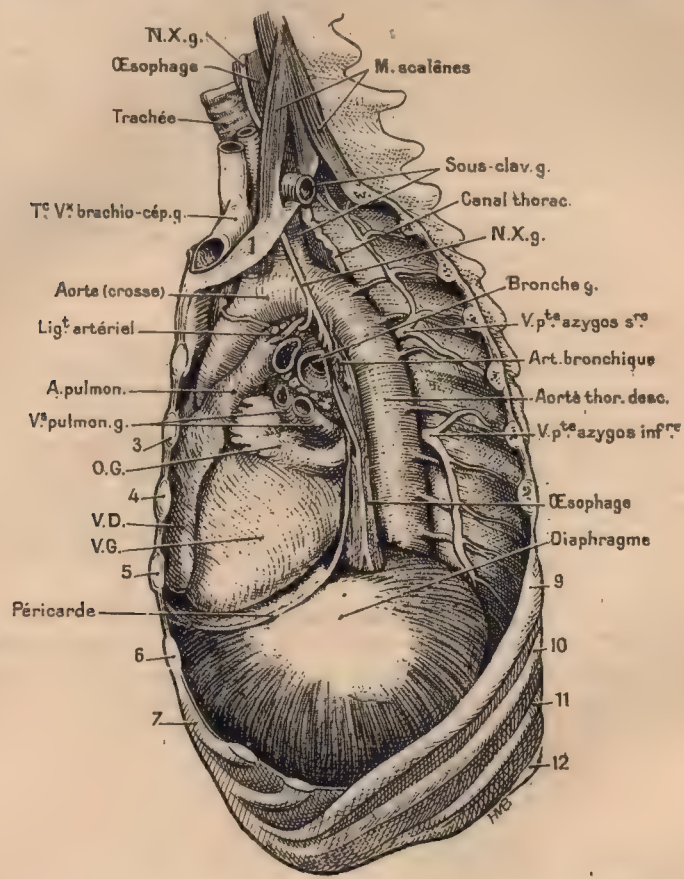

Fig. 271 (d'après une planche du Pr Farabeuf). — *Le Médiastin vu de gauche.*
Le Poumon gauche a été abrasé au hile.

B. — **L'Aorte dorsale ou thoracique descendante.** — Située d'abord à gauche (laissant une dépression sur la 4e dorsale, p. 113) puis au milieu et en avant du rachis, elle répond : *en arrière,* à la colonne dorsale ; elle est côtoyée par la petite azygos supérieure, et croise les veines intercostales supérieures gauches ; — *en arrière et à gauche,* à la plèvre gauche ; — *en avant,* à l'œsophage qui longe successivement son bord droit, puis sa face antérieure ; aux éléments postérieurs, bronches et artères bronchiques, du pédicule du poumon gauche ; au péricarde ; — *à droite,* à la plèvre droite, à la grande azygos, au canal thoracique. — Elle est entourée par des ganglions lymphatiques.

Au-devant de la 11e vertèbre dorsale, l'aorte s'engage entre les piliers du diaphragme qui lui ménagent un canal long de 4 centimètres.

C. — **Les Branches de l'Aorte Thoracique.**

1° **Crosse.** — *a*) Portion ascendante de la crosse. Elle fournit, tout près du cœur, les seules *a. cardiaques ou coronaires.*

b) Portion horizontale de la crosse. Elle donne : 1. *par sa convexité*, les gros troncs destinés au cou, à la tête et aux membres supérieurs ; d'avant en arrière, α) le *tronc brachio-céphalique artériel*, tôt bifurqué en sous-clavière et carotide primitive droites, β) la *carotide primitive gauche ;* γ) la *sous-clavière gauche* (anormalement δ) la *thyroïdienne médiane*) ; — 2. *par sa concavité*, tout près de sa terminaison, les *artères bronchiques*. Contre ces artères, elle reçoit l'extrémité postérieure du canal artériel ou de son rudiment fibreux.

2° **Aorte Dorsale.** — De ses collatérales, les unes sont viscérales : *a. œsophagiennes moyennes, a. médiastines postérieures* ; — les autres, pariétales, *a. intercostales aortiques*, se distribuant à droite et à gauche aux espaces intercostaux (à partir des 3es ou 4es).

§ 3. — **Rapports de l'Aorte Abdominale.**

Elle suit la face antérieure de la colonne vertébrale. — Elle répond : *en avant*, au plexus solaire, au pancréas, à la 3e portion du duodénum, à la veine rénale gauche qui la croise perpendiculairement, au mésentère et aux anses intestinales grêles. — Son *bord droit* est côtoyé par la veine cave inférieure. — Son *bord gauche* répond au feuillet gauche du mésentère, et à la capsule surénale gauche qui, d'inclinaison variable, la touche plus ou moins ; — *en arrière* : à la colonne vertébrale (de la 10e dorsale à la 4e lombaire) dont elle reste séparée par le ligament vertébral commun antérieur ; à la chaîne lymphatique gauche et surtout aux ganglions lombaires.

Les Branches de l'Aorte Abdominale.

On les divise en : pariétales, *a. intercostales lombaires, a. diaphragmatiques inférieures* ; et viscérales : *tronc cœliaque, a. mésentérique supérieure, a. capsulaires moyennes, a. rénales, a. génitales internes, a. mésentérique inférieure.*

Article II.

LES COLLATÉRALES DE L'AORTE THORACIQUE

§ 1. — **Les Artères Coronaires Cardiaques** (Vaisseaux du cœur, p. 269).

§ 2. — **Les trois Branches de la Convexité de la Crosse.**

Le **tronc brachio-céphalique**, la **carotide primitive gauche** et la **sous-clavière gauches** sont décrits dans la 5e partie (Chap. III et IV).

La sous-clavière participe à la circulation de la région profonde du cou, et à celle du cerveau (par la vertébrale). Elle se continue vers le membre supérieur par l'*axillaire* (dans l'aisselle) qui devient *humérale* (au bras). L'humérale se bifurque au pli du coude en *radiale* et *cubitale* qui assurent la circulation de l'avant-bras et de la main.

La carotide primitive monte dans le cou sans donner de collatérales. A la hauteur de l'os

hyoïde, elle se bifurque en *carotide interne* ou *cérébrale* et *carotide externe* ou *faciale*. — La carotide interne donne la majeure partie des artères cérébrales et pourvoit à l'irrigation de l'œil par l'*ophtalmique*. — La *carotide externe* fournit leurs artères principales : au corps thyroïde (*a. thyroïdienne supérieure*), à la langue (*a. linguale*), à la face (*a. faciale*), au pharynx (*a. pharyngienne*), à l'oreille externe (*a. auriculaire*), à la région occipitale du crâne (*a. occipitale*) ; ses terminales sont la *temporale superficielle* et la *maxillaire interne*.

§ 3. — Les Artères Bronchiques.

Les bronchiques, nourricières des bronches et des poumons, naissent au nombre de 2, 3 ou 4, de la concavité de la crosse, en un point variable, le plus souvent voisin de l'extrémité postérieure du canal — ou du ligament — artériel. Elles se dirigent, en divergeant, en bas et en dehors, vers la face postérieure de la bronche correspondante. — *a*) *Dans leur trajet extra-pulmonaire* : elles donnent des rameaux trachéo-œsophagiens, péricardiques, médiastinaux. — *b*) *Dans le poumon* : elles se divisent en branches qui suivent la face postérieure de l'arbre bronchique, se ramifient sur les bronches lobaires et lobulaires et les vaisseaux pulmonaires ; capillarisées sur la paroi des bronches sus-lobulaires, elles s'y anastomosent avec des ramifications de l'artère pulmonaire.

§ 4. — Les Artères Œsophagiennes aortiques.

Grêles, courtes, au nombre de 2 à 6, elles naissent de la face antérieure de l'aorte ; gagnent l'œsophage par le plus court chemin et s'y divisent en rameaux ascendants et rameaux descendants, anastomosés largement : *a*) entre eux, dans la portion thoracique de l'œsophage ; — *b*) en haut, avec des rameaux de la thyroïdienne inférieure et des bronchiques ; — *c*) en bas, avec des branches de la coronaire stomachique et des diaphragmatiques inférieures.

§ 5. — Les Artères Médiastines postérieures.

Elles sont représentées par des ramuscules qui naissent de la face antérieure de l'aorte dorsale et se perdent dans les tissus du médiastin où ils s'anastomosent avec les médiastines antérieures, branches de la mammaire interne.

§ 6. — Les Artères Intercostales aortiques Dorsales.

Les artères des espaces intercostaux ne viennent pas toutes de l'aorte. Celles des 2 ou 3 premiers espaces sont fournies par l'intercosto-cervicale, branche de la sous-clavière. — La mammaire interne, sur toute la hauteur de la poitrine, donne également une série de collatérales segmentaires, *intercostales antérieures*, anastomosées à plein canal avec les intercostales postérieures.

Les intercostales dorsales, destinées aux 9 — quelquefois 10 ou 11 — derniers espaces intercostaux, naissent de la face postérieure de l'aorte descendante thoracique, généralement par 6 à 9 paires superposées.

Celles qui sont destinées aux espaces moyens, — 6e, 7e, 8e, 9e, 10e — s'appliquent d'abord horizontalement sur la gouttière du corps des vertèbres dorsales, dont elles suivent la coubure. Celles qui vont aux 2e, 3e, 4e et 5e espaces suivent d'abord un trajet obliquement ascendant. — A leur émergence, les intercostales droites, plus longues que les gauches, se glissent entre la colonne dorsale et les organes du médiastin postérieur. Pour atteindre l'espace intercostal, les unes et les autres changeant de direction, *se dirigent* EN HAUT ET EN DEHORS.

a) Première portion, prévertébrale. — Les gauches, recouvertes à leur origine par le grand sympathique et la plèvre, se divisent après un trajet très court. — Les droites se couchent — les 3 ou 4 supérieures obliquement, les autres horizontalement — sur la gouttière du corps des dorsales, dont elles épousent la courbure, croisées en avant par l'aorte thoracique descendante, le canal thoracique et la grande azygos, puis par le grand sympathique et la plèvre.

b) Seconde portion, intercostale. — Des deux côtés également, les intercostales se divisent, mais surtout elles changent de direction.

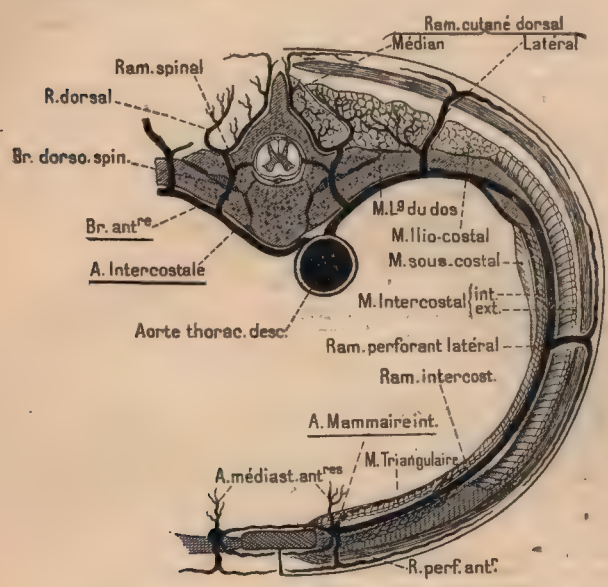

Fig. 272. — *L'Artère Intercostale* (schéma).

— Elles se divisent : *a*) en une *branche dorso-spinale*, destinée : par son rameau spinal à la moelle et au canal rachidien ; par son rameau dorsal aux muscles des gouttières vertébrales ; *b*) en une *branche antérieure* ou *intercostale proprement dite*.

— Elles changent de direction. Le tronc intercostal, continuant le tronc originel, se dévie à la partie postérieure des espaces intercostaux moyens (du 3e au 8e) et se porte en dehors et en haut de façon à *traverser obliquement l'espace intercostal* dont elle occupe un moment la partie moyenne, entre la plèvre, les muscles sous-costaux et l'intercostal externe.

Indication pratique. — Tout en arrière, direction et rapports sont de première importance : à ce niveau, la section d'une intercostale entraîne un hémorrhagie abondante, difficile à arrêter à cause de la situation profonde du vaisseau (Dupuytren).

Dans les 3e, 4e et 5e espaces, le tronc intercostal suit d'abord le bord supérieur de la côte sous-jacente. — Dans les autres espaces, il suit la partie moyenne de l'espace intercostal. Ce n'est qu'assez loin, vers le tiers moyen, qu'il gagne sa situation définitive : la gouttière de la côte sous-jacente.

Dans cette position, les rapports de la branche intercostale sont variables.

D'arrière en avant : *a*) elle côtoie la face interne de l'intercostal externe ; *b*) elle s'engage entre l'intercostal interne et l'intercostal externe ; *c*) dans la partie moyenne de l'espace, elle chemine dans le dédoublement des fibres d'insertion supérieure de l'intercostal interne ; c'est là qu'elle est le plus protégée ; *d*) enfin, dans le tiers antérieur de l'espace, elle se place à nouveau dans la partie moyenne de l'espace, entre les deux intercostaux, puis contre la face externe de

l'intercostal interne : là, où son volume est toujours très diminué, elle s'anastomose avec une intercostale antérieure, branche de la mammaire interne.

Dans tout leur trajet : — les intercostales sont situées : *au-dessous* des deux veines satellites, cachées dans leur trajet moyen par la gouttière de la côte, *au-dessus* de la branche antérieure du nerf intercostal satellite.

Les moyennes donnent : des *rameaux osseux, musculaires*; des *perforantes latérales*, anastomosées avec la mammaire externe et fournissant à la glande mammaire. — Les plus inférieures fournissent en outre : des *ramuscules au diaphragme* (piliers et insertions latérales).

Caractère segmentaire des collatérales de l'aorte thoracique descendante. — Toutes les collatérales du manche de la crosse affectent le type métamérique : il apparaît évident pour les *intercostales aortiques thoraciques*, dont le nombre est égal à celui des métamères vertébraux étagés de la 3e à la 10e dorsale ; on peut vraisemblablement le retrouver dans la distribution des *marginales aortiques thoraciques* — bronchiques, œsophagiennes et médiastines — qui, au moins théoriquement, émergent par paires se superposant.

(C'est par identification avec le régime artériel abdominal que j'admets ce caractère segmentaire : simple concept appelant des vérifications que je n'ai pas eu le loisir d'effectuer. Mais l'existence des segmentaires abdominales ayant été rendue évidente — pour moi — il n'y a pas de raison, à priori, pour que les branches de l'aorte thoracique suivent une répartition de hasard alors que celles de l'aorte abdominale sont ordonnées d'après un groupement rigoureusement méthodique.)

Article III.

LES COLLATÉRALES DE L'AORTE ABDOMINALE

A. — BRANCHES PARIÉTALES

§ 1. — Les Artères Intercostales aortiques Lombaires.

Disposées par paires, au nombre de quatre, elles naissent de la face postérieure de l'aorte ; divergeant, elles passent sous les piliers du diaphragme et les arcades du psoas. — Comme les dorsales, elles se divisent en : 1° une *branche dorso-spinale*, destinée par son rameau spinal à la moelle et au canal rachidien, par son rameau dorsal aux muscles des gouttières vertébrales ; 2° une *branche antérieure* ou *intercostale lombaire*, qui descend obliquement en bas et en avant derrière le carré des lombes, puis dans les muscles de la paroi abdominale, où elle se ramifie.

Les lombaires sont anastomosées avec l'épigastrique et la circonflexe iliaque.

§ 2. — Les Artères Diaphragmatiques inférieures.

Au nombre de deux, l'une droite, l'autre gauche, elles naissent isolément ou par un tronc commun soit directement de l'aorte, soit du tronc cœliaque. Elles « divergent à angle plus ou moins aigu, et se portent en haut, en dehors et en avant, au-devant du pilier diaphragmatique qui correspond à leur côté », en longeant le bord interne de la capsule surrénale homonyme. « Elles atteignent

alors le centre phrénique, au niveau de l'union de la foliole moyenne avec les folioles latérales. En ce point, chacune des artères émet une forte branche qui se porte en dehors et *en bas* et longe le bord inférieur de la foliole latérale du côté correspondant (*branche postérieure*) » (Rio Banco). Après l'émission de cette forte collatérale postéro-externe, elles continuent leur trajet d'arrière en avant et au niveau de l'orifice de la veine cave inférieure, se bifurquent en deux terminales : l'une *moyenne* ou *latérale externe*, l'autre *antérieure*. Dans leur ensemble, elles figurent « une sorte d'*hexagone artériel de la voûte du diaphragme* » circonscrivant deux des orifices du diaphragme, l'œsophagien et le quadrilatère.

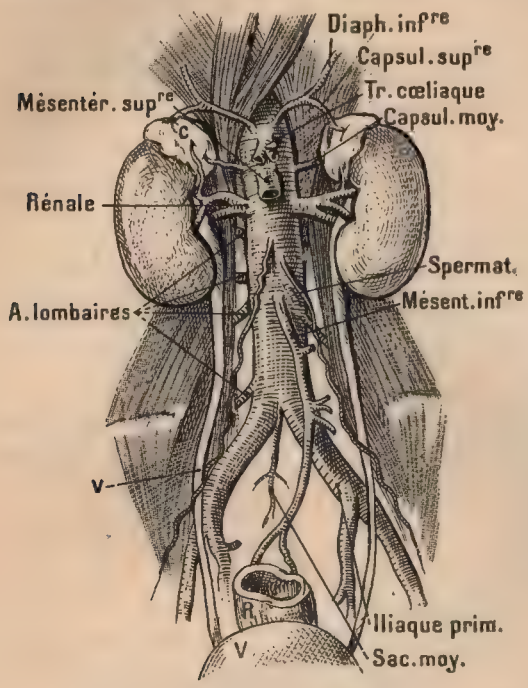

Fig. 273 (Farabeuf). — *Les Branches de l'aorte abdominale.*

Leurs collatérales sont : *a*) les *capsulo-diaphragmatiques supérieures*, série de ramuscules en dents de peigne, naissant à la fois du tronc de l'artère et de sa branche postérieure ; — *b*) la *capsulaire supérieure principale*, constante dans son trajet et sa distribution, d'où émergent une nouvelle série de ramuscules ; comme les premières, elles atteignent chacune des surrénales par leur bord interne et leur extrémité supérieure. Au moins chez le fœtus et l'enfant, les unes et les autres sont anastomosées avec les marginales, terminales de la capsulaire intérieure ; — *c*) les *artérioles œsophagiennes inférieures* ; — *d*) un *rameau hépatique de Haller*, etc. (Rio Branco).

BRANCHES VISCÉRALES

La mésentérique inférieure à part, toutes les viscérales émergent très haut, du tiers supérieur de l'aorte abdominale, et entre les piliers du diaphragme : tronc cœliaque et mésentérique supérieure sont médians ; les autres sont paires, paramédianes ou nettement marginales. — Le carrefour circonscrit par les piliers — l'un des plus encombrés du corps humain — correspond à la région de l'embryon au niveau de laquelle ont évolué, vers la même époque, le gastro-duodénum avec ses évaginations glandulaires (foie et pancréas), l'anse ombilicale, les reins primordiaux, les glandes génitales et les rudiments postérieurs du diaphragme. Et que de veines, que de lymphatiques, que de nerfs !

§ 3. — Le Tronc Cœliaque.

Enchevêtré dans les ramifications nerveuses du plexus solaire, c'est un vaisseau volumineux, impair et médian, qui naît de la face antérieure de l'aorte, immédiatement au-dessous de l'angle supérieur de jonction des piliers du diaphragme. Il se dirige en bas, à droite et légèrement en avant, en formant avec l'aorte un angle très aigu (15° à 20°).

Son calibre est de 8 à 10 mm. (toujours un peu supérieur à celui de la mésentérique supérieure). Après un court trajet — de 10 à 25 mm. —, il se trifurque en ses TERMINALES : coronaire stomachique, hépatique, splénique.



FIG. 274 (DESCOMPS). — *Variétés de terminaison du Tronc Cœliaque T.*

A. Bifurcation en hépatique et splénique (46 pour 100); — *B*. Trifurcation (42 pour 100); — *C*. La coronaire naissant séparément (10 pour 100); — *D*. La splénique naissant de la mésentérique supérieure (2 pour 100).

« Le *tronc cœliaque naît presque toujours isolément de l'aorte* (97,5 à 98 pour 100), très rarement (1,5 à 2 pour 100), il naît en commun avec l'artère mésentérique supérieure. Ordinairement COMPLET (87 pour 100), il est assez souvent INCOMPLET (10,5 à 11 pour 100), c'est-à-dire qu'une de ses trois branches essentielles possède une origine distincte, isolée et plus souvent aberrante. Exceptionnellement enfin, il est ABSENT (0,8 pour 100) par suite de l'origine isolée de chacune de ses branches essentielles. » « ...Il donne naissance à deux groupes de branches distinctes : 1° les unes, au nombre de trois, doivent être considérées comme *branches essentielles* ; ce sont les artères : coronaire stomachique, hépatique, splénique ; on les appelle souvent branches terminales, bien que la coronaire stomachique naisse le plus souvent à la manière d'une collatérale ; 2° les autres, en nombre variable, doivent être considérées comme *branches secondaires*, facultatives ou *non essentielles* : ce sont les artères diaphragmatiques inférieures, des rameaux pancréatiques, gastriques, hépatiques accessoires, capsulaires, anastomotiques, etc. » (Rio Branco).

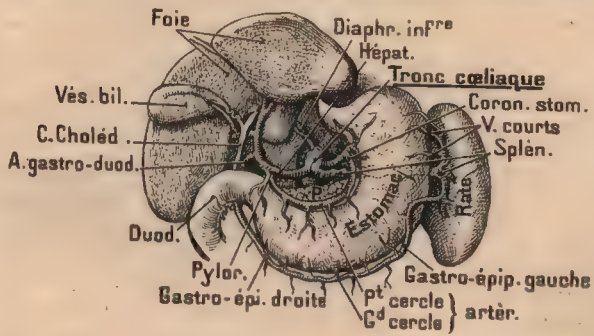

FIG. 275 (FARABEUF). — *Le Tronc cœliaque.*

RAPPORTS. — Normalement — 3/4 des cas environ — le tronc cœliaque est en *situation sus-pancréatique*. Il forme le centre de la *région cœliaque* — **carrefour des piliers** — aire prévertébrale circonscrite par la petite courbure de l'estomac, le canal pylorique et la première portion du duodénum, fermée en avant par le lobe gauche du foie. Encadré d'ordinaire par la partie moyenne de la petite courbure de l'estomac, son origine « répond à un point situé à une distance variable de 3 à 5 centimètres au-dessous du plan passant par le cardia... ce vaisseau est beaucoup plus *juxta-pylorique* que juxta-cardiaque ». Son émergence se fait à une distance variant de 30 à 50 millimètres, au-dessus du bord supérieur du pancréas, « presque toujours, au-devant du disque séparant la 12e dorsale de la première mière lombaire... Dans le quart des cas environ, il se trouve masqué entièrement ou en majeure partie par le pancréas. Cette situation coïncide toujours avec une direction ascendante » (Rio Branco).

G. GÉRARD.

Sa terminaison « présente une fixité remarquable par rapport au bord supérieur du pancréas. Quelles que soient son origine, sa direction ou sa longueur, on le voit *toujours* se terminer au voisinage du bord supérieur de l'isthme pancréatique ».

1° **L'Artère Coronaire Stomachique.** — Branche supérieure du tronc cœliaque, elle se dirige : d'abord en haut et à gauche contre la paroi abdominale postérieure ; — ensuite vers la petite courbure de l'estomac en décrivant une courbe à concavité inférieure comprise dans un repli péritonéal : la faux de la coronaire ; — enfin le long de la petite courbure.

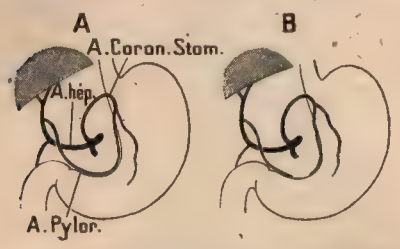

Fig. 276 (Descomps). — *Le petit Cercle artériel de l'Estomac.*

Dans 40 pour 100 des cas (B) la pylorique et la coronaire gastrique ne s'anastomosent pas.

A droite du cardia et au-dessous de lui, elle se divise ; ses trois branches principales sont : — *a*) la *cardio-œsophagienne antérieure*, qui se ramifie sur le cardia, la terminaison de l'œsophage et la grosse tubérosité de l'estomac ; anastomosée avec des ramuscules des diaphragmatiques inférieures et la plus inférieure des œsophagiennes aortiques, elle contribue à former avec eux le bracelet artériel péri-œsophagien ; — *b*) la *gastrique antérieure*, qui fournit des collatérales descendantes à la face antérieure de l'estomac ; — *c*) la *gastrique postérieure* (fig. 276), généralement anastomosée avec la pylorique, branche de l'hépatique, avec laquelle elle forme le petit cercle artériel de l'estomac. — Les collatérales des deux gastriques se répandent sur les deux faces ; la plupart d'entre elles s'anastomosent avec les collatérales du grand cercle artériel.

2° **L'Artère Hépatique.** — L'hépatique se dirige en haut et à droite, s'engageant entre les deux feuillets du petit épiploon, puis longe son bord droit pour atteindre le hile du foie entre la veine porte qui est en arrière, et les voies d'excrétion biliaire, successivement canal cholédoque et canal hépatique qui sont en avant et en dehors. — Au hile du foie, elle se termine par deux branches — droite et gauche — qui se ramifient dans l'intérieur de l'organe : la *droite*, exclusivement destinée au lobe droit ; la *gauche* aux lobes gauche, carré et de Spigel. Ces territoires sont absolument indépendants (V. aussi Veine porte et circulation du foie).

L'hépatique donne trois importantes collatérales : *a*) la *pylorique*, qui longe le bord supérieur du pylore, puis remonte le long de la petite courbure pour s'anastomoser généralement avec la gastrique postérieure ; *b*) la *gastro-duodénale* ; elle descend derrière la première portion du duodénum et s'y bifurque en deux terminales : 1. *gastro-épiploïque droite*, qui passe sur la face antérieure du pancréas, à droite du tubercule épiploïque ; elle gagne la grande courbure ; elle la suit et s'y anastomose constamment et à plein canal avec la gastro-épiploïque gauche, de la splénique ; elle forme avec elle le grand cercle artériel de l'estomac, dont les collatérales ascendantes remontent sur les deux faces de l'organe, dont les descendantes s'engagent dans l'épaisseur du grand épiploon ; 2. *duodéno-pancréatique antérieure* qui descend dans la courbure interne du duodénum et s'anastomose avec la duodéno-pancréatique inférieure (de la mésentérique supérieure). — Il existe souvent une *duodéno-pancréatique postérieure* qui décrit une courbe derrière la tête du pan-

créas et s'anastomose avec la pancréatique postérieure (de la splénique); *c*) la *cystique*, d'origine variable (fig. 277); ses deux branches se ramifient sur les deux faces de la vésicule biliaire.

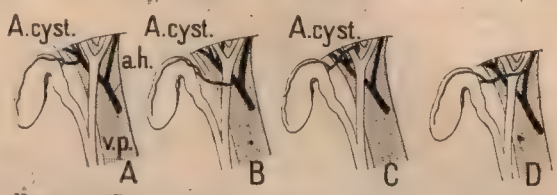

Fig. 277 (Descomps). — *L'Artère Cystique; ses variétés d'origine et de rapports avec les voies biliaires.*
Fréquence de gauche à droite : 60, 28, 10, 2 pour 100.

3° **L'Artère Splénique.** — La plus constante des branches essentielles du tronc cœliaque, de gros calibre (6-7 millimètres), flexueuse chez l'adulte, rectiligne chez l'enfant, se dirige tranversalement de droite à gauche, appliquée SUR LA FACE POSTÉRIEURE du corps pancréatique dont elle épouse la direction. Elle gagne le hile de la rate après avoir émis un certain nombre de collatérales.

Il convient de préciser ses rapports avec le pancréas. « Elle est le plus souvent sus-pancréatique à son origine, pré-pancréatique à sa terminaison, RÉTRO-PANCRÉATIQUE *dans la plus grande partie de son trajet* » (Rio Branco). DERRIÈRE le pancréas, la splénique se creuse au-dessus de sa veine homonyme une gouttière oblique en haut et en dehors « et qui se termine à gauche, non pas à l'extrémité de la glande, mais bien sur le bord supérieur, assez près de son extrémité externe » (Wiart). Descomps dit également : « Jamais ou à peu près jamais, on ne trouve l'artère sinueuse longeant le bord supérieur du corps du pancréas dans toute son étendue. » Seules, les flexuosités de l'artère dépassent par leur convexité supérieure le bord supérieur mince et tranchant de la glande.

La splénique donne :

a) Une *collatérale ascendante*, tantôt gastrique, tantôt splénique.

« Dans la moitié des cas, elle est destinée à la face postérieure de la grosse tubérosité de l'estomac, branche *gastrique postérieure ascendante*; dans l'autre moitié des cas, elle se rend à l'extrémité supérieure de la rate, *branche polaire supérieure de la rate*. Ces deux collatérales ne coexistent jamais sur le même sujet; quand l'une est présente, l'autre est absente et vice-versa; mais toujours l'une des deux existe » (Rio Branco).

b) Des *collatérales descendantes, pancréatiques supérieures*, destinées au corps du pancréas. De ces 4 à 8 branches, la première, plus volumineuse, *pancréatique moyenne ou postérieure*, s'anastomose en arcade avec la mésentérique supérieure ou une de ses branches.

Les TERMINALES, qui pénètrent dans la rate par son hile et irriguent le parenchyme, sont au nombre de deux, de volume égal : l'une *supérieure*, l'autre *inférieure*. Près de la rate, elles donnent comme collatérales : *a*) la *gastro-épiploïque gauche*, qui descend un peu à droite sur la grande courbure et après un court trajet, se termine en s'anastomosant avec la gastro-épiploïque droite; *b*) les *vaisseaux courts*, au nombre de 6 à 8 (« dénomination assez impropre, car en réalité ce sont des artères gastriques à long trajet »), qui abordent la face postérieure de la grosse tubérosité, assez régulièrement échelonnés le long d'une ligne oblique allant du sommet de la grosse tubérosité à la partie supérieure et gauche du corps de l'estomac (Rio Branco).

§ 4. — L'Artère Mésentérique Supérieure.

D'un diamètre de 8 à 9 mm., elle irrigue les 3e et 4e PORTIONS DU DUODÉNUM,

TOUT LE JÉJUNO-ILÉON ET LA MOITIÉ DROITE DU CÔLON. — Son *origine* est remarquablement fixe. Elle émerge de la face antérieure de l'aorte au-dessous du tronc cœliaque et tout près de lui.

Rio Branco estime cette distance à 1, 2 ou 3 mm. chez l'adulte. Dans mes notes qui renferment les dessins personnels de 220 aortes abdominales, je trouve cette distance trop courte, le vaisseau étant exactement disséqué jusqu'à son origine. J'estime que les chiffres de 5, 8 et 10 mm. sont beaucoup plus fréquents que 1, 2 et 3. J'ai particulièrement observé un éloignement plus grand des deux vaisseaux dans les cas : 1° où l'abouchement de la veine capsulaire droite (V. capsules surrénales) se fait très haut ; 2° où il existe une disposition anormale des veines rénales, en particulier une grosse anastomose rétro-aortique entre la veine rénale gauche et la veine cave inférieure ; 3° chez le fœtus et l'enfant, les deux artères sont toujours plus éloignées que chez l'adulte.

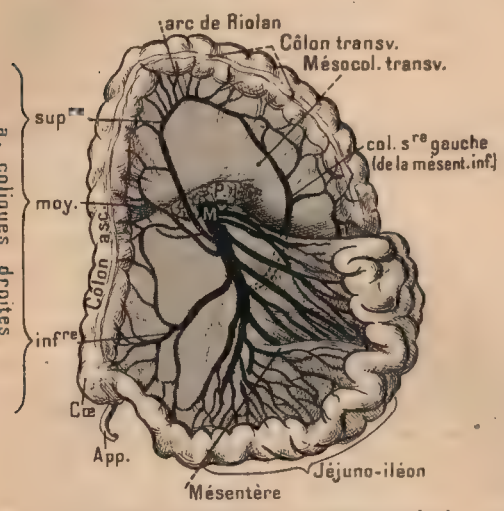

FIG. 278 (FARABEUF, figure de démonstration). — *L'artère Mésentérique Supérieure M.*

Le côlon transverse fortement relevé, la plupart des anses grêles rejetées à gauche, à droite et en bas de la figure). — *P.* Pancréas.

— De son émergence, elle descend, d'abord *invariablement* vers la droite, puis après un court trajet, verticalement, parallèlement au bord droit de l'aorte. Cette portion rétro-pancréatique décrit une courbe de rayon court à concavité gauche et postérieure, en surcroisant la veine rénale gauche qu'elle coince entre elle et l'aorte. — S'insinuant sous le bord inférieur du pancréas, elle glisse *au-devant* de la 3e portion du duodénum, s'engage dans l'écartement des deux feuillets du mésocôlon transverse, puis dans l'épaisseur du mésentère : cette portion mésentérique, un peu courbe à concavité antérieure et droite se bifurque en ses deux terminales à gauche de l'angle iléo-cæcal.

RAPPORTS. — Dans son *segment rétro-pancréatique*, elle est appliquée contre l'aorte par l'intrication des branches du plexus mésentérique supérieur qui descendent sur elle. Elle répond : en avant au corps du pancréas et à la veine splénique près de sa terminaison ; — en arrière, à l'aorte, à la veine rénale gauche, puis au duodénum ; — à droite, à la veine grande mésaraïque qui vers sa terminaison s'en écarte, en restant sur un plan plus antérieur ; — à gauche, au bord interne de la 4e portion du duodénum, plus ou moins éloigné d'elle. Elle est côtoyée par le groupe supérieur des ganglions mésentériques.

Dans son *segment mésentérique*, elle est longée à droite par le tronc de la veine grande mésaraïque au-devant duquel elle se place le plus souvent en s'approchant de l'intestin.

Ses COLLATÉRALES émergent de ses bords droit et gauche.

a) Les *branches gauches*, sont : 1° en haut, α) la *pancréatique inférieure*, β) la *duodéno-jéjunale*, anastomosée à droite avec la duodéno-pancréatique inférieure, elle se ramifie sur le début du jéjunum ; 2° au-dessous du pancréas, dans

le mésentère, la série — 12 à 20 — des *jéjuno-iléales* (décrites, comme il convient, avec le jéjuno-iléon).

b) Les *branches droites* sont : 1° tout en haut, la *duodéno-pancréatique inférieure*, qui soulève le petit pancréas pour s'inosculer en arcade avec la duodéno-pancréatique-antérieure (de la gastro-duodénale) ; 2° les trois *côliques droites* — α) la *côlique supérieure droite* — *artère de l'angle hépatique* — s'anastomose en haut dans le mésocôlon transverse avec la côlique supérieure gauche — **arcade artérielle de Riolan** —, en bas avec la suivante ; β) la *côlique moyenne droite* — *artère du côlon ascendant* — qui naît séparément ou par un tronc commun avec la précédente, est anastomosée avec la supérieure et l'inférieure ; γ) la *côlique inférieure droite* ou *iléo-côlique*, qui se termine par 4 branches : *côlique ascendante, cæcale antérieure, iléo-cæcale interne, cæco-appendiculaire* (V. Cæcum).

Ses TERMINALES sont au nombre de deux : à 45-60 centimètres de l'angle cæco-colique, la mésentérique supérieure se bifurque en deux branches — *iléale droite* qui s'anastomose aver l'*iléo-cæcale interne* (de l'iléo-côlique) ; *iléale terminale gauche*, plus volumineuse, qui s'anastomose avec la dernière jéjuno-iléale pour former l'ultime arcade de l'intestin grêle.

§ 5. — Les Artères Capsulaires ou Surrénales Moyennes.

Elles naissent des bords latéraux de l'aorte à la hauteur du tronc cœliaque ; toujours grêles, difficiles à disséquer, elles semblent perdues au milieu de la graisse, des ganglions lymphatiques, des ganglions et filets nerveux qui côtoient ou enlacent l'aorte entre les piliers.

La **gauche**, courte et horizontale, atteint tout de suite sa capsule. — La **droite**, plus longue, passe derrière la veine cave inférieure. — La capsulaire moyenne mérite le nom d'**artère du hile**. En dehors des ramuscules à la graisse, aux ganglions, elle se bifurque en accostant le bord interne de la capsule en une *branche antérieure* et une *branche postérieure* qui donnent des rameaux aux deux faces et au bord interne par des rameaux ascendants et descendants anastomosés avec les capsulaires supérieures et inférieure.

J'ai montré (*J. de l'Anat.*, 1913) qu'elles sont : α) uniques dans 87 pour 100 ; — β) doubles, 2 pour 100 à droite, 8 pour 100 à gauche ; — γ) même triples et quadruples, mais seulement à gauche ; — δ) elles proviennent — 8 pour 100 — d'un tronc commun à plusieurs capsulaires ; — ε) elles manquent 9 fois sur 100 ; leur territoire est alors irrigué par les artères voisines.

§ 6. — Les Artères Rénales.

Il existe normalement deux rénales : une droite, une gauche. Elles émergent des bords latéraux de l'aorte, à la hauteur de la 1re lombaire, un peu au-dessous du niveau de la mésentérique supérieure. — Elles divergent vers le hile du rein auquel elles se destinent, horizontales chez l'adulte, obliquement descendantes chez le fœtus et l'enfant.

RAPPORTS. — L'une et l'autre croisant les piliers du diaphragme et le psoas, se mettent en rapport : en arrière, avec la veine lombaire ascendante, les chaînes ganglionnaires juxta-aortiques, le tronc du sympathique abdominal ; — en avant, avec la veine homonyme qui leur est parallèle. Dans tout leur trajet, elles sont étroitement enlacées par les nerfs des plexus rénal et surrénal.

L'artère rénale gauche est la plus courte (5 centimètres) et la plus grosse

(6 mm., 5). — **L'artère rénale droite**, plus longue (6 centimètres — diamètre 6 mm.,2 à 6 mm.,6), suit la courbure du corps de la 1re lombaire, derrière la veine cave inférieure qu'elle croise perpendiculairement.

Collatérales. La principale est la *capsulaire inférieure*; les accessoires, minuscules, vont : au bassinet — *pyéliques* —, au bout supérieur de l'uretère — *urétériques supérieures* —, à l'atmosphère graisseuse du rein — *capsulo-adipeuses* —, aux ganglions.

L'A. Capsulaire inférieure, artère principale de la capsule surrénale — surtout à gauche — naît généralement tout près de l'aorte, du bord supérieur de la rénale. La gauche, courte, atteint tout de suite le pôle inférieur de la capsule. La droite, longue, n'y arrive qu'après avoir croisé la face postérieure de la veine cave inférieure. L'une et l'autre se divisent en *marginale postérieure* et *marginale antérieure* (plus grêle)qui irriguent la base des capsules et s'anastomosent avec les autres capsulaires.

J'ai observé la capsulaire inférieure : α) unique, plus souvent à gauche, 84 pour 100, qu'à droite, 55 pour 100 ; — β) double, 24 pour 100 à d., 12 pour 100 à g. ; — γ) triple, 15 pour 100 à d. ; — δ) multiple, 6 pour 100 à d., 3,5 pour 100 à g. — **J'insiste sur son émergence précoce et juxta-aortique** ; cette constatation concerne également l'artère unique, double ou triple : elle renverse l'opinion classique qui fait naître la capsulaire inférieure contre le bord interne du rein. (Je n'ai trouvé cette émergence, dans le cas d'artère unique que 5 fois pour 100). Pour les autres variétés, je renvoie à mon travail de 1913 (*J. d'anat.*).

Terminales. — Chaque rénale se divise — précocement ou tardivement — en deux branches dont les subdivisions gagnent le sinus du rein, en s'insinuant entre les racines de la veine — qui sont en avant — et la face antérieure du bassinet : 44 fois sur 100, 1, 2 ou 3 branches enjambent la veine et se placent au-devant d'elle, plus ou moins près du hile. Une subdivision constante — *artère sus-rétro-pyélique* — passe derrière le bassinet pour suivre la lèvre postérieure du hile [En raison de leur grande importance pratique, j'ai reporté à l'article : Circulation rénale, tout ce qui concerne la répartition des troncs rénaux et de leurs collatérales, ainsi que leurs variations — si fréquentes — de nombre et de distribution].

§. 7. — Les Artères Génitales Internes.

Spermatiques ou testiculaires chez l'homme, **Ovariennes** chez la femme, elles ont dans les deux sexes, même trajet addominal. L'une droite, l'autre gauche, elles émergent de la face antérieure de l'aorte, généralement au-dessous de l'origine des rénales, à mi-chemin entre les deux mésentériques. Ces artères grêles comme un fil de fouet, à long trajet, descendent en divergeant, et après avoir rejoint leurs veines homonymes, traversent la région lombaire, en passant au-devant de l'uretère qu'elles croisent en X très allongé.

Chez l'homme, **La Spermatique** glisse sous le péritoine de la fosse iliaque interne ; traverse le canal inguinal, avec les éléments du cordon spermatique, au-devant du canal déférent ; descend dans les bourses et se distribue à l'épididyme et au testicule ; — à sa terminaison, elle s'anastomose avec les artères funiculaire et déférentielle (*anastomose spermatico-funiculo-déférentielle* de J. Colle).

Chez la femme, **l'Ovarienne** descend au-devant de la paroi lombaire en compagnie de ses veines homonymes, soutenue par les faisceaux musculaires lisses

du ligament lombo-ovarien. Elle aborde le détroit supérieur du bassin à l'extrémité du diamètre transverse. Flexueuse dans la graisse sous-péritonéale, elle passe entre la trompe qui est au-dessus et en avant et le hile de l'ovaire et se bifurque en : une branche *ovarienne proprement dite*, pour l'ovaire et le ligament utéro-ovarien ; une branche *tubaire externe* pour le pavillon (*rameau infundibulaire*), et l'ampoule de la trompe (*branche salpingienne moyenne*, anastomosée avec une des terminales de l'utérine, indifféremment la tubaire antérieure ou la tubaire interne).

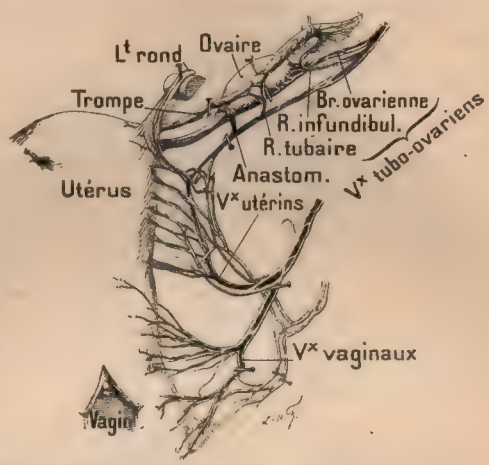

Fig. 279 (Farabeuf). — *Artères et Veines de l'utérus et de ses annexes sur une petite fille non pubère* (grandeur nature).

Primitivement, l'ovarienne ne se rend qu'à l'ovaire ; née avec lui dans l'abdomen, elle descend avec lui, en s'allongeant, dans le ligament lombo-ovarien. — Secondairement, elle n'inoscule largement avec les terminales de l'utérine, disposition qui explique la dénomination désuette d'utéro-ovarienne.

Les génitales internes sont sujettes à de fréquentes variations. Voici celles que j'ai notées, d'après 140 sujets : 1° le cas le plus fréquent est celui de deux artères naissant *sensiblement* au même niveau, 46,25 pour 100 ; disposition habituellement choisie comme type ; — 2° deux artères émergeant à un niveau différent 32,35 pour 100 ; — 3° la multiplicité a été observée 20 fois sur 140. — L'analyse montre encore : α) les variétés d'émergence, dans la proportion de 3 à 10 ; β) les anomalies de nombre, dans la proportion de 10 à 19.

Classification.

A. 2 Spermatiques une droite, une gauche. 85.70 pour 100.	côte à côte 45.71 pour 100	origine basse (normale)	36
		— haute	23
		— très haute	5
	d'un tronc unique tôt bifurqué 1.5 pour 100		2
	à un niveau différent 32.85 pour 100.	la gauche plus haut que la dr.	22
		la droite plus haut que la g.	24
	l'une de l'aorte, la 2e d'une collatérale 5.72 pour 100.	de la rénale gauche unique	1
		de la rénale dr. ou g. supplémentaire	5
		d'un tronc capsulo-spermatique	2
B. Spermatiques multiples. 14.30 pour 100.	I. Triplicité. 10 pour 100.	2 à droite. 1 à gauche	8
		2 à gauche. 1 à droite	6
	II. Quadruplicité 3.57 pour 100		5
	III. Quintuplicité 0.73 pour 100		1
			140

§ 8. — L'Artère Mésentérique Inférieure.

D'un diamètre de 4-5 mm., elle irrigue TOUTE LA MOITIÉ GAUCHE DU GROS INTESTIN. — Son origine, remarquablement fixe comme celle de son homonyme supérieure, se fait un peu à gauche de l'axe de l'aorte, à mi-chemin entre sa bifurcation et l'émergence des rénales (à 3-4 cm. au-dessus de la bifurcation,

Okinczyc). Appliquée sur 2 cm. de la face antérieure de l'aorte par les filets sympathiques, peu serrés, du plexus mésentérique inférieur, elle se dévie vers la gauche, descend en avant en décrivant sous le mésocôlon ascendant (ou entre ses deux feuillets quand ils existent), puis dans le mésocôlon de l'anse oméga, une courbe à concavité postéro-interne. Elle se termine par l'*hémorrhoïdale supérieure*.

Rapports. — Sa *première portion — lombaire* — répond : en arrière, à la jonction des 3e et 4e portions du duodénum, à l'aponévrose du psoas gauche dont elle reste séparée par le feuillet gauche du mésocôlon descendant ou par son fascia d'accolement ; — en arrière et en dehors, aux vaisseaux spermatiques et à l'uretère gauches ; — en arrière et en dedans, aux ganglions pré et latéro-aortiques gauches, puis aux vaisseaux iliaques primitifs gauches.

Sa *deuxième portion — pelvienne* — descend dans l'épaisseur du mésocôlon de l'anse oméga jusqu'au-devant de la 2e sacrée.

Sa veine satellite — petite mésaraïque — monte sur son côté externe jusqu'à la hauteur de l'artère iliaque primitive, puis à partir de là suit un trajet ascendant indépendant.

Ses collatérales naissent de son bord gauche : 1° la *colique supérieure gauche* ou *artère de l'angle splénique*, souvent de très faible calibre, s'anastomose : en haut dans le mésocôlon transverse avec la colique supérieure droite — **arcade de Riolan** ; en bas avec la suivante ; elle présente des rapports très étroits avec le pôle inférieur du rein gauche ; 2° l'*artère des côlons iliaque et oméga* (souvent dédoublée en côliques gauches moyenne et inférieure) descend parallèlement aux vaisseaux iliaques et « se bifurque, en général assez tôt, en deux branches supérieure et inférieure ; ces dernières à leur tour se divisent et ainsi se dessinent une à deux séries d'arcades » (Corsy et Aubert, 1913), la plus inférieure apparaissant un peu au-dessous du promontoire et à sa gauche (Hartmann, fig. 869).

Sa terminale — *hémorrhoïdale supérieure* — tombe dans la partie postérieure gauche du pelvis pour atteindre le haut rectum ; on l'appelle encore *artère principale du rectum*. Elle se divise à la face postérieure de cette portion d'intestin en deux terminales non anastomosées *avec les hémorrhoïdales moyennes* (Hartmann).

Caractère segmentaire des artères abdominales. — Mes recherches personnelles, sur 225 sujets de tous âges, m'ont conduit à la loi qui régit la répartition des artères de l'abdomen, tant anormales que normales. Les branches de l'aorte abdominale que je viens de décrire figurent le régime normal ou constant, qui comprend : *a*) trois artères impaires médianes, la cœliaque et les deux mésentériques ; *b*) quatre paires d'artères postérieures, pariétales ; *c*) quatre paires d'artères marginales ou latéro-aortiques : diaphragmatiques, capsulaires, rénales, spermatiques.

Marginales et pariétales propres ont pour moi le *caractère essentiel de pouvoir être considérées comme des segmentaires*. Si cette notion apparaît indiscutable pour les intercostales lombaires, elle est beaucoup moins nette pour les marginales : elle seule pourtant permet d'interpréter les innombrables anomalies de ces marginales et de rapporter leur incohérence apparente à des origines invariables. — C'est d'ailleurs l'étude du régime artériel abdominal anormal ou inconstant qui m'a amené à cette conviction.

En me fondant : α) sur le nombre des vertèbres *abdominales* (3 dernières dorsales, 5 lombaires) ; β) sur le nombre anormal maximum d'artères capsulaires, rénales et spermatiques ; γ) sur leurs différences de hauteur d'émergence ; δ) sur leurs anomalies d'émergence, j'admets huit artères métamériques, ainsi réparties : (fig. 280).

S^1, 1re segmentaire phréno-capsulaire : pariétale propre par sa branche phrénique ou principale, marginale par la capsulaire supérieure.

S^2, 2e segmentaire capsulaire moyenne : bifurquée contre la capsule en branche antérieure et postérieure.

S^3, 3e SEGMENTAIRE CAPSULO-RÉNALE représentée : normalement par sa branche antérieure, la capsulaire inférieure ; anormalement par sa branche postérieure, la polaire supérieure du rein, qui par anastomose secondaire peut sembler provenir de la suivante.

S^4, 4e segmentaire rénale vraie. — Immuablement constante, que la rénale soit unique ou côtoyée par 1, 2, 3, (4?) rénales supplémentaires. Sa branche antérieure se place au-devant du bassinet ; sa branche postérieure, rétro-pyélique, derrière le bassinet.

S^5, 5e SEGMENTAIRE SPERMATICO-RÉNALE HAUTE. — Représentée normalement par sa branche antérieure, spermatique, qui à droite, passe au-devant de la veine cave inférieure ; anormalement par sa branche postérieure spermatique rétro-cave, indépendante ou naissant en commun avec une rénale supplémentaire.

S^6, 6e SEGMENTAIRE SPERMATIQUE VRAIE. — Pouvant évoluer comme S^5 ; sa branche postérieure fournissant : normalement les divisions inférieures de la rénale ; anormalement une rénale supplémentaire indépendante.

S^7, 7e SEGMENTAIRE SPERMATICO-RÉNALE BASSE. — Anormale, pouvant persister dans une spermatique à émergence très basse (branche antérieure) et dans une rénale polaire inférieure (branche postérieure).

S^8, 8e SEGMENTAIRE RÉNALE-SOUS-MÉSENTÉRIQUE INFÉRIEURE. — Anormale, émergeant au-dessous de la mésentérique inférieure et fournissant une polaire inférieure du rein.

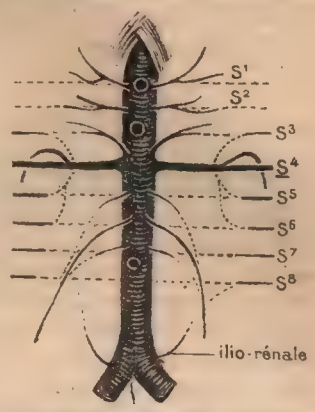

FIG. 280 (diagramme). — *Les huit Segmentaires abdominales marginales.*

Normalement, les anastomoses s'établissent verticalement de S^3, S^5 et S^6 sur S^4 pour former les ramifications rénales. — Anormalement, les pointillés, figurant les portions des segmentaires qui disparaissent au cours du développement, persistent sous forme de rénales supplémentaires, de spermatiques aberrantes, etc. — Toutes les variations des marginales peuvent être interprétées par le schéma.

De ces huit artères métamériques, les cinq premières seules persistent normalement. Toutefois leur disposition primitive est dissimulée par des fusions et coalescences précoces : S^3 par exemple, branchée sur l'émergence de S^4 est considérée comme sa collatérale. S^5, S^7 et S^8 ne persistent que dans les cas anormaux, mais non exceptionnellement, en des spermatiques à émergence variable ou en des rénales supplémentaires.

Il faut en outre signaler les fusions s'établissant, non au voisinage de l'aorte, mais contre le rein, entre les segments moyen et terminal des différentes métamériques ; — vraisemblablement par anastomoses intercalaires verticales : admettre ces relations, c'est éclairer d'un jour lumineux la morphogenèse des anomalies les plus disparates, telles que l'émergence d'une spermatique sur une rénale ou une capsulaire, ou inversement.

C. — LA TERMINALE DE L'AORTE

L'Artère Sacrée Moyenne.

La direction générale de l'aorte est continuée par la sacrée moyenne (fig. 273) qui s'étend de la 4e lombaire à l'extrémité inférieure du rachis. — Ce vaisseau, grêle, émane de la face postérieure de l'aorte, un peu avant sa terminaison ; descend sur le milieu de la face antérieure du sacrum, puis du coccyx, où il se bifurque en deux branches s'anastomosant avec les sacrées latérales.

Ses COLLATÉRALES sont : 1° la *cinquième intercostale lombaire,* qui va rejoindre l'ilio-lombaire, branche de l'hypogastrique ; 2° des *rameaux sacrés,* en nombre

égal à celui des vertèbres sacrées, anastomosés avec les collatérales internes des sacrées latérales. — A sa terminaison, la sacrée moyenne envoie des ramuscules au glomérule coccygien (voir glandes vasculaires sanguines).

D. — LES BRANCHES INFÉRIEURES DE L'AORTE

Les Artères Iliaques primitives ou Iliaques communes.

Elles s'écartent à partir de la terminaison de l'aorte abdominale au-devant de la 4e lombaire sous un angle de 60° à 80°. Chacune d'elles descend obliquement en dehors et un peu en avant jusqu'au-devant de l'articulation sacro-iliaque où elle se bifurque en : branche interne — *Hypogastrique*, destinée au bassin ; branche externe, *Iliaque Externe* qui continue la direction du tronc-souche le long du détroit supérieur, puis dans le membre inférieur à la racine duquel elle prend le nom de *fémorale*.

Rapports. — L'iliaque primitive répond : *en avant*, au péritoine, et près de sa terminaison à l'uretère et aux vaisseaux génitaux internes qui la croisent obliquement ; *en arrière et en dedans* à la veine iliaque primitive. — L'iliaque primitive droite, plus longue (d'un centimètre) que la gauche surcroise à angle aigu la veine homonyme gauche à sa terminaison, puis se place en avant et en dehors de la veine homonyme droite.

Les iliaques communes n'émettent que des collatérales peu importantes.

Article IV.

L'ARTÈRE ILIAQUE INTERNE OU HYPOGASTRIQUE

L'hypogastrique est l'artère du petit bassin. Elle y plonge presque verticalement au-devant de l'articulation sacro-iliaque et de sa veine satellite, en croisant le bord interne du psoas. Recouverte par le péritoine, son bord antérieur est croisé par l'uretère dans les deux sexes. — Chez la femme, elle forme la limite postérieure de la fossette ovarienne (voir ovaire). — « Cette artère, dont le tronc est à peine long de 2 centimètres... émet neuf branches qui s'en vont en arrière et en avant, aux parois et aux viscères. La plupart naissent, le plus souvent, des branches postérieure et antérieure d'une sorte de bifurcation » (Farabeuf).

A. — BRANCHES PARIÉTALES DE L'HYPOGASTRIQUE

Au nombre de six, on peut les répartir en deux groupes : l'un intra-pelvien formé par l'*ilio-lombaire* et la *sacrée latérale* ; l'autre extra-pelvien comprenant *la fessière, l'ischiatique, l'obturatrice, la honteuse interne.*

§ 1. — **L'Artère Ilio-lombaire.**

Elle naît de la partie postérieure de l'hypogastrique, souvent d'un tronc commun qui donne la sacrée latérale et se termine par la fessière. Elle monte en arrière jusqu'au détroit supérieur ; là elle s'enfonce sous le psoas pour se bifurquer en : une *branche iliaque* ou *transverse* qui se ramifie dans le muscle

iliaque et donne l'artère nourricière de l'ilion ; une *branche lombaire* ou *ascendante*, postérieure, qui s'anastomose avec la dernière lombaire (de la sacrée moyenne); elle donne des rameaux musculaires au psoas et au carré des lombes.

§ 2. — L'Artère Sacrée Latérale.

Elle descend, parallèle à la sacrée moyenne, au-devant des origines du muscle pyramidal et des branches antérieures du plexus sacré, le long de la série

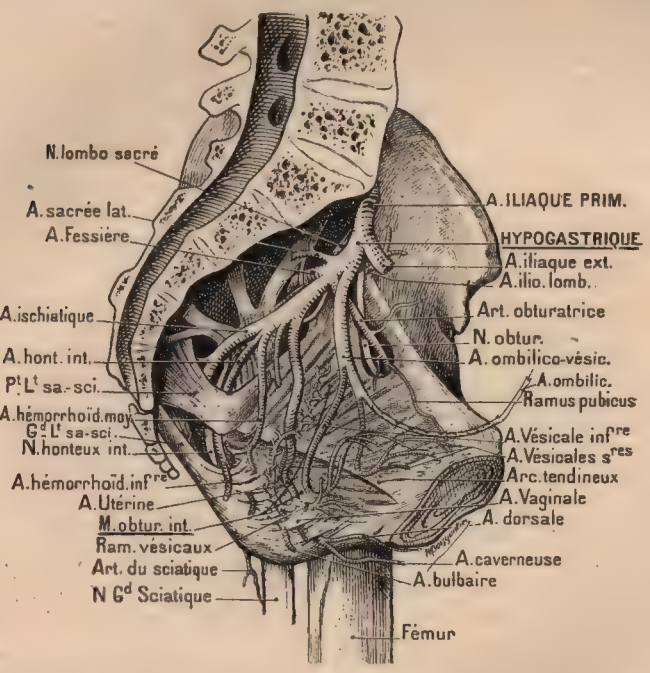

Fig. 281 (d'après une planche du Pr Farabeuf). — *L'Artère hypogastrique gauche de la femme.*

des trous sacrés. Elle fournit : des collatérales externes qui, par chacun des trous sacrés, pénètrent dans le canal sacré ; des collatérales internes anastomosées avec les branches transversales de la sacrée moyenne.

La sacrée latérale est souvent double : *la supérieure* s'engage dans le premier trou sacré ; « *l'inférieure*, branche de la fessière, en revient, à travers le muscle pyramidal qu'elle perfore, avant d'apparaître dans le bassin » (Farabeuf).

Les collatérales de la sacrée latérale et leurs anastomoses consacrent, dans l'excavation, le **caractère segmentaire** des branches émergeant sur toute la longueur du rachis à partir de la 4e dorsale. Le type métamérique apparaît avec évidence au-devant du sacro-coccyx.

§ 3. — L'Artère Fessière.

Branche principale et la plus volumineuse de l'hypogastrique (son diamètre moyen égale 6 mm.), elle est aussi sa branche de terminaison postérieure. —

Elle naît dans l'intérieur du bassin en arrière et en dedans des autres branches de l'hypogastrique; descend contre la paroi pelvienne, s'incline légèrement en dehors et s'engage dans le V que forme le tronc lombo-sacré s'unissant au premier nerf sacré. Continuant sa marche perforante en arrière et en dehors sur une longueur de 3 à 4 centimètres, elle sort du bassin et gagne la fesse par la partie la plus élevée de la grande échancrure sciatique, entre le bord supérieur du pyramidal qui est en bas et la voûte osseuse qui est en haut, et sous laquelle elle se recourbe; l'espèce de canal ostéo-fibreux qu'elle traverse pourrait être appelé avec Bouisson, *canal fessier* (on dit aussi : *canal de Bouisson*).

Hors du bassin, le trajet de la fessière est très court : il atteint a peine un centimètre. L'artère se divise tout de suite en deux terminales : *profonde* et *superficielle*. Avec elle, le nerf fessier supérieur sort du bassin ; dès son arrivée dans la fesse, le nerf est *au-dessous et en dehors* de la terminaison du tronc fessier artériel. Deux veines accompagnent chaque branche de la fessière.

Branches collatérales. — Dans son trajet intrapelvien, elle peut fournir des ramuscules aux muscles iliaque, obturateur interne, releveur de l'anus, pyramidal; au rectum, à l'os iliaque, à l'articulation sacro-iliaque.

Branches terminales. — La *Branche profonde* s'insinue entre le fessier moyen et le fessier profond; dirigée en haut et en avant, elle se divise en deux rameaux : le supérieur, principal, accompagné par le nerf fessier supérieur, suit la ligne demi-circulaire inférieure, donnant ses ramuscules aux muscles fessiers moyen et profond et à l'os iliaque; il s'avance jusqu'au tenseur du fascia lata où il s'anastomose avec la circonflexe externe (de la fémorale profonde); — l'inférieur fournit des ramuscules aux fessiers moyen et profond, au grand trochanter, à la capsule articulaire de la hanche; il s'anastomose avec les rameaux de l'ischiatique, et de la circonflexe postérieure en arrière, de la circonflexe antérieure en avant.

La *Branche superficielle*, destinée surtout au grand fessier, suit d'abord la ligne courbe demi-circulaire supérieure, abandonnant de nombreux ramuscules qui criblent littéralement les insertions pelviennes du grand fessier et s'anastomosent avec les terminaisons de l'ilio-lombaire, des lombaires, des branches dorsales de la sacrée latérale ; en avant elle se continue en suivant la crête iliaque jusqu'à l'épine iliaque antéro-supérieure.

§ 4. — L'Artère Ischiatique ou Fessière Inférieure.

Elle descend au-devant des branches antérieures du plexus sacré, sort du bassin au-dessous du muscle pyramidal, en compagnie du nerf grand sciatique, par la partie inférieure de l'échancrure sciatique. Elle descend vers l'ischion et se bifurque en deux branches : la 1re *interne*, « larde de ses rameaux le grand ligament sacro-sciatique pour atteindre les origines basses du grand fessier; l'une va jusqu'au coccyx » (Farabeuf). Elle s'anastomose avec la branche superficielle de la fessière ; — la 2e *externe*, qui donne l'artère, constante, du nerf grand sciatique, distribue ses rameaux descendants aux muscles grand fessier, obturateurs, carré crural ; elle est anastomosée avec la circonflexe postérieure.

§ 5. — L'Artère Obturatrice.

Variable dans son origine, elle naît tantôt de l'hypogastrique (fig. 281), tantôt de l'épigastrique (fig. 171) et même de la fémorale.

Quand elle sort de l'hypogastrique, elle se dirige en bas et en avant, le long

de la paroi latérale de l'excavation, et arrive au canal sous-pubien dans l'intérieur duquel elle se bifurque en ses deux terminales.

Dans le bassin, elle répond : en dehors à l'obturateur interne recouvert de son aponévrose, en dedans au péritoine et au canal déférent, au-dessus au nerf obturateur qui la rejoint au canal sous-pubien.

Outre ses rameaux musculaires (psoas, obturateur interne) et articulaires, sa collatérale principale est *l'anastomose avec l'épigastrique* (fig. 282), qui émane du vaisseau au moment où il va traverser le trou sous-pubien.

Dans la cuisse, elle se bifurque en ses deux TERMINALES : *l'antérieure*, interne, continue le tronc d'où elle provient à travers la membrane obturatrice, descend entre l'obturateur externe et la branche ischio-pubienne pour se terminer dans le petit et le grand adducteurs ; — la *postérieure*, externe, glisse entre les deux muscles obturateurs qu'elle irrigue, et fournit un rameau articulaire, qui gagne le ligament rond et la tête du fémur après avoir traversé l'échancrure ischio-pubienne. Sous le muscle carré crural, elle s'anastomose avec l'ischiatique.

§ 6. — L'Artère Honteuse Interne.

Elle figure la branche terminale de l'hypogastrique. Elle se dirige vers la

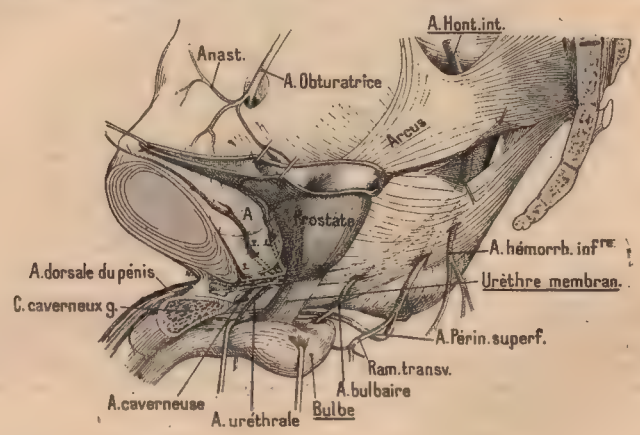

FIG. 282 (FARABEUF). — *La Honteuse interne et ses branches chez l'homme.*

grande échancrure sciatique, et *sort un instant du bassin*, en compagnie de l'ischiatique ; dans son court trajet fessier, elle est placée en dehors de cette artère dont elle reste séparée par le nerf honteux interne. Elle contourne l'épine sciatique et *rentre dans le bassin* par la petite échancrure sciatique. Pénétrant entre les deux feuillets de l'aponévrose du muscle obturateur interne (*canal d'Alcock*), « paroi externe de la fosse graisseuse ischio-anale dont le releveur est la paroi interne, l'artère se dirige suivant un trajet courbe, en bas, en avant, enfin un peu en haut, le long de la branche ischio-pubienne ; tout naturellement, elle se trouve entre les deux feuillets du plancher uro-génital (voir périnée). Elle suit les insertions de ce plancher jusqu'au voisinage de la symphyse ; alors elle traverse les forts trousseaux ligamenteux pubo-caverneux pour apparaître, de chaque côté, dorsale de la verge ou du clitoris » (Farabeuf).

COLLATÉRALES. — *a*) L'A. HÉMORRHOÏDALE INFÉRIEURE OU ANALE, souvent double

ou triple, qui traverse la graisse de la fosse ischio-anale (Voir rectum), pour se distribuer à la portion anale du rectum (elle s'y anastomose avec l'hémorrhoïdale moyenne) et au sphincter externe de l'anus ; — *b*) L'A. PÉRINÉALE SUPERFICIELLE ; née en dedans de la partie basse de l'ischion, elle contourne le bord postérieur du muscle transverse superficiel du périnée pour se diriger en avant, dans le triangle bulbo-uréthral. Après avoir fourni des ramuscules (l'un d'entre eux est *l'a. périnéale transverse*), elle se bifurque en un rameau interne et un rameau externe plus grêle. Ses divisions terminales destinées au scrotum chez l'homme,

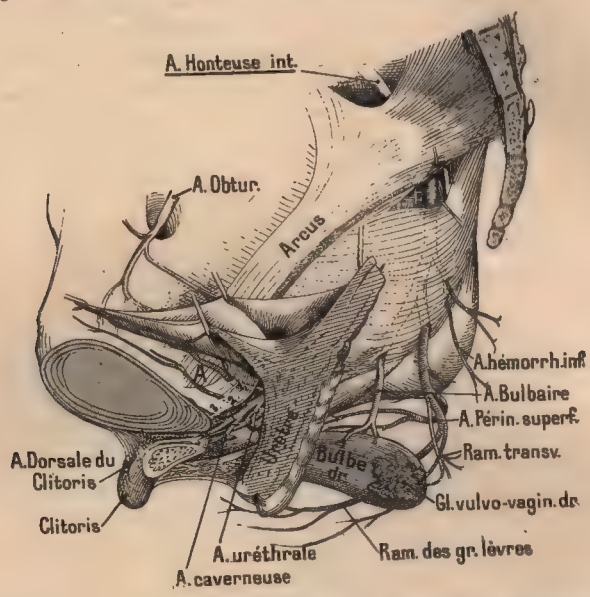

FIG. 283 (FARABEUF). — *Les Artères périnéales, c'est-à-dire la Honteuse interne et ses branches chez la femme.*

Dans la partie inférieure de la moitié droite de l'excavation, col de la vessie soulevé en entonnoir et urèthre à gauche desquels passe la coupe verticale sagittale. L'arcus *A.* ; — branches ascendantes : prévésicale 1, graisseuse 2, symphysiennes postérieure 3, et antérieure 4.

aux grandes lèvres chez la femme, s'anastomosent avec les honteuses externes, branches de la fémorale ; — *c*) L'A. BULBAIRE OU TRANSVERSE PROFONDE ; — la plus grosse des collatérales, elle perfore le feuillet inférieur du plancher uro-génital et se dirigeant en avant et en dedans, presque transversalement, elle pique la partie supérieure du bulbe de l'urèthre chez l'homme, la partie postéro-externe du bulbe de la vulve chez la femme ; — *d*) L'A. CAVERNEUSE, volumineuse chez l'homme, grêle chez la femme, perfore le plancher uro-génital et pénètre le corps caverneux (de la verge ou du clitoris) du côté correspondant par sa face supéro-interne ; — *e*) L'A. URÉTHRALE, surtout importante chez l'homme, où elle dessert toute la portion du corps spongieux de l'urèthre intermédiaire au bulbe et au gland ; — *f*) Des collatérales ascendantes : *anastomose avec l'obturatrice ; vésicale antérieure ascendante*, « la seule communication sérieuse qui existe entre le système vasculaire pelvien viscéral et le système périnéal » (Farabeuf) ; *graisseuse*, prévésicale ; *pré-symphysienne* ; *rétro-symphysienne*.

2° La TERMINALE. — La honteuse interne se termine dans l'A. DORSALE DE LA VERGE.

Sortant du périnée entre les faisceaux internes du ligament pubo-caverneux latéral, elle suit la face supérieure du corps caverneux du même côté qu'elle, au-dessous du fascia pénis (voir verge), côtoyée par deux fines veinules satellites et longée : en dehors par le nerf dorsal de la verge, en dedans par la veine dorsale profonde de la verge. Elle donne chemin faisant des artérioles aux corps caverneux et spongieux et va se ramifier dans le gland. — L'ARTÈRE DORSALE DU CLITORIS est très grêle.

B. — BRANCHES VISCÉRALES DE L'HYPOGASTRIQUE

Au nombre de trois, elles sont respectivement destinées : au rectum (*hémorrhoïdale moyenne*), au canal génital (*génito-vésicale*), au canal urinaire (*artère ombilicale*, mère des vésicales latéro-supérieures ou *ombilico-vésicales*). Elles émergent soit directement de l'hypogastrique, soit de la branche antérieure de bifurcation commune à toutes les branches viscérales, soit d'une des branches pariétales.

§ 7. — L'Artère Hémorrhoïdale moyenne ou Rectale.

De faible volume, elle descend en dedans pour se distribuer au fond de l'ampoule rectale. Elle s'anastomose constamment avec l'hémorrhoïdale inférieure ; mais n'a aucune liaison avec la supérieure.

§ 8. — L'Artère Génito-vésicale.

La génito-vésicale (Farabeuf), nom qui convient aux deux sexes, est celle qu'on appelle : l'*utéro-vaginale* de la femme, à quadruple destination (vagino-vésicale, cervico-marginale) ; la *prostato-vésicale* de l'homme à quadruple destination analogue (prostato-vésicale, vésiculo-déférentielle). — Chez la femme, une génitale de renfort, propre au vagin, existe généralement sous le nom de *vaginale inférieure* ou v. longue ou v. postérieure.

CHEZ L'HOMME, elle irrigue la prostate, le col et le fond de la vessie, la vésicule séminale et le canal déférent. Son dédoublement en *prostato-vésicale* et *vésiculo-déférentielle* se fait à un niveau variable ; chacun de ses rameaux principaux pouvant naître directement soit de l'hypogastrique, soit de l'ombilicale, soit de l'hémorrhoïdale moyenne.

La **génito-vésicale**, simple ou dédoublée, naît près du fond de l'excavation et vient d'arrière en avant sous les vésicules et la vessie, jusqu'à la prostate, d'où les qualifications de *prostato-vésicale*, *vésicale postérieure* et *vésicale inférieure* qui lui sont souvent données. En approchant de son but, elle se divise (si elle ne l'est déjà) quelquefois d'une façon typique, idéale, qui est la suivante : branche **prostato-vésicale**, tôt partagée en *prostatique* et *vésicale inférieure*, dirigées en avant ; branche **vésiculo-déférentielle**, également dédoublée en *vésiculaire* et *déférentielle*, celle-ci ascendante, et longue au point d'aller jusqu'au testicule s'anastomoser avec l'artère spermatique.

CHEZ LA FEMME, elle nourrit le col et le corps de l'utérus par l'*utérine* qui remonte et s'anastomose avec l'ovarienne (voir artères de l'utérus). L'utérine fournit des collatérales à la portion pelvienne de l'uretère, au ligament large, à la face antérieure du vagin et au bas-fond de la vessie : *artère vagino-vésicale*, le plus souvent divisée en *vésicale inférieure* et *vaginale antérieure*.

« La **génito-vésicale,** connue sous le nom d'utérine, est plus grosse, plus longue et plus haut née que celle de l'homme. Mais arrivée au fond de l'entonnoir du releveur, sur le côté de ses viscères, elle donne aussi d'abord une branche antérieure, c'était à la prostate et à la vessie, c'est au vagin et à la vessie, d'où les noms de **vagino-vésicale** ou **vésico-vaginale**, divisée en rameau *vaginal* et rameau *vésical inférieur* ; puis une branche ascendante, c'était à la vésicule et au canal déférent jusqu'au testicule, c'est au col et au bord de l'utérus, l'**utérine** proprement dite ou *cervico-marginale*, cette artère du bord, cette marginale, s'unissant à l'ovarienne, spermatique, comme la déférentielle s'unit à la testiculaire, spermatique » (Farabeuf).

L'Artère Utérine (*génito-vésicale de la femme*) descend de haut, accolée à la paroi pelvienne, dans la fossette ovarienne. D'abord modérément sinueuse et presque verticale, elle est couverte en avant et en dedans par l'uretère qui fina-

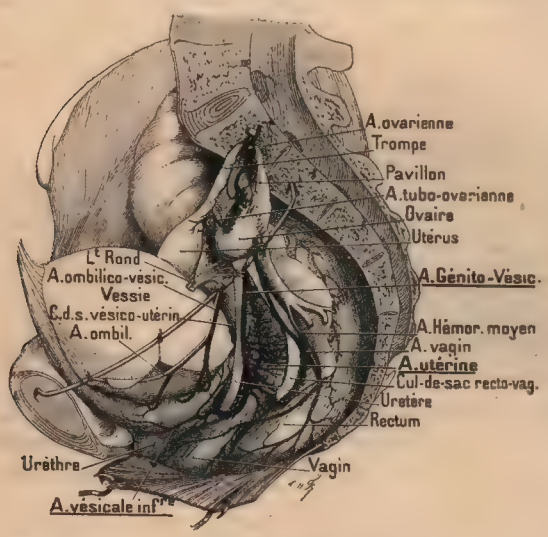

Fig. 284 (Farabeuf). — *L'Artère* Génito-vésicale *typique de la femme.*

L'uretère flanqué et contourné par l'artère génito-vésicale qui donne séparément ou par un tronc commun : la *vésicale inférieure*, un troncule ou des rameaux *vaginaux antéro-supérieurs* ; devenue ascendante au côté du vagin et du col, elle leur fournit deux séries de ramuscules repliés sur eux-mêmes. — L'inosculation des artères tubo-ovarienne et utérine proprement dite se fait au milieu des origines du ligament rond.

La vaginale est rattachée par un lien à l'hémorrhoïdale moyenne dont elle est souvent une collatérale.

lement se trouvera et descendra derrière elle. « Au fond du bassin, elle quitte la paroi latérale pour se porter horizontalement en dedans dans la base du ligament large. *Déjà très flexueuse, elle croise l'uretère* en avant et au-dessus, à 2 centimètres à peine des bords de l'utérus. Après avoir fourni ses collatérales à la vessie, vésicale inférieure, et au vagin, vaginale, elle « se recourbe en haut et grimpe de plus en plus flexueuse, attachée de long au bord latéral du col, attachée de court au corps de l'utérus » (Farabeuf). Elle monte, au milieu de grosses veines satellites, en décrivant de nombreuses sinuosités le long des bords latéraux de l'utérus, dans l'intervalle laissé par l'écartement des feuillets du ligament large ; elle abandonne aux parois antérieure et postérieure de l'utérus des artères extrêmement flexueuses, « qui pénètrent jusqu'à la garde dans le tissu musculaire et s'y enracinent par d'immédiates ramifications », s'y divisent et s'y anastomosent largement dans la couche musculaire moyenne. En haut, vers l'extrémité interne de la trompe, elle se bifurque en deux branches : *tubaire antérieure* et *tubaire interne* ; constamment anastomosées chez l'adulte dans le mésosalpinx, soit avec l'ovarienne, soit avec une de ses branches, en particulier la tubaire externe.

§ 8'. — **L'Artère Vaginale inférieure.**

Née de l'hypogastrique, de l'ombilicale, de l'utérine, ou plus rarement de l'hémorrhoïdale moyenne, elle se dirige en bas et en avant; elle atteint les bords latéraux du vagin, sur les 2/3 inférieurs duquel elle répand ses branches antérieures et postérieures. Ses rameaux les plus inférieurs vont aux bulbes de la vulve. Elle s'anastomose avec la bulbaire et l'uréthrale, de la honteuse interne.

§ 9. — **L'Artère Ombilicale.**

L'ombilicale, vaisseau d'importance capitale pendant la vie fœtale, s'oblitère après la naissance. Seule, sa portion initiale, restée perméable, est l'origine des artères vésicales supérieure et antérieure.

Chez le fœtus, elle continue directement l'iliaque primitive; au début du développement, son volume est considérable, par rapport à celui de l'hypogastrique. Jusqu'à la fin de la vie fœtale, elle porte le sang veineux du fœtus au placenta, organe de l'hématose. Elle est alors représentée par un vaisseau large et épais qui, du bord antérieur de l'hypogastrique, passe sur les côtés de la vessie et de l'ouraque en décrivant, sous le péritoine qu'elle soulève, une longue courbe à concavité supérieure. Elle traverse l'ombilic et s'engage dans le cordon ombilical, en compagnie de son homonyme opposée et de la veine ombilicale. Au placenta, elle se ramifie.

Dans les premiers jours qui suivent la naissance, les deux ombilicales tendent vers l'oblitération : celle-ci s'effectue par prolifération de la tunique interne des deux vaisseaux. — Ils sont remplacés désormais par des cordons fibreux placés sur les côtés de la vessie puis derrière la paroi abdominale antérieure (voir vessie), sauf dans le court trajet qui confine à l'hypogastrique, qui fournit les rameaux vésicaux destinés à l'irrigation du dôme vésical.

Après la naissance, la portion perméable de l'artère ombilicale accolée à la paroi latérale de l'excavation donne deux collatérales : la **vésicale** ou **ombilico-vésicale postérieure**, qui descend jusqu'au muscle releveur et se ramifie en branches longues ascendantes sous le péritoine vésical ; l'**ombilico-vésicale antérieure** qui fournit à la face antérieure de la vessie, où ses rameaux s'anastomosent avec la *vésicale antérieure ascendante* (de la honteuse interne) ; ses rameaux descendants rejoignent les ramuscules de la prostatique et de la vésicale inférieure (chez l'homme), de la vaginale (chez la femme).

Article V.

L'ARTÈRE ILIAQUE EXTERNE

L'iliaque externe, continuant la direction de l'iliaque commune, s'étend obliquement en bas et en dehors jusqu'au milieu de l'arcade crurale sous laquelle elle s'engage pour sortir du ventre et devenir *Fémorale*.

Elle suit le détroit supérieur dans un dédoublement du fascia iliaca, dont le mince feuillet superficiel, *Abernethy's fascia*, l'applique au-devant et en dedans du psoas avec la veine (qui est en dedans et en arrière) et les lymphatiques. Ces vaisseaux et le muscle, recouverts par le péritoine « débordent la partie latérale de la ligne innominée, d'un large travers de doigt et plus, et forment, au-dessus de la paroi postéro-latérale de l'excavation, une corniche saillante sur

laquelle doivent se recourber l'uretère et les vaisseaux hypogastriques » (Farabeuf). Plus en avant, le paquet vasculaire est croisé par le canal déférent chez l'homme, le ligament rond et les vaisseaux utéro-ovariens chez la femme. Le côlon ilio-pelvien à gauche, la terminaison de l'iléon à droite, recouvrent les vaisseaux iliaques externes.

Deux COLLATÉRALES, importantes : *épigastrique*; *circonflexe iliaque profonde.*

§ 1. — L'Artère Épigastrique.

Née sur le côté antéro-interne de l'iliaque externe, à 5-15 mm. au-dessus de l'arcade crurale, elle se porte en haut, en avant et en dedans, en décrivant une courbe à concavité supérieure, *qui est embrassée, à l'orifice externe (supérieur) du canal inguinal, par le canal déférent chez l'homme, le ligament rond chez la femme* (rapport principal). A la face postérieure de la paroi abdominale, elle marque la séparation entre la fossette inguinale externe et la fossette inguinale moyenne. Glissant entre le péritoine pariétal qu'elle soulève et le fascia transversalis, elle atteint la face postérieure du muscle grand droit, contre laquelle elle monte verticalement, pénètre dans l'épaisseur même du muscle, en compagnie de ses deux veines ; elle s'y anastomose avec les terminales : de la mammaire interne (branche de la sous-clavière), des intercostales lombaires et des dernières intercostales dorsales.

Outre ses *rameaux musculaires* et son *anastomose constante avec l'obturatrice* (p. 186, figure 171), l'épigastrique donne : *a*) l'*artère funiculaire* ou *spermatique externe*, qui, chez l'homme, accompagne le cordon spermatique à travers le canal inguinal et les bourses, abandonne des ramuscules au crémaster et gagne le testicule où elle s'anastomose avec la spermatique interne et la déférentielle. Chez la femme, elle s'étend grosse comme un cheveu et très flexueuse le long du ligament rond de l'utérus ; elle s'anastomose contre l'utérus avec la tubaire antérieure, par un ou plusieurs rameaux ; — *b*) le *rameau rétro-pubien* qui suit le bord supérieur du pubis.

§ 2. — L'Artère Circonflexe Iliaque Profonde.

Née sur le côté externe de l'iliaque externe, elle se porte en haut et en dehors suivant la face postérieure de l'arcade de Fallope, atteint l'épine iliaque antéro-supérieure au niveau de laquelle elle se bifurque : son *rameau ascendant* ou *abdominal*, se distribue dans les muscles transverse, petit et grand obliques ; il s'anastomose avec l'épigastrique et la sous-cutanée abdominale ; — son *rameau horizontal* ou *iliaque* suit la lèvre interne de la crête iliaque, se distribue aux muscles iliaque, transverse et petit oblique ; il s'anastomose avec la branche iliaque de l'ilio-lombaire, plus haut avec les terminales des intercostales lombaires.

CHAPITRE QUATRIÈME

LES VEINES DU TRONC (1)

A. — SYSTÈME DE LA VEINE CAVE INFÉRIEURE

La VEINE CAVE INFÉRIEURE est le vaisseau unique résumant toute la circulation veineuse sous-diaphragmatique : 1° par ses deux grosses branches d'origine : *veines iliaques primitives*, auxquelles aboutissent toutes les veines des membres inférieurs (elles sont décrites avec leurs régions) et du bassin ; 2° par les veines abdominales pariétales et viscérales ; 3° immédiatement au-dessous du diaphragme elle reçoit, indirectement, par un groupe de vaisseaux spéciaux — système porte, auxquels aboutit la veine ombilicale — tout le sang veineux de l'appareil digestif sous-diaphragmatique.

ARTICLE I.

LES VEINES ILIAQUES

A. — LA VEINE ILIAQUE EXTERNE

Continuant la veine fémorale, elle s'engage dans le grand bassin, suivant le détroit supérieur, contre le bord interne du psoas auquel elle est accolée par un mince feuillet dépendant du *fascia iliaca*. Dans ce trajet, obliquement ascendant en haut et en dedans, elle est satellite de l'artère iliaque externe, qu'elle côtoie en dedans et un peu en arrière.

Au-devant de l'articulation sacro-iliaque, elle s'unit à la veine hypogastrique pour former la veine iliaque primitive. Elle est recouverte à sa terminaison par l'artère hypogastrique qui la croise.

Ses AFFLUENTS sont : l'*épigastrique*, les *circonflexes iliaques profondes*.

La **Veine Epigastrique** unique à sa terminaison, est formée par deux veines, satellites de l'artère et anastomosées au-dessus de l'ombilic, avec le système cave supérieur par l'entremise des veines mammaires internes.

Les **Veines Circonflexes iliaques profondes** sont satellites de l'artère homonyme.

(1) Ce chapitre n'étudie que les veines du tronc appartenant à la grande circulation, c'est-à-dire le système des caves supérieure et inférieure. J'ai déjà dit qu'il me semblait impossible de séparer la description des vaisseaux pulmonaires de celle de l'appareil respiratoire.

L'iliaque externe est souvent reliée aux veines pelviennes par la grosse veine obturatrice.

B. — LA VEINE ILIAQUE INTERNE OU HYPOGASTRIQUE

Volumineuse et courte, placée en dedans et en arrière de son artère satellite, elle résume la circulation veineuse de tout le petit bassin et du périnée, de la fesse et d'une partie de la cuisse.

Tous ses affluents répondent aux collatérales artérielles ; exception faite pour l'artère ombilicale qui doit, on l'a vu, être placée tout à fait à part. — Comme les artères, on les divise en branches pariétales (ilio-lombaires, sacrées latérales, fessières, ischiatiques, obturatrices, honteuses internes) et viscérales (vésico-génitales, hémorrhoïdales moyennes).

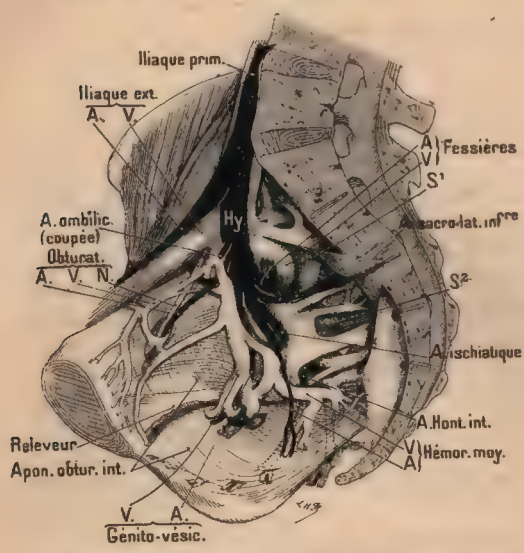

Fig. 285 (Farabeuf). — *Les Artères et les Veines Hypogastriques ; leurs branches pariétales et viscérales.*

Les branches viscérales sont rendues visibles grâce à la destruction de l'aponévrose cache-vaisseaux, sacro-génitale, dont le milieu des insertions osseuses est relevé par une érigne... La veine hypogastrique est un plexus où confluent ses origines énormes, nombreuses, anastomosées.

§ 1. — Les Veines Pelviennes Pariétales.

1° **La Veine Ilio-lombaire.** — Habituellement double, anastomosée avec les rameaux transversaux des sacrées latérales, elle est reliée en haut à la veine lombaire ascendante. Comme la suivante, elle est rattachée à la circulation veineuse du rachis par les affluents qu'elle reçoit des dernières lombaires intra-rachidiennes.

2° **Les Veines Sacrées Latérales.** — Étendues verticalement au-devant des trous sacrés antérieurs (fig. 296), elles sont unies par leurs rameaux transversaux à l'ilio-lombaire et à la sacrée moyenne (*plexus sacré antérieur*). Des veines émissaires postérieures les font communiquer avec les veines du canal sacré.

3° **Les Veines Fessières.** — Suivant leur artère satellite, reliées par des anastomoses transversales, elles se rejoignent à l'échancrure sciatique en un gros tronc, unique ou double.

4° **La Veine Ischiatique ou Fessière Inférieure.** — Volumineuse, elle s'anastomose : profondément avec la veine fémorale profonde par les deux premières veines perforantes ; superficiellement : α) avec une veine, verticalement ascendante qui l'unit à la saphène interne, quelquefois à la veine poplitée ; β) avec les veines périnéales superficielles ; γ) avec les veines anales.

5° **La Veine Obturatrice** (fig. 285 et 286). — La Veine Obturatrice mérite

une mention spéciale. Elle est formée : *a*) par des affluents externes venant de la région supéro-interne de la cuisse, satellites des deux terminales, antérieure et postérieure de l'artère, et anastomosés avec les veines ischiatiques, fessières et fémorale profonde; *b*) par des anastomoses ; l'une ascendante, venant de la veine honteuse interne, l'autre descendante, venant de la veine iliaque externe ; *c*) par des veinules internes rétro-pubiennes. Toutes ces veines se rassemblent à l'entrée de la gouttière sous-pubienne en formant le CONFLUENT VEINEUX OBTURATEUR (Farabeuf) d'où partent : en arrière la *veine obturatrice inférieure* qui va à l'hypogastrique ; en haut la *veine obturatrice supérieure* qui rejoint la veine iliaque externe, près de sa terminaison.

L'obturatrice inférieure, chez la femme, est toujours anastomosée avec la collectrice utéro-vaginale postérieure, et rejointe en arrière vers son embouchure « par l'hémorrhoïdale moyenne, la honteuse interne, l'ischiatique, une sacrée latérale inférieure ; d'où confluent plexiforme, commencement du gros et court tronc veineux hypogastrique » (Farabeuf).

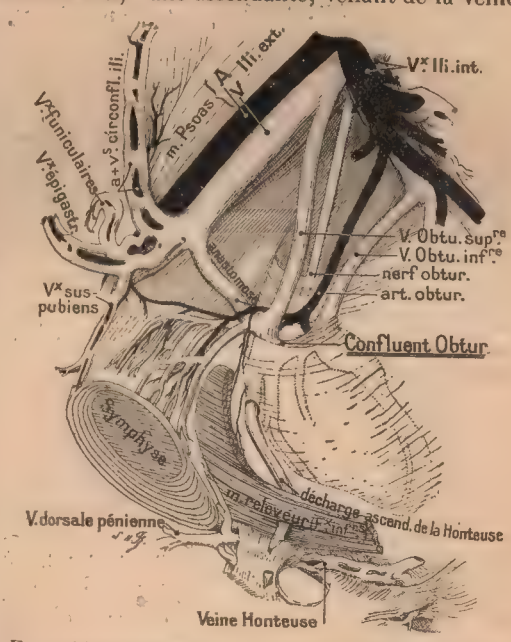

FIG. 286 (FARABEUF). — *Les Veines de la paroi latérale droite du petit bassin.*

« Cette vue de l'intérieur de la moitié droite du bassin a été représentée pour montrer le confluent magnifique des Veines Obturatrices, ses affluents, ses décharges, ses anastomoses. »

(Les artères sont en noir plein.)

6° **La Veine Honteuse Interne** (fig. 171, 287 et 288). — La VEINE HONTEUSE INTERNE recueille : principalement tout le sang du périnée

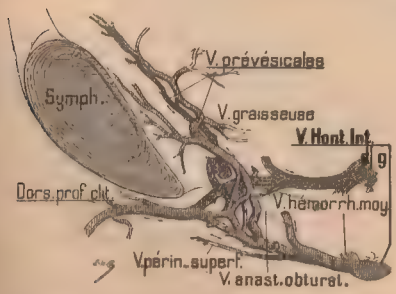

FIG. 287 (FARABEUF). — *Les Deltas veineux prévésicaux, rétrosymphysiens chez la femme.*

Il faut surtout considérer la constitution du plexus idéalement simple, deux fois deltoïde, sus-uréthral et pré-cervico-vésical qui résulte de la bifurcation de la dorsale profonde cliteridienne et de la descente des deux veines prévésicales principales... Que l'on veuille bien constater d'après cette figure, que la nature elle-même se charge de débrouiller aux yeux de l'anatomiste visuel, le fameux et prétendu inextricable plexus de Santorini » (Farabeuf).

et des organes génitaux externes ; accessoirement des veinules moins considérables descendant au-devant de la vessie.

La VEINE DORSALE PROFONDE (fig. 286) *de la verge ou du clitoris*, médiane et unique sur le dos de l'organe, monte vers le pubis, recueillant le sang des corps

caverneux. « *Elle constitue l'origine principale des honteuses internes*, en se bifurquant dans la fissure sous-symphysienne. Chacune de ses branches de bifurcation, désormais honteuse interne, s'introduit dans l'épaisseur du bord antérieur du plancher (périnéal) et se rapproche du côté interne de la fin de l'artère homonyme » (Farabeuf). Avec elle, elle pénètre dans le bassin en contournant l'épine sciatique et rejoint l'hypogastrique.

Toutes ses *affluentes*, établies sur le dessin des branches fournies par l'artère honteuse interne, peuvent être divisées en : 1° COLLATÉRALES PÉRINÉALES, « veines ascendantes ou perforantes du feuillet inférieur du plancher » ; *veines caverneuses*, *veines uréthrales*, *veine bulbaire* formée de racines multiples mais souvent unique à sa terminaison ; *veines périnéales superficielles*, « rigoureusement satellites doubles de l'artère homonyme et de ses branches » ; *veines anales*, anastomosées avec les hémorrhoïdales moyennes (voir rectum) ; 2° COLLATÉRALES PELVIENNES, « descendantes ou perforantes du feuillet supérieur du plancher » : *veines pré-* et *rétro-symphysiennes*, insignifiantes ; *veines prévésicales graisseuses*, unies par des anastomoses transversales ; *veines vésicales antérieures*, troncs souvent volumineux qui descendent le long de l'ouraque, à droite et à gauche ; en haut, elles sont en relation avec les veines portes accessoires par des ramifications très fines pouvant dans certains cas acquérir un volume considérable ; *veine d'anastomose avec l'obturatrice*.

§ 2. — Les Veines Pelviennes Viscérales.

7° Les Veines Génito-Vésicales. — Elles sont décrites, par la plupart des



FIG. 288 (FARABEUF). — *Veines et Artères génito-vésicales typiques de l'homme.*

V. Vessie ; — *Ap. l.* Aponévrose latérale de la prostate ; — *Ur. g.* Uretère gauche ; — *C. D.* Canal déférent ; — *Ap. p.* Aponévrose pelvienne ; — 1. 1. Veines vésicales antérieures ; — 2. 3. Veines collectrices, vésicale inférieure et prostatique ; — 4. A. et V. des vésicules ; — 5. Veines vésicales inférieures ; — 6. Veines vésiculo-déférentielles ; — 7. V. honteuse interne.

classiques, comme formant des plexus inextricables de chaque côté du col de la vessie et de la prostate chez l'homme, de la vessie et du canal utéro-vaginal chez la femme. Dans son remarquable mémoire : « Les vaisseaux sanguins des organes génito-urinaires, du

périnée et du pelvis » travail auquel j'ai fait les plus larges emprunts, Farabeuf a montré que, là comme partout, « LES VEINES SONT ÉTABLIES SUR LE DESSIN DES ARTÈRES ; ELLES LES IMITENT SI ELLES NE LES SUIVENT CÔTE A CÔTE ».

1° CHEZ L'HOMME. — Du col de la vessie et de l'urèthre à son origine, sortent une infinité de veinules pressées les unes contre les autres. Les antérieures vont aux *vésicales antérieures* qui descendent pour rejoindre les veines honteuses internes. — Les latérales, *vésicales postérieures*, s'unissent en arrière à la *collectrice prostatique*, veine volumineuse qui se dirige d'avant en arrière et augmente de diamètre en se fusionnant avec la *collectrice vésicale inférieure* souvent double, et se grossit des veines *vésiculo-déférentielles* et *hémorrhoïdales moyennes*. Tout ce **pédicule veineux génito-vésical**, dirigé en arrière et en haut, va « se jeter bas dans l'extrémité initiale, inférieure, de l'hypogastrique ».

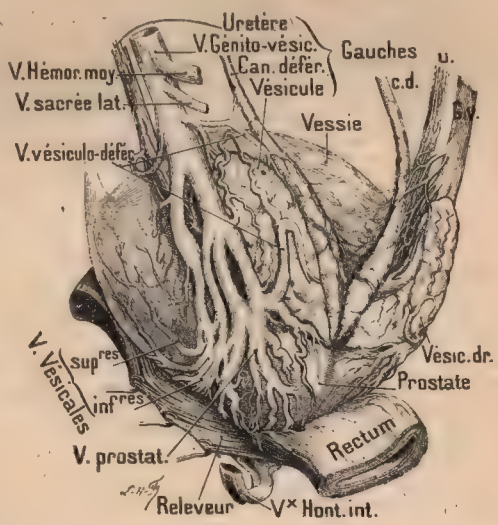

FIG. 289 (FARABEUF). — *Les Veines génito-vésicales de l'homme, particulièrement veines des vésicules séminales et du canal déférent.*

Les veines *vésiculo-déférentielles* et *uretériques inférieures* « se détachent des conduits du sperme et de l'urine par deux racines imitant la terminaison en ⊢ des artères correspondantes ».

Les veines génito-vésicales sont anastomosées : avec les honteuses internes par 2-3 gros rameaux descendants pelvi-périnéaux ; elles sont également en relation par d'innombrables communications sous-muqueuses avec les veines de l'urèthre chez l'homme, de l'urèthre et des bulbes de la vulve chez la femme.

2° CHEZ LA FEMME. — *a*) **Veines Utéro-vaginales**. — Au nombre de deux de chaque côté de l'utérus et du vagin, elles recueillent le sang de l'utérus, corps et col, de la partie supérieure du vagin et du bas-fond de la vessie : 1° la VEINE ANTÉRIEURE, satellite de l'artère utérine, passe avec elle au-devant de l'uretère ; formée par les veines, venant du col utérin, largement anastomosées en haut avec les racines de l'utéro-ovarienne (*veines cervicales antérieures*), du vagin (*veines vaginales antérieures*), du bas-fond de la vessie (*veines vésico-utérines*) ; 2° la COLLECTRICE UTÉRO-VAGINALE POSTÉRIEURE, plus grosse et plus courte, plusieurs fois anastomosée avec la précédente, « postérieure à l'artère et à l'uretère..., s'en va seule et perd bien vite son autonomie en s'abouchant après un court trajet, avec d'autres branches de l'hypogastrique, telles que la vaginale proprement dite, vésicale inférieure, pour joindre l'obturatrice inférieure... » (Farabeuf).

b) **Veine Vaginale inférieure**. — Correspondant à l'artère homonyme, unique ou double, elle est rarement distincte jusqu'à sa terminaison. Elle re-

cueille, par deux plans de rameaux veineux, une partie du sang ; en avant, du vagin (paroi antérieure), de l'urèthre et de la vessie (bas-fond) ; en arrière, du vagin (paroi postérieure) et de l'ampoule rectale.

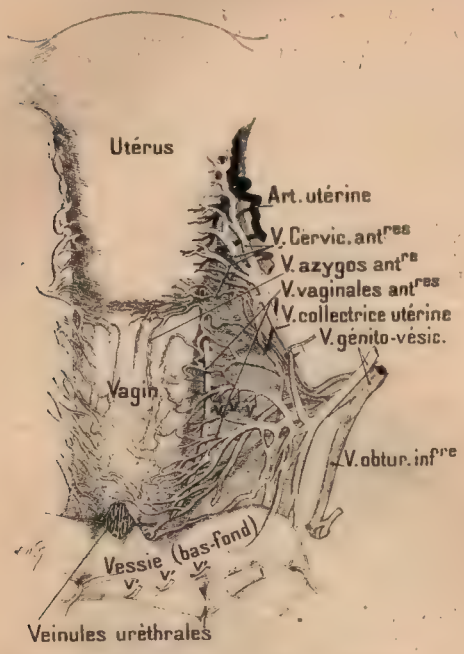

Fig. 290 (Farabeuf). — *Les Veines utéro-vaginales* (femme jeune).

Les veines sont « comme les artères disposées en deux séries, l'une antérieure, l'autre postérieure, séparées par un feuillet d'apparence musculaire et vasculaire ».

Ces deux séries sont séparées, les utérines par une aiguille courbe, les vaginales par une aiguille longue. La flèche noire indique le passage de l'uretère.

e) **Veines Vésicales.** — Les vésicales inférieures et postérieures, généralement anastomosées avec les veines prostato-vésicales (chez l'homme) — utérine et vaginale (chez la femme) — sont formées à leur origine par plusieurs troncs volumineux qui se rejoignent en arrière en formant un vaisseau unique, ascendant vers l'hypogastrique.

8° **La Veine Hémorrhoïdale Moyenne ou Rectale.** — Née dans la tunique musculaire de l'ampoule du rectum, elle se jette dans l'hypogastrique, par un tronc unique ou double. Elle est constamment anastomosée avec les divers affluents de la veine génito-vésicale et l'obturatrice. Communiquant largement avec les veines anales en bas, les hémorrhoïdales supérieures en haut, elle appartient aux racines inférieures du système porte (origines de la petite mésaraïque).

C. — LES VEINES ILIAQUES PRIMITIVES OU COMMUNES

Formées par la réunion des veines iliaques externes et internes, elles s'étendent obliquement au-dessous et en dedans des artères homonymes, des articulations sacro-iliaques à la partie droite de la 5e vertèbre lombaire, au-devant de laquelle elles se fusionnent pour constituer la veine cave inférieure.

La Veine Iliaque Primitive Gauche est plus longue que la V. Iliaque Primitive Droite, et reçoit une seule collatérale, la *veine sacrée moyenne* (fig. 292). Satellite de l'artère homonyme, la sacrée moyenne monte à la face antérieure du sacro-coccyx. Elle est en relation à son origine avec les veines anales ; elle reçoit, au niveau de chacun des trous sacrés, des rameaux transversaux qui l'unissent de chaque côté aux veines sacrées latérales et aux plexus veineux du canal sacré.

Article II.

LES VEINES DE L'ABDOMEN

A. — LA VEINE CAVE INFÉRIEURE

La veine cave inférieure, placée au fond de l'abdomen, à droite de la ligne médiane, est un gros vaisseau, à direction verticalement ascendante, long en moyenne de 20 centimètres, large de 2 et demi à 3 centimètres ; elle est formée, au-devant du disque intervertébral unissant la 4e et la 5e vertèbres lombaires, par la confluence des deux veines iliaques primitives. Elle recueille toutes les veines qui viennent directement, ou indirectement (par le système de la veine porte), des organes abdominaux et génitaux internes.

Elle se termine dans la partie inférieure de l'oreillette droite du cœur, où elle présente la valvule d'Eustachi (p. 259).

1° **Dans l'abdomen,** on doit lui considérer une portion sous-rénale (au-dessous de l'abouchement des veines rénales) et une portion sus-rénale.

a) **Dans sa portion sous-rénale,** elle suit la face antéro-latérale droite de la colonne lombaire, jusqu'au pilier droit du diaphragme, sur lequel elle repose au niveau de la 1re vertèbre lombaire. Son bord gauche est côtoyé par le bord droit de l'aorte abdominale. Son bord droit suit de bas en haut la face antérieure et surtout le bord interne du psoas, le bassinet droit, la moitié supérieure du bord interne du rein. En avant et de bas en haut : elle est recouverte par le péritoine et par son fascia sous-séreux continué en dehors par le fascia pré-rénal ; elle est croisée par la 3e portion du duodénum et la tête du pancréas.

b) **Dans sa portion sus-rénale,** toujours plus large, elle monte obliquement, en suivant la partie postérieure du diaphragme, vers l'orifice quadrilatère, derrière la veine porte dont elle est séparée par l'arrière-cavité des épiploons ; puis le long de la face postérieure du foie, dans une gouttière ou un canal complet que lui ménage cet organe. Son bord droit cache le bord interne de la capsule surrénale droite.

La veine cave inférieure représente le moyen de fixité principal du foie au parenchyme duquel elle est intimement rattachée par les grandes et petites veines sus-hépatiques.

Elle pénètre dans le thorax par l'orifice quadrilatère du centre phrénique au pourtour duquel elle adhère.

2° **Dans la poitrine,** son trajet est très court (3 centimètres au plus par son bord droit). D'abord séparée de la plèvre médiastine droite par un trousseau fibreux — ligament de Lancisi, p. 248 — elle est finalement entourée par une gaine péricardique complète (fig. 238).

Le système cave inférieur est largement anastomosé : avec le système cave supérieur par les azygos ; avec le système veineux intra-rachidien par les veines lombaires et sacrées.

B. — LES AFFLUENTS DE LA VEINE CAVE INFÉRIEURE

La veine cave inférieure résume toute la circulation veineuse des membres inférieurs, du bassin et du ventre.

Cette assertion est exacte en ce sens que le sang de toutes les veines sous-diaphragmatiques doit, pour rejoindre le cœur, emprunter cette voie unique.

Abstraction faite de la veine cave inférieure à sa terminaison, on constate qu'il

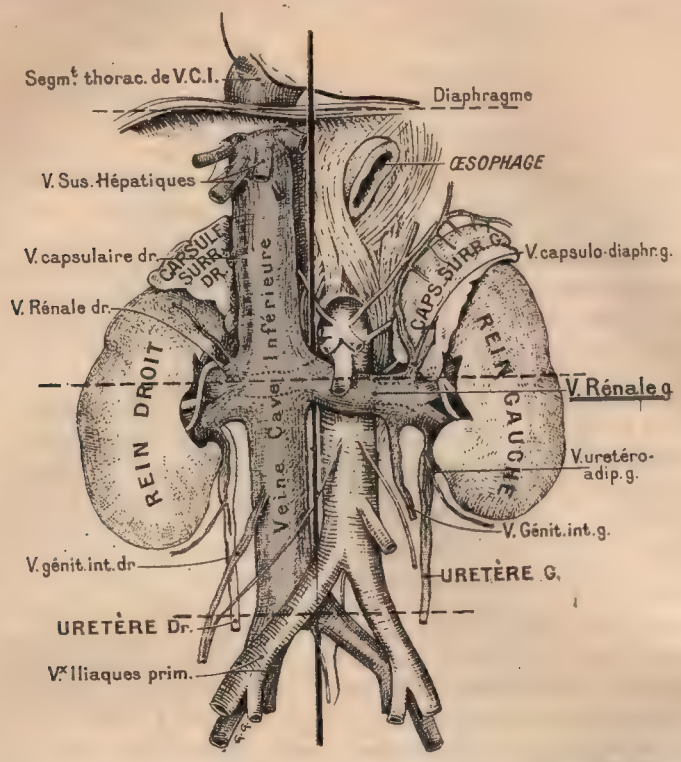

FIG. 291. — *La Veine Cave Inférieure et ses affluents abdominaux* (figure de démonstration).

Le gros trait vertical représente la ligne de partage des eaux, je veux dire la ligne conventionnelle de séparation : 1° des veines du CÔTÉ DROIT, directement tributaires de la veine cave inférieure ; 2° des veines du CÔTÉ GAUCHE, qui se jettent toutes dans la veine rénale gauche. Les pointillés horizontaux limitent : de bas en haut, le segment sous-rénal, le segment sus-rénal, et le segment thoracique de la veine cave.

existe en réalité DEUX VOIES COLLECTRICES PRINCIPALES DES VEINES DE L'ABDOMEN : **à droite, la veine cave inférieure ; à gauche, la veine rénale gauche.**

Au développement définitif du système veineux, correspondent les abouchements suivants :

Veine Cave Inférieure.
- V. capsulaire droite.
- V. Rénale droite.
- 1re V. lombaire dr. (canal azygo-cave).
- 2e, 3e, 4e lombaires droites.
- 2e, 3e, 4e lombaires gauches.
- V. génitale interne droite.
- **Veine Rénale Gauche.**
  - V. capsulaire gauche.
  - 1re lombaire g. (canal réno-azygos).
  - V. génitale interne gauche.

Les veines pariétales (lombaires), à la fois : 1° gardent leurs connexions originelles avec le segment sous-rénal de la veine cardinale droite ; 2° contractent des relations secondaires avec des veines développées secondairement, les veines lombaires ascendantes droite et gauche qui dépendent du système veineux rachidien.

Toutes les veines de l'abdomen sont ainsi symétriques, les droites restant à droite, les gauches à gauche. Et l'on peut schématiser leur répartition de la façon la plus simple.

1° Les **veines intercostales lombaires** aboutissent toutes à la face postérieure de la veine cave inférieure : les droites directement ; les gauches en s'interrompant dans la VEINE LOMBAIRE ASCENDANTE GAUCHE. Les vaisseaux gauches qu'on trouve transversalement au-devant des corps vertébraux et qui rejoignent la veine cave doivent être considérés comme des anastomoses transversales entre la lombaire ascendante gauche et la veine cave, en tout comparables aux veines prévertébrales qui existent sur toute la hauteur de la face antérieure du rachis.

2° Le sang veineux des organes génitaux internes et urinaires **du côté droit**, de la capsule surrénale droite, de la partie droite du diaphragme est ramené à la veine cave inférieure : — *a*) par la veine génitale interne droite ; — *b*) par la veine rénale droite ; — *c*) par la veine capsulaire droite ; — *d*) par la veine diaphragmatique inférieure droite.

3° Le sang veineux des organes génitaux internes et urinaires **du côté gauche**, de la capsule surrénale gauche, de la partie gauche du diaphragme est ramené à la veine rénale gauche : — *a*) par la veine génitale interne gauche ; — *b*) par la veine capsulo-diaphragmatique gauche.

§ 1. — Les Veines Lombaires.

a) **Veines Intercostales Lombaires.** — Bâties sur le type des intercostales dorsales, les *veines lombaires* ou *prévertébrales transverses* appartiennent au système veineux extra-rachidien (p. 326). Leur nombre est théoriquement égal à celui des vertèbres de la région : 5 à droite, 5 à gauche, satellites des artères homonymes. Elles résultent de la confluence de deux branches : la *postérieure, dorso-spinale,* une des veines émissaires des trous de conjugaison (p. 326) ; l'*antérieure intercostale, lombaire,* appliquée au-devant du carré des lombes.

Les veines lombaires transverses, s'étendent de la partie antérieure du trou rachidien à la veine cave inférieure. Elles sont en outre reliées entre elles, aussi bien à droite qu'à gauche par les veines lombaires ascendantes.

Les 2e, 3e et 4e lombaires, à peu près constantes, peuvent atteindre la veine cave par un tronc commun. — La 1re veine lombaire est remaniée des deux côtés ; à droite, montant vers la poitrine, elle figure la portion abdominale de la veine grande azygos — *canal azygo-cave* ; à gauche, elle s'anastomose avec la veine rénale gauche et la 2e veine lombaire gauche et rejoint la lombaire ascendante gauche (*canal réno-azygo-lombaire* de Lejars, fig. 292 et 296). On peut comprendre comme 5es veines lombaires les vaisseaux qui, à droite et à gauche, aboutissent aux veines iliaques primitives ; elles sont aussi en relation avec les veines ilio-lombaires et sacrées latérales supérieures, et figurent les origines des lombaires ascendantes.

b) **Veines Lombaires ascendantes.** — Partant des 5es lombaires, ces veines, qui sont *prévertébrales longitudinales*, montent sur les faces antéro-latérales de la colonne lombaire ; appliquées sur la base des apophyses costiformes, au-dessous et en dehors des arcades tendineuses du psoas, au-devant et en dedans des insertions vertébrales de ce muscle. Restant entre les deux plans d'insertion de ce muscle, elles passent sous le ligament arqué interne pour se continuer dans la poitrine.

La VEINE LOMBAIRE ASCENDANTE DROITE, à la hauteur de la 12e dorsale, est rejointe, sous un angle variable et souvent à contre-courant, par la 12e veine

intercostale droite. Bien qu'il faille la considérer comme la racine principale — constante — de la grande azygos (p. 327), elle est souvent assez ténue pour que la grande azygos semble être la continuation directe d'une autre de ses racines, le canal azygo-cave.

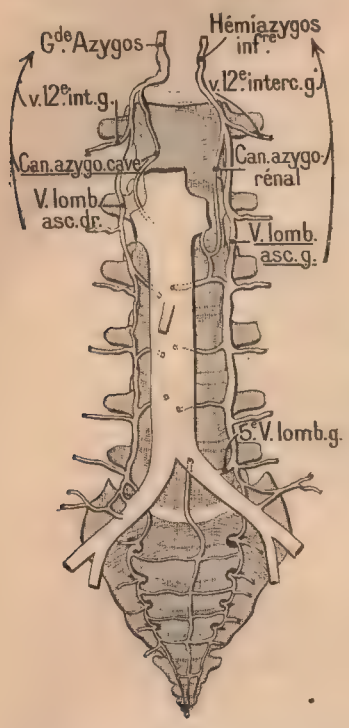

Fig. 292. — *Le Segment sous-rénal de la Veine Cave Inférieure. — Les Veines Lombaires et les Racines des azygos.*

La Veine Lombaire ascendante gauche, toujours plus volumineuse que la droite figure la racine principale — constante — de l'hémi-azygos inférieure qu'elle forme avec le canal réno-azygo-lombaire, quand il existe. Elle se bifurque assez souvent pour rejoindre également la grande azygos. Dans son trajet, elle est absorbée à angle droit par les veines lombaires transverses gauches. — La lombaire ascendante gauche représente la voie de dérivation entre les veines pariétales pelviennes et les azygos.

§ 2. — Les Veines Génitales Internes.

(Spermatiques chez l'homme, utéro-ovariennes chez la femme.)

a) **Veines Spermatiques.** — Satellites de l'artère homonyme, elles naissent de la réunion des veines testiculaires et épididymaires, s'anastomosent au-devant du cordon en formant le plexus spermatique ou pampiniforme (dont la dilatation variqueuse constitue le varicocèle), remontent avec le cordon spermatique à travers le canal inguinal, puis sur la face antérieure du psoas, au-dessous du péritoine, au-devant de l'uretère. Elles se fusionnent au fur et à mesure qu'elles montent dans la région lombaire en 4, 3, 2 troncs, puis en un tronc unique.

b) **Veines Utéro-Ovariennes.** — Elles font suite au plexus pampiniforme qui entoure l'artère ovarienne dans la région basse lombo-iliaque.

D'après Farabeuf, il est formé à son départ « de deux plans : *un postérieur utéro-ovarien* et un *antérieur utéro-salpingien*... Cette dualité s'accentue en descendant vers le vagin... On ne peut ni compter, ni décrire les rameaux veineux du corps de l'utérus : c'est un véritable réseau ; rarement un canal marche dans le même sens, sur une grande longueur. On ne peut donc qualifier longitudinal ou transversal, encore moins circulaire, l'un quelconque des sinus utérins. Cependant, les veines collectrices étant longitudinales et latérales, leurs afférentes, même le réseau utérin, ont tendance à se montrer transversales ».

Au terme de la grossesse, le plexus pampiniforme bien injecté forme un cordon irrégulier qui mesure, en quittant les annexes, de 2 à 3 centimètres en diamètre ; il est gros comme deux doigts et l'utérus a quatre pédicules veineux de ce calibre (Farabeuf).

Les veines constituantes, *utérines*, *tubaires* provenant de nombreux troncules issus de la trompe, et *ovariennes* de l'ovaire, montent en formant un paquet veineux qui se résume assez bas en un canal unique, plus rarement double.

§ 3. — Les Veines Capsulaires.

a) **Veines capsulaires principales.** — Elles ont un trajet indépendant.

La VEINE CAPSULAIRE DROITE, unique, très courte, se jette de 2 à 5 centimètres au-dessus de la rénale, sur le bord droit de la veine cave, *derrière* laquelle elle maintient étroitement le bord interne de la capsule surrénale droite.

La VEINE CAPSULO-DIAPHRAGMATIQUE GAUCHE est formée par la confluence, plus ou moins près du bord supérieur de la veine rénale gauche : 1° de la *veine capsulaire gauche*, obliquement descendante au-devant du hile de la surrénale gauche ; 2° de la *veine diaphragmatique gauche* qui, du diaphragme, descend exactement le long du bord interne de la surrénale gauche dont elle reçoit de nombreux ramuscules. — C'est la veine capsulo-diaphragmatique qui maintient la surrénale en position basse et contre l'extrémité supérieure du bord interne du rein gauche.

b) **Veines capsulaires accessoires.** — Satellites des artères, elles sont répandues à la périphérie de chacune des surrénales. Généralement grêles, elles aboutissent à la veine rénale homolatérale.

§ 4. — La Veine Diaphragmatique Inférieure droite.

Issue de la partie droite du diaphragme, elle se termine sur le bord droit de la veine cave, au-dessus de l'abouchement des veines sus-hépatiques.

§ 5. — Les Veines Rénales.

Largement anastomosées dans le rein, à la base des pyramides, elles se résument au hile en trois branches, deux antérieures et une postérieure, qui se rejoignent plus ou moins près du rein en formant un vaisseau unique volumineux, atteignant la veine cave après un trajet obliquement ascendant chez le jeune enfant, franchement horizontal chez l'adulte.

La VEINE RÉNALE DROITE, courte (10 à 25 mm.), recouvre l'artère homonyme qui l'enjambe généralement près du hile par une ou plusieurs collatérales antérieures. Elle reçoit : des *veines urétériques*, *pyéliques*, *capsulo-adipeuses* et *capsulaires accessoires*.

La VEINE RÉNALE GAUCHE, longue, est de première importance par son trajet et ses collatérales. Elle s'étend de gauche à droite au-devant de l'artère rénale, qui envoie généralement au-devant d'elle une ou plusieurs de ses collatérales. Près de sa terminaison, elle croise perpendiculairement la face antérieure de l'aorte, immédiatement au-dessous de l'émergence de l'artère mésentérique supérieure.

Je rappelle une fois encore que la **veine rénale gauche est la collectrice de toutes les veines de la moitié gauche de l'abdomen** : qu'elles soient volumineuses comme la *génitale interne*, la *capsulo-diaphragmatique*, fines et touffues comme les veinules *pyéliques* et *urétériques*, irrégulières de volume et de direction comme les *veines capsulo-adipeuses* et *capsulaires accessoires gauches*.

Voies de sûreté de la veine rénale. — Lejars mentionne : 1° les *veines émergentes* (que j'appelerais plutôt *aberrantes* ou *extra-hilaires*. Elles sont assez rares. Je les ai plus souvent observées au-dessus qu'au-dessous du hile) ; 2° les *veines de la capsule adipeuse* (il ne peut s'agir ici que des veines capsulaires marginales ou périphériques) ; constantes, mais peu développées normalement, elles sont unies par des voies multiples avec les veines rénales et accessoirement avec les veines diaphragmatiques, mésocôliques, urétériques et spermatiques ; — 3° le *canal de sûreté réno-azygo-lombaire* « la plus constante et la plus volumineuse des voies d'échappement de la circulation veineuse » (88 fois sur 100 à gauche,

8 pour 100 à droite). Il émerge, soit du tronc même de la veine rénale gauche, soit d'une de ses grosses divisions postérieures, soit par un tronc commun avec la veine spermatique. — Se portant en arrière, il se dédouble : la division inférieure descend rejoindre une grosse veine lombaire ; la division supérieure, généralement plus grosse, passe « sous la première arcade du psoas, plonge profondément jusqu'au-devant du col de la 10e côte, se recourbe et remonte devant les 8e et 9e côtes pour décrire alors une seconde courbe qui la ramène sur la face antérieure du rachis ; elle se continue là directement avec la petite azygos » (Lejars). Branche lombaire et branche à l'azygos sont réunies en un canal commun, *canal réno-azygo-lombaire*.

L'anastomose veineuse réno-cave rétro-aortique (G. Gérard). — Cette formation que j'ai incidemment mentionnée à diverses reprises depuis 1901 et décrite en 1920, s'observe 17 fois sur 225 sujets (soit 7,5 pour 100). Elle apparaît comme branche de bifurcation inférieure de la veine rénale gauche. Invariablement oblique descendante de la gauche vers la droite, elle *croise la face postérieure de l'aorte* au-devant de L^3, et s'abouche sur le bord gauche de la veine cave inférieure, à une distance variable au-dessous de la veine rénale gauche normale. De longueur (35 à 67 mm.) et de largeur variables ; son diamètre peut être supérieur (5 fois sur 17) à celui même de la veine rénale gauche.

Sa présence s'explique par une persistance anormale de l'anastomose inférieure rétro-aortique primitive unissant la cardinale gauche et les veines wolffiennes.

Cette veine anormale établit le terme de passage entre la veine rénale gauche normale, mais double et la rénale gauche anormale unique mais obliquement descendante en dedans et rétro-aortique.

§ 6. — La Veine Ombilicale.

Avec les artères ombilicales, elle figure un système circulatoire propre au fœtus, dépendant de son organe respiratoire, le placenta, et ramenant le sang ARTÉRIEL du placenta au cœur droit du fœtus.

A la fin de la vie fœtale, époque à laquelle elle acquiert son plus grand développement, elle se présente sous la forme d'un vaisseau, deux fois gros comme les artères ombilicales, s'étendant du placenta à la veine cave inférieure.

Ses premières ramifications s'entremêlent sur la face interne du placenta avec celles des artères : sinueuses, légèrement saillantes, elles confluent vers l'insertion du cordon ombilical. — Dans le cordon, elle est accompagnée par les deux artères ombilicales, tordue comme elles dans le sens inverse des aiguilles d'une montre et entourée par la gélatine de Wharton. — A l'ombilic, elle quitte les artères pour gagner, soutenue par le ligament falciforme, la face inférieure du foie dont elle suit le sillon antéro-postérieur gauche. — A l'extrémité gauche du hile du foie, elle s'anastomose largement avec la branche gauche de la veine porte, puis continuant son trajet en arrière — CANAL VEINEUX D'ARANZI — elle se jette dans la veine cave inférieure.

Après la ligature du cordon ombilical, le seul segment qui persiste — entre l'ombilic et la veine cave — n'ayant plus de fonction, tend vers l'oblitération : elle s'effectue par prolifération de l'endovéine qui transforme le vaisseau en un cordon fibreux, le LIGAMENT ROND DU FOIE, dont la portion postérieure, inter-porto-cave, prend le nom de LIGAMENT VEINEUX D'ARANZI. — Le ligament d'Aranzi est complètement bouché vers le 7e mois après la naissance ; il est secondairement pénétré (au 9e mois) par une veine néo-formée communiquant à ses deux bouts avec une série de veinules (Fontan).

§ 7. — Le Système Veineux Porte.

En anatomie générale, on donne le nom de système porte à un ensemble de vaisseaux

de même nature, artériels ou veineux, sur le trajet desquels est interposé un système de capillaires. — C'est un système porte qui met en relation toute la circulation veineuse du tube digestif sous-diaphragmatique et de ses annexes, rate, pancréas et foie — par l'entremise des capillaires des lobules hépatiques — avec la circulation générale.

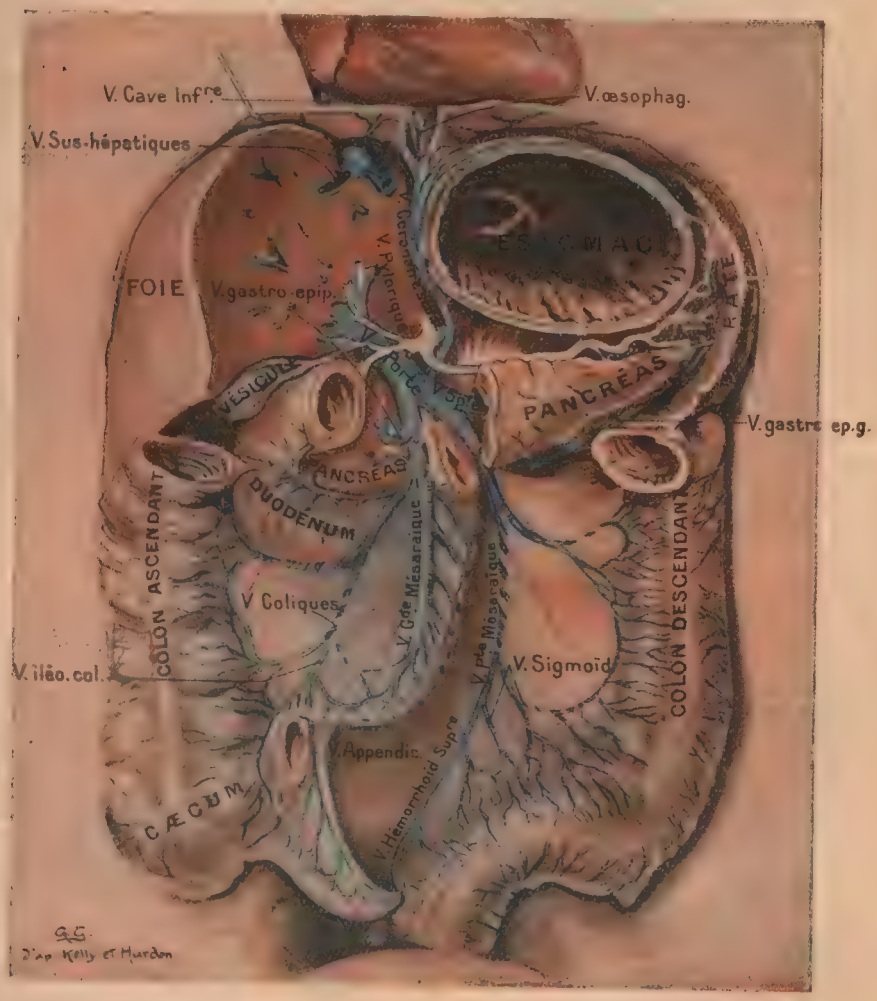

FIG. 293 (KELLY et HURDON, un peu modifiée). — *Les Veines du système Porte.*

Le corps du pancréas réséqué pour laisser voir le tronc porte ; les artères, particulièrement les branches du tronc cœliaque, en blanc.

Le *système veineux porte* des animaux supérieurs et de l'homme présente: à considérer : A. trois troncs collecteurs splanchniques — *racines* — émanant de l'intestin sous-diaphragmatique ; — B. la *veine porte principale*, confluent commun, se ramifiant dans le foie ; — C. des troncs de déversement — *veines sus-hépatiques* — tributaires de la veine cave inférieure.

En outre, tout un système de voies collatérales — *veinules portes accessoires* —

peut, dans les cas de gêne de la circulation hépatique, s'hypertrophier et acquérir un rôle de suppléance de premier ordre.

A. — **Les Racines de la Veine Porte.**

Leur distribution générale rappelle dans ses grandes lignes la répartition des deux artères mésentériques et du tronc cœliaque. — Dans toute l'étendue du tube digestif sous-diaphragmatique, elle peut être schématisée ainsi : 1° chaque ramification artérielle est côtoyée par une veine unique, homonyme (il n'y a d'exception que pour les *veines cystiques*, qui sont doubles). — 2° Les radicules veineuses confluent, à partir du bord interne de l'intestin, vers les arcades dont les branches vont former les deux racines inférieures ou ascendantes : **petite** et **grande mésaraïques.** — 3° Dans le territoire du tronc cœliaque, la racine supérieure ou transverse gauche — **veine splénique** — est prépondérante et dessert la majeure partie des organes sus-mésocôliques.

I. — **Veine Petite Mésaraïque ou Mésentérique inférieure.** — Elle recueille le sang veineux de tout le territoire de la mésentérique inférieure : moitié gauche du côlon (à partir de l'angle splénique) et rectum (partie supérieure).

Elle est toujours la continuation du tronc hémorrhoïdal supérieur. Elle monte au-dessous du mésocôlon de l'anse oméga puis sous le péritoine pariétal postérieur gauche, en décrivant une courbe à concavité gauche. « Elle ne s'individualise et ne justifie son nom qu'à partir du moment où elle va sortir du bassin et recevoir ses premiers apports côliques. » Située d'abord le long du bord gauche de son artère homonyme, elle suit ensuite un trajet indépendant, glisse sous le corps du pancréas, et « près de sa terminaison, décrit soit une forte crosse pour aborder la grande mésentérique, soit une légère coudure pour s'unir à la splénique ».

Ses AFFLUENTS sont : *a*) les veines provenant de tout le rectum (à partir de l'anus), largement anatomosées avec les hémorrhoïdales moyennes et inférieures (voies de propagation au foie de certaines affections du rectum et de l'anus) ; confluant d'abord en deux veines rectales latérales, elles forment en haut la *veine hémorrhoïdale supérieure* ; *b*) les *veines du côlon iliaque et de l'anse oméga* ; *c*) les *veines du côlon lombaire gauche* ; *d*) les *veines de l'angle splénique* du côlon (et d'un quart au plus du côlon transverse).

II. — **Veine Grande Mésaraïque ou Mésentérique supérieure.** — Elle recueille le sang du territoire de la mésentérique supérieure et d'une partie de celui du tronc cœliaque : moitié droite du côlon ; jéjuno-iléon, une partie du duodéno-pancréas et de l'estomac. « Elle naît toujours du même point de la partie déclive de l'arcade ilio-cæco-mésentérique, glisse entre les deux feuillets du mésentère, passe au-devant de la troisième portion du duodénum, puis derrière le pancréas après avoir décrit une assez forte courbe à concavité droite et supérieure, elle devient verticalement ascendante, au-devant (76 fois p. 100) de l'artère mésentérique supérieure, puis le long de son bord droit. Large en moyenne de 14 mm. « sa terminaison est toujours identique ; c'est, en arrière du pancréas, le confluent d'origine du tronc porte, l'union de la veine grande mésentérique soit avec la petite mésentérique et la splénique isolées soit avec le tronc commun spléno-mésentérique inférieur ».

Ses AFFLUENTS sont : *a*) les *veines de l'intestin grêle* ; *b*) les *veines du cæcum et de l'appendice* ; *c*) les *veines côliques droites*, la supérieure colligeant au moins les 3/4 du côlon transverse par une arcade transversale anastomosée à droite et à gauche ; *d*) les *veines du duodénum, du pancréas, de l'estomac et du grand épiploon* (*v. gastro-épigloïque droite, v. duodéno-pancréatique* ; *rameaux pancréatiques et duodénaux* ; P. Descomps et De Lalaubie, 1912).

Elle se continue dans le tronc de la veine porte.

III. — **Veine Splénique.** — Elle recueille le sang : α) de toute la rate ; β) d'une partie de l'estomac par les *vaisseaux courts veineux*, la veine *gastro-épiploïque gauche* (et souvent la veine *coronaire stomachique*) ; γ) du pancréas par des veines courtes qui l'abordent par son bord inférieur ; δ) d'une partie du duodénum par la veine *pancréatico-duodénale gauche*.

Rectiligne, elle progresse de gauche à droite, transversalement, dans une gouttière de la face postérieure du pancréas, au-dessous de l'artère splénique. Elle se réunit à angle presque droit, à la grande mésaraïque, après s'être grossie de la petite mésaraïque.

B. — **Le Tronc de la Veine Porte.**

Long de 8 à 10 centimètres, large de 15 millimètres, il monte obliquement à droite, d'abord derrière la tête du pancréas et la deuxième portion du duodénum puis dans l'épaisseur du petit épiploon, en compagnie de l'artère hépatique et du canal cholédoque qui sont placés au-devant de lui.

En arrière, il est séparé de la veine cave inférieure par l'hiatus de Winslow, bouche de l'arrière-cavité des épiploons.

Dans sa portion ascendante, il recueille le sang : α) d'une partie de l'estomac par la *veine coronaire stomachique* et la *veine pylorique* (l'étude de cet important vaisseau est reportée à l'article *pylore* ; v. Estomac) ; β) d'une partie du duodénum par la veine *duodéno-pancréatique droite*. Sous le foie, il se grossit des veines de la vésicule biliaire (*veines cystiques*).

Gagnant la lèvre postérieure du hile du foie, il se divise en deux branches principales : une droite et une gauche.

Des deux branches de la veine porte, la BRANCHE DROITE est courte et large ; la BRANCHE GAUCHE, plus longue et plus grêle, est en relation : chez le fœtus avec la veine ombilicale et le canal veineux d'Aranzi ; — chez l'adulte, en avant, avec la veinule du ligament rond, en arrière avec le ligament veineux traversé par sa veinule.

Chacune de ces branches semble se répartir en des territoires précis du foie : la droite se distribuant exclusivement au lobe droit ; la gauche aux lobes, gauche, carré et de Spigel.

Système porte intra-hépatique. — La branche droite et la branche gauche de la veine porte se ramifient suivant le type dichotomique (Soulié et J. P. Tourneux) puis, se résolvant en branches de plus en plus petites, se distribuent finalement autour des lobules hépatiques (*veines portes périlobulaires*). De chacune d'elles naît, dans le lobule lui-même, un réseau capillaire rayonnant, très riche, dont toutes les divisions tendent vers la veine centrale du lobule, *veine intralobulaire* (voir circulation du foie).

C. — **Les Veines sus-hépatiques.**

Les veines intralobulaires représentent leurs origines. En s'éloignant du pédicule des lobules dont elles collectent le sang, elles se réunissent les unes aux autres, suivant le type monopodique, formant des rameaux de plus en plus volumineux ; tous orientés vers la face postérieure du foie, ils finissent par se résumer en 2, 3 ou 4 troncs volumimeux, VEINES SUS-HÉPATIQUES PROPREMENT DITES, qui s'abouchent à angle aigu dans la paroi antérieure de la veine cave inférieure, immédiatement au-dessous de son orifice diaphragmatique.

Les veines qui naissent des lobules postérieurs du foie gagnent directement la veine cave inférieure ; au nombre d'une vingtaine, on les distingue sous le nom de *petites veines sus-hépatiques*.

D. — Les Anastomoses du système porte.

Le système porte est relié à ses origines par de nombreuses anastomoses :

1° A la veine grande azygos par les veines œsophagiennes et diaphragmatiques inférieures ; — 2° aux veines honteuses internes et hypogastriques par les veines hémorrhoïdales inférieures et moyennes ; — 3° à la circulation du péritoine pariétal par les veines dites de Retzius.

Veines portes accessoires. — Les veinules qui les forment aboutissent directement au foie. Elles proviennent : α) de la vésicule biliaire par les *veines cystiques profondes* ; β) du petit épiploon par les *veines épiploïques* ; γ) du diaphragme à sa partie postérieure par les *veines du ligament coronaire* ; δ) du diaphragme à sa partie antérieure par les *veines du ligament falciforme* ; ε) de la paroi abdominale antérieure par la *veine parombilicale* qui suit le trajet du ligament rond, et figure la communication entre les veines du foie et les veines épigastrique et mammaires internes. Les veines du ligament falciforme et la parombilicale sont connues sous le nom de *veines de Sappey* ; ζ) du ligament veineux d'Aranzi par la *veine et les veinules* de ce ligament (p. 318).

Anastomoses et portes accessoires peuvent acquérir un volume considérable dans les cas de gêne de la circulation intra ou sus-hépatique.

B. — SYSTÈME DE LA VEINE CAVE SUPÉRIEURE

Article I.

LES VEINES DU THORAX

La veine cave supérieure est le vaisseau unique résumant à la fois : 1° toute la circulation veineuse sus-diaphragmatique par ses deux grosses branches d'origine : troncs veineux brachio-céphaliques vers lesquels confluent toutes les veines des membres supérieurs, de la tête et du cou (elles sont décrites avec leurs régions, après les artères, avant les nerfs) ; 2° toute la circulation veineuse des parois du tronc, et celle de la plus grande partie du rachis par le système des azygos qui rejoint la veine cave supérieure au voisinage du cœur. — Toutes les veines descendantes sont sans valvules, le cours de leur sang vers le cœur étant immédiatement régi par la pesanteur.

A. — LA VEINE CAVE SUPÉRIEURE

La veine cave supérieure, collectrice de toutes les veines sus-diaphragmatiques, occupe la partie antéro-supérieure de la poitrine. Longue de 6 à 8 centimètres, large de 2 centimètres, elle descend verticalement, un peu d'avant en arrière, à droite de la ligne médiane, suivant la projection du bord droit du sternum, à partir du premier cartilage costal droit. Elle aboutit à la partie supérieure de l'oreillette droite du cœur.

Rapports. — Extra-péricardique dans ses 2/3 supérieurs, elle répond : en avant, au thymus qui la sépare du sternum et du premier espace intercostal ; — en dehors, à la plèvre médiastine droite, dont elle repousse à droite la partie tout supérieure, et au nerf phrénique droit ; — en arrière, à la bronche droite

qu'elle croise perpendiculairement et au nerf pneumogastrique droit; — en dedans, au bord droit de la crosse de l'aorte.

Dans ce trajet, elle reçoit par sa face postérieure la veine grande azygos.

Intra-péricardique dans son 1/3 inférieur, elle est en rapport : en dedans avec l'aorte et l'auricule droite, en arrière avec l'artère pulmonaire droite et la veine pulmonaire supérieure droite.

Elle est dépourvue de valvules et largement anastomosée avec le système cave inférieur par la grande azygos.

B. — LES AFFLUENTS DE LA VEINE CAVE SUPÉRIEURE

Les Troncs Veineux Innominés ou Brachio-Céphaliques.

Ces troncs veineux volumineux, collecteurs de tout le sang de la tête, du cou et du membre supérieur, sont au nombre de deux, l'un droit, l'autre gauche.

Formés de chaque côté par la confluence des veines jugulaire interne et sous-clavière, ils se réunissent eux-mêmes, à la partie antéro-supérieure du thorax, pour constituer la veine cave supérieure.

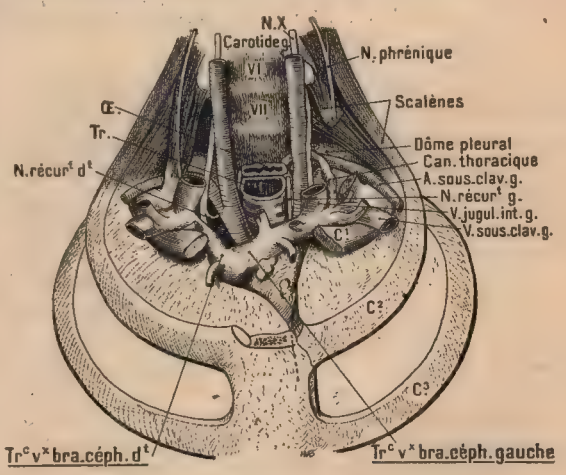

Fig. 294 (d'après une planche du Pr Farabeuf). — *Les gros vaisseaux de la base du cou.*

La poignée du sternum et les premières côtes enlevées pour laisser voir les troncs veineux innominés.

I. **Le Tronc Veineux Brachio-Céphalique droit** (fig. 294 et 748). — Il est COURT ET VERTICAL. Il est immédiatement situé derrière l'extrémité interne de la clavicule droite et le premier cartilage costal, au-devant du sommet du poumon droit, en dehors et en avant du tronc artériel brachio-céphalique qui lui est parallèle. — Chez le nouveau-né et l'enfant, il est extra-thoracique dans la plus grande partie de son trajet.

II. **Le Tronc Veineux Brachio-Céphalique gauche** (fig. 294 et 444). — LONG de 6 à 8 centimètres, c'est un vaisseau d'importance capitale. Il occupe la partie tout à fait supérieure du thorax, *suivant un trajet* A PEU PRÈS HORIZONTAL et parallèle au bord supérieur du manubrium.

Normalement chez l'enfant, pathologiquement chez le vieillard, il empiète sur la région sous-hyoïdienne; d'où le danger de la trachéotomie inférieure pratiquée sans d'extrêmes précautions. Dans les trois premières années de la vie, il est caché en avant par l'extrémité supérieure (prolongement cervical) du thymus.

Ses battements perceptibles au-dessus de la fourchette du sternum et surtout chez les vieillards maigres, sont physiologiques (*pouls veineux*).

Ses rapports chez l'adulte sont : en avant, le bord supérieur et la poignée du sternum, l'articulation sterno-claviculaire gauche; — en arrière, les artères sous-

clavière et carotide primitive gauches, le tronc artériel brachio-céphalique ; — en bas la convexité de la crosse de l'aorte.

Les COLLATÉRALES DES VEINES INNOMINÉES sont : à droite et à gauche, les *veines mammaires internes*, satellites de l'artère homonyme, anastomosées avec la veine épigastrique ; les *veines diaphragmatiques supérieures, thymiques, médiastines* et quelques petites veines *péricardiques*.

En outre, *la veine innominée droite reçoit la* GRANDE VEINE LYMPHATIQUE. — Dans la *veine innominée gauche*, se jettent les *veines thyroïdiennes inférieures*, souvent résumées en un tronc unique, collecteur inférieur du plexus thyro-trachéen.

Le CANAL THORACIQUE aboutit derrière la jonction des veines jugulaire interne et sous-clavière gauches.

ARTICLE II.

LES VEINES DU RACHIS

Elles sont **intra-rachidiennes** et **extra-rachidiennes**. — Dans toute la hauteur du tronc, leur répartition est commandée par la segmentation vertébrale : de chaque côté du rachis, en nombre égal à celui des vertèbres, une série de veines transversales se branchent comme les barreaux sur les montants d'une échelle, sur des vaisseaux collecteurs verticalement ascendants situés à la fois dans le rachis, *plexus longitudinaux intra-rachidiens antérieurs et postérieurs*, et en dehors du rachis, *veines azygos*.

Abstraction faite des communications innombrables entre les veines intra-rachidiennes et les circulations veineuses de l'endocrâne, du cou et du bassin, tous ces vaisseaux se résument en un collecteur unique, la VEINE GRANDE AZYGOS (DROITE), tributaire de la veine cave supérieure.

La superposition SEGMENTAIRE des veines du système rachidien est extrêmement nette dans tout le canal rachidien et au niveau des espaces intercostaux thoraciques où les veines sont servilement satellites des artères ; elle se retrouve intégralement dans les régions lombaire et sacrée. Le système veineux extra-rachidien est par contre très modifié au cou, où les veines pariétales suivent le remaniement morphologique, en particulier celui des muscles vertébraux, imposé à toutes les formations de la région.

Le système des azygos recueille : toutes les veines segmentaires pariétales intercostales, dorsales et lombaires ; — les pariétales sacrées dépendant du territoire des veines iliaques.

On observe au niveau de chaque vertèbre un triple anneau veineux formé, de dedans en dehors et dans tous les cas : 1° par des veines médullaires ; 2° par des veines intra-rachidiennes ; 3° par des veines extra-rachidiennes. J'ai schématisé cette disposition sur la figure de démonstration 295, qui montre une coupe idéale passant au-dessous de la 9e vertèbre dorsale.

§ 1. — Le Système veineux intra-rachidien.

Les veines intra-rachidiennes présentent à étudier : la circulation veineuse de la moelle ; les plexus extra-médullaires ou intra-rachidiens proprement dits.

a) **Veines médullaires.** — Nées du réseau capillaire de la moelle épinière, plus nombreuses que les artères, elles forment, dans l'épaisseur de la pie-mère, un plexus veineux dont les mailles longitudinales sont figurées par les *veines médianes antérieures*, la *veine médiane postérieure*, les *veines collatérales antérieures*.

Au niveau de chacune des vertèbres, ces veines longitudinales sont toutes réunies les unes aux autres par un *cerceau périmédullaire*, qui rejoint les veines émissaires des plexus intra-rachidiens dans les trous de conjugaison.

b) **Plexus intra-rachidiens.** — Les plexus intra-rachidiens, logés, tout autour de la moelle, dans *la graisse fluide du large espace extradural*, sont formés de mailles touffues, volumineuses, particulièrement développées dans la moitié supérieure du canal rachidien ; les unes, à direction longitudinale, forment les

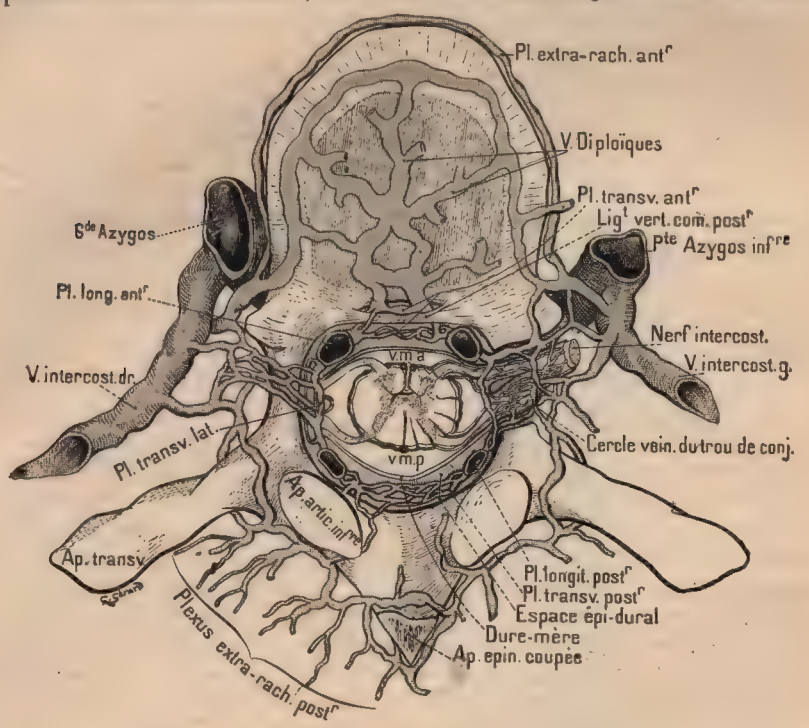

FIG. 295. — *Les Plexus Veineux rachidiens.*

Vue d'ensemble demi-schématique (prise au-dessous de la 9e dorsale) destinée à montrer la solidarité existant entre les trois groupes veineux rachidiens : 1er gr. Veines médullaires sous la dure-mère ; — 2e gr. Plexus intra-rachidiens dans l'espace extra-dural ; — 3e gr. Plexus extra-rachidiens. *V. m. a.* Veines médullaires antérieures ; — *V. m. p.* Veine médullaire postérieure.

plexus longitudinaux, disposés symétriquement deux par deux ; — les autres, unissant horizontalement ces plexus à la hauteur de chaque vertèbre, forment les *plexus transverses*, auxquels sont rattachées les veines diploïques.

Les PLEXUS LONGITUDINAUX ANTÉRIEURS, les plus importants, s'étendent à la face postérieure du corps vertébral, en dedans du pédicule et du trou de conjugaison. Leur disposition est assez régulière, sauf au niveau des premières vertèbres cervicales où leurs mailles enchevêtrées de la façon la plus compliquée, s'étalent au point de rejoindre celles des plexus longitudinaux postérieurs.

Sur la face postérieure du corps de chaque vertèbre, entre la dure-mère et le ligament vertébral commun postérieur, ils sont unis par les PLEXUS TRANSVERSES ANTÉRIEURS, auxquels aboutissent les importantes *veines diploïques* creusées dans les corps vertébraux.

Les PLEXUS LONGITUDINAUX POSTÉRIEURS, situés sous les lames vertébrales, moins nombreux, moins réticulés que les antérieurs, sont unis : 1° entre eux par les PLEXUS TRANSVERSES POSTÉRIEURS ; — 2° aux plexus longitudinaux par les plexus latéraux qui complètent latéralement l'anneau veineux extra-dural.

c) **Voies de déversement de la circulation intra-rachidienne.** — Elles sont innombrables, existent dans toute la hauteur du rachis, et figurent les canaux d'anastomose avec les plexus extra-rachidiens. De plus, les canaux longitudinaux sont en relation immédiate à la partie supérieure, avec les sinus crâniens par le *plexus du trou occipital.*

VEINES ÉMISSAIRES DES TROUS DE CONJUGAISON. — Elles forment, autour de la dure-mère qui protège racines et ganglions rachidiens, un très riche plexus formé de deux réseaux superposés, anastomosés en anneau, et matelassant les parois du trou de conjugaison. C'est le *cerceau veineux du trou de conjugaison,* duquel partent deux à quatre branches qui suivent le nerf rachidien pour aboutir, grossies des veinules réparties autour des apophyses transverses et articulaires et le long des lames vertébrales, aux veines collectrices extra-rachidiennes.

PLEXUS DU TROU OCCIPITAL. — Le *plexus* ou SINUS CIRCULAIRE DU TROU OCCIPITAL, formé par les anastomoses en couronne des veines extra-durales autour du bulbe rachidien, établit une communication très importante entre les plexus intra-rachidiens supérieurs et la circulation endocrânienne.

§ 2. — Le Système veineux extra-rachidien.

a) **Veines extra-rachidiennes antérieures et postérieures.** — 1° Les *Antérieures* forment au-devant du rachis un réseau à grandes mailles, intéressant surtout par ses branches transversales couchées dans les gouttières horizontales des corps vertébraux. Ces *plexus antérieurs* sont en relation avec les veines diploïques et celles des trous de conjugaison ; ils aboutissent aux veines intercostales lombaires et dorsales. — 2° Les *Postérieures* forment des plexus inextricables, entre tous les faisceaux des muscles des gouttières vertébrales et sur les lames vertébrales, les apophyses transverses et épineuses. Anastomosées avec toutes les veines intra- et extra-rachidiennes, autour de toutes les saillies osseuses, elles sont particulièrement développées au-dessous du trou occipital — *plexus occipito-vertébral* — (qui sera décrit avec le cou).

b) **Troncs émissaires des plexus rachidiens.** — Les veines intra- et extra-rachidiennes se jettent dans des vaisseaux collecteurs étagés suivant toute la hauteur du rachis. — LA VOIE COLLECTRICE PRINCIPALE est figurée par le système des azygos, dérivation d'importance primordiale, reliant les systèmes caves inférieur et supérieur.

Les TRONCS ÉMISSAIRES ACCESSOIRES sont de bas en haut :

1° Les *sacrées latérales,* les *ilio-lombaires,* tributaires de l'hypogastrique ; la *veine sacrée moyenne,* affluent de l'iliaque commune gauche. Les unes et les autres s'anastomosent au-devant du sacrum, formant le *plexus veineux sacré* ;

2° Les *veines intercostales lombaires* (p. 315) à la fois tributaires des lombaires ascendantes et de la veine cave inférieure.

3° Les *veines intercostales dorsales,* qui vont à droite à la grande azygos, à gauche à la petite azygos.

4° *Les veines vertébrales* et *jugulaire postérieure* (voir les veines du cou).

c) **La Veine Grande Azygos** (fig. 296). Elle est des plus variable dans ses origines abdominales ; mais elle représente toujours la voie collatérale, ininter-

rompue, reliant la veine iliaque primitive droite à la veine cave supérieure, et capable dans les cas anormaux ou pathologiques de suppléer la circulation cave inférieure. Formée de deux segments : *a*) portion abdominale figurée par la *veine lombaire ascendante droite* (p. 315); *b*) portion thoracique ou *grande azygos proprement dite*, son caractère principal est d'être segmentaire, recevant par sa partie externe, la succession des veines métamériques intercostales, lombaires et dorsales, droites.

La **Grande azygos proprement dite** est, à son origine, dans la cavité thoracique (Hovelacque). Ses racines sont abdominales : une, constante, souvent réduite, *veine lombaire ascendante droite*, grossie de la *12e veine intercostale droite* ; — une inconstante (50 p. 100), *canal azygo-cave*, émergeant de la face postérieure de la veine cave inférieure à la hauteur de la 2e lombaire et généralement au-dessous du niveau des veines rénales, pénétrant dans la poitrine en traversant le diaphragme soit par l'orifice aortique, soit par l'interstice du grand sympathique ou du grand splanchnique. — Quand les deux racines coexistent, elles confluent plus ou moins haut, entre la 12e et la 8e dorsales.

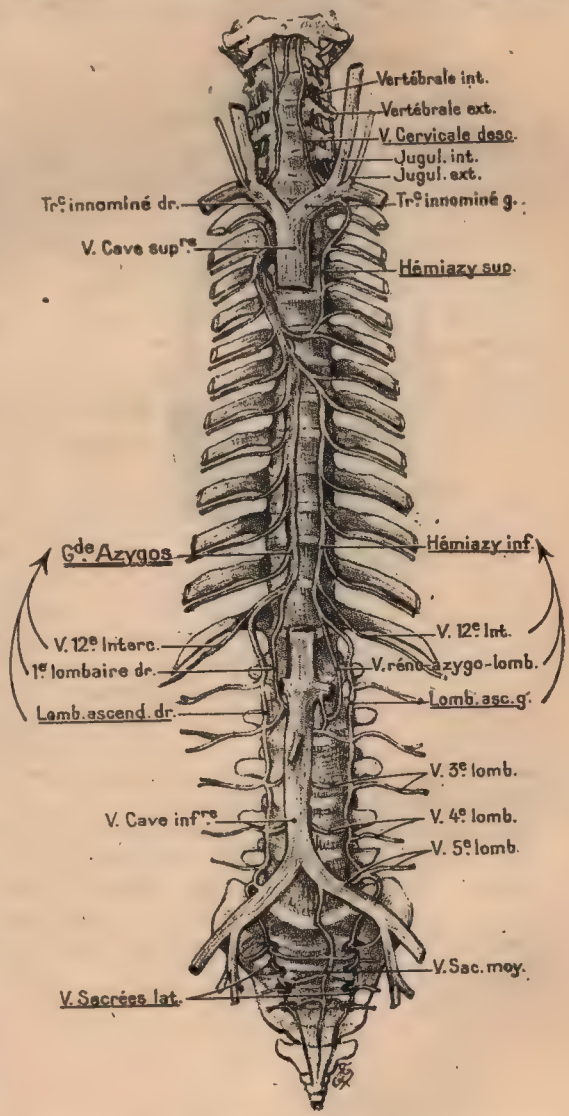

Fig. 296. — *Les Veines extra-rachidiennes antérieures.*

Dans le médiastin postérieur, la grande azygos est appliquée sur la partie latérale droite des corps vertébraux, à droite de l'aorte dont elle est séparée par le canal thoracique. Au-devant du premier espace intercostal, elle s'infléchit d'arrière en avant, enjambe la bronche droite — CROSSE DE L'AZYGOS — et s'abouche dans la face postérieure de la veine cave supérieure.

Elle résume toute la circulation veineuse des parois thoraciques : directement par les *8 dernières intercostales droites* et le *tronc commun des intercostales supérieures droites* ; indirectement par la *petite azygos*. — Elle reçoit encore : *la veine bronchique droite*, des *veines œsophagiennes, médiastines* et *péricardiques postérieures*.

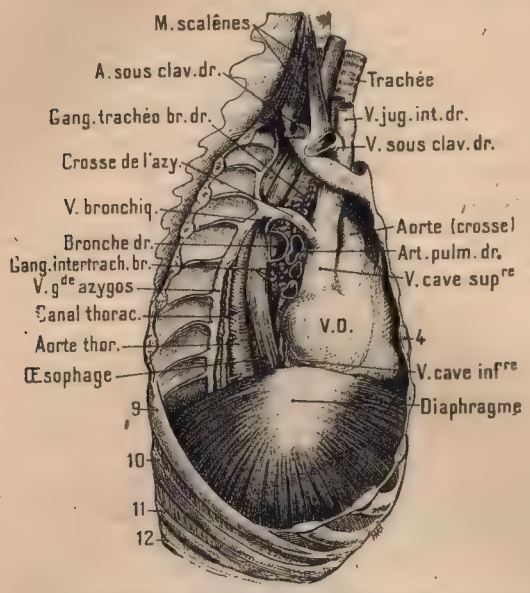

Fig. 297 (d'après une planche du Pr Farabeuf). — *Le Médiastin vu de droite.*

De gauche à droite, la bande tricolore : Veine grande Azygos, Canal thoracique, Aorte thoracique descendante.

d) **Les Veines Petites Azygos.** Veine petite azygos inférieure. — Elle peut être comprise comme canal de dérivation indiscontinu entre la veine iliaque primitive gauche et la grande azygos. De ses deux segments : le premier, abdominal, est figuré par la *veine lombaire ascendante gauche* ; le second est entièrement thoracique : hémi-azygos inférieure. La lombaire ascendante gauche, grossie de la *12e veine intercostale gauche*, est sa racine principale ; sa racine accessoire, inconstante, est le *canal réno-azygo-lombaire* de Lejars (p. 317). Appliquée sur la partie antéro-latérale gauche des dernières vertèbres dorsales, elle se dévie brusquement de gauche à droite, passe transversalement au-devant de la 6e ou de la 5e dorsale, en arrière de l'aorte et du canal thoracique et se termine en s'abouchant sur le bord gauche de la grande azygos.

Ses collatérales sont les *5 ou 6 veines intercostales gauches inférieures*.

Veine petite azygos supérieure. — L'*hémi-azygos supérieure*, tronc commun des intercostales dorsales supérieures, descend sur la face latérale gauche de la colonne dorsale, et rejoint la grande azygos, au-dessus de l'hémi-azygos inférieure en s'inclinant de gauche à droite au-devant de la 6e ou de la 5e dorsale.

ANOMALIES CONGÉNITALES
DU CŒUR ET DES GROS VAISSEAUX

[p. 328]

ANOMALIES CONGÉNITALES DU CŒUR ET DES GROS VAISSEAUX

L'évolution du cœur peut être perturbée à tous ses stades.

Une classification de ses malformations congénitales est possible, à la condition de rapporter à l'embryologie les innombrables variétés observées par les anatomistes et par les cliniciens.

- I. Anomalies par défaut.
  - A. Absence du cœur (sujets monstrueux).
  - B. Cœur simple à deux cavités : une oreillette, un ventricule.
  - C. Cœur double (monstruosités).
- II. Anomalies de Conformation. *Arrêts de développement* (?).
  - A. Cœur.
    - 1° Cloisons.
      - *a)* interauriculaire.
        - absente. Cœur à 3 cavités, une oreillette, deux ventr.
        - incomplète.
          - trou de Galien persistant.
          - 2 orifices.
          - pertuis supplémentaires.
      - *b)* interventriculaire.
        - absente. Cœur à 3 cavités, 2 ventricules, une or.
        - incomplète. Communication interventriculaire.
          - en bas.
          - au milieu.
          - en haut.
      - *c)* toutes deux incomplètes : Cœur à 4 cavités communicantes.
    - 2° Parois.
      - atrésie.
        - du ventricule droit.
        - de l'infundibulum du V. D.
        - du ventricule gauche.
        - du canal aortique.
    - 3° Orifices.
      - atrésie.
        - de l'orifice auriculo-ventr. droit : *Rétrécissement tricuspidien*
        - de l'orifice auriculo-ventr. gauche : *Rétrécissement mitral*
  - B. Gros vaisseaux.
    - 1° Artère pulmonaire.
      - rétrécie : *Rétrécissement pulmonaire.*
      - atrésiée.
      - oblitérée.
        - à son origine.
        - jusqu'à sa bifurcation.
      - anomalie d'origine : l'A. P. naît du ventricule gauche.
    - 2° Canal artériel.
      - persistance.
        - simple.
        - avec persistance du trou de Galien
        - avec malformations complexes.
      - duplicité.
      - variétés de connexions, etc.
    - 3° Aorte. 1re portion.
      - rétrécie : *Rétrécissement aortique.*
      - atrésiée.
      - anomalie d'origine : l'aorte naît du ventricule droit.
      - double origine : à la fois sur V. G. et V. D.
    - 4° Veines pulmonaires.
      - abouchement anormal (dans la V. cave supérieure, la v. sous-clavière gauche, la v. porte, etc.).
      - variations de nombre, etc.
- III. Anomalies de Situation. (Ces *Ectocardies* sont le plus souvent des monstruosités ; le péricarde existe toujours)
  - A. Ectopie céphalique — sous la mâchoire inférieure.
  - B. Ectopie cervicale — au-devant du cou.
  - C. Ectopie thoracique.
    - extra-thoracique — fissuration du plastron, d'étendue variable.
    - intra-thoracique.
      - médiane.
      - latérale droite *dexiocardie.*
        - seule.
        - avec hétérotaxie ou transposition générale des viscères.
  - D. Ectopie abdominale — par fissuration du diaphragme.

Malformations connexes, dépendant **d'arrêts de développement graves,** mais compatibles avec une vie, parfois longue.

A. Malformations primaires.	B. Malformations dépendantes (Sériation).
I. Imperforation ou oblitération de la pulmonaire avec :	*a) persistance du canal artériel* (alimentant les deux poumons par les branches de la pulmonaire) et atrésie du ventricule droit. *b) persistance du canal artériel*, atrésie du V. D., absence plus ou moins complète de la cloison interventriculaire. *c) persistance du canal artériel*, dilatation du V. D., ou de l'O. D. ou de V. D. + O. D., mais avec communication interventriculaire. *d) persistance du canal artériel*, atrésie du V. Gauche, communication interventriculaire (parfois persistance du trou de Galien), ectopie de l'aorte naissant du V. D. *e) persistance du canal artériel*, dilatation des 4 cavités du cœur, communication interventriculaire, aorte prenant double origine sur V. D. + V. G.
II. Atrésie de l'art. pulmonaire avec :	*a) persistance du canal artériel.* *b) persistance du canal artériel* et du trou de Galien ; atrésie du V. D. *c) persistance du canal artériel* et du trou de Galien ; absence de la cloison interventriculaire, aorte prenant double origine sur V. D. + V. G., anomalies d'abouchement des v. pulmonaires, qui vont à l'oreillette droite. *d) pulmonaire et aorte naissant toutes deux du V. Dr.*, double communication interventriculaire et interauriculaire ; pas de canal artériel à sa place normale, mais art. pulmonaire gauche communiquant avec la sous-clavière.
	A elles seules, les anomalies de l'artère pulmonaire sont plus fréquentes — dans la proportion de 7 à 10 — que celles de tous les autres orifices. — Elles déterminent toujours la persistance du canal artériel, seul vaisseau capable de pourvoir, par suppléance, à la circulation fonctionnelle des poumons.
III. Persistance du canal artériel.	*a)* Persistance simple (1). *b)* Persistance avec communication interventriculaire. *c)* Persistance du canal artériel et du trou de Galien avec : aorte et pulmonaire. { normales. / transposées. ; pulmonaire dilatée. ; communication interventriculaire. ; transposition de l'aorte et de la pulm. + com. interventr.
IV. Anomalies d'origine et d'émergence de l'Aorte.	*a)* origine double sur V. Dr. + V. G. avec persistance du canal artériel et du trou de Galien. *b)* atrésie de la première portion avec persistance du canal artériel. *c)* oblitération à l'origine. Suppléance par le canal artériel (recevant le sang de la pulmonaire) et persistance du trou de Galien (2).

(1) Rare, difficile à expliquer ; j'en ai réuni 16 cas en 1900 (Revue de Médecine) publiés dans la thèse de Dorvaux : Lille — 1900. — Malgré la grande autorité de Cruveilhier, la persistance du canal artériel n'est pas toujours « combinée ».

(2) Cette énorme malformation, observée par Canton sur un sujet de deux jours, me semble incompatible avec la vie.

TROISIÈME PARTIE

LE SYSTÈME NERVEUX CENTRAL

CHAPITRE PREMIER

MORPHOLOGIE DES CENTRES NERVEUX

Article I.

LA MOELLE ÉPINIÈRE

La moelle épinière ou spinale est la partie des centres nerveux qui est logée dans le canal rachidien. — Du trou occipital au sommet du cône terminal, sa *longueur moyenne* est de 45 centimètres ; sa *largeur moyenne* de 1 centimètre. — Son *poids moyen* est de 28 à 30 grammes. — (La moelle du nouveau-né a une longueur de 15 centimètres, un poids de 3 à 4 grammes). — Sa couleur est blanc mat ; sa consistance, plus grande que celle du cerveau et du cervelet.

Dans la série des vertébrés, le développement de la moelle est inversement proportionnel à celui du cerveau ; la moelle perd d'importance à mesure que le cerveau acquiert sa prépondérance.

Le poids relatif de la moelle, rapporté à celui de l'encéphale, diminue d'autant plus qu'on s'élève davantage dans la série : il surpasse le poids de l'encéphale chez les poissons, le surpasse encore ou l'égale chez les amphibiens ; il n'en représente plus que le 1/20 chez les mammifères domestiques, et tombe aux 2/100 chez l'homme et la femme. Ce chiffre est moins considérable encore chez l'enfant (1/100 environ).

A. — **Situation et Rapports.** — La moelle n'occupe pas la totalité du canal rachidien ; elle n'en remplit que les 6/10. — Sa surface externe est séparée de la paroi osseuse par un espace de 3 à 6 millimètres ; de plus, elle s'arrête vers le haut de la région lombaire ; **sa limite inférieure correspond chez l'adulte à la 1re ou à la 2e lombaire** ; elle est un peu plus basse chez la femme. Le reste du canal est occupé par le *filum terminale* et la queue de cheval.

Ascension apparente de la moelle. — Jusqu'à la fin du 3e mois de la vie embryonnaire (fig. 298), elle occupe tout le canal rachidien ; dès le 4e mois, sa croissance et celle de la colonne vertébrale ne sont plus parallèles, surtout dans les régions dorsale et lombaire. La moelle semble remonter en étirant son prolongement coccygien ; et à la naissance, elle a

acquis à peu près sa situation définitive. Cette ascension, qui n'est qu'apparente, tient l'inégal développement du cordon nerveux et du rachis : elle entraîne l'obliquité des racines rachidiennes, d'autant plus accusée qu'on les observe plus bas (les dernières racines sacrées sont presque verticales et parallèles à la moelle).

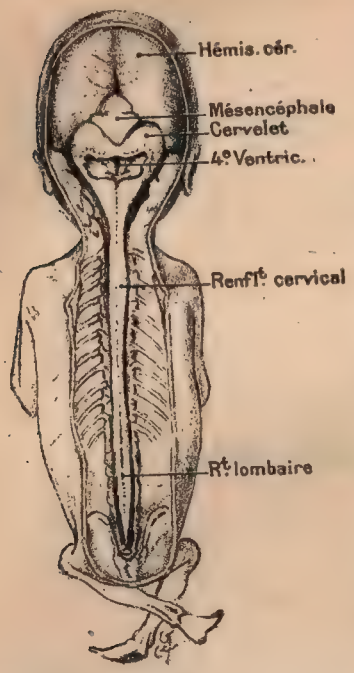

Fig. 298 (Cunningham). — *Le système nerveux central chez le fœtus au cours du 3e mois.*

La moelle occupe alors toute l'étendue du canal spinal.

La moelle est maintenue dans sa situation par ses enveloppes méningées et par chacune des racines rachidiennes ; grâce à ses moyens d'union, elle se prête aux mouvements de la colonne vertébrale ; dans aucun cas elle n'arrive à toucher les parois osseuses du canal rachidien.

Elle est susceptible de subir une élongation d'étendue variable : notable (5 à 8 mm.) dans la flexion de la colonne vertébrale ; relative dans la flexion de la cuisse sur le bassin qui produit un allongement de la moelle lombaire de 2 mm. ; insignifiante dans l'autosuspension (1).

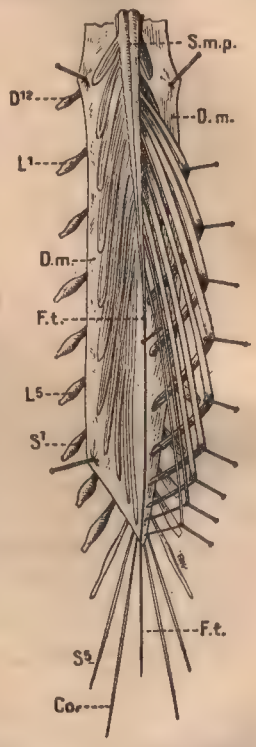

Fig. 299 (Van Gehuchten). — *La partie inférieure de la Moelle et la queue de cheval après ouverture du sac dural.*

Nerfs : D^{12}, 12e dorsal ; — L^1., L^5, 1er et 5e lombaires ; — S^1., S^5, 1er et 5e sacrés ; — *Co.* nerf coccygien ; — *F. t.* filet terminal ; — *s. m. p.* sillon médian postérieur.

B. — **Forme de la Moelle.** — C'est celle d'une tige cylindroïde, légèrement aplatie d'avant en arrière, et présentant suivant son axe longitudinal des courbures qui précisent son adaptation aux courbures du canal rachidien. La plus marquée de ces incurvations se remarque dans la région cervicale au niveau de la 7e racine cervicale ; convexe en avant, elle serait antérieure à la formation de la colonne (Flesch) et correspondrait à la fosse nuchale de l'embryon.

D'une manière générale, la moelle présente l'indication du type segmentaire qu'on observe aux premiers stades du développement, et non des segments absolument nets. — Elle possède des *renflements* caractéristiques au niveau de l'émergence des nerfs du membre supérieur (renflement cervical) et du membre

(1) Méthode utilisée autrefois dans le traitement du tabes ; actuellement abandonnée.

inférieur (RENFLEMENT LOMBAIRE) : ils ne se développent que secondairement, quand apparaissent les membres ; ils avortent si les membres avortent ; ils s'atrophient à la suite des amputations anciennes. Leur volume est en rapport direct avec l'activité motrice et sensitive des membres.

A sa partie inférieure, le renflement lombaire marque la terminaison de la moelle qui s'effile brusquement en le *cône terminal* — *cône médullaire* — auquel fait suite le *filet terminal* — *filum terminale* — cordon grêle de 20 à 25 centimètres qui s'attache en bas sur la face postérieure du coccyx. — Pour Charpy, « le **cône terminal** est la partie de la moelle qui donne naissance aux nerfs coccygiens ; il a pour limites en haut le plan qui sépare le cinquième nerf sacré du premier nerf coccygien, en bas le point où le filum montre une égale épaisseur ».

Le **filum terminale**, perdu dans les racines des nerfs du membre inférieur (queue de cheval) est contenu dans la dure-mère jusqu'au niveau de la 2e v. sacrée (filament terminal interne) ; à partir de là, il est extra-dural : Luschka le regarde comme une émanation de la dure-mère elle-même (filament terminal externe) ; dans ce trajet, il est uni au périoste par des tractus fibreux ; il ne contient aucune partie de l'axe nerveux, mais des vaisseaux et l'indication des nerfs coccygiens, très atrophiés chez l'homme.

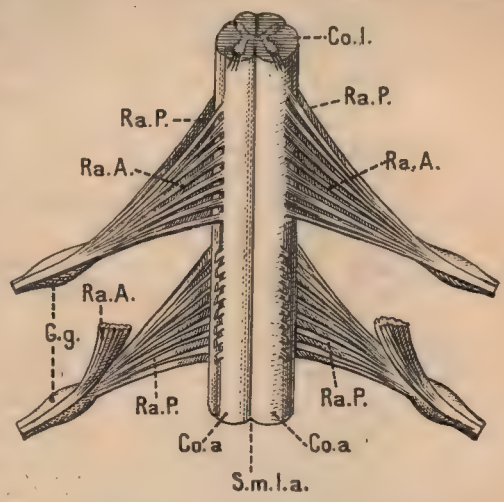

FIG. 300 (VAN GEHUCHTEN). — *Un segment de la moelle dorsale.*

Co. l. Cordon latéral ; — *Ra. P.*, *Ra. A.* Racines postérieures, antérieures ; — *G. g.* Ganglion ; — *Co. a.* Cordon antérieur ; — *S. m. l. a.* Sillon médian longitudinal antérieur.

C. — **Conformation extérieure de la Moelle.** — La surface extérieure est parcourue, dans le sens longitudinal, par des dépressions parallèles, les SILLONS, qui s'étendent d'un bout à l'autre de la moelle : 1° sur la face antérieure, le *sillon médian antérieur*, dont l'entrée béante transformée en gouttière à bords convexes reçoit l'artère et les veines spinales antérieures ; ses faces lisses tombent perpendiculairement sur une rainure transversale dont le fond répond à la commissure blanche antérieure ; — 2° sur la face postérieure, le *sillon médian postérieur* qui ne peut s'ouvrir qu'artificiellement, car il est occupé par une cloison de névroglie placée de champ et soudée aux deux lèvres du sillon qui présente au fond la commissure grise ou postérieure. Ces sillons divisent la moelle en deux moitiés symétriques ; — 3° à 2 ou 3 millimètres en dehors du S. médian antérieur, les *dépressions collatérales antérieures*, par lesquelles sortent les troncs nerveux formant les racines antérieures ou motrices des nerfs spinaux ; — 4° à 2-3 millimètres du sillon médian postérieur, les *sillons collatéraux postérieurs* par lesquels entrent les troncs nerveux formant les racines postérieures ou sensitives des nerfs spinaux.

Les sillons délimitent sur la face externe de chaque moitié de la moelle trois

cordons de substance blanche : 1° *le cordon antérieur*, qui commence au bulbe avec les pyramides et finit au cône terminal ; bien développé en haut, il se rétrécit en descendant et se réduit à la zone radiculaire dans la partie inférieure du renflement lombaire ; — 2° *le cordon latéral*, entre les deux sillons collatéraux, antérieur et postérieur ; sur sa surface externe, s'insère le ligament dentelé. Les deux premiers cordons sont souvent réunis sous la dénomination de cordon antéro-latéral ; — 3° *le cordon postérieur*, entre les sillons collatéral et médian postérieurs ; sur toute la longueur de la moelle cervicale, il est divisé par le sillon intermédiaire postérieur en deux faisceaux, l'un externe, faisceau cunéiforme ou de Burdach, l'autre interne, faisceau grêle ou de Goll. Le cordon postérieur grossit en s'élevant vers le bulbe.

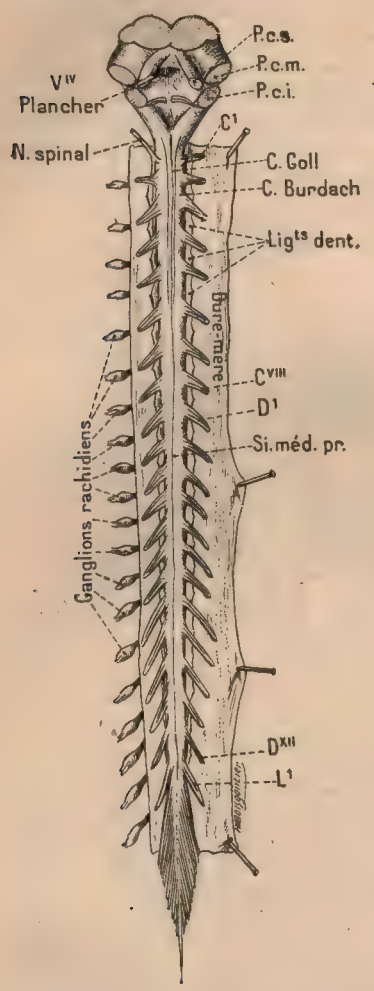

Fig. 301 (Van Gehuchten). — *La Face postérieure de la Moelle épinière après ouverture du sac dural.*

P. c. i., P. c. s., P. c. m. Pédoncules cérébelleux inférieur, supérieur, moyen ; — *Vᵢᵥ*, 4ᵉ ventricule ; — Nerfs : cervicaux *C²*, *Cᵛᵢᵢᵢ*, dorsaux *D¹*, *Dᵢᵢᵢ*, etc.

D. — **Conformation intérieure de la Moelle.** — Une coupe transversale montre, à l'œil nu, deux substances de couleur différente : l'une *centrale* — *substance grise* — l'autre *périphérique* — *substance blanche* — réparties symétriquement dans chacune des moitiés séparées par les sillons médians. Sur la ligne médiane, elles sont ininterrompues grâce à la présence des commissures ou ponts nerveux transversaux : la *commissure blanche* se voit au fond du sillon médian antérieur ; la *commissure grise* est derrière elle, percée en son centre d'un orifice, rarement visible à l'œil nu, répondant à la coupe du canal de l'épendyme, flanqué de deux veinules centrales.

1° **La Substance grise.** — Elle doit sa couleur au pigment des cellules nerveuses dont elle est formée. Sa forme générale peut être comparée à deux ailes d'oiseau — cornes de la moelle — dont les faces convexes sont réunies par la commissure grise.

Les **cornes**, prolongements latéraux d'où sortent les racines des nerfs rachidiens sont, comme ces racines elles-mêmes, au nombre de quatre : deux antérieures et deux postérieures. La corne antérieure, plus courte et plus trapue que la postérieure, est séparée d'elle par une ligne conventionnelle passant transversalement par le canal de l'épendyme. Sa partie large — *tête* — renflée en avant, n'arrive pas jusqu'à la surface de la moelle.

La CORNE POSTÉRIEURE, plus longue et plus mince, a la *tête* entourée par

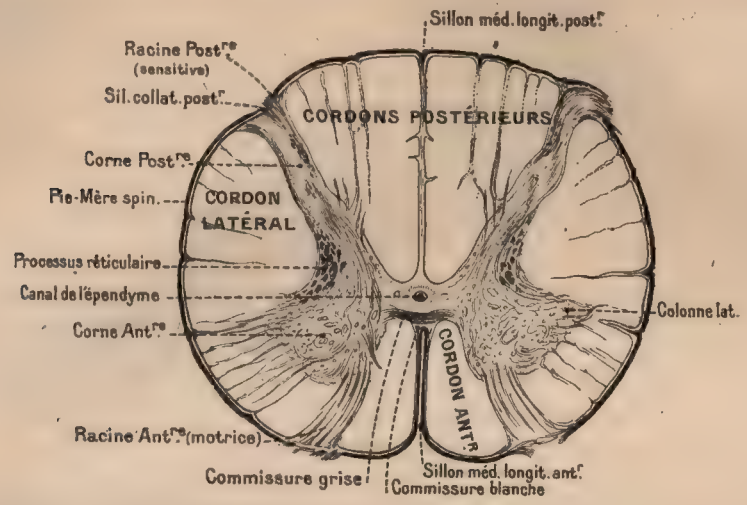

FIG. 302. — *Coupe transversale de la Moelle passant par le* RENFLEMENT CERVICAL *à la hauteur d'émergence du 6e nerf cervical* (1).

la *substance gélatineuse de Rolando* qui la sépare du sillon collatéral postérieur.

Dans la portion supérieure de la moelle thoracique, on trouve, sur le côté de la substance grise, la CORNE LATÉRALE — *tractus intermédio-latéral* — sous forme d'un prolongement triangulaire à sommet postéro-externe : on le rattache habituellement à la corne antérieure.

2° **La Substance blanche.** — Essentiellement constituée par des fibres à myéline, elle occupe les cordons antérieur, latéral et postérieur. Les méthodes embryologiques, histologiques, physiologiques et anatomo-pathologiques ont permis de la décomposer en faisceaux (v. texture interne des centres nerveux).

FIG. 303 (due à l'obligeance de M. le Pr LAGUESSE). — *Photographie d'une coupe transversale du collet du bulbe légèrement grossie* (1).

(1) Dans la suite de l'étude du système nerveux, toutes les coupes de la moelle et du tronc cérébral sont toujours placées dans le même sens, la face antérieure ou ventrale au-dessous. Cette disposition s'impose si l'on veut comprendre sans peine la série des coupes du cerveau, qu'il est accoutumé d'examiner la base en dessous.

3° **Le Canal de l'Épendyme.** — Formé par la rencontre et la fusion des bords de la gouttière médullaire, il s'étend tout le long de la moelle. Il communique en haut avec le 4e ventricule ; et se poursuit en bas dans le filum terminale. Très rétréci dès le milieu de la vie fœtale, il n'a plus chez l'adulte que 1/10 à 1/20 de millimètre. Il est même oblitéré de place en place. Histologiquement, il est constitué par un seul rang de cellules épithéliales cylindriques, garnies de cils vibratiles délicats, qui se transforment partiellement en un plateau cuticulaire.

E. — La Circulation de la Moelle.

— 1° **Circulation artérielle.** — Elle a un caractère nettement segmentaire. Elle comprend des vaisseaux à direction transversale et des vaisseaux à direction longitudinale.

Artères transversales. — Par chacun des trous rachidiens de conjugaison, pénètrent à droite et à gauche des rameaux médullaires qui, de haut en bas naissent successivement : des artères vertébrales, des cervicales ascendantes, des intercostales, des lombaires, des sacrées latérales. Chacun des rameaux médullaires se divise en deux artères radiculaires, c'est-à-dire qui suivent exactement les racines antérieures et postérieures des nerfs rachidiens : ces artères, se rejoignant transversalement en avant et en arrière, établissent les anastomoses entre les circulations artérielles extra-rachidienne et intra-rachidienne.

Artères longitudinales et Artères annulaires. — La circulation artérielle intra-rachidienne est figurée : 1° par les artères spinales proprement dites (spinale antérieure, spinales postérieures) ; 2° par les artères annulaires périmédullaires, issues des précédentes, et unissant transversalement les artères spinales à l'origine de chacune des paires rachidiennes.

Les **Artères spinales proprement dites** sont au nombre de trois. Ce sont : *a*) l'ARTÈRE SPINALE ANTÉRIEURE, impaire et médiane, qui, fixée au sillon médian longitudinal antérieur, par une bandelette émanée de la pie-mère, descend longitudinalement d'un bout à l'autre de la moelle. En haut, elle naît des deux artères vertébrales par deux petites branches internes dirigées en bas et en dedans. Volumineuse à son origine, elle diminue brusquement de volume vers la 5e paire cervicale, puis augmente à nouveau au niveau des renflements, surtout du renflement lombaire. — Cette différence dans le volume est très marquée chez le chien, dont l'artère spinale antérieure se réduit à un fil insignifiant au-dessous de la moelle cervicale ; — *b*) les DEUX ARTÈRES SPINALES POSTÉRIEURES, qui descendent sur la face postérieure de la moelle, le long des sillons collatéraux dorsaux.

Les **Artères Annulaires Périmédullaires** sont les vaisseaux qui, au niveau de l'émergence de chacune des paires rachidiennes, enserrent la moelle d'un anneau artériel complet, anastomosant transversalement les artères spinales, antérieure et postérieure. Dans leur ensemble, ils forment le réseau artériel de la pie-mère. — Des artères annulaires périmédullaires, naissent les vaisseaux qui s'enfoncent perpendiculairement à la direction de la moelle dans la substance blanche et dans la substance grise. Toutes ces artères (*artère du sillon médian postérieur, artères du sillon intermédiaire postérieur, artères de la corne postérieure ou radiculaires postérieures* de Duret, *artères des racines antérieures*), sont terminales.

— 2° **Les Réseaux Capillaires.** — Ils forment des systèmes simples, modelés sur les éléments nerveux qu'ils entourent.

— 3° **Circulation Veineuse.** — Les veines rappellent la disposition générale des artères. On peut les diviser en veines intra-médullaires et veine extra-médullaires.

Veines intra-médullaires. — Il y a deux veines pour une seule artère dans l'intérieur de la moelle, les veines centrales étant disposées comme les artères centrales, les veines de la substance blanche étant volumineuses et irrégulières ; d'après Kadyi, toutes seraient anastomosées.

Veines Périmédullaires. — Contenues dans l'épaisseur de la pie-mère, elles correspondent aux artères spinales et aux artères annulaires périmédullaires ; les principales sont la VEINE MÉDIANE ANTÉRIEURE, en relation en haut avec le plexus du pont de Varole ; *la veine médiane postérieure*, les *veines antéro-latérales*, les *branches transversales*, ramifiées et subdivisées, des plexus de la pie-mère.

Aux veines périmédullaires, il faut rattacher les *veines radiculaires, antérieures* et *posté-*

rieures, souvent réunies en un tronc unique qui se jette dans le plexus péri-ganglionnaire du trou de conjugaison (cerceau veineux du trou, p. 326). Elles établissent les voies d'anastomose entre les circulations veineuses intra-médullaires, intra-rachidienne et extra-rachidienne.

— 4° **Circulation Lymphatique.** — Les vaisseaux lymphatiques sont disposés en manchons continus autour des vaisseaux artériels, capillaires et veineux (Robin). Ces gaines conjonctives délicates, *gaines lymphatiques périvasculaires*, limitent des espaces remplis d'un liquide clair et communiquent directement avec les espaces sous-arachnoïdiens. — Le canal épendymaire remplit peut-être les fonctions d'une voie lymphatique.

Article II.

LE RHOMBENCÉPHALE OU CERVEAU RHOMBOÏDAL

Le rhombencéphale — Vésicule cérébrale postérieure — comprend trois parties ; en allant de la moelle vers le mésencéphale : A. le myélencéphale (bulbe rachidien) ; — B. le métencéphale (pont de Varole et cervelet) ; — C. l'isthme du rhombencéphale (partie inférieure des pédoncules cérébraux en avant, pédoncules cérébelleux supérieurs en arrière).

A. — LE MYÉLENCÉPHALE. — BULBE RACHIDIEN

Le Bulbe rachidien, ou moelle allongée, continue la moelle spinale sans démarcation. En haut et en avant, il est limité par le bord inférieur de la protubérance — *sillon bulbo-protubérantiel* — en arrière, il répond à la face antérieure du cervelet dont il est séparé par la cavité du 4e ventricule.

Comparable par sa forme à un cône à base supérieure, à sommet se continuant avec la moelle épinière, long de 3 centimètres, large de 2 centimètres, on lui considère : une face antéro-latérale, une face postérieure :

1° La face antéro-latérale (fig. 304). Elle repose sur la gouttière basilaire de l'occipital et sur la partie supérieure du grand surtout ligamenteux postérieur, qui la sépare du sommet de l'odontoïde de l'axis. Elle présente : sur la ligne médiane, le *sillon médian antérieur du bulbe*, dépression longitudinale profonde continuant en haut le sillon médian antérieur de la moelle, interrompue dans sa partie inférieure par la *décus-*

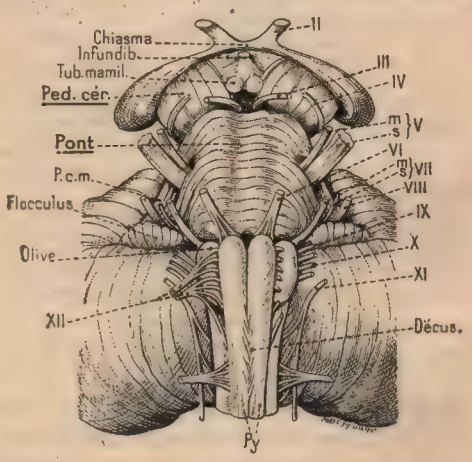

Fig. 304. — *Le Tronc cérébral. Face antérieure (grandeur nature).*

P. c. m. pédoncule cérébelleux moyen ; — *Décus.* Entrecroisement — décussation — des pyramides ; — **Origine apparente des nerfs crâniens.** — *II.* optique ; — *III.* oculo-moteur commun ; — *IV.* pathétique ; — *V. m. s.* Racines (motrice, sensitive) du trijumeau ; — *VI.* oculo-moteur externe ; — *VII. m. s* Racines (motrice, sensitive) du facial ; — *VIII.* acoustique ; — *IX.* glosso-pharyngien ; — *X.* pneumogastrique ; — *XI.* accessoire de Willis ; — *XII.* grand hypoglosse.

sation des pyramides, ou entre-croisement bulbaire des fibres de la voie motrice centrale ; — à droite et à gauche du sillon médian, la saillie des *pyramides antérieures* du bulbe ; elles sont limitées en dehors par le *sillon collatéral* du bulbe (continuation du sillon collatéral antérieur de la moelle) duquel sortent les 10 ou 12 filets d'origine du nerf grand hypoglosse (XIIe paire) ; — en dehors de ce sillon de l'hypoglosse, la continuation du cordon latéral de la moelle qui devient le *cordon latéral du bulbe* ; en haut, il est très réduit et est séparé de la pyramide par l'*olive inférieure ou bulbaire*.

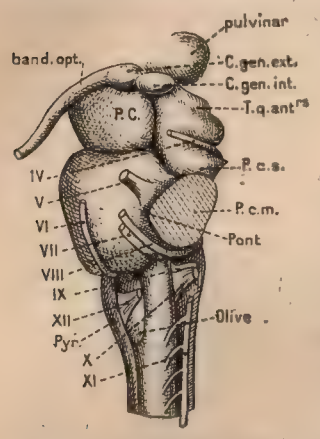

Fig. 305. — *Le Tronc Cérébral. — Vue latérale gauche (grandeur nature).*

C. gen. ext. Corps genouillé ext. ; — *P. C.* pédoncule cérébral ; — *T. q.* tubercules quadrijumeaux ; — *P. c. s.*, *P. c. m.* pédoncules cérébelleux supérieur, moyen.
Nerfs crâniens. Revoir fig. 304.

L'olive est une saillie ovoïde, haute de 12-15 millimètres, large de 4-6 millimètres, séparée de la protubérance par une dépression, *fossette sus-olivaire*, circonscrite en arrière par le sillon rétro-olivaire, qui marque la terminaison supérieure du sillon collatéral postérieur du bulbe. De ce sillon sortent les filets radiculaires des nerfs mixtes : glosso-pharyngien (IXe paire) et pneumogastrique (X^e paire) ; la portion bulbaire de l'accessoire de Willis (XIe paire).

2° La FACE POSTÉRIEURE. Elle n'a pas le même aspect dans sa moitié supérieure et dans sa moitié inférieure.

Dans sa moitié supérieure, les cordons postérieurs de la moelle paraissent s'écarter en laissant à nu la substance grise centrale qui forme le plancher du 4e ventricule.

Dans sa moitié inférieure, elle rappelle la moelle cervicale. On y observe : le *sillon médian postérieur*, suite du sillon postérieur de la moelle ; — de chaque côté, le cordon postérieur, subdivisé par le *sillon paramédian* en faisceau interne ou de Goll et faisceau externe ou de Burdach ; — le sillon collatéral postérieur et une partie du cordon latéral. — De chaque côté du sillon médian postérieur, les cordons de Goll SEMBLENT se continuer dans les pyramides postérieures qui limitent le ventricule et présentent à leur base une saillie, *la clava* (fig. 310), contenant le noyau de Goll ; les cordons de Burdach SEMBLENT se continuer dans les **corps restiformes — pédoncules cérébelleux inférieurs** — qui côtoient en dehors les pyramides postérieures.

L'aire d'écartement des pyramides postérieures est triangulaire à sommet inférieur ; c'est le *calamus scriptorius*. Elle présente sur la ligne médiane une légère dépression, *tige du calamus*, et de chaque côté, de fins cordons blanchâtres, les *stries acoustiques* ; à droite et à gauche de la tige du calamus, on rencontre trois formations qui sont de dedans en dehors : 1° un petit triangle blanc à base supérieure, *aile blanche interne*, ou trigone de l'hypoglosse, sous lequel sont dans la profondeur du bulbe, les cellules d'origine des fibres de la XIIe paire ; 2° un petit triangle à base inférieure, *aile grise ou trigone du pneumogastrique*, sous lequel sont les cellules d'origine du noyau dorsal du pneumogastrique (X^e paire) ; 3° un petit triangle à base supérieure bordé en dedans par le *funiculus separans*, — *aile blanche externe ou région vestibulaire acoustique* (VIII) qui représente un des noyaux de terminaison du nerf acoustique.

3° La base du bulbe. Elle se confond en arrière avec la protubérance annulaire. Extérieurement, sa place est indiquée en avant par le sillon bulbo-protubérantiel, d'où sortent : au-dessus de la pyramide, les filets du nerf moteur oculaire externe (VIe paire) ; dans la fossette sus-olivaire, les filets du nerf facial (VIIe paire) groupés en deux faisceaux (l'interne, portion motrice du facial ; l'externe, portion sensitive ou nerf intermédiaire de Wrisberg) et plus en arrière, les filets du nerf acoustique (VIIIe paire).

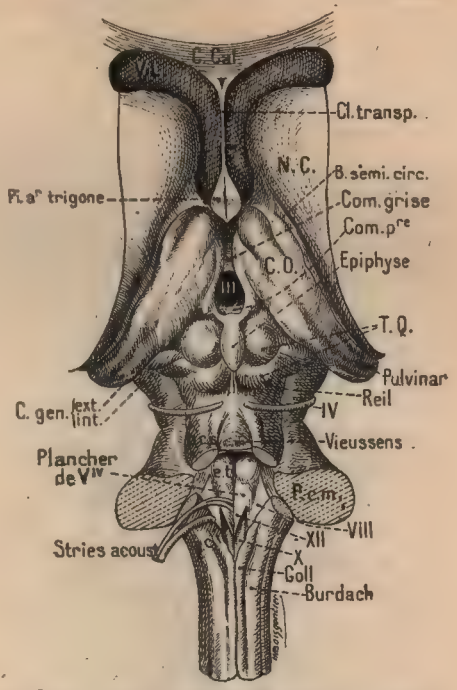

Fig. 306 (Van Gehuchten). — *La Face postéro-supérieure du Tronc cérébral, vue après section du corps calleux* C. Cal., *et du trigone, et après ablation de la toile choroïdienne et du cervelet.*

V. L. Ventricule latéral ; — *N. C.* Noyau caudé ; — *C. O.* Couche optique ; — *B. semi-circ.* bandelette semi-circulaire ; — *T. Q.* tubercules quadrijumeaux ; — *C. gen.* corps genouillés ; — *e. t.* eminentia teres ; — *VIII.* Région acoustique (aile blanche externe) ; — *X.* trigone du vague (aile grise) ; — *XII.* trigone de l'hypoglosse (aile blanche interne).

B. — LE MÉTENCÉPHALE

Le métencéphale, partie moyenne du rhombencéphale, est formé en avant par la protubérance, en arrière par le cervelet.

§ 1. — La Protubérance Annulaire.

La protubérance annulaire ou pont de Varole, placée entre le bulbe et les pédoncules cérébraux, au-devant du cervelet, est un gros cordon blanc strié transversalement par les fibres du pédoncule cérébelleux moyen. D'autant plus développée que le cervelet est plus gros, elle est très volumineuse chez l'homme.

En place, sur le sujet debout, sa direction est presque verticale. Ses limites ne sont nettes qu'en avant : en bas, le *sillon bulbo-protubérantiel* ; en haut, le *sillon pédonculo-protubérantiel*, qui la sépare du pédoncule cérébral.

On lui décrit :

1° Une face antérieure. Appliquée sur la gouttière basilaire, convexe, elle présente sur la ligne médiane un sillon longitudinal, *sillon basilaire*, sous lequel monte le tronc basilaire formé par la jonction des artères vertébrales ; — les *bourrelets pyramidaux*, reliefs longitudinaux produits par le passage des faisceaux pyramidaux sous les fibres de la protubérance ; — plus en dehors, l'émergence des deux portions (l'externe sensitive, l'interne motrice) du nerf trijumeau (V^e paire) ;

2° Une face postérieure. Plane, elle forme la partie intermédiaire — comprise entre la section des pédoncules cérébelleux moyens — du plancher du 4e ven-

tricule. En s'unissant à la partie supérieure du plancher circonscrite par les pédoncules cérébelleux supérieurs, elle forme le triangle supérieur du plancher. L'aire d'écartement de cette moitié supérieure du 4e ventricule est triangulaire à sommet supérieur. On y voit : sur la ligne médiane, la *fissure longitudinale* qui continue la tige du calamus ; de chaque côté, une saillie allongée, *eminentia teres*, formée de deux tubercules, l'un externe sus-jacent au noyau d'origine du moteur oculaire externe (VIe paire) contourné par les branches radiculaires du facial (VIIe paire) ; l'autre interne, *nucleus incertus*, qui répond à une masse grise de destination inconnue. L'*eminentia teres* continue le trigone de l'hypoglosse et forme avec lui le *cordon rond* ou *funiculus teres*. Plus en dehors, on rencontre la fossette supérieure, *fovea superior*, qui marque l'emplacement du noyau masticateur du trijumeau (Ve paire) ; au-dessus d'elle se trouve le *locus cœruleus* ;

Fig. 307 (Dejerine) — *Le Tronc encéphalique et le Cervelet. — Coupe de Meynert.*

AM. Avant-mur ; — *B.* Bulbe rachidien ; — *Ce.* Hémisphères du cervelet ; — *Epa.* Espace perforé antérieur ; — *Fe.* Faisceau en écharpe de Féré ; — *I.* Insula ; — *i.* Sillon de l'insula ; — *Ia.* Circonvolutions antérieures de l'insula ; — *Ip.* Circonvolutions postérieures de l'insula ; — *LF.* Lobe frontal ; — *LT.* Lobe temporal ; — *NA.* Noyau amygdalien ; — *P.* Pied du pédoncule ; — *p Fl.* Pli falciforme de Broca ; — *V. sph.* Ventricule sphénoïdal ; — *xII.* Chiasma des nerfs optiques.

3° Des faces latérales (fig. 305). Conventionnelles, elles répondent à une section verticale du pédoncule cérébelleux moyen passant derrière les racines du trijumeau ;

— La bande transversale figurant en avant la protubérance se dirige en arrière, à droite et à gauche, vers les hémisphères du cervelet. Elle est formée par **les pédoncules cérébelleux moyens.**

§ 2. — Le Cervelet.

Le cervelet, qui forme la voûte du cerveau postérieur est placé dans les fosses occipitales inférieures, derrière la moelle allongée et la protubérance annulaire. Il est maintenu dans sa position par ses connexions avec les centres nerveux et par la voûte fibreuse de la tente du cervelet.

Sa forme, comparée généralement à un cœur de carte à jouer renversé, est ovalaire à grand diamètre transversal. Il est un peu aplati de haut en bas. Sa couleur est gris tendre ; sa consistance est à peu près celle du cerveau. Ses dimensions moyennes sont : en hauteur, 3 à 4 centimètres au milieu, 5 à 6 centimètres sur les côtés ; en largeur, 10 centimètres ; en épaisseur, 4 à 5 centimètres.

Examiné en place, on peut lui décrire :

1° Une face supérieure. — Recouverte par la tente du cervelet, en rapport

médiat avec les lobes occipitaux du cerveau, échancrée en avant (échancrure antérieure) et en arrière (échancrure postérieure), elle présente sur la ligne médiane une formation longitudinale allongée, *vermis superior*, séparée des hémisphères par des sillons antéro-postérieurs incomplets. Le *vermis, lobe médian ou* **ver supérieur**, est divisé en anneaux par de nombreux sillons transversaux. De chaque côté sont les hémisphères ; —

Fig. 308 (Thomas). — *Le Cervelet. — Face supérieure.*

Le *vermis*, qui prend ici le nom de *monticule*, est limité en avant par l'*échancrure semi-lunaire* et en arrière par l'*incisure marsupiale*. Latéralement deux sillons, surtout marqués en arrière, le séparent des hémisphères (*sillons longitudinaux supériears*). En arrière, un sillon profond — *sillon supérieur de Vicq d'Azyr* — divise la face supérieure des hémisphères en deux parties inégales ; en avant le *lobe quadrilatère*, en arrière le *lobe semi-lunaire supérieur*.

2° Une face inférieure. — On la voit en sectionnant le bulbe vers sa partie inférieure. Elle présente au milieu : la grande scissure médiane du cervelet, au fond de laquelle se trouve la face inférieure du lobe médian (*vermis inferior*) séparée des hémisphères par des sillons antéro-postérieurs très profonds. Le **ver inférieur** est également divisé en de nombreux anneaux ; —

3° Une face antérieure (fig: 309). — On ne peut la voir qu'en sectionnant tous les pédoncules cérébelleux. De haut en bas, elle montre : l'extrémité antérieure du vermis supérieur reposant sur une lamelle blanche, *valvule de Vieussens*, qui la sépare du sommet du 4e ventricule ; — une portion déprimée appartenant au ventricule ; — l'extrémité antérieure du vermis inferior. De chaque côté, sont les surfaces de section des pédoncules cérébelleux supérieurs et des pédoncules cérébelleux inférieurs fusionnés avec les pédoncules moyens.

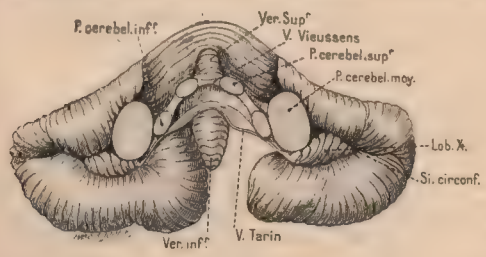

Fig. 309 (Van Gehuchten). — *Le Cervelet. — Face antérieure.*

Lob. X. lobule du pneumogastrique ; — *si. circonf.* sillon circonférentiel.

La surface des hémisphères est divisée en lobules, lames et lamelles par une infinité de sillons concentriques à l'incisure antérieure : l'un d'eux, bien marqué et constant, est le grand sillon horizontal ou *sillon circonférentiel de Vicq D'Azyr*. — Les *lobules* limités par les grands sillons ont reçu des noms spéciaux ; mais « dans l'état actuel de la science, cette division et cette nomenclature n'ont guère d'importance » (Van Gehuchten).

Division en lobes et lobules. — Le cervelet est formé de trois lobes : un médian constitué par les *vermes* (supérieur et inférieur) : deux latéraux qui sont les *hémisphères.*

Les lobules sont au nombre de 12 à 15.

1° Sur la face supérieure ; *a*) les lobules du vermis sont : α) la *lingula*, petit lobule conoïde, derrière la valvule de Vieussens ; β) *le lobule central ou quadrilatère* ; γ) *le monticule*, divisé lui-même en *culmen*, antérieur, et *déclive*, postérieur ; δ) le *bourgeon terminal* ou *folium cacuminis* ; — *b*) les lobules supérieurs des hémisphères sont : α) *le lobule de la lingula* ; β) *l'aile du lobule central* ; γ) *le lobule quadrilatère* ; δ) *le lobule semi-lunaire supérieur.*

2° Sur la face inférieure ; *a*) les lobules du vermis sont : α) le *nodulus* ; β) *la luette, uvula* ; le nodule et la luette pendent dans le 4ᵉ ventricule ; γ) *la pyramide de Malacarne* qui fait saillie au fond de la grande scissure médiane ; δ) le *tubercule valvulaire* ou *valvule* ; — *b*) les lobules inférieurs des hémisphères sont : α) *les amygdales* ou *tonsilles*, très développées, placées dans une niche dont la valvule de Tarin forme le fond ; β) *le lobule du pneumogastrique* ou *flocculus* enroulé sur le pédoncule cérébelleux moyen ; il doit son nom au voisinage de la 10ᵉ paire ; γ) *le lobule digastrique* ; δ) *le lobule semi-lunaire inférieur* (fig. 322).

C. — L'ISTHME DU RHOMBENCÉPHALE

L'ISTHME DU RHOMBENCÉPHALE, partie antérieure du rhombencéphale, est formé : en arrière par la valvule de Vieussens et les pédoncules cérébelleux supérieurs ; en avant par le ganglion interpédonculaire (partie inférieure des pédoncules cérébraux). — De sa face postérieure, émerge le nerf pathétique (IVᵉ paire), le seul des nerfs crâniens qui apparaisse sur le dos du tronc cérébral.

§ 1. — La Valvule de Vieussens.

C'est une lamelle triangulaire tendue entre les pédoncules cérébelleux supérieurs. Sa face postérieure, crénelée de rides transversales, répond à l'extrémité antérieure du vermis supérieur ; elle est reliée au cerveau moyen par deux filets blancs, *freins de la valvule*. Près de son extrémité supérieure sortent les nerfs pathétiques (IVᵉ paire). La valvule de Vieussens forme la moitié supérieure du toit du 4ᵉ ventricule.

§ 2. — Les Pédoncules Cérébelleux Supérieurs.

Issus à droite et à gauche des hémisphères du cervelet, ces deux gros cordons blancs limitent latéralement la moitié supérieure du 4ᵉ ventricule, puis s'enfoncent côte à côte sous les tubercules quadrijumeaux postérieurs. Ils sont séparés des pédoncules cérébelleux moyens par un sillon oblique occupé par une lamelle blanche, le *ruban de Reil latéral* qui appartient à la voie acoustique centrale.

§ 3. — Le Ganglion Interpédonculaire.

Situé au-dessus du bord supérieur du pont de Varole, il constitue avec le noyau d'origine des nerfs pathétiques la partie ventrale de l'isthme. Ses cellules nerveuses donnent naissance à deux petits faisceaux, dont l'un entre-croisé descend sous le plancher du 4ᵉ ventricule.

D. — LA CAVITÉ DU RHOMBENCÉPHALE. — 4e VENTRICULE, V4

Le quatrième ventricule provient de l'évasement du canal de la vésicule cérébrale postérieure. Cette cavité losangique, située entre le bulbe et la protubérance en avant, le cervelet et la valvule de Vieussens en arrière, communique en haut avec l'aqueduc de Sylvius, en bas avec le canal de l'épendyme. — Sa direction est verticale sur le sujet debout.

On lui considère :

1° Le plancher (fig. 310). — face antérieure et un peu inférieure, — emprunté à la face postérieure du bulbe et de la protubérance. On y voit : la *tige du calamus*, et dans chaque moitié du losange partagé par cette tige : les *stries acoustiques*, l'*aile blanche interne*, l'*aile grise*, l'*aile blanche externe*, l'*eminentia teres*, le *funiculus teres*, le *locus cœruleus*, la *fovea anterior* ;

2° Le toit — face postéro-supérieure. — Il est formé : en haut par la face antérieure de la valvule de Vieussens ; — au milieu et en bas par la toile choroïdienne du 4e ventricule, tapissée profondément par la *lamina chorioidea epithelialis* qui représente la partie amincie de la voûte primitive ; — en bas et latéralement par la valvule de Tarin.

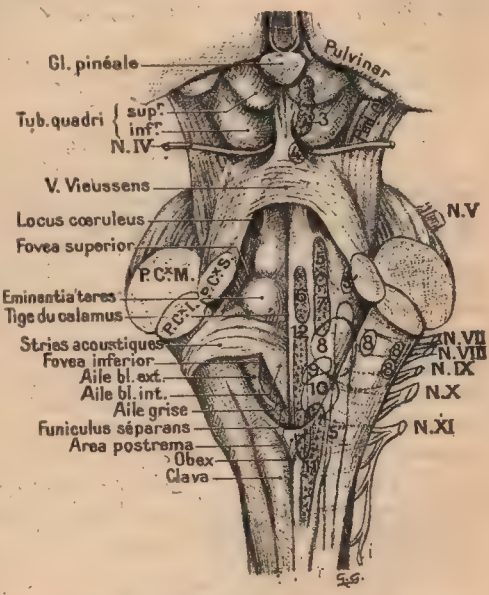

Fig. 310. — *Le Plancher du quatrième ventricule.*

Sous sa moitié droite, transparaissent les noyaux des 8 derniers nerfs crâniens. — 5'', racine descendante du trijumeau.

La Valvule de Tarin ou *voile médullaire postérieur* est une lame nerveuse impaire — mince au milieu, plus épaisse latéralement où elle a la forme d'un segment semi-lunaire — tendue transversalement entre l'extrémité interne du lobule du pneumogastrique et l'extrémité antérieure du vermis antérieur. — C'est une formation cérébelleuse revêtue sur sa face ventriculaire par l'épendyme.

La toile choroïdienne du 4e ventricule et les Plexus Choroïdes. — L'épaisseur du toit s'explique par le développement embryologique du rhombencéphale. Au niveau de l'isthme et du métencéphale, la paroi s'épaissit considérablement et se transforme en le cervelet et la valvule de Vieussens ; — la paroi postérieure du myélencéphale, au contraire, *membrane obturatrice*, reste mince ; au milieu, elle se réduit à son seul épithélium ; — latéralement, elle persiste sous la forme de lambeaux constituant la *ligula* ou *toenia*.

La voûte amincie est recouverte par la pie-mère, qui, ayant suivi l'évolution du cervelet, est restée repliée sous sa face inférieure, et s'est accolée à la membrane obturatrice (fig. 389). Cette portion invaginée constitue la toile choroïdienne ; très vasculaire, elle présente dans son épaisseur une série de houppes vasculaires, réparties en forme de T à partir du bec du calamus : **plexus choroïdes médians et latéraux du 4e ventricule** (fig. 311).

[Les plexus choroïdes des différentes cavités de l'encéphale sont figurées par un riche lacis de veines et d'artères recouvert d'épithélium. Faivre — 1854 — affirma « leur rapport intime avec la production du liquide céphalo-rachidien ». Les villosités choroïdiennes sont tapissées par un revêtement continu de cellules prismatiques dans lesquelles le liquide céphalo-rachidien s'élabore pour être excrété par la bordure en brosse formée de cils vibratiles très fins qui ferme le bord libre des cellules (Grynfellt et Euzière, 1914).]

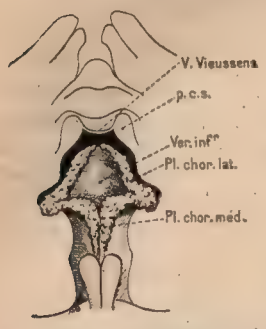

Fig. 311. — *La Toile choroïdienne du 4e ventricule vue d'en dessous.*

Trou de Magendie. — En séparant doucement le bulbe de la face antérieure du cervelet, on voit, dans la toile choroïdienne, un orifice médian, le *trou de Magendie*, qui fait communiquer le 4e ventricule avec le confluent sous-arachnoïdien postérieur. — On observe quelquefois, au niveau de chaque angle latéral du ventricule, les *trous de Luschka*, dont l'existence est discutée.

3° Les bords. — Légèrement curvilignes, les quatre côtés du losange sont figurés : en haut par le bord interne des **pédoncules cérébelleux supérieurs**, en bas par le bord interne des **pédoncules cérébelleux inférieurs (corps restiformes)**.

4° Les angles. — *a*) L'*inférieur* correspond au bec du calamus scriptorius ; il présente : en avant le débouché du canal épendymaire de la moelle ; en arrière des fibres qui unissant les bords internes des corps restiformes forment l'*obex* ou *verrou* prolongé à droite et à gauche par l'*area postrema* ; au-dessus le trou de Magendie ; — *b*) *Le supérieur* répond en avant à l'orifice inférieur de l'aqueduc de Sylvius et à son sillon médian, en arrière au sommet de la valvule de Vieussens ; — *c*) *Les latéraux* sont marqués par la présence des prolongements ou recessus latéraux, par les trous de Luschka et par la sortie des plexus choroïdes latéraux.

5° La membrane ventriculaire. — Toute la cavité du 4e ventricule est tapissée par la membrane épendymaire qui se poursuit en bas dans le canal central de la moelle, en haut dans l'aqueduc de Sylvius.

Article III.

LE MÉSENCÉPHALE OU CERVEAU MOYEN

Le Mésencéphale ou Cerveau moyen provient de la transformation de la deuxième vésicule cérébrale. Il est formé, en avant par les pédoncules cérébraux, en arrière par les tubercules quadrijumeaux, traversé dans toute sa longueur par l'aqueduc de Sylvius.

§ 1. — **Les Pédoncules Cérébraux** (fig. 304, 307, 316).

Les pédoncules cérébraux — cuisses du cerveau — sont deux gros cordons de substance blanche qui émergent de la protubérance et se dirigent respectivement, l'un à droite, l'autre à gauche vers le hile de l'hémisphère cérébral. Leur volume est en rapport direct avec celui de l'hémisphère : ils sont d'autant plus développés que les hémisphères sont plus volumineux. — Leur hauteur en avant égale en moyenne 15 millimètres.

Ils représentent deux vastes commissures dans lesquelles on trouve ramassés les différents faisceaux conducteurs de la sensibilité et de la motricité. Ils reposent en avant sur le clivus de Blumenbach et sur les bords de la selle turcique ; ils sont entourés latéralement et en arrière par le bord concave de la tente du cervelet (trou ovale de Pacchioni).

On leur considère :

1° Une FACE ANTÉRIEURE ou antéro-inférieure ; convexe, elle laisse voir les deux pédoncules cérébraux divergents, séparés par un triangle à sommet inférieur : cet *espace* ou *trigone interpédonculaire* (fig. 318), qui a pour limites, en bas le sillon pédonculo-protubérantiel, en avant les tubercules mamillaires, est fermé par la *substance perforée postérieure*, lame grise traversée par de nombreux vaisseaux ; de son angle inférieur, sortent les filets radiculaires qui se réunissent pour former le nerf moteur oculaire commun (IIIe paire) ;

2° Une FACE POSTÉRIEURE ; recouverte par les tubercules quadrijumeaux, elle reste invisible ;

3° Deux FACES LATÉRALES ; chacune d'elles présente un sillon longitudinal, *sillon latéral du mésencéphale*, qui sépare la région des tubercules quadrijumeaux de celle des pédoncules cérébraux. La région antérieure est occupée par le pédoncule cérébral ; la région postérieure par les bras des tubercules quadrijumeaux et leur sillon interbrachial. Les faces latérales sont contournées par les nerfs pathétiques (IVe paire) ; elles sont contiguës aux cinquièmes circonvolutions temporales. Le sillon latéral se continue en bas avec le sillon longitudinal qui sépare le pédoncule cérébelleux moyen du pédoncule cérébelleux supérieur.

§ 2. — Les Tubercules Quadrijumeaux (T. Q. fig. 306, 310, 317).

La partie dorsale du mésencéphale est constituée par les quatre TUBERCULES

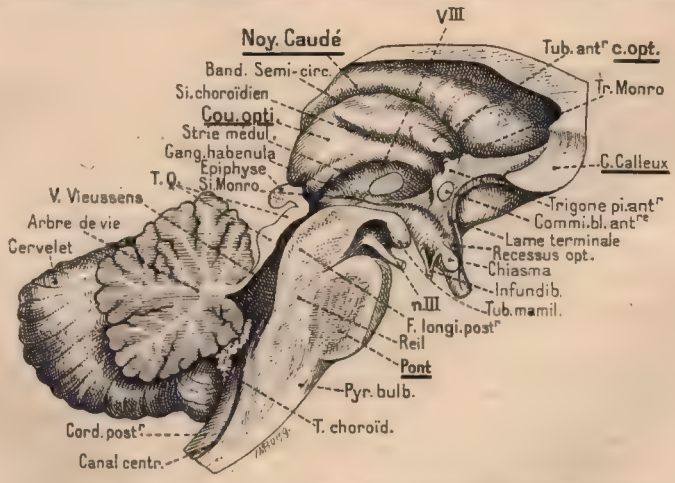

FIG. 312. — *Le Tronc cérébral coupé sagittalement (grandeur nature).*
VIII, 3e ventricule ; — *T. Q.* tubercules quadrijumeaux ; — *n. III.* nerf moteur oculaire commun.

QUADRIJUMEAUX, formations d'autant moins développées qu'on s'élève davantage dans la série animale.

Ils sont placés au-dessus de la calotte pédonculaire, en arrière du 3e ventri-

cule et des couches optiques, au-dessous du bourrelet du corps calleux et de la glande pinéale. Un sillon crucial, dont la branche verticale se perd en bas sur les freins de la valvule de Vieussens, limite superficiellement ces éminences, formées de deux paires de mamelons juxtaposées : une supérieure (*nates*-fesses, **tubercules quadrijumeaux antérieurs**), une inférieure (*testes*-testicules, **tubercules quadrijumeaux postérieurs**). — Tous quatre sont unis à des formations du diencéphale par les *bras conjonctivaux*, tractus blancs, qui vont, les antérieurs aux corps genouillés externes, les postérieurs aux corps genouillés internes.

Le mésencéphale est traversé par l'**Aqueduc de Sylvius** qui établit la communication entre le 4e et le 3e ventricule. Long de 15 millimètres, il passe au-dessous des tubercules quadrijumeaux, au-dessus des amas gris d'où naissent les nerfs pathétiques (IVe paire), et moteurs oculaires communs (IIIe paire). Son orifice supérieur est quelquefois appelé l'*anus*.

Article IV.

LE PROSENCÉPHALE OU CERVEAU ANTÉRIEUR

Dans la suite du développement, le *prosencéphale* ou *vésicule cérébrale antérieure*, se subdivise en deux vésicules secondaires : A. en arrière, le *diencéphale* ou *cerveau intermédiaire* (partie mamillaire de l'hypothalamus; thalamus, métathalamus et épithalamus); en avant, le *télencéphale* ou *cerveau terminal* (partie optique de l'hypothalamus; les corps striés, le rhinencéphale et tout le manteau des hémisphères).

A. — LE DIENCÉPHALE OU CERVEAU INTERMÉDIAIRE

Le DIENCÉPHALE (fig. 312) comprend : les *couches optiques*; — les *corps genouillés*; — les *corps mamillaires*; — le *tubercule cendré*; — le *corps pinéal*; — l'*habénula*; — le *3e ventricule* sur la face latérale duquel le *sillon de Monro*, étendu de l'aqueduc de Sylvius au recessus optique, sépare le thalamencéphale, qui est au-dessus, de la région sous-thalamique ou hypothalamus. Le **thalamencéphale** est formé de trois parties : les *couches optiques* — *thalamus*; — les *corps genouillés* — *métathalamus*; — le *corps pinéal* et l'*habénula* — *épithalamus*.

§ 1. — Le Thalamus.

Les **Couches optiques** (fig. 306, 312, 325) sont deux grosses masses grises, à grand axe antéro-postérieur, qui, par leur face interne, limitent latéralement le 3e ventricule. Ils figurent les GANGLIONS DE LA BASE avec les noyaux lenticulaires et les noyaux caudés. — On leur décrit :

1° Une FACE SUPÉRIEURE; — libre, de couleur blanche, appartenant au plancher du ventricule latéral, divisée en deux parties par le *sillon choroïdien* (fig. 312), elle est en rapport médiat avec le bord latéral du trigone. Elle est séparée : *a*) de la face interne par un bord tranchant le long duquel court un cordon blanc, légèrement renflé en arrière : la *strie médullaire de la couche*

optique ou **habénula** ; *b*) du noyau caudé par un sillon dans lequel on trouve : la *veine du corps strié* et un faisceau blanc : *strie terminale* ou *bandelette demi-circulaire* ;

2° Une FACE INTERNE ; libre, de couleur grise, elle limite latéralement le 3e ventricule ; elle est reliée à celle du côté opposée par une lamelle grise, tendue, extrêmement mince, la *commissure grise* ;

3° Une FACE EXTERNE ; contiguë en haut au noyau caudé, elle est séparée en bas du noyau lenticulaire par le bras postérieur de la capsule interne ;

4° Une FACE INFÉRIEURE ; elle répond au pédoncule cérébral.

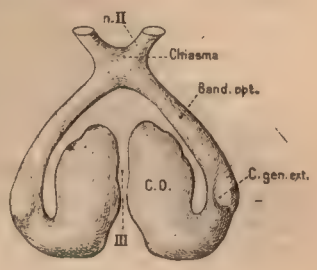

FIG. 313 (VAN GEHUCHTEN). — *Les Couches Optiques vues par leur face inférieure.*

III. 3e ventricule.

Les couches optiques, amincies en avant, larges en arrière, se continuent avec les bandelettes optiques en décrivant une courbe à concavité antéro-interne, figurée par une bande rétrécie présentant en dehors et en arrière une saillie, le corps genouillé externe. — En s'unissant à sa bandelette, chacune des couches optiques embrasse l'extrémité du pédoncule cérébral correspondant ;

5° Une EXTRÉMITÉ ANTÉRIEURE ; libre, elle circonscrit, avec le pilier antérieur du trigone, le *trou de Monro*, par lequel le 3e ventricule communique avec le ventricule latéral ;

6° Une EXTRÉMITÉ POSTÉRIEURE OU PULVINAR (fig. 310) ; — au-dessous d'elle, se trouve le corps genouillé externe.

§ 2. — Le Métathalamus.

Les Corps ou Tubercules Genouillés ont été distingués en externes et internes. Ce sont des saillies d'un blanc grisâtre, unies en avant aux bandelettes optiques, en arrière aux tubercules quadrijumeaux.

Le CORPS GENOUILLÉ EXTERNE est un petit renflement ovoïde relié à la bandelette optique par un faisceau blanc ou racine externe.

Le CORPS GENOUILLÉ INTERNE, placé en dedans du précédent, est également relié à la bandelette optique par la racine interne.

§ 3. — L'Épithalamus.

A. — **La Glande pinéale** (*Corpus pineale*, EPIPHYSE OU CONARIUM). — C'est une petite masse médiane, impaire et symétrique, de la grosseur d'un pois chez l'adulte, située sous le bourrelet du corps calleux, au-dessus et en avant des tubercules quadrijumeaux et couchée dans une dépression — *fossette du conarium* — de leur sillon sagittal. — Arrondie en cône ou en pomme de pin (d'où son nom) chez le nouveau-né, elle s'aplatit avec l'âge. Son *sommet* est postérieur ; pointu ou tronqué, il est libre derrière le 3e ventricule. — Son *corps*, entre en rapport par l'intermédiaire du feuillet inférieur de la toile choroïdienne qui épouse sa forme ; en haut, par le *recessus suprapinealis*, avec les veines de Galien (p. 373) qui le séparent du corps calleux ; en bas, avec les tubercules quadrijumeaux. — Sa *base*, antérieure, est figurée par deux lèvres superposées, limitant le *recessus pinealis* : la lèvre ventrale est rattachée, par une pièce intercalaire,

à la commissure blanche postérieure (*commissura posterior cerebri*) qui surplombe l'orifice supérieur de l'aqueduc de Sylvius ; la lèvre ou lamelle dorsale est formée par la *commissure des habenula* (*commissura habenularum*), liséré de substance blanche souvent infiltré de sels calcaires.

De chaque côté de la lamelle dorsale, partent deux petites brides blanches, *freins, rênes* ou *pédoncules antérieurs de la glande pinéale*, qui se perdent dans les formations suivantes.

B. — **L'Habenula** (*Habena, tænia thalami*, STRIE MÉDULLAIRE, fig. 317). — Ce tractus blanc, grêle, renforce de chaque côté le frein de la glande pinéale. En arrière, il se renfle en une saillie à peine accusée — **ganglion du trigone de l'habenula** — ; il se dirige en avant et en dehors, s'accolant à la face interne de la couche optique, dans l'angle de rencontre de ses faces supérieure et interne.

§ 4. — L'Hypothalamus.

Il appartient à la fois : au diencéphale — par les *corps mamillaires*, le *tubercule cendré* avec l'*infundibulum*, la *tige* et le *corps pituitaires* ; — au télencéphale par le *chiasma des nerfs optiques*, le *recessus optique* et la *lame terminale*.

A. — **Les Tubercules ou Corps mamillaires.** — Ce sont deux éminences blanches, légèrement étirées dans le sens transversal, placées côte à côte au milieu du losange basilaire (fig. 318). Elles sont reliées : à la face interne de la couche optique par le faisceau de Vicq d'Azyr ; aux pédoncules cérébraux par le faisceau de Gudden.

B. — **L'Hypophyse, Corps ou Glande Pituitaire.** — Du volume d'un gros pois aplati chez l'adulte, le corps pituitaire, rattaché à l'infundibulum par sa tige, est maintenu dans la selle turcique par la tente pituitaire, et par les parois des sinus coronaire et caverneux. Son poids moyen égale 0 gr. 60 ; son poids relatif 1/70000. Ses dimensions moyennes sont : diamètre transversal : 16 mm. ; diamètre antéro-postérieur : 10 mm. ; hauteur : 6 mm.

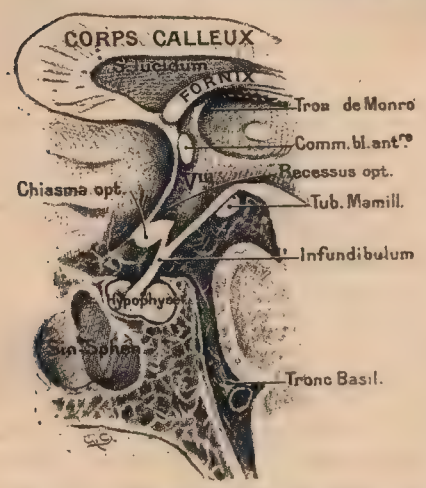

FIG. 314 (CUNNINGHAM). — *Section sagittale passant par la région pituitaire.*

Variations de forme et évolution pondérale. — Des recherches de Lucien — 1911 — poursuivies sur 100 hypophyses, de la naissance jusqu'à l'âge de 85 ans, découlent d'intéressantes conclusions : la **forme** de l'organe varie suivant la prépondérance de l'un de ses diamètres. Lucien distingue trois types principaux : *a*) *un type allongé*, le diamètre transversal étant le plus considérable ; — *b*) *un type arrondi et aplati*, les deux diamètres antéro-postérieur et transversal ayant tendance à devenir égaux entre eux ; — *c*) *un type globuleux*, les trois diamètres étant sensiblement égaux. Les **variations de poids** — absolu et relatif — doivent être d'autant mieux connues qu'on admet couramment une hypertrophie de l'hypophyse avec hyperplasie pendant l'état de gestation. « Le poids moyen au cours de la première année est de 0gr,13. Stationnaire pendant les deux ou trois premières années de la vie, la glande s'accroît assez rapidement

jusqu'à la puberté », époque à laquelle elle a le poids et les dimensions moyens rapportés plus haut. Elle continue à s'accroître légèrement, et c'est autour « de la cinquantaine et chez les vieillards que l'on observe en général les hypophyses les plus volumineuses. — Il semble bien démontré (Launois et Mulon) que l'hypophyse grossit notablement au cours de la grossesse. Mais cet état ne semble avoir qu'une influence transitoire : *chez la femme*, en effet, à tous les âges de la vie, le poids relatif moyen de l'hypophyse « est constamment supérieur au poids relatif de cette même glande chez l'homme » (Lucien).

Le corps pituitaire est constitué par deux lobes juxtaposés : le *postérieur* ou *neuro-hypophyse* est un dérivé du diencéphale ; l'*antérieur* provient embryologiquement d'une évagination de la voûte du pharynx primitif. Embrassant étroitement, en demi-couronne, le lobe postérieur, il est trois fois plus gros que lui. Sa couleur va du jaune — chez l'enfant — au rouge-brun chez l'adulte. Sa consistance est ferme. L'un et l'autre (p. 401) ont également la valeur d'une glande à sécrétion interne (Ecker, Joris) ; mais c'est au lobe antérieur, absolument indépendant des formations nerveuses contiguës, que revient la prépondérance fonctionnelle de ce petit organe dont l'importance est capitale.

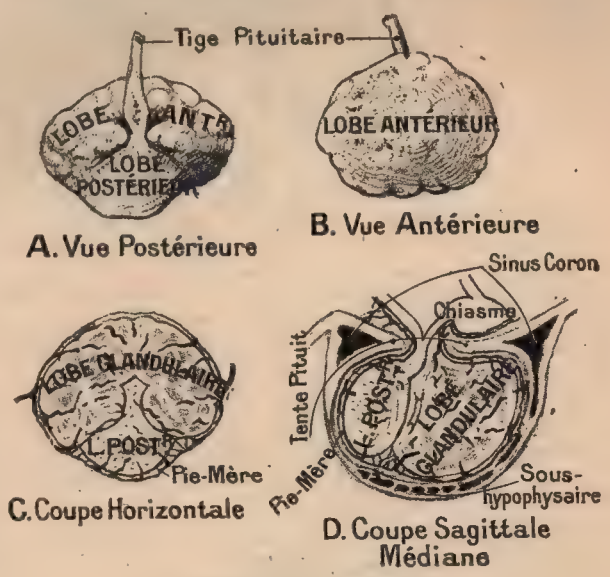

Fig. 315. — *L'Hypophyse.*
En C et D, les artères sont injectées.

L'hypophyse est en effet indispensable à la vie. Son extirpation totale produit une série de troubles (état somnolent, respiration lente avec inspiration très longue, pouls faible, relâchement des muscles, souvent hypothermie) rapidement suivis de mort. L'extirpation totale de son lobe postérieur n'entraîne que quelques troubles sexuels. L'extirpation partielle du lobe antérieur est suivie d'obésité avec glycosurie, chute des poils, diminution de l'activité génitale, atrophie des testicules ou des ovaires. — L'affection décrite sous le nom d'*acromégalie* (Pierre Marie, 1885) est sous la dépendance de lésions de l'hypophyse ; le *gigantisme* est également la conséquence de modifications constitutionnelles de cette glande.

§ 5. — La Cavité du Diencéphale. — Troisième Ventricule, V^3.

Le *Ventricule moyen* ou *3e Ventricule*, est une étroite cavité impaire, médiane, en forme d'entonnoir aplati, située au-dessous du trigone et de la toile choroïdienne, entre les couches optiques, au-dessus de la région moyenne de la base.

Il est FERMÉ EN ARRIÈRE ET EN AVANT par le plancher, mince lamelle grise

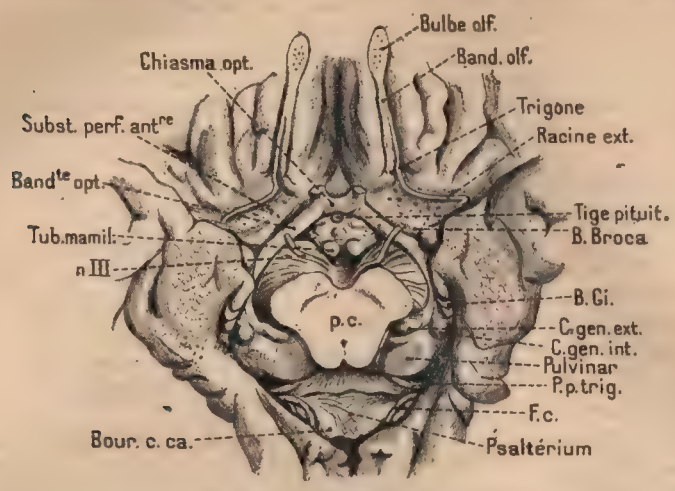

FIG. 316 (VAN GEHUCHTEN). — *Région médiane de la face inférieure du Thélencéphale après section des pédoncules cérébraux, p. c.*

B. Broca. bandelette diagonale de Broca ; — *B. Gi.* bandelette de Giacomini ; — *P. p. trig.* pilier postérieur du trigone ; — *F. c.* Fasciola cinerea ; — *Bour. c. ca.* bourrelet du corps calleux.

présentant une série de formations visibles sur la face inférieure du cerveau terminal ; d'arrière en avant : au-devant de la lame perforée interpédonculaire, les *Tubercules Mamillaires*, — l'*Éminence sacculaire de Retzius* (p. 351) ; — le **Tubercule Cendré** — *tuber cinereum* ; — l'**Infundibulum** ou *recessus de l'infundibulum*, dépression qui se continue par la *Tige Pituitaire*, cordon grêle auquel est suspendue l'*Hypophyse* ; — au-devant de l'infundibulum, le *Chiasma des nerfs optiques* et le *Recessus optique* limité en avant par la *lame terminale* (fig. 312) qui s'étend sous le bec du corps calleux.

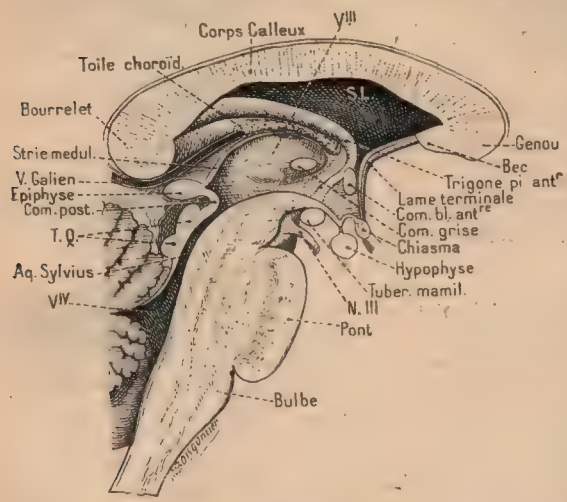

FIG. 317. — *Le Tronc Cérébral. — Coupe sagittale.*

S. L. Septum lucidum ; — *N. III.* n. moteur oculaire commun ; — *T. Q.* Tubercules quadrijumeaux antérieurs et postérieurs.

Les PAROIS LATÉRALES DU 3e VENTRICULE, planes, divisées par les sillons de Monro, sont formées en haut par les faces internes des couches optiques, en bas par l'hypothalamus.

Le BORD ANTÉRIEUR, étendu des trous de Monro au chiasma optique, est formé par les piliers antérieurs du trigone, divergents mais croisés transversa-

lement par la *commissure blanche antérieure*. — Les **trous de Monro** ou interventriculaires, au nombre de deux, sont des orifices symétriques, situés entre les piliers du trigone et le sommet des couches optiques ; très étroits, ils établissent la communication entre le 3e ventricule et les ventricules latéraux.

Le Toit, voute ou bord supérieur, horizontal à concavité inférieure, est formé en arrière par le bord antérieur du corps pinéal, présentant une dépression plus ou moins profonde, le *recessus du corps pinéal* (fig. 317). Au-dessous de ce bord, entre lui et l'orifice antérieur de l'aqueduc de Sylvius, on trouve une lamelle blanche quelque peu enroulée sur elle-même : c'est la *commissure blanche postérieure*, en dessous de laquelle on voit l'orifice évasé, en forme d'entonnoir, par lequel le troisième ventricule se continue avec l'aqueduc de Sylvius.

La Toile choroïdienne du 3e ventricule. — Au-devant de l'épiphyse, le toit n'est plus formé que par une simple couche de cellules épithéliales représentant l'épithélium épendymaire. Cet épithélium, recouvert en dehors par la pie-mère, a été, dans le cours du développement, refoulé par celle-ci à l'intérieur du cerveau intermédiaire. Ce prolongement de la pie-mère, recouvert par l'épendyme, porte le nom de *toile choroïdienne antérieure* ou *toile choroïdienne du 3e ventricule*. Le bord latéral de cette toile est longé par le plexus choroïde latéral qui s'applique dans le sillon choroïdien de la couche optique. A ce niveau l'épithélium épendymaire de la voûte à trois piliers passe au-dessus du plexus choroïde pour se continuer avec celui de la face supérieure des couches optiques au niveau de la *lamina affixa* ; le ventricule médian se trouve ainsi nettement séparé des ventricules latéraux.

B. — LE TÉLENCÉPHALE OU CERVEAU TERMINAL LES HÉMISPHÈRES CÉRÉBRAUX

Le Cerveau Terminal se développe aux dépens de la partie antérieure de la première vésicule cérébrale. Prenant rapidement des proportions telles qu'elle arrive à recouvrir toutes les autres parties de l'encéphale, elle présente sur la ligne médiane une échancrure profonde, future scissure interhémisphérique divisant le télencéphale en deux vésicules hémisphériques qui se transformeront en les deux hémisphères cérébraux.

Chez l'adulte, le cerveau est un organe volumineux occupant la plus grande partie de la boîte crânienne, au-dessus du cervelet, de la protubérance et du mésencéphale.

Dimensions — très moyennes. — Prises sur un nombre considérable de cerveaux, elles varient avec la taille et le poids du sujet envisagé, le sexe, etc.

	♂	♀
Longueur. . . .	164 mm.	160 mm.
Largeur.	137	131
Hauteur.	120	115

Superficie. — Elle est difficile à évaluer, car l'écorce cérébrale n'est pas lisse ; approximativement, on est arrivé à estimer la surface totale à 2 100 centimètres carrés. La surface est plus grande chez les sujets plus intelligents et chez les hommes d'étude ; celle du lobe frontal, en particulier, est d'autant plus considérable que la race est plus élevée dans l'échelle ethnologique et que les individus sont plus cultivés.

Poids. — Le poids total moyen de tout l'encéphale est égal à 1 350 grammes chez l'homme, à 1 190 grammes chez la femme (entre 20 et 40 ans) ; il subit une décroissance progressive avec l'âge. Il est plus élevé dans les races dites supérieures (1 360 grammes chez les Européens, 1 234 grammes chez les nègres). L'hémisphère gauche pèse un peu

plus que l'hémisphère droit ; cependant l'asymétrie n'est pas une cause d'infériorité intellectuelle.

Le poids du cerveau est de valeur très relative : la race brutale, fruste et féroce, génératrice des présomptueux bêtas, corpulents et gros mangeurs, qui pendant quatre années ont saccagé et pillé odieusement Lille et les régions envahies sous le couvert de la guerre, aurait beau jeu de se targuer d'un organe qui a seulement pour lui d'être lourd ; personne ne le lui conteste !

§ 1. — Étude d'ensemble du Cerveau.

Le Cerveau, envisagé dans son ensemble, a la forme d'un gros ovoïde à

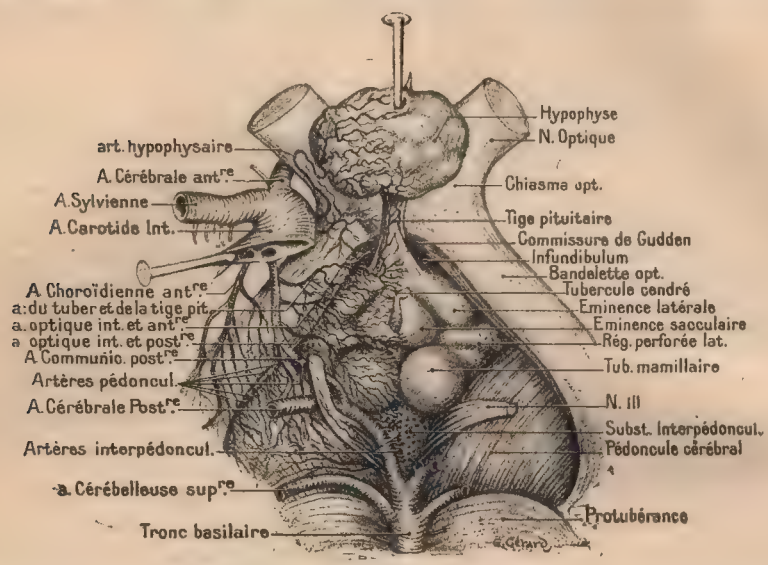

Fig. 318. — *Le Losange basilaire.*

Limité en avant par l'arc du chiasma et des bandelettes optiques, en arrière par l'écartement des pédoncules cérébraux, il figure le plancher du troisième ventricule. *Les artères* y fourmillent, mais sont grêles. La figure les montre naissant principalement de la communicante postérieure ; de fait, rien n'est plus variable que leur origine, qui se fait indifféremment sur la carotide interne, la communicante, la cérébrale postérieure, la choroïdienne antérieure. Ce n'est qu'après arrachement des artères *perforantes* qu'on peut observer les espaces *perforés*, antérieur, latéraux, postérieur.

J'ai représenté — un peu schématiquement — les artères de l'hypophyse par deux vaisseaux atteignant la glande, l'un par son corps, l'autre par sa tige. L'artère du corps peut être double, naître de l'ophtalmique ou de la cérébrale antérieure (Lhuerre, 1912).

grand axe antéro-postérieur, formé de deux masses, droite et gauche, les *Hémisphères Cérébraux*. Séparés en haut par un sillon profond, *grande scissure interhémisphérique* ou *fissure longitudinale*, ils sont réunis à leur partie moyenne par des formations transversales — commissures — qui sont : le *corps calleux*, le *trigone cérébral*, la *commissure blanche antérieure*. — A leur partie inférieure, ils entrent en relation avec le mésencéphale par les pédoncules cérébraux qui pénètrent par le *seuil* de l'hémisphère. La couche qui forme la superficie s'appelle Manteau ; *ses plis constituent les* circonvolutions.

On peut décrire, à la surface externe du cerveau, une région supérieure ou convexité, une région inférieure ou base.

A. — **La Convexité du Cerveau.** — Placée sous la voûte du crâne, elle est divisée en deux moitiés par la scissure interhémisphérique, dans laquelle descend la faux du cerveau. En avant et en arrière, la scissure s'étend sur toute la hauteur ; au milieu, elle s'arrête au corps calleux. — De chaque côté, se voit la face supéro-externe, convexe, des hémisphères, parcourue par les sillons qui délimitent les circonvolutions.

B. — **La Base du Cerveau.** — Après section des pédoncules cérébraux, la face inférieure du cerveau présente les détails suivants :

a) D'avant en arrière et sur la ligne médiane (fig. 318) :

La partie antérieure de la scissure interhémisphérique ; — le genou du corps calleux ; — la Lame terminale et le Chiasma des nerfs optiques ; — l'infundibulum, mince lamelle grise descendant vers la tige pituitaire ; — l'Hypophyse, la tige pituitaire ; — derrière elle, le Tubercule Cendré — *tuber cinereum* ; — l'*Éminence sacculaire de Retzius*, saillie cordiforme, formation rudimentaire figurant le *saccus vasculosus* des vertébrés inférieurs ; elle est côtoyée de chaque côté par les *éminences latérales*, surplombant elles-mêmes les *régions perforées latérales*, par lesquelles pénètrent les artères optiques internes-antérieure et postérieure (suivre tous ces détails sur la fig. 318) ; — les corps mamillaires ; — la substance interpédonculaire avec les nerfs de la 3e paire ; — la coupe des pédoncules cérébraux ; — la *fente de Bichat*, demi-circulaire, en fer à cheval à concavité antéro-inférieure : elle s'étend d'une scissure de Sylvius (p. 352) d'un côté à celle du côté opposé, en glissant le long du bord inféro-interne de l'hémisphère ; elle a pour lèvre supérieure la bandelette optique et le pédoncule cérébral, pour lèvre inférieure le bord libre de la circonvolution de l'hippocampe ; sa partie moyenne est limitée en avant par la face postérieure du tronc cérébral au niveau des tubercules quadrijumeaux ; — le bourrelet du corps calleux ; — la partie postérieure de la scissure interhémisphérique.

b) Latéralement à droite et à gauche (fig. 322) : la face inférieure de chacun des hémisphères, séparée par le prolongement de la scissure de Sylvius en une partie antérieure et une partie postérieure, présentant d'avant en arrière : la face inférieure du lobe frontal avec le bulbe olfactif et la bandelette olfactive ; — les *pédoncules du corps calleux*, qu'on voit en abaissant le chiasma ; en arrière et en dedans, ils limitent la substance perforée antérieure ; dans la dernière partie de leur trajet, ces pédoncules sont encore appelés bandelettes diagonales de Broca ; — la face inférieure du lobe temporal ; — la face inférieure du lobe occipital.

§ 2. — L'Écorce des Hémisphères. — Circonvolutions Cérébrales.

Chaque hémisphère présente trois faces, externe, interne, inférieure, non pas lisses, mais parcourues par de nombreuses dépressions : ces **scissures**, SILLONS et *incisures*, répartis d'une façon assez régulière, situés toujours aux mêmes places, divisent toute la surface du manteau en **lobes** et **circonvolutions**.

Terminologie. — Une **scissure** est une fente fondamentale, constante, précoce quant à son développement, qui marque la séparation de deux lobes. — Un SILLON est une dépression allongée qui sépare deux circonvolutions d'un même lobe. — Une *incisure* est une dépression qui subdivise une circonvolution en plis. — On appelle : **lobes** les parties de l'hémisphère limitées par des scissures ; — **Circonvolutions** les saillies séparées par les sillons ; leur situation est sensiblement fixe. — *Le Pli* est une partie de la circonvolution.

L'écorce, d'abord lisse, se développe par plicature, en même temps qu'elle s'étale par

en haut et par en bas sur le diencéphale. Son accroissement, rapide, se manifeste successivement : par un enfoncement — *fosse de Sylvius* (4e mois), — puis par l'apparition des *scissures fondamentales* (6e mois), ; elles établissent la séparation en les lobes, qui restent excavés autour des cornes des ventricules latéraux.

A. — **Les Scissures.** — Les Scissures — sillons primaires ou principaux — constantes dans leur existence et leur forme, sont au nombre de sept : la *sc. de Sylvius*, la *sc. de Rolando*, la *sc. pariéto-occipitale*, la *sc. calcarine*, la *sc. de l'hippocampe*, la *sc. sous-pariétale*, la *sc. collatérale*.

1° **Scissure de Sylvius.** — Bien visible, profonde, elle se développe très

Fig. 319. — *La face externe de l'Hémisphère gauche du cerveau ; les scissures, les sillons, les circonvolutions.*

Noter l'inclinaison — 45° environ — de la scissure de Rolando.

précocement (dès le 4e mois de la vie fœtale) en déterminant, sur la face externe de chaque vésicule hémisphérique, une dépression triangulaire, la *fosse de Sylvius* (plus tard l'Insula de Reil). Étendue obliquement sur la face externe de l'hémisphère, elle sépare le lobe temporal, qui est au-dessous, du lobe frontal et d'une partie du lobe pariétal qui sont au-dessus. Elle commence près de la substance perforée antérieure, se dirige en dehors, contourne le bord externe et arrive sur la face externe qu'elle parcourt obliquement d'avant en arrière jusqu'à l'union du tiers moyen avec le tiers postérieur de l'hémisphère. Par son bord supérieur, elle émet deux branches se rendant dans le lobe frontal : l'une horizontale, *rameau horizontal antérieur*, l'autre vertical, *rameau ascendant antérieur*. La partie terminale de la scissure est souvent appelée *rameau horizontal postérieur* ; en écartant ses lèvres, on voit les circonvolutions de l'*Insula de Reil*, partie repliée de la surface hémisphérique.

2° **Scissure de Rolando.** — Elle est située sur la face externe de l'hémisphère qu'elle divise en deux parties à peu près égales. Elle commence à la grande scissure interhémisphérique, descend obliquement en avant ; se termine un peu au-dessus de la sc. de Sylvius. Elle sépare le lobe frontal du lobe pariétal. Elle apparaît au 5e mois de la vie fœtale.

3° **Scissure Pariéto-Occipitale.** — *Sc. occipitale* ou *perpendiculaire,* — Elle est à cheval sur le bord sagittal de l'hémisphère, empiétant à la fois sur la face externe (SCISSURE PERPENDICULAIRE EXTERNE) et sur la face interne (SCISSURE PERPENDICULAIRE INTERNE). C'est un sillon complet, situé à environ 5 centimètres du pôle occipital ; sa portion interne descend verticalement vers la scissure calcarine à laquelle elle se réunit. La scissure pariéto-occipitale sépare le lobe pariétal du lobe occipital.

4° **Scissure Calcarine.** — *Scissure occipitale horizontale.* — Elle est située tout près de l'extrémité postérieure de la face interne de l'hémisphère ; elle rejoint en avant la scissure perpendiculaire interne. Elle marque l'emplacement du *Calcar avis* ou *Ergot de Morand* (fig. 336), saillie qu'on rencontre sur la paroi interne de la corne occipitale du ventricule latéral et située au-dessous du forceps major du corps calleux.

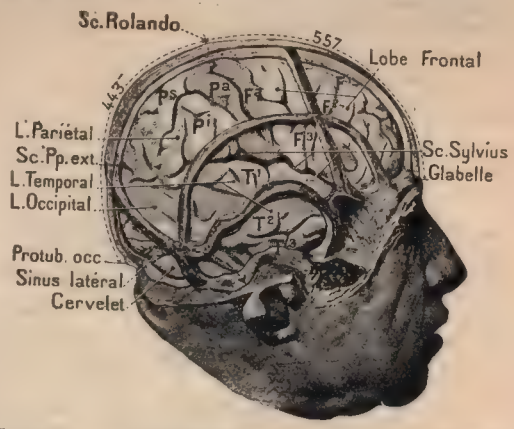

FIG. 320. — *Rapports des sutures des os du crâne avec les scissures et les circonvolutions.*

L'extrémité supérieure de Rolando se trouve à la rencontre des 557/1000 et des 443/1000 d'une ligne sagittale allant de la glabelle à la protubérance occipitale externe. — F^a. P^a. (en gris) circonvolutions paracentrales. La direction du sinus latéral suivant la flèche inférieure.

5° **Scissure de l'Hippocampe.** — C'est un sillon complet qui forme la partie latérale de la fente de Bichat. Elle sépare le tronc cérébral de la face inférieure de l'hémisphère ; par elle, on arrive sur la corne d'Ammon — grand pied d'Hippocampe — saillante sur le plancher de la corne temporale du ventricule latéral.

6° **Scissure Sous-Pariétale.** — Intermédiaire à la scissure calcarine et au sillon calloso-marginal, elle sépare le précunéus du lobe limbique.

7° La **Scissure Collatérale** — sillon temporo-occipital interne — s'étend sur la face inférieure du lobe occipito-temporal, du pôle occipital au pôle temporal (fig. 322) ; elle détermine souvent sur la paroi inférieure de la corne temporale du ventricule latéral la production d'une saillie, l'*éminence collatérale de Malacarne* (fig. 336).

— Avec les scissures on décrit souvent, sous le nom de scissure sous-frontale, un sillon typique secondaire : le *sillon calloso-marginal.* Situé sur la face interne de l'hémisphère, à égale distance du bord sagittal de l'hémisphère et du corps calleux, il commence sous le genou du corps calleux, contourne la circonvolution qui borde cette commissure (circonvolution du corps calleux) et remonte vers le bord sagittal de l'hémisphère où il se termine (fig. 321).

B. — **Les Lobes.** — Les lobes tirent leur nom des parties du crâne avec lesquelles ils sont en rapport, ou des segments du cerveau qu'ils côtoient. Ils

sont six : le *lobe frontal*, le *lobe pariétal*, le *lobe temporal*, le *lobe occipital*, le *lobe du corps calleux*, le *lobe de l'insula*.

Leurs limites sont peu précises : « le lobe frontal se continue avec le lobe pariétal aux deux extrémités du sillon de Rolando ; le lobe pariétal et le lobe temporal se continuent directement avec le lobe occipital sans ligne de démarcation apparente. Cette division de la face externe des hémisphères en lobes est d'ailleurs purement conventionnelle. Elle ne repose en aucune façon sur l'organisation interne du cerveau terminal et a uniquement pour but de rendre l'orientation plus facile. C'est là toute sa valeur » (Van Gehuchten). — Je ne saurais prétendre à étudier en détail toutes les circonvolutions ; je veux seulement attirer l'attention sur celles qui, dans l'état actuel de nos connaissances, sont considérées comme les plus importantes.

1° **Lobe frontal.** — Très développé chez l'homme, il comprend QUATRE *circonvolutions* ; trois longitudinales : frontale supérieure F^1 ; — frontale moyenne, F^2 : — frontale inférieure, F^3 ; — et une transversale : frontale ascendante, F^4, qui monte devant la scissure de Rolando.

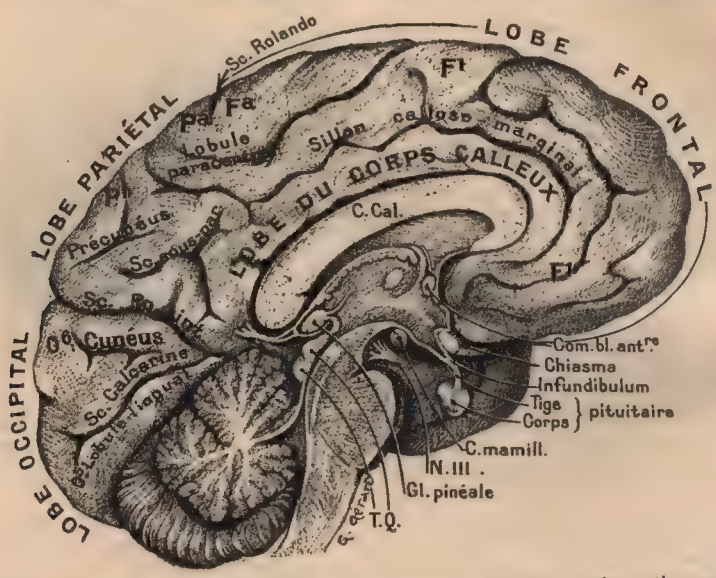

FIG. 321. — *La face interne de l'Hémisphère gauche du cerveau, après section sagittale du tronc cérébral.*

a) F3 du côté gauche — CIRCONVOLUTION DE BROCA — où est localisé le centre du langage articulé, est divisée par les branches de la scissure de Sylvius en trois parties : d'arrière en avant ; le *pied* ou *opercule* qui seul devrait être considéré comme le centre de la parole, le *cap* ou *portion triangulaire*, la *portion orbitaire* (fig. 319). — Une lésion corticale de F^3 sur F^4, même superficielle, se manifeste par la suppression du langage articulé.

b) F4 ou F*a*, circonvolution centrale antérieure, ou FRONTALE ASCENDANTE, monte sur la face externe de l'hémisphère entre la scissure de Rolando et le sillon prérolandique, se termine sur la face interne de l'hémisphère en formant le *lobule paracentral ou ovalaire* (fig. 321), dans lequel on a localisé les mouvements des membres inférieurs.

c) F1 *ou* F3, *circonvolution frontale supérieure*, longe le bord sagittal de l'hémisphère; partant de la frontale ascendante, elle contourne son extrémité antérieure et se continue à sa face inférieure par les circonvolutions du lobe orbitaire; elle empiète à la fois sur les faces externe, interne et inférieure du lobe frontal.

d) F 2, *circonvolution frontale moyenne*, s'étale sur les faces externe et inférieure depuis la frontale ascendante jusqu'à l'espace perforé antérieur; dans sa portion orbitaire, elle est séparée de F 1 par le sillon orbitaire interne, qui s'étend au-dessus de la bandelette et du bulbe olfactifs.

2° **Lobe pariétal.** — Placé entre la scissure de Rolando et la scissure perpendiculaire externe, au-dessus de la scissure de Sylvius, il est formé de TROIS *circonvolutions*: une transversale et antérieure ou PARIÉTALE ASCENDANTE, 3e circonvolution pariétale, P3 ou P*a*; — deux antéro-postérieures, pariétale supérieure, P*s* ou P1; pariétale inférieure, P*i* ou P2. Le seul sillon interpariétal (fig. 319) est interposé entre ces trois circonvolutions; sa portion antérieure verticale est appelée sillon post-rolandique.

P*a*, PARIÉTALE ASCENDANTE, monte sur la face externe de l'hémisphère, derrière la scissure de Rolando. Elle se confond en haut avec le lobule paracentral, de F*a*.

Les deux circonvolutions centrales, FRONTALE ET PARIÉTALE ASCENDANTES, F*a* et P*a*, avec leur partie commune; LOBULE PARACENTRAL, représentent les **Circonvolutions** dites **Rolandiques**; ce sont elles qui contiennent les cellules pyramidales d'où partent les fibres motrices qui passent ensuite par le genou et le segment lenticulaire de la capsule interne. C'EST DANS CES CIRCONVOLUTIONS, QUI SONT LES CENTRES PSYCHO-MOTEURS, *qu'on a localisé* LE CENTRE DES MOUVEMENTS VOLONTAIRES DES MEMBRES, DU TRONC ET DE LA LANGUE.

P 1 ou Ps, *circonvolution pariétale supérieure*, suit le bord supérieur de l'hémisphère en empiétant sur les faces externe et interne; sur cette dernière, elle constitue le *lobe carré* ou *précunéus* — avant-coin — qui s'étend jusqu'à la sc. pariéto-occipitale (fig. 321).

P 2 ou Pi, *circonvolution pariétale inférieure*, embrasse l'extrémité postérieure de la sc. de Sylvius. La partie qui est à cheval sur la fin de la sc. de Sylvius est appelée lobule antérieur (LOBULE MARGINAL OU DU PLI COURBE; GYRUS SUPRA-MARGINALIS *dans lequel on localise le centre particulier dont la lésion entraîne la cécité verbale*). La partie de P 2 voisine de la terminaison du premier sillon temporal est appelée lobule postérieur (LOBULE ANGULAIRE, GYRUS ANGULARIS OU PLI COURBE).

3° **Lobe occipital.** — Occupant la partie postérieure du cerveau, mal différencié, derrière la scissure pariéto-occipitale, il est formé de SIX *circonvolutions*, toutes longitudinales, que l'on compte en allant de haut en bas, en commençant par la face externe et en continuant par la face inférieure pour remonter de là sur la face interne. Ce sont : O1, O2, O3, O4, O5, O6.

O6, encastrée entre la scissure perpendiculaire interne et la scissure calcarine, a la forme d'un coin : d'*où son nom de* CUNÉUS (fig. 321) *ou lobule Cunéiforme*. On doit vraisemblablement y localiser le centre sensoriel de la vision : la lésion d'un des deux cunéus entraîne l'Hémianopsie (cécité psychique unilatérale).

O 4 se fusionne avec la 4e c. temporale, T 4, et forme avec elle le *lobule fusiforme*, qui est situé à la face inférieure. — O 5 est unie à la 5e c. temporale, T 5, avec laquelle elle forme *le lobule lingual* qui est inféro-interne.

4° **Lobe temporal.** — Bordé en haut par la scissure de Sylvius, en dedans par la scissure de l'Hippocampe, il comprend CINQ *circonvolutions* toutes longitudinales : T1, T2, T3, T4, T5; les trois premières occupent la face externe, les

deux autres la face inférieure du cerveau. Le lobe temporal est libre en avant, partiellement fusionné en arrière avec le lobe occipital.

T 1 est étendue : en hauteur, entre la scissure de Sylvius et le sillon parallèle (1er sillon temporal, qui était considéré comme une scissure par Gratiolet) ; en longueur, elle s'étend

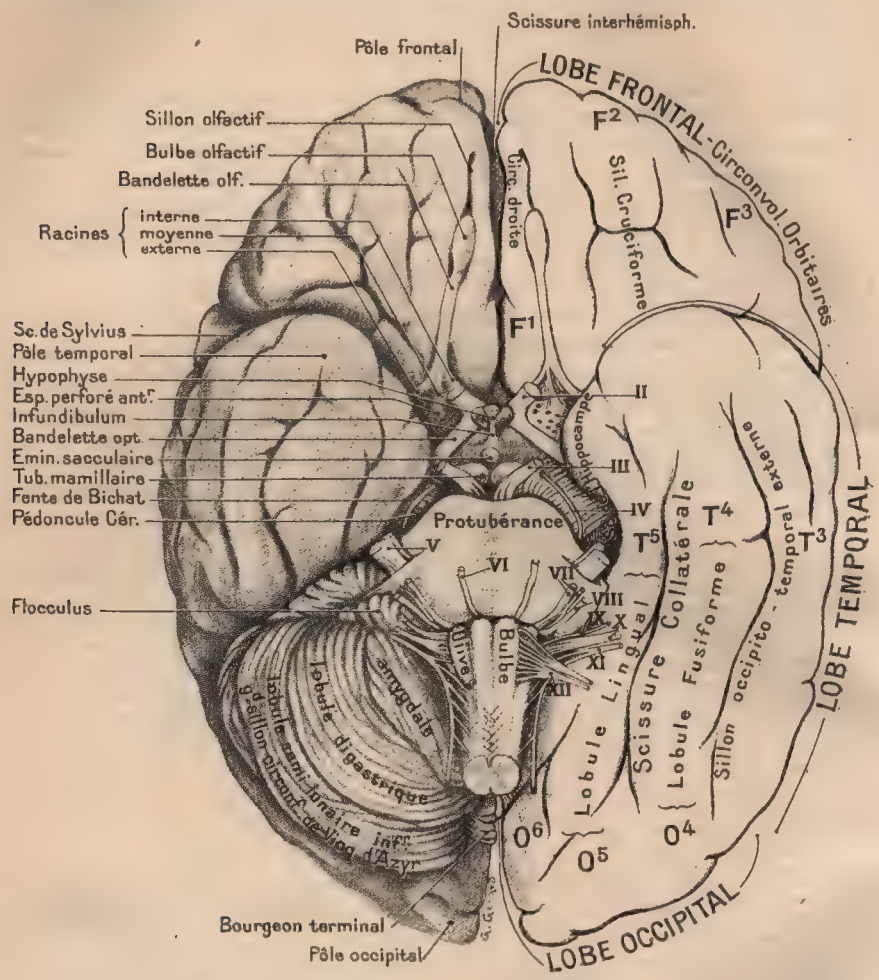

FIG. 322. — *L'Encéphale vu par dessous.* — Du côté droit, la base du cerveau demi-schématisée.

du pôle de l'insula au pli courbe. La destruction de T 1 du côté gauche *dérange ou détruit la compréhension du langage oral.*

Sa partie moyenne, désignée sous le nom de *zone de Wernicke* serait, pour Pierre Marie, le centre unique du langage articulé. Pour cet auteur, l'aphasie motrice pure ne correspondrait pas à une lésion localisée à la circonvolution de Broca ; les aphasiques moteurs seraient surtout des anarthriques chez lesquels existeraient des troubles de l'intelligence.

J'ai mentionné la fusion de T 4 avec O 4 (*lobule fusiforme*) et celle de T 5 avec O 5

(*lobule lingual*) : le lobule fusiforme et le lobule lingual sont séparés par la scissure collatérale (p. 353) dont la partie antérieure porte le nom de *fissure rhinique*.

T5, 5e *Temporale ou* CIRCONVOLUTION DE L'HIPPOCAMPE, est comprise entre la scissure collatérale et la scissure de l'hippocampe : Son extrémité antérieure, séparée du pôle temporal par le sillon limbique, s'élargit, puis se recourbe en crochet en dedans et en arrière ; le coude ou genou est le *lobule de l'hippocampe* ; le crochet — *uncus* ou *repli unciforme* — est généralement croisé par la terminaison du faisceau denté (Giacomini). Dans la scissure de l'hippocampe, on voit le *Corps Denté* ou *godronné* (*fascia dentata*), lamelle grise longée en dedans par une mince lamelle blanche, la *Fimbria* ; en dedans de la fimbria, est la *Corne d'Ammon* ou Grand Hippocampe (p. 366), saillante dans le ventricule latéral.

La FIMBRIA (fig. 325) se continue sur la face inférieure du corps calleux avec le pilier correspondant du trigone cérébral. — Le CORPS DENTÉ prend le nom de *fasciola cinerea* en contournant le bourrelet du corps calleux et se continue avec le *nerf de Lancisi* sur la face supérieure de ce corps ; en avant, il va se terminer par la bandelette de l'uncus sur la face inférieure de la circonvolution de l'hippocampe.

NOYAU AMYGDALIEN (fig. 307 et 329). — C'est un amas de substance grise, de la forme et du volume d'une amande, situé dans le lobule de l'hippocampe dont il occupe le genou et l'uncus. — A ce noyau, aboutit la bandelette demi-circulaire (p. 345).

5° **Lobe du corps calleux.** — Il est situé à la face interne de l'hémisphère : Formé d'une seule *circonvolution* s'enroulant autour du corps calleux, il est séparé de cette commissure par le *sillon du corps calleux* et des lobes frontal et pariétal par le sillon calloso-marginal. Il se continue en arrière avec le lobe temporal par un pli de passage étroit : *isthme* ou *pli temporo-limbique de Broca*.

Lobe limbique. — L'union de la circonvolution du corps calleux et de T 5 forme un ovale irrégulier mais complet enserrant le corps calleux et le pédoncule cérébral, et constituant le GRAND LOBE LIMBIQUE DE BROCA ou *circonvolution de l'ourlet* (*gyrus fornicatus*) *en relation avec* L'OLFACTION.

On doit lui rattacher la série des formations grêles qu'on rencontre dans le sillon du corps calleux : d'avant en arrière, la *bandelette diagonale de Broca* ; — le *pédoncule du corps calleux* ou *circonvolution sous-calleuse* ; — l'*indusium griseum* (voile gris), avec le *nerf de Lancisi* ; — la *fasciola cinerea* ; — la *fascia dentata* ; — la *bandelette de Giacomini*. Toutes, suivant le corps calleux et plus loin T 5, commencent et finissent en deux régions contiguës : en avant, la région olfactive, en arrière le crochet de la circonvolution de l'hippocampe. — Elles représenteraient une circonvolution avortée, également de nature olfactive.

6° **Lobe de l'insula.** — L'INSULA DE REIL est formé par la partie reployée de l'écorce, située au fond de la scissure de Sylvius, dont les lèvres portent le nom d'opercules ; il comprend *cinq circonvolutions disposées en sens radié* (fig. 340).

C. — **Mention des localisations cérébrales.** — L'écorce cérébrale présente un certain nombre de régions, les **centres corticaux**, dont la suppression expérimentale ou pathologique entraîne la suppression correspondante de fonctions déterminées. Malgré les critiques — d'aucunes âpres — dont elles ont récemment été l'objet, nous conservons, jusqu'à plus ample informé, ces localisations ; elles sont motrices, sensitives ou sensorielles.

1° LOCALISATIONS MOTRICES. — Les centres psycho-moteurs, dont l'existence ne semble pas discutable, sont les régions de l'écorce dont l'excitation provoque des mouvements partiels ; la destruction, une suppression — paralysie — de ces mêmes mouvements. Ils

sont superposés en avant de Rolando — dans Fa et le lobule paracentral — de la façon suivante :

Centre du membre inférieur et du tronc : lobule paracentral et quart supérieur de Fa.

Centre du membre supérieur : deux quarts moyens de Fa.

Centre des mouvements de la langue et de la face : dans le quart inférieur de Fa et dans l'opercule.

Centre du langage articulé, centre de la parole ou de Dax-Broca : sur le pied de F3. — On a vu (p. 356) que pour P. Marie, il faudrait localiser ce centre dans les 2/3 externes de T1 (zone de Wernicke).

Centre du langage écrit, centre de l'écriture : sur le pied de F2.

Ces deux dernières localisations sont cliniquement appelées : centre de l'aphasie, centre de l'agraphie.

Fig. 323 (diagramme de démonstration). — *Les localisations corticales du cerveau gauche. Face externe.*

Les centres moteurs des jambes, invisibles, sur la face externe, dans le lobule paracentral.

2° Localisations sensitives. — Elles sont groupées derrière la scissure de Rolando, principalement le long de Pa, diffusant vraisemblablement dans P1 et le *gyrus marginalis* de P2. Ces régions de l'écorce représentent, pour Déjerine, les *zones de discrimination des sensations tactiles* ; (les autres sensations, douloureuse, thermique, etc., sont reçues et analysées par la couche optique).

3° Localisations sensorielles (sphères sensorielles). Elles comprennent :

Un *centre olfactif* localisé dans la partie antérieure de l'hippocampe ; — un *centre visuel* groupé autour de la scissure calcarine ; — un *centre auditif* placé dans la partie moyenne de T1.

a) On rattache au centre visuel : le pli courbe, centre d'association des images graphiques dont la destruction produit la *cécité verbale* ; le *gyrus angularis*, dont la lésion produit l'*hémianopsie* ; — *b*) au centre auditif : un centre d'association de la mémoire auditive pour le langage ; contigu au précédent, sa destruction produit la *surdité verbale*.

§ 3. — La Texture interne du Cerveau.

Envisagé au seul point de vue descriptif, le Cerveau présente à considérer :

1° Une *substance grise périphérique* (Écorce grise), recouvrant la *substance blanche centrale* qui constitue la majeure partie des hémisphères. Écorce grise et substance blanche forment *le Manteau* ou *Pallium*.

2° *Des faisceaux blancs transversaux* (commissures) unissant les hémisphères.

3° Des *noyaux gris* centraux placés à la base, les *Corps Striés*.

4° Des faisceaux blancs reliant le télencéphale au mésencéphale ; ils se ramassent dans la *Capsule Interne*.

5° Des cavités centrales, les *Ventricules Latéraux*.

Le cerveau est un organe extraordinairement complexe. Malgré les recherches qui se sont multipliées, surtout en ces dernières années, sa structure interne est encore très mal connue, pleine de lacunes et d'obscurités. La méthode des coupes macroscopiques a permis d'arriver à une connaissance assez exacte des formations qui constituent le Télencéphale ; mais, comme celle des circonvolutions, l'étude macroscopique des parties centrales ou périphériques n'a qu'une valeur très relative de nomenclature.

Actuellement encore, les fonctions de la plus grande partie du manteau, celles des noyaux gris centraux sont totalement inconnues.

Les simples notions que nous possédions sur la structure intime du système nerveux ont été acquises, non par la méthode anatomique qui est dans tous les cas incapable de fournir le moindre renseignement sur les fonctions du cerveau, mais par les méthodes physiologiques, anatomo-pathologiques, embryologiques et histologiques.

A. — **Le Manteau ou Pallium.** — Il est formé par la substance blanche qui est centrale et par la substance grise qui est périphérique.

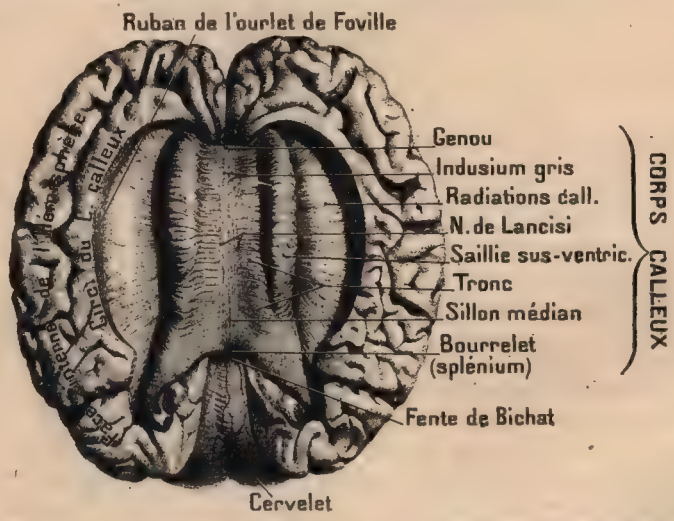

Fig. 324 (Foville). — *Le Corps Calleux vu par sa face supérieure après écartement des deux hémisphères cérébraux.*

1° **La Substance Grise.** — L'écorce grise ou substance corticale recouvre toute la surface extérieure des hémisphères et s'enfonce entre les circonvolutions en suivant les lèvres des scissures et des sillons ; son épaisseur moyenne est de 4 millimètres et demi. La partie de l'écorce déprimée par les sillons est beaucoup plus considérable que la partie formant la croûte des circonvolutions.

2° **La Substance Blanche.** — Elle est surtout abondante dans la moitié supérieure des hémisphères (exception faite pour le lobe temporal) et aux extrémités antérieure et postérieure du cerveau ; sur les coupes horizontales, elle apparaît sous la forme de deux masses semi-ovalaires qui dans chacun des hémi-

sphères constituent le Centre Ovale de Vieussens. Elle s'insinue également entre les ganglions de la base sous la forme de faisceaux blancs, *Capsule interne* ou Expansion pédonculaire, *Capsule externe*, *Capsule extrême*. Enfin, le reste de la substance blanche forme les commissures interhémisphériques.

B. — **Les Commissures du Cerveau.** — Les deux hémisphères sont unis par des lames de substance blanche appelées commissures : le Corps calleux, le Trigone cérébral avec le Septum lucidum, la Commissure blanche antérieure.

1° **Le Corps Calleux.** — Le Corps Calleux est une lame épaisse de substance blanche tendue transversalement entre les hémisphères, et formant une voûte complète aux ventricules latéraux. Dans son ensemble, il décrit une courbe à

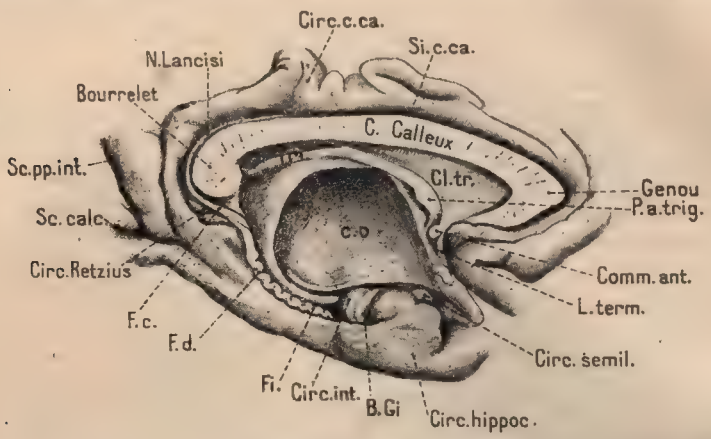

Fig. 325 (Van Gehuchten). — *Partie d'une section médiane de l'encéphale après enlèvement de la couche optique* ; — la **voie olfactive reflexe** occupe le sillon du corps calleux, *Si. c. ca.* : — les nerfs de Lancisi se continuant dans la fasciola cinerea, *f. c.*, le fascia dentata, *f. d.*, la bandelette de Giacomini, *B. Gi.*, et aboutissant à la circonvolution de l'hippocampe.

Cl. tr. Cloison transparente ; — *Circ. c. ca.*, *circ. int.* Circonvolutions du corps calleux et intralimbique ; — *Comm. ant.* Commissure blanche antérieure ; — *C. O.* Couche optique ; — *Fi*, fimbria.

concavité inférieure, longue de 10 centimètres, épaisse de 4 à 5 millimètres au milieu, de 12 à 15 millimètres aux extrémités (fig. 325).

Sa face supérieure, se voit sur le cerveau frais, au fond de la grande scissure interhémisphérique en écartant les deux hémisphères ; libre sur la ligne médiane, elle est recouverte à droite et à gauche par les circonvolutions dites du corps calleux ; sa portion libre est parcourue par deux minces cordons blancs, *les nerfs de Lancisi*. Chacun des nerfs de Lancisi, épaississement interne de l'*indusium griseum*, se continue en avant avec le pédoncule du corps calleux, en arrière avec la *fasciola cinerea* et le *fascia dentata*.

Sa face inférieure. — Elle forme la voûte des ventricules latéraux par ses parties latérales libres, recouvertes par l'épendyme. Par sa partie médiane, elle repose sur le septum lucidum en avant, sur le trigone en arrière.

Son extrémité postérieure — *Bourrelet* ou *Splénium*. — Elle figure un bord libre, épais. Située au-dessus des tubercules quadrijumeaux antérieurs, elle forme la lèvre supérieure de la partie médiane de la fente cérébrale de Bichat.

Son extrémité antérieure — *Genou*. — Elle décrit une courbe et se porte en bas et en arrière, en s'amincissant pour former le *bec* du corps calleux qui se

continue avec la lame terminale. Le genou limite en avant les ventricules latéraux.

Ses BORDS LATÉRAUX. — Ils se perdent dans la substance blanche des hémisphères. — Les irradiations antérieures SEMBLENT s'épanouir en éventail dans le lobe frontal, en formant le *Forceps minor ou anterior*. Les irradiations postérieures SEMBLENT se déployer autour des cornes temporale et occipitale des ventricules latéraux (tapetum) en formant le *Forceps major ou posterior*.

2° **Le Trigone Cérébral** (fig. 325, 327). — VOUTE A TROIS PILIERS, VOUTE A QUATRE PILIERS, FORNIX. — C'est une cloison blanche, horizontale, triangulaire à base postérieure, qui décrit au-dessous du corps calleux et de la cloison transparente une courbe à concavité inférieure. Dans son ensemble, il est formé de deux cordons blancs à direction antéro-postérieure qui, en avant se bifurquent en les *deux Piliers antérieurs*, et en arrière se continuent en les *deux Piliers postérieurs* ; ceux-ci circonscrivent une aire triangulaire à base postérieure, occupée par des fibres transversales intimement unies au corps calleux, et figurant la *Lyre de David* ou *Psalterium*.

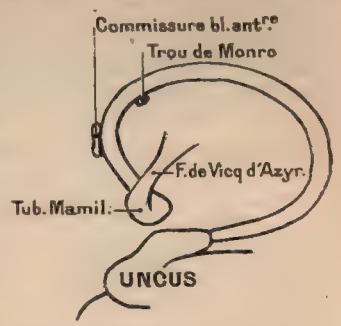

FIG. 326 (schématique). — *Le Trigone vu de profil.*

Sa FACE SUPÉRIEURE. — Elle donne insertion, sur la ligne médiane, en avant au septum lucidum, en arrière au corps calleux ; latéralement, elle concourt à former la paroi inférieure des ventricules latéraux.

Sa FACE INFÉRIEURE. — Elle est unie, par du tissu cellulaire et des vaisseaux, à la toile choroïdienne du 3e ventricule qui la sépare de cette cavité.

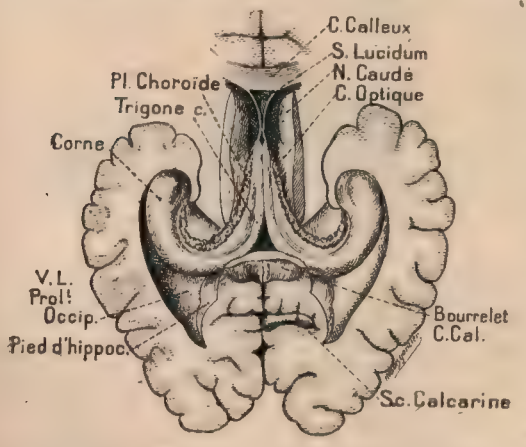

FIG. 327 (VAN GEHUCHTEN). — *Les piliers postérieurs du Trigone se continuant avec la corne d'Ammon et la fimbria.*

Ses BORDS LATÉRAUX. — Minces, ils sont appliqués sur les bords de la toile choroïdienne.

A l'EXTRÉMITÉ ANTÉRIEURE, les *piliers antérieurs de la voûte*, passant derrière la commissure blanche antérieure, se recourbent en arrière et semblent se terminer dans les tubercules mamillaires.

AUX ANGLES POSTÉRIEURS, les *piliers postérieurs*, se recourbant en bas, puis en avant, contournent l'extrémité postérieure de la couche optique et vont jusque près de l'extrémité antérieure de la corne temporale du ventricule latéral.

Ventricule de Verga. — Ce nom a été donné à une petite fente triangulaire qu'on observe, chez les nouveau-nés, entre le trigone et le corps calleux. Cet espace s'oblitère peu après la naissance.

3° **Le Septum lucidum.** — CLOISON TRANSPARENTE. — Placé de champ entre

le corps calleux qui est en avant et le trigone qui est en arrière, c'est une formation triangulaire constituée par deux minces lamelles blanches limitant un petit espace complètement clos (*cavité de la cloison* ou *5e ventricule*). Ses faces forment la paroi interne des ventricules latéraux.

Le septum lucidum est le résultat de l'accolement embryonnaire de la face interne des vésicules hémisphériques qui se produit après la formation du corps calleux.

4° **La Commissure Blanche Antérieure.** — C'est un cordon blanc arrondi, à direction transversale (fig. 325), dont la partie moyenne se voit entre les piliers antérieurs du trigone et la lame terminale. Ses portions latérales, enfouies dans la base du cerveau, se dirigent en arrière et en dehors, passent sous la tête du noyau caudé et vont se perdre dans la pointe du lobe temporal.

C. — **Les Corps Striés, Noyaux gris centraux de la base.** — Ces masses grises, placées à la base de chacun des hémisphères, en avant et en dehors des couches optiques, sont composées de trois parties distinctes : le *noyau caudé* ou *intraventriculaire*, ainsi nommé parce que, seul, il fait saillie dans la cavité des ventricules latéraux ; le *noyau lenticulaire* et l'*avant-mur*, visibles seulement sur des coupes et représentant les noyaux extraventriculaires.

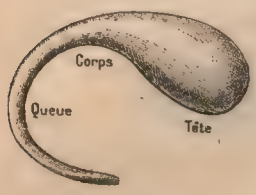

Fig. 328. — *Forme du Noyau Caudé.*

1° **Le Noyau Caudé** — Nucleus caudatus. — Situé en dehors et un peu au-dessus de la couche optique, il fait saillie, sur toute sa longueur, dans le ventricule latéral. Dans son ensemble, il a la forme d'une grosse virgule ouverte en bas et en avant, aplatie de haut en bas, dont la concavité embrasse la couche optique. Sa *Tête, extrémité antérieure*, large de 2 centimètres, appartient, par sa face interne, au plancher ventriculaire ; elle se continue en arrière par une portion rétrécie, *Corps* ou *partie moyenne*, juxtaposée à la couche optique dont elle est séparée par le sillon opto-strié ; le corps, rétréci en arrière, s'incurve en avant, en bas et un peu en dehors, et arrive jusqu'à la partie postérieure du noyau amygdalien (fig. 357), près de l'extrémité antérieure du lobe temporal. Sa *face externe* répond au centre ovale.

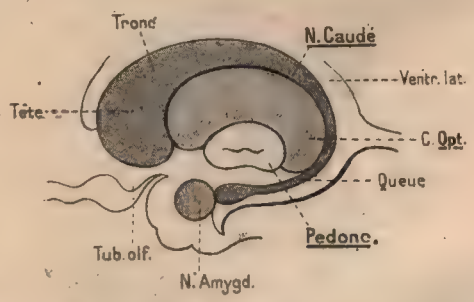

Fig. 329 (Charpy). — *La Face interne du Noyau Caudé droit ; ses rapports.*

2° **Le Noyau Lenticulaire.** — C'est un gros noyau gris en forme de lentille biconvexe, situé en dehors et au-dessous du noyau caudé, entre la couche optique et l'insula de Reil. Sur les coupes transversales, il a la forme d'un coin dont la *face externe* ou *base*, séparée du fond de la scissure de Sylvius par la capsule externe, l'avant-mur et la capsule extrême, est sillonnée par de gros vaisseaux (artères et veines striées et optiques ; fig. 342). — La *face interne* est séparée de la couche optique et du noyau caudé par la capsule interne. — La *face inférieure*, longée en avant par la commissure blanche antérieure, repose sur le centre ovale du lobe temporal ; en arrière, elle est en rapport avec le

noyau amygdalien et la queue du noyau caudé. En avant, le noyau caudé et

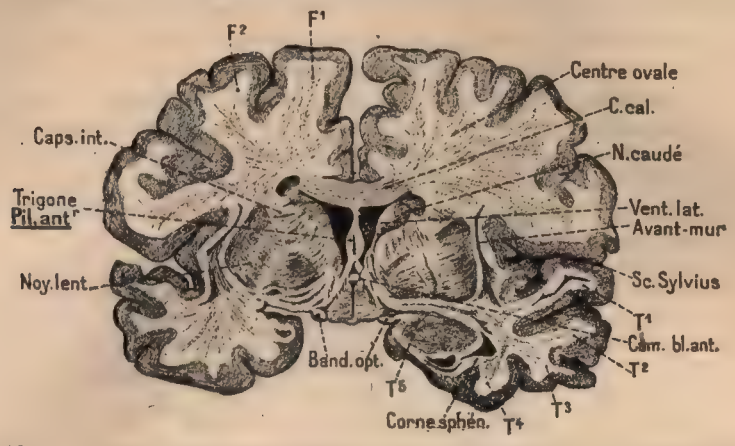

Fig. 330. — *Coupe transversale du Cerveau par les piliers antérieurs du trigone cérébral.* T^5, T^4, T^3, T^2, T^1. Circonvolutions temporales ; — F^1.-F^2, 1re et 2e circonvolutions frontales.

e noyau lenticulaire sont unis si intimement qu'ils forment une masse unique.

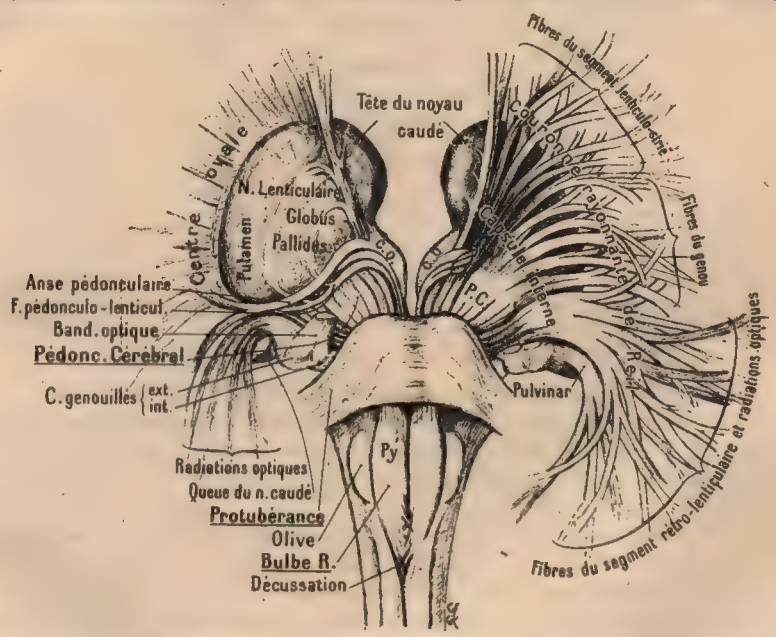

Fig. 331 (d'après une planche du Pr Farabeuf). — *La Capsule Interne et les Pédoncules Cérébraux vus d'en dessous.*

Les fibres constituantes, épanouies dans la *couronne rayonnante*, se ramassent dans la *capsule interne*, se condensent dans le *pédoncule cérébral*.

Côté gauche de la figure : la capsule interne est encastrée entre le noyau lenticulaire en dehors, le noyau caudé en haut, la couche optique *c. o.* en bas et en dedans.

Côté droit : le noyau lenticulaire qui déprimait à la manière d'un coin la capsule en dedans, en haut, et en arrière, a été enlevé ; on peut voir ainsi le mode d'épanouissement de la capsule interne dans le centre ovale.

Le noyau lenticulaire est partagé en *trois segments* par deux cloisons blanches, les lames médullaires interne et externe. Ce sont de dedans en dehors : *le noyau pâle* — GLOBULUS PALLIDUS ; — *le noyau moyen* — GLOBULUS MEDIALIS ; — *le noyau externe* — PUTAMEN — de couleur plus foncée.

3° **L'Avant-Mur.** — On appelle ainsi une bande de substance grise, parallèle, sur les coupes transversales, à la base du noyau lenticulaire, dont elle est séparée par la capsule externe. Sa *face externe* est séparée du fond de la scissure de Sylvius par la capsule extrême (fig. 330 et 332).

D. — **La Capsule Interne.** — Les ganglions de la base sont séparés les uns des autres par des faisceaux blancs appelés des capsules.

La plus importante — *Capsule Interne* ou *Expansion pédonculaire* (fig. 331)

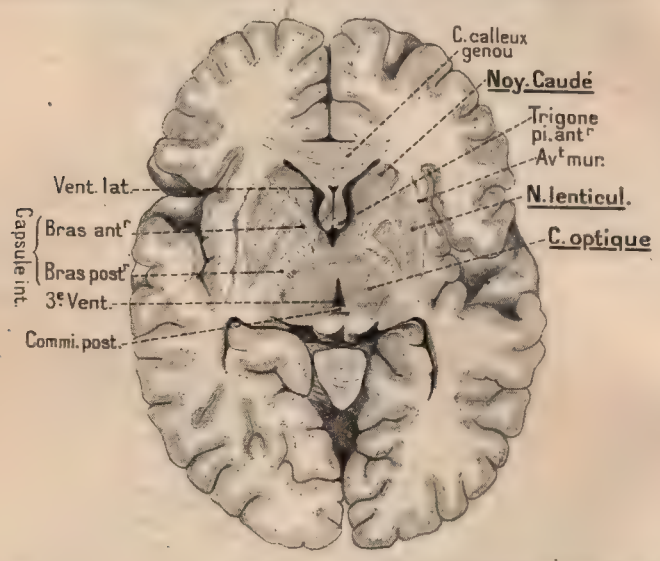

FIG. 332 (VAN GEHUCHTEN). — *Section horizontale du Cerveau montrant les rapports des ganglions de la base.*

— prolonge les fibres du pédoncule cérébral. Inclinée suivant l'axe de divergence de ce pédoncule, elle se présente sous la forme d'un gros cordon blanc qui pénètre par le seuil de l'hémisphère, et s'épanouit en éventail (Gratiolet) pour glisser entre le noyau lenticulaire qui est en dehors, le noyau caudé et la couche optique qui sont en dedans.

Surtout bien visible sur des coupes horizontales, elle est formée de deux parties, *les bras* ; 1° le BRAS ANTÉRIEUR, partie frontale de la capsule, s'insinue entre le noyau lenticulaire et la tête du noyau caudé ; — 2° le BRAS POSTÉRIEUR, partie occipitale de la capsule, passe entre le noyau lenticulaire et la couche optique (fig. 332). Les faisceaux du bras antérieur sont sensiblement horizontaux ; ceux du bras postérieur sont verticaux. Les deux bras se réunissent en un angle ouvert en dehors dont le sommet est appelé *Genou de la capsule interne*.

Par la capsule interne passent : *a*) les fibres motrices qui vont de l'écorce des circonvolutions rolandiques aux noyaux d'origine des nerfs moteurs périphériques ; *b*) les fibres sensitives « qui viennent des différentes régions de l'axe cérébro-spi-

nal dans lesquelles se terminent les fibres sensitives périphériques, pour se rendre au cerveau terminal, après interruption dans la couche optique ».

E. — **La Capsule Externe.** — Par identification morphologique avec la capsule interne, on appelle **capsule externe** la lame de substance blanche séparant la base du noyau lenticulaire de l'avant-mur. Ses éléments appartiennent au centre ovale de Vieussens et sont sans rapport avec le noyau lenticulaire.

F. — **La Capsule Extrême.** — Cette mince lame de substance blanche est placée au-dessous de l'écorce des circonvolutions de l'insula, et en dehors de l'avant-mur.

§ 4. — Les Cavités du Télencéphale. — Ventricules Latéraux.

Le centre des hémisphères est excavé — à droite comme à gauche — par des cavités symétriques — les DEUX VENTRICULES LATÉRAUX — développées — comme le canal de l'épendyme, le 4e ventricule, l'aqueduc de Sylvius et le 3e ventricule — aux dépens du canal central du tube nerveux primitif, et communiquant avec le 3e ventricule par les trous de Monro.

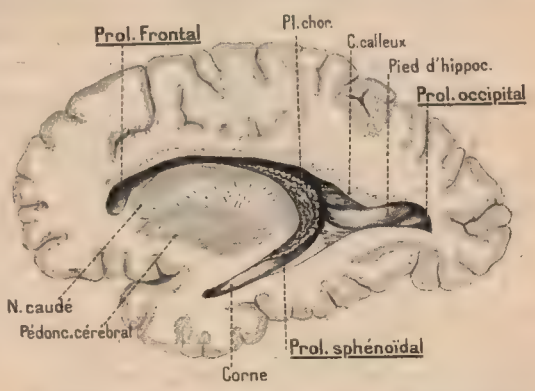

FIG. 333 (VAN GEHUCHTEN). — *Coupe sagittale latérale de l'hémisphère cérébral droit montrant la cavité du ventricule latéral droit et ses plexus choroïdes*

Chacun de ces ventricules, décrivant une courbe qui embrasse dans sa concavité les pédoncules cérébraux et les ganglions opto-striés, s'étend du pôle frontal au pôle occipital de l'hémisphère, et présente à considérer : un prolongement antérieur — *corne frontale* ; — un prolongement inférieur — *corne temporale* ou *sphénoïdale* ; — un prolongement postérieur — *corne occipitale*. Ces trois prolongements convergent vers une *partie moyenne*, *corps*, *partie centrale* ou *carrefour du ventricule*.

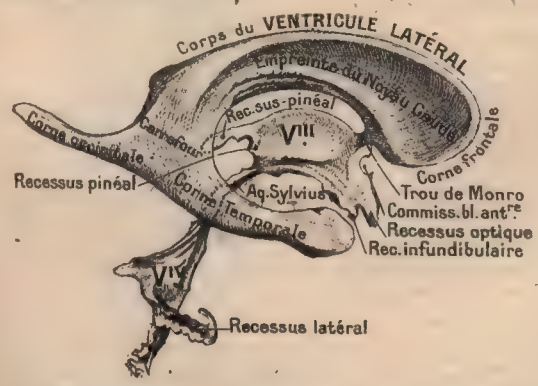

FIG. 334 (RETZIUS). — *Moulage des Cavités Ventriculaires, de profil.*

I. — **Le Carrefour Ventriculaire.** — Il répond à toute l'étendue de la couche optique. Sur les coupes coronales, il apparaît comme une fente transversale fermée ; en haut par le corps calleux, en bas par le corps du noyau caudé, une partie de la face supérieure de la couche

optique, le plexus choroïde latéral et une partie de la face supérieure libre du trigone.

2. — **La Corne Frontale.** — Légèrement convexe en haut, elle est moulée en avant sur la tête du noyau caudé qui forme son plancher. Elle répond : en dedans au septum lucidum et aux piliers antérieurs du trigone ; en haut à la face inférieure du corps calleux. C'est au niveau du prolongement frontal que s'établit, par le TROU DE MONRO, la communication entre le ventricule latéral et le 3e ventricule.

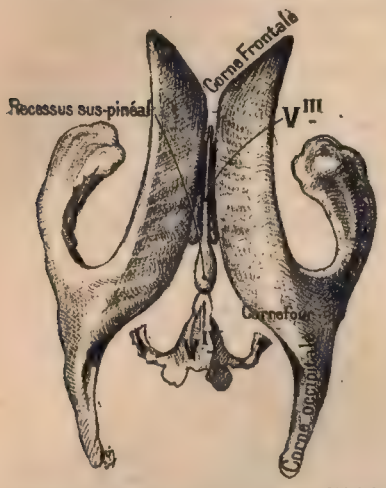

FIG. 335 (RETZIUS, un peu modifiée). — *Moulage des Cavités Ventriculaires vues d'en haut.*

3. — **La Corne Occipitale.** — Cette *cavité digitale* ou *ancyroïde*, en forme de pyramide triangulaire, se dirige horizontalement en arrière en s'inclinant vers la ligne médiane. Elle est limitée en haut et en dehors par le corps calleux ; en bas et en dedans, elle présente l'ERGOT DE MORAND, PETIT HIPPOCAMPE OU CALCAR AVIS, saillie *résultant* du refoulement en dedans de la vésicule hémisphérique par la scissure calcarine.

4. — **La Corne Temporale.** — De la partie inférieure du carrefour, elle va, décrivant une concavité antérieure et interne, occuper le lobe temporal. Sa paroi supérieure est formée par de la substance blanche dans laquelle on rencontre des fibres de la commissure blanche antérieure, et par la substance grise de la queue du noyau caudé. — Sa paroi inféro-interne, convexe, présente la face libre de la CORNE D'AMMON, HIPPOCAMPE OU GRAND PIED D'HIPPOCAMPE, saillie résultant du refoulement de la paroi ventriculaire par la scissure de l'hippocampe. En dehors et au-dessous de la corne d'Ammon, on peut rencontrer une seconde saillie intraventriculaire, l'*éminence collatérale ou cuissart de Malacarne*, produite par le refoulement de la substance blanche par le 4e sillon temporal.

Au fond de la scissure de l'hippocampe, *le ventricule latéral est fermé par l'épendyme* inséré en haut sous la bandelette optique (lèvre supérieure de la scissure), en bas sur la fimbria (lèvre inférieure de la scissure). — L'épendyme est lui-même refoulé en dedans par la pie-mère qui, à travers la fente de Bichat, bourgeonne vers la cavité en formant les houppes vasculaires des plexus choroïdes.

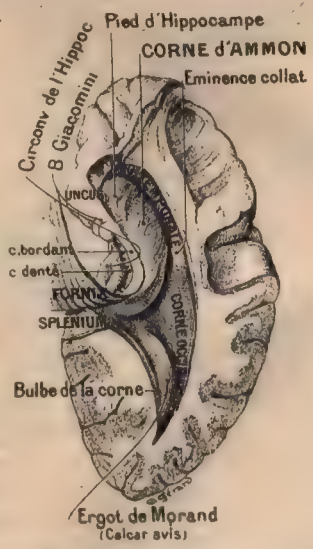

FIG. 336 (CUNNINGHAM). — *Le plancher du Ventricule latéral droit.*

La **Corne d'Ammon** ou *Grand Pied d'Hippocampe*. — Mentionnée déjà (V. T 5, p. 357), elle doit être décrite avec la corne temporale. La saillie oblongue à grand dia-

mètre antéro-postérieur qu'elle détermine sur la paroi inférieure de cette corne résulte du refoulement dans la cavité ventriculaire de la paroi de l'hémisphère par la scissure de l'Hippocampe. Blanche, lisse, arrondie, étroite en arrière, renflée en avant, elle forme la paroi interne du ventricule, embrassant une partie du pédoncule cérébral. Son bord antéro-externe présente quelques digitations séparées par des incisures (sillons interdigitaux). Son bord interne est longé par la fimbria (insertion de l'épendyme) qui se continue en arrière avec le pilier postérieur du trigone, du même côté. (Le corps denté, extra-ventriculaire, est en dessous et en dehors de la fimbria).

On considère la corne d'Ammon, *grise au centre, blanche à la périphérie,* comme une circonvolution retournée.

Épendyme et liquide ventriculaire. — L'Épendyme est une membrane mince, polie, qui tapisse toutes les parois des cavités ventriculaires. Ininterrompue, elle passe des ventricules latéraux dans le 3e ventricule par les trous de Monro, du 3e ventricule dans le 4e ventricule par l'aqueduc de Sylvius, du 4e ventricule dans le canal central de la moelle. Sa cavité, partout close, (sauf au niveau du trou de Magendie qui établit la communication avec les espaces sous-arachnoïdiens) renferme le liquide ventriculaire, dont la composition est analogue à celle du liquide céphalo-rachidien. Chez les sujets sains, le liquide ventriculaire lubrifie simplement les parois des cavités ventriculaires.

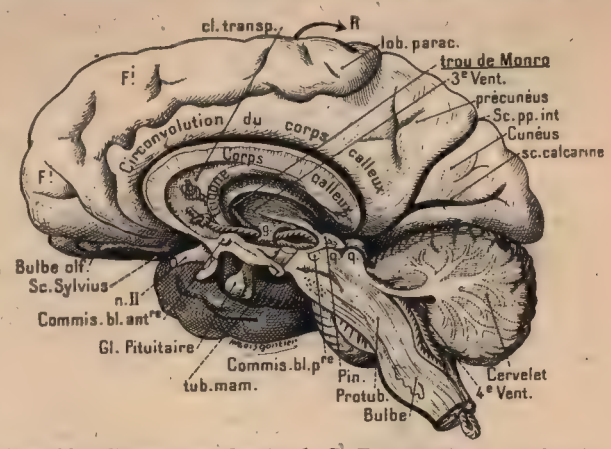

Fig. 337 (d'après une planche du Pr Farabeuf). — *La face interne de l'hémisphère droit. Coupe antéro-postérieure à quelques millimètres en dehors à gauche de la ligne médiane.*

Une cordelette, repliée sur elle-même dans le canal de l'épendyme, s'engage successivement à travers le 4e ventricule, l'aqueduc de Sylvius, et le 3e ventricule; ses deux extrémités pénètrent dans chacun des ventricules latéraux par les trous de Monro. *F1*. circonvolution frontale interne; — *n. II*. nerf optique droit; — *g*. commissure grise; — *q. q*. tubercules quadrijumeaux.

Pie-mère interne. La Toile choroïdienne et les Plexus Choroïdes. — La pie-mère cérébrale pénètre dans les cavités ventriculaires en refoulant l'épendyme. Cette invagination se fait par la fente de Bichat (p. 351).

Toile choroïdienne. — Au-dessous du bourrelet du corps calleux, la pie-mère se replie pour arriver jusqu'à la face inférieure du trigone qu'elle suit et auquel elle adhère par des tractus vasculaires. De forme triangulaire, elle suit le toit du 3e ventricule tout en restant séparée de sa cavité par la membrane épendymaire ; elle est parcourue à droite et à gauche par des houppes rougeâtres formées de capillaires pelotonnés (plexus choroïdes du ventricule moyen) qui en avant se recourbent et franchissent les trous de Monro pour se continuer avec les plexus choroïdes de ventricules latéraux.

Plexus Choroïdes des Ventricules latéraux. — Ils pénètrent par les côtés de la fente de Bichat dans la corne temporale, suivent le plancher ventriculaire, la corne d'Ammon, puis les bords latéraux du trigone ; arrivés dans la corne frontale, ils se joignent aux plexus choroïdes du 3e ventricule qui ont traversé le trou de Monro.

La toile choroïdienne est une membrane cellulo-vasculaire formée par des artérioles (provenant des cérébrales postérieures et des cérébelleuses supérieures) et par des veinules. Les plexus choroïdes sont formés par des réseaux capillaires tortueux. (Revoir p. 342).

ARTICLE VI.

CIRCULATION CÉRÉBRALE

§ 1. — La Circulation Artérielle de l'Encéphale.

L'encéphale reçoit son sang de quatre artères volumineuses : les carotides internes ; les vertébrales, branches des sous-clavières.

1° Les **carotides internes**, au sortir du sinus caverneux, se divisent perpendiculairement à la base du cerveau en leurs quatre terminales : *a*) *cérébrales antérieures* réunies l'une à l'autre et peu après leur émergence par la COMMUNICANTE ANTÉRIEURE ; *b*) *cérébrales moyennes* ou sylviennes ; *c*) *communicantes postérieures* ; *d*) *choroïdiennes*.

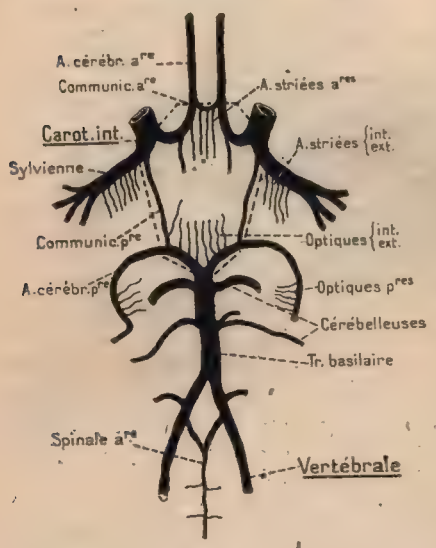

FIG. 338. — *Les Artères de la base de l'Encéphale. Le Polygone de Willis* (en pointillé).

2° Les **vertébrales** montent sur les faces antéro-latérales du bulbe. Après avoir donné les *spinales postérieures*, les *cérébelleuses postérieures*, les deux branches d'origine de la *spinale antérieure*, elles s'unissent l'une à l'autre en un tronc unique, médian, le TRONC BASILAIRE, qui fournit des *branches à la moelle allongée*, des *rameaux protubérantiels* transversaux nombreux, les *cérébelleuses supérieures* et *antéro-inférieures*, et se divise en les deux *cérébrales postérieures*.

3° Les COMMUNICANTES POSTÉRIEURES, artères grêles, unissent les cérébrales postérieures aux carotides.

Par leurs anastomoses, les différentes artères de la base se disposent d'une manière régulière et symétrique, formant ce qu'on désigne sous le nom de POLYGONE DE WILLIS (fig. 338), heptagone dont les côtés sont : la communicante antérieure, les cérébrales antérieures, les communicantes postérieures et les cérébrales postérieures.

Tous les vaisseaux cérébraux sont fournis par les quatre troncs principaux et leurs anastomoses. Ils forment deux systèmes principaux : celui des circonvolutions, celui des ganglions centraux, tout à fait indépendants et ne communiquant nulle part ; — un troisième système, celui des artères des ventricules, dont l'importance est moins considérable, doit être envisagé à part.

A. — **Système Cortical. — Les Artères des circonvolutions. — 1. L'Artère Cérébrale Antérieure.** — Elle se dirige en avant et en dedans. A l'entrée de la scissure interhémisphérique, elle s'anastomose avec son homonyme du côté opposé par un rameau transversal court (2 à 3 mm.), l'**artère communicante antérieure**.

Elle contourne ensuite le genou du corps calleux, à la partie supérieure duquel elle se termine, sur la face interne de l'hémisphère, par trois branches frontales. Dans son trajet, elle donne des collatérales externes et internes.

Parmi ces dernières, il faut mentionner à part l'*artère médiane ou dorsale du corps calleux*, constante, qui se divise en Y à sa terminaison postérieure. Il semble bien démontré que les divisions de cette artériole sont dans tous les cas trop grêles pour assurer des relations anastomotiques entre la circulation artérielle de l'un et l'autre hémisphères.

Le **territoire de la Cérébrale antérieure** (fig. 339) est principalement interne : moitié interne du lobe orbitaire ; toute la portion supérieure de la face interne de l'hémisphère, de la scissure de Sylvius à la scissure perpendiculaire interne ; la bande tout supérieure de la face externe jusqu'à la scissure perpendiculaire externe (F_1, partie antérieure de F_2, extrémité supérieure de Fa et Pa, moitié supérieure de P_1 le long de la scissure interhémisphérique).

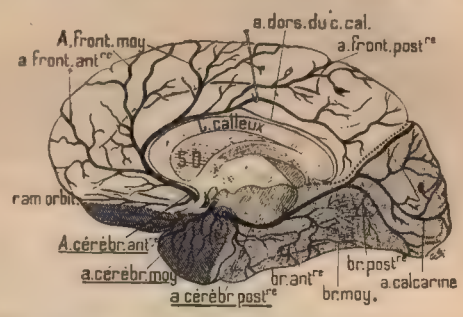

Fig. 339. — *Répartition des Artères Cérébrales sur la face interne de l'hémisphère droit.*

En blanc, le territoire de la cérébrale antérieure ; en grisé clair, le territoire de la cérébrale postérieure ; en gris foncé, celui de la cérébrale moyenne.

2. **L'Artère Cérébrale Moyenne ou Sylvienne.** — La plus volumineuse et la plus importante des artères cérébrales semble la continuation directe de la carotide interne. D'un diamètre extérieur de 4 mm. 5, elle se dirige en dehors vers l'espace perforé antérieur, arrive au pôle de l'insula et pénètre dans la scissure de Sylvius où elle se bifurque en deux branches terminales : *a*) *l'antérieure* ou *a. péri-rolandique* (Tixier), pour le lobe frontal et la pariétale ascendante ; *b*) la postérieure ou inférieure, *a. de la zone de Wernicke* (Tixier) pour les lobes temporal, pariétal et occipital.

Se fondant sur la distribution des artères cérébrales chez les vertébrés, Mme J. Tixier (th. de Paris, 1912) considère la sylvienne comme une collatérale de la cérébrale antérieure, acquérant le volume et l'importance qu'elle a chez l'homme en raison de l'accroissement considérable de la surface de l'écorce. Cet auteur schématise la description de la sylvienne en deux types principaux : le premier qui s'observe chez le fœtus humain jusqu'au 8e mois, et persiste chez l'adulte dans 24 pour 100 des cas (Moutier) ; le second, qui peut être considéré comme le plus fréquent (62 pour 100 des cas, Moutier) : sa description s'éloigne sensiblement des descriptions classiques.

a) Pendant la vie fœtale. — La sylvienne n'a qu'un tronc parcourant toute la scissure de Sylvius, émettant par en haut et par en bas une série de collatérales : les premières se répartissent sur les circonvolutions rolandiques et le lobe frontal ; les secondes sont destinées aux circonvolutions temporales. De ces collatérales, l'une est constante : l'*artère du lobe orbitaire ou frontale antérieure*, qui se distribue à F_2 et F3. A sa terminaison, le tronc principal se termine en envoyant une branche au gyrus supra-marginalis, une autre au gyrus angularis.

b) A partir du 8e mois de la vie fœtale et chez l'adulte. — La sylvienne se divise précocement en deux branches : *L'artère péri-rolandique* « se distribue ainsi que son nom l'indique à la zone péri-rolandique et donne une collatérale importante et constante, la *frontale antérieure*, qui nourrit les 2e et 3e frontales, ainsi que le lobe fronto-orbitaire. L'*artère de la zone de Wernicke* se divise en deux branches terminales : l'*artère du gyrus supra-marginalis* et l'*artère du gyrus angularis* (*a. du pli courbe*) qui se poursuit à l'extrême pointe du lobe

occipital. Les collatérales de l'artère de la zone de Wernicke sont : une collatérale supérieure et une collatérale très importante, l'*artère temporale*, longue et flexueuse, et qui irrigue même le pôle occipital » (Tixier). Toutes les artérioles qui naissent de ces rameaux principaux sont extrêmement multipliées ; leur parcours est compliqué, leur variabilité presque infinie. Certaines d'entre elles sont anastomosées avec des artères des territoires voisins : on reviendra plus loin sur leur disposition.

Le **territoire de la Sylvienne**, de beaucoup le plus étendu, comprend la totalité de la face externe « moins une très légère petite bande, sur le bord supérieur, qui est irriguée par les arborisations des branches de la cérébrale anté-

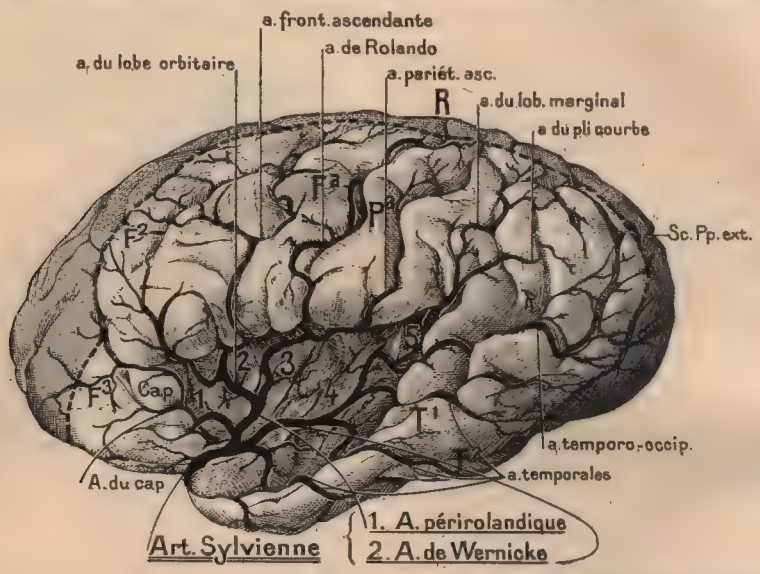

Fig. 340. — *La Sylvienne et son territoire sur la face externe de l'hémisphère gauche.*

Les lèvres de la sc. de Sylvius sont béantes et laissent voir les 5 circonvolutions — 1. 2. 3. 4. 5, — du lobe de l'insula. En grisé clair, le territoire de la cérébrale antérieure ; en grisé foncé, celui de la cérébrale postérieure.

rieure ». Elle assure donc la circulation artérielle des sphères tactile, auditive et olfactive (p. 406).

3. **L'Artère Cérébrale Postérieure.** — Elle se porte en divergeant à partir du tronc basilaire, contourne le pédoncule cérébral à sa face postérieure, suit la fente de Bichat et contre l'hémisphère, fournit ses quatres terminales : *antérieure* et *moyenne* qui sont surtout temporales ; *temporale postérieure* et *artère calcarine*, exclusivement destinées au lobe occipital sur les trois faces duquel elles se ramifient (*sphère visuelle*, p. 406).

Le **territoire de la Cérébrale postérieure**, surtout inférieur, s'étend sur toute la surface des lobes occipital et temporal (moins la pointe qui est vascularisée par la sylvienne).

4. **Anastomoses unissant les territoires des cérébrales.** — A leurs confins, les trois territoires sont anastomosés *très largement*. Une série de constatations personnelles de 1897 (pièces imposées pour le concours de prosectorat), je les ai trouvées bien précisées par Mme Tixier.

1° Les branches de la sylvienne sont unies par des artérioles transversales flexueuses de 1/4 de mm. à 1 mm. de diam. Ses 2 terminales rattachées par 3-4 rameaux atteignant souvent 1 mm.

2° La sylvienne est anastomosée : *a*) avec l'a. olfactive, de la cérébrale antérieure ; *b*) avec la cérébrale postérieure par des branches de l'a. de la zone de Wernicke qui rejoignent l'a. calcarine et l'a. temporale postérieure (fig. 339 et 340).

3° Les communications entre les artères des deux hémisphères ne s'établissent que par la communicante antérieure.

5. **Terminaison des Artères Corticales.** — Les artères corticales se rami-

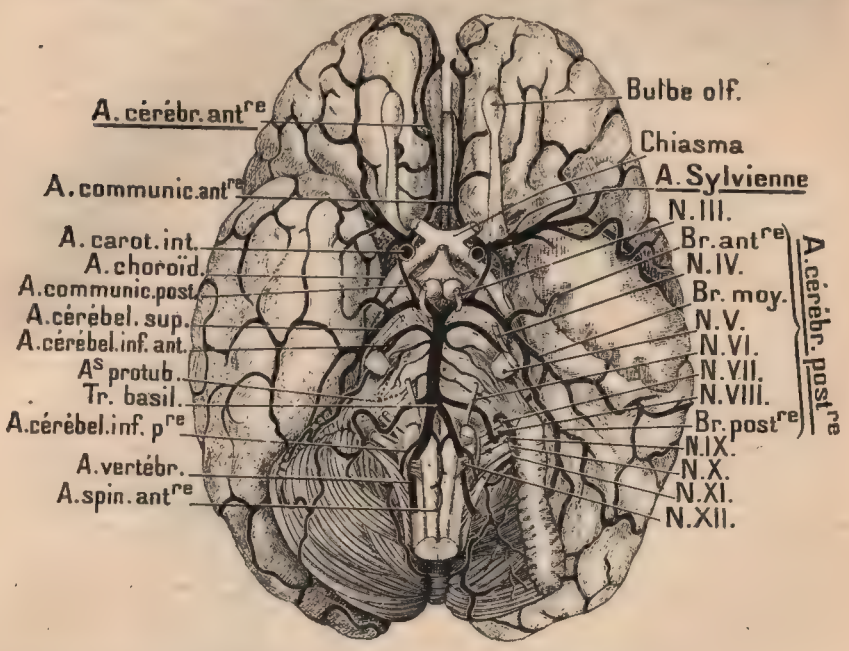

Fig. 341. — *Les Artères de la base de l'Encéphale.*

Les territoires des trois cérébrales ne sont pas séparés, mais bien — comme c'est le cas le plus fréquent — reliés par un certain nombre d'anastomoses.

fient dans la pie-mère (v. réseau artériel de la pie-mère, p. 426). Elles donnent naissance, du côté de la face interne de la pie-mère aux artères nourricières de l'écorce, qui la pénètrent verticalement sous forme d'artères longues ou médullaires (substance blanche), et courtes ou corticales proprement dites (substance grise) TOUTES TERMINALES, et INDÉPENDANTES, se résolvant vite en réseaux capillaires.

B. — **Système Central. — Les Artères des ganglions cérébraux.** — Le système central est constitué par des artérioles issues des trois cérébrales.

1° DE LA CÉRÉBRALE ANTÉRIEURE et de la COMMUNICANTE ANTÉRIEURE, les **Striées Antérieures** qui vont à la tête du noyau caudé.

2° DE LA SYLVIENNE, les striées internes et externes, ces dernières des plus importantes :

a) Les **A. Striées Internes** vont au noyau lenticulaire, à la capsule interne et au noyau caudé.

b) Les **A. Striées Externes** vont au segment externe du noyau lenticulaire qu'elles traversent ou contournent pour gagner la capsule interne. Elles s'y séparent en deux groupes : 1. le groupe antérieur — des LENTICULO-STRIÉES — traverse le bras antérieur de la capsule interne et va se terminer dans le noyau caudé. A ce groupe, appartient l'importante **Artère de l'hémorrhagie cérébrale** (Charcot ; — *Art. H. C.*, fig. 342), dans le territoire de laquelle s'observent le plus souvent les ruptures vasculaires, qui causent l'hémorrhagie cérébrale ; 2. le groupe postérieur — des LENTICULO-OPTIQUES — traverse le bras postérieur de la capsule interne et se termine dans le segment antéro-externe de la couche optique.

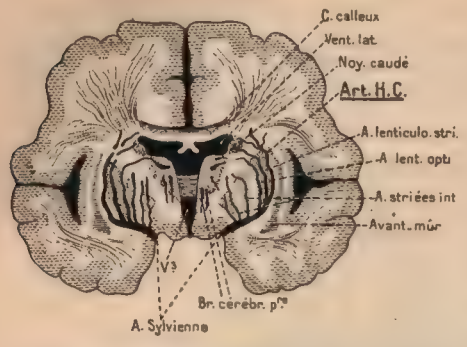

FIG. 342. — *Les branches ganglionnaires de la Sylvienne. Coupe coronale passant au-devant de la commissure grise.*

3° DE LA CÉRÉBRALE POSTÉRIEURE, principalement des rameaux à la couche optique (ARTÉRIOLES OPTIQUES, *inférieure, postéro-interne* et *postéro-externe*.

Les artérioles, perpendiculaires à leurs troncs d'origine, gagnent les ganglions par le plus court chemin, au niveau des espaces perforés : par l'antérieur (cérébrale antérieure et sylvienne) et par le postérieur (cérébrale postérieure). *Ce sont par excellence des* ARTÈRES TERMINALES, particulièrement sujettes aux ruptures vasculaires.

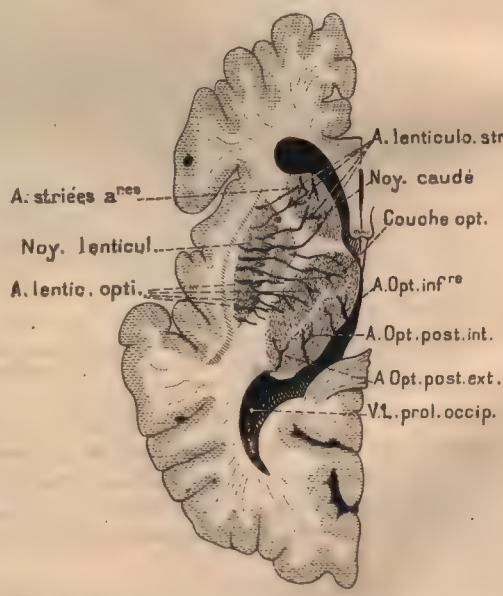

FIG. 343. — *Les Artères des Noyaux gris du cerveau (hémisphère gauche, 8 ^upe dite de Flechsig).*

C. — **Système des Ventricules. — Les Artères choroïdiennes. —** Les artères des ventricules suivent la trame des plexus choroïdes et de la toile choroïdienne. — L'**A. Choroïdienne antérieure**, une des terminales de la carotide interne, se porte en arrière et en dehors le long du pédoncule cérébral, pénètre dans le ventricule latéral par l'extrémité antérieure de la fente de Bichat, et gagne les plexus choroïdes des ventricules latéraux. — L'**A. Choroïdienne postérieure et latérale** et l'**A. Choroïdienne postérieure et moyenne** — de la cérébrale postérieure — sont largement anastomosées avec la précédente.

Les artères choroïdiennes (fig. 389) se terminent sur la toile choroïdienne supérieure et sur les plexus choroïdes par de longs capillaires flexueux, recourbés, d'où naissent les veinules choroïdiennes. Les expansions choroïdiennes les séparent de la cavité des ventricules dont elles restent fonctionnellement indépendantes.

§ 2. — La Circulation Veineuse de l'Encéphale.

A. — **Les Veines du Cerveau.** — Moins nombreuses, mais plus volumineuses, que les artères, toutes sont largement anastomosées. Elles se répartissent en veines superficielles et veines profondes. Les unes et les autres présentent certaines particularités : les secondes sont plus ou moins immédiatement satellites des artères centrales : des premières, les veines superficielles de la base forment un polygone veineux en tout comparable à l'heptagone de Willis. Quant aux veines superficielles des circonvolutions, leur situation à la surface de la pie-mère (et non dans les sillons), la variabilité de leurs divisions, l'abondance de leurs mailles d'anastomoses, et leur inégalité de volume semblent devoir rendre plus difficile la possibilité de les considérer comme satellites des trois artères cérébrales : leur trajet semble indépendant.

Toutes les veines cérébrales sont dépourvues de valvules. — A leur terminaison, elles traversent la dure-mère, pour déverser leur sang dans les sinus veineux crâniens (Ils sont étudiés avec la circulation veineuse du cou).

A. — **Veines superficielles.** — *a*) Polygone veineux. Les veines de la base, suivant les branches terminales du polygone artériel, forment à la base un cercle veineux complet constitué : de chaque côté par la *veine cérébrale antérieure*, satellite de l'artère homonyme, qui se réunit à la *veine cérébrale moyenne*, satellite de l'artère sylvienne, pour former la veine basilaire. Les veines basilaires, unies l'une à l'autre au-devant de la protubérance par la veine *communicante postérieure*, suivent la fente de Bichat, contournent de chaque côté le pédoncule cérébral, et rejoignent le tronc unique qui résulte de la confluence des deux veines de Galien. Sous le chiasma optique, les veines cérébrales antérieures sont unies par une anastomose transversale : *veine communicante antérieure*.

b) Les veines des circonvolutions forment trois groupes : le groupe des *veines hémisphériques internes*, disséminées sur la face interne, tributaires des sinus sagittaux et de la veine de Galien ; — le groupe des *veines hémisphériques externes*, les unes ascendantes, affluents du sinus sagittal supérieur ; les autres descendantes, tributaires des sinus pétreux, caverneux et latéral. De ces veines externes, celle qui suit la scissure de Rolando, *grande veine anastomotique de Trolard*, sert de voie d'anastomose entre le sinus sagittal supérieur et le sinus caverneux ; — le groupe des *veines hémisphériques inférieures* ; elles sont disséminées et se jettent soit dans le sinus latéral, soit dans les veines cérébrales antérieure et moyenne. Toutes ces veines sont largement anastomosées entre elles dans la pie-mère.

B. — **Veines profondes.** — Elles confluent toutes vers la grande veine de Galien. Elles recueillent le sang : des ventricules latéraux, du corps calleux et du septum lucidum (*veine de la cloison transparente*) ; du corps strié (*veine du corps strié*, qui passe du ventricule latéral dans le 3e ventricule par le trou de Monro) ; des plexus choroïdes (*veines des plexus choroïdes*). Ces veines confluent à l'extrémité antérieure de la toile choroïdienne et aboutissent à deux vaisseaux volumineux, les *veines de Galien* comprises entre les deux feuillets de la toile choroïdienne du 3e ventricule. Après avoir reçu les veines du trigone et de la couche optique, elles se rejoignent en formant un gros vaisseau unique, la grande veine de Galien, qui se jette dans l'extrémité antérieure du sinus droit.

Toutes les veines du cerveau, tant profondes que superficielles, se jettent finalement dans les sinus crâniens.

B. — **Les Veines du Cervelet.** — Les Veines Cérébelleuses ont un trajet indépendant de celui des artères. Toutes se dirigent vers la surface du

cervelet et aboutissent : 1° aux *veines médianes ou vermiennes*, l'une supérieure, tributaire de la veine de Galien ; l'autre inférieure ; 2° aux *veines latérales supérieures et inférieures* qui vont aux sinus latéraux.

C. — **Les Veines de la Protubérance et du Bulbe.** — Les *Veines Protubérantielles* et *Bulbaires*, sensiblement satellites des artères, aboutissent à des vaisseaux assez volumineux anastomosés en plexus, en relation : 1° avec la jugulaire postérieure par l'entremise du plexus du trou occipital ; 2° avec les plexus intra-rachidiens.

§ 3. — La Circulation Lymphatique de l'Encéphale.

Elle est assurée par les gaines périvasculaires lymphatiques (p. 18 et 335). Entourant les artères de l'encéphale, tout comme celles de la moelle, elles communiquent largement avec les espaces sous-arachnoïdiens (p. 428).

CHAPITRE DEUXIÈME

TEXTURE DES CENTRES NERVEUX

Article I.

STRUCTURE INTERNE DE LA MOELLE ÉPINIÈRE

Coup d'œil d'ensemble. — La seule méthode capable de donner des renseignements précis sur la texture de la moelle et de l'encéphale est celle des coupes pratiquées à différentes hauteurs : elles montrent, même à l'œil nu, les dissemblances très appréciables de répartition des substances blanche et grise.

De bas en haut, voici les grosses différences qu'on observe (fig. 344) :

1. — *Dans la* MOELLE LOMBAIRE — L^4. — La substance grise occupe la majeure partie de la coupe ; la substance blanche diminue considérablement d'épaisseur et finit même par disparaître complètement près de l'origine du nerf coccygien.

2. — *Dans la* MOELLE DORSALE — D^6. — La substance grise, très allongée est caractérisée par une formation distinctive : la *colonne vésiculaire de Clarke* ou *noyau dorsal de Stilling* : siégeant sur la face interne de la corne postérieure, il va en augmentant jusqu'au premier segment lombaire.

3. — Dans la MOELLE CERVICALE. — Au *renflement cervical* (où le volume de la moelle est augmenté), comme au niveau de C^5 et C^3, les deux substances sont bien distinctes. — Les cornes grises, très allongées, renflées en massue en avant (cornes antérieures), effilées en arrière, présentent latéralement une petite saillie triangulaire (corne grise latérale). — Des cordons de la substance blanche : les postérieurs sont subdivisés par une lame névroglique en faisceau interne (ou de Goll) et faisceau externe (ou de Burdach) ; les cordons antérieur et latéral sont unis et forment le cordon antéro-latéral.

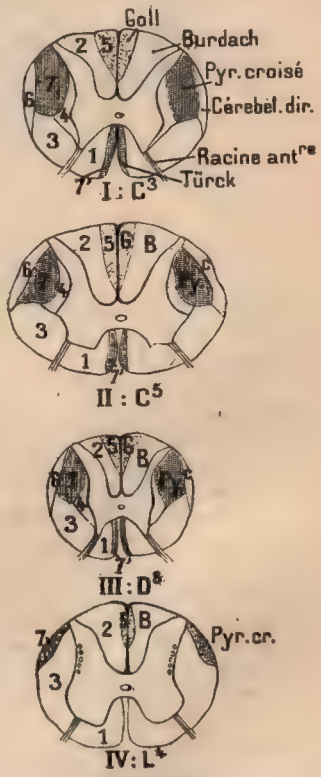

Fig. 344. — *Coupes schématiques de Moelle à différentes hauteurs.*

Les numéros placés sur les faisceaux indiquent l'ordre dans lequel ils se développent.

A. — **La Substance Grise.** — La *substance spongieuse*, présente, au som-

met de la corne postérieure, une transparence spéciale (*substance gélatineuse de Rolando*). — Elle est constituée essentiellement de cellules nerveuses, entre lesquelles s'arborisent les ramifications collatérales et terminales des fibres de la substance blanche.

I. **Les Cellules Nerveuses.** — Elles sont de forme et de volume variables, mais toutes possèdent des prolongements protoplasmiques — ou cellulipètes, dendrites — et au moins un prolongement cylindre-axile ou cellulifuge — axône.

On distingue trois sortes de cellules médullaires : 1° *radiculaires* qui donnent naissance aux racines motrices ; — 2° *cordonnales* dont le cylindre-axe va et reste dans la substance blanche de la moelle ; — 3° *à cylindre-axe* court.

a) Cellules radiculaires. — Ce sont *celles dont le cylindre-axe passe dans une fibre de racine*. De leur corps cellulaire, volumineux, riche en dendrites, sort un axône gros, variqueux, qui traverse la moelle horizontalement, s'entoure : 1° après un court trajet, d'une gaine de myéline souvent épaisse, et 2° de la gaine de Schwann à la sortie de la pie-mère (fig. 347). Les cellules radiculaires sont : toutes situées dans la corne antérieure ; toutes motrices. Leur nombre et leur volume augmentent au niveau des renflements cervical et lombaire.

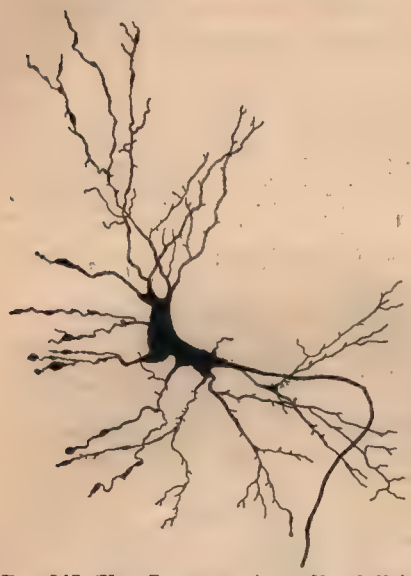

Fig. 345 (Van Gehuchten). — *Une Cellule nerveuse multipolaire de la moelle d'un embryon de veau.*

b) Cellules cordonnales. — Les cellules des cordons se rangent en trois groupes : « Les unes envoient leur prolongement cylindre-axile dans la substance blanche de la moitié correspondante de la moelle ; ce sont les cellules des cordons proprement dites. Nous les avons appelées... les *cellules des cordons tautomères* (*t, t, t*), c'est-à-dire des éléments nerveux dont le prolongement cylindre-axile se rend dans les cordons du même côté de la moelle.

« D'autres cellules de la substance grise de la moelle envoient leur prolongement cylindre-axile, par la commissure antérieure, dans la substance blanche du cordon antéro-latéral du côté opposé. Cajal les a appelées *commissurales* (*c, c*).

« Pour éviter toute confusion, nous appelons *cellules des cordons hétéromères* les éléments nerveux de la moelle dont le prolongement cylindre-axile se rend dans les cordons de l'autre côté de la moelle.

« Enfin, le prolongement cylindre-axile de certaines cellules nerveuses se bifurque dans la substance grise elle-même. Les deux branches de bifurcation peuvent se rendre dans la substance blanche de la moitié correspondante de la moelle ; elles appartiennent alors à une cellule des cordons tautomères.

« Les deux branches de bifurcation peuvent traverser la commissure ; elles appartiennent dans ce cas à une cellule des cordons hétéromères. Mais il arrive souvent que de ces deux branches, l'une se rend dans la substance blanche de la moitié correspondante de la moelle, tandis que l'autre traverse la commissure antérieure pour devenir fibre constitutive du cordon antéro-latéral du côté opposé. Nous avons appelé ces cellules nerveuses des *cellules des cordons hécatéromères* (*h, h*), c'est-à-dire des éléments nerveux dont le prolongement-cylindre-axile se dirige à la fois dans les cordons de l'un et de l'autre côté de la moelle » (Van Gehuchten).

c) Cellules a cylindre-axe court — ou *cellules de Golgi.* — Elles sont caractérisées

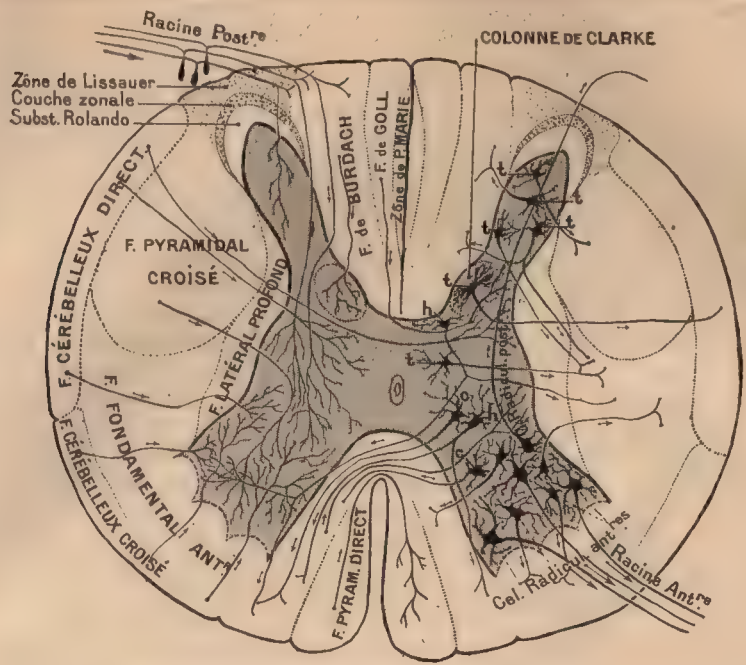

Fig. 346. — *La Substance grise de la Moelle.*

Les cellules nerveuses : des cordons tautomères, *t, t, t,* et hécatomères, *h, h* ; commissurales, *c, c.* — Le collatérales des fibres provenant des divers faisceaux blancs (suivre le sens des flèches).

par ce fait que leur cylindre-axe ne s'entoure jamais de myéline et ne sort pas de la substance grise, du même côté ou du côté opposé. Ce sont des *neurônes d'association,* à champ peu étendu, transmettant l'influx nerveux soit du même côté, soit du côté opposé de la substance grise.

II. **Répartition des cellules nerveuses.** — La plupart des cellules sont groupées : elles s'étagent, suivant le sens longitudinal, en colonnes cellulaires indiscontinues chez les mammifères et l'homme (sauf peut-être chez le fœtus, dont la moelle conserve d'une façon relative, la conformation segmentaire).

Dans la Corne antérieure, trois groupes principaux de cellules toujours volumineuses : α) *groupe antéro-interne,* formé de cellules radiculaires motrices et de cordonnales dont les prolongements gagnent le côté opposé par la commissure antérieure ; — β) *groupe antéro-externe,* formé exclusivement de **grandes cellules motrices, dont les prolongements passent dans les racines antérieures** ; — γ) *groupe latéral,* tractus intermédio-latéral de Clarke ; on l'observe seulement dans la moelle dorsale. Il est en relation avec le grand

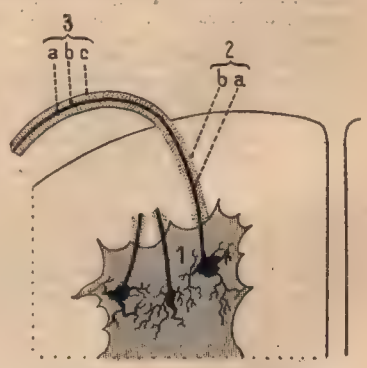

Fig. 347 (Testut). — *Mode d'origine et constitution d'une Fibre nerveuse Motrice.*

1. Une cellule motrice des cornes antérieures de la moelle ; — 2. Fibre nerveuse des centres avec *a*) son cylindre-axe, *b*) sa gaine de myéline ; — 3. Fibre nerveuse périphérique, *c*) gaine de Schwann.

sympathique (*colonne sympathique intermédio-latérale*); la plupart de ses cellules sont cordonnales et envoient leurs prolongements dans le faisceau fondamental du cordon antéro-latéral.

La Corne postérieure, présente les groupes suivants : 1° dans toute la hauteur de la moelle, α) les cellules de nature sensitive en connexion avec les collatérales courtes et moyennes émanées des prolongements centraux des cellules des ganglions rachidiens; β) la substance gélatineuse de Rolando dont les cellules envoient leurs prolongements dans le segment postérieur du cordon latéral ; — 2° sur une partie de la hauteur de la moelle, la colonne de Clarke, qui se détache de la face interne de la base de la corne postérieure, du premier segment lombaire au premier segment dorsal. De ses cellules en amas serrés, partent les cylindres-axes qui montent former le faisceau cérébelleux direct.

En dehors des groupements, la substance grise dans toute sa hauteur présente d'innombrables cellules solitaires.

B. — La Substance Blanche. — Les Faisceaux de la moelle.

— Les seuls éléments qu'on rencontre dans la substance blanche sont des fibres nerveuses à myéline, séparées les unes des autres par des fibrilles et des cellules de névroglie. Leur grosseur est variable ; les plus fines sont celles du faisceau de Goll. — Toutes, elles sont formées par des cylindre-axes, c'est-à-dire par des prolongements cellulifuges dont les cellules — centres trophiques — sont localisées en des régions précises : 1° de l'encéphale ; 2° de la moelle (cornes antérieures, latérales et postérieures); 3° dans les ganglions rachidiens.

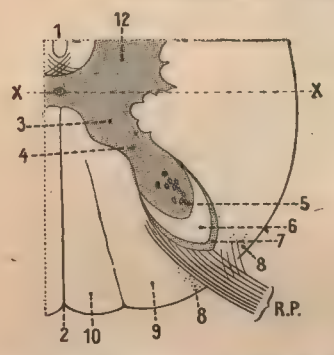

Fig. 348 (Testut). — *Topographie de la corne postérieure.*

XX. Séparation conventionnelle des cornes antérieure et postérieure ; — *R. P.* Racine postérieure ; — 1. 2. Sillons médians, antérieur et postérieur ; — 3. Base, 4. Col, 5. Tête de la corne postérieure ; — 6. Substance gélatineuse de Rolando ; — 7. Couche zonale de Waldeyer ; — 8. 8. Zône de Lissauer ; — 9. 10. Faisceaux de Burdach et de Goll ; — 12. Base de la corne antérieure.

Les fibres elles-mêmes se ramassent en faisceaux qui occupent les divers segments de la substance blanche (cordon antérieur, cordon latéral, cordon postérieur).

La **Systématisation des Faisceaux blancs** de la moelle est actuellement assez bien connue ; elle a pu être établie par la comparaison des résultats fournis à la fois par la physiologie, l'anatomie pathologique et l'embryologie.

a) La physiologie utilise la méthode des *dégénérescences* : la fibre nerveuse séparée de sa cellule dégénère (phénomènes de *dégénérescence secondaire ou wallérienne*). D'après les lois de Waller : 1° quand on coupe une racine antérieure de la moelle, le centre trophique étant dans la moelle, le bout périphérique dégénère, tandis que le bout central reste intact ; 2° quand on coupe une racine postérieure, le centre trophique étant le ganglion spinal, le bout en rapport avec la moelle dégénère tandis que le bout encore attaché au ganglion reste intact.

Les sections (bilatérales, hémilatérales, etc.) de la moelle ont permis de reconnaître de la même façon la dégénérescence de certains faisceaux ; on a ainsi constaté que les fibres qui dégénèrent au-dessus du plan de section sont ascendantes ; que celles qui dégénèrent au-dessous du plan de section sont descendantes : les premières ont leur centre trophique dans la moelle ou les ganglions rachidiens ; les secondes, dans le cerveau ou les autres parties de l'encéphale.

b) L'Anatomie pathologique de certaines affections (tabes, mal de Pott, tumeurs encéphaliques diverses, etc.) a permis de confirmer, chez l'homme, les observations faites chez les animaux.

e) Enfin, par la MÉTHODE EMBRYOLOGIQUE, Flechsig, 1876 et 1881, a déterminé exactement la place de chacun des faisceaux médullaires en recherchant l'époque à laquelle leurs fibres acquièrent leur gaine de myéline (1, 2, 3, 4, 5, 6, 7, 7', fig. 344). — On voit ainsi que c'est le pyramidal croisé qui se développe le dernier, vers le 8e mois après la naissance.

Les Cordons Blancs de la Moelle. — Ils forment dans l'écorce blanche, les cordons antérieur, latéral, postérieur. Chacun d'eux renferme des groupements systématiques de fibres, qu'on appelle FAISCEAUX.

Aucun faisceau n'est réellement homogène ; les voies pyramidales, par exemple, sont infiltrées de fibres étrangères qui équivalent à peu près au 1/3 de leur surface totale ; la fonction de plusieurs des cordons est encore hypothétique.

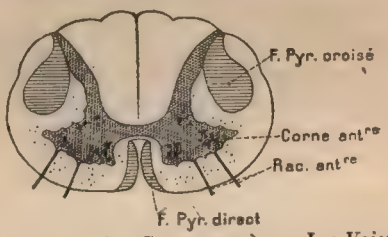

FIG. 349 (VAN GEHUCHTEN). — *Les Voies* MOTRICES *de la Moelle. Schéma des fibres présentant la dégénérescence secondaire* DESCENDANTE.

1° **Cordon Antérieur.** — Compris entre le sillon médian antérieur et les racines antérieures, il contient DEUX *faisceaux* : le *faisceau pyramidal direct*, le *faisceau fondamental antérieur*.

A. — **Faisceau pyramidal direct.** — F. DE TURCK ou *zone pyramidale du cordon antérieur*. — Contigu au sillon antérieur, il est formé de fibres qui descendent **directement** du cerveau dans la moelle. Né des cellules des circonvolutions centrales, il passe dans le cordon antérieur et se termine au milieu de la région dorsale. Son entre-croisement s'opère fibre à fibre, le long de la commissure blanche antérieure à laquelle il est intimement uni en arrière. Ses fibres aboutissent vraisemblablement autour des cellules motrices de la corne antérieure du côté opposé.

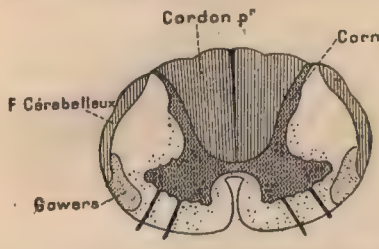

FIG. 350 (VAN GEHUCHTEN). — *Les Voies* SENSITIVES *de la Moelle. Schéma des fibres présentant la dégénérescence secondaire* ASCENDANTE.

B. — **Faisceau fondamental du cordon antérieur.** — Il forme avec le faisceau fondamental du cordon latéral le *faisceau fondamental du cordon antéro-latéral*. Intercalé entre le faisceau de Türck et le sillon collatéral antérieur, il s'étend jusqu'en bas de la moelle. Les fibres qui le constituent appartiennent au système des voies courtes ; son volume croît et décroît avec celui de la corne antérieure.

En avant, il semble que toute l'écorce blanche jusqu'au faisceau de Türck appartienne au faisceau cérebelleux ventral ou à un système de fibres spéciales formant le faisceau marginal antérieur, *faisceau de Loewenthal*, qui paraît renfermer un grand nombre de fibres cérébelleuses descendantes.

2° **Cordon Latéral.** — Il comprend QUATRE *faisceaux* : *cérébelleux ventral ; cérébelleux dorsal ; pyramidal du cordon latéral ; fondamental du cordon latéral.*

A. — **Faisceau cérébelleux ventral** — *faisceau cérébelleux croisé* (impropre-

ment *f. de Gowers*; cet auteur pour qui le tractus se terminait au renflement cervical, n'a nullement entrevu les relations et la terminaison dans le cervelet). Il occupe la zone antérieure et superficielle du cordon latéral. Il est formé de fibres ascendantes QUI GAGNENT LE CERVELET EN PASSANT PAR LE PÉDONCULE CÉRÉBELLEUX SUPÉRIEUR.

Le *faisceau de Gowers* a ses origines dans la moelle, sa terminaison dans le cervelet. « Il apparaît dans le premier segment lombaire, augmente rapidement de volume dans la moelle dorsale et dans la partie cervicale, appartient par conséquent à ces deux segments de moelle et reçoit *par les fibres radiculaires courtes* les incitations sensitives profondes du tronc, du cou et du membre supérieur surtout du côté croisé » (Déjerine).

Ses fibres sont sensitives et longues ; elles figurent la *partie croisée* de la voie sensitive secondaire (p. 411). Elles proviennent des cellules de la substance grise « intermédiaire entre les cornes antérieure et postérieure. Quelques-unes de ses fibres montent dans le cordon antéro-latéral homolatéral, *la plupart s'entre-croisent presque immédiatement, passent dans la moitié opposée de la moelle*, et se placent à la périphérie du cordon latéral en avant du faisceau cérébelleux direct et plus haut dans le faisceau latéral du bulbe... Un grand nombre de ses fibres s'épuisent dans les noyaux latéraux du bulbe » (Déjerine).

A la partie supérieure du bulbe, le cordon latéral se trouve réduit aux fibres ascendantes du faisceau de Gowers juxtaposées aux fibres descendantes du faisceau rubro-spinal et aux fibres réticulo-spinales latérales. Les unes et les autres traversent le pont de Varole, en avant de l'olive protubérantielle, restant séparées de la partie externe du ruban de Reil médian par les fibres ascendantes de la voie acoustique ventrale.

Vers le bord supérieur de la protubérance, les fibres du faisceau de Gowers s'infléchissent brusquement en arrière; contournant le pédoncule cérébelleux supérieur, elles redescendent le long de la face interne de ce pédoncule ; et par la valvule de Vieussens pénètrent dans le cervelet et se terminent à la partie antérieure du vermis inférieur.

B. — **Le faisceau cérébelleux dorsal**, *cérébelleux direct* ou *faisceau de Foville* (1) a ses origines dans la moelle, sa terminaison dans le cervelet. Originaire des cellules de la colonne de Clarke (p. 378), il apparaît à la partie supérieure de la moelle lombaire. Occupant la zone postérieure et superficielle du cordon latéral, il augmente rapidement de volume à mesure qu'il s'élève dans la moelle dorsale, mais ne reçoit que peu de fibres dans la moelle cervicale.

Formé de fibres ascendantes, il MONTE PAR LE PÉDONCULE CÉRÉBELLEUX INFÉRIEUR JUSQU'AU CERVELET auquel il transmet les excitations sensitives provenant du membre inférieur et du tronc du côté correspondant, *par l'intermédiaire des fibres radiculaires moyennes*.

Ses fibres sont sensitives et longues; elles figurent la *portion directe* de la voie sensitive secondaire. De la colonne de Clarke, elles se portent horizontalement en dehors et en arrière, puis se dévient pour monter jusqu'à la partie inférieure du bulbe. S'infléchissant en arrière, elles entrent dans la constitution de la partie centrale du corps restiforme et du pédoncule cérébelleux inférieur du même côté. Elles se terminent dans l'écorce de la partie antérieure du vermis supérieur *après s'être pour la plupart entre-croisées* (Déjerine).

C. — **Faisceau pyramidal croisé** — ZONE PYRAMIDALE OU *des fibres descen-*

(1) Connu à tort sous le nom de faisceau de Flechsig. Rendons à Foville ce qui lui appartient; et, une fois pour toutes, rejetons dans l'oubli des noms vulgarisés en France soit par un snobisme scientifique peu compréhensible, soit encore, — plus souvent qu'on ne le croirait — par ignorance voulue, indolence, non-vérification des références, sympathie pour les désignations par noms d'auteurs étrangers, si chères aux Français.

dantes du cordon latéral. — Il tire son nom de son passage dans la pyramide du bulbe au niveau duquel se fait son entre-croisement. C'est un gros faisceau arrondi ou ovalaire qui descend au-dessous du faisceau de Foville, en décroissant de volume, surtout au niveau des renflements brachial et lombaire de la moelle. Né, comme la zone pyramidale du cordon antérieur, des cellules motrices des circonvolutions rolandiques, il arrive *au bulbe* à la partie inférieure duquel *toutes ses fibres s'entre-croisent avec celles du côté opposé* et gagnent la partie controlatérale de la moelle ; elles descendent jusqu'à sa partie inférieure. La terminaison des fibres du faisceau pyramidal n'est pas absolument démontrée : il est vraisemblable qu'elles s'épuisent autour des cellules de la corne antérieure.

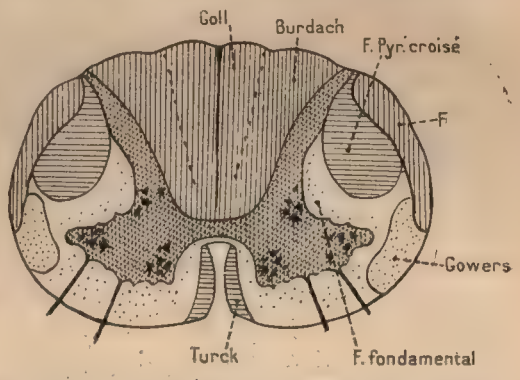

Fig. 351. — *Coupe transversale de la Moelle groupant schématiquement tous les faisceaux blancs.*

F. Faisceau de Foville.

Outre son fort contingent de fibres croisées, le faisceau pyramidal du cordon latéral renferme un certain nombre : de fibres descendantes directes arrivant sans s'entre-croiser du système pyramidal ; — de fibres descendantes directes provenant du faisceau cérébro-spinal, qui appartient à la voie motrice indirecte.

D. — **Faisceau fondamental du cordon latéral.** — Moulé sur la concavité de la substance grise de la corne antérieure, il appartient aux voies courtes : son volume croît et décroît avec celui de la substance grise.

3° **Cordon Postérieur.** — Compris entre le sillon médian postérieur et les racines postérieures, il contient DEUX *faisceaux* principaux : le *faisceau de Goll*, le *faisceau de Burdach.*

A. — **Faisceau de Goll** — *grêle* ou *interne.* — Il s'adosse, en dehors au faisceau de Burdach, en dedans au sillon médian postérieur. Il existe tout le long de la moelle, mais est surtout net à la région cervicale. Il est caractérisé par la finesse de ses fibres qui prennent tardivement leur myéline. Nettement sensitif, il subit la dégénération ascendante.

B. — **Faisceau de Burdach** — *cunéiforme* ou *zone radiculaire postérieure.* — Adossé en dehors aux racines postérieures, il occupe également toute la hauteur de la moelle. Nettement sensitif, il subit la dégénération ascendante. Ses fibres sont très mélangées : on y distingue trois zones radiculaires répondant à des lésions localisées de l'ataxie locomotrice : une zone externe, qui apparaît la première ; une zone moyenne, occupée par les collatérales des racines postérieures ; une zone postérieure, contiguë à la substance de Rolando (*zone marginale de Lissauer* — fig. 346 et 348).

Les fibres des cordons postérieurs ont leurs CELLULES D'ORIGINE EN DEHORS DE L'AXE CÉRÉBRO-SPINAL, DANS LES GANGLIONS RACHIDIENS. Le prolongement cellulifuge de chacune des cellules ganglionnaires — bipolaires — passe dans la racine postérieure, arrive à la moelle au niveau du sillon collatéral dorsal et pénètre directement dans la partie externe du cordon postérieur.

Les cellules ganglionnaires et leurs prolongements figurent les *neurônes sensitifs périphériques* ou *premiers neurônes sensitifs* de la sensibilité générale.

— La cellule, munie d'un prolongement unique, est en réalité bipolaire : son cylindre-axe se bifurquant précocement en T. 1° Son prolongement périphérique passe dans la portion sensitive du nerf rachidien ; il est cellulipète, conducteur du courant de sensibilité qui va de la périphérie vers le centre (le ganglion). 2° Son prolongement central, cellulifuge, entre dans la constitution de la racine postérieure — ou sensitive — du nerf rachidien ; par elle, il pénètre dans la moelle, se plaçant dans la partie externe du cordon postérieur et la substance gélatineuse de Rolando. C'est là qu'après un court trajet il se bifurque à son tour en deux branches, descendante et ascendante : *a*) la branche descendante, généralement courte, émet des rameaux courts et moyens qui se terminent dans la corne postérieure ; — *b*) la branche ascendante émet un nombre plus ou moins considérable de collatérales courtes, moyennes et longues. Les fibres courtes s'épanouissent immédiatement dans la substance grise de la corne postérieure du même côté. — Les fibres moyennes, remontant plus ou moins dans le cordon postérieur, s'arborisent par leurs terminaisons autour des cellules de la corne postérieure du même côté, de la colonne de Clarke du même côté, du tractus intermédio-latéral ; quelques-unes, constituant les collatérales réflexes, atteignent les cellules radiculaires du même côté (fig. 354). — Les fibres longues remontent jusqu'au bulbe, autour des cellules des noyaux de Goll, de Burdach et de von Monakow. — *Quelle que soit leur longueur, toutes ces fibres restent homolatérales ou tautomères.*

De bas en haut — du cône médullaire au bulbe — les fibres moyennes et longues sont progressivement refoulées à la périphérie, puis à la partie interne du cordon postérieur, les fibres longues sacrées cédant la place aux fibres longues lombaires, les lombaires étant elles-mêmes repoussées par les fibres longues dorsales, puis par les longues cervicales.

Les Racines des Nerfs Rachidiens. — Il y a 62 nerfs rachidiens (31 paires) étagés symétriquement à droite et à gauche de la moelle. Chaque nerf naît par deux racines : une antérieure qui sort du sillon collatéral antérieur, l'autre postérieure qui pénètre par le sillon collatéral postérieur.

Les Racines Antérieures tirent leur origine des cellules étoilées — groupe antéro-externe de la corne antérieure de la substance grise. Leurs fibres sont de gros tubes nerveux dont le cylindre-axe, d'abord nu, prend sa gaine de myéline, puis au sortir de la pie-mère sa gaine de Schwann. De la 1re à la 5e paire cervicale, il s'adjoint aux racines antérieures rachidiennes des racines du nerf accessoire de Willis (XIe paire crânienne) qui, nées des cellules du groupe latéral, viennent émerger tout près des racines postérieures.

Les Racines Antérieures des nerfs rachidiens sont MOTRICES.

Les Racines Postérieures présentent sur leur trajet les *Ganglions Spinaux ou Rachidiens* (p. 23) constitués par des amas de cellules nerveuses sensitives.

A partir de leurs ganglions, les racines postérieures se dirigeant en dedans, en haut et un peu en arrière, trouent la dure-mère par les orifices de pénétration postérieurs ; dans le sac dural, chacune d'elles se divise en 6 à 10 filets étagés les uns au-dessus des autres, formant un groupe, séparé des racines sus et sous-jacentes par un espace de 1 à 4 millimètres. Les racines juxtaposées peuvent être reliées par des filets anastomotiques.

Il y a quatre variétés de racines postérieures : — cervicales supérieures, cervicales inférieures, dorsales, lombo-sacrées — différentes par leur forme, leur volume (celles du 7e nerf cervical et du 2e nerf sacré sont les plus grosses), leur obliquité, leur hauteur d'étalement, leur constitution. Pratiquement « les points de repère donnés pour permettre la reconnaissance des diverses racines postérieures sont ou faux ou nettement insuffisants. De plus,

les variations osseuses.....rendent la recherche d'un point fixe à peu près impossible. — Les grandes variations individuelles qui existent dans la hauteur de l'émergence médullaire des racines ne permettent pas de donner des points de repère précis » (Hovelacque, 1912).

Les fibres qui les composent sont des tubes fins qui, entre le ganglion et la moelle, figurent les prolongements cylindre-axiles (cellulifuges) des cellules ganglionnaires. On a vu, à propos des faisceaux postérieurs, de quelle façon ces prolongements se comportent en pénétrant dans la moelle.

Les Racines Postérieures des nerfs rachidiens sont SENSITIVES.

C. — **La Charpente de la Moelle.**

Elle est formée : 1° par la pie-mère. 2° par les éléments névrogliques.

Fig. 352 (Van Gehuchten). — *Deux Cellules de névroglie de la substance blanche du Cerveau de l'homme.*

1° *La pie-mère et ses irradiations.* — La pie-mère s'enfonce dans le sillon médian antérieur ; de sa face interne, partent, sur toute la périphérie de la moelle, des prolongements qui suivent les vaisseaux et constituent à l'organe une charpente conjonctive et vasculaire qui fragmente la substance blanche.

Les cloisons principales sont : la cloison médiane antérieure et la cloison médiane postérieure. La substance grise n'est pas cloisonnée.

Fig. 353 (Van Gehuchten). — *Cellules épendymaires de la Moelle lombaire d'un enfant né à 7 mois.*

2° Les *éléments névrogliques.* — Ils comprennent deux espèces de cellules :

a) Les **cellules épendymaires.** — Elles forment l'épithélium épendymaire, qui borde le canal central ; de leur pôle externe, partent des prolongements traversant toute la moelle et se terminant à la face profonde de la pie-mère (fig. 353).

b) Les **cellules de névroglie proprement dites.** — Ces *cellules en araignée* ou *astrocytes*, répandues dans les deux substances de la moelle, sont multipolaires, pourvues de longs prolongements, indépendantes les unes des autres, et n'ayant aucun rapport de continuité avec les cellules nerveuses, non plus qu'avec les fibres nerveuses.

D. — **Les Commissures de la Moelle.**

Les deux moitiés de la moelle sont réunies par un pont de substance nerveuse, blanc en avant, gris en arrière.

La commissure blanche, située au fond du sillon médian antérieur, est formée presque exclusivement par l'entre-croisement, fibre à fibre, du faisceau pyramidal direct.

La commissure grise est divisée en deux parties par le canal central de la moelle : la partie antérieure est formée par l'entre-croisement de fibres issues des cellules des cornes antérieures ; la partie postérieure par des faisceaux multiples et très intriqués de fibres qui s'entre-croisent ; de celles-ci, il faut retenir les fibres croisées qui vont former les faisceaux de Gowers.

E. — Vue d'ensemble des Voies Conductrices de la Moelle.

Les éléments fondamentaux de la moelle sont les cellules nerveuses. Tous les autres éléments, tissu conjonctif, névroglie, vaisseaux, ne sont que des matériaux auxiliaires. Les cellules nerveuses ne sont jamais anastomosées ; elles ne se fusionnent pas, mais s'articulent : *il y a contiguïté* et non continuité (p. 22).

La conduction nerveuse — *influx nerveux* — se fait dans un sens bien défini : des prolongements protoplasmiques, cellulipètes, vers la cellule ; de la cellule vers l'axône, cylindre-axe ou prolongement cellulifuge.

Arc réflexe simple. — Il est constitué par l'articulation d'un neurône sensitif avec un neurône moteur : le neurône sensitif a son centre dans le ganglion rachidien ; son cylindre-axe passe de la racine postérieure dans la corne postérieure, puis dans la corne antérieure ; ses extrémités libres viennent s'articuler avec les cellules antérieures, motrices, qui, par leurs dendrites, transmettent l'ordre du mouvement à la cellule elle-même, puis à son prolongement cellulifuge. La relation de contiguïté qui s'établit entre le neurône sensitif et le neurône moteur constitue un ARC RÉFLEXE SIMPLE (fig. 354).

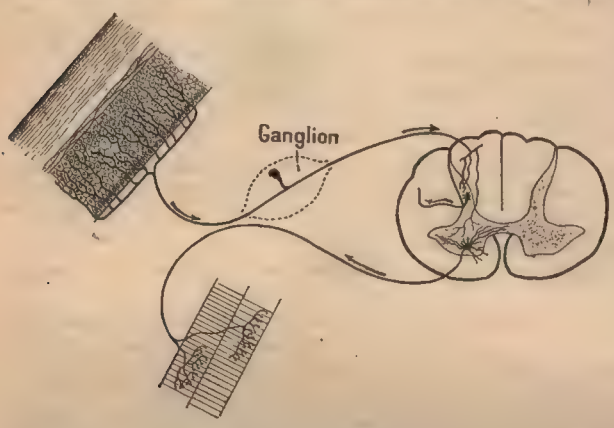

FIG. 354 (VAN GEHUCHTEN). — *Sens de la conduction nerveuse dans les neurônes périphériques.*

Les différents segments de la moelle sont associés : 1° entre eux, 2° avec le cerveau, 3° avec le cervelet.

1° L'ASSOCIATION DES SEGMENTS ENTRE EUX se fait par les *voies commissurales courtes*, qu'on trouve surtout dans le faisceau fondamental du cordon antéro-latéral.

2° L'ASSOCIATION DE LA MOELLE AVEC LE CERVEAU se fait par les *voies commissurales longues* qui sont situées excentriquement par rapport aux voies courtes. Elles comprennent la voie motrice, la voie sensitive.

La **Voie Motrice** est constituée par les faisceaux pyramidaux : — de Türck qui s'entre-croise au fur et à mesure qu'il descend dans la moelle ; — pyramidal croisé qui s'entre-croise au collet du bulbe. Leurs fibres entrent, à leur terminaison, en relation avec les cellules motrices des cornes antérieures de la moelle. L'ordre de mouvement transmis par la voie motrice à une moitié de la moelle vient toujours de cellules motrices situées dans les circonvolutions centrales de l'hémisphère cérébral du côté opposé.

La **Voie Sensitive** est représentée : dans la moelle, par les racines et les cordons postérieurs ; dans l'encéphale par le ruban de Reil. Les fibres des cordons postérieurs montent jusqu'au bulbe ; elles s'y articulent avec les cellules des noyaux de Goll et de Burdach. Le ruban de Reil va du bulbe, où il s'entre-croise, aux circonvolutions centrales : on le reverra plus loin.

3° L'ASSOCIATION DE LA MOELLE AVEC LE CERVELET se fait par des voies longues

placées à la périphérie du cordon latéral : le faisceau de Foville représente la voie cérébelleuse directe ascendante ; le faisceau cérébelleux ventral, la voie cérébelleuse croisée (dans la moelle) ascendante. La voie cérébelleuse descendante occupe probablement le faisceau marginal antérieur (faisceau de Loewenthal).

Article II.

STRUCTURE INTERNE DU RHOMBENCÉPHALE BULBE — PONT — CERVELET

Coup d'œil d'ensemble. — La structure interne du rhombencéphale est embrouillée et complexe ; pour la bien comprendre, il est nécessaire de se rappeler d'abord que l'encéphale et la moelle sont reliés l'un à l'autre par des voies de conduction, faisceaux blancs, capables de conduire les excitations sensitives ou motrices.

1° Les voies qui s'étendent du cerveau à la moelle (faisceaux encéphalo-médullaires), et de la moelle au cerveau (faisceaux médullo-encéphaliques), se présentent sous la forme de gros rubans blancs, traversant longitudinalement le rhombencéphale et le métencéphale : ON LES RETROUVE DONC D'ABORD SUR TOUTES LES COUPES TRANSVERSALES.

2° Mais le bulbe, le pont et les pédoncules cérébraux ne sont pas seulement des régions traversées par des faisceaux de conduction ; — ils renferment des centres autonomes fort importants : amas, groupements de cellules nerveuses, — **noyaux** — d'où partent soit des faisceaux nouveaux, soit les fibres radiculaires d'origine ou de terminaison des nerfs crâniens (de la 3e à la 12e paire).

3° En outre tout le rhombencéphale est parcouru par la masse des fibres qui forment les *pédoncules cérébelleux*, c'est-à-dire les faisceaux reliant le cervelet soit aux centres encéphaliques, soit aux centres médullaires.

Ces formations très différentes compliquent extraordinairement la structure du bulbe et de la protubérance annulaire et leur description doit procéder successivement de la méthode analytique (étude des coupes transversales en insistant sur les formations propres au rhombencéphale) et de la méthode synthétique (description d'ensemble des faisceaux nerveux et des nerfs originaires des noyaux bulbaires et protubérantiels).

C'est ainsi qu'on étudiera successivement :

A. — Les coupes transversales du bulbe et de la protubérance en allant de bas en haut ;

B. — Leur substance blanche, en indiquant la marche suivie par les faisceaux longitudinaux et transversaux ;

C. — Leur substance grise : noyaux gris d'origine ou de terminaison des nerfs bulbaires, 12e, 11e, 10e, 9e, 8e, 7e, 6e, 5e paires.

A. — TEXTURE DU BULBE RACHIDIEN

A. — Renseignements fournis par l'examen des coupes transversales. — La ligne de séparation entre la moelle et le bulbe rachidien est purement conventionnelle. A sa partie tout supérieure, la moelle ne modifie son architecture que très graduellement ; c'est l'entre-croisement des voies motrices et sensitives qui imprime aux coupes du bulbe leur aspect spécial.

Pour la commodité de la description, on peut adopter la division suivante :

1° La zone de transition s'étend du 1er nerf cervical au verrou (sommet ou angle inférieur du losange du 4e ventricule) ; cette zone mérite bien le nom de moelle allongée.

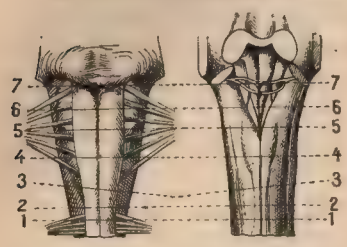

Fig. 355. — *Le Bulbe Rachidien : Vue antérieure, à gauche ; Vue postérieure, à droite.*

Indications des plans de section des 7 coupes suivantes : fig. 356, et 358 à 363.

2° La zone comprise entre l'angle inférieur et la bissectrice du losange du 4e ventricule mérite le nom de bulbe, parce que c'est elle qui contient les formations spéciales à cette portion du rhombencéphale (noyaux, olives et corps parolivaires, fibres transversales en rapport avec le cervelet, etc.).

— Première coupe (fig. 356 — section 1 de la fig. 355). — Passant par le 1er nerf cervical, elle montre : *a*) sur la ligne médiane et d'avant en arrière, le sillon longitudinal antérieur, la commissure blanche antérieure, le canal central de la moelle reporté un peu en arrière, la commissure grise, le sillon médian longitudinal postérieur ; *b*) à droite et à gauche, la substance grise centrale, cornes antérieures, cornes latérales volumineuses, le processus réticulaire très développé, les cornes postérieures, coiffées de la substance gélatineuse de Rolando avec leur tête renflée et bien marquée ; la substance blanche avec ses trois cordons bien séparés : cordon antérieur, formé par la zone pyramidale antérieure et le faisceau fondamental du cordon antérieur ; cordon latéral, constitué par la zone pyramidale latérale, le faisceau cérébelleux direct ou de Foville, le faisceau de Gowers, le faisceau fondamental du cordon latéral ; cordon postérieur, renfermant les faisceaux de Goll et de Burdach.

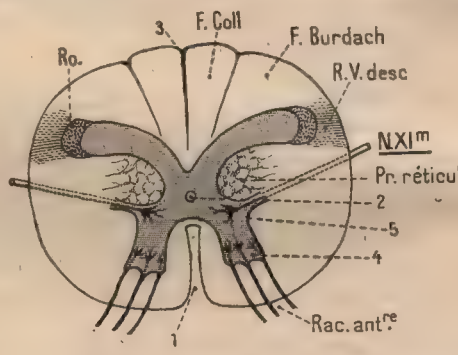

Fig. 356 (Van Gehuchten). — *Coupe transversale de la Moelle au niveau du premier nerf cervical* (section 1 de la fig. 355).

Ro. Substance gélatineuse ; — *R. V. desc.* Racine descendante du trijumeau ; — *N. XIm.* Fibres médullaires du n. accessoire de Willis ; — 2. Canal central ; — 3. Sillon postérieur ; — 4. Corne antérieure ; — 5. Corne latérale.

Outre ces formations connues, on voit : 1° une bande blanche, périphérique, en dehors de la tête de la corne postérieure : la *racine descendante* (*R. V. desc.*), *sensitive ou spinale du nerf trijumeau* (*Ve paire*). — [On la retrouvera dans toute la hauteur du bulbe, soit libre, soit traversée par des fibres transversales, d'autant plus volumineuse qu'on l'observera plus haut] ; 2° les fibres radiculaires spinales du **nerf accessoire de Willis (XIe paire)**, traversant horizontalement le cordon latéral pour émerger au-devant du sillon collatéral postérieur.

— Deuxième coupe. Décussation des pyramides (fig. 357 et 358). — Au sommet du bulbe, la zone pyramidale latérale — *Pyr* — se dévie brusquement en avant et en dedans, coupe la corne antérieure et se plaçant en avant, s'entre-croise avec celle du côté opposé. Après cette **décussation**, le faisceau pyramidal latéral droit va former la pyramide gauche ; le faisceau latéral gauche, la pyramide droite. La décussation a pour effet : 1° de rejeter en arrière le faisceau fondamental ; 2° de séparer du reste de la substance grise la corne antérieure qui devient ainsi un véritable noyau donnant naissance au 1er nerf cervical et au nerf accessoire de Willis.

— Troisième coupe. — La substance grise s'accroît en arrière par l'apparition de

formations nouvelles. Ce sont : deux gros noyaux gris, en dedans le *noyau de Goll* ou noyau du faisceau de Goll, *le noyau de Burdach* ou noyau du faisceau de Burdah ; en dehors de ce

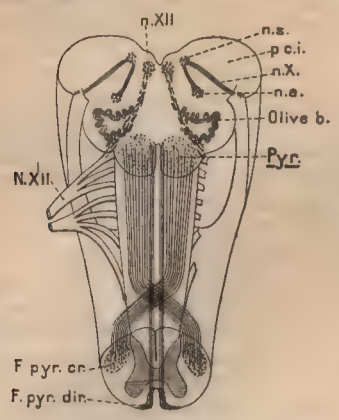

FIG. 357 (VAN GEHUCHTEN). — L'ENTRE-CROISEMENT DES PYRAMIDES — FIBRES MOTRICES — *à la partie inférieure du bulbe. Schématique.*

n. a., n. s. Noyaux ambigu et sensitif du nerf pneumogastrique *n. X* ; — *p. c. i.* Pédoncule cérébelleux inférieur ; — *n. XII.* Nerf grand hypoglosse.

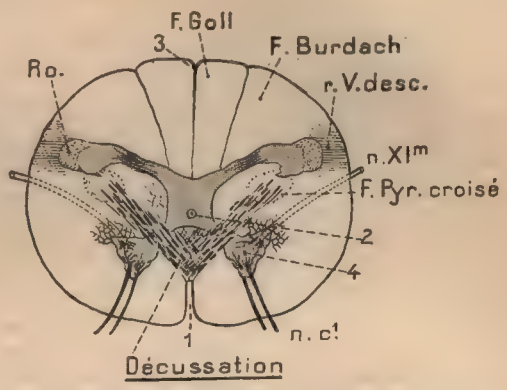

FIG. 358 (VAN GEHUCHTEN). — L'ENTRE-CROISEMENT *ou* DÉCUSSATION DES PYRAMIDES — VOIE MOTRICE. — *Coupe passant par la section 2 de la fig. 355.*

Ro. Substance de Rolando ; — *n. V. desc.* Racine descendante du trijumeau ; — *n. XI^m.* Nerf accessoire de Willis, fibres médullaires ; — *n. c^1.* Premier nerf cervical ; — 1. Sillon longitudinal antérieur ; — 2. Commissure antérieure ; — 3. Sillon postérieur ; — 4. Corne antérieure décapitée.

dernier, se trouve le noyau de von Monakow — segment externe du noyau de Burdach — ; on revoit la racine descendante du n. V. Le cordon latéral bientôt réduit aux faisceaux de Foville, de Gowers et fondamental latéral, diminue de volume.

ENTRE-CROISEMENT DES FIBRES DU RUBAN DE REIL (fig. 359). — Les fibres nerveuses issues des cellules du noyau de Goll contournent le canal central et s'entre-croisent au-devant de lui. Elles se placent ensuite longitudinalement derrière les pyramides et remontent vers le cerveau en formant LE RUBAN DE REIL OU VOIE SENSITIVE CENTRALE, ascendante. Le faisceau fondamental, encore une fois refoulé en arrière, prend le nom de *faisceau longitudinal postérieur.* Quant aux fibres des cordons postérieurs (Goll et Burdach), elles se terminent par des ramifications libres autour des cellules des noyaux de Goll, de Burdach et de von Monakow.

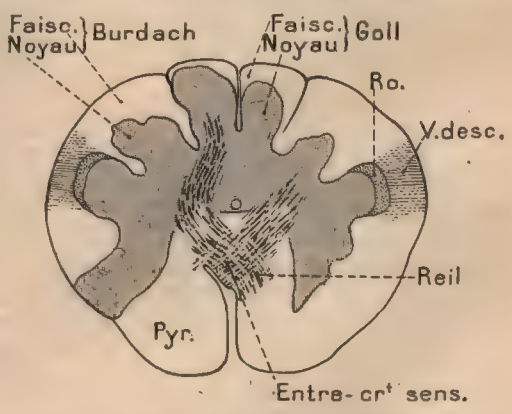

FIG. 359. — L'ENTRE-CROISEMENT DES FIBRES SENSITIVES, RUBAN DE REIL. *Coupe oblique passant par la section 3 de la fig. 355.*

— QUATRIÈME COUPE (fig. 360). — Les noyaux gris s'accroissent encore. Du noyau de Burdach, naissent les fibres arciformes internes qui s'entre-croisent, puis remontent pour aller renforcer le ruban de Reil. — Au-devant du canal central, apparaît le **noyau de**

l'hypoglosse (XIIe paire), d'où naissent des fibres qui traversent le bulbe et sortent en dehors des pyramides ; — à son côté externe, est le *faisceau solitaire ou* racine descendante, sensitive, des nerfs facial (VIIe paire), glosso-pharyngien (IXe paire) et pneumogastrique (X^e paire). — [On le retrouvera désormais sur toutes les coupes du rhombencéphale].

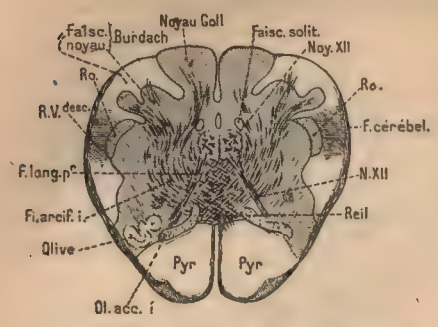

Fig. 360 (Van Gehuchten). — *Coupe passant par la section 4 de la fig. 355.*

— Cinquième coupe (fig. 361). — Le canal central s'élargit, les faisceaux postérieurs sont presque complètement disparus, par contre les noyaux de Goll et Burdach sont volumineux. Apparaît l'*Olive bulbaire* proprement dite ou Olive inférieure.

— Sixième coupe (fig. 362). — Le canal central se transforme en 4e ventricule ; les faisceaux postérieurs sont disparus, leurs fibres s'étant terminées dans les noyaux de Goll et Burdach. — La substance grise est à nu sur le plancher du 4e ventricule et donne : de chaque côté du sillon médian, le *noyau du grand hypoglosse n.* XII (aile blanche interne) ; en dehors, le *noyau moteur dorsal* du nerf vague *n.* X, (aile grise) contigu au noyau du faisceau solitaire (terminaison des fibres sensitives du n. X). Derrière l'olive, la substance réticulaire grise avec le *noyau ambigu* (noyau moteur ventral du n. X), qui continue la corne antérieure de la moelle.

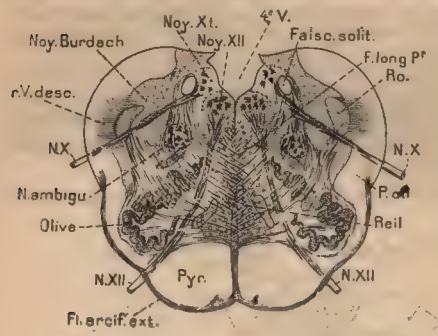

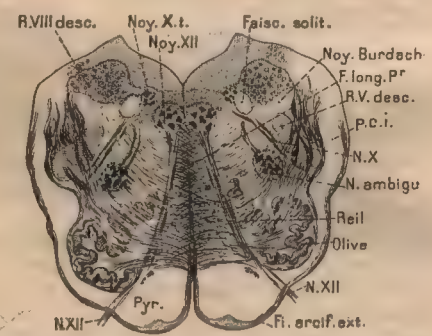

Fig. 361 et 362 (Van Gehuchten). — *Coupes passant par les sections 5 et 6 de la fig. 355.*

Noy. XII et *N. XII*. Noyau et fibres du **grand Hypoglosse** ; — *Noy. X. t.* et *N. X.* Noyau terminal sensitif et fibres du **nerf Pneumogastrique** ; — *P. c. i.* Pédoncule cérébelleux inférieur.

Les **fibres radiculaires des nerfs X et XII** traversent la coupe et sortent en avant (N. XII) et en arrière (N. X) de l'olive. Les gros faisceaux blancs occupent la région médiane ; le faisceau fondamental du cordon latéral et le faisceau cérébelleux ventral se placent à droite et à gauche, à la périphérie, en dehors de l'olive. Les corps restiformes sont en arrière ; ils renferment des fibres cérébelleuses originaires de la moelle et de l'olive.

— Septième coupe (fig. 362). — On y retrouve la plupart des formations déjà observées. Un nouveau noyau *spinal du nerf vestibulaire* (*R. VIII desc.*), apparaît en dehors du noyau du faisceau solitaire. — Les *fibres arciformes*, horizontales, apparaissent particulièrement nombreuses : les unes passent en avant pour devenir fibres arciformes externes et antérieures ; les autres postéro-externes, constituent de gros trousseaux de fibres olivo-cérébelleuses, — elles relient l'olive bulbaire d'un côté à l'hémisphère cérébelleux du côté

opposé — qui traversent la racine descendante du nerf trijumeau et vont dans le pédoncule cérébelleux inférieur.

— Huitième coupe (fig. 363). — Le plancher du 4e ventricule s'est élargi. A la place du noyau de Burdach, disparu, on trouve la racine descendante du nerf acoustique, branche vestibulaire (*r. VIII desc.*). — Le pédoncule cérébelleux inférieur (*P. c. i.*) est complètement formé. — Le noyau sensitif dorsal du nerf glosso-pharyngien est séparé du noyau de l'hypoglosse (*Noy. XII*) par un amas de petites celleuses nerveuses, le *noyau intercalé* de Van Gehuchten. — Les fibres radiculaires du **n. glosso-pharyngien, n. IX** traversent la coupe pour émerger derrière l'olive.

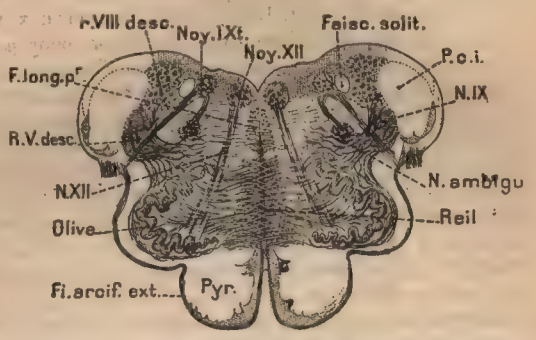

Fig. 363 (Van Gehuchten). — *Coupe passant par le noyau d'origine du* **Nerf Glosso-pharyngien (N. IX)**, *section 7 de la fig. 355.*

Noy. IX. t. et *N. IX.* Noyau terminal sensitif et fibres du nerf glosso-pharyngien ; — *r. VIII. desc.* Racine descendante de la branche vestibulaire du nerf acoustique.

— Neuvième coupe (fig. 364). — Les noyaux de Burdach, celui du nerf grand hypoglosse, le noyau ambigu et le noyau dorsal du nerf vague ont disparu. A la place du noyau de Burdach, on trouve les **corps restiformes**, *parties externes du pédoncule cérébelleux inférieur*. Cette coupe appartient surtout au domaine du **nerf acoustique (VIIIe paire)**. — En arrivant au pédoncule cérébelleux inférieur, le n. acoustique se divise en *a*) une racine interne ou vestibulaire et *b*) une racine externe ou cochléaire se terminant dans une masse grise formée de deux noyaux : l'interne — *noyau accessoire du N. VIII* — côtoyé en dehors par le *tubercule latéral*, duquel partent les stries acoustiques qui courent sur le plancher du 4e ventricule pour s'enfoncer sur la ligne médiane du bulbe. Sous les *Stries acoustiques*, sont : le *noyau dorsal ou principal du nerf acoustique* (*n. de Deiters*); — entre ce noyau et le pédoncule cérébelleux inférieur, la racine descendante de la branche vestibulaire du nerf acoustique (*R. VIII desc.*).

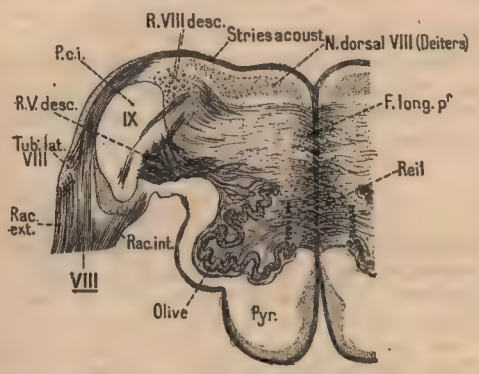

Fig. 364 (Van Gehuchten). — *Coupe passant par les noyaux terminaux du* **Nerf acoustique (VIII).**

Tab. lat. VIII. Tubercule latéral ; — *N. dorsal VIII.* Noyau principal ou de Deiters du nerf acoustique.

B. — Étude d'ensemble du Bulbe Rachidien.

I. — **Les Faisceaux Blancs du Bulbe.** — Ils comprennent à la fois : *a*) des faisceaux de passage médullo-encéphaliques et encéphalo-médullaires ; *b*) des faisceaux nés dans le bulbe lui-même.

a). **Faisceaux de passage.** — Ce sont les différentes voies, longues et courtes, qui relient la moelle aux centres supérieurs : I. Le faisceau de Türck n'est pas dévié ; il passe

directement dans la pyramide où il se réunit à la voie pyramidale croisée. — II. Le *faisceau fondamental antérieur* reste dans la région moyenne, mais il a tendance a être rejeté en arrière : 1° par la décussation des pyramides, 2° par l'entre-croisement des rubans de Reil. Il poursuit son chemin vers les pédoncules cérébraux sous le nom de FAISCEAU LONGITUDINAL POSTÉRIEUR. — III. Le FAISCEAU CÉRÉBELLEUX VENTRAL monte sur la face antéro-latérale du bulbe, se dévie au niveau de l'olive pour *gagner le cervelet* en passant dans le pédoncule cérébelleux inférieur. — IV. Le FAISCEAU DE FOVILLE se reporte graduellement en arrière de façon à prendre la place des faisceaux postérieurs, épuisés dans les noyaux de Goll et de Burdach, et *gagne directement le cervelet* en passant dans le corps restiforme (partie externe du pédoncule cérébelleux inférieur). — V. Le FAISCEAU PYRAMIDAL CROISÉ passe du cordon latéral dans la pyramide du bulbe qu'il forme après s'être entre-croisé sur la ligne médiane (**décussation des pyramides**). Les pyramides représentent la voie motrice descendante, constituée à la fois par la zone pyramidale antérieure (f. de Türck) et par la zone pyramidale du cordon latéral. — VI. Les *faisceaux fondamentaux du cordon latéral* s'écartent d'abord pour permettre aux faisceaux moteurs et sensitifs de s'entre-croiser, puis au-dessus de l'olive, s'infléchissent en dedans sans s'entre-croiser et vont former, avec le faisceau fondamental du cordon antérieur, le faisceau longitudinal postérieur. — VII. Le FAISCEAU DE GOLL monte en arrière jusqu'au noyau de Goll autour des cellules duquel ses fibres vont se terminer par des ramifications libres. — VII. Le FAISCEAU DE BURDACH monte de même jusqu'au noyau de Burdach autour des cellules duquel ses fibres se terminent par des ramifications libres.

b) **Faisceaux nés dans le bulbe.** — Les noyaux de Goll et de Burdach figurent les relais sensitifs ; les fibres émanées de leurs cellules s'entre-croisent sur la ligne médiane avec celles du côté opposé, **décussation sensitive ou piniforme**, figurant dès lors deux faisceaux constituant le **Ruban de Reil médian.**

II. — **Les Formations propres du Bulbe.** — Les principales sont :

1° Les NOYAUX D'ORIGINE OU DE TERMINAISON des derniers nerfs crâniens (grand hypoglosse, spinal, pneumogastrique, glosso-pharyngien, certains noyaux de l'acoustique et la racine descendante du trijumeau) ; 2° les FORMATIONS GRISES (olives, corps para-olivaires) et BLANCHES (un certain nombre de fibres arciformes) en connexion avec le cervelet.

En allant de bas en haut, on trouve :

α) La *racine spinale ou sensitive du trijumeau*, bande blanche placée en dehors de la tête de la corne postérieure. On la voit sur toutes les coupes, libre et mince en bas, traversée par les fibres arciformes et volumineuse en haut ; — β) la *racine médullaire du nerf Spinal* (XIe paire) ; — γ) les *noyaux gris postérieurs* (n. de Goll et de Burdach, centres des fibres ascendantes bulbo-thalamiques ; n. de von Monakow, centre des fibres bulbo-cérébelleuses) ; — δ) le *faisceau solitaire* ou racine descendante, sensitive, des nerfs facial (VIIe paire), glosso-pharyngien (IXe paire) et pneumogastrique (X^e paire) ; — ε) le *noyau du nerf grand hypoglosse* (XIIe paire) et ses fibres radiculaires qui sortent au-devant de l'olive ; — ζ) l'OLIVE BULBAIRE (olive inférieure). **L'Olive** est une lamelle de substance grise repliée sur elle-même, formée d'un nombre incalculable de cellules nerveuses, dont les prolongements entrent probablement en relation avec les cellules de Purkinje (p. 394) du côté opposé. Le rôle de ce noyau est mal connu ; on sait seulement que l'olive d'un côté est reliée à l'hémisphère du cervelet du côté opposé par des fibres cérébello-olivaires et olivo-cérébelleuses ; — η) les *corps para-olivaires*, placés en dedans et en dehors de l'olive ; — θ) le *noyau moteur dorsal* du nerf pneumogastrique (X^e paire) qui répond à l'aile grise du plancher du 4e ventricule ; — ι) le *noyau ambigu* (n. moteur ventral des nerfs X et IX), qui continue la corne antérieure de la moelle ; les différents *noyaux du nerf acoustique* (VIIIe paire) groupés à la partie postéro-supérieure du bulbe autour du pédoncule cérébelleux inférieur ; — κ) les *fibres radiculaires des nerfs XI, X, IX*, qui sortent derrière l'olive ; — λ) enfin, dans la moitié supérieure du bulbe, s'observent des fibres à trajet horizontal qui s'insinuent entre les différentes formations blanches et grises :

ce sont les *fibres arciformes*. D'après leur situation, on les divise en internes (une partie va se mêler au ruban de Reil après entre-croisement, une autre partie passe dans le faisceau longitudinal postérieur) et en fibres antérieures et externes qui se rendent dans le pédoncule cérébelleux inférieur.

B. — TEXTURE DU MÉTENCÉPHALE

§ 1. — La Protubérance Annulaire.

Comme pour le bulbe, on verra successivement les coupes transversales, les formations grises protubérantielles, les faisceaux longitudinaux et transversaux qui traversent le pont.

A. — **Renseignements fournis par l'examen des coupes transversales.** — Première coupe (fig. 365). — Sa moitié antérieure est occupée par des faisceaux de fibres transversales protubérantielles passant dans les pédoncules cérébelleux moyens; entre elles, se trouvent des amas de substance grise constituant les noyaux du pont, qui renferment les cellules d'origine des fibres ponto-cérébelleuses. Au milieu des fibres, de chaque côté de la ligne médiane, sont les *pyramides antérieures*, faisceaux moteurs qui abandonnent dans leur passage dans la protubérance, des collatérales se terminant entre les cellules nerveuses des noyaux du pont. — Les pyramides sont également traversées par des *fibres radiculaires du nerf moteur oculaire externe* (VIe paire).

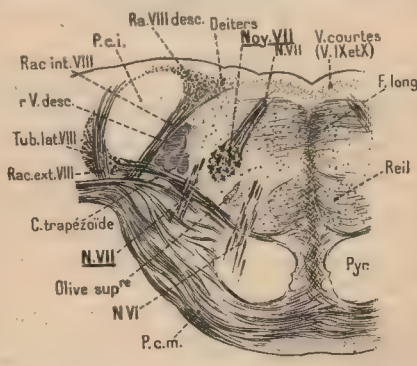

Fig. 365 (Van Gehuchten). — *Coupe de la protubérance passant par le noyau moteur du* **Nerf facial, VII.**

Ra. VIII. desc. Racine descendante du nerf vestibulaire (voir acoustique); — *Tub. lat. VIII.* Tubercule latéral; — *Deiters.* Noyau principal du nerf VIII; — *V. courtes* (*V, IX* et *X*). Voies sensitives en connexion avec les nerfs trijumeau, glosso-pharyngien et pneumogastrique.

Sa moitié postérieure présente : sur la ligne médiane le *raphé*, au niveau duquel s'entre-croisent les fibres arciformes internes, dont on connaît mal l'origine et la terminaison. De chaque côté du raphé : le ruban de Reil (fibres de la voie sensitive nées des noyaux de Goll et de Burdach) entre les pyramides et le faisceau longitudinal postérieur.

En dehors du ruban de Reil, l'olive supérieure, lamelle grise repliée sur elle-même ; le *noyau d'origine du nerf facial* (VIIe paire) d'où partent des fibres radiculaires qui remontent d'abord vers le plancher du 4e ventricule, puis se dévient en embrassant le noyau du nerf de la VIe paire. Plus en dehors, la *racine spinale du nerf trijumeau* avec la masse grise terminale des fibres de cette racine, au-devant de laquelle on trouve le corps trapézoïde, constitué par des fibres transversales appartenant aux voies centrales du nerf acoustique (racine cochléaire). Enfin, sur le plancher du 4e ventricule, le noyau principal du nerf acoustique et la racine descendante de sa branche vestibulaire.

— Deuxième coupe (fig. 366). — Les fibres protubérantielles transversales sont très développées et occupent plus de la moitié antérieure de cette coupe, *qui appartient avant tout au* **domaine des nerfs facial (VIIe paire)** et **moteur oculaire externe (VIe paire).**

Le *noyau du Moteur oculaire externe* — N. VI — est placé en dehors et en avant de la branche radiculaire ascendante du facial ; les fibres qui en émanent traversent la protubérance en se dirigeant en bas et en dedans. On trouve encore sur cette coupe : l'*olive*

supérieure, le noyau d'origine du facial avec sa branche radiculaire interne et en dehors sa branche radiculaire externe ; le *noyau de Deiters*, noyau principal de l'acoustique d'où partent des fibres — racine vestibulaire du nerf VIII — qu'on peut suivre jusque dans le cordon antérieur de la moelle (*faisceau vestibulo-spinal*) ; la *racine descendante du trijumeau*.

Fig. 366 (Van Gehuchten). — *Coupe de la protubérance passant par la* **boucle du facial, N. VII.**, *schématiquement indiquée par un pointillé.*

N. VI. Noyau et fibres du moteur oculaire externe ; — *Deiters.* Noyau principal de l'acoustique ; — *P. c. m.* Fibres transversales des pédoncules cérébelleux moyens.

Dans l'épaisseur de la protubérance, les *fibres radiculaires du facial* décrivent une courbe en fer à cheval tordu dans la concavité de laquelle se trouve le noyau d'origine du nerf moteur oculaire externe. Les portions de cette courbe prennent d'après leur position, les noms de : branche radiculaire interne, branche radiculaire ascendante, branche radiculaire externe. A leur point de rencontre, les branches radiculaires ascendante et externe forment un angle appelé genou, qui soulève le plancher du 4e ventricule en constituant l'éminence ronde (*eminentia teres*).

— Troisième coupe. — Elle appartient *surtout* **au domaine du trijumeau.** On y voit en dedans le *noyau moteur ou masticateur*, d'où émane la *racine motrice*, toute petite ; en dehors le *noyau sensitif terminal* où aboutit la *racine sensitive*, très volumineuse.

Entre les fibres antérieures protubérantielles et les racines du trijumeau, se trouve la *formation réticulaire*, constituée : 1° par les fibres arciformes internes, en relation avec le noyau sensitif terminal du trijumeau ; 2° par les fibres de la voie sensitive centrale des nerfs acoustique et trijumeau ; 3° par les cellules de la formation réticulaire, dont les prolongements, directs ou croisés, vont, soit au faisceau longitudinal postérieur, soit à la formation réticulaire elle-même.

— Quatrième coupe. — Sa partie antérieure appartient encore à la protubérance et montre toujours les pyramides dont les faisceaux sont dissociés par les *fibres pontiques transversales ou arciformes internes* ; les unes et les autres proviennent de l'écorce motrice : les premières, formées de fibres cortico-médullaires, descendent directement jusqu'à la décussation des pyramides ; — les secondes appartenant à la voie cortico-protubérantielle s'entre-croisent au raphé du pont pour se terminer, par des arborisations libres autour des noyaux moteurs du pont : Ve, VIe et VIIe paires.

Sa partie postérieure est du domaine de l'isthme du rhombencéphale (v. p. 340). Elle montre en arrière les pédoncules cérébelleux supérieurs, recouverts en bas par des fibres horizontales et des fibres ascendantes du faisceau cérébello-bulbaire, et en haut par les fibres de la voie acoustique formant sous la face externe du tronc cérébral le **Ruban de Reil latéral** (*lemniscus latéral* ou *couche latérale des fibres sensitives*). — Entre les pédoncules et d'arrière en avant : le faisceau longitudinal postérieur ; la formation réticulaire (région de la calotte) qui renferme le *faisceau central de la calotte*, étendu de l'olive bulbaire à la couche optique (Bechterew) ; le **Ruban de Reil médian** (*lemniscus médian* ou *Voie sensitive centrale médullo-thalamique*) qui a tendance à s'écarter du raphé et à rejoindre le lemniscus latéral ; latéralement, on voit la coupe de la racine cérébrale du trijumeau.

— Cinquième coupe (fig. 367). — Le 4e ventricule est absolument fermé par la valvule de Vieussens tendue entre les deux pédoncules cérébelleux supérieurs ; dans son

épaisseur, se trouvent les *fibres radiculaires entre-croisées des* **nerfs pathétiques (IVe paire).** Les pédoncules dont les limites sont peu précises s'inclinent en avant et en dedans, tendent à gagner la ligne médiane *où finalement ils s'entre-croisent.* Entre eux, on rencontre : le faisceau longitudinal postérieur, la racine cérébrale (motrice) du nerf trijumeau, la branche descendante du nerf pathétique, la formation réticulaire très réduite. La couche médiane et la couche latérale du Ruban de Reil se sont rejointes en embrassant dans la concavité ainsi formée le pédoncule cérébelleux supérieur.

Dans la partie antérieure de la coupe, se voient toujours les fibres transversales et les pyramides.

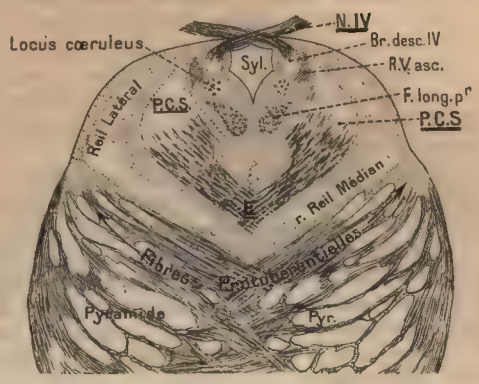

Fig. 367 (Van Gehuchten). — *Coupe de la partie supérieure de la protubérance passant par l'entre-croisement* — E — *des pédoncules cérébelleux supérieurs* — P. C. S. — *et des* **Nerfs Pathétiques — N. IV.** —

La région latérale de l'isthme du rhombencéphale (région du lemniscus latéral) a une structure très complexe. Elle est formée : 1° par le faisceau cérébello-bulbaire (p. 396 et 397) ; 2° les fibres du faisceau de Gowers (p. 380), qui vers le bord supérieur de la protubérance, s'inclinent brusquement en arrière pour redescendre vers le vermis du cervelet ; 3° les fibres acoustiques (fibres du corps trapézoïde ou voie acoustique dorsale) enveloppant une masse grise, qui n'est autre que l'extrémité supérieure de l'olive protubérantielle devenue noyau latéral ; toutes ces fibres acoustiques sont ascendantes. Ce sont elles qui forment la majeure partie du lemniscus latéral.

B. — Étude d'ensemble de la Protubérance Annulaire.

I. — Les Formations Grises du Pont. — Elles sont réparties d'une façon très irrégulière dans toute l'étendue du pont de Varole.

Ce sont, en allant de bas en haut :

α) Les *noyaux du pont,* disséminés entre les fibres transversales : ils renferment les cellules d'origine des fibres ponto-cérébelleuses, qui, par les pédoncules cérébelleux moyens, se rendent à l'écorce cérébelleuse du côté opposé ; — β) l'*olive protubérantielle* ou olive supérieure ; elle serait en relation avec la branche cochléaire du nerf acoustique ; — γ) le *noyau du nerf facial,* situé profondément, à la limite du bulbe et du pont ; de ce noyau naissent les fibres radiculaires motrices du facial (VIIe paire) qui décrivent leur boucle dans la protubérance ; — δ) le *noyau gris terminal des fibres de la racine descendante — spinale — du trijumeau* (continuation de la tête de la corne postérieure de la moelle) ; — ε) le *noyau d'origine du nerf oculo-moteur externe,* embrassé par la concavité formée par les fibres radiculaires du facial ; — ζ) le *noyau de Deiters,* formé par de grosses cellules d'où sort la racine vestibulaire du nerf acoustique ; — η) le noyau moteur ou *noyau masticateur du trijumeau* d'où naît la racine motrice de ce nerf ; — θ) les *cellules de la formation réticulaire,* dont les prolongements deviennent les *fibres* longitudinales, directes ou croisées, soit de la formation réticulaire (fibres réticulo-spinales latérales), soit du faisceau longitudinal postérieur (fibres réticulo-spinales antérieures) ; — ι) le *locus cœruleus,* amas de cellules nerveuses, visible sur le plancher du 4e ventricule : en rapport (?) avec la voie centrale du trijumeau.

II. — Les Formations Blanches du Pont. — Elles comprennent : *a*) des faisceaux de passage ; *b*) des faisceaux nés sur place ; *c*) des racines nerveuses ; *d*) des fibres radiculaires.

a) Les **faisceaux de passage** sont connus : I. les PYRAMIDES sont formées des faisceaux pyramidaux (moteurs) qui diminuent de volume au fur et à mesure qu'ils descendent : cette diminution est due à ce qu'un certain nombre de fibres motrices vont se mettre en relation : 1° avec les cellules d'origine des nerfs trijumeau, moteur oculaire externe et facial ; 2° avec les cellules des noyaux du pont (fibres cortico-protubérantielles).

II. Le RUBAN DE REIL représente la voie sensitive (médullo-thalamique) : en montant elle tend à s'élargir et finit par recouvrir en dehors le pédoncule cérébelleux supérieur ; elle est formée de deux parties, une médiane bulbo-thalamique ; une latérale constituée par des fibres acoustiques.

III. Le FAISCEAU LONGITUDINAL POSTÉRIEUR, continuation du faisceau fondamental, représente la voie commissurale courte, qui se reconstitue et distribue un certain nombre de ses fibres tout le long du métencéphale.

b) **Faisceaux nés sur place.** — Ce sont : les *Pédoncules cérébelleux moyens* issus des noyaux du pont, et dont les fibres forment la plus grande masse de la moitié antérieure de la protubérance ; — les fibres arciformes, issues de la formation réticulaire et dont on ignore l'origine et la terminaison ; — les *fibres transversales d'origine acoustique*, nées du noyau antérieur de la branche cochléaire du nerf acoustique, et ramassées pour former le corps trapézoïde.

c) **Racines nerveuses.** — On a vu, chemin faisant, *la racine spinale du nerf trijumeau*, qui traverse tout le métencéphale : la *racine descendante de la branche vestibulaire du nerf acoustique* ; le *faisceau vestibulo-spinal*, issu du noyau de Deiters ; les *racines sensitive* et *motrice cérébrale du nerf trijumeau* ; la *branche descendante du nerf pathétique*. On reviendra sur ces formations en étudiant les nerfs crâniens auxquels elles appartiennent.

d) **Fibres radiculaires.** — Les fibres radiculaires qui traversent la protubérance appartiennent en bas aux nerfs *facial* et *oculo-moteur externe*, au milieu au *trijumeau*, en haut au *nerf pathétique*.

Certaines formations de la protubérance sont actuellement ignorées. « On ne connaît encore, d'une manière certaine, que la position et les rapports des fibres motrices constituant les pyramides, des fibres sensitives centrales formant la couche médiane et la couche latérale du ruban de Reil, et la position de différentes masses grises. Parmi celles-ci, les unes donnent origine à des fibres motrices : ce sont les noyaux d'origine moteurs du nerf facial, du nerf oculo-moteur externe et de la partie motrice du nerf trijumeau, tandis que les autres servent de noyau terminal pour les fibres sensitives de certains nerfs périphériques ; ce sont les noyaux sensitifs terminaux du nerf acoustique et de la partie sensitive du nerf trijumeau » (Van Gehuchten).

§ 2. — Le Cervelet.

Les coupes pratiquées à travers le cervelet montrent la substance grise à la périphérie, la substance blanche au centre. Il existe en outre des noyaux gris centraux (noyaux dentelés ou olives cérébelleuses, noyaux dentelés accessoires, noyaux du toit).

A. — La Substance Grise du Cervelet.

La couche corticale grise suit toutes les irrégularités de l'écorce, s'enfonce entre tous les sillons séparant les lobules (sillons de 1er ordre), entre les lames et les lamelles (sillons de 2e ordre). Sa structure est assez compliquée.

A. — **Structure de l'Écorce grise.** — Épaisse de 1 à 1 millimètre et demi, elle est formée de deux couches : interne et externe, séparées par la rangée des cellules de Purkinje.

1. CELLULES DE PURKINJE. — Ces cellules nerveuses, caractéristiques du cervelet, sont situées à la limite des deux couches de l'écorce : volumineuses, leur corps cellulaire

a la forme d'une poire, dont la queue, munie de nombreux prolongements, est tournée en dehors (ces prolongements se terminent librement à la surface du cervelet), dont la tête émet un prolongement cylindre-axile qui traverse la couche des grains et devient fibre constitutive de la substance blanche.

2. Couche interne ou granuleuse. — Les cellules qui la constituent ont reçu le nom général de grains. Ces *Grains* sont de trois espèces : 1° les *grains proprement dits* ou petites cellules, dont le corps est petit, les prolongements protoplasmiques peu nombreux — 3 ou 4 — ; leur prolongement cylindre-axile remonte vers la couche externe, pour s'y bifurquer en deux branches terminales courant parallèlement à la direction des lamelles du cervelet ; — 2° les *grandes cellules étoilées*, volumineuses, pourvues de nombreux prolongements protoplasmiques et d'un cylindre-axe qui, dans la couche granuleuse, se subdivise en une infinité de branches formant un plexus inextricable ; elles doivent être considérées comme des cellules d'association ; — 3° les *cellules de névroglie*, de volume variable, pourvues de prolongements traversant toute la couche moléculaire et se terminant près de la pie-mère enveloppante.



Fig. 368 (photographie microscopique due à l'obligeance de M. le Pr Laguesse). — *Coupe de trois lames du Cervelet humain.*

3. Couche externe ou moléculaire. — Elle est riche en *petites cellules étoilées* : leur corps est pourvu de nombreux dendrites ; leur cylindre-axe traverse la couche granuleuse en émettant des collatérales qui descendent vers les cellules de Purkinje autour desquelles elles se terminent en arborisations péricellulaires — *corbeilles terminales* de Kölliker.

Les fonctions de la plupart de ces éléments nerveux sont inconnues.

B. — **Masses Grises Centrales du Cervelet.**

1° **Les Noyaux Dentelés — Corps rhomboïdaux ou Olives cérébelleuses.** — Occupant la partie interne des hémisphères cérébelleux, ce sont deux minces lames grises repliées sur elles-mêmes, dans lesquelles se terminent les ramifications cylindre-axiles des cellules de Purkinje et des collatérales issues des fibres du pédoncule cérébelleux du même côté. Leurs cellules propres envoient leur cylindre-axe par le pédoncule cérébelleux supérieur, jusqu'au noyau rouge du pédoncule cérébral et la couche optique du côté opposé.

2° **Les Noyaux du Toit.** — Encore appelés noyaux médians, ils sont placés en dedans des noyaux précédents, dans le vermis. Leurs connexions sont peu connues. Il ressort cependant des recherches expérimentales de Van Gehuchten « que les cellules du noyau du toit donnent naissance à des fibres nerveuses qui passent la ligne médiane dans le lobe médian du cervelet où elles s'entre-croisent avec les fibres du côté opposé. Elles contournent ensuite le pédoncule cérébelleux supérieur, étant comprises entre les fibres ascendantes, olivo-rubro-thalamiques, de ce dernier et les fibres horizontales du faisceau de Gowers. Dans leur trajet ultérieur, elles descendent en partie dans le segment interne du pédoncule cérébelleux inférieur, et, en partie, dans la formation réticulaire du bulbe, en

diminuant lentement en nombre jusqu'à disparaître complètement vers l'extrémité inférieure du bulbe, constituant ainsi un véritable *faisceau cérébello-bulbaire* ».

3° **Les noyaux dentelés accessoires.** — L'externe — EMBOLE — et l'interne — GLOBULE — côtoient les olives cérébelleuses, dont ils ont d'ailleurs la structure.

B. — La Substance Blanche du Cervelet.

Sur les coupes elle apparaît sous la forme d'une masse arborescente centrale, *l'arbre de vie*. Elle comprend : 1° des fibres d'association unissant les différentes parties du cervelet ; 2° des fibres de projection constituant les pédoncules cérébelleux qui relient le cervelet aux différentes parties de l'axe cérébro-spinal.

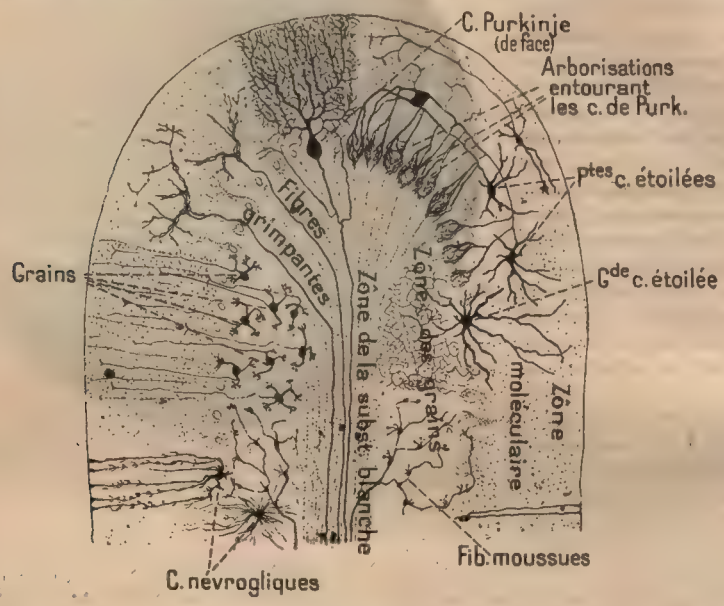

FIG. 369 (RAMON Y CAJAL). — *Coupe longitudinale demi-schématique d'une Circonvolution Cérébelleuse.*

I. — **Fibres d'Association.** — Les différentes parties de l'écorce sont unies les unes aux autres par les *faisceaux en guirlande de Stilling*. Elles sont également reliées aux masses grises centrales par les fibres d'association.

II. — **Fibres de Projection.** — **Les Pédoncules Cérébelleux.** — Le cervelet est relié aux différentes portions du névraxe par les six gros cordons qui constituent les pédoncules cérébelleux, inférieurs, moyens, supérieurs.

A. — **Les Pédoncules Cérébelleux Inférieurs.** — Ils renferment à la fois des fibres de projection ascendantes et descendantes :

a) Les FIBRES ASCENDANTES sont ramassées dans le segment externe ou CORPS RESTIFORME. Elle proviennent : 1° de la moelle : α) par le faisceau de Foville, qui est médullo-cérébelleux dorsal ; β) par le faisceau cérébelleux ventral ; — les premières, directes, et les secondes croisées, se terminent au voisinage les unes des autres, dans le centre médullaire du vermis supérieur ; celles du faisceau de Foville au-devant des médullo-cérébelleuses croisées ; — 2° du bulbe ; ce sont : α) les fibres *réticulo-cérébelleuses* qui naissent dans la formation réticulaire du même côté et du côté opposé ; β) les fibres *nucléo-cérébelleuses*, nées du noyau

latéral du bulbe du même côté ; γ) les fibres *olivo-cérébelleuses*, qui relient l'olive bulbaire d'un côté à l'écorce cérébelleuse du côté opposé. La terminaison de ces fibres ascendantes n'est pas exactement connue.

b) Les FIBRES DESCENDANTES occupent la partie interne du pédoncule cérébelleux inférieur ; elles s'y trouvent mêlées à des cellules nerveuses formant en haut les noyaux de Deiters et de Bechterew, en bas l'extrémité du noyau de Burdach. Cette intrication des substances grise et blanche constitue le segment interne du pédoncule cérébelleux inférieur — SYSTÈME CÉRÉBELLO-VESTIBULAIRE de Thomas — qui contient : α) des *fibres descendantes vestibulaires* (en rapport avec la branche vestibulaire du nerf VIII) ; β) les *fibres descendantes du faisceau cérébello-bulbaire*, provenant du noyau du toit du côté opposé.

B. — **Les Pédoncules Cérébelleux Moyens.** — Leurs fibres naissent des

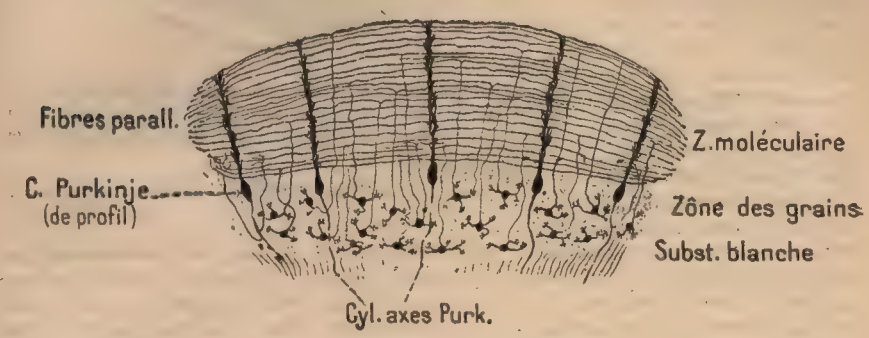

FIG. 370 (RAMON Y CAJAL). — *Coupe transversale demi-schématique d'une Circonvolution Cérébelleuse de mammifère.*

noyaux du pont (*fibres ponto-cérébelleuses*) et de la formation réticulaire de la protubérance (*fibres réticulo-cérébelleuses*) ; elles se rendent, soit directement, soit après entre-croisement, à l'écorce grise du cervelet.

C. — **Les Pédoncules Cérébelleux Supérieurs.** — TOUTES *les fibres qui les constituent sont* ASCENDANTES. Elles naissent de l'olive cérébelleuse, des noyaux dentelés accessoires et peut-être du noyau du toit, s'engagent dans le pédoncule, montent obliquement vers les tubercules quadrijumeaux au-dessous desquels elles passent, et S'ENTRE-CROISENT SUR LA LIGNE MÉDIANE — COMMISSURE DE WERNEKINK — au-devant de l'aqueduc de Sylvius, entre le ruban de Reil qui est en avant et le faisceau longitudinal postérieur qui est en arrière. Après leur entre-croisement, elles entrent en relation avec les noyaux rouges de la calotte, le noyau d'origine du nerf moteur oculaire commun, plus haut avec la couche optique et l'écorce cérébrale.

ARTICLE III.

STRUCTURE INTERNE DU MÉSENCÉPHALE PÉDONCULES CÉRÉBRAUX — TUBERCULES QUADRIJUMEAUX

A. — **Renseignements fournis par l'examen de coupes transversales.** — COUPE *passant par les* **tubercules quadrijumeaux postérieurs** (fig. 371). — Elle

peut être divisée en deux étages : l'*étage antérieur* appartient encore à la protubérance et présente les fibres transversales protubérantielles, les faisceaux moteurs des voies pyramidales, le ruban de Reil, médian et latéral, derrière les fibres transversales.

L'*étage postérieur* ou supérieur (région de la calotte) montre d'arrière en avant : les **tubercules quadrijumeaux postérieurs** ; blancs à la périphérie, gris au centre, ils sont *en relation avec la voie acoustique ascendante* ; — la *coupe de l'aqueduc de Sylvius* de chaque côté duquel on trouve : les racines ascendantes du trijumeau, les branches radiculaires ascendantes des nerfs pathétiques, et plus en dehors le lemniscus latéral ; — au-devant de l'aqueduc, une zone exclusivement grise qui contient les noyaux d'origine des nerfs pathétiques (IVe paire), d'où sortent des fibres se dirigeant en dehors et en arrière et les deux faisceaux longitudinaux postérieurs ; — entre cette masse grise et le lemniscus médian, l'ENTRE-CROISEMENT DES PÉDONCULES CÉRÉBELLEUX SUPÉRIEURS OU COMMISSURE DE WERNEKINK. Rappelons que ces pédoncules, nés dans les noyaux dentelés du cervelet, se terminent après entre-croisement, dans les noyaux rouges et les couches optiques.

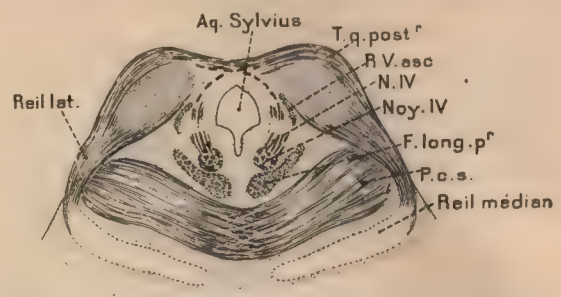

FIG. 371 (VAN GEHUCHTEN). — *Coupe du cerveau moyen passant par les tubercules quadrijumeaux postérieurs et le noyau d'origine du* **Nerf pathétique (N. IV)** (L'étage antérieur n'est pas figuré).

P. c. s. Commissure de Wernekink (péd. cérébelleux supérieurs).

— COUPE *passant par les* **tubercules quadrijumeaux antérieurs** (fig. 372). — Elle appartient tout entière au mésencéphale. Une ligne horizontale fictive passant par l'aqueduc de Sylvius la divise en deux parties d'inégale étendue, la postérieure formée par les tubercules quadrijumeaux, l'antérieure par les pédoncules cérébraux.

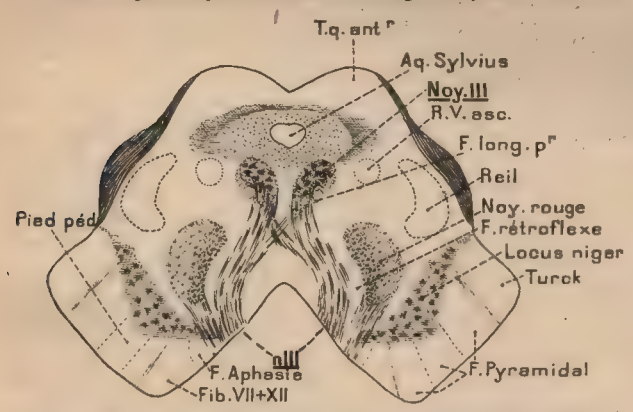

FIG. 372. — *Coupe des pédoncules cérébraux passant par le noyau et les fibres radiculaires du* **Nerf moteur oculaire commun, n. III.**

Fib. VII + XII. Fibres du pied en connexion avec les noyaux du facial et du grand hypoglosse.

1. *Région des* TUBERCULES QUADRIJUMEAUX ANTÉRIEURS. — Les tubercules quadrijumeaux antérieurs présentent à considérer : 1° une *couche blanche périphérique*, formée en grande partie de FIBRES APPARTENANT AU NERF OPTIQUE (2e paire) et ayant leurs cellules d'origine dans la rétine ; 2° une *couche grise centrale*, formée de cellules multipolaires ; de ces cellules partent des fibres descendantes qui s'entre-croisent et peuvent être suivies jusqu'à la moelle cervicale, en abandonnant des collatérales aux noyaux des nerfs moteurs de l'œil — IIIe, IVe et VIe paires. Ces fibres représentent le FAISCEAU

TECTO-BULBAIRE, voie réflexe par laquelle les excitations visuelles retentissent sur les noyaux moteurs des muscles de l'œil.

2. *Région des* PÉDONCULES CÉRÉBRAUX. — Les pédoncules cérébraux sont séparés en deux étages superposés par une bande transversale noirâtre, LOCUS NIGER OU SUBSTANCE NOIRE DE SOEMMERING, formée de fibrilles nerveuses entre-mêlées de cellules dont on ignore complètement la signification physiologique et morphologique ; l'étage inférieur est appelé *pied* du pédoncule, l'étage supérieur *toit ou calotte* du pédoncule.

a) Le PIED DU PÉDONCULE est représenté par un gros faisceau blanc aplati, à direction longitudinale. Les fibres qui le constituent proviennent de l'écorce des hémisphères, et traversent successivement la capsule interne, les pédoncules cérébraux, le pont de Varole et le bulbe où elles s'entre-croisent ; c'est la VOIE PYRAMIDALE (motrice) encéphalo-médullaire (suivre la systématisation du *pied* sur la figure 372 et p. 414).

b) LA CALOTTE PÉDONCULAIRE présente à considérer :

Au-devant de l'aqueduc de Sylvius, le *noyau du nerf moteur oculaire commun* (IIIe paire), contigu au faisceau longitudinal postérieur ; de ce noyau sortent les **fibres radiculaires du N. III** qui traversent toute la calotte et montrent leur origine apparente sur la face interne de chacun des pédoncules cérébraux ; — en avant et en dehors du faisceau longitudinal postérieur, le NOYAU ROUGE, *point d'aboutissement d'une partie des fibres du pédoncule cérébelleux supérieur*. Le noyau rouge est formé des cellules nerveuses, dont les axônes deviennent les fibres du FAISCEAU DE VON MONAKOW ou *faisceau rubro-spinal*, qui DESCEND dans le lemniscus latéral ; — sur la face interne de chacun des noyaux rouges, le FAISCEAU RÉTROFLEXE DE MEYNERT, étendu du ganglion de l'habenula au ganglion interpédonculaire ; — de chaque côté du raphé, en dedans du faisceau de Meynert, le FAISCEAU DE LA CALOTTE DE GUDDEN, dont les fibres grêles, émanées des tubercules mamillaires, se terminent dans la substance réticulée du pont ; le FAISCEAU DE VICQ D'AZYR, également originaire des cellules des corps mamillaires ; il figure la portion ascendante des piliers antérieurs du trigone et aboutit au noyau antérieur de la couche optique ; — enfin dans les parties latérales de la calotte, la *racine cérébrale du nerf trijumeau* et la *couche des fibres sensitives* (Ruban de Reil). Autour de ces diverses formations, il existe toute une série de groupements de signification inconnue.

B. — Étude d'ensemble du Cerveau moyen.

I. — Les Pédoncules Cérébraux.

a) Les faisceaux blancs. Ils comprennent : 1° des faisceaux de passage médullo-encéphaliques et encéphalo-médullaires ; 2° des faisceaux nés dans les pédoncules.

1° Faisceaux de passage. Ce sont des voies longues et des voies courtes. DANS LE PIED : le faisceau pyramidal avec sa portion interne — faisceau géniculé ; — tout en dehors, le faisceau cortico-protubérantiel. DANS LA CALOTTE : le ruban de Reil médian — *lemniscus médian* — ou voie sensitive principale ; — le ruban de Reil latéral — *lemniscus latéral* — formé principalement des fibres ascendantes de la voie acoustique, accessoirement par les fibres du *faisceau tecto-protubérantiel de Münzer* ; — les faisceaux longitudinaux postérieurs ; — les pédoncules cérébelleux supérieurs — faisceaux olivo-rubro-thalamiques — qui s'entre-croisent avant de laisser une partie de leurs fibres aux noyaux rouges ; — les faisceaux rubro-spinaux ; — les faisceaux rétroflexes ; — les faisceaux de la calotte ; — les faisceaux de Vicq d'Azyr.

b) Les formations grises : le locus niger ; — les noyaux d'origine des nerfs moteurs oculaires communs ; — les noyaux rouges ; — les noyaux d'origine des nerfs pathétiques.

II. — Les Tubercules Quadrijumeaux.

Une couche blanche périphérique ; une masse grise centrale.

A. — **Tubercules Quadrijumeaux postérieurs.** — Ils peuvent être considérés comme des **centres réflexes pour les voies acoustiques.** La substance grise est formée de cellules multipolaires à cylindre-axe long et à cylindre-axe court (type Golgi) ; les prolongements des premières descendent dans le *faisceau tecto-protubérantiel de Münzer* ; — ceux des secondes vont aux tubercules antérieurs. Les tubercules postérieurs accueillent en outre une partie des fibres de la voie acoustique ascendante — *lemniscus latéral* —

qui gagnent le corps genouillé interne et les fibres d'association spino-tectales de Déjerine.

B. — **Tubercules Quadrijumeaux antérieurs.** — Ils doivent être compris comme des **centres réflexes pour les impressions lumineuses.** La couche blanche d'enveloppe est constituée par des fibres du nerf optique émanant des cellules ganglionnaires de la rétine. — La masse grise est formée de cellules multipolaires autour desquelles aboutissent un certain nombre de fibres bulbo-thalamiques ; les cellules elles-mêmes figurent les centres des fibres qui après entre-croisement dans le raphé de la calotte pédonculaire — par la *décussation de Meynert* — vont constituer le faisceau tecto-bulbaire.

En somme, le cerveau moyen est un carrefour nerveux de première importance : par le pied et les parties latérales des pédoncules où se ramassent les fibres des voies motrice et sensitive principales ; — par les tubercules quadrijumeaux postérieurs où s'arrêtent une partie des fibres acoustiques ascendantes ; — par les noyaux rouges où se fragmentent les pédoncules cérébelleux supérieurs ; — par les tubercules quadrijumeaux antérieurs, relai des voies optiques réflexes ; — par ses différentes voies commissurales longues — rubro-spinales — et courtes — rubro-thalamiques ; — enfin par les imposants groupements cellulaires d'où proviennent les nerfs pathétiques et oculo-moteurs communs.

Article IV.

STRUCTURE INTERNE DU DIENCÉPHALE

§ 1. — Le Thalamencéphale.

A. — **Couches optiques.** — La couche optique présente :

1° Une masse centrale, grise, apparaissant sur les coupes comme subdivisée par deux minces travées blanches — *lames médullaires interne et externe* — en trois noyaux, *antérieur, médian, interne.*

2° Une couche périphérique, condensation des fibres blanches ; — *a*) à la face supérieure, elles figurent une nappe d'enveloppe — *stratum zonale* — à laquelle aboutissent les prolongements centraux des cellules ganglionnaires de la rétine ; — *b*) à la face externe, elle appartient à la Couronne Rayonnante, qui relie l'écorce cérébrale au thalamus. Le thalamus lui-même est formé par l'agglomération : α) de cellules nerveuses du type multipolaire, réparties en un grand nombre de petits noyaux gris dont on ignore la valeur précise ; β) de fibres nerveuses ; principalement les terminaisons des neurônes bulbo-thalamiques et olivo-thalamiques ; les origines des neurônes thalamo-corticaux ; accessoirement les fibres thalamo-striées ; les *fibres cortico-thalamiques*, portion de la couronne occupant le tiers antérieur de la capsule interne.

Au *noyau antérieur*, aboutit le faisceau de Vicq d'Azyr. Le *noyau interne* constituerait un organe sensitif spécial pour la douleur et la température (H. Head).

Envisagé dans son ensemble, le thalamus, relais des voies sensitives secondaires, représente le centre sensitif principal. « Les voies préposées aux *impressions douloureuses* s'y arrêtent pour la plupart ; celles suivies par les *impressions thermiques, tactiles, vibratoires*, s'y arrêtent en partie ; celles qui conduisent le *sens des attitudes*, le *sens stéréognostique*, et le *sens de localisation* s'y articulent avec le troisième neurône sensitif, c'est-à-dire avec les *fibres thalamo-corticales*, et par leur intermédiaire, vont actionner les *centres sensitifs corticaux* situés dans l'écorce des circonvolutions rolandiques et pariétales, en particulier dans l'écorce

de la pariétale ascendante ainsi que des pieds d'insertion de P^1 et P^2. » (Déjerine).

B. — **Corps Genouillés.** — Dans le *corps genouillé externe*, les TERMINAISONS DES FIBRES OPTIQUES entrent en relation avec les cellules dont les prolongements se rendent dans la voie optique corticale.

Au *corps genouillé interne*, aboutissent les FIBRES DE LA VOIE ACOUSTIQUE (ruban de Reil latéral) qui par leurs terminaisons libres entrent en relation avec les cellules reliant le corps genouillé interne aux circonvolutions temporales (sphère auditive).

C. — **Glande Pinéale.** — Elle présente à considérer : 1° une enveloppe conjonctive, abandonnant, par sa face interne, des travées qui limitent une série de logettes, en communication les unes avec les autres ; 2° un tissu propre, comblant ces logettes et constitué : α) par des cellules à gros noyau, sans membrane d'enveloppe ; β) par des fibres de deux sortes : les unes, prolongements différenciés des cellules elles-mêmes ; les autres ayant une origine extra-glandulaire inconnue et se ramifiant autour des cellules.

Anatomiquement, la glande pinéale est un organe rudimentaire, représentant l'œil pariétal ou troisième œil de certains vertébrés inférieurs (reptiles). — *Fonctionnellement*, sa signification est problématique : malgré l'opinion des auteurs (Flesch, Gould) qui seraient tenter de la faire rentrer dans la classe des glandes vasculaires sanguines, les résultats négatifs de l'expérimentation d'une part, la tendance à l'envahissement par le tissu conjonctif et l'abondance des contrétions calcaires dans la glande adulte d'autre part, semblent autoriser à croire qu'elle n'est que le vestige dégradé d'un organe en voie de régression.

§ 2. — L'Hypothalamus.

On ignore encore les connexions et le rôle physiologique de l'hypothalamus et des formations sous-optiques.

A. — **Corps Mamillaires.** — Ils sont formés d'un noyau gris central entouré de substance blanche. Dans leur épaisseur se terminent les piliers antérieurs du trigone cérébral, formés de fibres qui prennent naissance dans les cellules de la corne d'Ammon et appartiennent à la voie olfactive. — Ils sont encore reliés à la face interne de la couche optique par le *faisceau de Vicq d'Azyr* et à la calotte des pédoncules cérébraux par le *faisceau de la calotte*.

B. — **Substance Interpédonculaire.** — Elle présente des fibres transversales qui constituent en arrière la *commissure de Forel*, en avant la *commissure de Meynert* ; leur destination et leurs fonctions sont inconnues.

C. — **Glande Pituitaire.** — L'hypophyse est formée de deux lobes différents (fig. 315) par leur origine et leurs fonctions, mais intimement accolés par la pie-mère :

I. Le LOBE POSTÉRIEUR — NEURO-HYPOPHYSE — renferme : 1° des cellules nerveuses dont les fonctions et les connexions sont inconnues ; 2° des agglomérations de cellules glandulaires figurant de véritables vésicules closes et « dérivant du revêtement épendymaire qui tapisse le prolongement que la cavité infundibulaire envoie dans l'épaisseur du lobe nerveux ». Joris — 1909 — signalant ces particularités de structure, considère la neuro-hypophyse comme un organe dégénéré au point de vue nerveux ; mais ayant la valeur d'une glande vasculaire sanguine.

II. Le LOBE ANTÉRIEUR OU GLANDULAIRE est dans sa totalité une **glande à sécrétion interne.** Il présente : une capsule envoyant dans l'épaisseur du parenchyme des septa soutenant de gros capillaires sanguins ; des tubes glandulaires tapissés et remplis par des cellules épithéliales, et en relation immédiate avec les capillaires.

C'est vraisemblablement ce lobe qui exerce son action trophique spécifique sur le système nerveux. — C'est son hypertrophie qui s'accompagne d'une série de troubles de nutrition des os se traduisant par une augmentation considérable de volume des épiphyses (*Acromégalie*). J'ai insisté sur son énorme développement chez les géants.

Sa destruction on l'a vu (p. 347) entraîne toujours la mort.

Article V.

STRUCTURE INTERNE DU TÉLENCÉPHALE

§ 1. — Le Manteau ou Pallium.

Il est formé de deux parties : substance grise, périphérique ou corticale ; substance blanche centrale.

A. — **Substance grise ou Écorce des Hémisphères.** — L'Écorce cérébrale, bien connue depuis les travaux de Cajal, recouvre toute la surface des hémisphères, mais est particulièrement développée au niveau des circonvolutions centrales et du lobule paracentral.

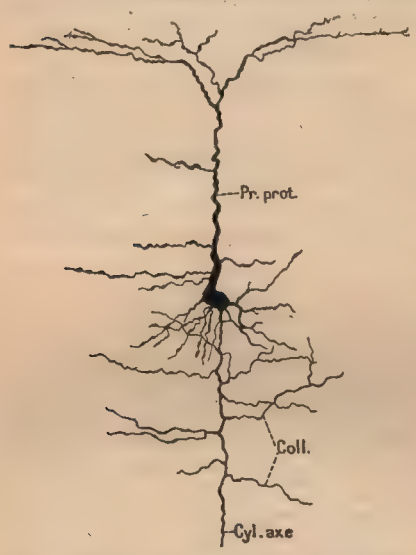

Fig. 373 (Van Gehuchten). — *Une Cellule pyramidale de l'Écorce cérébrale.*

A l'œil nu, elle présente six stries alternativement claires et foncées. Dans trois d'entre elles se groupent les éléments caractéristiques du cortex cérébral : 1° la *strie blanche externe* ; — 2° la *couche des petites cellules pyramidales* ; — 3° la *strie blanche moyenne, de Vicq d'Azyr* ; — 4° la *couche des grandes cellules pyramidales* ; — 5° la *strie blanche interne, de Baillarger* ; — 6° la *couche des cellules fusiformes.*

Au microscope, elle peut, comme celle du cervelet, être divisée en deux couches : l'externe, moléculaire ; l'interne, couche des cellules pyramidales.

1. **Couche externe, moléculaire ou plexiforme.** — Épaisse d'environ un quart de millimètre, elle est constituée par des cellules nerveuses relativement peu nombreuses, des éléments névrogliques abondants, et des ramifications protoplasmiques et cylindre-axiles en quantité innombrable.

Les cellules nerveuses sont de deux sortes : *a*) *les cellules à cylindre-axe court,* dont le cylindre-axe, horizontal, court parallèlement à la surface du cerveau, et se termine non loin de son origine par des ramifications libres ; *b*) *les cellules horizontales,* de type absolument particulier à la couche moléculaire, fusiformes, à ramifications horizontales très longues, se terminant dans la couche moléculaire. — La signification de ces deux sortes de cellules est inconnue.

Les fibres nerveuses — cylindre-axes des cellules horizontales et des cellules de Martinotti — sont presque toutes parallèles à la surface du cerveau et s'intriquent à l'infini avec les prolongements protoplasmiques de toutes les cellules pyramidales. L'aspect confus, plexiforme, de la couche moléculaire est encore embrouillé par la présence de nombreuses cellules de névroglie, surtout abondantes dans la strie blanche externe.

2. **Couche interne ou des cellules pyramidales.** — Épaisse de 1 à 1 millimètre et demi, elle contient des fibres et des cellules nerveuses.

Les cellules nerveuses sont de deux sortes : *a*) les *cellules pyramidales* — éléments principaux de l'écorce — de forme triangulaire à base interne, à sommet externe, de

volume variable. De leur sommet, un prolongement protoplasmique remonte vers la couche moléculaire; de leur base, naît un cylindre-axe unique, qui se dirige vers la substance blanche en émettant de nombreuses collatérales, et devient finalement cylindre-axe d'une des fibres du faisceau moteur pyramidal (encéphalo-médullaire); *b*) les *cellules de Martinotti*, fusiformes, pourvues de deux ou trois dendrites courts et d'un prolongement cylindre-axile unique qui remonte vers la couche moléculaire et s'y termine.

Les FIBRES NERVEUSES sont : les prolongements des cellules pyramidales et de Martinotti, et les fibres terminales des faisceaux sensitifs ou corticipètes qui viennent se terminer par des ramifications libres autour des cellules pyramidales.

Cajal a subdivisé l'écorce en 7 zones plus ou moins distinctes, en se fondant sur la situation et le volume des différentes cellules pyramidales; je ne fais que signaler cette division, insistant seulement sur l'abondance extrême des cellules nerveuses de la couche interne. C'est d'elles que partent la plupart des fibres de projection, reliant l'écorce cérébrale, soit aux masses grises centrales, soit à des régions différentes de l'un ou de l'autre hémisphère, soit même aux centres médullaires inférieurs.

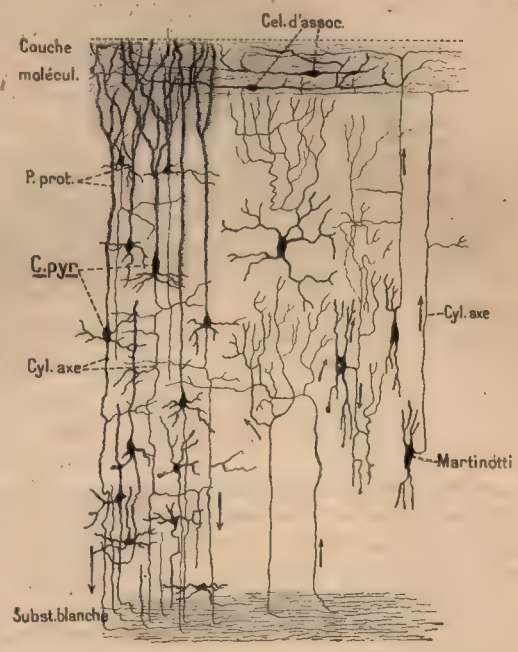

FIG. 374. — *Les éléments constitutifs de l'Écorce grise cérébrale. Schéma montrant leur mode d'articulation.*

A gauche, connexion entre les fibres corticipètes et les cellules pyramidales. — A droite, connexion entre les fibres corticipètes, les cellules de Martinotti, les cellules endogènes de la couche moléculaire et les cellules pyramidales.

B. — Substance blanche des Hémisphères ou Centre ovale.

Elle est formée de fibres nerveuses et de cellules de névroglie.

Les fibres nerveuses du centre ovale peuvent être réparties en trois groupes : 1° *fibres commissurales* reliant les deux hémisphères; 2° *fibres d'association* reliant deux points plus ou moins éloignés d'un même hémisphère; 3° *fibres de projection* ou *de la couronne rayonnante* reliant l'écorce cérébrale aux noyaux gris centraux ou aux parties inférieures de l'axe cérébro-spinal.

1° **Fibres Commissurales ou interhémisphériques.** — Originaires des cellules pyramidales, de l'un ou l'autre hémisphère, elles traversent la ligne médiane et vont se terminer dans la couche des cellules pyramidales de l'hémisphère du côté opposé par des ramifications libres. En nombre incommensurable, ce sont elles qui constituent : le *corps calleux*, la *commissure blanche antérieure* et le *psaltérium, fibres de la lyre* (p. 361) ou *commissure interammonienne*, qui relie les deux cornes d'Ammon.

2° **Fibres d'Association ou intra-hémisphériques.** — Elles comprennent : des *fibres courtes* unissant deux régions voisines de l'écorce; — des *fibres longues*, qu'on distingue en les faisceaux suivants : *a*) *faisceau longitudinal supérieur*, formé

de fibres unissant l'écorce du lobe frontal à l'écorce des lobes occipital et temporal ; *b*) *faisceau longitudinal inférieur*, qui va du lobe occipital à la pointe du lobe temporal ; *c*) *faisceau occipito-frontal* qui, suivant la courbe du noyau caudé, associe les lobes frontal, temporal et occipital ; *d*) *faisceau de l'ourlet — cingulum* — qui, suivant la courbe du corps calleux, associe les lobes frontal et temporal ; *e*) *faisceau unciforme*, qui, contournant le fond de la scissure de Sylvius, relie l'écorce grise de la pointe du lobe temporal (au voisinage du noyau amygdalien) à la circonvolution frontale inférieure.

Fig. 375 (Van Gehuchten). — *Origine et terminaison des fibres du Corps Calleux.*

3° **Fibres de Projection ou de la couronne rayonnante.** — Elles unissent l'écorce grise du télencéphale à une des masses grises sous-jacentes : couches optiques, corps striés, noyaux gris et écorce grise du cervelet, noyaux d'origine ou de terminaison des nerfs crâniens naissant de la protubérance et du bulbe, noyaux d'origine ou de terminaison des nerfs rachidiens. Elles proviennent en majeure partie des centres de projection (p. 406), et convergent en rayonnant vers la couche optique et la capsule interne.

Les *fibres destinées à la couche optique — f. cortico-thalamiques* — s'engagent dans le *bras antérieur de la capsule interne*.

Les fibres qui passent par le *genou et le bras postérieur de la capsule interne* sont de deux sortes : *a*) *les unes* motrices, issues des cellules pyramidales des circonvolutions centrales (p. 355), occupent d'abord le *genou* et le *segment lenticulaire du bras postérieur* ; elles descendent ensuite : 1° à travers le mésencéphale, le pont, le bulbe, abandonnant chemin faisant, des fibres qui entrent en relation par leurs terminaisons libres avec les cellules des noyaux d'origine des nerfs crâniens moteurs ; 2° à travers la moelle, dans les faisceaux pyramidaux, direct et croisé ; *b*) *les autres*, sensitives, occupant la *partie tout postérieure du segment lenticulo-optique de la capsule interne* sont *thalamo-corticales* et représentent les cylindre-axes ascendants des cellules de la couche optique.

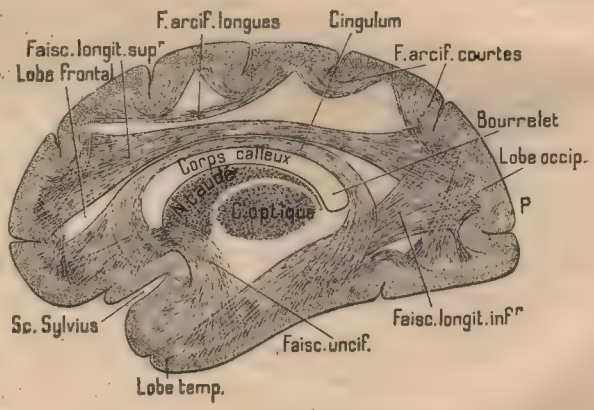

Fig. 376. — *Les fibres d'Association du Centre Ovale.*

Les autres fibres de projection appartiennent aux voies optique et acoustique ; elles ne passent pas par la capsule interne.

§ 2. — **Les Noyaux Gris centraux.**

Noyau caudé. Noyau lenticulaire. Avant-mur. — Ils sont formés de cellules nerveuses multipolaires. *On ignore absolument les* CONNEXIONS ET LE RÔLE *de ces formations grises centrales* : on suppose qu'elles sont reliées à l'écorce par des fibres qui suivent la capsule interne en compagnie des fibres cortico-thalamiques.

ARTICLE VI.

SYSTÉMATISATION GÉNÉRALE DES CENTRES NERVEUX

Division Générale. — Dans son ensemble, le système nerveux central est constitué par deux séries de centres : 1° *centres nerveux supérieurs*, cerveau et cervelet ; — 2° *centres nerveux inférieurs* — isthme de l'encéphale, bulbe, moelle épinière. Les uns et les autres sont largement reliés par une série de rubans nerveux ou faisceaux dont il convient maintenant de synthétiser les dispositions et le trajet général.

La substance grise du système nerveux central.

DANS LES CENTRES SUPÉRIEURS, elle est périphérique, et figure l'écorce — cérébrale et cérébelleuse.

DANS LES CENTRES INFÉRIEURS, elle est centrale ; massée dans la moelle autour du canal de l'épendyme ou fragmentée dans le bulbe et la protubérance.

Dans les centres nerveux inférieurs, la substance grise placée au-devant du canal central est essentiellement motrice. — Elle constitue : les cornes antérieures et latérales de la moelle, les noyaux de la XIIe paire (trigone de l'hypoglosse), de la Xe paire (noyaux ambigu et dorsal du pneumogastrique), de la VIIe paire (facial), de la VIe paire (moteur oculaire externe), de la Ve paire (trijumeau), de la IVe paire (pathétique), de la IIIe paire (moteur oculaire commun). Les cellules radiculaires de ces différents noyaux sont en relation avec les ramifications collatérales et terminales des fibres de la voie motrice centrale, faisceau pyramidal.

La substance grise placée en arrière du canal central est en rapport avec les fibres sensitives. — Elle forme à la fois les noyaux de terminaison des fibres sensitives périphériques et les noyaux d'origine des fibres sensitives centrales, qui de là se rendent dans une masse grise supérieure ou inférieure des centres nerveux : cornes postérieures de la moelle et noyaux de Goll et de Burdach pour les fibres des racines postérieures des nerfs rachidiens ; — substance grise voisine du faisceau solitaire pour les fibres sensitives du facial, du pneumogastrique et du glosso-pharyngien ; — noyaux de Deiters et de Bechterew pour la terminaison des fibres de l'acoustique ; — noyau terminal du trijumeau.

Les fibres nerveuses qui constituent la **Substance Blanche du Système Nerveux Central**, se groupent en faisceaux reliant entre elles les différentes parties de l'axe cérébro-spinal.

Les voies ainsi conformées sont de deux sortes : 1° ou bien elles s'étendent des centres de projection aux organes périphériques — VOIES LONGUES qui sont elles-mêmes : ou descendantes (*voies motrices* ou *de motilité*) ; ou ascendantes (*voies sensitives* ou de *sensibilité*) ; 2° ou bien elles relient simplement deux masses plus ou moins rapprochées de l'axe cérébro-spinal — VOIES COURTES qui entrent presque exclusivement dans la constitution des voies réflexes. — J'insisterai seulement sur les voies longues.

A. — LES CENTRES DE PROJECTION ET LES CENTRES D'ASSOCIATION

L'écorce cérébrale n'a pas partout la même valeur physiologique ; ses différentes parties ne seraient pas reliées toutes aux masses grises inférieures de l'axe cérébro-spinal par des faisceaux des fibres nerveuses, autrement dit par des fibres de projection. Ce fait, d'une importance capitale, a permis de diviser les centres supérieurs en deux groupes : *centres sensoriels — zones des centres de projection* — n'occupant qu'un tiers environ de toute l'écorce ; *centres psychiques — zones des centres d'association* — en relation avec l'activité intellectuelle, occupant deux tiers environ de la face externe des hémisphères cérébraux.

§ 1. — Les Centres Sensoriels. — Zones des centres de projection.

Les CENTRES DE PROJECTION, régions de l'écorce qui commandent les actes de la vie animale, sont reliés aux centres inférieurs par les fibres de projection. Il existe QUATRE SPHÈRES SENSORIELLES :

A. — **Sphère Tactile.** — Plus étendue à elle seule que les trois autres sphères réunies, LOCALISÉE AUTOUR DE LA SCISSURE DE ROLANDO, elle comprend : les *circonvolutions centrales*, le *lobule paracentral*, la partie voisine de la circonvolution du corps calleux, la partie postérieure des circonvolutions frontales. Elle reçoit les terminaisons sensitives de la moitié opposée du corps ; ses cellules pyramidales, géantes, sont les *origines de la voie motrice* et des fibres du *faisceau cortico-protubérantiel*.

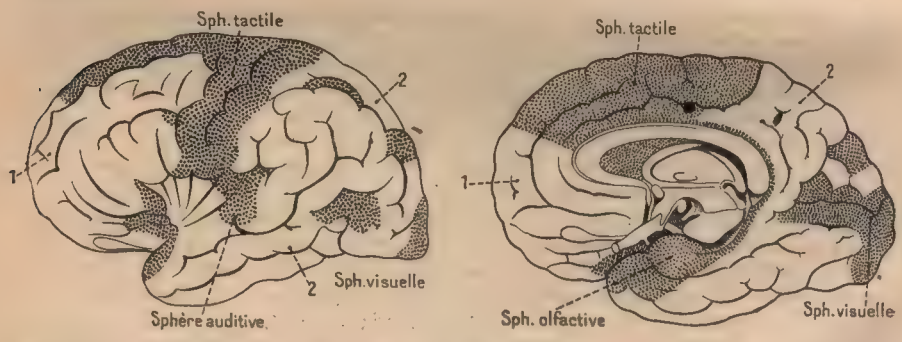

FIG. 377 et 378. — *Les régions de l'Écorce pourvues de fibres de projection* (en pointillé).
Les régions claires, zones marginales et zones centrales, SERAIENT dépourvues de fibres de projection.
1. 2. Grands centres d'association ; — 1. antérieur ; — 2. postérieur.

B. — **Sphère Olfactive.** — LOCALISÉE AUTOUR DE LA SCISSURE DE SYLVIUS, elle comprend : le *trigone olfactif* et la partie voisine de la circonvolution du corps calleux, *la substance perforée antérieure, le repli unciforme et la partie voisine de la circonvolution de l'hippocampe*. Ses fibres de projection vont à la couche optique, au noyau lenticulaire et à la corne d'Ammon.

C. — **Sphère Visuelle.** — LOCALISÉE AUTOUR DE LA CALCARINE — *cunéus, lobule lingual, lobule fusiforme, pôle occipital* — elle est en relation avec la couche optique, les tubercules quadrijumeaux antérieurs et les corps genouillés externes ; ces derniers recevraient exclusivement leurs fibres de la macula (v. rétine).

D. — **Sphère Auditive.** — LOCALISÉE AUTOUR DE SYLVIUS, dans la *pre-*

mière circonvolution temporale T1, elle est reliée : par des fibres de projection aux tubercules quadrijumeaux inférieurs et aux corps genouillés internes ; par le *faisceau temporal cortico-protubérantiel de Türck-Meynert* (p. 399 et 414) aux noyaux du pont.

Toutes les sphères sensorielles sont sensitivo-motrices (car il n'y a nulle part de zone exclusivement motrice ou sensitive). Elles tiennent sous leur dépendance à la fois les nerfs optique et auditif en particulier, et les muscles qui exécutent les mouvements de la tête et des yeux.

§ 2. — Les Centres Psychiques. — Zones des centres d'association.

Les centres d'association — **Organes de la pensée** — sont les régions de l'écorce qui président à la vie intellectuelle. Ils sont reliés aux sphères sensorielles par les fibres d'association. On distingue trois centres intellectuels :

1° Le grand centre d'association postérieur qui comprend le *précunéus*, la *circonvolution linguale*, le *lobule fusiforme*, la *circonvolution temporale inférieure* et la partie antérieure de la *face externe du lobe occipital* ;

2° Le centre d'association moyen qui répond à l'*insula de Reil* ;

3° Le centre d'association antérieur constitué par les *circonvolutions frontales* (supérieure, moyenne et inférieure).

La zone des centres d'association est dépourvue presque complètement de fibres de projection. C'est à ces centres que sont transmises les sensations des sphères sensorielles. « C'est là que l'esprit trouve les éléments indispensables à tous les actes de la vie intellectuelle ou psychique. Ces centres sont, en définitive, le substratum anatomique de ce qu'on appelle expérience humaine, savoir, connaissance, langage, sentiments esthétiques, moraux, etc. » (Van Gehuchten).

De ces centres partent des fibres centrifuges pour les sphères sensorielles.

Localisations dans les Centres d'Association. — Les centres intellectuels constituent pour les sphères sensorielles de véritables centres nerveux supérieurs. Ils pourraient être localisés de la façon suivante :

Dans le centre antérieur, la conscience de la personnalité ;

Dans le centre moyen, le langage articulé, les impressions auditives avec les images motrices des lèvres, de la langue, du voile du palais et du larynx ;

Dans le centre postérieur, la réunion de toutes les sensations tactiles, visuelles et acoustiques.

B. — LES FIBRES DE PROJECTION

Les voies sensitivo-motrices sont constituées par les fibres de projection et figurées par une succession de neurônes unis par continuité. Le courant suivi par leurs faisceaux s'établit en deux sens : 1° sur les voies sensitives, il marche de la périphérie vers les centres ; — 2° sur les voies motrices, il descend des centres vers la périphérie, pour transmettre les ordres de mouvements volontaires ou involontaires.

I. — Les Voies Sensitives ou ascendantes.

Elles sont réprésentées par deux groupes : *voies longues ou de sensibilité ; voies courtes* ou *réflexes*.

§ 1. — Les Voies de la Sensibilité. — Voies longues.

La sensibilité est transmise aux centres par la portion sensitive des nerfs, rachidiens et crâniens. Dans les centres, ces neurônes conducteurs font étape dans des relais, dont le nombre est d'autant plus grand que la voie suivie est plus détournée. Il convient ainsi d'envisager séparément : une *voie sensitive principale ou cérébrale* ; une *voie sensitive secondaire ou cérébelleuse*.

A. — **Origine et trajet des fibres sensitives d'origine rachidienne.** — Les fibres sensitives qui de la moelle remontent vers les centres représentent la *partie périphérique* des voies sensitives — principale ou secondaire. — Réparties dans les différents faisceaux ascendants de la moelle, elles figurent les **neurônes sensitifs périphériques** ou **premiers neurônes sensitifs**.

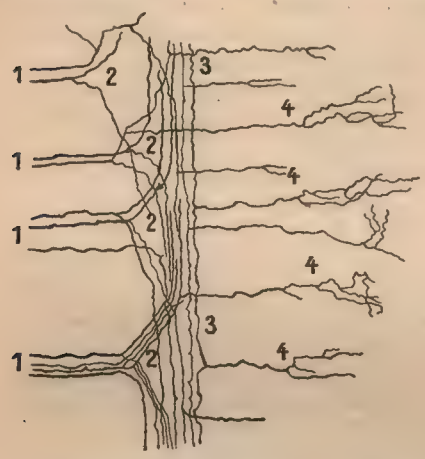

Fig. 379. — *Terminaison des Racines Postérieures. Coupe longitudinale de la moelle d'un fœtus humain de 20 centimètres.*

1. 1. 1. 1. Faisceau interne des racines postérieures ; — 2. 2. 2. 2. Leur bifurcation à leur entrée dans la moelle ; — 3. 3. 3. Fibre longitudinale du faisceau de Burdach ; — 4. 4. 4. 4. Fibres collatérales.

Leur disposition a été examinée p. 381. — Un seul neurône, dont la cellule d'origine est dans le ganglion rachidien. — Son prolongement externe, cellulipète, entre dans la constitution du nerf périphérique et transmet la sensibilité des surfaces extérieures (peau et muqueuses) à la cellule bipolaire du ganglion. — Son prolongement interne, cellulifuge, s'engage dans la racine postérieure du nerf rachidien et pénètre, par elle, dans le cordon postérieur de la moelle où il se bifurque en une branche descendante et une branche ascendante devenant fibres constitutives des faisceaux du cordon postérieur, qui émettent à leur tour une série de collatérales : les unes, courtes et moyennes, s'arborisant avec les cellules de la substance grise, de la colonne de Clarke, du tractus intermédio-latéral, doivent être rattachées à la voie sensitive cérébelleuse qu'elles atteignent en suivant les faisceaux de Gowers et de Foville. (Rappelons en passant qu'un certain nombre d'entre elles sont à considérer à part, collatérales réflexes établissant les relations avec les cellules radiculaires de la corne antérieure du même côté) ; — les autres, collatérales longues, remontent jusqu'autour des cellules des noyaux de Goll, de Burdach et de von Monakow et appartiennent à la voie sensitive cérébrale, dont elles figurent les premiers neurônes sensitifs.

A'. — **Origine et trajet des fibres sensitives d'origine crânienne.** — Leur disposition est absolument comparable aux précédentes. Le contingent qu'elles fournissent à la voie sensitive principale provient des nerfs trijumeau, facial (par l'intermédiaire de Wrisberg) glosso-pharyngien et pneumogastrique.

Du trijumeau. — La sensibilité se transmet des téguments et muqueuses de la face par les prolongements périphériques — cellulipètes — aboutissant aux cellules du ganglion de Gasser, et de celles-ci aux centres par les prolongements — cellulifuges. Dans la protubérance, ceux-ci, comme toutes les fibres centrales des nerfs sensitifs, se bifurquent : en un rameau ascendant s'arborisant par terminaisons libres, autour des cellules du noyau sensitif protubérantiel ; — en un rameau descendant, entrant dans la constitution de la racine descendante du trijumeau qu'on suit à travers le bulbe et dans la partie supérieure de la moelle, jusqu'au niveau du 2e (ou du 3e) nerf cervical ; tout le long de son trajet elle

s'articule, par terminaisons libres, avec les cellules du noyau médullaire ou descendant du trijumeau, confondu là avec la substance gélatineuse de Rolando.

De l'intermédiaire de Wrisberg, du glosso-pharyngien et du pneumogastrique, les prolongements cellulifuges des ganglions propres à ces nerfs (Géniculé, Andersch et Ehrenritter, jugulaire et plexiforme) pénètrent dans le bulbe, se bifurquent et s'arborisent à leur terminaison autour des cellules constitutives du noyau du faisceau solitaire ou terminal des fibres sensitives du facial, du glosso-pharyngien et du pneumogastrique (voir ces nerfs).

Les uns et les autres se rattachent à la voie sensitive centrale, dont ils figurent les premiers neurônes sensitifs.

B. — **Partie centrale des voies sensitives.** — Suivant qu'elle appartient à la voie principale ou à la voie secondaire, elle est formée par deux neurônes ou par plusieurs neurônes, ayant leurs centres soit dans les noyaux bulbaires et protubérantiels pour la première, soit dans les cornes postérieures de la moelle elle-même pour la seconde. L'importance respective de ces relais si différents ne doit pas être négligée. C'est sans doute à ses origines essentiellement médullaires que la voie secondaire doit de garder son caractère réflexe automatique.

A. — La Voie Sensitive principale ou Cérébrale.

Elle est constituée : principalement par les voies longues ascendantes médullo-encéphaliques ; accessoirement par les fibres sensitives empruntées aux nerfs trijumeau, facial sensitif, glosso-pharyngien et pneumogastrique. On peut la schématiser très simplement par TROIS neurones superposés : périphérique; intermédiaire, terminal.

1° Neurônes sensitifs périphériques.

Ces premiers neurônes sensitifs sont *ganglio-bulbaires*. Ils proviennent :

a) de la moelle par les fibres longues ascendantes, qui forment les cordons de Goll et de Burdach. Elle ne sont jamais entre-croisées dans la moelle, et atteignent directement la partie inférieure du bulbe ; leurs terminaisons libres s'y viennent arboriser autour des cellules des noyaux de Goll et de Burdach et du noyau de von Monakow, partie externe du noyau de Burdach ; — *b*) des ganglions du trijumeau, du facial sensitif, du glosso-pharyngien et du pneumogastrique, dont les fibres longues se terminent en arborisations libres autour des cellules : du noyau sensitif protubérantiel et du noyau médullaire descendant (V^e^ paire) ; du noyau du faisceau solitaire ou terminal des fibres sensitives des VIIe, IXe et X^e^ paires.

2° Neurônes sensitifs intermédiaires ou bulbo-thalamiques.

Ces deuxièmes neurones sensitifs s'étendent sans interruption du premier relai sensitif — bulbaire — au deuxième relai sensitif — thalamique. Ils sont la continuation du double contingent sensitif, médullaire et crânien.

a) CONTINGENT MÉDULLAIRE. — Des cellules des noyaux de Goll, de Burdach et de von Monakow, le groupement des prolongements cellulifuges, contournant le canal central de la moelle, passe au-devant de lui en formant les *fibres arciformes internes du bulbe*, et s'entre-croisent avec celles du côté opposé (*Entre-croisement des fibres bulbo-thalamiques ou décussation piniforme*, fig. 359) au-dessus de la décussation des pyramides. Se recourbant vers le haut, elles montent à travers le bulbe, la protubérance et le pédoncule cérébral groupées en deux faisceaux contigus. — On les désigne désormais sous le nom de *Ruban de Reil médian*.

Dans le bulbe, ils se juxtaposent dans la couche interolivaire, sur la ligne médiane, derrière les pyramides antérieures.

Dans la protubérance ils tendent à s'étaler transversalement, du raphé médian à l'olive protubérantielle immédiatement derrière les fibres transversales du pont, sous forme de deux cordons à surface de section losangique.

Dans le pédoncule cérébral, ils occupent la partie inférieure de la calotte, au-dessus — en arrière — du locus niger; peu a peu, ils se déplacent en dehors, et s'aplatissant encore, se présentent à la coupe sous forme de croissants.

b) Contingent cranien. — Les fibres bulbo-thalamiques du trijumeau, prolongements centraux des cellules du noyau sensitif, se groupent en *deux voies secondaires croisées*, reliant les noyaux protubérantiels à la couche optique du côté opposé.

1. La voie ventrale se détache sous forme de fascicules qui traversent la partie antérieure de la calotte pontine passant après décussation sur la ligne médiane entre le pédoncule cérébelleux supérieur, et le ruban de Reil médian dont elle occupe la partie profonde et externe ; — 2. La voie dorsale longe la partie postérieure de la calotte pontine, croisant la ligne médiane et renforçant la voie ventrale.

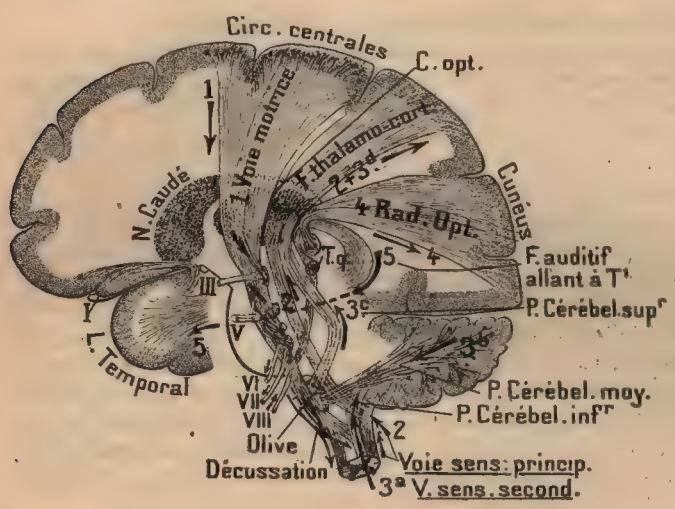

Fig. 380. — *Schéma général des Fibres de Projection.*

1. La **voie motrice** abandonne des fibres croisées aux noyaux des nerfs moteurs III, IV, V moteur, VI, VII, etc.; amoindrie, elle s'entre-croise elle-même au bulbe. — 2. La **voie sensitive principale** est formée de deux chaînons : médullo-thalamique et thalamo-cortical. — 3. La **voie sensitive secondaire**, de quatre chaînons : 3a médullo-cérébelleux, 3b cérébello-olivaire, 3c olivo-thalamique, 3d thalamo-cortical.

Les fibres bulbo-thalamiques du facial sensitif, du glosso-pharyngien et du pneumogastrique, prolongements centraux des cellules du noyau du faisceau solitaire, se mêlent au ruban de Reil d'une manière analogue aux fibres précédentes.

Les unes et les autres, intriquées avec le contingent médullaire, viennent se terminer par des arborisations libres autour des cellules de la partie postérieure et inférieure du noyau externe du thalamus (« en s'articulant probablement avec un neurône court intercalaire, intra-thalamique » — Déjerine —).

3° **Neurônes sensitifs terminaux** ou **thalamo-corticaux**.

Ces troisièmes neurônes sensitifs s'étendent sans interruption de la couche optique — 2e relais sensitif — à l'écorce cérébrale — relais terminal. Figurant le segment externe de la couronne rayonnante, ils montent à travers le centre ovale dans le segment rétro-lenticulaire du bras postérieur de la capsule interne et s'épanouissent dans l'écorce des circonvolutions rolandiques en particulier la pariétale ascendante et la partie adjacente des 1re et 2e pariétales P^1, P^2.

Les Centres sensitifs corticaux sont ainsi cantonnés principalement **derrière** la scissure de Rolando.

Ruban de Reil. — L'ensemble des formations qui du bulbe à la couche optique montent derrière les pyramides, puis au-dessus du locus niger, est constitué par deux portions : α) le ruban de Reil médian — *lemniscus médian* — constitué : *avant tout par les fibres bulbo-thalamiques de la voie sensitive principale* ; accessoirement par des fibres ascendantes sensitives médullaires secondaires, réticulo-pédonculaires et réticulo-thalamiques, sensitives secondaires des nerfs V, IX et X ; enfin par un certain nombre de fibres descendantes aberrantes des voies pédonculaire, protubérantielle et ponto-bulbaire ; — β) le ruban de Reil latéral — *lemniscus latéral* — qui contient les fibres acoustiques ascendantes et le *faisceau tecto-protubérantiel de Münzer*.

B. — **La Voie Sensitive Secondaire ou Cérébelleuse.**

Elle est constituée par la succession de cinq neurônes progressant de la périphérie vers le cervelet, puis du cervelet vers l'écorce cérébrale.

1° **Neurônes sensitifs périphériques.**

Ces *premiers neurônes sensitifs*, identiques à ceux de la voie principale, émanent des cellules des ganglions rachidiens. Mais leurs zônes d'articulations diffèrent, suivant que leurs prolongements ascendants émettent des collatérales courtes et moyennes ou des collatérales longues.

a) Leurs collatérales courtes et moyennes entrent en relation, *dans la moelle* : d'une part avec les cellules de la colonne de Clarke, origine du faisceau cérébelleux direct ; d'autre part avec les cellules d'origine du faisceau de Gowers.

b) Leurs collatérales longues suivent le faisceau de Burdach ; leurs terminaisons s'arborisent dans le noyau de von Monakow.

2° **Deuxièmes neurônes sensitifs.**

Suivant leur origine ils sont spino-cérébelleux ou bulbo-cérébelleux.

a') Neurônes médullo-cérébelleux. — Ils s'étendent de la moelle au cervelet en suivant, soit la voie directe des faisceaux de Foville (f. cérébelleux direct), soit la voie indirecte des faisceaux de Gowers (f. cérébelleux indirect). — (Revoir leur description p. 380) — Ils s'arborisent autour des cellules de Purkinje du vermis postérieur et du vermis antérieur.

Presque toutes ces fibres spino-cérébelleuses sont contro-latérales, leur passage d'un côté à l'autre s'effectuant soit près des origines (Gowers) soit près des terminaisons (Foville).

b') Neurônes bulbo-cérébelleux. — Issus du noyau de von Monakow, ils constituent, avec les faisceaux de Foville et de Gowers, le faisceau latéral ascendant du corps restiforme ou segment externe du pédoncule cérébelleux inférieur. Pour Déjerine, ils « conduisent au cervelet les impressions sensitives profondes du cou, du crâne, du membre supérieur et aussi de la moitié supérieure du tronc. »

[*c*) A ces deux séries de neurônes, il faut ajouter les fibres ascendantes originaires de l'**olive bulbaire.** Ce noyau peut être considéré comme un relais supplémentaire, placé à mi-route du bulbe et du cervelet. On discute encore sur les connexions de certains trajets ayant leur origine ou leur terminaison dans l'olive inférieure ; mais on admet les faits suivants :

1° La moelle n'envoie aux olives inférieures que des fibres d'association ; — 2° l'olive bulbaire reçoit vraisemblablement : α) un contingent important de fibres provenant des cellules des noyaux de Burdach et de von Monakow : *fibres bulbo-olivaires* ou *faisceau olivaire* du corps restiforme ; — β) un contingent de fibres descendant du noyau lenticulaire par le *faisceau central* de la calotte ; — 3° les *fibres olivo-cérébelleuses* relient l'olive bulbaire d'un côté à l'olive cérébelleuse et au lobe latéral du cervelet du côté opposé.]

3° **Troisièmes neurônes sensitifs.** — Étendus de l'écorce cérébelleuse aux noyaux gris — surtout à l'olive — du cervelet ; ils sont dits *cortico-nucléaires* ou *cérébello-olivaires.*

4° **Quatrièmes neurônes sensitifs.** — Ils relient directement, par le pédoncule cérébelleux supérieur, les noyaux gris centraux du cervelet au noyau rouge de la calotte et au thalamus *du côté opposé.* Après entre-croisement dans la commissure de Werneking, ils se terminent dans la couche optique (*neurônes olivo-thalamiques*), le noyau rouge (*neurônes olivo-rubriques*) et le noyau du nerf moteur oculaire commun.

5° **Cinquièmes neurônes sensitifs.** — Mêlés aux neurônes sensitifs terminaux de la voie cérébrale, ces neurônes thalamo-corticaux se terminent dans l'écorce cérébrale.

La moelle, le vermis et le cortex sont encore unis par d'autres faisceaux indirects — — *voie rubro-spinale, fibres rubro-corticales, fibres thalamo-corticales.*

§ 2. — Les Voies ascendantes Courtes — Voies réflexes.

Aux deuxièmes neurônes sensitifs appartenant tant à la voie cérébrale — neurônes bulbo-thalamiques — qu'à la voie cérébelleuse — neurônes médullo-cérébelleux — se mêlent une série de fibres sensitives — *voies courtes d'association intra-spinales et intra-réticulées* — reliant les différents segments de la moelle, du bulbe et du pont.

Ces fibres sensitives accessoires proviennent des cellules cordonnales de la corne postérieure et du tractus intermédio-latéral.

Sur toute l'étendue de la moelle, et à ses différents étages, *elles deviennent contro-latérales,* passant d'un côté à l'autre par la commissure antérieure. Après entre-croisement, elles se groupent dans le faisceau fondamental du cordon antéro-latéral, *du côté opposé à leurs origines* — contre la partie externe de la corne antérieure (FAISCEAU EN CROISSANT de Déjerine) ; un certain nombre d'entre elles ne dépasse pas la moelle.

Les plus longues, seules, atteignent le métencéphale. Déjerine les distingue en fibres du segment antérieur et fibres du segment postérieur. Les *fibres du segment antérieur* « montent dans la formation réticulée grise et blanche du bulbe... en arrière du ruban de Reil médian... La pluplart s'épuisent dans la formation réticulée de la calotte bulbo-ponto-pédonculaire. Aucune ne semble atteindre le thalamus ». — Les *fibres du segment postérieur* montent d'abord le long du faisceau de Gowers, puis entre les portions médiane et latérale du ruban de Reil. La plupart d'entre elles s'arrêtent : dans la substance grise de la moelle, dans l'olive bulbaire, dans la formation réticulaire du métencéphale. D'autres pénètrent dans le tubercule quadrijumeau postérieur (*fibres spino-tectales*) le corps genouillé interne et le noyau ventral de la couche optique (*fibres spino-thalamiques*).

Aux voies courtes ascendantes, se rattache la portion sensitive du **faisceau longitudinal postérieur,** qui appartient à la portion vestibulaire du nerf acoustique : elle relie les noyaux de Deiters et de Bechterew aux noyaux moteurs du pont et du pédoncule cérébral.

II. — Les Voies motrices ou descendantes.

Suivant qu'elles partent de l'écorce cérébrale ou des centres nerveux inférieurs, elle figurent : les voies longues ou de motilité, les voies courtes ou réflexes.

§ 1. — Les Voies longues de la Motilité.

Elles se groupent, comme celles de la sensibilité en deux voies : 1° la voie principale ou directe, figurée par le système pyramidal, qui relie directement l'écorce cérébrale aux noyaux moteurs des nerfs crâniens et rachidiens ;

2° la voie secondaire indirecte, ou cortico-cérébello-médullaire, qui part également de l'écorce cérébrale, mais n'atteint les noyaux moteurs qu'après avoir traversé le cervelet.

A. — La Voie motrice principale ou Directe.

Le système pyramidal se compose simplement de deux séries de neurônes superposés :

a) Chaînon central ; figuré par le groupement des premiers neurônes moteurs : leurs cellules d'origine se trouvent dans l'écorce grise des hémisphères cérébraux ; leurs prolongements centrifuges descendent à travers la capsule interne, le pédoncule cérébral, la protubérance et la moelle, s'arrêtant après entrecroisement à des hauteurs diverses, pour s'arboriser librement autour des prolongements protoplasmiques des cellules, soit des noyaux moteurs des nerfs crâniens, soit des cornes antérieures de la moelle.

b) Chaînon périphérique ; figuré par la répartition des seconds neurônes moteurs dans les nerfs crâniens ou rachidiens ; de leurs cellules d'origine — groupées dans les noyaux moteurs des nerfs crâniens et rachidiens — leurs prolongements cylindre-axiles — centrifuges — se poursuivent sans interruption jusqu'aux muscles périphériques.

1° **Premiers neurônes moteurs de la voie directe.**

1° **Origines du Système pyramidal.** — Toutes les fibres des voies longues de la motilité naissent des grosses cellules pyramidales de la CIRCONVOLUTION FRONTALE ASCENDANTE, de la LÈVRE ANTÉRIEURE DE LA SCISSURE DE ROLANDO et du LOBULE PARACENTRAL : la **zone motrice de Charcot** s'étale ainsi, depuis la scissure de Sylvius (*pied* de F^a), au-devant de Rolando et jusqu'à la face interne de l'hémisphère.

Les différents groupes de cellules motrices se superposent et répondent de bas en haut aux centres : du larynx, de la langue, de la face, de l'avant-bras, du bras, de l'épaule, du tronc, du membre inférieur (disposition qu'on schématise par un être imaginaire couché la tête en bas, les genoux en l'air au-devant de la scissure de Rolando (fig. 323). — Leurs prolongements cylindre-axiles se ramassent en un faisceau cohérent, compact, qui descend vers les centres moteurs inférieurs par la capsule interne, le pied du pédoncule cérébral, la face antérieure du pont de Varole et du bulbe.

Le faisceau moteur est constitué : par des FIBRES CORTICO-NUCLÉAIRES, qui aboutissent aux noyaux moteurs des nerfs crâniens ; suivant les régions auxquelles elles sont réservées, elles sont dites *cortico-pédonculaires, cortico-protubérantielles, cortico-bulbaires* ; — par des FIBRES CORTICO-MÉDULLAIRES qui atteignent les groupes de cellules motrices des cornes antérieures de la moelle. La très grande majorité de ses cylindre-axes sont destinés à la moitié du corps opposée à leur origine : leur entre-croisement s'effectuant fibre à fibre pour les noyaux crâniens, ou en masse (décussation des pyramides) pour les noyaux rachidiens.

Systématisation de la capsule interne. — L'expansion pédonculaire (p. 364) apparaît sur les coupes comme formée par deux bras s'articulant à angle obtus ouvert en dehors au niveau du genou.

Le BRAS ANTÉRIEUR — *segment lenticulo-strié* — s'engage entre la tête du noyau caudé

et la face antérieure du noyau lenticulaire. *Il ne renferme aucune fibre d'origine pédonculaire.* Il est exclusivement constitué : par des fibres d'association ; *cortico-thalamiques* ne dépassant pas la couche optique ; *cortico-lenticulaires* ; *lenticulo-striées* ; *thalamo-frontales* qui de la couche optique vont à l'écorce du lobe frontal.

Le BRAS POSTÉRIEUR — *segment lenticulo-optique* — plus long que l'antérieur, est compris entre la couche optique et la face postérieure du noyau lenticulaire. Déjerine le divise en un segment lenticulaire et segment rétro-lenticulaire.

Le *segment rétro-lenticulaire*, confondu derrière le noyau lenticulaire avec la substance blanche du centre ovale, constitué par les neurônes sensitifs terminaux — thalamo-corticaux de la voie longue de la sensibilité (p. 410) figure le **carrefour sensitif** de Charcot.

Le *segment lenticulaire* et le GENOU sont formés exclusivement par les fibres motrices de la voie pyramidale. Celles qui proviennent du pied de la frontale ascendante sont les plus antérieures. Les fibres destinées aux nerfs crâniens, surtout au facial moteur et au grand hypoglosse sont ramassées dans le genou et la partie adjacente du segment lenticulaire ; elles figurent le *contingent cortico-nucléaire.* — Les fibres destinées aux nerfs rachidiens — *contingent cortico-médullaire* — s'étalent le long du segment lenticulaire ; celles du membre supérieur occupant la partie moyenne, celles du membre inférieur la partie la plus reculée de ce segment.

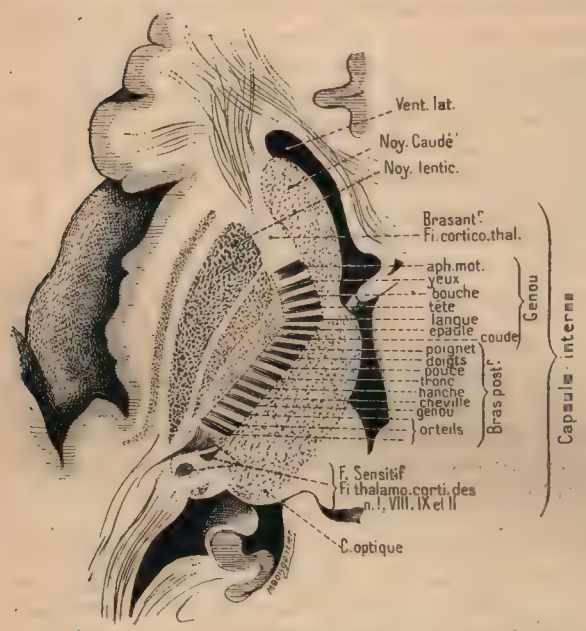

FIG. 381 (BLIN). — *Systématisation des fibres de la Capsule Interne. Coupe horizontale de l'hémisphère gauche.*

Systématisation du pédoncule cérébral (fig. 372). — 1° Le PIED DU PÉDONCULE ne renferme que des fibres qui toutes sont d'origine corticale.

Le système pyramidal en occupe les 4/5 internes : tout en dedans, le *faisceau géniculé*, descendant *du genou* de la capsule interne et formé de *fibres cortico-nucléaires* destinées aux noyaux des nerfs crâniens moteurs, principalement du facial et du grand hypoglosse ; — sur les 3/5 moyens (le 2e, le 3e et le 4e en allant de dedans en dehors), le *faisceau pyramidal*, groupement des *fibres cortico-médullaires.*

— Le 1/5 externe répond au *faisceau cortico-protubérantiel* de Türck ; il est formé de fibres descendantes émanées de la partie moyenne du lobe temporal — sphère auditive — et aboutissant dans la partie postéro-externe de l'étage antérieur de la protubérance.

2° La CALOTTE DU PÉDONCULE contient principalement les pédoncules cérébelleux supérieurs qui s'y entre-croisent pour se terminer dans les noyaux rouges ; — le ruban de Reil médian — lemniscus médian ou voie des fibres bulbo-thalamiques — et le ruban de Reil latéral — lemniscus latéral ou voie acoustique ascendante ; etc. (revoir p. 399).

La Voie Motrice centrale groupe la série des premiers neurônes moteurs. Elle occupe successivement le genou et le segment lenticulaire de la capsule in-

terne, les 4/5 internes du pied du pédoncule cérébral. Dès le pédoncule, elle commence à abandonner un certain nombre de fibres.

a) Contingent cortico-nucléaire. — En se détachant de la voie pédonculaire aux différentes hauteurs du tronc encéphalique, les fibres cortico-nucléaires forment dans leur ensemble le système désigné par Déjerine sous le nom de *fibres aberrantes de la voie pédonculaire*. Du pied, elles remontent dans la calotte du pédoncule, s'incorporent dans le ruban de Reil médian, et par petits groupes s'égrènent, entre-croisées pour la plupart, et vont se terminer autour des cellules des noyaux moteurs : du pathétique, du moteur oculaire commun dans le pédoncule — *fibres interréticulées de la calotte* ; — du trijumeau, du moteur oculaire externe, du facial moteur dans le pont — *fibres arciformes internes* ou *voie motrice croisée cortico-protubérantielle* ; — de l'hypoglosse, du glosso-pharyngien et du pneumogastrique dans le bulbe — *voie motrice croisée cortico-bulbaire*.

b) Contingent cortico-médullaire. — Il se ramasse dans les *faisceaux pyramidaux* ou *pyramides antérieures* de la protubérance et du bulbe. La pyramide contient à la fois les fibres destinées au nerf accessoire de Willis et aux cellules radiculaires antérieures.

Au collet du bulbe, la majorité de leurs fibres s'entre-croisent — **décussation des pyramides** — pour atteindre la moitié opposée de la moelle.

Elles s'y poursuivent dans le *faisceau pyramidal du cordon latéral* (plus souvent appelé *pyramidal croisé*), à cause de l'origine contro-latérale de la plus grande partie de ses éléments.

Le reste descend directement, sans s'entre-croiser, soit dans le *faisceau pyramidal du cordon antérieur* (*f. pyramidal direct*), soit dans le cordon latéral du même côté (*faisceau pyramidal homolatéral*) — (Déjerine et Thomas).

« Ces trois faisceaux sont très inégaux de volume. En général, le pyramidal croisé est le plus important, puis vient le pyramidal direct, et enfin le faisceau homolatéral. » (Déjerine).

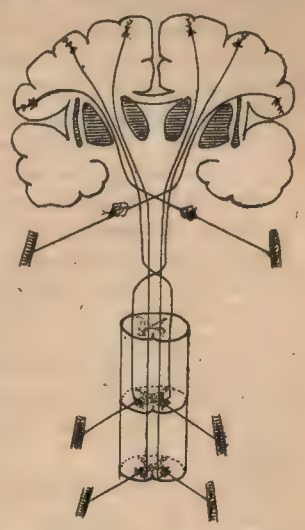

Fig. 382 (Van Gehuchten). — *Schéma montrant le mode de succession des neurônes moteurs originaires des deux hémisphères.*

Le neurône central est croisé, tant pour les nerfs crâniens que pour les nerfs rachidiens ; — le neurône périphérique est direct.

Le *faisceau pyramidal direct* descend jusque vers la partie inférieure de la moelle sacrée. Ses fibres, sur toute l'étendue de la moelle, traversent la ligne médiane, en passant par la commissure blanche antérieure, « pour se terminer plus que probablement dans la corne antérieure *du côté opposé* ». (Van Gehuchten).

Le *faisceau pyramidal du cordon latéral* peut être suivi jusqu'à l'extrémité supérieure du filum terminal. Il contient : une majorité de fibres provenant directement de l'écorce cérébrale du côté opposé ; une minorité de fibres provenant de l'écorce du même côté : disposition qui explique les troubles atteignant le côté sain dans l'hémiplégie. — [Le *faisceau pyramidal homolatéral* est constitué par le petit nombre de fibres bulbo-médullaires qui s'engagent directement, sans subir d'entre-croisement dans le faisceau pyramidal du même côté. Ses fibres s'éparpillent au milieu des fibres croisées du faisceau pyramidal du cordon latéral].

En somme la voie motrice principale éparpille, dans son trajet descendant, des groupes de fibres à tous les noyaux moteurs des nerfs crâniens et rachidiens. LES FIBRES PYRAMIDALES SONT, EN TRÈS GRANDE MAJORITÉ, ENTRE-CROISÉES.

L'entre-croisement s'effectue : *a*) par groupes de fibres dans le pédoncule, le pont et le bulbe ; *b*) en masse à la décussation des pyramides ; *c*) le long de la moelle (fibres du pyramidal direct).

Un certain nombre d'entre-elles restent homolatérales : 1° du contingent cortico-nucléaire ; tous les auteurs n'admettent pas l'entre-croisement des fibres réservées aux noyaux du pathétique et du grand hypoglosse ; 2° du contingent cortico-médullaire ; les fibres qui descendent directement dans le faisceau pyramidal du cordon latéral.

2° Seconds neurônes moteurs de la voie directe.

Leurs centres ne sont autres que les cellules des noyaux moteurs crâniens et des cornes antérieures de la moelle.

Les NOYAUX D'ORIGINE DES NERFS CRANIENS MOTEURS sont indépendants. Leurs cylindre-axes se répandent : 1° dans les cinq nerfs crâniens exclusivement moteurs, oculo-moteur commun — III — ; pathétique — IV — ; oculo-moteur externe — VI — ; accessoire de Willis — XI — ; grand hypoglosse — XII — ; 2° dans la portion motrice des quatre nerfs crâniens mixtes, trijumeau — V — par le noyau masticateur — ; facial — VII — ; glosso-pharyngien — IX — et pneumogastrique — X — par le noyau ambigu.

Les NOYAUX D'ORIGINE DE LA RACINE MOTRICE DES NERFS RACHIDIENS répondent aux colonnes grises des cellules radiculaires des cornes antérieures de la moelle. Leurs cylindre-axes passent dans les racines antérieures — motrices — et se poursuivent dans les nerfs rachidiens, de compagnie avec les prolongements cellulipètes — sensitifs — qui montent vers les cellules bipolaires des ganglions rachidiens.

B. — La Voie motrice secondaire ou indirecte.

La voie motrice *cortico-cérébello-médullaire* a mêmes origines, mêmes terminaisons que la voie directe ; mais sa partie moyenne est particulièrement compliquée, passant du pont au cervelet, du cervelet à l'olive, remontant dans la calotte pédonculaire, descendant finalement vers la moelle. — Sa partie centrale est figurée par la succession de 5 neurônes ; — sa partie périphérique par un neurône unique.

1° La partie centrale de la voie indirecte.

a) PREMIERS NEURÔNES MOTEURS SECONDAIRES. — Nés de la frontale ascendante F^a comme ceux de la voie principale, les premiers neurônes de la voie indirecte traversent le centre ovale, le segment lenticulaire de la capsule interne, se mêlent aux fibres pyramidales du pied du pédoncule et du pont. Elles aboutissent autour des cellules des noyaux protubérantiels. Ce PREMIER CHAINON est dit CORTICO-PONTIQUE.

b) DEUXIÈMES NEURÔNES MOTEURS SECONDAIRES. — Des noyaux du pont, partent les fibres qui s'engagent dans le pédoncule cérébelleux moyen — fibres arciformes — pour atteindre l'écorce du cervelet ; de ce DEUXIÈME CHAINON — PONTO-CÉRÉBELLEUX — une partie s'entre-croise dans la protubérance ; l'autre partie reste du même côté.

c) TROISIÈMES NEURÔNES MOTEURS SECONDAIRES. — Des cellules de Purkinje partent les cylindre-axes qui vont s'arboriser autour des cellules de l'olive cérébelleuse du même côté. — Ce TROISIÈME CHAINON est CÉRÉBELLO-OLIVAIRE.

d) QUATRIÈMES NEURÔNES MOTEURS SECONDAIRES. — De l'olive cérébelleuse par-

tent les fibres qui s'engagent dans le pédoncule cérébelleux supérieur, remontent avec lui jusqu'à la commissure de Werneking, s'y entre-croisent pour s'arboriser principalement autour des cellules du noyau rouge. Ce QUATRIÈME CHAINON, OLIVO-RUBRIQUE, renferme encore : des fibres qui se terminent dans les noyaux des nerfs moteurs de l'œil ; des fibres qui remontent jusqu'à la couche optique.

e) CINQUIÈMES NEURÔNES MOTEURS SECONDAIRES. — Du noyau rouge, part le large *faisceau rubro-spinal*, qui descend à travers le pont (en formant avec le faisceau de Gowers et les fibres réticulo-spinales le *faisceau hétérogène de Van Gehuchten*) et le bulbe, à la partie inférieure duquel il se jette dans le faisceau pyramidal du cordon latéral. Les neurônes de ce CINQUIÈME CHAINON, RUBRO-SPINAL, s'articulent avec les colonnes de cellules radiculaires des cornes antérieures de la moelle.

2° **La partie périphérique de la voie indirecte.**

Ses cellules d'origine sont disséminées dans tous les noyaux moteurs des nerfs crâniens et rachidiens ; — ses cylindre-axes se confondent avec ceux de la voie directe, dans les nerfs périphériques crâniens et rachidiens.

La voie longue motrice indirecte est cérébellifuge ; reliant l'écorce cérébelleuse aux noyaux d'origine des nerfs moteurs, elle est essentiellement une *voie croisée* ; — « l'influence que chaque hémisphère cérébelleux pourrait exercer par ces fibres cérébellifuges sur la coordination de nos mouvements ne peut s'exercer que sur les muscles du côté opposé du corps » (Van Gehuchten).

§ 2. — Les Voies descendantes courtes ou Voies réflexes.

Les faits d'observation ont conduit à admettre un certain nombre de voies courtes, reliant les masses grises des centres inférieurs aux cellules motrices des cornes antérieures de la moelle : je les énumère sans commenter leur nomenclature, qui répond simplement à l'état actuel d'une question extrêmement obscure.

A. — **Voies réflexes originaires du Cerveau intermédiaire.**

1° FAISCEAU DE LA CALOTTE qui descend du tubercule mamillaire dans la formation réticulée de la protubérance.

2° *Fibres descendantes du* FAISCEAU LONGITUDINAL POSTÉRIEUR. — Beaucoup plus abondantes que les fibres ascendantes (p. 412) elles émanent d'un noyau pédonculaire voisin de la commissure postérieure (p. 393) ainsi que des cellules éparpillées dans la substance réticulée du pont et du bulbe. Ces fibres sont *réticulo-spinales*.

3° FAISCEAU RÉTROFLEXE (p. 399) ; il appartiendrait aux voies olfactives.

B. — **Voies réflexes du Cerveau moyen.**

1° FAISCEAU TECTO-BULBAIRE (p. 400) ou *optique descendant de Van Gehuchten*, qui naît dans les tubercules quadrijumeaux antérieurs.

2° FAISCEAU TECTO-PROTUBÉRANTIEL, étendu des tubercules quadrijumeaux postérieurs à la substance grise de la protubérance (p. 399).

C. — **Voies réflexes originaires du Cerveau postérieur.**

1° FAISCEAU VESTIBULO-SPINAL ; il « relierait le noyau de Deiters aux masses grises motrices du pont de Varole jusqu'à la moelle sacrée » (Van Gehuchten).

2° FIBRES RÉTICULO-SPINALES LATÉRALES ET ANTÉRIEURES, émanant des cellules éparpillées de la substance réticulée du pont et du bulbe.

3° FIBRES SPINO-SPINALES. Elles sont mal connues.

CHAPITRE TROISIÈME

LES MÉNINGES

Trois enveloppes, les méninges, entourent l'axe cérébro-spinal : de dehors en dedans, la *dure-mère*, fibreuse ; l'*arachnoïde*, séreuse ; la *pie-mère*, vasculaire. La dure-mère, sac dural, tapisse l'endocrâne, et forme dans le canal rachidien, une longue gaine tendue à peu près à égale distance de la paroi osseuse et de la surface de la moelle. — Les deux feuillets de l'arachnoïde doublent le sac dural dans toute son étendue. — La pie-mère s'applique exactement sur les centres nerveux et de telle sorte qu'entre elle et l'arachnoïde viscérale, il y ait place pour une cavité, *espace sous-arachnoïdien*, surtout en tous les points où l'axe nerveux s'éloigne des parois osseuses. Cet espace contient le *liquide céphalo-rachidien*.

[L'étude de la séreuse arachnoïdienne, des espaces sous-arachnoïdiens et du liquide céphalo-rachidien est reportée après celle de la pie-mère.]

Développement des méninges. — Les centres nerveux sont primitivement entourés de tissu conjonctif muqueux, dont les couches les plus externes se condensent en une membrane fibreuse, la dure-mère. — Les couches les plus internes deviennent du tissu conjonctif lâche, qu'une délamination a pour effet de différencier en pie-mère et feuillet viscéral arachnoïdien séparé du revêtement endothélial de la dure-mère (arachnoïde pariétale) par la cavité arachnoïdienne.

Article I.

LA DURE-MÈRE

La méninge dure, la plus externe des méninges, enferme les centres nerveux dans un sac clos. On lui décrit deux portions : la dure-mère crânienne ; la dure-mère rachidienne qui descend jusqu'à la partie moyenne du canal sacré.

Structure. — Elle est la même dans le crâne et le rachis : deux couches « dont chacune est formée de faisceaux conjonctifs disposés en bandes, et ayant dans une couche, une direction oblique par rapport aux faisceaux de l'autre. Elle renferme d'assez nombreuses fibres élastiques » (M. Duval). — La COUCHE EXTERNE est épaisse et vasculaire ; *chez l'enfant et pendant toute la période de croissance, elle fonctionne comme périoste interne.* — La COUCHE INTERNE constitue le feuillet dural propre ; toute sa face interne est recouverte par le feuillet pariétal de l'arachnoïde qui la rend lisse et luisante.

Les deux couches de la dure-mère se comportent différemment autour de l'encéphale et autour de la moelle : 1° dans le crâne, elles restent, au moins chez l'adulte, complètement inséparables dans la portion de la méninge appliquée sur les os ; mais, le feuillet interne, qui constitue la véritable méninge dure, émet les prolongements de la dure-mère crânienne, expansions lui appartenant en propre ; — 2° dans le rachis, elles se délaminent insensiblement, à partir de la 3e vertèbre cervicale, en deux feuillets distincts : l'externe devient périoste du canal rachidien ; l'interne sac dural proprement dit.

Quand la croissance est achevée, la couche externe redevient une fibreuse indifférente, *qui se continue sans interruption avec le périoste externe au niveau des trous du crâne et du rachis* ; elle est assez dense pour adoucir leurs contours, rétrécir leur lumière et allonger leur trajet : un trou de la base du crâne, garni de sa dure-mère, ne ressemble en rien au même trou examiné sur le crâne sec ; son diamètre est relativement minime, sa forme comparable à un court sablier ; tout entier, il est comblé par les vaisseaux (surtout les veines) et les nerfs qui le traversent, entourés d'une gaine indiscontinue, à la fois durale et périostique.

§ 1. — Dure-mère Crânienne.

Membrane nacrée, épaisse, peu vasculaire chez l'adulte, « elle est tellement résistante, dit Richet, que dans les fractures avec enfoncement et production d'esquilles, il est rare, à moins qu'on ait affaire à une plaie d'arme à feu, que les fragments puissent déchirer cette membrane et pénétrer dans la pulpe cérébrale ». Elle présente à considérer : 1° une portion adhérente qui revêt l'endocrâne ; 2° des prolongements libres tendus entre différentes parties de l'encéphale.

A. — **Membrane de revêtement endocrânien.** — Appliquée sur la face interne des os, elle adhère inégalement à la voûte et à la base.

Sous la voute. — Elle est solidement amarrée aux sutures, par la continuation des fibres de sa couche externe dans les ligaments suturaux ; mais son adhérence aux os eux-mêmes est minime, au moins chez l'adulte : il est facile de la décoller sous les écailles du frontal, des temporaux et de l'occipital, ainsi qu'à la face interne des pariétaux ; cette *zone décollable* (Marchant) répond aux régions où les ramifications artérielles sont les plus nombreuses ; leur rupture détermine des épanchements sanguins généralement très graves par ce fait qu'ils refoulent la dure-mère inextensible contre les parties du cerveau dont la compression est le plus souvent mortelle (danger des traumatismes de la tempe).

A la base. — Elle est adhérente, particulièrement sur les reliefs osseux : apophyses clinoïdes, gouttière basilaire, bord supérieur du rocher, bord postérieur des petites ailes du sphénoïde ; de même, elle tient ferme à tout le pourtour du trou occipital.

B. — **Gaines durales nerveuses.** — La dure-mère entoure d'une gaine tous les orifices par lesquels sortent des vaisseaux et des nerfs ; parmi ces manchons fibreux, il faut mentionner spécialement : 1° les prolongements entourant les filets olfactifs ; — 2° la gaine du nerf optique, revêtement complet qui s'engage avec le nerf à travers le canal optique pour se dédoubler à son orifice orbitaire : sa couche interne se continue sur le nerf optique, l'engaine et finalement s'épanouit sur la sclérotique ; sa couche externe se poursuit dans le périoste de l'orbite ou périorbita ; — 3° le revêtement du conduit auditif interne, dont le périoste, continuant la dure-mère, s'engage dans les trous du crible spiroïde.

Ces prolongements spéciaux restent tous tapissés profondément par une gaine arachnoïdienne qui fait communiquer les espaces sous-arachnoïdiens (par suite le liquide céphalo-rachidien) avec les fosses nasales, l'œil et l'oreille interne.

C. — **Prolongements de la Dure-mère crânienne.** — Ce sont : 1° la tente du cervelet, 2° la faux du cerveau, 3° la faux du cervelet, 4° le repli pituitaire, 5° la tente du bulbe olfactif.

I. La Tente du cervelet. — Elle est placée transversalement entre les lobes occipitaux du cerveau et le cervelet. Examinée en place après enlèvement des hémisphères cérébraux, elle se montre tendue à sa face supérieure par l'insertion postéro-inférieure de la faux du cerveau qui la sépare en deux moitiés égales, doublement inclinées en bas et en arrière.

Forme. — Il est assez difficile de donner une bonne idée de sa forme et de son inclinaison soit par la description soit par le dessin. On peut cependant la comparer : à un crois-

sant ouvert en avant ; à un double toit dont les deux versants se rejoignent en haut sur la faux du cerveau ; à un col Renaissance empesé, dont l'échancrure embrasse en avant les pédoncules cérébraux ; à une double voile triangulaire ou encore à deux carrés faux dont un angle se retrousse en pointe aiguë de chaque côté de la faux du cerveau ; à une visière d'amblyope, etc., etc.

Description. — 1. Son bord périphérique ou postérieur — grande circonférence — adhérent, répond aux apophyses clinoïdes postérieures, au bord supérieur des rochers, aux gouttières latérales de l'occipital et à la protubérance occipitale interne. Le long de cette courbe, la dure-mère pariétale se sépare en ses deux couches ; la couche externe reste sur l'endocrâne ; la couche interne des portions de la dure-mère recouvrant les fosses temporales et occipitales, se soulève au niveau des sinus veineux ; au delà de ceux-ci, les deux feuillets se rejoignent pour former la tente du cervelet, de telle sorte que la couche *interne*, provenant de la fosse temporale, passe sur sa face supérieure ; la couche *interne* provenant de la fosse occipitale passant sur la face inférieure de la tente.

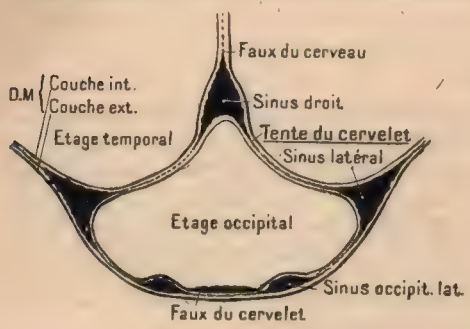

Fig. 383. — *La courbure de la Tente du Cervelet. Coupe frontale par l'étage occipital du crâne juste derrière le bord postérieur du trou occipital.*

Les sinus coupés sont triangulaires, la dure-mère par sa couche externe adhère au crâne, par sa couche interne entre surtout dans la constitution des prolongements. — *D. M.* Dure-mère.

2. Sa face supérieure est formée par deux plans latéraux obliquement ascendants, qui s'écartent de nouveau à angle obtus sur la ligne médiane (sinus droit) pour ne se rejoindre que sur la base de la faux du cerveau. « Elle se présente donc sous la forme d'un toit dont la crête descend très obliquement vers la protubérance occipitale interne, et dont les deux moitiés regardent en haut, en dehors et en arrière. Chacune de ces deux moitiés se prolonge en arrière jusqu'aux gouttières horizontales de l'occipital » (Sappey). Dans leur moitié antérieure, elles restent séparées par une large échancrure parabolique.

3. Sa face inférieure répond à la face supérieure du cervelet.

4. Son bord interne ou antérieur — petite circonférence — a la forme d'un fer à cheval légèrement incurvé en haut et en avant ; libre et tranchant, il est complété en avant par le bord supérieur du clivus avec lequel il limite le *trou ovale de Pacchioni* ou *trou occipital supérieur*, comblé par une portion de l'isthme de l'encéphale (pédoncules cérébraux et tubercules quadrijumeaux).

Grande et petite circonférences tendent à se rejoindre en avant et de chaque côté ; elles s'entre-croisent à leurs pointes antérieures de telle sorte que l'extrémité antérieure de la petite circonférence croise celle de la grande circonférence en passant au-dessous d'elle pour aller se fixer aux apophyses clinoïdes antérieures. Entre les apophyses clinoïdes postérieures, saillies d'insertion de la grande circonférence, et les clinoïdes antérieures, s'étend de chaque côté de la selle turcique un pont de dure-mère ; formant la paroi externe du sinus caverneux, il se dédouble en dehors et en arrière pour recouvrir, au-dessus de la pointe du rocher, la niche du ganglion de Gasser (cavum de Meckel).

On a vu (p. 79) la division de la base de l'endocrâne en trois étages : frontal, temporal et occipital. Sur le crâne sec, l'étage moyen, temporal, est séparé de l'étage postéro-inférieur, occipital, par les bords supérieurs des rochers et les gouttières latérales de l'occipital formant dans leur ensemble une courbe dont les deux moitiés symétriques s'étendent du clivus de Blumenbach à la protubérance occipitale interne. Le plus important des prolongements de la dure-mère, la tente du cervelet, complète très exactement la séparation de ces deux étages. D'une manière plus générale, elle divise toute la cavité crânienne en deux loges inégalement spacieuses; *l'une supérieure, cérébrale*, contient les hémisphères cérébraux et le cerveau intermédiaire ; *l'autre inférieure, cérébelleuse*, limitée par les fosses cérébelleuses de l'occipital, les faces cérébelleuses des rochers, la gouttière basilaire et la

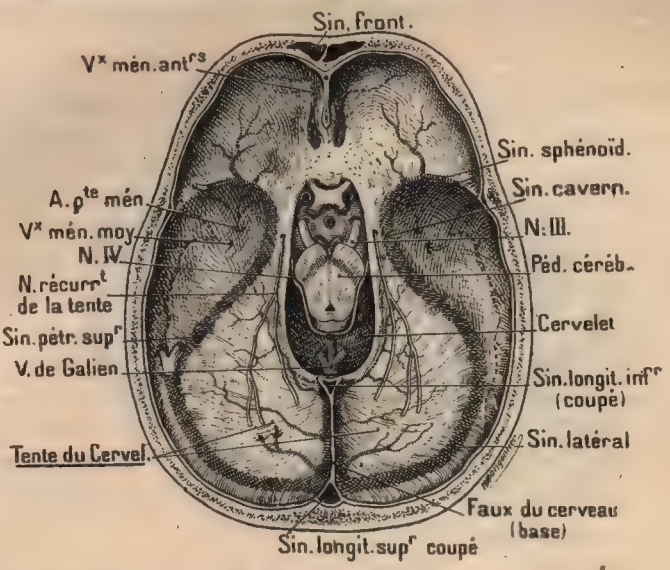

Fig. 384. — *La Tente du Cervelet.*

face inférieure de la tente du cervelet, renferme le bulbe rachidien, la protubérance et le cervelet.

La tente du cervelet figure en somme un *diaphragme dure-mèrien sus-cérébelleux* dont la face supérieure, continuant directement en bas et en arrière le plancher des fosses temporales, soutient tout le segment postérieur des hémisphères cérébraux (lobes occipitaux et une partie des lobes temporaux).

II. La Faux du cerveau. — Tendue sagittalement entre les hémisphères cérébraux, elle a plutôt la forme d'une serpe que celle d'une faux. Elle est limitée par deux courbes se rejoignant en arrière et en avant :

1. La courbe supérieure — bord supérieur — convexe, s'étend sagittalement de la protubérance occipitale interne à la crête frontale interne, le fond du trou borgne et le bord antérieur de la crista galli ; son insertion, dédoublée dans toute son étendue par le sinus longitudinal supérieur qu'elle contient, répond extérieurement à la courbe sagittale allant de la racine du nez à l'inion.

2. La courbe inférieure — bord inférieur — part de la protubérance occipitale ; elle se dirige d'abord obliquement en avant et en haut, sous un angle d'environ 45°, en une ligne droite qui, prolongée, se terminerait un peu en avant du bregma ; mais immédiatement au-dessous de ce point, sa direction change :

elle décrit dès lors une courbe très régulière en bec de perroquet, demi-circonférence ayant un rayon de $0^m,03$ environ, dont l'extrémité antéro-inférieure s'insère sur le bord postérieur de la crista galli, et se prolonge sur la crête ethmoïdale supérieure. Dans son trajet, le bord inférieur est formé de deux parties : *a*) la postérieure, longue de $0^m,05$, adhère au faîte de la tente du cervelet ; décrite habituellement comme BASE, elle s'élève perpendiculairement sur elle, et s'y dédouble pour contenir le sinus droit qui reçoit en avant la veine de Gallien ; *b*) l'antérieure, beaucoup plus longue, est la portion libre qui, surplombant le corps calleux, sépare la face interne des deux hémisphères ; elle loge dans ses 2/3 ou ses 3/4 postérieurs le sinus longitudinal inférieur qui se continue directement dans le sinus droit.

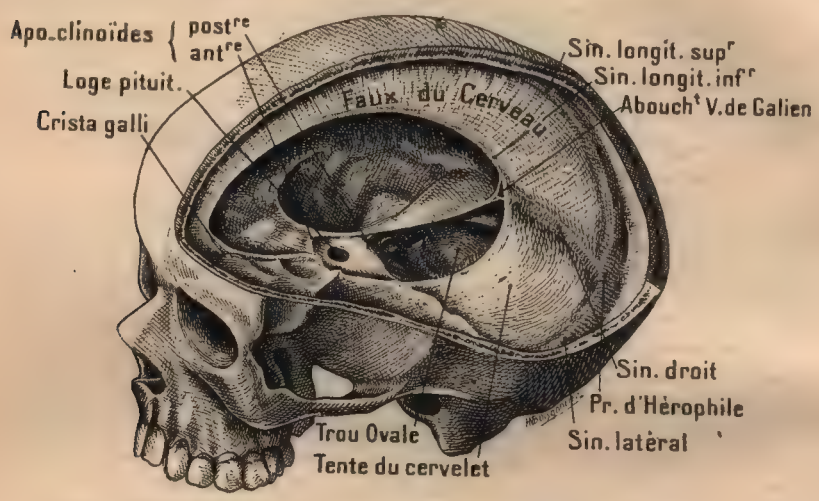

FIG. 385. — *Les prolongements de la Dure-mère crânienne.*

Les deux courbes de la faux se rejoignent : en arrière au pressoir d'Hérophile ; en avant, POINTE DE LA FAUX, au sommet de la crista galli.

La faux du cerveau et la tente du cervelet, sont solidaires : elles « se tendent réciproquement, la section de l'une relâche l'autre » (Charpy) ;

3. Les DEUX FACES sont contiguës à la face interne de toute la portion des hémisphères comprise au-dessus, puis en arrière du corps calleux.

III. La Faux du cervelet. — Au-devant de la protubérance occipitale interne, les trois expansions principales de la dure-mère se rencontrant, forment une sorte de croix ou d'étoile dont les quatre branches répondent aux reliefs osseux marquant le pourtour du pressoir d'Hérophile. Ce *confluent des sinus* — longitudinal supérieur, droit, latéraux et occipitaux postérieurs — est limité en dessous par la branche la plus large et la plus épaisse de l'étoile, celle qui répond à l'extrémité supérieure de la faux du cervelet.

De champ, la faux du cervelet a la forme d'un croissant régulier, concave en avant ; de face, c'est un triangle isocèle, dont la base peu distincte côtoie le bord postérieur du trou occipital, dont les bords se rencontrent à un centimètre au-dessous de la tente en une courbe à concavité antérieure répondant à l'extrémité postérieure du vermis du cervelet ; le bord adhérent de la faux est écartelé pour loger les deux sinus occipitaux latéraux qui, de là, se dirigent vers le trou

déchiré postérieur ; les faces latérales, libres, répondent à la partie postérieure des hémisphères cérébelleux.

IV. La Tente de l'hypophyse. Repli ou Diaphragme pituitaire. — Au niveau de la selle turcique, la dure-mère se dédouble : sa couche externe tapisse la paroi osseuse ; sa couche interne se tend au-dessus de la loge du corps pituitaire. Ce diaphragme de l'hypophyse, sensiblement horizontal, est percé au centre d'un trou qui laisse passer la tige pituitaire ; à sa périphérie, il loge le sinus coronaire (fig. 314 et 315, D).

V. La Tente du bulbe olfactif (Trolard). — C'est un petit repli en croissant, surplombant la gouttière olfactive ; il limite avec elle une petite niche ouverte en arrière, occupée par la partie tout antérieure du bulbe olfactif.

D. — **Vaisseaux et Nerfs de la dure-mère crânienne.** — Artères. — Elles sont situées, entre les os sur lesquels elles laissent des empreintes bien nettes, et la méninge dure dans la couche externe de laquelle ils se ramifient. — Les principales — *Artères méningées* — remontent vers la voûte : les *antérieures*, branches des ethmoïdales, dans l'étage antérieur ; la *méningée moyenne et la petite méningée*, branches de la maxillaire interne, se subdivisent en un nombre considérable de rameaux dans l'étage moyen ; les *postérieures*, branches de la vertébrale, dans l'étage postérieur. — Des artérioles grêles, moins importantes, arrivent par différents trous de la base du crâne.

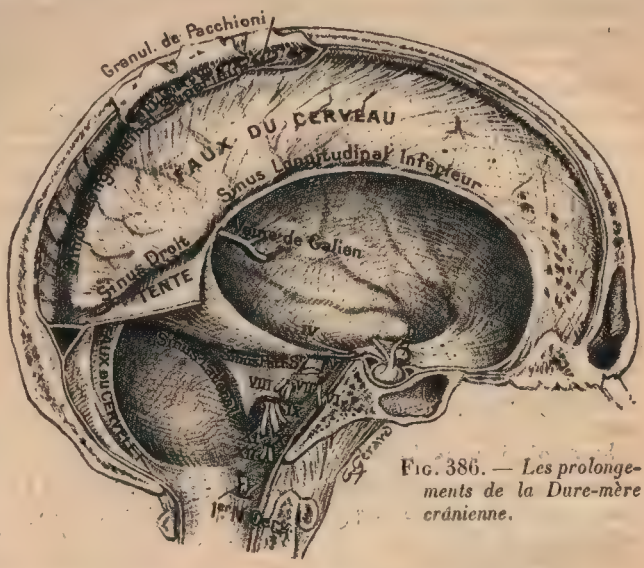

Fig. 386. — *Les prolongements de la Dure-mère crânienne.*

Veines. — En dehors des sinus veineux, la dure-mère présente des veines propres, *veines durales*, et des formations spéciales, les *lacs sanguins*.

Les veines durales propres sont surtout nombreuses chez l'enfant. — Les *veines superficielles*, principales, suivent le trajet des artères ; en haut, elles communiquent avec le sinus longitudinal supérieur ; en bas, elles sortent par les trous de la base pour rejoindre les plexus extra-crâniens, surtout le plexus ptérygoïdien. — *Les veines accessoires*, à trajet indépendant, vont aux différents sinus. Un réseau profond, peu développé, formé de larges mailles irrégulières, rejoint le réseau superficiel.

Les Lacs Sanguins ou Lacunes veineuses sont de petites cavités irrégulières situées dans l'épaisseur de la dure-mère, au-dessus des granulations de Pacchioni (p. 429). Surtout abondantes de chaque côté du sinus longitudinal supérieur, elles sont à la fois en relation avec lui, avec les veines méningées et cérébrales. On peut les considérer comme des canaux de dérivation recevant par intermittence l'excès de sang veineux.

Lymphatiques. — Leur existence n'est pas démontrée.

Nerfs. — Pour la portion frontale, des rameaux du nerf nasal de l'ophtalmique de Willis ; — pour la portion moyenne, des rameaux du maxillaire inférieur qui suivent la méningée moyenne et ses branches ; — des rameaux du nerf ophtalmique (nerfs récurrents d'Arnold, fig. 384) vont directement à la tente du cervelet.

§ 2. — La Dure-mère Rachidienne.

Elle continue sans interruption la dure-mère crânienne au pourtour du trou occipital. Vers la 2e cervicale, les deux couches se séparent : l'externe va former le périoste du canal rachidien ; l'interne devient indépendante et constitue, en groupant tous ses faisceaux conjonctifs suivant une direction longitudinale, le *sac dural* qui entoure la moelle et la queue de cheval d'une gaine complète.

Le **sac dural.** — Il est, en dehors, séparé de la paroi rachidienne par l'*espace épidural*, cavité en réalité virtuelle qui, pour certains auteurs, serait de nature lymphatique ; comblée par de la graisse rougeâtre et diffluente, par les plexus veineux intra-rachidiens (p. 325) et traversée par les nerfs rachidiens dans leur trajet vers les trous de conjugaison (V. Sac dural ouvert en arrière et ligaments dentelés, fig. 301).

Surface externe. — Elle est maintenue de tous côtés : 1° en haut, par l'adhérence au trou occipital (à cette extrémité supérieure elle est perforée par les deux artères vertébrales) et aux deux premiers trous rachidiens ; 2° en avant, au ligament vertébral commun postérieur par des tractus conjonctifs bien marqués dans le segment cervical et surtout dans le segment lombo-sacré où une membrane fenêtrée, *ligament sacré antérieur de Trolard*, rattache le sac à la partie inférieure du grand surtout ligamenteux postérieur ; 3° latéralement par les *gaines durales des nerfs*. Les racines, tant antérieures que postérieures de chaque nerf rachidien, sont entourées d'une enveloppe propre ; le nerf mixte est recouvert d'une gaine unique qui l'accompagne jusqu'à la sortie du trou de conjugaison : à ce niveau, elle se confond insensiblement avec le névrilemme du nerf mixte en même temps que par sa face externe, elle retrouve la couche externe (périostique) à laquelle l'unissent des jetées fibreuses ; 4° en bas, elle descend autour de la queue de cheval en s'amincissant. Ce cône dural s'arrête généralement derrière le bord inférieur de la 2e vertèbre sacrée chez l'adulte, « à 6-9 centimètres de l'ouverture postéro-inférieure du canal sacré » (Cathelin) ; exceptionnellement plus haut, vis-à-vis de l'espace lombo-sacré. Il descend chez le jeune enfant jusqu'à la 3e vertèbre sacrée.

Indication pratique. — Dans la ponction lombaire, il faut pour atteindre à coup sûr l'espace sous-arachnoïdien inférieur, pénétrer de préférence dans l'espace qui sépare la 4e vertèbre lombaire de la 5e (fig. 88). Le sommet du cône dural côtoie, sans l'entourer, le fil terminal (p. 331) formant avec lui le mince *ligament coccygien*, qui s'attache par des fibrilles éparpillées sur le dos des deux dernières pièces du coccyx (fig. 91).

Surface interne. — Elle reste éloignée de la moelle, de dehors en dedans : 1° par l'arachnoïde pariétale qui fait corps avec elle et lui donne son aspect lisse ; 2° par la cavité arachnoïdienne ; 3° par l'arachnoïde viscérale ; 4° principalement par le large espace sous-arachnoïdien (p. 429) ; 5° par la pie-mère. Elle lui est d'ailleurs rattachée directement sur les côtés par les festons des ligaments dentelés (p. 426), en avant et en arrière par des filaments conjonctifs grêles de la pie-mère.

Vaisseaux et Nerfs de la dure-mère rachidienne. — Les artérioles sont fournies par les branches radiculaires qui s'échelonnent tout le long de la moelle (v. circ. de la moelle, p. 334). — Les veines, insignifiantes, vont aux plexus intra-rachidiens. — L'existence des lymphatiques n'est pas démontrée.

Nerfs. — 1° Filets sensitifs émanés des filets récurrents spinaux au niveau de chaque trou de conjugaison ; 2° Nerfs vasculaires sur le trajet des vaisseaux.

Article II.

LA PIE-MÈRE

La *méninge molle*, la plus profonde des trois méninges, est la trame conjonctivo-vasculaire nourricière de l'axe cérébro-spinal. Elle recouvre immédiatement la surface externe des centres nerveux, en suit tous les contours, dépressions et anfractuosités ; elle y est maintenue par les artérioles qui se détachent de sa face profonde pour se plonger dans le tissu nerveux. Son adhérence, son épaisseur, sa vascularisation, sa structure même diffèrent sur l'encéphale et la moelle.

§ 1. — Pie-mère Encéphalique.

Elle est molle, peu adhérente, souple, extensible, extrêmement vasculaire sur le cerveau et le cervelet ; son adhérence ne devient intime qu'en les régions (fente de Bichat et face postérieure du bulbe) où elle s'invagine en refoulant l'épithélium épendymaire et en formant les plexus choroïdes (p. 341 et p. 367). Son épaisseur augmente sur les pédoncules cérébraux et la protubérance ; plus encore sur le bulbe et la moelle, où elle devient fibreuse, inextensible, très adhérente.

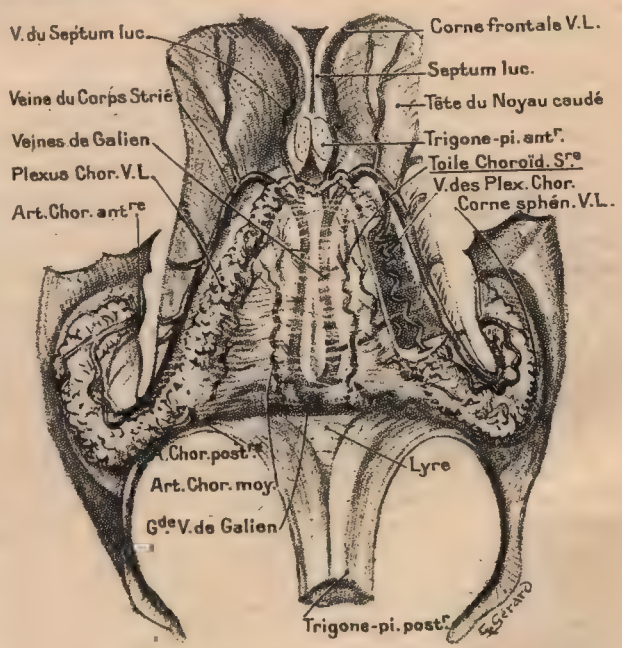

Fig. 387. — *La Toile choroïdienne supérieure ; pie-mère invaginée. — Les artères choroïdiennes et les veines profondes.*

Pie-mère invaginée. — La pie-mère s'enfonce : 1° dans le 4e ventricule entre le cervelet et le bulbe, TOILE CHOROÏDIENNE INFÉRIEURE, qui sert de support aux plexus choroïdes du 4e ventricule (p. 341) ; — 2° dans la fente cérébrale supérieure entre le bourrelet du corps calleux et les tubercules quadrijumeaux antérieurs pour arriver au 3e ventricule et par les trous de Monro, passer dans les ventricules latéraux ; la TOILE CHOROÏDIENNE SUPÉRIEURE ou du 3e ventricule (p. 349) soutient les plexus choroïdes médians ; sa base répond à la partie moyenne de la fente de Bichat et se continue latéralement, par la fissure de l'hippocampe dans le prolongement temporal du ventricule latéral.

§ 2. — Pie-mère Spinale.

Plus épaisse, moins vasculaire, elle enlace immédiatement la moelle à laquelle elle adhère par sa face interne, se repliant jusqu'au fond du sillon longitudinal antérieur : « Au niveau du sillon longitudinal postérieur et du sillon paramédian postérieur, l'adhérence est un peu plus forte parce que les cellules de neuroglie et les cellules épendymaires, qui constituent les cloisons, viennent s'insérer par leurs prolongements périphériques aux couches profondes de la pie-mère... » (Van Gehuchten). A la partie inférieure, elle engaine le fil terminal (p. 331), mais semble bien ne pas sortir du cône dural.

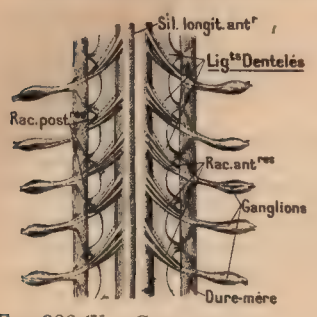

Fig. 388 (Van Gehuchten). — *La Pie-mère spinale et les ligaments dentelés* (moelle dorsale).

Sa surface externe reste séparée de l'arachnoïde viscérale et limite avec elle l'espace sous-arachnoïdien. Elle est directement rattachée à la dure-mère par les ligaments dentelés ; — à l'arachnoïde, par des prolongements antéro-postérieurs.

Les Ligaments dentelés (fig. 301) sont deux cloisons fibreuses nacrées étendues verticalement de chaque côté de la moelle, du premier nerf cervical au premier nerf lombaire, entre les racines antérieures et les racines postérieures des nerfs spinaux ; leur bord interne s'insère sur la pie-mère le long du cordon latéral de la moelle ; leur bord externe, festonné, est fixé à la dure-mère par des denticulations intercalées dans les espaces compris entre les orifices de sortie de deux nerfs rachidiens. — Les dentelures pie-mériennes ne sont bien développées que sur les côtés de la moelle cervicale et de la partie supérieure de la moelle dorsale ; dans la région dorsale inférieure, elles s'effacent presque complètement par places, n'occupant pas plus de la moitié de l'espace qui sépare la moelle de la paroi du canal rachidien et laissant au contact sur une grande partie de leur trajet les racines antérieures et les racines postérieures (Hovelacque, 1912).

Les *prolongements antéro-postérieurs* relient les sillons médians à l'arachnoïde viscérale, sous forme de tractus conjonctifs, rares et minces au-devant de la moelle, plus abondants derrière elle ; dans la région lombaire, ils tendent à se condenser en une véritable cloison sagittale (septum postérieur de Schwalbe).

Structure. — La pie-mère est avant tout une étoffe conjonctive soutenant les vaisseaux des centres nerveux. Dans sa portion spinale, elle est formée de deux couches : l'externe, lacis conjonctif relativement épais ; l'interne, mince, revêtue d'endothélium sur ses deux faces ; c'est l'*intima pia* (Retzius). Elles sont séparées par une fente lymphatique. — Dans la portion encéphalique, la pie-mère se réduit à sa couche interne.

Vaisseaux de la pie-mère. — La pie-mère n'a pas de vaisseaux propres, mais seulement les artères et les veines des centres nerveux que contient sa trame et qui sont maintenus en dehors de l'intima pia par les tractus sous-arachnoïdiens. Les *lymphatiques* ne lui appartiennent pas non plus en propre, mais sont localisés dans les espaces périvasculaires et figurés par les gaines lymphatiques.

Réseau artériel de la pie-mère. — Heubner — 1873 — avait décrit dans la pie-mère un réseau formé : *a*) de mailles primaires formées par des artérioles ayant environ 1 mm. de diamètre ; *b*) de mailles secondaires, en relation avec les précédentes par des anastomoses, et fournissant la presque totalité des artères pénétrantes de l'écorce. — Cette description, tour à tour acceptée et rejetée, semble devoir être définitivement abandonnée. Si l'on s'en rapporte aux recherches poursuivies par Mme J. Tixier — 1912 — sur 200 artères sylviennes :

1° Pas une seule fois, dit cet auteur, nous n'avons rencontré ces anastomoses bout à bout des arborisations terminales des artérioles pie-mériennes, telles que les décrit Heubner.

— L'ensemble de ces artérioles forme « des districts indépendants dont les branches terminales, richement ramifiées, se terminent généralement par des cœcums, c'est-à-dire qu'elles sont terminales et ne s'anastomosent pas bout à bout, comme cela a été dit, avec les arborisations d'un district voisin ».

2° On rencontre quelquefois une frêle anastomose qui réunit deux branches appartenant à deux districts différents.

3° Dans la pie-mère, « il existe deux réseaux capillaires établissant entre les voies d'apport des artères de moyen et petit calibre et les artères perforantes de l'écorce, une espèce de lac sanguin, amortisseur de pression, sauvegardant la fragilité des artères perforantes de l'écorce (Baudoin et J. Tixier, 1912)... » Le premier réseau, formé de capillaires plus gros, extrêmement irrégulier, est superposé au second réseau, « composé de capillaires extrêmement fins, dessinant des mailles généralement grandes et affectant toujours des formes géométriques ».

4° « Chacun de ces réseaux se forme le plus souvent par des capillaires collatéraux, émanant des artérioles qui composent les arborisations ; très rarement ils sont le résultat de la diminution graduelle du calibre des réseaux terminaux de ces mêmes arborisations ».

Nerfs de la pie-mère. — En dehors des nerfs vasculaires fournis par le sympathique et qu'il est possible de découvrir dans certains cas, la pie-mère doit posséder un grand nombre de filets sensitifs (douleurs abominables de la méningite). Il n'a pas encore été possible de les déterminer exactement.

Article III.

L'ARACHNOÏDE

L'arachnoïde est une séreuse (Bichat). Comme telle, on lui considère un feuillet pariétal et un feuillet viscéral limitant la cavité arachnoïdienne. A sa description se rattachent : les *espaces sous-arachnoïdiens*, occupés par le liquide céphalo-rachidien et les *granulations de Pacchioni*.

Trajet général de l'arachnoïde. — Par la pensée, suivez toute la face interne de la dure-mère ; rappelez-vous qu'elle est vernie dans toute son étendue par le *feuillet pariétal* de l'arachnoïde, qui fait corps avec elle, formé d'une simple couche de cellules épithéliales. En dedans et *contre lui*, superposez une délicate membrane, le recouvrant exactement, s'étalant comme lui sur les deux faces de la faux du cerveau, de la tente et de la faux du cervelet, s'enfonçant dans la selle turcique et glissant au-dessous du bulbe olfactif : vous aurez le *feuillet viscéral* de l'arachnoïde.

Remarques capitales : DANS TOUTE SON ÉTENDUE, LA SÉREUSE ARACHNOÏDIENNE EST BEAUCOUP PLUS PRÈS DE LA DURE-MÈRE QUE DES CENTRES NERVEUX ; l'adhérence, la coalescence de ses feuillets est seulement moins intime dans le crâne — la très étroite *fissure subdurale* les sépare — que dans le canal rachidien. Le SAC ARACHNOÏDIEN A ABSOLUMENT LA FORME DU SAC DURAL, dont il suit la face interne. Si l'on se rappelle que la pie-mère est exactement collée sur les centres nerveux, qu'elle en épouse servilement la forme extérieure, on comprendra comment sa face externe reste séparée de la face interne de l'arachnoïde viscérale par les *espaces sous-arachnoïdiens* ; comment la capacité de ces espaces, insignifiante sur la face extérieure des hémisphères, devient assez considérable au niveau des dépressions pour former les *confluents sous-arachnoïdiens de Magendie*, dans lesquels s'accumule le liquide céphalo-rachidien.

La **Cavité arachnoïdienne**. — Dans le crâne, elle est virtuelle : c'est une fissure capillaire, limitée par le recouvrement endothélial des deux feuillets séreux. — Dans le canal rachidien, elle est tout à fait insignifiante et cloisonnée par des tractus conjonctifs appliquant

l'un contre l'autre les deux feuillets qui, continus, se rejoignent en envoyant des gaines complètes autour des vaisseaux et des nerfs. Leur réflexion se fait en cul-de-sac à l'orifice interne des trous de la base et des trous de conjugaison, l'arachnoïde ne fournissant « qu'une très courte gaine au moment où les nerfs s'engagent dans les orifices de la dure-mère... Il faut faire une exception pour les nerfs du conduit auditif interne. Celui-ci est bien trop grand pour ceux-là ; aussi le liquide céphalo-rachidien s'avance-t-il autour et au-dessous des nerfs facial et acoustique jusqu'à une profondeur de plusieurs millimètres. Près du fond du conduit, le feuillet viscéral qui jusque-là engainait très lâchement les deux nerfs, s'attache au contraire à leur enveloppe, ainsi qu'à la dure-mère sur laquelle il se réfléchit » (Farabeuf).

Arachnoïde viscérale. — Le sac arachnoïdien viscéral, double le sac dural (Les auteurs étrangers qui considèrent la seconde méninge comme une simple membrane conjonctive et non comme une séreuse décrivent seulement ce feuillet viscéral).

1° **Arachnoïde viscérale crânienne.** — Sa FACE EXTERNE, lisse, est recouverte d'épithélium. Dans le crâne, elle n'est rattachée au feuillet pariétal et à la dure-mère que par les veines cérébrales traversant la cavité arachnoïdienne pour atteindre les sinus ; dans le rachis, elle adhère au feuillet pariétal par des tractus conjonctifs.

Sa FACE INTERNE reste plus ou moins distante des centres nerveux : Sur les parties saillantes, elle semble confondue avec la pie-mère. Vis-à-vis des dépressions, scissures et sillons, elle abandonne la méninge molle, franchissant en pont toutes les anfractuosités de la surface extérieure de l'encéphale, limitant avec elles des espaces de forme variable : prismatiques triangulaires sur les scissures et les sillons ; irrégulièrement quadrilatères à la base, ils sont comblés par le liquide céphalo-rachidien qui y circule. — Ces ESPACES SOUS-ARACHNOÏDIENS sont incomplètement cloisonnés par les filaments ténus du délicat réseau conjonctif, *tissu sous-arachnoïdien*, qui relie partout la face interne du feuillet viscéral à la trame de la pie-mère.

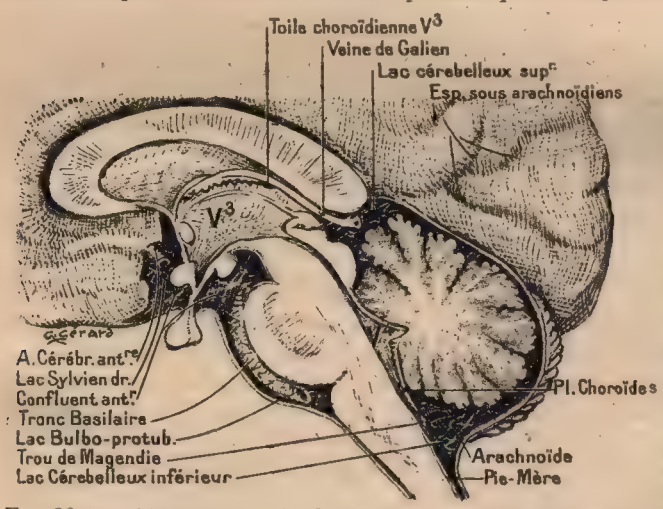

FIG. 389. — *L'arachnoïde et les Confluents sous arachnoïdiens crâniens.* Coupe sagittale du tronc cérébral en place.

Confluents sous-arachnoïdiens. — Les régions au niveau desquelles les espaces sous-arachnoïdiens sont particulièrement développés répondent aux larges dépressions de séparation des différentes parties de l'encéphale (ils y forment les *confluents*), et tout autour de la moelle dans toute son étendue (c'est le vaste *espace périmédullaire*).

CONFLUENTS SOUS-ARACHNOÏDIENS CRÂNIENS. — Ce sont :

1° A la base de l'encéphale : *a*) de chaque côté, les *confluents antéro-latéraux* ou *lacs sylviens*, fermés par le feuillet séreux passant sous la scissure de Sylvius, du lobe frontal sur le lobe temporal ; *b*) au milieu, le *confluent antérieur et médian*, le plus vaste de tous,

fermé par la séreuse tendue entre le chiasma optique et la protubérance annulaire, sous le polygone artériel de Willis : il est souvent divisé en deux portions : une antérieure, confluent du chiasma, et une postérieure, confluent interpédonculaire ou central.

2° Sur la convexité de l'encéphale : *a*) le *confluent sous-cérébelleux* ou *lac postérieur et inférieur*, entre le bord postérieur du cervelet et la face postérieure du bulbe ; large et important, il communique, d'une part avec toutes les cavités sous-arachnoïdiennes encéphaliques et le confluent spinal, d'autre part avec les cavités ventriculaires par le trou de Magendie ; *b*) le *confluent sus-cérébelleux* ou *lac postérieur et supérieur* fermé par la séreuse qui passe en pont l'intervalle entre le bourrelet du corps calleux et du cervelet.

2° **Arachnoïdienne viscérale rachidienne.** — Ses connexions avec les méninges voisines ne sont pas tout à fait semblables à celles de la séreuse crânienne. Partout, elle est rattachée au feuillet pariétal par des tractus conjonctifs ; partout un large espace sous-arachnoïdien la sépare de la pie-mère ; c'est le CONFLUENT SPINAL. En haut, il communique directement avec le confluent sous-cérébelleux. En bas, il figure une cavité particulièrement considérable, l'*espace sous-arachnoïdien inférieur*, entre l'extrémité inférieure de la moelle et le fond du cône dural ; en hauteur de la 2e vertèbre lombaire à la 2e sacrée. On a vu (p. 424) l'intérêt pratique de ce cul-de-sac, cône renversé très allongé dont la cavité est traversée par les nerfs de la queue de cheval et par le filet terminal.

C. — **Liquide céphalo-rachidien.** — Il est répandu dans les espaces sous-arachnoïdiens et les ventricules encéphaliques. Il circule successivement ; du confluent sous-cérébelleux dans le 4e ventricule par le trou de Magendie ; dans le 3e ventricule par l'aqueduc de Sylvius ; dans les ventricules latéraux par les trous de Monro.

Sa quantité chez l'adulte égale de 50 à 150 grammes ; c'est un liquide incolore transparent, très limpide, légèrement alcalin, contenant surtout du chlorure de sodium (5 à 7 grammes pour 1 000) et des matières organiques (1 à 2 grammes). NORMALEMENT, IL NE RENFERME AUCUN ÉLÉMENT FIGURÉ.

Il est sécrété par l'épithélium des plexus choroïdes et se reproduit très rapidement. Il baigne tous les centres nerveux, diminuant ainsi leur poids spécifique. Son rôle paraît être essentiellement mécanique ; il est destiné à assurer la protection de l'encéphale contre les compressions déterminées par un afflux exagéré du sang dans le crâne.

Sa circulation se fait du crâne vers le rachis et inversement : quand la pression augmente dans la cavité crânienne, il descend et s'accumule dans le confluent spinal en chassant mécaniquement le sang des plexus veineux intra-rachidiens ; — quand la pression diminue dans le crâne, il y revient. Ces oscillations, isochrones aux pulsations des artères et aux mouvements respiratoires, sont normalement peu considérables ; on les perçoit aux battements des fontanelles de la tête du jeune enfant.

A la surface des vaisseaux, s'étalent les gaines lymphatiques par lesquelles s'établissent les communications entre les espaces sous-arachnoïdiens, les liquides de l'oreille interne, vraisemblablement la muqueuse pituitaire par les filets du nerf olfactif.

D. — Les **Granulations de Pacchioni ou Villosités arachnoïdiennes** (Axel Key et Retzius) sont des évaginations de l'arachnoïde viscérale et du tissu arachnoïdien. Elles manquent chez l'enfant, apparaissent chez l'adulte sous forme de petites masses jaunâtres, pédiculées, agglomérées en pelotons de volume variable de chaque côté et en dehors du sinus longitudinal supérieur. Elles sont nombreuses et volumineuses chez le vieillard. De l'arachnoïde viscérale, elles poussent vers la cavité arachnoïdienne et la dure-mère ; elles finissent par refouler la méninge dure au-dessous d'un lac sanguin dont elles se coiffent et dont elles peuvent amincir la paroi à l'extrême. Sur un même sujet, on peut les observer aux différents degrés de développement, depuis la houppe vasculaire tout petite jusqu'à la villosité qui parvient à éroder la table interne, le diploë et même la table externe des pariétaux, déterminant parfois la perforation complète de l'os et arrivant à faire saillie sous le cuir chevelu. Dans tous les cas, les granulations soulèvent les sacs sanguins et s'en recouvrent.

La signification des granulations de Pacchioni est inconnue.

QUATRIÈME PARTIE

LE SYSTÈME NERVEUX SYMPATHIQUE

Le système nerveux sympathique — *Système de la vie organique ou végétative* — est représenté par deux longues chaînes nerveuses étendues de la base du crâne au coccyx sur les faces antéro-latérales du rachis. L'une et l'autre sont comparables à des chapelets dont les grains, renflements particuliers — *Ganglions* — en nombre théoriquement égal à celui des vertèbres — sont reliés les uns aux autres par des faisceaux nerveux, les *cordons intermédiaires*. Ganglions et cordons intermédiaires constituent la *partie centrale du système sympathique*.

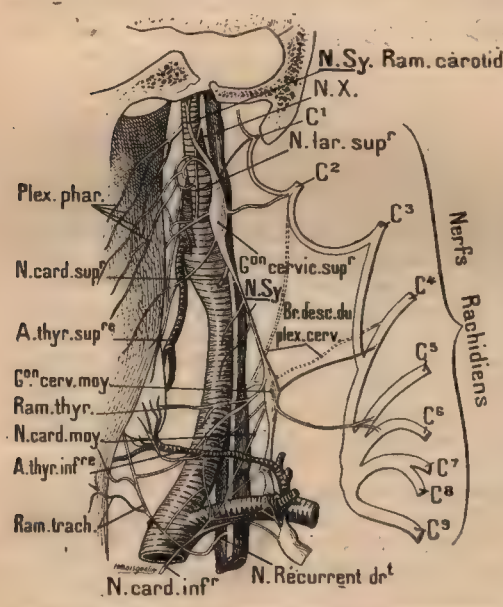

Fig. 390 (Herbet). — *Le Sympathique Cervical droit, vu par derrière.*

De la chaîne centrale partent des *branches efférentes*, se portant : sur les vaisseaux dont elles suivent toutes les divisions (nerfs vasculaires) ; — sur les viscères thoraciques, abdominaux et pelviens (nerfs viscéraux) ; — dans la profondeur des glandes. Leur ensemble constitue la *partie périphérique du système sympathique*.

Le système sympathique n'est pas indépendant : *chacun des ganglions est* RATTACHÉ AU SYSTÈME NERVEUX CENTRAL par de petits filets nerveux, les *rameaux communicants* — *Rami communicantes* — transmettant l'influx nerveux du sympathique aux nerfs périphériques et des nerfs périphériques au sympathique.

Pour la commodité de la description, il est artificiellement divisé en quatre parties principales, tirant leur nom des régions qu'il traverse :

1. Au cou, le sympathique cervical ; — 2. Dans la poitrine, le sympathique dorsal ou thoracique ; — 3. Dans l'abdomen, le sympathique lombaire ou abdominal ; — 4. Dans le bassin, le sympathique pelvien.

§ 1. — Le Sympathique Cervical.

La portion cervicale est représentée par un cordon et 3 ganglions, placés au-devant des apophyses transverses des vertèbres cervicales, derrière le paquet vasculo-nerveux du cou. Elle part sous la base du crâne d'un renflement allongé, le ganglion cervical. Elle a sa limite inférieure à l'entrée du thorax, devant le col de la 1re côte, où gît le ganglion cervical inférieur. Le ganglion intermédiaire, cervical moyen, n'est pas constant.

A. — **Le Ganglion Cervical Supérieur.** — C'est un renflement considérable, fusiforme, long de 2 à 5 centimètres, gris rougeâtre, de consistance ferme, placé au-devant des apophyses transverses des 2e, 3e et 4e cervicales, derrière la carotide interne; en dehors, il est croisé par les nerfs glosso-pharyngien, pneumogastrique et grand hypoglosse.

Cet important ganglion fournit des rameaux anastomotiques, vasculaires, viscéraux.

1° Rameaux anastomotiques. — Il est anastomosé avec : *a*) les branches antérieures des quatre premiers nerfs cervicaux; — *b*) les nerfs glosso-pharyngien, pneumogastrique, grand hypoglosse; — *c*) par les Rameaux intra-craniens, avec les nerfs crâniens supérieurs, surtout le trijumeau. De l'extrémité supérieure du ganglion, se détache un fin filet nerveux affectant tout de suite les rapports les plus intimes avec la carotide interne sur laquelle il remonte dans l'intérieur du crâne : c'est le **nerf carotidien**, qui se divise en un rameau externe et un rameau interne enlaçant la carotide interne et formant le *plexus carotidien interne*, puis le *plexus caverneux* (dans l'intérieur du sinus caverneux).

Du plexus carotidien, se détachent : le *filet carotico-tympanique*, qui rejoint le nerf de Jacobson dans l'oreille moyenne (v. IXe paire); — le *filet carotidien du nerf vidien*, racine sympathique du ganglion sphéno-palatin (p. 449).

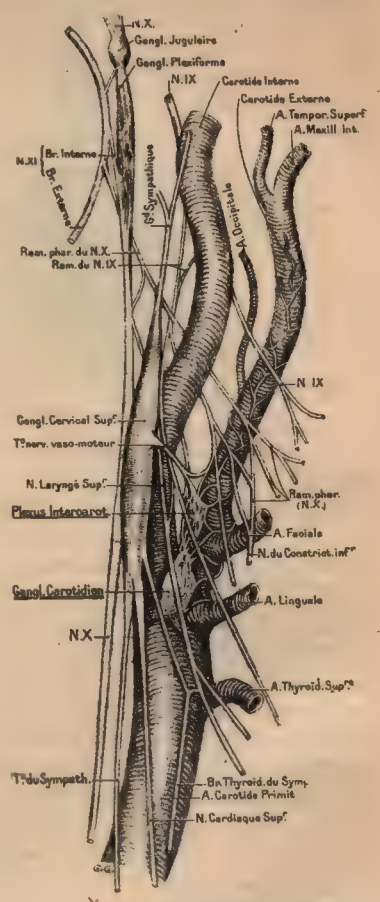

Fig. 391 (Macalister). — *La bifurcation de la Carotide primitive gauche. — Le Plexus carotidien et le Glomérule intercarotidien.*

Du plexus caverneux, les filets d'anastomose avec les nerfs moteur oculaire externe, pathétique (inconstant), moteur oculaire commun et ophtalmique de Willis; — la racine sympathique du ganglion ophtalmique; — les filets vasculaires qui enlacent toutes les branches, collatérale et terminales, de la carotide interne ainsi que toutes les ramifications de ces artères — *plexus des artères cérébrale antérieure, sylvienne, communicante postérieure, cheroïdienne antérieure; ophtalmique.*

CES DIFFÉRENTS FILETS NERVEUX SONT LES NERFS VASO-MOTEURS DE L'INTÉRIEUR DU CRANE, DU GLOBE DE L'ŒIL ET DE TOUTES LES PARTIES MOLLES DE L'ORBITE.

2° RAMEAUX VASCULAIRES. — Nés sur le côté interne du ganglion supérieur, ils descendent vers la bifurcation de la carotide primitive, s'anastomosent avec des filets issus du glosso-pharyngien et du nerf laryngé supérieur en un plexus dans les mailles duquel on trouve le petit *ganglion intercarotidien d'Arnold* : les branches se portent TOUTES sur la carotide externe qu'elles enlacent — PLEXUS CAROTIDIEN EXTERNE — puis se poursuivent sur toutes les collatérales et terminales de la carotide externe, — *plexus thyroïdien supérieur, lingual, facial, occipital, auriculaire, pharyngien, temporal superficiel* et *maxillaire interne* — de façon à fournir TOUS LES NERFS VASO-MOTEURS DE LA FACE, DES MUQUEUSES DES CAVITÉS DE LA FACE ET DE TOUTES LES PARTIES EXTRA-CRANIENNES.

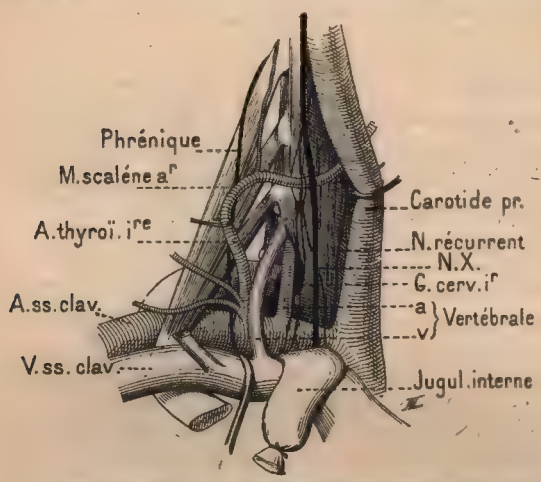

FIG. 392 (MARION). — *Le Sympathique cervical dans le creux sus-claviculaire droit.*

A DROITE, trois nerfs également importants passent *au-devant* de la sous-clavière : de dedans en dehors, la pneumogastrique, *N. X*; une anse du grand sympathique ; la phrénique qui vient d'abandonner le scalène antérieur.

3° RAMEAUX VISCÉRAUX. — Ce sont :

Les *rameaux pharyngiens*, gros cordons ganglionnaires s'anastomosant avec les filets du glosso-pharyngien et du pneumogastrique, forment le PLEXUS PHARYNGIEN qui se distribue au pharynx et à la partie supérieure de l'œsophage ; — les *rameaux laryngiens*, forment le PLEXUS LARYNGÉ avec des filets du nerf récurrent ; — les *rameaux thyroïdiens*, quelques-uns directs (Herbet), les autres des plexus laryngé et thyroïdien supérieur ; — *le* **nerf cardiaque supérieur**, qui descend derrière l'artère thyroïdienne supérieure, puis dans la poitrine où il prend part à la constitution du plexus cardiaque.

4° BRANCHE INFÉRIEURE. — Le ganglion supérieur est uni au ganglion moyen par le cordon intermédiaire qui part de son extrémité inférieure.

B. — **Le Ganglion Cervical Moyen — G. Thyroïdien.** — Inconstant, ce petit renflement placé au-devant de l'apophyse transverse de la 6e cervicale, est anastomosé avec les branches antérieures des 5e et 6e nerfs cervicaux, uni au ganglion inférieur par deux cordons formant au-dessous de la sous-clavière l'ANSE NERVEUSE DE VIEUSSENS.

Il fournit des rameaux vasculaires à l'artère thyroïdienne inférieure (*plexus thyroïdien inférieur*) et le **nerf cardiaque moyen** ou **grand cardiaque de Scarpa** qui descend dans la poitrine (*le droit* en croisant en biais la moitié inférieure de la trachée, puis la bronche gauche) pour entrer dans la constitution du plexus cardiaque.

C. — **Le Ganglion Cervical Inférieur — G. de Neubauer.** — Plus volumineux que le moyen (il est gros comme un haricot), semi-lunaire à con-

cavité supéro-externe, il est encastré entre l'apophyse transverse de la 7e cervicale et le col de la 1re côte.

Il s'anastomose par 2 ou 3 rami communicantes avec les branches antérieures du 8e nerf cervical (et du 1er nerf dorsal — disposition inconstante). — Il est uni : 1° en haut, au ganglion thyroïdien par un cordon qui surcroise l'artère vertébrale (anse nerveuse préartérielle) ; 2° en bas, au 1er ganglion thoracique par un court cordon intermédiaire ; les deux ganglions se fusionnent souvent en une masse unique de la partie inférieure de laquelle part le cordon du sympathique thoracique relié lui-même au ganglion cervical moyen par un cordon figurant au-devant de l'artère sous-clavière le fil antérieur de l'anse de Vieussens.

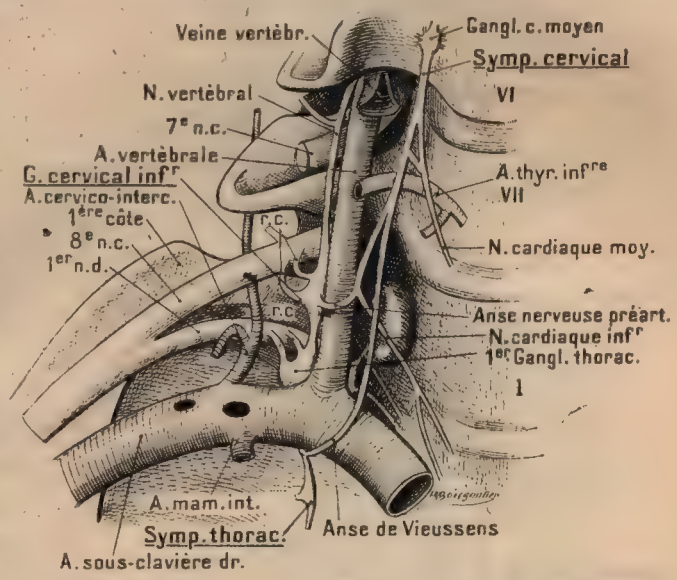

Fig. 393 (d'après une planche du Pr Farabeuf). — *Le Ganglion Cervical Inférieur.* — Anastomoses du sympathique avec le huitième nerf cervical et le premier nerf dorsal.

r. c. Rami communicantes.

Il fournit également : des rameaux au plexus cardiaque profond par l'entremise du **nerf cardiaque inférieur** qui passe, à droite derrière la sous-clavière, à gauche derrière l'aorte ; — des *rameaux vasculaires* importants enlacés en plexus sur le tronc et les collatérales de l'artère sous-clavière ; de ces derniers, il faut citer à part le **nerf vertébral** : placé à la partie postérieure de l'artère vertébrale, il s'engage avec elle dans le canal intertransversaire, puis dans le crâne où il accompagne le tronc basilaire et va s'anastomoser à la surface des artères cérébrales avec les filets du nerf vertébral du côté opposé.

Le nerf carotidien (p. 431) et le nerf vertébral sont considérés comme les deux racines crâniennes du grand sympathique.

Le **plexus cardiaque**, dans la constitution duquel entrent les nerfs cardiaques du sympathique et ceux du pneumogastrique, a été étudié après le cœur (p. 273).

§ 2. — Le Sympathique Thoracique.

Dans le thorax, le sympathique, d'aspect nettement segmentaire, est formé de 10 à 12 ganglions thoraciques reliés par des cordons intermédiaires. La chaîne thoracique descend à droite et à gauche de la colonne dorsale, au-devant des articulations costo-vertébrales, sous la plèvre costale.

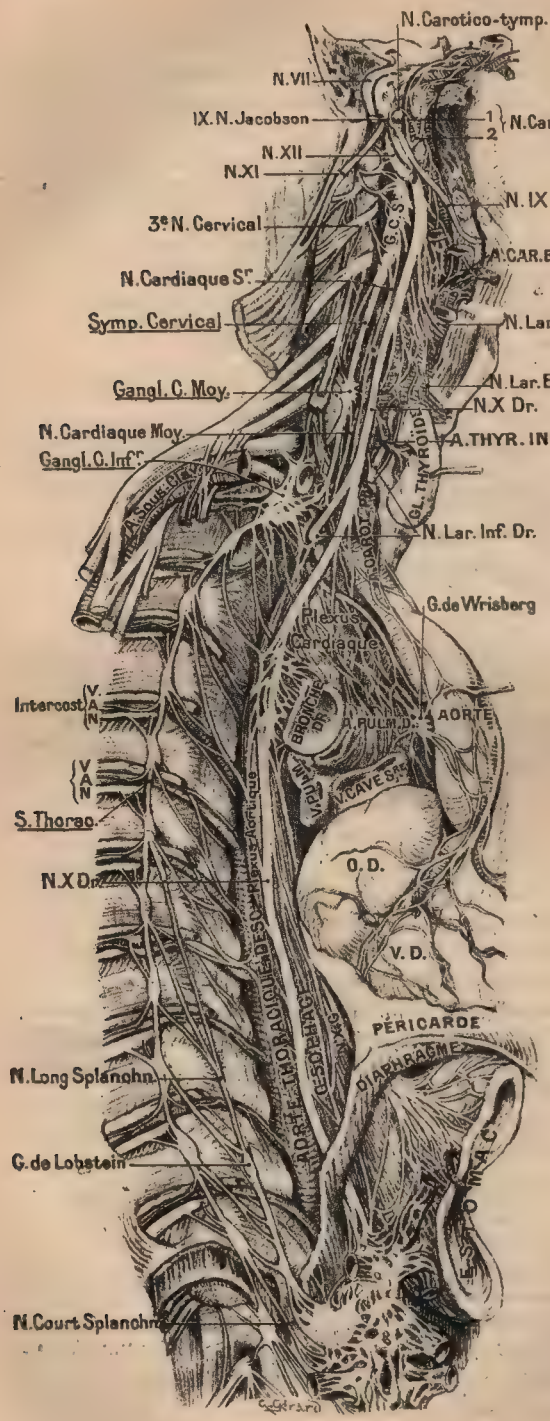

FIG. 394 (fragment un peu modifié d'une planche d'HIRSCHFELD). — *Les portions cervicale et thoracique du Grand Sympathique droit.*

Dans son trajet, elle fournit des rameaux anastomotiques, des rameaux vasculaires et surtout d'importants rameaux viscéraux qui se ramassent en deux gros nerfs destinés à l'abdomen : le *grand splanchnique* et le *petit splanchnique*.

1° RAMEAUX ANASTOMOTIQUES. — Chaque ganglion thoracique est rattaché : 1° à la branche antérieure du nerf dorsal voisin par un ou deux rameaux communicants ; 2° aux ganglions sus- et sous-jacents par un cordon intermédiaire.

2° RAMEAUX VASCULAIRES. — Des ganglions, ils se dirigent : *a*) en avant vers les artères intercostales qu'ils accompagnent ; — *b*) en arrière de façon à constituer le PLEXUS AORTIQUE THORACIQUE qui enlace l'aorte thoracique descendante.

3° RAMEAUX VISCÉRAUX. — Les supérieurs se rendent au péricarde et au cœur (*filets péricardiques et cardiaques postérieurs*); à l'œsophage (PLEXUS ŒSOPHAGIEN) ; aux poumons, à la face postérieure desquels ils s'unissent à des

filets correspondants du pneumogastrique pour former le PLEXUS PULMONAIRE.

Les inférieurs s'unissent les uns aux autres pour donner les splanchniques.

Nerf long ou grand Splanchnique. — Il est formé par les longs rameaux efférents des 6e, 7e, 8e et 9e ganglions thoraciques ; ils se réunissent en un tronc unique descendant qui devient abdominal en passant entre le pilier accessoire et la bande externe du pilier correspondant du diaphragme ; dans l'abdomen, il se jette sur le ganglion semi-lunaire homolatéral du plexus solaire. Le long splanchnique renferme surtout des fibres rachidiennes qui empruntent sa voie pour arriver au plexus solaire ; sur son trajet, on observe le *ganglion de Lobstein*, renflement inconstant plus commun à droite (fig. 394).

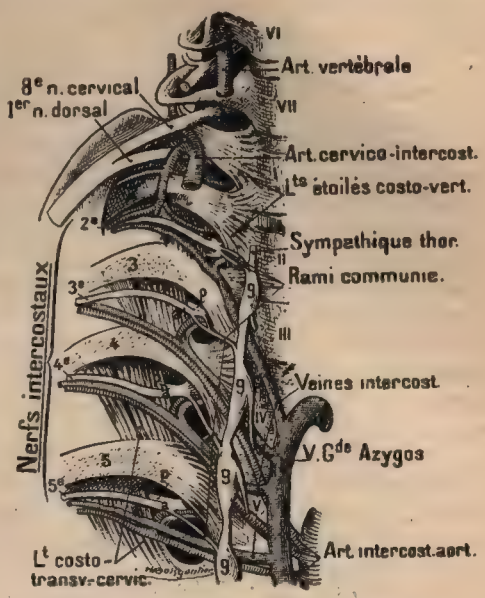

FIG. 395 (d'après une planche du Pr FARABEUF). — *Un segment du Sympathique Thoracique.*

Nerf court ou petit Splanchnique (fig. 394). — Il naît de filets émanés des 2 ou 3 derniers ganglions thoraciques, descend en dedans du diaphragme à travers le pilier accessoire au-dessous et en dehors du long splanchnique ; dans l'abdomen, il se divise en trois portions qui se rendent dans le long splanchnique, le plexus solaire, le plexus rénal.

§ 3. — Le Sympathique Lombaire.

Le cordon unissant le dernier ganglion thoracique au premier ganglion lombaire franchit le diaphragme par l'interstice qui sépare le pilier accessoire de l'arcade du psoas, ou bien traverse le pilier accessoire lui-même — au-dessous et en dehors des splanchniques. — Dans l'abdomen comme dans la poitrine, le sympathique présente une disposition segmentaire. Il est formé de ganglions — généralement 4 — reliés par des cordons intermédiaires. La chaîne lombaire descend à droite et à gauche de la colonne lombaire, au-devant de l'insertion supérieure du psoas ; la droite derrière la veine cave inférieure, la gauche derrière l'aorte abdominale.

Dans son trajet, elle fournit des rameaux anastomotiques et surtout d'importants rameaux vasculaires et viscéraux dont la tendance générale est de former des plexus touffus.

1° RAMEAUX ANASTOMOTIQUES. — Chaque ganglion lombaire est rattaché : *a*) à la branche antérieure des nerfs lombaires voisins par un ou deux rameaux communicants perdus dans l'épaisseur même du psoas ; — *b*) au ganglion sus-jacent et au ganglion sous-jacent par un cordon intermédiaire.

2° RAMEAUX VASCULAIRES ET VISCÉRAUX. — Des ganglions, les rameaux vascu-

laires se dirigent : en avant sur les artères qu'ils enlacent ; — en arrière, sur l'aorte abdominale ; s'anastomosant les uns avec les autres, ils constituent le plexus aortique abdominal.

Le PLEXUS AORTIQUE ABDOMINAL est figuré par une infinité de grosses liasses nerveuses, particulièrement serrées : en haut, où elles enlacent le tronc cœliaque — *plexus solaire* ; — en bas, sur toute l'aorte abdominale — *plexus lombo-aortique.*

A. — **Plexus Solaire ou cœliaque, cerveau abdominal** des anciens anatomistes. — Il enserre le tronc cœliaque et la mésentérique supérieure à leurs origines ; en bas, il descend jusqu'à l'émergence des artères rénales, au-devant de l'aorte, entre les capsules surrénales et la moitié supérieure des deux reins. Il est formé : 1. par de multiples branches fournies par les ganglions lombaires supérieurs, les longs et courts splanchniques ; 2. des filets abdominaux des deux pneumogastriques ; 3. des filets terminaux du nerf phrénique gauche.

Il renferme un grand nombre de ganglions ; les plus importants et les plus gros sont les deux ganglions semi-lunaires. Il donne naissance à une série de plexus secondaires s'éparpillant sur chacune des branches de l'aorte abdominale.

Le GANGLION SEMI-LUNAIRE DROIT. — Cette volumineuse masse, en croissant à bord interne concave, reçoit le grand splanchnique droit et une grosse branche du nerf pneumogastrique droit : ces nerfs en l'abordant dessinent l'ANSE MÉMORABLE DE WRISBERG, concave en haut.

Le GANGLION SEMI-LUNAIRE GAUCHE. — Un peu plus maigre que le droit auquel il fait pendant à gauche de l'aorte, il reçoit : le grand splanchnique gauche, des ramuscules du nerf phrénique gauche et du petit splanchnique gauche.

B. — **Plexus secondaires** (émanés du plexus solaire) :

α) Les PLEXUS DIAPHRAGMATIQUES INFÉRIEURS suivent les diaphragmatiques inférieures, fournissent des filets au diaphragme et à l'œsophage abdominal ;

β) Le PLEXUS CORONAIRE STOMACHIQUE enlace l'artère du même nom et fournit à la petite courbure et aux parois de l'estomac ;

γ) Le PLEXUS HÉPATIQUE accompagne l'hépatique et ses branches, fournit des filets aux canaux cholédoque, cystique et hépatique et à la veine porte ;

δ) Le PLEXUS SPLÉNIQUE fournit à la grande courbure et aux parois de l'estomac, au pancréas, à la rate ;

ε) Le PLEXUS RÉNO-GÉNITAL INTERNE enlace les artères rénales, leurs branches capsulaires et les artères génitales internes. Il fournit de nombreux filets aux capsules surrénales, aux reins et aux organes génitaux internes (testicule, épididyme chez l'homme ; ovaire, trompes, corps de l'utérus chez la femme) ;

ζ) Le PLEXUS MÉSENTÉRIQUE SUPÉRIEUR s'engage avec la mésentérique supérieure entre les deux feuillets du mésentère, donne des filets terminaux aux parois de tout l'intestin grêle et de la moitié droite du gros intestin (*plexus intra-musculaire* ou *d'Auerbach, plexus sous-muqueux* ou *de Meissner*).

C. — **Plexus Lombo-aortique.** — Il enlace l'aorte abdominale à partir des rénales ; en bas il se poursuit sur les iliaques primitives ainsi que sur toutes les artères destinées au bassin (participant ainsi à la formation du plexus hypogastrique) et au membre inférieur tout entier. — Il fournit également un plexus secondaire, le PLEXUS MÉSENTÉRIQUE INFÉRIEUR, qui suit l'artère du même nom sur toute la moitié gauche du gros intestin.

Au-devant de la bifurcation de l'aorte, le plexus lombo-aortique se divise en deux faisceaux, droit et gauche, qui embrassent les faces latéro-postérieures du rectum et jettent leur ramifications terminales dans le plexus hypogastrique.

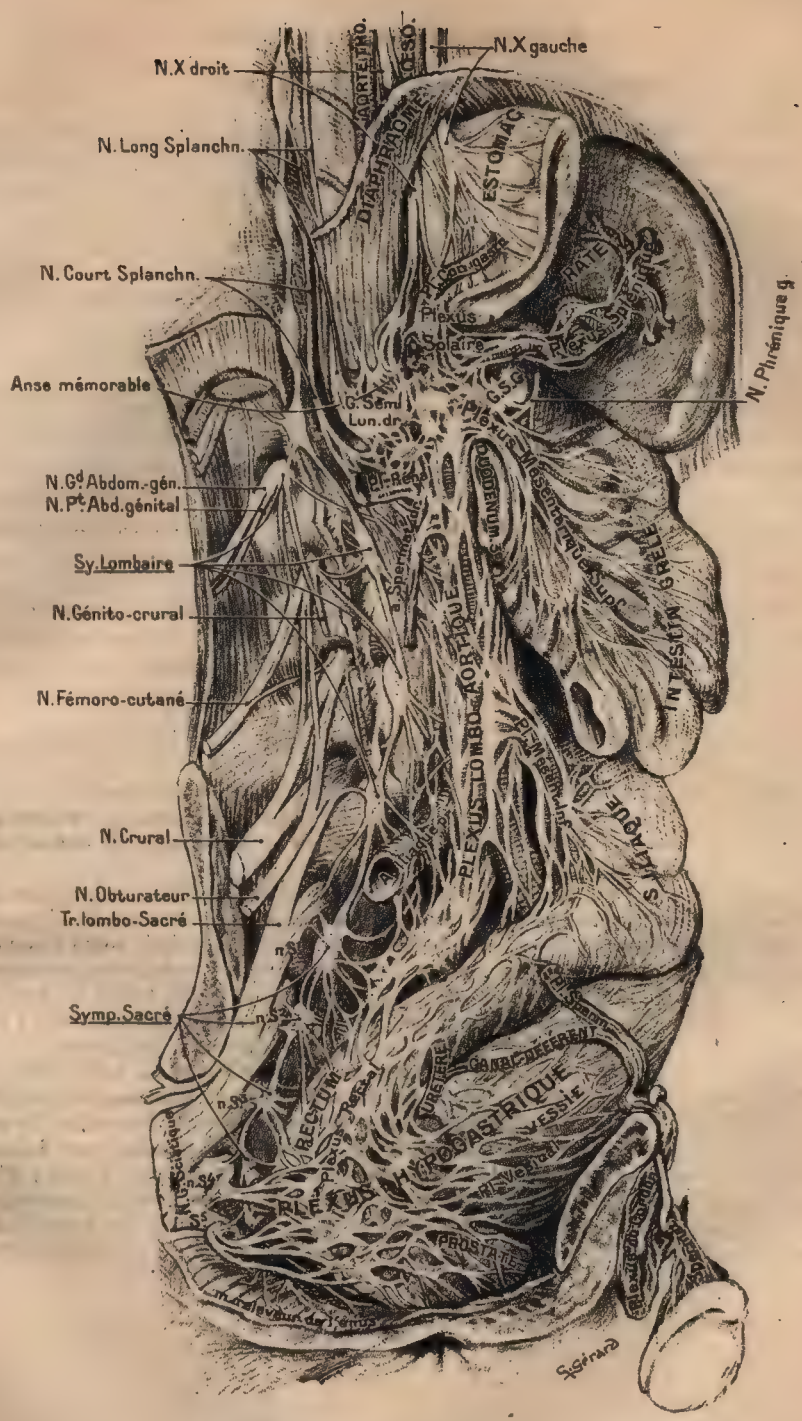

FIG. 396. — *Les portions abdominale et pelvienne du Grand Sympathique droit.*
G. S. G., Ganglion semi-lunaire gauche ; *H.*, Artère hépatique.

§ 1. — **Le Sympathique Pelvien** (fig. 396 et 962).

Dans le bassin, le sympathique est constitué par 4 ganglions sacrés et un seul ganglion coccygien. La chaîne sacrée s'applique sur la face antérieure du sacrum, en dedans des trous sacrés antérieurs. Les ganglions sont reliés entre eux et au dernier ganglion lombaire par des cordons intermédiaires. Une petite anse transversale à concavité supérieure, relie au-devant du coccyx, les deux ganglions coccygiens (fig. 1025).

1° *Rameaux anastomotiques.* — Chaque ganglion sacré est rattaché à la branche antérieure du nerf sacré voisin par un ou deux rameaux communicants.

2° *Rameaux vasculaires et viscéraux.* — Émanés de la partie antérieure des ganglions sacrés, ils se portent en avant de chaque côté du rectum, s'unissent à des filets issus du plexus sacré, de la terminaison des plexus mésentérique inférieur et lombo-aortique. L'enchevêtrement de ces branches constitue le **Plexus hypogastrique**, qui contient à la fois des nerfs de la vie animale fournis par les branches antérieures du plexus sacré (nerfs soumis à la volonté) et des nerfs de la vie organique (nerfs non soumis à la volonté). Il s'écartèle dans l'excavation, sur les côtés de la vessie (fig. 962) et du rectum chez l'homme ; sur les côtés de la vessie, du vagin, du col de l'utérus et du rectum chez la femme. Il donne naissance à de nombreux filets qui à leur tour s'anastomosent en plexus : PLEXUS HÉMORROÏDAL MOYEN, PLEXUS VÉSICAL, PLEXUS PROSTATIQUE, PLEXUS CAVERNEUX, PLEXUS SÉMINAL. Chez la femme, ces trois derniers sont représentés par le PLEXUS VAGINAL et le PLEXUS UTÉRIN.

Particularités structurales du Grand Sympathique. — Les ganglions, qu'ils appartiennent à la chaîne sympathique ou qu'ils soient répandus dans les plexus ont tous la même structure ; ils sont formés de cellules nerveuses et de fibres nerveuses.

Les CELLULES NERVEUSES sont multipolaires ; leur cylindre-axe est unique et constitue l'élément principal du cordon intermédiaire, du rameau communicant ou du rameau périphérique, vasculaire ou splanchnique.

Le *trajet de ces fibres nerveuses* varie avec leur destination : celles du cordon intermédiaire unissent deux ganglions plus ou moins éloignés de la chaîne ; — celles du rameau communicant relient les cellules ganglionnaires au nerf périphérique voisin et vont se terminer *soit autour des cellules des ganglions rachidiens voisins, soit même autour de certaines cellules de la substance grise de l'axe cérébro-spinal* (*tractus intermédio-latéral*, p. 377). — Enfin, les différentes portions du grand sympathique sont parcourues par des fibres provenant soit de l'axe cérébro-spinal, soit des nerfs périphériques de la vie animale.

Les NERFS EFFÉRENTS renferment à la fois des fibres provenant des cellules des ganglions sympathiques *et des fibres émanées de l'axe cérébro-spinal.* Les premières sont des fibres de Remak (sans myéline), les secondes sont des fibres nerveuses à myéline. On peut distinguer ces différentes fibres en : *fibres motrices,* destinées aux muscles lisses des vaisseaux (nerfs vaso-moteurs) et à certains muscles striés (cœur, pharynx, utérus) ; *fibres sécrétoires* qui vont aux glandes annexées au tube intestinal et à l'appareil génito-urinaire ; *fibres sensitives* qui se rendent : α) dans les épithéliums, entre les cellules desquels elles se terminent ; β) dans les parois des vaisseaux et organes ; γ) entre les cellules constitutives des différentes glandes.

CINQUIÈME PARTIE

LES MUSCLES, LES VAISSEAUX ET LES NERFS GROUPÉS PAR RÉGIONS (1)

CHAPITRE PREMIER

LA TÊTE (2)

Article I.

LES MUSCLES MASTICATEURS ET LE NERF TRIJUMEAU

A. — MUSCLES MASTICATEURS

Le groupe naturel des élévateurs de la mandibule est formé par 4 paires de muscles : temporaux, masséters, ptérygoïdiens internes, ptérygoïdiens externes.

§ 1. — Le Muscle Temporal ou Crotaphyte.

Large, aplati, il rayonne en éventail de la coronoïde du maxillaire inférieur à la fossé temporale dans laquelle il est bridé par une aponévrose solide.

Ses *insertions supérieures* se font : 1° par des fibres charnues, sur la ligne temporale inférieure ; sur toute la fosse temporale (en avant seulement le muscle reste séparé du malaire par de la graisse molle) ; sur les 2/3 supérieurs de la face profonde de l'aponévrose temporale ; — 2° par des fibres tendineuses, en dedans sur la crête sous-temporale de la grande aile du sphénoïde ; en dehors, sur la face interne de l'extrémité tout antérieure de l'arcade zygomatique.

Toutes les fibres charnues sont courtes (en moyenne, 4 centimètres) ; elles descendent, les antérieures verticalement, les moyennes obliquement, les postérieures horizontalement sur la gouttière de la racine transverse du zygoma, convergent sur un tendon conique puissant, large et épais, renforcé profondément par des fibres tendineuses, recouvert extérieurement par les fibres issues de l'apo-

(1) Les muscles ont été réunis en cinq groupes, correspondant assez exactement aux portions du corps que les étudiants en médecine sont appelés à disséquer : tête, cou, tronc, membre supérieur, membre inférieur. Quelque artificielle qu'elle soit, cette répartition a pour objet de rassembler en une série de chapitres les principales formations — muscles, vaisseaux artériels et veineux, nerfs — appartenant aux mêmes régions.

(2) L'étude des artères et des veines de la tête est reportée au chapitre II, p. 481 et 501.

névrose. *Le tendon principal* engaine l'apophyse coronoïde en s'insérant sur son sommet, sur son bord antérieur, sur sa face externe, et surtout sur sa face interne ; cette dernière insertion descend jusqu'auprès de l'alvéole de la dernière molaire : elle est reliée au buccinateur par la *lame musculaire buccinato-temporale* (p. 458) sous laquelle glisse le nerf buccal. — Le *faisceau profond ou sphénoïdal* descend par un faisceau accessoire distinct jusqu'à la partie supérieure de la ligne myloïdienne ; ses fibres superficielles se continuent avec les fibres les plus inférieures du buccinateur.

Fig. 397. — *Le muscle Temporal dans sa loge.*
En avant, en haut, en arrière, les lambeaux écartés de l'aponévrose temporale.

Rapports. — La face externe est recouverte : *a*) dans ses 3/4 supérieurs par l'aponévrose temporale qui la sépare des vaisseaux et nerfs temporaux superficiels ; *b*) dans son 1/4 inférieur, par l'arcade zygomatique (dont elle reste séparée par une masse graisseuse fluide communiquant avec la graisse de la joue) ; *c*) tout en bas par le masséter. — La face interne comble la fosse temporale, recouvrant les vaisseaux et nerfs temporaux profonds ; en bas, elle répond au ptérygoïdien externe, au buccinateur et à la boule graisseuse de Bichat, à l'artère maxillaire interne. — Au-devant du tendon, descendent le nerf buccal et l'artère buccale (fig. 772) ; derrière lui, passent les vaisseaux et nerfs massétérins, qui s'engagent ensuite à travers l'échancrure sigmoïde (fig. 62).

Innervation. — Trois branches profondes fournies par le nerf maxillaire inférieur (fig. 401 et 408).

Action. — Élévateur direct de la mâchoire inférieure, qu'il attire énergiquement en haut en agissant principalement sur la partie postérieure de l'apophyse coronoïde.

L'aponévrose temporale. — Épaisse, nacrée, résistante, elle forme la couverture externe de la fosse temporale. — Elle s'insère : en haut sur la double crête temporale du pariétal ; — en avant sur la crête latérale et l'apophyse orbitaire externe du frontal, le bord temporal et l'apophyse marginale de l'os malaire ; — en bas, elle se délamine en deux feuillets, superficiel et profond, qui s'attachent respectivement sur la lèvre externe et sur la lèvre interne du bord supérieur du zygoma.

Le *feuillet superficiel* se continue en bas et en dehors sur l'aponévrose massétérine. Il est lui-même recouvert : par l'aponévrose épicrânienne (p. 454), qui vient se terminer insensiblement dans la peau de la joue ; les muscles auriculaires supérieur et antérieur ; les vaisseaux et nerfs temporaux superficiels.

Le *feuillet profond* adhère intimement au muscle temporal qu'il bride dans la fosse temporale, et auquel il fournit un grand nombre de fibres d'insertions.

On trouve, entre les deux feuillets, les rameaux du nerf temporo-malaire, branche du nerf maxillaire supérieur (p. 448) et souvent l'artère temporale moyenne.

§ 2. — Le Muscle Masséter (fig. 398, 399, 401, etc.).

Court, épais, rectangulaire, couché sur la face externe du maxillaire inférieur.

il est formé de deux faisceaux superposés, distincts en arrière, intriqués en avant en fascicules inséparables :

a) Le *faisceau superficiel* se détache de l'apophyse malaire du maxillaire supérieur et des 2/3 antérieurs du bord inférieur de l'arcade zygomatique ; ses tendinets, solides, ramassés, se prolongent obliquement en arrière par de courtes fibres charnues qui vont s'insérer par des faisceaux imbriqués, les inférieurs recouvrant les supérieurs, sur l'angle de la mâchoire (portion contiguë du bord inférieur) et sur la moitié inférieure de la face externe de la branche montante ;

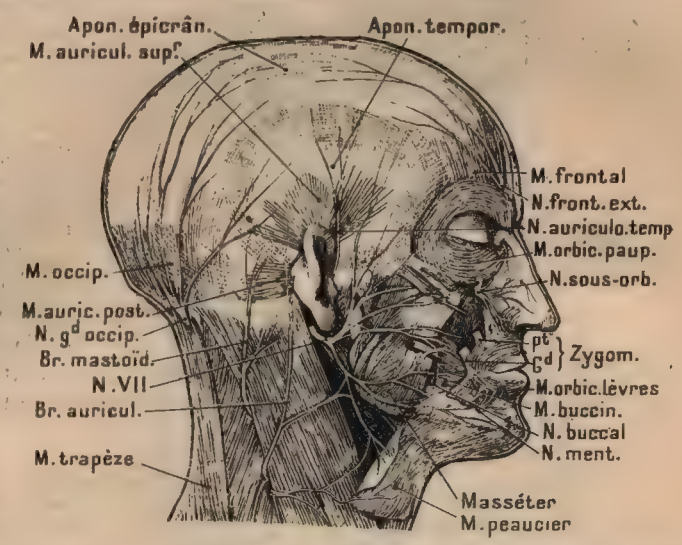

FIG. 398. — *Le Masséter et les Muscles peauciers. — Les Nerfs superficiels de la tête.*

N. VII. Nerf facial, moteur pour tous les muscles de la face. — Tous les autres nerfs sont sensitifs.

b) Le *faisceau profond* s'insère sur le bord inférieur et toute la face interne de l'arcade zygomatique ; sur le feuillet profond de l'aponévrose temporale par des fibres charnues descendant verticalement pour s'attacher après un court trajet à la face externe de la coronoïde, le bord antérieur de l'échancrure sigmoïde et la partie supérieure de la face externe de la branche montante.

Rapports. — La FACE EXTERNE est séparée par l'aponévrose massétérine des formations superficielles de la joue : parotide et son prolongement antérieur ; risorius de Santorini et partie supérieure du peaucier du cou. Elle est croisée par les filets du facial, le canal de Sténon, l'artère transversale de la face et le muscle grand zygomatique. — La FACE PROFONDE répond : en haut au tendon du muscle temporal ; à l'échancrure sigmoïde traversée par les vaisseaux et nerfs massétérins ; à une faible portion du ptérygoïdien externe. Elle recouvre : en bas, la branche montante du maxillaire ; en avant, le buccinateur dont elle est séparée par la boule graisseuse de Bichat. — Le BORD ANTÉRIEUR est côtoyé en bas par la veine faciale qui le sépare de l'artère faciale.

Innervation. — Le nerf massétérin, branche du maxillaire inférieur, se bifurque à sa face profonde.

Action. — Élévateur de la mâchoire, qu'il tire en haut et en avant.

L'aponévrose massétérine. — Mince, entourant les deux faces du muscle, envoyant des prolongements entre ses faisceaux, elle se continue en arrière avec l'aponévrose cervicale superficielle (p. 478).

§ 3. — Le Muscle Ptérygoïdien Interne.

Épais, de forme comparable au masséter, il est appliqué sur la face interne de la branche montante de la mâchoire (fig. 399, 400, 401; certaines fig. des chapitres bouche, pharynx, etc.).

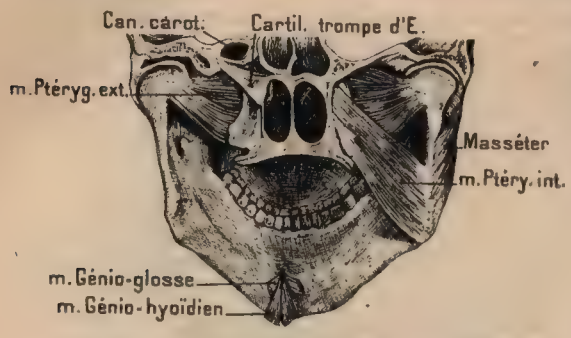

Fig. 399. — *Les muscles Ptérygoïdiens, vus d'arrière.*

Il s'insère : par une forte aponévrose sur la face externe de l'aile interne de l'apophyse ptérygoïde ; au fond de la fosse ptérygoïde, sur la face inférieure de l'apophyse pyramidale du palatin et la partie voisine de la tubérosité maxillaire. Sa masse charnue, quadrilatère, croisant en X la direction de la branche montante, descend en dehors et en arrière en s'élargissant pour se fixer par des

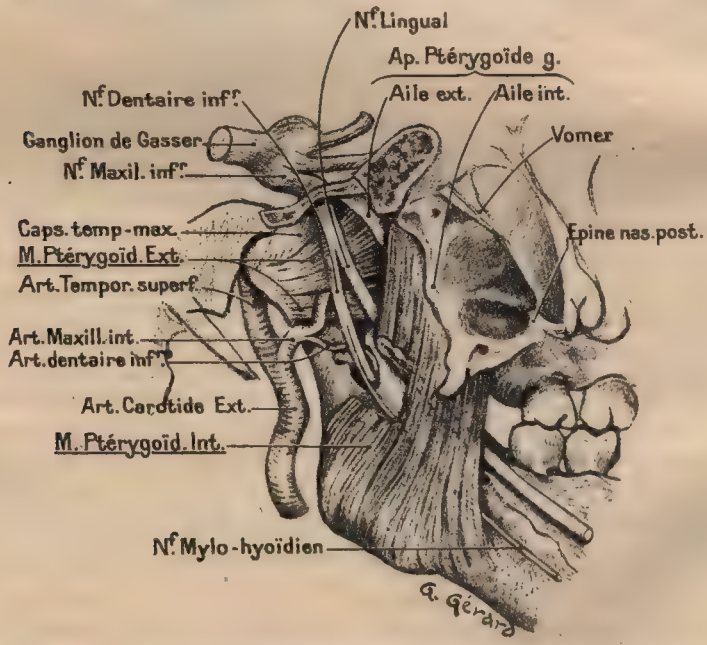

Fig. 400. — *Les muscles Ptérygoïdiens du côté gauche vus par leur face interne.* Insertions et Rapports.

fibres tendineuses solides sur les rugosités de la face interne de l'angle de la mâchoire et sur son bord inférieur.

Rapports. — La FACE ANTÉRO-EXTERNE reste séparée du ligament latéral interne de l'articulation et de la branche montante de la mâchoire par un espace

prismatique traversé par les vaisseaux et nerfs dentaires inférieurs, les nerfs lingual, mylo-hyoïdien. — La FACE POSTÉRO-INTERNE répond à l'aponévrose latérale du pharynx qui la sépare du péristaphylin externe et du constricteur supérieur ; plus bas elle forme la paroi externe de l'espace maxillo-pharyngien (voir parotide).

Innervation. — Un nerf propre (p. 450) l'aborde par sa face postérieure.

Action. — Élévateur énergique, agissant à la façon du masséter.

L'aponévrose du pérygoïdien interne. — Mince, elle entoure les deux faces du muscle ; en arrière elle se continue sur l'aponévrose cervicale superficielle (p. 478).

§ 4. — Le Muscle Ptérygoïdien Externe (fig. 399, 400, 408).

Court, épais, conique, sensiblement horizontal, il limite en dehors l'espace sous-parotidien antérieur.

Il s'attache sur le sphénoïde par deux chefs inégalement développés :

a) *l'inférieur*, plus considérable, sur toute la face externe de l'aile externe de l'apophyse ptérygoïde, sur l'apophyse pyramidale du palatin et sur la surface contiguë de la tubérosité maxillaire ; *b*) *le supérieur*, plus faible, sur la crête sous-temporale de la grande aile du sphénoïde ; ses fibres convergent directement en dehors.

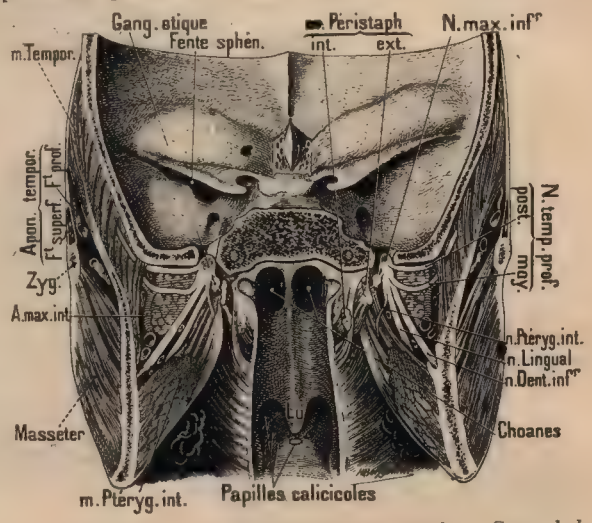

FIG. 401 (d'après une planche du Pr FARABEUF). — *Coupe de la tête — moitié antérieure — montrant les rapports des muscles masticateurs avec la base du crâne et les parois latérales du pharynx.*

Les deux chefs, d'abord indépendants, s'unissent et s'insèrent par des faisceaux fibreux dans la *fossette ptérygoïdienne* du condyle du maxillaire inférieur ; quelques fibres du chef supérieur s'insèrent sur la partie antérieure de la capsule de l'articulation temporo-maxillaire.

Rapports. — Dans l'interstice entre les deux chefs musculaires, on rencontre les veines du plexus ptérygoïdien, le nerf buccal et souvent l'artère maxillaire interne. — La FACE POSTÉRO-INTERNE répond au ptérygoïdien interne et au péristaphylin externe ; elle est croisée par les nerfs dentaire inférieur, lingual et par la corde du tympan. — La FACE ANTÉRO-EXTERNE répond à la branche du maxillaire, au muscle temporal et quelquefois à l'artère maxillaire interne. — Au-dessus de son BORD SUPÉRIEUR passent les nerfs et vaisseaux massétérins et temporaux profonds.

Innervation. — Quelques filets fournis par le nerf temporo-buccal.

Action. — La contraction d'un des deux muscles agit : en portant en avant le maxillaire du même côté, et en le tirant en même temps en dedans du côté opposé (mouvement

de diduction et de latéralité). Les deux muscles se contractant simultanément portent a mâchoire directement en avant.

La *toile celluleuse entourant le ptérygoïdien externe* est mince; elle s'épaissit un peu en arrière pour former un feuillet inter-ptérygoïdien.

B. — LE NERF TRIJUMEAU OU TRIFACIAL. — N. V. CINQUIÈME PAIRE DES NERFS CRANIENS

Le plus considérable des nerfs crâniens, est mixte: sa portion sensitive, de

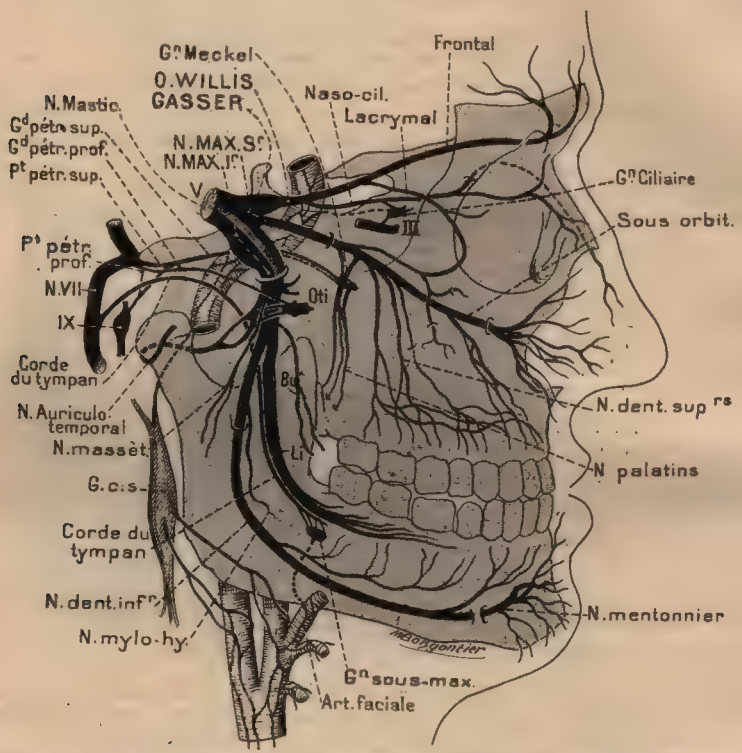

FIG. 402. — *Le nerf Trijumeau* (V.). *Vue schématique d'ensemble. Distribution et Anastomoses des trois branches.*

N. Mastic. Branche motrice (masticatrice) du maxillaire inférieur ; — *Oti.* Ganglion otique ; — *Bu.* Nerf buccal ; — *Li.* Nerf lingual côtoyé par la corde du tympan ; — *N. massét.* Nerf massétérin ; — *N. VII.* Tronc du facial ; — *IX.* Nerf glosso-pharyngien ; — *G. c. s.* Ganglion cervical supérieur du sympathique.

beaucoup la plus développée, perçoit la sensibilité du globe de l'œil, de la peau de la face et d'une partie de la tête, de la muqueuse de la bouche et des fosses nasales ; sa portion motrice préside aux mouvements des muscles masticateurs.

A. — *Les Origines du Nerf Trijumeau.*

Origine apparente. — Le trijumeau émerge sur la face ventrale de la protubérance par deux racines: l'une externe, volumineuse, *racine sensitive*, l'autre interne, petite racine ou *racine motrice* (V. fig. 304, 305).

Trajet intra-cranien. — Les deux racines se dirigent en avant et en dehors, vers le sommet du rocher ; à ce niveau, le nerf présente le *ganglion semi-lunaire ou de Gasser*, maintenu dans un dédoublement de la dure-mère (loge dite de Meckel).

Le **ganglion de Gasser** (fig. 400) est une masse ganglionnaire volumineuse, dont la forme est, pour la commodité de la description, comparable à un croissant à concavité antéro-externe ; sa convexité est abordée par la grosse racine sensitive du trijumeau ; de sa concavité, émergent les trois terminales du nerf : en dedans nerf ophtalmique de Willis, au milieu nerf maxillaire supérieur, en dehors nerf maxillaire inférieur. C'est à cette dernière branche que s'unit la racine motrice ; jusque-là indépendante, elle s'était glissée au-dessous du ganglion.

Du ganglion de Gasser se détachent également ; des filets anastomotiques pour le plexus caverneux, des filets osseux pour le sphénoïde, des filets méningés pour la dure-mère, une anastomose inconstante pour le nerf pathétique.

Origine réelle. — Il possède deux noyaux d'origine pour sa portion motrice, un noyau terminal pour sa portion sensitive.

1° Noyaux moteurs. — La portion motrice tire son origine de deux groupes cellulaires, l'un protubérantiel (noyau principal), l'autre pédonculo-protubérantiel.

a) Le *noyau principal* ou *masticateur* est profondément dans la protubérance ; de ses cellules volumineuses émanent les fibres qui se dirigent en avant et en dehors, groupées en un petit faisceau, la *racine motrice inférieure*.

b) Le *noyau accessoire* est une longue traînée de substance grise qui s'étend dans le pédoncule cérébral sur la face latérale de l'aqueduc de Sylvius et descend jusqu'à la partie supérieure de la protubérance. Ses cellules, unipolaires, envoient de haut en bas leurs cylindre-axes qui se groupent en un petit faisceau représentant la *racine motrice supérieure* du trijumeau ; elle s'unit à la racine motrice inférieure et sort avec elle de la protubérance, en dedans de la racine sensitive.

Toutes les fibres motrices du nerf trijumeau sont directes.

2° Noyau Terminal sensitif. — Le *noyau sensitif terminal*, unique, est situé dans la protubérance et le bulbe en dedans de la racine descendante. Les cellules d'origine de la portion sensitive sont situées en dehors de l'axe cérébro-spinal, *dans le Ganglion de Gasser* ; identiques à celles des ganglions spinaux, elles sont unipolaires. Leur prolongement unique se bifurque en un rameau périphérique et un rameau central. Les *rameaux périphériques* sont destinés aux trois branches du trijumeau. Les *rameaux centraux*, se comportant comme toutes les fibres des nerfs sensitifs, se bifurquent, dans l'épaisseur de la protubérance : en une *branche ascendante*, courte, *qui se termine*, par des arborisations libres *entre les cellules de la partie supérieure du noyau sensitif terminal* du trijumeau ; *en une branche descendante*, longue, qui entre dans la constitution de la *racine descendante* (*racine inférieure ou spinale* du trijumeau) qu'on peut suivre à travers la protubérance et le bulbe, jusqu'au niveau du premier nerf cervical (fig. 356, 358, et suivantes). Diminuant de volume de haut en bas, la racine descendante donne des collatérales qui se terminent librement autour des cellules du noyau adjacent, dit *noyau terminal de la racine spinale du nerf* V.

Connexions centrales du nerf trijumeau. — Les noyaux moteurs sont en relation avec les terminaisons libres des fibres collatérales et terminales provenant par la voie pyramidale des cellules motrices de l'écorce cérébrale du côté opposé (p. 416).

Des cellules du noyau terminal de la racine spinale, partent des fibres (p. 409) qui entrent dans la constitution de la voie sensitive centrale.

B. — Les Branches Terminales du Nerf Trijumeau.

§ 1. — Le Nerf Ophtalmique de Willis (fig. 403, 679).

Exclusivement sensitif, il naît de la partie antéro-interne du ganglion de

Gasser, s'engage dans le sinus caverneux (fig. 440) dont il suit la paroi externe, au-dessous du pathétique et du moteur oculaire commun. Il se divise en ses trois terminales avant de pénétrer dans l'orbite, par la fente sphénoïdale. A l'ophtalmique de Willis est annexé le ganglion ophtalmique.

Dans le sinus caverneux, il *s'anastomose* par des rameaux grêles avec le plexus carotidien du sympathique et les trois nerfs moteurs de l'œil.

Derrière l'orbite, il donne de fines collatérales méningées dont la principale est le *nerf récurrent méningé d'Arnold* (fig. 384), qui est destiné à la tente du cervelet.

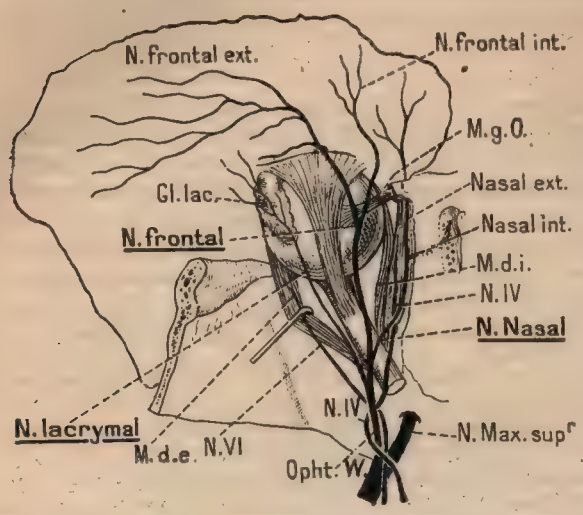

FIG. 403. — *Les branches de l'Ophtalmique de Willis*, Opht. W. —; *le Pathétique* — N. IV — *et le Moteur Oculaire Externe* — N. VI —.

M. g. O. Muscle grand oblique (N. IV); — *M. d. e.* Muscle droit externe (N. VI).

A. — **Branches terminales du Nerf Ophtalmique.** — Elles sont trois : le *frontal*, le *lacrymal*, le *nasal*.

1° **Le nerf Frontal.** — Assez volumineux, il entre, par la partie externe de la fente sphénoïdale, dans l'orbite dont il suit la paroi supérieure, immédiatement au-dessous du périoste. Il se bifurque plus ou moins précocement en deux rameaux : *a*) l'externe, NERF FRONTAL EXTERNE, sort de l'orbite par l'échancrure (ou le trou) sus-orbitaire, et donne : un filet sinusien pour le sinus frontal, des filets palpébraux pour la paupière supérieure, des filets frontaux ou supérieurs pour la peau du front ; *b*) l'interne, NERF FRONTAL INTERNE OU SUS-TROCHLÉAIRE D'ARNOLD, passe au-dessus de la poulie du muscle grand oblique et fournit la sensibilité aux portions internes de la paupière supérieure et du front.

2° **Le nerf Lacrymal.** — Ce nerf grêle entre, par la pointe de la fente sphénoïdale, dans l'orbite dont il suit la paroi externe, le long du bord supérieur du muscle droit externe, et se dirige vers la glande lacrymale. Chemin faisant, il s'anastomose : *a*) avec le pathétique (ce filet est inconstant), *b*) avec le rameau orbitaire du nerf maxillaire supérieur, contribuant ainsi à la formation du NERF TEMPORO-MALAIRE ; de l'arcade anastomotique formée par ces deux nerfs, partent des *filets pour la glande lacrymale et la conjonctive*. — La BRANCHE TERMINALE OU INTERNE DU LACRYMAL est destinée à la glande lacrymale (filets lacrymaux), à la conjonctive et à la paupière supérieure (filets palpébraux).

3° **Le nerf Nasal ou Naso-ciliaire.** — Il pénètre par l'anneau de Zinn dans l'orbite, se dirige en avant et en dedans, au-dessous du muscle droit supérieur, en dehors puis au-dessus du nerf optique, vers le trou orbitaire interne et antérieur au niveau duquel il se bifurque.

Collatérales dans l'orbite. Avant sa bifurcation, le nasal fournit : *a*) la racine longue ou sensitive du ganglion ophtalmique ; — *b*) quelques filets longs et grêles, nerfs ciliaires longs ou ciliaires directs (fig. 679), qui pénètrent dans le globe de l'œil en compagnie des nerfs ciliaires indirects, issus du ganglion ophtalmique ; — *c*) le nerf sphéno-ethmoïdal, qui par le trou orbitaire interne et postérieur atteint les cellules ethmoïdales postérieures et le sinus sphénoïdal.

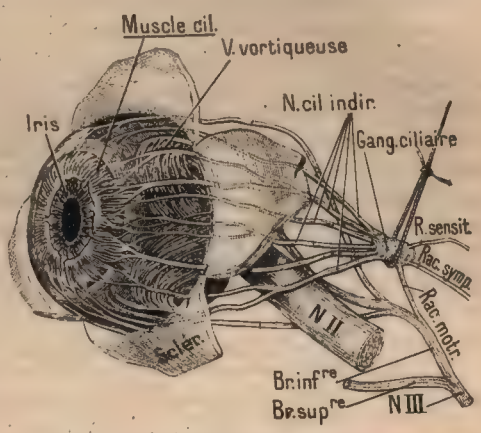

Fig. 404. — *Les Nerfs Ciliaires Indirects ; leur parcours sous la sclérotique, sur la face externe de l'uvée.*

Terminales. Des deux branches de bifurcation : *a*) l'externe, nerf nasal externe ou sous-trochléaire, passe sous la poulie du muscle grand oblique et se distribue à la peau de la racine du nez et des paupières, à la conjonctive et aux voies lacrymales (caroncule, conduits lacrymaux, sac lacrymal) ; *b*) l'interne, nerf nasal interne ou filet ethmoïdal du nasal (fig. 679), traverse le trou orbitaire antérieur et interne, passe sur la lame criblée de l'ethmoïde, traverse la fente ethmoïdale et arrive dans les fosses nasales où il se divise en deux filets : α) *l'interne* va à la muqueuse de la cloison ; β) *l'externe* donne quelques rameaux à la paroi externe des fosses nasales, puis passe sous la peau du lobule du nez (*nerf naso-lobaire*) à laquelle il donne la sensibilité.

B. — **Le Ganglion Ophtalmique** ou **Ciliaire.** — Il est *de nature sympathique.* — Il se présente sous la forme d'un petit renflement grisâtre, du volume d'un grain de millet, situé vers le fond de l'orbite, en dehors du nerf optique. Ses cellules, multipolaires, sont identiques à celles des ganglions de la chaîne sympathique.

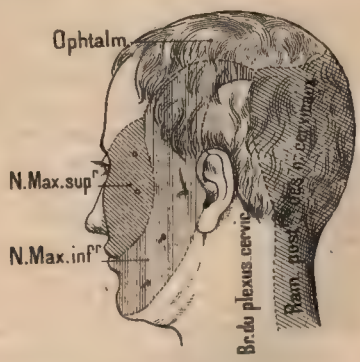

Fig. 405 et 406 (d'après une planche du Pr Farabeuf). — *Les Territoires Sensitifs de la Tête.*

On lui décrit des branches afférentes ou racines et des branches efférentes qui sont les nerfs ciliaires indirects.

1° Les **branches afférentes**, au nombre de trois, sont : *a*) une RACINE COURTE, MOTRICE, qui sort de la branche inférieure du nerf moteur oculaire commun ; *b*) une RACINE LONGUE, SENSITIVE, qui émane du nerf nasal ; *c*) une RACINE SYMPATHIQUE, qui provient du plexus carotidien dans le sinus caverneux.

2° Les **branches efférentes** forment les NERFS CILIAIRES COURTS OU CILIAIRES INDIRECTS (fig. 404) ; au nombre de cinq à dix, ils sont dirigés en avant, répartis autour du nerf optique, traversent la sclérotique, se placent entre elle et la choroïde, et se distribuent : aux enveloppes du globe (filets sensitifs dont les plus antérieurs sont destinés à la cornée), aux muscles intrinsèques de l'œil (filets moteurs destinés aux muscles ciliaire et sphincter de l'iris), aux vaisseaux (filets vasculaires, de nature sympathique), à la glande lacrymale.

Les filets moteurs du globe ne proviennent pas, comme on l'avance communément, du moteur oculaire commun, mais bien des cellules sympathiques du ganglion lui-même.

§ 2. — Le Nerf Maxillaire Supérieur.

Comme l'Ophtalmique de Willis, le Maxillaire Supérieur est exclusivement sensitif, tant par ses collatérales propres que par les branches émanant du ganglion de Meckel qui lui est annexé. Né du ganglion de Gasser, entre l'ophtalmique et le maxillaire inférieur, il sort du crâne par le trou grand rond, traverse obliquement l'arrière-fond de la fosse ptérygo-maxillaire, pénètre dans le canal sous-orbitaire qu'il parcourt, et sort par le trou sous-orbitaire pour s'épanouir en un pinceau de terminaisons nerveuses : les *nerfs sous-orbitaires*, destinés à la peau et à la muqueuse de la joue, du nez et de la lèvre supérieure.

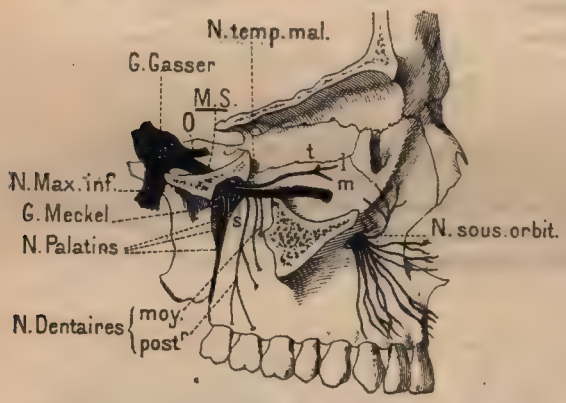

FIG. 407. — *Le Nerf Maxillaire Supérieur* — M. S. — *Distribution schématique.*

t. m. Branches temporale et malaire du temporo-malaire et anastomose avec le lacrymal, *l.*

Sa description comprend deux parties : 1° celle du tronc lui-même avec ses collatérales et ses terminales ; 2° celle du ganglion sphéno-palatin ou de Meckel, avec ses branches afférentes et efférentes.

A. — Branches du Nerf Maxillaire Supérieur.

1° **Branches collatérales.** — Ce sont : *a*) le RAMEAU MÉNINGÉ MOYEN qui, né dans le crâne, va à la dure-mère ; *b*) le RAMEAU ORBITAIRE qui pénètre dans l'orbite par la fente sphéno-maxillaire, longe sa paroi externe et s'anastomose avec le nerf lacrymal ; il forme avec lui le NERF TEMPORO-MALAIRE qui passe dans le canal creusé dans l'os malaire, s'y bifurque et va donner la sensibilité à la peau de la tempe et de la pommette ; *c*) les NERFS SPHÉNO-PALATINS, au nombre

de deux ou trois ; ils se détachent du nerf dans la fosse ptérygo-maxillaire, et après un court trajet verticalement descendant abordent le ganglion de Meckel par sa face externe, constituant sa racine longue : Cunéo décrit un seul nerf sphéno-palatin, qui s'épanouirait au-dessous du ganglion de Meckel en les rameaux habituellement décrits comme branches efférentes du ganglion, et qui n'abandonnerait à celui-ci qu'un nombre très peu considérable de fibres ; *d*) les NERFS DENTAIRES POSTÉRIEURS ET SUPÉRIEURS (fig. 787), qui se portent en bas sur la tubérosité maxillaire, paocourent les canaux creusés dans la paroi externe du sinus maxillaire et se distribuent aux molaires supérieures, à leurs gencives, à l'os maxillaire supérieur et au sinus maxillaire ; *e*) le NERF DENTAIRE ANTÉRIEUR, qui s'anastomosant avec les nerfs précédents constitue le *plexus dentaire* ; né dans le canal sous-orbitaire, il descend dans une étroite gouttière creusée dans la paroi externe du sinus maxillaire, et se distribue à la canine et aux incives supérieures, ainsi qu'aux gencives correspondantes à ces dents (voir nerfs des dents).

2° **Branches terminales.** — Au trou sous-orbitaire, le nerf sous-orbitaire se divise en un grand nombre de terminales destinées : à la conjonctive et à la peau de la paupière inférieure (filets palpébraux), à la peau et à la muqueuse de la lèvre supérieure (filets labiaux supérieurs), à la peau de l'aile du nez (filets nasaux). Ces filets terminaux, s'anastomosant avec les terminales de la branche temporo-faciale du facial (p. 463), forment le *plexus sous-orbitaire*.

B. — **Le Ganglion Sphéno-palatin ou de Meckel.** — Il est de nature sympathique. Grisâtre, du volume d'une lentille, situé tout en haut de la fosse ptérygo-maxillaire, ses cellules multipolaires sont identiques à celles des ganglions de la chaîne sympathique.

1° Ses **branches afférentes ou racines** le mettent en relation avec les nerfs des Ve, VIIe et IXe paires et avec le sympathique. Ce sont :

Les NERFS SPHÉNO-PALATINS mentionnés plus haut ; le NERF VIDIEN, formé α) de fibres sympathiques provenant du plexus carotidien ; β) de fibres sensitives provenant de l'intermédiaire de Wrisberg par le nerf grand pétreux superficiel (p. 461) et du rameau de Jacobson (voir glosso-pharyngien) par le nerf grand pétreux profond. — *Les racines du ganglion de Meckel sont exclusivement sensitives et sympathiques.*

2° Ses **branches efférentes** portent la sensibilité aux fosses nasales, au palais et à la partie supérieure du pharynx. Ce sont : *a*) le NERF PHARYNGIEN DE BOCK OU PTÉRYGO-PALATIN, qui se dirige en arrière à travers le conduit ptérygo-palatin et donne la sensibilité à la partie supérieure du pharynx et à la trompe d'Eustache ; — *b*) les NERFS NASAUX SUPÉRIEURS ; ils descendent verticalement dans les fosses nasales par le trou sphéno-palatin, et s'y divisent : α) en *rameaux externes* qui vont à la muqueuse du méat supérieur et des cornets supérieur et moyen, de la voûte et de la paroi latérale du pharynx ; β) en *rameaux internes*, qui se répartissent dans la muqueuse de la cloison ; de ces derniers, il faut mentionner à part un filet plus gros, le NERF NASO-PALATIN DE SCARPA, dirigé obliquement en avant et en bas, qui se termine dans la muqueuse de la partie antérieure de la voûte palatine ; — *c*) les FILETS ORBITAIRES destinés à la paroi externe de l'orbite, aux cellules ethmoïdales postérieures et au sinus sphénoïdal ; — *d*) les NERFS PALATINS. Au nombre de trois, ils descendent dans le canal palatin postérieur ; α) le *nerf palatin antérieur* va aux muqueuses de la voûte et du voile du palais, des méats moyen et inférieur, du cornet inférieur, du sinus maxillaire ; β) le *nerf palatin moyen* à la muqueuse des amygdales et des piliers du pharynx ; γ) le *nerf palatin postérieur* aux deux faces du voile du palais.

§ 3. — Le Nerf Maxillaire Inférieur ou Mandibulaire.

Le Maxillaire Inférieur, branche la plus volumineuse du trijumeau, est un nerf mixte, formé par la réunion de la branche motrice ou masticatrice et de la 3e branche sensitive qui naît du ganglion de Gasser en dehors et au-dessous du nerf maxillaire supérieur. Il préside aux mouvements volontaires des muscles de la mastication et de quelques muscles de la région sus-hyoïdienne, donne la sensibilité à la peau de la tempe et de la joue, et à une partie des muqueuses linguale et buccale.

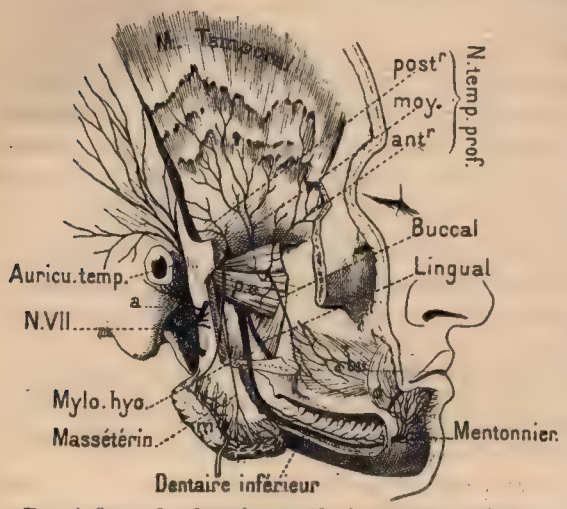

Fig. 408. — *Les branches du Nerf Maxillaire Inférieur.*

L'auriculo-temporal (*auricu. temp.*) s'anastomose par les rameaux (*a*) avec le facial (*N. VII*) dont les deux branches sont coupées au ras du maxillaire inférieur ; — *p. e.* Muscle ptérygoïdien externe ; — *m.* Muscle masséter ; — *bu.* Muscle buccinateur ; — *o.* Muscle orbiculaire des lèvres.

Il sort du crâne par le trou ovale, côtoyé par l'artère petite méningée, après avoir fourni un *rameau récurrent méningé*. Il se divise presque tout de suite en ses 7 branches terminales.

Au nerf mandibulaire est annexé le ganglion otique ou d'Arnold.

A. — **Branches terminales du Nerf Maxillaire Inférieur.** — Ce sont :

1. Le nerf temporo-massétérin ; il passe à travers l'échancrure sigmoïde du maxillaire inférieur (fig. 62) et se termine dans la face profonde du masséter ; dans son trajet, il donne un filet à l'articulation temporo-maxillaire et fournit le *nerf temporal profond postérieur* (pour la partie postérieure du muscle temporal) ;

2. Le nerf temporal profond moyen qui se distribue à la face profonde du muscle temporal (partie moyenne) ;

3. Le nerf du muscle ptérygoïdien interne ; accolé d'abord au ganglion otique auquel il abandonne des filets, il se divise en ses 3 terminales : *nerf du muscle ptérygoïdien interne* qui aborde son muscle par sa face postérieure, *nerf du muscle péristaphylin externe, nerf du muscle interne du marteau.* Ces deux derniers semblent souvent provenir directement du ganglion otique :

4. Le nerf temporo-buccal ; né en dessous du trou ovale, il se porte en bas, en avant et en dehors, passe entre les deux chefs du muscle ptérygoïdien externe, auquel il laisse quelques filets, et se bifurque en ses deux branches terminales : *a*) Le *nerf temporal profond antérieur*, rameau supérieur, temporal, moteur, se rend à la face profonde du muscle temporal (partie antérieure). *b*) Le *nerf buccal* (fig. 772, reportée à l'article joue), rameau inférieur, exclusivement sensitif, descend en avant et en dehors, plus ou moins contigu à l'artère maxillaire interne ; il s'applique sur la face profonde du faisceau sphénoïdal du tem-

poral, puis le long du bord antérieur du tendon de ce muscle qu'il perfore quelquefois. Côtoyé par l'artère buccale (p. 493), sa satellite, il s'engage en dedans, puis au-dessous de la boule de Bichat, dont le sépare la lame intermusculaire buccinato-temporale (p. 458), glisse sur la face externe du buccinateur. Il se termine par deux branches qui s'épanouissent : l'externe dans la profondeur de la peau de la joue (*filets jugaux*), l'interne dans la muqueuse buccale (*filets buccaux*) qui percent le buccinateur à travers de petites boutonnières musculaires, mais ne lui fournissent aucun ramuscule. Les rameaux terminaux semblent anastomosés avec des filets voisins des nerfs sous-orbitaire, lingual et facial.

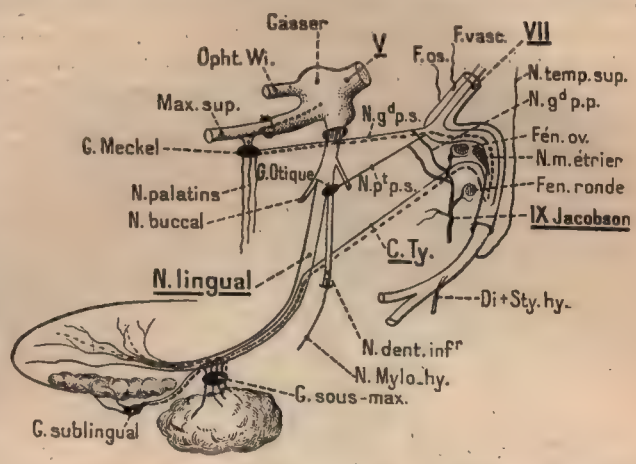

FIG. 409. — *Les Anastomoses entre les nerfs Trijumeau* V, *Facial* VII, *et Glosso-pharyngien* (IX Jacobson). — En pointillé, schéma des fibres gustatives allant du nerf V à la corde du tympan, *C. Ty.*

N. g^d p. p., *N. g^d p. s.* N. grand pétreux profond et superficiel ; — *N. p^t p. s.* N. petit pétreux su- perficiel ; — *F. vasc.*, *F. os.* Filets vasculaires et osseux.

5. LE NERF DENTAIRE INFÉRIEUR. Cette branche, volumineuse, descend en arrière et en dehors du nerf lingual, passe entre les deux muscles ptérygoïdiens, puis entre le ptérygoïdien interne et la face interne de la branche montante du maxillaire ; après avoir fourni le *rameau mylo-hyoïdien* (fig. 400, 410), destiné aux muscles mylo-hyoïdien et digastrique, ventre antérieur, elle s'engage dans le canal dentaire du maxillaire inférieur, et y abandonne des collatérales, les *rameaux dentaires inférieurs et postérieurs*, destinés aux racines des molaires et à leurs gencives. — Ses terminales sont : *le nerf mentonnier* qui sort par le trou mentonnier ; il donne à la peau et à la muqueuse de la lèvre inférieure des filets s'anastomosant avec des filets du facial pour former le plexus mentonnier ; *le nerf incisif* qui donne la sensibilité aux racines de la canine et des incisives inférieures et à leurs gencives.

Les cinq premières terminales du nerf mandibulaire sont mixtes ; les deux autres, nerf auriculo-temporal et lingual sont exclusivement sensitives. —

6. LE NERF AURICULO-TEMPORAL OU TEMPORAL SUPERFICIEL. Il naît en arrière du nerf maxillaire inférieur par deux racines entre lesquelles passe l'artère méningée moyenne, et pénètre dans la parotide ; contournant le col du condyle, il monte vers la tempe dans la peau de laquelle il se termine. Dans son trajet, il s'anastomose : α) avec le ganglion otique qui lui envoie plusieurs filets provenant du nerf glosso-pharyngien par l'intermédiaire du nerf petit pétreux superficiel (voir VIIe et IXe paires) et qui sont quelquefois décrits comme racine sensitive du ganglion otique ; β) avec le nerf facial, par un à trois filets volumineux émanés de la branche temporo-faciale, au voisinage du col du condyle.

7. Le nerf lingual (fig. 400, 410, 801). Encore appelé petit hypoglosse, il descend, volumineux, entre les deux muscles ptérygoïdiens, puis entre le ptérygoïdien interne et la branche montante du maxillaire; décrivant une longue courbe à concavité antéro-supérieure, il passe sur les côtés de la langue, entre la muqueuse du plancher de la bouche et le muscle mylo-hyoïdien, est surcroisé par le canal de Wharton, et se termine sous la muqueuse des 2/3 antérieurs de la langue, portion à laquelle il fournit sa sensibilité spéciale.

Dans son trajet, il s'anastomose avec différents nerfs voisins: α) le dentaire inférieur qui lui est contigu pendant une partie de son parcours; β) le facial, par la **corde du tympan**, qui lui apporte, par le nerf petit pétreux profond, des fibres gustatives et sécrétoires provenant du nerf glosso-pharyngien (voir nerf facial; un certain nombre des fibres que la corde du tympan envoie au nerf lingual se rendent au ganglion sous-maxillaire annexé au nerf lingual, par quelques filets émanés du nerf sur la face externe de la glande sous-maxillaire); γ) quelques branches terminales du grand hypoglosse qui, s'unissant aux terminales du lingual, constituent des arcades à concavité postérieure, sur la face externe du muscle hyo-glosse; δ) le nerf mylo-hyoïdien (anastomose inconstante).

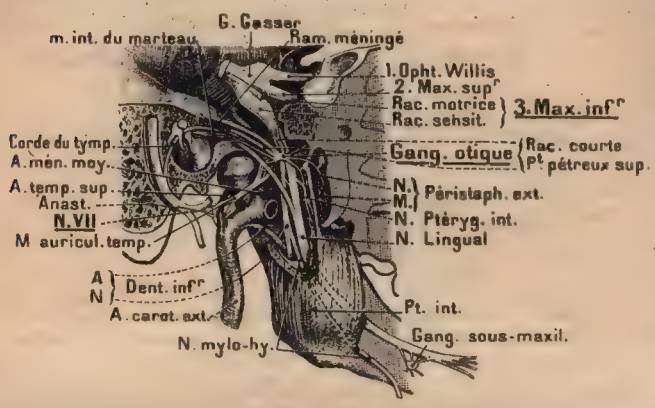

Fig. 410 (Sébileau, un peu modifiée). — *Les Organes de l'espace sous-parotidien antérieur; principalemen le ganglion otique et les branches du Nerf Maxillaire Inférieur.*

Le nerf du muscle interne du marteau est bien visible entre la corde du tympan et le nerf petit pétreux superficiel.

Par ses fibres terminales, le **nerf lingual se comporte comme un véritable nerf sensoriel.** Il fournit à la fois: la sensibilité générale et la sensibilité gustative aux 2/3 antérieurs du dos de la langue; cette sensibilité spéciale semble devoir être rapportée aux fibres de l'intermédiaire de Wrisberg transmises au lingual par la corde du tympan.

B. — **Le Ganglion Otique ou d'Arnold.** — C'est un petit renflement accolé à la face interne du nerf maxillaire inférieur, au-dessous du trou ovale. On lui décrit des branches afférentes ou racines et des branches efférentes:

1° Ses **branches afférentes** sont: une racine courte, fournie par le nerf mandibulaire; sa nature n'est pas déterminée; une racine longue, formée par l'anastomose du nerf petit pétreux superficiel et du nerf petit pétreux profond qui amène au ganglion des fibres motrices provenant du nerf facial et des fibres sensitives provenant du glosso-pharyngien; une racine sympathique, émanée du plexus sympathique qui entoure l'artère méningée moyenne;

2° Ses **branches efférentes** sont mal connues; elles passeraient par plusieurs filets dans le nerf du ptérygoïdien interne et se rendraient par son entremise dans le muscle interne du marteau et dans le muscle péristaphylin externe.

B'. — **Le Ganglion Sous-maxillaire** (fig. 410). — C'est un petit renflement de nature sympathique, placé au-dessus du prolongement antérieur de la glande sous-maxillaire, relié au nerf lingual par quelques filets nerveux provenant de la corde du tympan, et au plexus sympathique qui entoure l'artère faciale.

Ses **branches efférentes** sont : α) des *filets pour la glande sous-maxillaire*, intervenant dans ses phénomènes de sécrétion ; β) *le rameau pharyngé*, qui remonte sur la paroi du pharynx jusqu'au bord supérieur du constricteur supérieur (Jalifier, 1913).

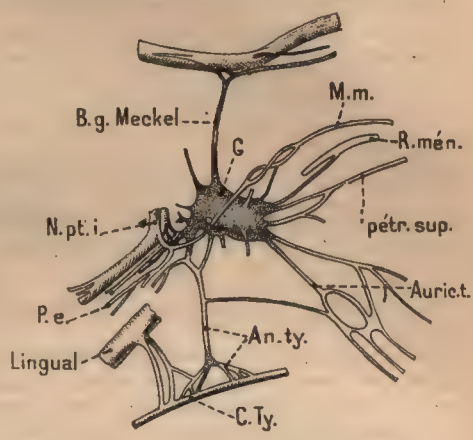

Fig. 411 (Macalister). — *Le Ganglion Otique* — G. *M. m.* Branche du muscle interne du marteau ; — *N. pt. i.* Nerf ptérygoïdien interne ; — *P. e.* Branches du péristaphylin externe ; — *C. ty.* et *An. ty.* Corde du tympan et ses anastomoses.

B'. — **Le Ganglion sublingual** (inconstant). — C'est une tout petite formation sympathique placée sur la face externe de la glande sous-maxillaire, au-dessous du nerf lingual qui lui abandonne de grêles filets émanés de la corde du tympan ; ses rameaux efférents sont destinés à la glande sous-maxillaire.

Indications pratiques. — Sicard — 1908 — précisant son excellente méthode des injections d'alcool contre la névralgie faciale — a indiqué très exactement les **repères des principales branches du trijumeau** (fig. 412).

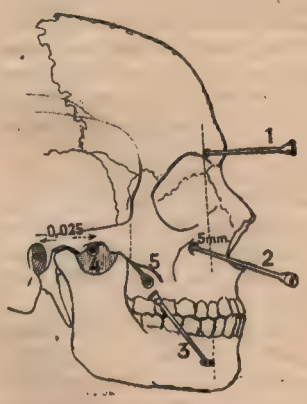

Fig. 412. — *Repérage des trous :* 1, *sus-orbitaire* ; 2, *sous-orbitaire* ; 3, *mentonnier* ; 4, *ovale* ; 5, *grand rond.*

A. — Groupe superficiel.

1. *Canal sus-orbitaire et son nerf.* — Perceptible à l'union du 1/2 interne et des 2/3 externes du rebord orbitaire. Piquer à un centimètre de profondeur le long de la voûte de l'orbite.

2. *Canal sous-orbitaire et son nerf.* — A 5 mm. en dehors de la verticale tombant du trou sus-orbitaire, enfoncer à 5 mm., très obliquement en haut en dehors et en arrière en couchant l'aiguille sur l'aile du nez.

3. *Trou mentonnier et son nerf.* — Diriger l'aiguille obliquement de haut en bas et de dehors en dedans, à 15 mm. au-dessous de l'interstice séparant les deux prémolaires.

B. — Groupe profond.

4. *Trou ovale et nerf maxillaire inférieur.* — Avec un compas à pointes mousses, mesurer 25 mm. en avant de la paroi antérieure du méat auditif osseux. « On est ainsi à l'aplomb du trou ovale ». Piquer sous l'arcade zygomatique, perpendiculairement, à la profondeur de 4 centimètres. « On ne traverse que la peau et les muscles masséter et ptérygoïdien externe. Les organes dangereux, artères transverse de la face, maxillaire interne et veines correspondantes sont situées plus bas. L'artère méningée moyenne est plus en arrière » (Lévy et Baudoin).

5. *Trou grand rond et nerf maxillaire supérieur.* — Prolonger le bord postérieur de

l'apophyse orbitaire du malaire jusqu'au bord inférieur du zygoma. En ce point, au ras de l'arcade, piquer très légèrement en arrière et un peu en haut, à 5 centimètres de profondeur pour atteindre, dans la fosse ptérygo-maxillaire l'émergence du nerf. J'ai maintes fois vérifié les chiffres sur le cadavre et opéré sur le vivant toujours avec succès complet. — Les repères de Sicard sont parfaits.

Article II.

LES MUSCLES PEAUCIERS DE LA TÊTE ET LE NERF FACIAL

A. — MUSCLES PEAUCIERS DU CRANE ET DE LA FACE

La voûte du crâne est recouverte par l'aponévrose épicrânienne, qui est en relation à sa périphérie avec des muscles peauciers : le muscle occipital, les muscles auriculaires, le muscle frontal. Elle forme avec eux le *digastrique occipito-frontal.*

Les peauciers de la face, muscles de l'expression, se répartissent autour des orbites, du nez extérieur et de la bouche : tous ils présentent une insertion fixe sur le squelette, une insertion mobile à la face profonde de la peau du visage.

Ce sont : le sourcilier ; — l'orbiculaire des paupières ; — le pyramidal ; — les releveurs — superficiel et profond — de l'aile du nez et de la lèvre supérieure ; — le dilatateur de la narine ; — le transverse du nez ; — le myrtiforme ; — les grand et petit zygomatiques ; — le risorius de Santorini ; — le canin ; — l'orbiculaire des lèvres ; — le triangulaire des lèvres ; — le carré et la houppe du menton.

A leur description, on joint habituellement celle du muscle buccinateur qui appartient en réalité à la partie tout supérieure de l'appareil digestif.

§ I. — L'aponévrose Épicrânienne et le Digastrique Occipito-Frontal.

Le muscle occipito-frontal recouvre toute la voûte du crâne ; compris d'avant en arrière entre les arcades orbitaires et la ligne occipitale supérieure, latéralement entre les lignes temporales supérieures, il forme un digastrique dont le tendon intermédaire — aponévrose épicrânienne — tendu en arrière par l'occipital, en avant par le frontal, est uni latéralement aux muscles auriculaires.

a) Le **Muscle Occipital**, chef postérieur du digastrique, est formé de deux parties séparées sur la ligne médiane, insérées en arrière au-dessus du tiers externe de la ligne courbe occipitale supérieure, remontant un peu en dehors pour s'attacher sur l'aponévrose épicrânienne, s'étendant souvent jusque sur l'os temporal. La hauteur des fibres pâles qui le constituent est moindre de moitié que celles du muscle frontal. Sa portion auriculaire peut aller jusqu'à la conque du pavillon de l'oreille.

b) L'**Aponévrose Épicrânienne** est une lame fibreuse blanche, large, plate, tendue entre les lames musculaires et bridée par elles. Épaisse au centre, elle s'amincit à la périphérie ; ses faisceaux ont pour la plupart une direction sagittale, mais sont renforcés par des tendinets obliques d'insertion occipitale, et par des fascicules transversaux émanés des muscles auriculaires.

Tout à fait en arrière, elle se prolonge entre les deux parties de l'occipital par une languette qui s'attache directement sur la protubérance occipitale externe.

Sur les régions temporales du crâne, les prolongements qu'elle envoie superficiellement se réduisent à des toiles celluleuses sus-jacentes à l'aponévrose temporale, se continuant jusque dans le tissu cellulo-graisseux de la joue, après avoir passé au-dessus de l'arcade zygomatique. Les MUSCLES AURICULAIRES, minces et délicats (voir pavillon de l'oreille), sont en relation avec les muscles occipital et frontal par l'entremise d'une lame musculaire, (tellement fine qu'il faut souvent le microscope pour la découvrir), le muscle *auriculo-temporal* de Cruveilhier qui s'étale en éventail en trois ordres de faisceaux : α) les postérieurs, verti-

caux, confondus avec l'auriculaire postérieur; β) les inférieurs avec l'auriculaire supérieur; γ) les moyens, obliques en haut et en avant, allant se perdre dans la portion frontale du digastrique épicrânien en formant le *muscle temporal superficiel.*

c) Le **Muscle Frontal,** chef antérieur du digastrique, part du bord antérieur de l'aponévrose pour former sur chaque moitié du front une lame mince, quadrilatère, aplatie, plus large et deux fois plus haute que l'occipital, qui descend s'insérer à la face profonde de la peau du sourcil. Il se continue par un fascicule peu distinct, le *muscle pyramidal,* jusqu'à la racine du nez.

[**Superposition des plans de la région occipito-frontale.** — De la superficie à la profondeur, on rencontre sur les os de la voûte crânienne :

1° *La peau* très épaisse et d'autant plus qu'on va du front vers la nuque ; très riche en follicules pileux des cheveux et en glandes sébacées placées superficiellement, elle possède de riches réseaux vasculaires ; — 2° la *couche cellulo-graisseuse sous-cutanée,* qui fait *adhérer le derme à l'aponévrose* épicrânienne ; avec elle, elle forme une couche d'épaisseur sensiblement égale à celle des os du crâne ; elle contient une certaine quantité de graisse, et LES GROS VAISSEAUX SUPERFICIELS MAINTENUS BÉANTS par des cloisons qui l'unissent à la couche sous-jacente ; — 3° la *couche musculo-aponévrotique,* figurée par le digastrique occipito-frontal ; les vaisseaux adhèrent à sa face supérieure, et restent béants à la coupe ; — 4° une couche de *tissu conjonctif* extrêmement lâche qui permet les glissements très étendus du cuir chevelu sur le crâne ; — 5° le *périoste,* partout continu, et peu adhérent aux os du crâne sous-jacents, sauf au niveau des sutures ; il est très peu vasculaire.]

Action de l'Occipito-Frontal. — Dans les cas assez rares où il peut se contracter par la volonté, l'*occipital* tire en arrière l'aponévrose épicrânienne et le pavillon de l'oreille par l'intermédiaire de l'auriculaire postérieur. — Le plus souvent, le digastrique agit en prenant son point fixe sur l'occipital et sa contraction se limite à celle du frontal. Le *frontal* tire de bas en haut la peau du sourcil, qu'il élève en produisant sur la peau du front des plis transversaux, concentriques à la peau du sourcil. Sa contraction moyenne exprime l'attention ; sa contraction plus forte, l'étonnement. Dans certains cas, il peut être assez puissant pour faire glisser, par l'intermédiaire de l'aponévrose, le cuir chevelu qui se meut alternativement d'avant en arrière et d'arrière en avant et par des soulèvements transversaux qui déterminent à distance la mobilisation légère des pavillons de l'oreille.

§ 2. — Les Muscles Peauciers du sourcil et des paupières.

(*Sourcilier, Orbiculaire, Pyramidal.*)

Les deux premiers sont décrits avec les membranes de protection du globe de l'œil.

Le Muscle Pyramidal. — Plus ou moins confondu avec le frontal, il figure une petite lame de fibres verticales courtes, allant du bord inférieur des os nasaux et des cartilages latéraux du nez à la face profonde de la peau de l'espace intersourcilier.

Il abaisse la tête du sourcil, donnant à la face une expression de dureté et de menace.

Le *sourcilier* traduit par sa contraction, la souffrance, la douleur, la colère.

L'*orbiculaire des paupières* agit par sa portion exorbitaire, partie supérieure, pour exprimer la réflexion un peu pénible, la préoccupation ; par sa partie inférieure, pour compléter l'expression du rire.

§ 3. — Les Muscles du nez extérieur.

Ils se superposent sur deux plans :

1° DANS LE PLAN SUPERFICIEL :

a) Le **Muscle Releveur commun externe — ou superficiel — de l'aile du nez et de la lèvre supérieure.** — Il va de l'apophyse frontale du maxillaire supérieur à la peau du sillon de l'aile du nez et à la lèvre supérieure où ses fibres se confondent avec celle de l'orbiculaire des lèvres. — Il dilate la narine en élevant l'aile du nez et la partie supérieure du sillon naso-labial, donnant à la physionomie l'expression de sanglotter, de pleurer à chaudes larmes.

b) Le **Muscle Dilatateur de la narine ou musculus alæ.** — Rudimentaire, couché sur la partie inférieure de l'aile du nez, il renforce (?) l'action du releveur superficiel.

2° Dans le plan profond :

a) Sous la joue : le **Muscle Releveur commun interne — ou profond.** — Étendu du rebord orbitaire inférieur à la lèvre supérieure. — Élevant la lèvre supérieure et la partie moyenne du sillon naso-labial, son action, inverse de celle du grand zygomatique, produit l'expression de la tristesse pouvant aller jusqu'aux larmes.

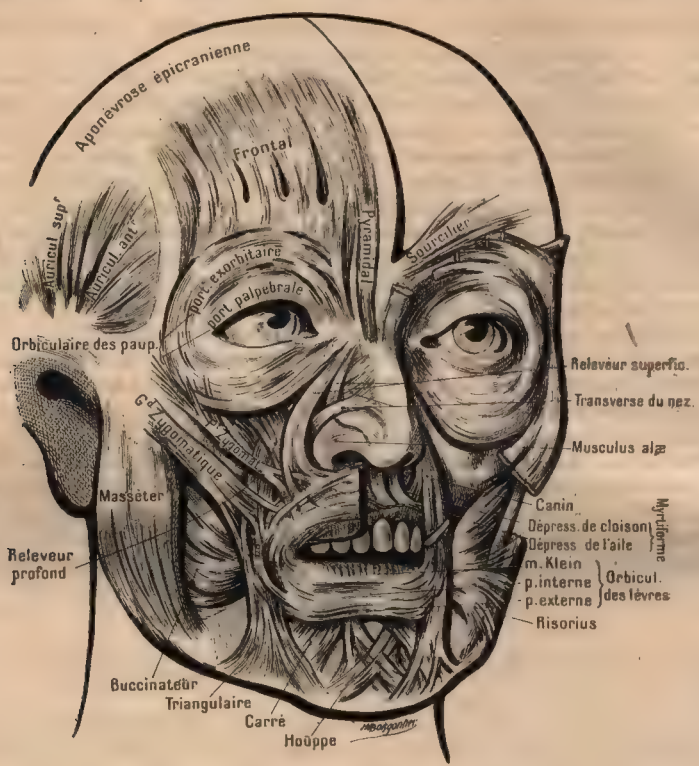

Fig. 413. — *Les Muscles Peauciers de la face.*

b) Sur le dos du nez : le **Muscle Transverse ou Triangulaire du nez.** — Attaché à la peau de la joue, ses fibres remontent transversalement pour atteindre le dos du nez où, par une mince aponévrose, elles se continuent avec celles du transverse opposé. — Pour agir, le muscle, prenant son point fixe sur l'aponévrose, élève la peau de la joue et du nez, produisant des plis transversaux qui donnent l'expression de lubricité (Duchenne).

c) Dans la profondeur de la lèvre supérieure : le **Muscle Myrtiforme.** — Étalé sous la muqueuse labiale, il remonte s'insérer : α) dans la fosse myrtiforme ; β) à la sous-cloison (portion interne ou dépresseur de la cloison) ; γ) à la partie postérieure de l'aile du nez (dépresseur de l'aile du nez).

Pour Zuckerkandl, le transverse et le myrtiforme sont les deux parties d'un même muscle, le **Nasal.**

§ 4. — Les Muscles des joues.

Ainsi que ceux des lèvres et du menton, ils rayonnent autour de l'orifice buccal en entremêlant leurs fibres avec celles de l'orbiculaire, sur ses deux faces.

a) Le **Muscle Grand Zygomatique.** — Élévateur oblique externe de la commissure des lèvres, il s'étend de la tubérosité malaire à la commissure, partie à la peau, partie à la muqueuse. — Tirant la commissure en haut et en dehors, il élargit la fente buccale, expression franche de la gaieté, du rire.

b) Le **Muscle Petit Zygomatique.** — Faisceau grêle inconstant, il descend au-devant du précédent et en bas confond ses fibres avec celles du releveur commun profond.

c) Le **Muscle Risorius de Santorini.** — Éventail musculaire mince, superficiel, triangulaire à base postérieure, il s'étale au-dessus des fibres faciales du peaucier du cou, avec lesquelles il est plus ou moins confondu, de l'aponévrose parotidienne à la commissure. — Sa contraction produit l'expression du rictus, du rire forcé ou du ricanement.

d) Le **Muscle Canin.** — Petit muscle profond, caché par le releveur interne, il s'insère dans la fosse canine, au-dessous du trou sous-orbitaire ; il se continue en bas dans la portion labiale inférieure de l'orbiculaire et le triangulaire.

§ 5. — Les Muscles des lèvres et du menton.

a) Le **Muscle Orbiculaire des lèvres.** — Comme celui des paupières, il se compose de deux portions.

1° Une portion interne ou profonde. — Formée de fibres annulaires concentriques, elle va à la profondeur de la peau de la fente buccale ; elle est séparée de la muqueuse par une épaisse couche de glandes labiales. A la lèvre supérieure, une douzaine de filets nerveux du facial descendent à la lèvre et se faufilent perpendiculairement entre les fascicules musculaires qu'ils dilacèrent en délicates trames transversales ; on les suit aisément jusqu'au bord libre des lèvres (fig. 771).

2° Une portion externe ou périphérique. — Elle est formée par deux bandes, l'une pour la lèvre supérieure, l'autre pour l'inférieure, qui vont s'entre-croiser en dehors des commissures où elles sont renforcées par les muscles voisins : la bande supérieure descendant, à la façon de la moustache, pour se confondre avec les fibres du triangulaire ; la bande inférieure remontant de chaque côté vers le canin.

c) A l'orbiculaire des lèvres est annexé le muscle petit compresseur des lèvres ou muscle de Klein. — Occupant le bord libre même des lèvres, ses fibres s'étendent sagittalement de la peau à la muqueuse ; il renforce la portion interne de l'orbiculaire, et par sa tonicité, fronce le bord labial. Chez le nouveau-né où il est bien développé, il agit dans la préhension du sein et la succion.

Action. — L'orbiculaire est avant tout *Sphincter de la bouche.* — Il intervient accessoirement dans le jeu de la physionomie : pincement des lèvres, expression de la moue, action de siffler, geste du baiser, du crachement, etc.

b) Le **Muscle Triangulaire des lèvres.** — Il figure sous la lèvre inférieure un petit triangle charnu dont la base s'attache en dehors de la symphyse du menton, au-dessus du trou et du plexus mentonnier qu'il cache ; à son sommet, ses fibres se continuent dans la bande supérieure de l'orbiculaire. — Il abaisse la commissure labiale (expression du mépris).

c) Le **Muscle Carré du menton.** — Petit muscle pâle, recouvert partiellement par le précédent, il recouvre le faisceau inférieur de l'orbiculaire, mais n'atteint pas le bord libre de la lèvre inférieure. — Il est abaisseur de la lèvre inférieure (expression du dégoût).

d) Le **Muscle de la Houppe du menton.** — Il s'étend de la saillie alvéolaire de l'incisive externe à la peau du menton de chaque côté de la symphyse. — Il élève énergiquement le menton.

La dissection de tous les muscles de la face est généralement très laborieuse ; leurs fibres sont pâles, leurs faisceaux minces et peu distincts. Pour les découvrir d'une façon suffisante, il convient de les disséquer par la face profonde, après enlèvement de tous les téguments de la face, ruginés au ras des os ; ce procédé convient aussi très bien à la dissection de la branche temporo-faciale de la 7e paire et des terminaisons faciales du trijumeau.

[**Superposition des plans de la face.** — De la superficie à la profondeur : 1° la *peau*, fine, délicate ; — 2° la *couche cellulo-graisseuse sous-cutanée* subdivisée en logettes indistinctes par les muscles de la face, traversée par l'artère, la veine faciales et leurs bran-

ches, mais surtout par les filets du nerf facial qui tendent à se placer à la face profonde des muscles peauciers ; — 3° l'*aponévrose buccinatrice* et le *buccinateur* ; entre les deux le canal de Sténon ; — 4° profondément : *a*) au niveau de la joue et des lèvres, la *muqueuse buccale* ; *b*) sur les os, *le périoste* traversé par les branches émergentes des différentes portions du nerf trijumeau.]

§ 6. — Le Muscle Buccinateur.

Le plus large des peauciers de la face, il forme la doublure de la muqueuse buccale et la charpente profonde de la joue. Il s'étend dans le sens vertical d'un bord alvéolaire à l'autre, dans le sens horizontal des parties latérales du pharynx à l'angle des lèvres (fig. 772).

Ses INSERTIONS FIXES sont : la tubérosité maxillaire en regard des deux dernières grosses molaires ; — le sommet du crochet de l'aile interne de l'apophyse ptérygoïde ; — le rebord alvéolaire inférieur, en dehors des deux dernières molaires ; un tendon vertical, le ligament ptérygo-maxillaire (p. 75) qui le sépare, mais d'une manière imprécise, du constricteur supérieur du pharynx ; un tendon horizontal, prolongement du tendon du muscle crotaphyte qui vient s'insérer à la partie la plus reculée du bord alvéolaire inférieur.

Hovelacque — 1913 — a bien précisé cette dernière insertion : le temporal et le buccinateur sont unis par une lame tendineuse, mince, quadrilatère, se détachant de la face profonde du tendon principal du temporal. Oblique en bas, en dedans et en avant, cette *lame intermusculaire buccinato-temporale* (fig. 772) atteint la face externe du buccinateur à la moitié de sa hauteur environ et juste en avant du ligament ptérygo-maxillaire, quand ce ligament existe. Toujours très nette, elle répond par sa face supérieure et interne à la boule graisseuse de Bichat. Par sa face inférieure et externe, elle contribue à limiter un triangle musculo-aponévrotique dont elle figure le côté supérieur et interne ; le côté inférieur et interne étant formé par la face externe du buccinateur ; le côté externe, vertical, par la partie antérieure de la branche montante du maxillaire inférieur, matelassée par les fibres tendineuses du temporal. Le nerf buccal s'engage dans ce triangle.

Toutes les fibres convergent en avant vers la commissure labiale. Elles se confondent, sans s'insérer à la peau, ni à la muqueuse, avec celles des peauciers : orbiculaire et triangulaire des lèvres, canin, grand zygomatique.

Rapports. — EN DEDANS, il est appliqué immédiatement, sans interposition de glandes, sur le derme de la muqueuse buccale — *portion libre de la joue* — à laquelle il adhère surtout en arrière. — EN DEHORS, la face externe, immédiatement recouverte, en arrière et en haut, par la continuation des fibres du constricteur supérieur, en arrière et en bas par les fibres les plus superficielles du faisceau profond du muscle temporal, répond : à l'apophyse coronoïde engainée par le tendon du temporal ; au faisceau profond du masséter, à la portion la plus antérieure du prolongement génien de la parotide, superficiellement aux muscles canin, grand zygomatique, risorius de Santorini, triangulaire des lèvres. Elle est côtoyée : obliquement de bas en haut par l'artère et la veine faciales ; — *transversalement* par l'artère transversale de la face ; les rameaux buccaux supérieurs du facial, le *canal de Sténon* (RAPPORT PRINCIPAL) entouré à sa terminaison par le groupe des glandes molaires, qui s'insinue entre les fibres du muscle et le traverse en regard de la 2e grosse molaire supérieure ; — d'arrière en avant, par l'artère buccale et le nerf buccal (p. 450) qui troue le muscle par ses rameaux buccaux.

Quand les mâchoires sont écartées fortement, le buccinateur n'a plus de rapports qu'avec les parties molles et la lame buccinato-temporale se tend en refoulant en haut la boule de Bichat.

L'aponévrose du buccinateur. — Elle recouvre toute la face externe du muscle : en haut et en bas, elle s'insère aux bords alvéolaires. Elle est plus résistante en arrière où elle se divise en deux feuillets dans l'écartement desquels on rencontre la boule graisseuse de Bichat.

Action. — Les deux muscles se contractant simultanément élargissent la fente buccale (antagonistes de l'orbiculaire des lèvres). Ils interviennent également : 1° dans la mastication (action simultanée avec les muscles de la langue pour brasser les aliments dans la bouche et les faire progresser vers l'isthme du gosier) ; 2° dans l'action de souffler (jeu des instruments à vents), de siffler, d'articuler les sons. Leur contraction chasse de la bouche l'air qui gonfle les joues ; 3° très accessoirement, dans le jeu de la physionomie, dont ils exagèrent certaines expressions et certaines grimaces.

Innervation : Tous les muscles peauciers de la face et le buccinateur sont innervés par le nerf facial.

B. — LE NERF FACIAL. — N. VII
SEPTIÈME PAIRE DES NERFS CRANIENS

Le NERF FACIAL est un nerf mixte : sa *portion motrice* — NERF FACIAL PROPREMENT DIT — est représentée par un tronc volumineux dont les branches terminales vont à tous les muscles superficiels (peauciers) de la tête et du cou ; sa *portion sensitive* — NERF INTERMÉDIAIRE DE WRISBERG — intervient surtout, d'une manière très indirecte, dans l'innervation sensorielle de la muqueuse linguale.

§ 1. — Les Origines du Nerf Facial.

A. — **Origine réelle.** — Un noyau d'origine pour la portion motrice ; un noyau terminal pour la portion sensitive.

1° **Portion motrice.** — Toutes ses fibres naissent d'un noyau protubérantiel unique — le NOYAU DU FACIAL — sus-jacent au noyau ambigu du pneumogastrique et continuant comme lui la colonne motrice des nerfs mixtes. Ses cellules sont volumineuses ; leurs cylindre-axes se groupent en un faisceau qui dans la protubérance décrit un trajet assez compliqué en fer à cheval tordu autour du noyau du nerf moteur oculaire externe (fig. 414), mais SANS RECEVOIR DE CE NOYAU AUCUNE FIBRE RADICULAIRE, et se dirige en avant et en dehors pour sortir par le sillon bulbo-protubérantiel.

FIG. 414 (CUNNINGHAM ; diagramme). — *Le trajet intra-pontique des fibres radiculaires du nerf Facial,* N. VII.
N. VI. Nerf Moteur oculaire Externe.

Il faut insister sur ces notions : que LE NOYAU MOTEUR DU FACIAL EST UNIQUE ; — que TOUTES SES FIBRES RADICULAIRES SONT DIRECTES et sortent du tronc cérébral sans s'entre-croiser.

L'observation de certaines paralysies du nerf facial, dans lesquelles on avait noté l'intégrité des mouvements des muscles orbiculaire des paupières, frontal et sourcilier, avait fait établir dans la distribution du facial une division en *facial supérieur* (innervant les trois muscles mentionnés) et *facial inférieur*. Cette division devait, pensait-on, correspondre à des connexions centrales différentes pour la portion supérieure et la portion inférieure, et faisait distinguer les noyaux d'origine en : α) un noyau inférieur ou noyau du facial inférieur, bien connu, d'où naissaient les fibres radiculaires destinées à tous les muscles de la face, sauf l'orbiculaire, le frontal et le sourcilier ; β) un noyau supérieur, hypothétique, dont la localisation, imparfaitement délimitée, était habituellement confondue avec celle du nerf VI sous le nom de noyau du facial et du moteur oculaire externe. Les recherches de Marinesco et celles de Van Gehuchten ont démontré :

1° Que le NOYAU MOTEUR DU FACIAL EST UNIQUE et correspond au noyau du facial inférieur des anciens auteurs ;

2° Qu'on a pu, par la méthode des dégénérescences, subdiviser ce noyau unique et établir en lui l'*existence de* quatre GROUPEMENTS CELLULAIRES ;

a) Cellules du groupe interne en relation avec le muscle de l'étrier ;

b) Cellules du groupe interne en relation avec les muscles du pavillon de l'oreille ;

c) Cellules du groupe externe (le plus considérable) pour tous les autres muscles peauciers de la face et du cou, formant avec *a* et *b* l'ancien noyau facial inférieur ;

d) Cellules du groupe supérieur, véritable noyau du facial supérieur, en connexion avec les muscles orbiculaire, frontal et sourcilier.

2° **Portion sensitive.** — Les cellules d'origine de l'**Intermédiaire de Wrisberg** sont situées dans le GANGLION GÉNICULÉ DU FACIAL ; identiques aux cellules des ganglions cérébro-spinaux, elles sont unipolaires. Leur prolongement se bifurque en une branche périphérique et une branche centrale.

Les *branches périphériques* passent : *a*) dans le facial lui-même qui contient quelques fibres sensitives au sortir du trou stylo-mastoïdien ; *b*) dans le facial, la corde du tympan et le nerf lingual auquel parviennent ainsi les fibres gustatives et sécrétoires ; *c*) dans le nerf grand pétreux superficiel (p. 461) qu'elles constituent en majeure partie. — *Les branches centrales* se comportent comme toutes les fibres d'un nerf sensitif, se bifurquant en une *branche ascendante*, courte, *qui se termine dans le noyau du faisceau solitaire*, et en *une branche descendante*, longue, *qui entre dans la constitution du faisceau solitaire* (racine descendante des nerfs facial sensitif, glosso-pharyngien et vague).

Le *noyau du faisceau solitaire*, situé en dedans du faisceau solitaire, « est à la fois noyau terminal pour les fibres sensitives périphériques des nerfs VII, IX et X et le noyau d'origine pour les fibres centrales, corticales ou réflexes, en correspondance avec ces mêmes nerfs ».

B. — **Origine apparente.** — Le facial émerge dans la fossette sus-olivaire du bulbe par deux racines, *l'une interne*, volumineuse (RACINE MOTRICE DU FACIAL), *l'autre externe*, grêle, adjacente au nerf auditif (RACINE SENSITIVE OU NERF INTERMÉDIAIRE DE WRISBERG), naissant par deux filets distincts (VII, fig. 304).

§ 2. — Le Trajet et les rapports du nerf Facial.

Les deux racines se dirigeant en avant et en dehors atteignent le conduit auditif interne en compagnie du nerf acoustique au-dessus duquel elles se couchent. Au fond du conduit, elles s'engagent dans le canal de Fallope.

1° Le **Facial proprement dit — portion motrice** — traverse tout l'aqueduc de Fallope : dirigé d'abord en avant et en dehors, perpendiculairement à l'axe du rocher (1re portion), il se coude brusquement en arrière et en dehors (2e portion), puis se recourbe une deuxième fois et descend verticalement

(3e portion), pour sortir du rocher par le trou stylo-mastoïdien. Dès lors, obliquant en avant, il s'engage dans la glande parotide, EN DEHORS de la carotide externe et de la veine jugulaire externe, et s'y divise en ses deux branches terminales ; temporo-faciale et cervico-faciale.

2° L'**Intermédiaire de Wrisberg — portion sensitive** — parcourt seulement la première portion du canal de Fallope ; au niveau du premier coude du facial, il rejoint le ganglion géniculé et *semble* se jeter dans la portion motrice.

3° Le **Ganglion géniculé** (fig. 416) est un petit renflement triangulaire du volume d'un grain de millet, situé à la jonction de la 1re et de la 2e portions — coude — du facial moteur ; simplement contigu au tronc de ce nerf, il a seulement des rapports avec le nerf intermédiaire qui l'aborde par son angle postérieur ; par son angle antérieur il *semble* donner naissance au nerf petit pétreux superficiel.

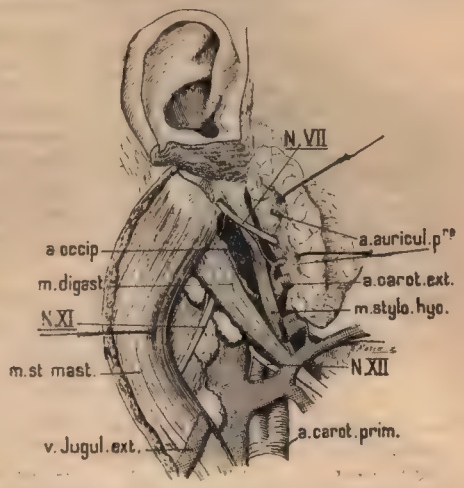

FIG. 415 (CUNÉO). — *L'émergence du Facial au sortir du trou stylo-mastoïdien.* — Parotide et sterno-mastoïdien sont fortement écartés.

(La topographie du facial intra-pétreux et extra-pétreux sera précisée aux articles : mastoïde, limaçon, parotide.)

§ 3. — La Distribution du nerf Facial.

Dans son trajet, il émet des collatérales (quelques-unes anastomotiques) et des terminales.

A. — **Branches collatérales.** — Elles naissent dans le canal de Fallope (branches intra-pétreuses), ou en dehors du rocher (branches extra-pétreuses).

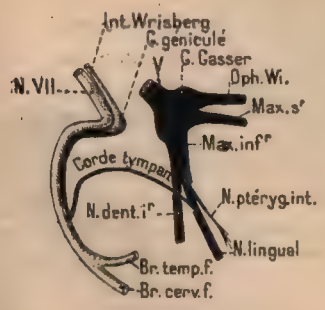

FIG. 416. — *Le Nerf Intermédiaire de Wrisberg.*

1° **Collatérales intra-pétreuses.** — Au nombre de cinq. — Deux d'entre elles — les pétreux superficiels — émergent au niveau du ganglion géniculé. Les trois autres émanent du tronc du facial, dans sa portion intra-pétreuse descendante.

a) Le NERF GRAND PÉTREUX SUPERFICIEL. — Issu du sommet du ganglion géniculé, il traverse l'hiatus de Fallope, reçoit le nerf grand pétreux profond émané du rameau de Jacobson (voir IXe paire), et arrive au trou déchiré antérieur où il s'unit à nouveau à un rameau sympathique du plexus carotidien. On l'appelle dès lors NERF VIDIEN (p. 449) ; il aboutit au ganglion sphéno-palatin après avoir parcouru le canal vidien.

La structure du **nerf grand pétreux superficiel** (fig. 409 et 457) n'est pas exactement précisée. — L'opinion ancienne d'après laquelle il contiendrait des fibres provenant de la portion motrice du facial et destinées à certains muscles du voile du palais doit être abandonnée si l'on accepte l'assertion de Réthy : *huit des muscles du voile du palais — péristaphylins internes, palato-staphylins, pharyngo-staphylins, et glosso-staphylins sont innervés par les rameaux pharyngiens du pneumogastrique* (v. ce nerf). — D'autre part, Dixon avance que le grand pétreux superficiel n'est formé que de fibres sensitives provenant de l'intermédiaire de Wrisberg.

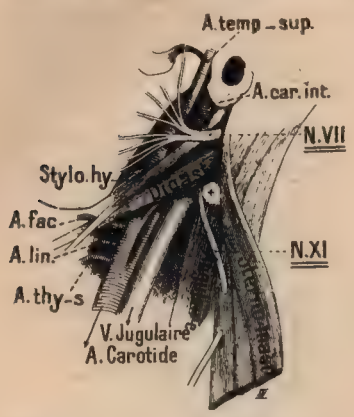

Fig. 417. — *Les rapports du Nerf Facial* — N. VII — *dans la région parotidienne.*

N. XI. Spinal ; + Apophyse transverse de l'atlas.

b) Le nerf petit pétreux superficiel (fig. 409, 457). — Longeant l'hiatus de Fallope, il s'unit au petit pétreux profond du rameau de Jacobson, sort du crâne — par le trou de Vésale ou le canal d'Arnold — et se jette dans le ganglion otique auquel il amène : des fibres motrices provenant du facial et des fibres sensitives provenant du glosso-pharyngien.

c) Le nerf du muscle de l'étrier. — Il atteint son muscle en traversant la pyramide de l'oreille moyenne (fig. 409).

d) La corde du tympan (fig. 416, 457, 692, etc.). — Elle émane du facial à quelques millimètres au-dessus du trou stylo-mastoïdien, parcourt un petit canal particulier qui débouche dans l'oreille moyenne : elle traverse la caisse du tympan en décrivant une courbe à concavité inférieure entre le manche du marteau et l'enclume (fig. 410), sort de la caisse par le trou de Huguier, au-dessus, en avant et en dedans de la scissure de Glaser; à la base du crâne, elle se jette dans le nerf lingual auquel elle amène des fibres gustatives provenant du glosso-pharyngien par le petit pétreux profond et surtout des fibres sécrétoires destinées aux glandes sous-maxillaire et sublinguale. La corde du tympan renferme la plupart des fibres de l'intermédiaire de Wrisberg.

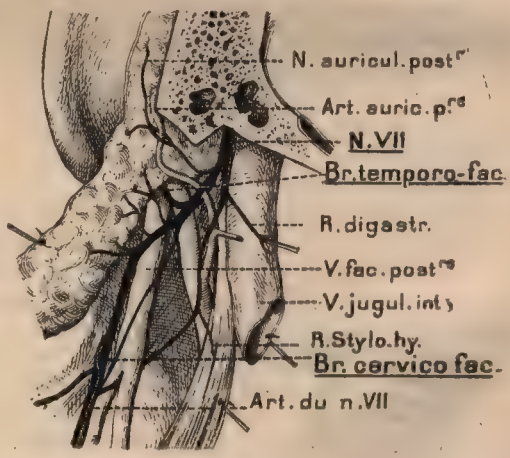

Fig. 418 (Friteau). — *Le Facial* — N. VII — *à sa sortie du trou stylo-mastoïdien. — Côté gauche, vue postérieure.*

e) Le rameau anastomotique du pneumogastrique (v. ce nerf) ou *rameau sensitif du conduit auditif externe.* — La plupart de ses fibres sont fournies par le nerf vague.

2° **Collatérales extra-pétreuses.** — Ce sont : *a*) le RAMEAU ANASTOMOTIQUE DU GLOSSO-PHARYNGIEN ;

b) Le RAMEAU AURICULAIRE POSTÉRIEUR OU PROFOND, destiné aux muscles auriculaires, supérieur et postérieur, et au muscle occipital ;

c) Le RAMEAU LINGUAL, inconstant, destiné aux muscles stylo-glosse et palato-glosse ; il serait habituellement rejoint par le nerf du muscle stylo-glosse (du glosso-pharyngien) ;

d) Le RAMEAU DU MUSCLE STYLO-HYOÏDIEN ET DU VENTRE POSTÉRIEUR DU MUSCLE DIGASTRIQUE ; le plus souvent anastomosé avec le glosso-pharyngien, et fournissant un ramuscule au muscle stylo-pharyngien.

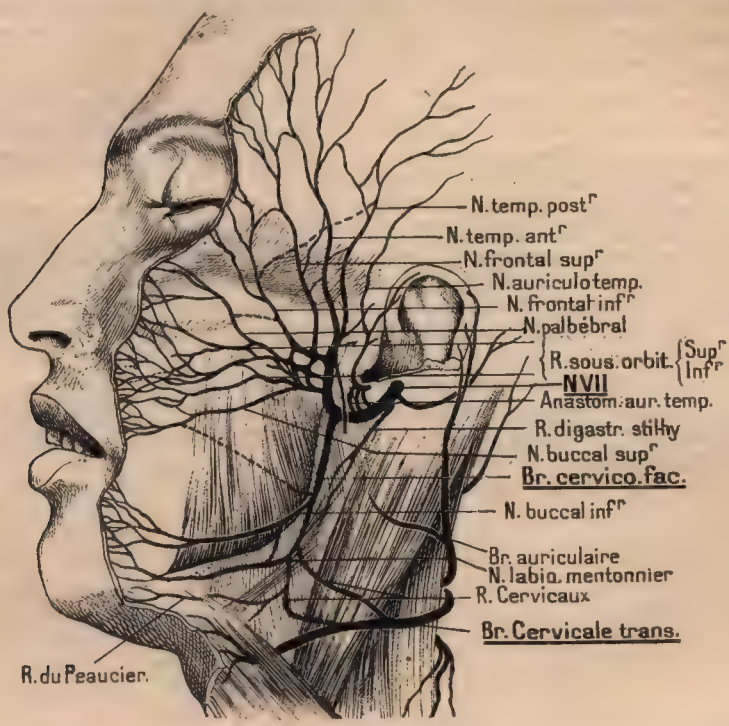

FIG. 419. — *Les branches terminales du Nerf Facial. Anastomoses avec l'auriculo-temporal et le plexus cervical superficiel.*

B. — **Branches terminales.** — Les deux terminales du facial naissent dans l'épaisseur même de la parotide.

1° La **branche supérieure** ou **temporo-faciale**, la plus volumineuse, *s'anastomose par un à trois filets avec le nerf auriculo-temporal* (p. 451) : dirigée en avant et en haut, elle s'unit sur la face externe du muscle masséter, à la branche cervico-faciale et forme avec elle le PLEXUS SOUS-PAROTIDIEN. De ce plexus partent les filets terminaux : RAMEAUX TEMPORAUX ET FRONTAUX, pour les muscles auriculaire antérieur, frontal et sourcilier ; RAMEAUX ORBITAIRES OU PALPÉBRAUX, pour le muscle orbiculaire des paupières ; RAMEAUX SOUS-ORBITAIRES, pour les muscles zygomatiques, élévateurs des lèvres, de l'aile du nez, canin, myrtiforme, transverse ; ils *s'anastomosent avec les nerfs sous-orbitaires du maxillaire supérieur*

(PLEXUS SOUS-ORBITAIRE) ; RAMEAUX BUCCAUX SUPÉRIEURS, pour les muscles buccinateur et orbiculaire des lèvres (moitié supérieure) ; ils semblent *anastomosés avec le nerf buccal.*

2° La **branche inférieure** ou **cervico-faciale** se dirige en avant et en bas, s'anastomose par un ou deux filets avec la branche auriculaire du plexus cervical superficiel, et donne ses filets terminaux vers l'angle de la mâchoire : RAMEAUX BUCCAUX INFÉRIEURS, pour les muscles risorius, buccinateur, orbiculaire des lèvres (moitié inférieure) ; des RAMEAUX MENTONNIERS, pour les muscles du menton, houppe, carré, triangulaire, *anastomosés avec les filets mentonniers du nerf maxillaire inférieur* (PLEXUS MENTONNIER) ; des RAMEAUX CERVICAUX ; l'un d'eux suit constamment le bord inférieur du maxillaire, les autres *s'anastomosent avec les rameaux ascendants de la branche cervicale transverse* et se répandent à la face profonde du muscle peaucier du cou (fig. 420).

Pour Ramsay Hunt (1909) le facial est comparable au trijumeau par son origine et ses deux racines, l'une sensitive et l'autre motrice, et par sa ramification périphérique en trois branches ; il en diffère par la proportion relative des conducteurs sensitifs et moteurs. — La triple ramification du facial est la suivante :

1° Le nerf grand pétreux superficiel avec sa branche tympanique et ses connexions avec le ganglion de Meckel ;

2° Le nerf petit pétreux superficiel avec sa branche tympanique et ses connexions avec le ganglion otique ;

3° Le facial *fallopien* comprenant : le tronc moteur, la corde du tympan et les fibres sensitives destinées à l'oreille externe (conduit auditif et conque).

Pour cet auteur, les fibres sensitives du facial se rendent :

a) Aux deux tiers antérieurs de la langue, fibres sensorielles et sensitives, par la corde du tympan ; *b*) à l'oreille interne par les anastomoses avec les terminaisons du nerf acoustique (?) ; *c*) à l'oreille moyenne et à ses dépendances, cellules mastoïdiennes et trompe d'Eustache par les branches profondes des nerfs pétreux ; *d*) à l'oreille externe par des rameaux qui sortiraient avec la portion motrice par le trou stylo-mastoïdien.

CHAPITRE DEUXIÈME

LE COU

Article I.

LES MUSCLES DU COU

On comprend sous le nom de muscles du cou la série des formations musculaires paires réparties : 1° entre la base du crâne et le maxillaire inférieur en haut, la clavicule et la première côte en bas ; 2° au-devant d'un plan vertico-transversal passant par les tubercules antérieurs des apophyses transverses des vertèbres cervicales. — Les muscles de la partie postérieure du cou, nuque, sont rattachés aux muscles du dos et décrits avec eux.

Les muscles du cou proprement dit seront étudiés dans l'ordre suivant : A. le peaucier et le sterno-cleido-mastoïdien ; B. les muscles sous-hyoïdiens ; C. les muscles sus-hyoïdiens ; D. les muscles prévertébraux ; E. les muscles scalènes.

A. — PEAUCIER ET STERNO-CLEIDO-MASTOÏDIEN

§ 1. — **Le Muscle Peaucier du cou** (fig. 420).

Cette lame musculaire, plate, mince, quadrilatère, s'étale sous la peau de la région antéro-latérale du cou, de la mâchoire inférieure à la région prépectorale.

Ses insertions se font exclusivement à la face profonde de la peau : *a*) en haut, de chaque côté du menton, au-devant de la ligne oblique externe du maxillaire inférieur où ses fibres, confondues et intriquées avec celles des muscles carré du menton, risorius de Santorini et orbiculaire des lèvres, rayonnent en dehors sur l'aponévrose parotidienne ; *b*) en bas, par des faisceaux s'éparpillant, au-devant des régions pectorale, sous-claviculaire et deltoïdienne, et sur l'aponévrose cervicale superficielle en dehors.

Ses faisceaux sont très réduits : les plus internes, antérieurs, sont verticaux ; les externes, obliques en bas et en dehors.

Rapports. — Il est contenu dans un dédoublement du FASCIA SUPERFICIALIS dont le *feuillet externe ou aréolaire*, est adhérent au derme ; dont le *feuillet interne ou lamelleux*, repose sur l'aponévrose cervicale superficielle, qui sépare sa face profonde de toutes les formations antéro-latérales du cou et de la poitrine : muscle sterno-cléido-mastoïdien, branches du plexus cervical superficiel, veine jugulaire externe, muscles sous-hyoïdiens et sus-hyoïdiens, grand pectoral et deltoïde. — Le bord antérieur est, en bas, séparé de son congénère par un espace triangulaire isocèle à base inférieure, comblé par l'aponévrose cervicale ; en haut, les fibres des deux peauciers s'entre-croisent.

Innervation. — Plusieurs rameaux de la branche cervico-faciale du nerf facial ; en haut, filets bucco-labiaux du facial.

Action. — Il tire en haut la peau de l'épaule, et en bas celle de la mâchoire inférieure ; en même temps toute la peau antérieure du cou est tendue comme sur un chevalet trapézoïde à grande base thoracique. C'est un des muscles qui concourent le plus à l'expression des passions tristes : colère, souffrance, effroi, terreur.

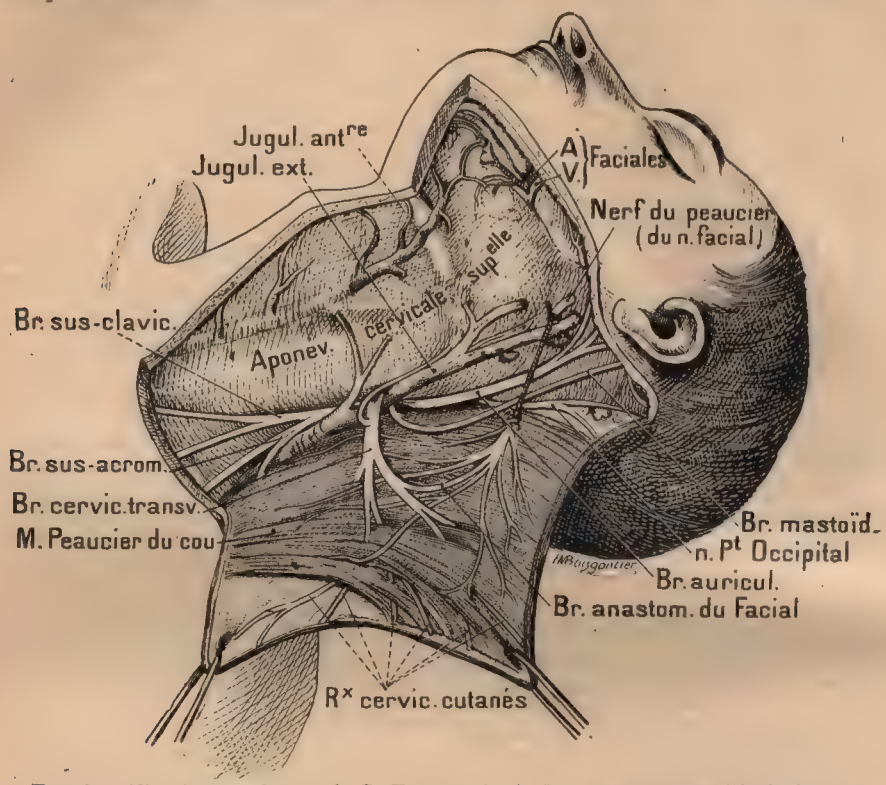

Fig. 420 (d'après une planche du Pr Farabeuf). — *Les organes superficiels du Cou.*

Le *muscle Peaucier*, rejeté en dehors avec la peau ; pour pouvoir l'écarter fortement, on a coupé son nerf (rameau cervical du nerf facial), mais rattaché ses deux bouts avec une cordelette. — L'*aponévrose cervicale superficielle* est perforée de-ci de-là : par la jugulaire antérieure, par la jugulaire externe, par les branches du plexus cervical superficiel.

§ 2. — Le Muscle Sterno-cléido-mastoïdien (fig. 421, 427, etc.).

Le plus long et le plus puissant des muscles du cou, étendu du sternum et de la clavicule à l'apophyse mastoïde, il fait sous la partie antéro-latérale une saillie quadrilatère allongée toujours facile à sentir ; chez le vieillard maigre, il se tend sous la peau ridée comme une corde.

Insertions. — En bas : deux chefs distincts fixent le muscle sur le sternum et la clavicule : *a*) le *chef sternal*, interne et antérieur, épais, s'attache sur la face antérieure et supérieure du manubrium en avant et en dedans de l'articulation sterno-claviculaire par un tendon arrondi en dedans, aplati en dehors, qui s'entre-croise avec celui du côté opposé (fig. 111) ; *b*) le *chef claviculaire*, externe et postérieur, large et mince, étale transversalement ses insertions musculo-tendineuses sur la moitié interne de la face supérieure de la clavicule. Ces deux chefs inférieurs, séparés d'abord par une boutonnière triangulaire,

montent l'un vers l'autre. Ils s'unissent en formant la masse du muscle qui se rétrécit à sa partie moyenne, puis s'aplatit derrière la mâchoire inférieure et jusqu'à la tête. — Malgré leur fusion, chacune des portions du muscle conserve une individualité relative.

En haut : *a*) le *chef sternal*, restant superficiel, monte obliquement en dehors et s'étale pour s'insérer : α) sur la base de l'apophyse mastoïde et derrière elle (*faisceau sterno-mastoïdien*) ; β) sur une faible étendue de la portion externe de la ligne courbe supérieure de l'occipital (*faisceau sterno-occipital*) ; *b*) le *chef claviculaire* monte presque verticalement au-dessus du précédent et va s'attacher : α) par un tendon spécial au voisinage du sommet de la mastoïde et sur son bord antérieur (*faisceau cléido-mastoïdien*) ; β) par une expansion aplatie qui tend à se confondre avec le trapèze sur la ligne courbe supérieure de l'occipital ; ce *faisceau cléido-occipital* est renforcé en dehors par l'aponévrose superficielle de la nuque, épaississement postérieur de l'aponévrose cervicale superficielle.

Rapports. — Dans ses 3/4 inférieurs, il forme la couverture musculaire de la région carotidienne (p. 482). Dans son 1/4 supérieur, il côtoie le bord postérieur du maxillaire inférieur et limite avec lui la loge parotidienne. Dans toute sa longueur, il est entouré par une gaine fibreuse complète, dédoublement de l'aponévrose cervicale superficielle.

1. — Sa face externe est recouverte par la peau, le peaucier et le feuillet externe de la gaine au-dessus duquel on rencontre : la jugulaire externe qui descend le long du muscle en le croisant en X allongé ; — toutes les branches du plexus cervical superficiel : α) ascendantes, mastoïdienne et auriculaire ; β) transversale : branche cervicale transverse ; γ) descendantes : sus-claviculaire et sus-acromiale.

2. — Sa face interne, profonde, recouvre de bas en haut : l'articulation sterno-claviculaire ; les muscles sterno-hyoïdien, sterno-thyroïdien avec lesquels il limite sur les côtés de la trachée une gouttière comblée par le paquet vasculo-nerveux du cou (carotide primitive et en haut, carotide externe et carotide interne, toutes trois peu éloignées du bord antérieur du muscle ; jugulaire interne, nerf pneumogastrique) ; le muscle omo-hyoïdien ; les scalènes. Au-dessus de l'os hyoïde : les muscles digastrique et stylo-hyoïdien ; l'angulaire en arrière ; le splénius en haut ; le plexus cervical profond ; la branche descendante de l'hypoglosse et l'anse qu'elle forme avec la branche descendante interne ; le nerf spinal qui traverse le muscle à sa partie supérieure, de dedans en dehors, à égale distance de ses bords antérieur et postérieur ; les nerfs cardiaques supérieurs qui proviennent du pneumogastrique et du sympathique. (Le cordon du sympathique est plus profond, au-devant des apophyses transverses.) — Dans toute son étendue, la face interne recouvre l'importante chaîne lymphatique des ganglions cervicaux qui côtoie les vaisseaux en dehors.

3. — Son bord antérieur suit la ligne menée du milieu du sternum au conduit auditif externe. En haut il borde le creux parotidien ; il est relié à la mâchoire par la bandelette parotido-maxillaire qui fermant en dehors la loge parotidienne adhère intimement au muscle lui-même et à la glande parotide qui s'adosse sur lui (cette bandelette, véritable *insertion maxillaire du muscle*, est quelquefois figurée par des fibres musculaires).

4. — Son bord postérieur limite le creux sus-claviculaire avec le trapèze en arrière et la clavicule en bas.

Innervation. — Le sterno-cléido-mastoïdien est innervé principalement par le spinal

(qui le traverse pour gagner ensuite la face profonde du trapèze), accessoirement par des rameaux issus des branches antérieures des 2e et 3e nerfs cervicaux (*nerf du sterno-mastoïdien*, p. 523).

Action. — *Fléchisseur et rotateur* de la tête.

1° Le sterno-cléido-mastoïdien se contractant en totalité, agit principalement en inclinant la tête de son côté et en portant en même temps la face du côté opposé (attitude du torticolis); — 2° les deux chefs du muscle interviennent dans ce double mouvement; le

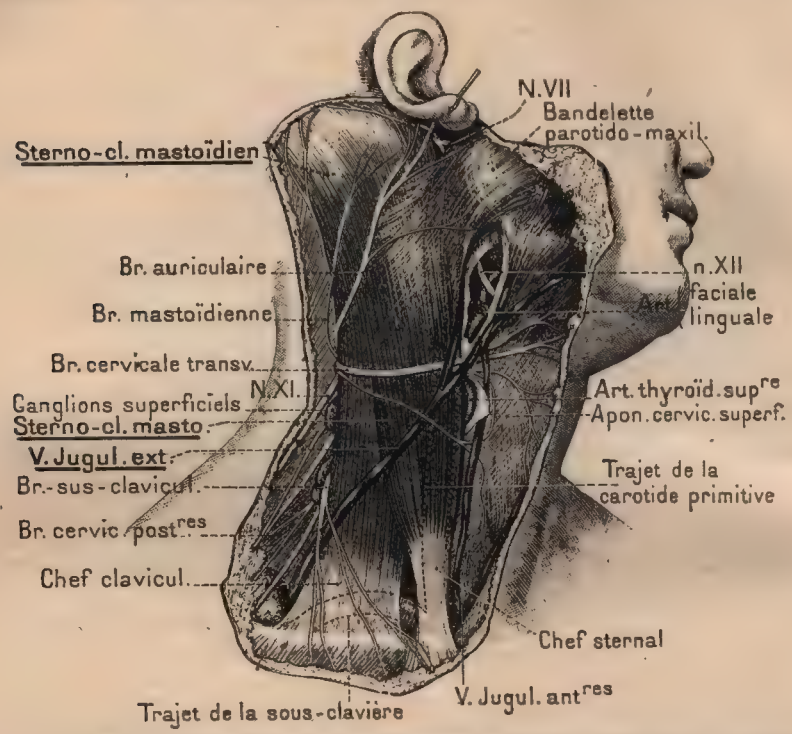

Fig. 421 (Richet). — *La région sterno-mastoïdienne ou carotidienne superficielle. La Jugulaire externe et les branches du plexus cervical superficiel.*

N. VII. Facial; — *N. XI.* Spinal; — *N. XII.* Grand Hypoglosse.

chef sternal est surtout rotateur de la tête : c'est lui qui porte le menton du côté opposé; le chef claviculaire qui agit en inclinant latéralement la tête est surtout fléchisseur; — 3° les deux muscles agissant synergiquement fléchissent la tête sur le cou et le cou sur le thorax; — 4° lorsque le muscle prend son point fixe sur la tête, il élève le sternum en inspiration forcée.

B. — MUSCLES SOUS-HYOÏDIENS

Ils sont quatre : omo-hyoïdien, sterno-cléido-hyoïdien, sterno-thyroïdien, thyro-hyoïdien.

§ 1. — Le Muscle Omo-hyoïdien — Omohyoideus — (fig. 422).

Muscle digastrique placé sous le sterno-cléido-mastoïdien et sa gaine, étendu de l'omoplate à l'os hyoïde, courbé en arc, traversant le creux sus-claviculaire. Ses deux bandes, ventres musculaires, sont réunies par un tendon moyen.

A) Le VENTRE POSTÉRIEUR se fixe en arrière sur le bord supérieur de l'omoplate, en dedans du ligament coracoïdien, quelquefois sur lui. Il se dirige obliquement en avant et en haut, sous le trapèze, caché d'abord par la face postérieure de la clavicule qu'il suit parallèlement et à laquelle il est rattaché par une expansion fibreuse résistante dépendant de l'aponévrose cervicale moyenne ;

B) Le TENDON MOYEN sur lequel il se termine est aplati ; couché sur la gaine vasculo-nerveuse du cou, il est recouvert par le sterno-cléido-mastoïdien ;

C) De sa partie antéro-supérieure part le VENTRE ANTÉRIEUR ; montant obliquement en avant, en pente rapide, il forme avec le ventre postérieur un angle obtus ouvert en haut et en arrière qui diminue pendant la contraction du muscle. Il s'insère en haut sur le bord inférieur du corps de l'os hyoïde, recouvrant le sterno-hyoïdien en dehors. Son insertion se poursuit souvent sur la poulie fibreuse du digastrique et l'insertion hyoïdienne du stylo-hyoïdien.

Rapports. — Contenu dans un dédoublement de l'aponévrose cervicale moyenne, il traverse les régions sus-claviculaire et carotidienne.

Il est recouvert par la peau, le peaucier, le trapèze, le sterno-cléido-mastoïdien, la gaine de ces deux derniers muscles et la toile cervicale superficielle qui les unit, le sous-clavier à la gaine duquel il est d'abord adhérent.

Il recouvre : DANS LE CREUX SUS-CLAVICULAIRE : les nerfs sus-scapulaires, le scalène postérieur, le plexus brachial, le scalène antérieur et le nerf phrénique ; — dans la RÉGION CAROTIDIENNE, la gaine vasculo-nerveuse du cou à laquelle il adhère (intimement, dit Richet), les muscles sterno-thyroïdien et thyro-hyoïdien. Son bord antérieur côtoie le bord postérieur du sterno-cléido-hyoïdien.

Innervation. — Chacun des ventres du muscle reçoit, par l'anse nerveuse de l'hypoglosse (p. 521) un filet provenant indirectement des branches antérieures des deux premiers nerfs cervicaux. Le ventre antérieur en outre reçoit constamment, tout près de l'os hyoïde, un filet du tronc même de l'hypoglosse (rameau sous-hyoïdien, fig. 452).

Action. — C'est un muscle dont « il n'y a pas lieu de se préoccuper (Tillaux) ». Il est aussi peu capable d'abaisser l'os hyoïde et de le reporter un peu en arrière que d'élever l'épaule. — L'opinion de Richet, d'après laquelle il maintiendrait béants les gros troncs veineux voisins du thorax en agissant comme tenseur de l'aponévrose cervicale moyenne est controuvée : l'air pénètre dans les veines de la base du cou alors même qu'on a préalablement sectionné l'omo-hyoïdien.

§ 2. — Le Muscle Sterno-cléido-hyoïdien (fig. 422, 427).

Ruban musculaire mince, aplati, étendu de la clavicule et de la poignée du sternum à l'os hyoïde. — Son insertion inférieure (fig. 113) s'étale sur la face postérieure du manubrium au-dessous du ligament interclaviculaire, sur la capsule sterno-claviculaire et surtout sur la face postérieure de l'extrémité interne de la clavicule. — Ses fibres parallèles montent verticalement pour s'attacher, par de courtes fibres tendineuses au bord inférieur du corps de l'os hyoïde — **sterno-hyoïdeus.**

Rapports. — Recouverts par la peau, le peaucier, le bord antérieur du sterno-cléido-mastoïdien, l'omo-hyoïdien en haut, les deux sterno-cléido-hyoïdiens sont entourés d'une gaine dépendant de l'aponévrose cervicale superficielle, qui ménage entre leurs bords internes une intersection aponévrotique triangulaire ou losangique — *losange de la trachéotomie, losange de la thymectomie* (Olivier), — sous laquelle on découvre de haut en bas la membrane thyro-hyoïdienne, la saillie du cartilage thyroïde, les muscles sterno-thyroïdiens, l'espace

crico-thyroïdien, le cartilage cricoïde, la trachée. Le corps charnu des deux muscles recouvre les muscles sterno-thyroïdiens et thyro-hyoïdiens, le corps thyroïde et croise l'artère thyroïdienne supérieure.

Fig. 422. — *Les Muscles et les artères du Cou et de la Tête; côté droit. Le Sterno-cléido-mastoïdien est enlevé.*

Innervation. — Un filet émané de l'anse nerveuse de l'hypoglosse et provenant en réalité des nerfs cervicaux.

Action. — Abaisseur de l'os hyoïde.

§ 3. — **Le Muscle Sterno-thyroïdien — Sterno-thyreoideus** — (fig. 452).

Ce parallélogramme musculaire aplati, formé de fibres verticales, est deux fois plus large que le sterno-cléido-hyoïdien. — En bas, il s'attache : sur une aire triangulaire de la face postérieure du manubrium, au-dessous et en dedans du muscle précédent (fig. 113); sur le cartilage de la première côte et sur une expansion fibreuse qui atteint obliquement l'extrémité interne de la clavicule. — Ses fibres charnues montent parallèlement et se fixent sur la ligne oblique (en

haut et en dehors) du cartilage thyroïde du larynx et sur les deux tubercules saillants qui la limitent.

Rapports. — Entouré d'une gaine dépendant de l'aponévrose cervicale superficielle, il est recouvert par la peau, le peaucier, les muscles sterno-cléido-hyoïdien, omo-hyoïdien et sterno-cléido-mastoïdien.

Il est couché sur le fascia prétrachéal et recouve le corps thyroïde, *le plexus des veines thyroïdiennes*, la trachée et une partie du larynx. En bas, il se place derrière l'articulation sterno-claviculaire, et au-devant de la carotide primitive, des troncs veineux brachio-céphaliques et des veines jugulaires internes. — Il peut présenter à sa partie moyenne une intersection tendineuse, souvent incomplète.

Innervation. — Un filet de l'anse de l'hypoglosse provenant indirectement des nerfs cervicaux antérieurs.

Action. — Abaisseur du larynx et de l'os hyoïde.

§ 4. — **Le Muscle Thyro-hyoïdien — Thyreo-hyoideus** — (fig. 456).

De forme quadrilatère, il figure la continuation vers le haut du sterno-thyroïdien, avec lequel il est plus ou moins fusionné à son attache inférieure sur la ligne oblique du cartilage thyroïde. Ses fibres parallèles montent se fixer sur la face postérieure du corps et de la grande corne de l'os hyoïde.

Rapports. — Il recouvre une partie du cartilage thyroïde, la membrane thyro-hyoïdienne, la branche interne du nerf laryngé supérieur et l'artère laryngée supérieure. Plus large à lui seul que le sterno-hyoïdien et l'omo-hyoïdien sous lesquels il s'étale, il déborde en dehors l'omo-hyoïdien pour croiser le constricteur inférieur du pharynx à son insertion laryngienne.

Le bord interne des deux muscles thyro-hyoïdiens reste séparé par un espace quadrilatère comblé par la *bourse thyro-hyoïdienne* (voir ligament thyro-hyoïdien) et fermé en arrière par le feuillet postérieur, épais et résistant, de la portion inter-thyro-hyoïdienne, de l'aponévrose cervicale moyenne. Entre ce feuillet et son insertion postérieure au corps de l'hyoïde persiste (dans 73 pour 100 des cas, Clermont) une petite cavité, ovalaire à grand axe horizontal, *bourse rétro-hyoïdienne*, limitée constamment par un petit amas graisseux.

Innervation. — Semblant fourni par l'hypoglosse, le nerf du thyro-hyoïdien provient en réalité des branches antérieures des 2 premiers nerfs cervicaux.

Action. — Élévateur du cartilage thyroïde, abaisseur de l'os hyoïde, il intervient accessoirement dans la phonation (émission des sons graves).

C. — MUSCLES SUS-HYOÏDIENS

Ils sont quatre : digastrique, stylo-hyoïdien, mylo-hyoïdien, génio-hyoïdien.

§ 1. — **Le Muscle Digastrique — Digastricus** — (fig. 415, 417, 423).

Formé, comme son nom l'indique, de deux ventres réunis par un tendon intermédiaire long et grêle, on le découvre sur la partie latérale supérieure du cou après section de la bandelette parotido-maxillaire et soulèvement des glandes parotide et sous-maxillaire.

A. — Le VENTRE POSTÉRIEUR *s'insère en arrière* sur le versant mastoïdien de la rainure digastrique par de courtes fibres tendineuses, qui se ramassent en un faisceau fusiforme ; il descend en avant et en dedans et se continue par un tendon arrondi passant à travers une boutonnière formée par écartement des fibres du stylo-hyoïdien.

B. — Le TENDON INTERMÉDIAIRE donne naissance à trois ordres de fibres : α) les supérieures ou principales vont former le VENTRE ANTÉRIEUR du muscle ; β) les inférieures, se groupent en un faisceau résistant qui s'attache sur la grande corne (accessoirement sur le corps) de l'hyoïde ; cette expansion tendineuse est « souvent lâche et haute de plus d'un travers de doigt » (Farabeuf) ; γ) les moyennes se ramassent en une *bande transversale* (Grégoire) tendue au-dessus de l'hyoïde entre les deux tendons intermédiaires.

C. — Le VENTRE ANTÉRIEUR, renforcé en dedans par des fibres musculaires provenant de la petite corne de l'hyoïde, figure un faisceau charnu, plus court que le ventre postérieur, et se portant horizontalement en avant et en dedans pour s'attacher dans la fossette digastrique du maxillaire.

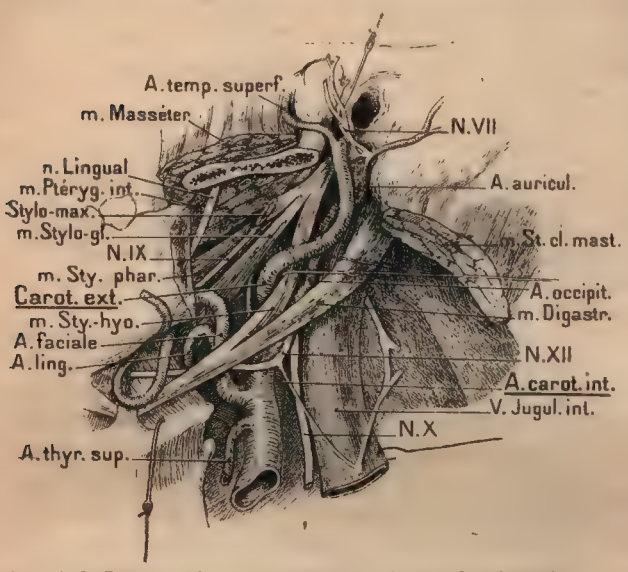

FIG. 423 (DESCOMPS). — *Les Muscles styliens et le Digastrique ; — l'Artère Carotide Externe.*

La branche verticale du maxillaire inférieur a été sciée pour laisser voir les organes de l'espace maxillo-pharyngien. — (La linguale et la faciale naissent ici d'un tronc commun linguo-facial.) *N. VII.* Facial ; — *N. IX.* Glosso-pharyngien ; — *N. X.* Pneumogastrique ; — *N. XII.* Grand Hypoglosse.

[Telle est la disposition la plus fréquente : un tendon intermédiaire divisé en trois faisceaux : maxillaire, hyoïdien et sus-hyoïdien. — A côté d'elle, il faut mentionner : *a*) le tendon intermédiaire, long et grêle, maintenu loin de l'hyoïde par la fourche du stylo-hyoïdien et relié seulement à l'os par quelques tractus fibreux ; — (*b* le tendon intermédiaire maintenu contre l'hyoïde par une cravate fibreuse munie d'une synoviale et formant *poulie de réflexion* ; forme rare, 10 pour 100 environ.]

Rapports. — Le muscle tout entier est engainé par un dédoublement de l'aponévrose cervicale superficielle : cette toile s'épaissit entre ses deux ventres antérieurs en l'*aponévrose interdigastrique* qui s'étend du maxillaire à l'hyoïde.

1. Le VENTRE ANTÉRIEUR, superficiel, recouvre le muscle mylo-hyoïdien ; il est recouvert par le peaucier.

2. Le TENDON MOYEN, souvent renforcé en dehors par une expansion de l'omo-hyoïdien, répond en dehors à l'extrémité inférieure de la glande sous-maxillaire ; sa face profonde s'applique en avant sur le muscle mylo-hyoïdien, en arrière sur le muscle hyo-glosse, derrière lequel passe la linguale (fig. 433, 802).

3. Le VENTRE POSTÉRIEUR. Sa *face externe* est recouverte par la peau, le peaucier du cou, l'aponévrose cervicale superficielle ; elle est complètement cachée : *a*) par la glande sous-maxillaire, qui descend généralement jusqu'à l'os hyoïde ;

b) par l'extrémité inférieure de la glande parotide ; *c*) en haut et en arrière par le sterno-cléido-mastoïdien, quelques faisceaux du splénius et du petit complexus. Elle est également côtoyée par les branches sous-maxillaires du facial et quelques-uns des ganglions sous-maxillaires. — Sa *face interne* est tout proche de l'insertion supérieure des muscles styliens, et suivie par le stylo-hyoïdien qui passe ensuite le long de son bord antérieur ; elle répond aux organes de l'espace sous-parotidien postérieur : jugulaire interne, carotides interne et externe, nerfs pneumogastrique, spinal, grand hypoglosse, ganglion cervical supérieur du sympathique. — Sous son *bord postérieur*, se trouve le ganglion principal des lymphatiques de la langue.

Innervation. — Pour le ventre postérieur, un rameau du facial et un filet du glosso-pharyngien ; pour le ventre antérieur, un filet du nerf mylo-hyoïdien (p. 451).

Action. — Les deux ventres peuvent agir individuellement, le ventre antérieur comme *abaisseur de la mâchoire* (action principale) ou élévateur de l'os hyoïde ; le ventre postérieur comme élévateur de l'os hyoïde, et, par suite, du larynx, dans le second temps de la déglutition et peut être comme extenseur (relatif) de la tête sur la colonne vertébrale.

Les deux ventres se contractant en même temps sont élévateurs de l'os hyoïde, ou quand l'hyoïde ou la mâchoire sont fixés, tracteurs du crâne en bas et en avant.

§ 2. — **Le Muscle Stylo-hyoïdien — Stylo-hyoideus** — (fig. 423, 812, 815).

Muscle grêle, cylindrique, allongé de l'apophyse styloïde à l'os hyoïde. — En haut, il s'insère sur la face postérieure et la partie externe de la base de la styloïde temporale par un tendon conique sur la face interne duquel apparaissent les fibres charnues ; en un faisceau allongé, ces fibres descendent en dedans, puis en avant du ventre postérieur du digastrique. En avant et en bas, le muscle se fend en deux languettes fibreuses qui enfourchent le tendon intermédiaire du digastrique ; la languette externe s'insère en éventail sur la base de la grande corne et sur la face externe de l'hyoïde, jusque près de sa ligne médiane ; la languette interne atteint la base de la petite corne.

Rapports. — Le stylo-hyoïdien répond : en dehors et en arrière au digastrique (ventre postérieur) ; en dedans au stylo-pharyngien, au pharynx et aux organes de l'espace sous-parotidien postérieur.

Innervation. — Un rameau du facial et un filet du glosso-pharyngien.

Action. — Élévateur de l'os hyoïde et par suite du larynx dans le second temps de la déglutition.

§ 3. — **Le Muscle Mylo-hyoïdien** (fig. 427, 431 ; v. langue, bouche).

C'est le MUSCLE DU PLANCHER DE LA BOUCHE. Il s'étale à droite et à gauche de la ligne médiane sous la forme d'une lame plate, triangulaire, qui s'unit à celle du côté opposé pour former le *raphé sus-hyoïdien médian*.

Il s'insère, par de courtes fibres tendineuses, sur la ligne myloïdienne (p. 73) depuis la dernière molaire jusqu'au voisinage de la symphyse du menton. De là ses fibres, toutes obliques en dedans, s'étalent horizontalement ; les antérieures, sous-jacentes au maxillaire, et les moyennes, tendineuses courtes, s'attachent sur le raphé sus-hyoïdien qu'elles constituent en s'entre-croisant avec celles du côté opposé ; les postérieures ou externes, qui sont les plus longues, s'insèrent sur le corps de l'os hyoïde — **mylo-hyoideus.**

Rapports. — Le mylo-hyoïdien sépare le cou de la cavité buccale.

1. — Sa FACE EXTERNE, CERVICALE, recouverte par une aponévrose en général très

mince, figure le fond du *creux sous-maxillaire*. Presque entièrement cachée par la glande sous-maxillaire, elle est croisée par le ventre antérieur du digastrique et son tendon intermédiaire, longée par l'artère faciale et sa branche sous-mentale, plus superficiellement par la veine faciale (p. 509). Sur elle, reposent les ganglions collecteurs des lymphatiques des lèvres, du front, du nez, du plancher de la bouche, des dents et des gencives. En avant, elle est superficielle ; recouverte seulement par la peau doublée du peaucier et l'aponévrose superficielle.

En s'unissant sur la ligne médiane, les deux muscles comblent le *triangle sus-hyoïdien médian*, limité latéralement par le ventre antérieur des digastriques, inférieurement par le corps de l'hyoïde.

2. — Sa FACE INTERNE, BUCCALE, répond en avant au génio-hyoïdien et à trois muscles de la langue : génio-glosse, stylo-glosse, hyo-glosse ; elle limite inférieurement la *rigole sublinguale*. Encombré par les organes qui côtoient latéralement la langue, nerf lingual et canal de Wharton, nerf grand hypoglosse, plexus veineux sublingual et veines linguales superficielles, glande sublinguale, **le creux sublingual** est fermé vers la bouche par la fine muqueuse qui de la langue passe sur la face interne des gencives.

3. — Son BORD POSTÉRIEUR est embrassé en fer à cheval par le prolongement sublingual de la glande sous-maxillaire.

Innervation. — Nerf du mylo-hyoïdien, branche du nerf dentaire inférieur (p. 451).
Action. — Abaisseur de la mâchoire inférieure ; élévateur de l'os hyoïde et indirectement du larynx, il intervient dans la déglutition (second temps) et accessoirement dans la phonation (émission des sons aigus).

§ 4. — Le Muscle Génio-hyoïdien — Genio-hyoideus — (fig. 433, 452).

En forme de fuseau charnu, sus-jacent au précédent, sous-jacent au génio-glosse, à la glande sublinguale et à la muqueuse du sillon sublingual, il s'étend horizontalement de chaque côté et au-dessus du raphé sus-hyoïdien médian. Il s'insère par un tendon plat : 1° à l'apophyse géni inférieure ; 2° à la facette antéro-supérieure du corps de l'os hyoïde.

Les deux génio-hyoïdiens se côtoient par leur bord interne ; dans l'interstice médian qui les sépare, on rencontre parfois une petite masse de la grosseur d'un grain de millet, *glandule vasculaire sanguine* dont la structure est à rapprocher de celle de la glande thyroïde.

Innervation. — Plusieurs filets du grand hypoglosse.
Action. — Abaisseur de la mâchoire inférieure, son action renforce et complète celle du mylo-hyoïdien.

D. — MUSCLES PRÉVERTÉBRAUX. — LA RÉGION PRÉVERTÉBRALE

Trois muscles de chaque côté sont appliqués au-devant au rachis : le long du cou, le grand droit intérieur, le petit droit antérieur de la tête.

§ 1. — Le Muscle Long du cou — Longus Colli — (fig. 424).

Plat, triangulaire à base interne étalée au-devant de la colonne vertébrale, à sommet répondant à l'apophyse transverse de la 8e cervicale, on lui considère trois groupes de faisceaux difficilement séparables : une *portion verticale*, voisine

de la ligne médiane ; — une *portion oblique ascendante*, partiellement confondue avec la précédente ; — une *portion oblique descendante*.

A) La portion verticale, interne ou longitudinale. Elle s'insère par des

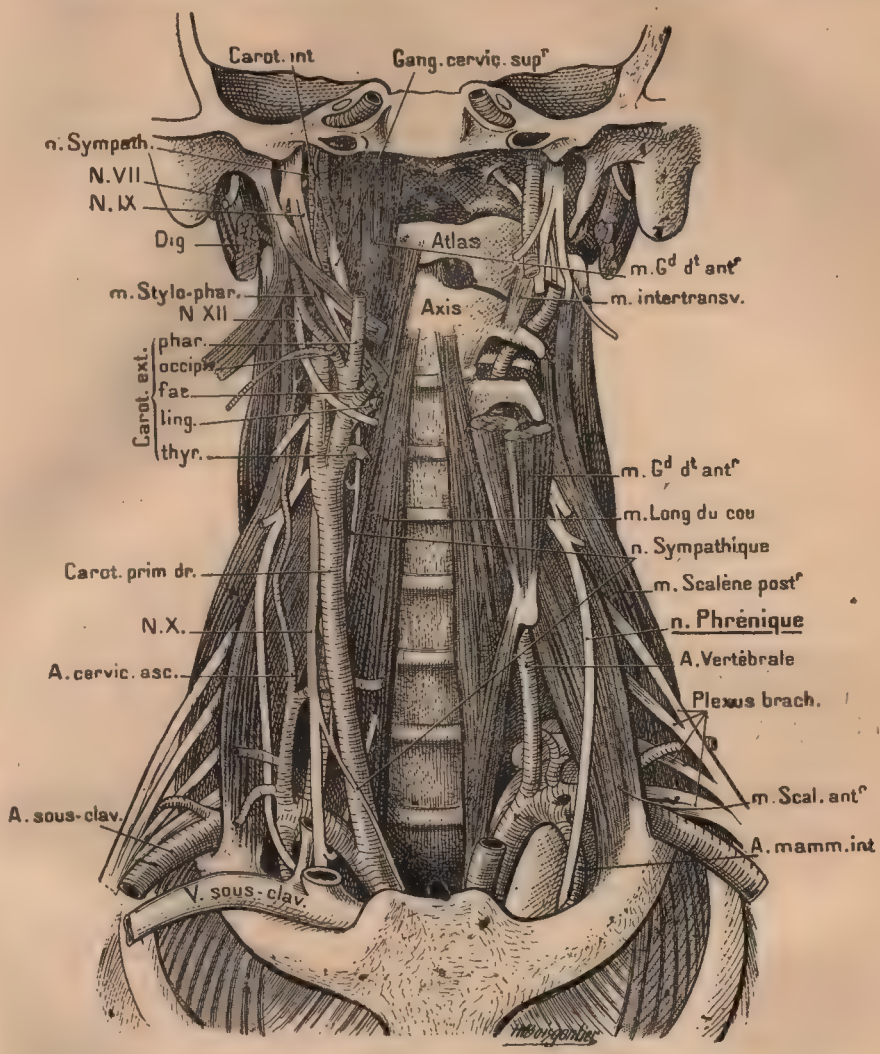

Fig. 424 (d'après une planche du Pr Farabeuf). — *Les Muscles profonds, les vaisseaux, les nerfs profonds du cou.*

N. IX. Glosso-pharyngien ; — *N. X.* Pneumogastrique ; — *N. XII.* Grand Hypoglosse.

fibres tendineuses, externes par rapport au ligament vertébral commun antérieur : en bas, sur le corps des trois premières vertèbres dorsales et des deux dernières cervicales ; latéralement sur le tubercule antérieur des apophyses transverses des 4e, 5e et 6e cervicales ; en haut, sur le tubercule antérieur de l'atlas, la face antéro-latérale du corps de l'axis et des 3e et 4e vertèbres cervicales ; —

B) La PORTION INFÉRIEURE, OBLIQUE ASCENDANTE, s'insère : en bas sur les trois premières dorsales en compagnie des tendons du faisceau précédent ; en haut sur les apophyses costales des 6e, 5e et 4e vertèbres cervicales. Le faisceau qui atteint la 6e cervicale, fort et distinct, monte au-devant de l'artère vertébrale qu'il protège à son entrée dans le trou transversaire ; —

C) La PORTION SUPÉRIEURE est OBLIQUEMENT DESCENDANTE du tubercule antérieur de l'atlas aux tubercules costiformes des apophyses transverses des 3e, 4e, 5e cervicales ; ce faisceau distinct peut être artificiellement séparé du reste du muscle sous le nom de muscle *long de l'atlas*.

Rapports. — Le long du cou répond en haut au grand droit antérieur de la tête ; en avant à l'aponévrose prévertébrale qui le sépare du pharynx, de l'œsophage, des carotides primitive et interne, de la jugulaire interne, du sympathique et du pneumogastrique.

Innervation. — Filets courts provenant des branches antérieures des 4 premiers nerfs cervicaux.

Action. — Les deux muscles se contractant en même temps fléchissent la colonne vertébrale ; la contraction d'un seul intervient dans le mouvement d'inclinaison latérale.

§ 2. — Le Muscle Grand Droit Antérieur de la tête (fig. 424).

Ce muscle allongé — **longus capitis** — peut être considéré comme un chef différencié de la portion supérieure du long du cou.

Il s'insère sur les apophyses costiformes des 2e, 3e, 4e, 5e et souvent 6e cervicales par des languettes délicates convergeant sur un chef musculaire unique qui remonte pour s'attacher sur l'apophyse basilaire de l'occipital au-devant du trou occipital, à droite et à gauche de la crête pharyngienne.

Rapports. — Il répond en avant à l'aponévrose prévertébrale qui le sépare de la muqueuse pharyngienne ; en haut et en arrière au petit droit antérieur ; en dedans et en arrière au long du cou.

Innervation. — Rameaux des 1er et 2e nerfs cervicaux.

Action. — Fléchisseur de la tête sur la colonne cervicale. Il intervient également dans l'inclinaison latérale de la tête.

§ 3. — Le Muscle Petit Droit Antérieur de la tête.

Il monte, oblique de dehors en dedans, de l'apophyse costiforme de l'atlas à l'apophyse basilaire **(rectus capitis anterior)**.

Rapports. — Recouvert par le grand droit antérieur, il répond : en dehors à la carotide interne, au pneumogastrique et au ganglion cervical supérieur du sympathique ; en arrière au ligament occipito-atloïdien antérieur (p. 111) et au condyle de l'occipital.

Innervation. — Un filet de la branche supérieure du premier nerf cervical.

Action. — Renforce l'articulation occipito-atloïdienne en avant (l'atlas faisant corps avec l'occipital — p. 110 —, le petit droit antérieur ne peut être fléchisseur de la tête, comme l'avancent quelques auteurs).

E. — MUSCLES SCALÈNES. — LA RÉGION LATÉRALE PROFONDE DU COU

Les deux scalènes limitent principalement le TRIANGLE INTERSCALÉNIQUE dans lequel passent l'artère sous-clavière et les branches antérieures du plexus brachial. Régulièrement triangulaires, ils s'étendent profondément, sur les côtés du cou, des apophyses costiformes des vertèbres cervicales aux côtes supérieures.

§ 1. — **Le Muscle Scalène Antérieur** (fig. 424, 436, 449).

Il s'attache aux tubercules costiformes des 3e, 4e, 5e et 6e vertèbres cervicales par quatre faisceaux tendineux émergeant derrière les languettes d'insertion du long du cou. — Ces tendons se confondent en un fuseau charnu qui descend en dehors et en avant pour s'insérer sur la première côte, à la face postéro-externe du *tubercule de Lisfranc* (p. 121).

Rapports. — Il est entouré d'une gaine complète, dépendant de l'aponévrose cervicale profonde.

1. Sa FACE ANTÉRIEURE, recouverte par le sterno-cléido-mastoïdien, croisée par l'omo-hyoïdien, les artères scapulaire supérieure et cervicale transverse, et par la terminaison de la jugulaire externe, répond principalement : *a*) en bas, à la *veine sous-clavière* qui passe en dedans, puis *au-devant* de son tendon inférieur ; *b*) AU NERF PHRÉNIQUE, RAPPORT PRINCIPAL (p. 515) qui se porte verticalement en bas, en dehors de l'artère cervicale ascendante, puis le long du bord interne. En bas, cette face se cache derrière la clavicule et le muscle sous-clavier.

2. Sa FACE POSTÉRIEURE limite antérieurement le triangle interscalénique.

3. Son BORD INTERNE est contigu au long du cou.

Innervation. — Filets courts provenant des branches antérieures des 3e et 4e nerfs cervicaux.

§ 2. — **Le Muscle Scalène Postérieur** (fig. 424, 425, 449).

Plus long et plus épais que le précédent, il s'attache derrière lui sur la partie inférieure des tubercules costiformes et sur le bord libre des gouttières transversaires de l'axis et des cinq dernières vertèbres cervicales. Son corps charnu descend en dehors et en arrière. En bas, il se divise en deux ou trois faisceaux s'insérant : l'antérieur — SCALÈNE MOYEN des auteurs étrangers — sur la face supérieure de la première côte, derrière la gouttière de l'artère sous-clavière ; le postérieur — SCALÈNE POSTÉRIEUR proprement dit — sur le bord postérieur et la face externe de la 2e côte, et souvent aussi sur la 3e côte, au-devant des digitations supérieures du grand dentelé.

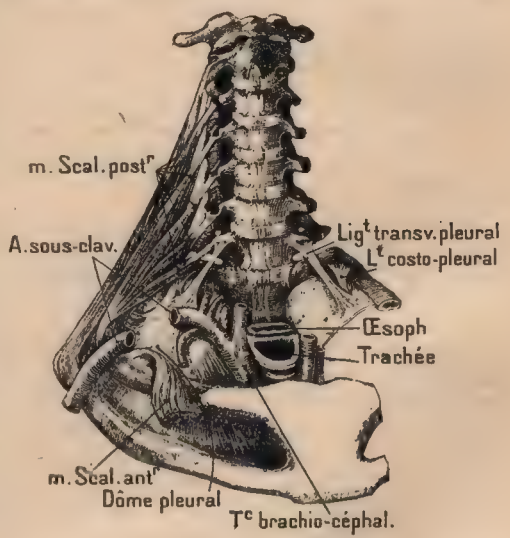

FIG. 425. — *Le Muscle Scalène Postérieur et le Dôme pleural droits.*

Rapports. — Le scalène postérieur répond en arrière à des muscles : transversaire du cou, angulaire, splénius, grand et petit complexus.

[Dans le **triangle interscalénique**, on rencontre principalement : 1° l'artère sous-clavière (p. 494), après qu'elle a donné toutes ses collatérales ; « elle repose sur la première côte, en dehors et immédiatement en arrière du tubercule de Lisfranc » (Farabeuf) ;

2° les racines antérieures des quatre derniers nerfs cervicaux et du premier nerf dorsal (plexus brachial) qui, appliquées sur la face antérieure du scalène postérieur, s'étalent au-dessus de l'artère, mais se rapprochent d'elle en se groupant pour glisser sous la clavicule ; 3° en bas le cul-de-sac supérieur de la plèvre (dôme pleural) dont l'étendue en surface et la hauteur sont variables.

Des insertions des scalènes sur la première côte se détachent de petites expansions tendineuses appartenant à l'*appareil suspenseur de la plèvre* ; fig. 755].

Innervation. — Filets courts des branches postérieures des 3e et 4e nerfs cervicaux et un filet du nerf du rhomboïde.

Action des scalènes. — Élévateurs et fixateurs des 2 premières côtes, inspirateurs. Quand ils prennent leur point fixe sur les côtes, ils inclinent la colonne cervicale (contraction d'un seul côté) ou maintiennent la colonne cervicale rigide (contraction des deux côtés).

F. — LES FORMATIONS CONJONCTIVES DU COU

Des toiles celluleuses engainent toutes les formations du cou ; muscles, vaisseaux, nerfs, organes. Sauf dans les plans superficiels où elles sont faciles à disséquer, elles apparaissent si confuses qu'on doit, pour les suivre didactiquement, adopter une division artificielle.

Il est classique de distinguer d'abord trois aponévroses : superficielle, moyenne, profonde. Leurs expansions sont plus denses et plus épaisses autour des muscles ; elles s'amincissent et se relâchent, en TRACTUS CELLULEUX, autour du larynx, de la trachée et du corps thyroïde, du pharynx et de l'œsophage, en raison de la mobilité de ces organes.

La disposition générale des formations conjonctives cervicales est appréciable à la fois par la dissection et par les coupes. Une première division est établie par le manchon superficiel de l'*aponévrose dite superficielle.* De sa face profonde, se détachent, à droite et à gauche, des cloisons intermusculaires placées transversalement de champ, qui séparent le cou en deux loges : la loge postérieure, exclusivement occupée par les muscles de la nuque et décrite avec eux ; la loge antérieure comblée à la fois : par les muscles, par les vaisseaux et les nerfs (gaine vasculaire) ; par les organes (gaines viscérales).

§ 1. — Les Aponévroses du cou proprement dites.

A. — **Aponévrose cervicale Superficielle.** — Entourant le cou d'un manchon complet (fig. 420), ses insertions se font :

EN ARRIÈRE, sur les apophyses épineuses et le ligament cervical postérieur ; — EN HAUT, sur la protubérance occipitale externe, la ligne courbe occipitale supérieure, la face externe de la mastoïde et le conduit auditif externe, l'apophyse zygomatique et le corps du maxillaire inférieur ; le trapèze et le sterno-cléido-mastoïdien prennent de solides insertions sur sa face profonde ; — EN BAS ET EN ARRIÈRE, elle se continue sans démarcation avec les aponévroses du dos et de l'épaule ; — EN BAS ET EN AVANT, elle passe sans interruption : *a*) sur la clavicule à laquelle elle adhère faiblement et se continue sur l'aponévrose pectorale antérieure ; *b*) sur la face antérieure du sternum en adhérant au bord supérieur de la fourchette et au ligament interclaviculaire.

D'abord très dense au-dessous de l'occipital, elle s'amincit graduellement, se transforme en une trame aréolaire lâche, facilement infiltrée. — D'arrière en avant : elle fournit au trapèze une gaine complète dont les feuillets, superficiel et profond, se rejoignent au bord externe du muscle ; puis recouvre le creux sus-claviculaire ; s'épaississant brusquement, elle atteint le bord postérieur du sterno-cléido-mastoïdien auquel elle fournit une gaine complète résistante.

Enfin elle se poursuit au-devant de la ligne médiane (où elle adhère aux parties profondes) pour rejoindre le bord antérieur du sterno-mastoïdien du côté opposé. Confondue avec l'aponévrose moyenne, elle s'insère sur le corps de l'os hyoïde.

Elle présente les particularités suivantes :

1° EN HAUT, elle passe en pont sur la parotide et la bride en dehors : cette toile solide ferme la loge parotidienne en dehors ; — au bord parotidien du maxillaire, elle se

dédouble en deux feuillets : l'antérieur recouvre le masséter et va s'attacher au zygoma et sur le corps du maxillaire inférieur, en se confondant avec les aponévroses de la face ; le postérieur ou profond enveloppe le ptérygoïdien interne et s'étale au-devant de la parotide jusqu'à l'apophyse styloïde en formant ou renforçant le ligament stylo-maxillaire (p. 75).

2° A L'ANGLE DE LA MACHOIRE, elle s'épaissit encore en la BANDELETTE PAROTIDO-MAXILLAIRE qui établit la séparation des loges parotidienne et sous-maxillaire et applique le bord antérieur du sterno-mastoïdien contre la mâchoire inférieure; Richet l'appelle *aponévrose d'insertion faciale* du sterno-cléido-mastoïdien.

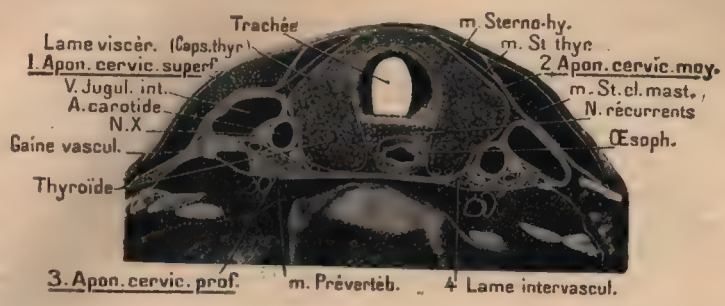

FIG. 426 (CHIFOLIAU). — *Rapports des aponévroses cervicales à la partie antérieure du cou. Coupe demi-schématique passant par le corps thyroïde.*

3° DU MAXILLAIRE A L'OS HYOÏDE, elle forme la couverture externe de la glande sous-maxillaire qu'elle maintient en situation fixe ; cette expansion sus-hyoïdienne se confond en bas avec l'insertion hyoïdienne du ventre postérieur du digastrique, auquel elle fournirait quelquefois son inconstante poulie de réflexion.

Les toiles celluleuses qui entourent les muscles styliens, le mylo-hyoïdien et l'hypoglosse, sont généralement très réduites. La gaine du ventre postérieur du digastrique est par contre appréciable et contribuerait par ses connexions avec le feuillet profond de la gaine du sterno-mastoïdien à imposer la courbure propre à cette portion du muscle.

4° ENTRE LE VENTRES ANTÉRIEURS DES DIGASTRIQUES, elle donne la toile inter-digastrique (signalée p. 472).

5° EN BAS, enfin, elle se dédouble au-dessus de la fourchette du sternum, en deux feuillets limitant l'espace sus-sternal (*espace d'Allan Burns*).

6° PAR SA FACE PROFONDE, elle se confond latéralement avec l'insertion des *cloisons intermusculaires*, droite et gauche, qui la rattachent aux tubercules costiformes et postérieurs des apophyses transverses cervicales par l'intermédiaire des gaines des scalènes.

B. — **Aponévrose cervicale Moyenne.** — Elle est sous-hyoïdienne et antérieure, comprise entre l'os hyoïde, le sternum et les clavicules, et les muscles omo-hyoïdiens. Les désignations de Richet — APONÉVROSE OMO-CLAVICULAIRE — et de Sébileau — APONÉVROSE INTER-OMO-HYOÏDIENNE — lui conviennent également. — Sa *forme* est trapézoïde à grande base thoracique, à petite base hyoïdienne. — Son *épaisseur* est inégale suivant les points examinés ; résistante en bas, elle s'amincit considérablement vers le haut (fig. 492).

1° SUR LA LIGNE MÉDIANE, elle est dédoublée en deux feuillets qui fournissent aux muscles sous-hyoïdiens médians une gaine peu résistante :

a) Le *feuillet antérieur* est sterno-hyoïdien ; il s'attache en haut à la saillie transversale du corps de l'hyoïde, descend au-devant du sterno-cléido-hyoïdien qu'il recouvre ; en bas il s'insère sur le ligament interclaviculaire et sur le bord *postérieur* du manubrium ; en avant, il adhère à l'aponévrose superficielle et se confond avec elle.

b) Le *feuillet postérieur* est sterno-thyroïdien ; il s'attache en haut sur la ligne oblique du cartilage thyroïde, descend à la face profonde du sterno-thyroïdien, qu'il maintient exactement en bas contre la face postérieure du manubrium dans une loge triangulaire (fig. 113) ;

entre l'insertion des deux muscles sterno-thyroïdiens et au-dessous d'eux, il se confond avec le périoste de la poignée du sternum. Ce feuillet postérieur fournit les gaines des troncs veineux brachio-céphaliques, puis se continue dans le médiastin antérieur avec le fascia endothoracique qui descend jusque sur le péricarde (*fascia de Godman*).

2° Latéralement, les deux feuillets se rejoignent sur les bords externes des muscles sous-hyoïdiens médians, se séparent à nouveau pour engainer l'omo-hyoïdien; au-delà de ce muscle, l'aponévrose s'amincit, se confond avec le feuillet profond de la gaine du sterno-cléido-mastoïdien.

3° En bas, elle se rattache aux deux tiers internes de la face postérieure de la clavicule par une expansion fibreuse résistante, fournit : la gaine de la veine sous-clavière qu'elle fixe à la clavicule, la gaine du muscle sous-clavier. Glissant sous la clavicule, elle gagne l'aisselle où elle se continue sur le *ligament suspenseur de Gerdy*.

On rencontre, dans les dédoublements de l'aponévrose moyenne : les plexus veineux thyroïdiens, et plus en dehors la terminaison des veines jugulaires interne et externe.

Sa face postérieure répond au larynx, à la trachée, au corps thyroïde et au paquet vasculo-nerveux du cou.

C. — **Aponévrose cervicale Profonde.** — L'aponévrose prévertébrale s'insère en haut sur l'apophyse basilaire et la face profonde de la mastoïde ; sa portion moyenne s'attache sur les tubercules costiformes des apophyses transverses et recouvre la face antérieure des muscles prévertébraux. — Latéralement, elle fournit aux muscles scalènes une gaine dont le feuillet postérieur va s'insérer sur les tubercules postérieurs des apophyses transverses : en bas, la gaine du scalène antérieur recouvre les branches du plexus brachial, l'artère sous-clavière, et rejoint la gaine du sous-clavier. — Elle est rattachée en avant à la gaine de l'omo-hyoïdien avec laquelle elle se confond. — En dehors elle s'unit à la face profonde de l'aponévrose superficielle par la lame intermusculaire qui établit la barrière entre les loges antérieure et postérieure du cou.

§ 2. — La Gaine des gros vaisseaux du cou.

Considérée comme dépendance de l'aponévrose moyenne à laquelle elle adhère en avant, étendue du sommet du thorax à la base du crâne, vers laquelle elle s'amincit, elle contient la carotide (ses branches de division en haut), la jugulaire interne, le pneumogastrique et la branche descendante de l'hypoglosse ; l'adhérence de ces organes est le plus ordinairement si intime qu'on a la plus grande peine à les isoler (Richet). — En dedans, elle s'étale sur l'aponévrose latérale du pharynx (en haut), et sur la cloison sagittale (dans le reste du cou).

§ 3. — Les Gaines viscérales.

Les organes mobiles du cou, larynx, trachée et corps thyroïde, pharynx et œsophage, sont enveloppés de fourreaux lamelleux permettant le glissement sur les organes voisins. Ces gaines spéciales, réunies entre elles par des tractus fibreux, ne peuvent être assimilées aux aponévroses ; mais comme elles leur sont rattachées, surtout à la moyenne et à la profonde, en tous les points où se produisent des contacts, il convient de les mentionner avec le cou, tout en insistant sur leur destination et leur rôle spéciaux.

Suivant les organes, elles descendent jusqu'au pédicule pulmonaire, au péricarde et au diaphragme ; elles remontent jusqu'à la base du crâne, en fournissant une gaine commune à la trachée et à l'œsophage : cette gaine lamelleuse pharyngo-œsophagienne recouvre en dehors la couche musculaire, passe sur les faces latérales de la trachée, glisse sous le feuillet postérieur de l'aponévrose moyenne auquel elle adhère et se délamine pour entourer le corps thyroïde ; Richet l'appelle « *thyro* ou *cervico-péricardique*, en raison de ses insertions à la partie inférieure du cartilage thyroïde et au péricarde ».

Elle est reliée à l'aponévrose prévertébrale par les cloisons sagittales (Charpy) qui, placées de champ de chaque côté de l'œsophage, s'insérant tangentiellement sur sa gaine lamelleuse, fixent et suspendent à la colonne vertébrale le tube digestif sus-diaphragma-

tique. — L'œsophage, les cloisons sagittales et l'aponévrose profonde limitent l'*espace celluleux rétro-viscéral*, quadrangulaire, qui se continue en bas jusqu'au diaphragme.

Tout en haut, les cloisons sagittales s'épaississent pour constituer l'*aponévrose latérale du pharynx*, qui s'insère à la base du crâne et limite avec le pharynx et l'aponévrose prévertébrale l'*espace celluleux rétro-pharyngien*.

Dans la poitrine, les cloisons sagittales envoient des expansions fibreuses sur le hile des poumons, l'aorte et jusque sur les ligaments dits phréno-péricardiques latéraux (p. 248).

§ 4. — Les Espaces circonscrits par les formations conjonctives du cou.

Ils sont au nombre de quatre :

Le PREMIER ESPACE, étalé entre la peau et l'aponévrose superficielle, est occupé : par le fascia superficialis, dédoublé en avant pour engainer le peaucier ; les branches du plexus cervical superficiel et la veine jugulaire externe, qui descendent sous le peaucier.

Le DEUXIÈME ESPACE est antérieur ; circonscrit entre les aponévroses supercielle et profonde, il est comblé par du tissu graisseux contenant quelques ganglions lymphatiques.

Le TROISIÈME ESPACE est compris entre les aponévroses moyenne et prévertébrale, occupé en dedans par la gaine vasculaire, en arrière par le nerf phrénique et l'origine du plexus brachial, en bas par les artères sous-clavière, vertébrale, thyroïdienne inférieure ; limité en dedans par la cloison sagittale, il communique en bas à la fois avec le médiastin antérieur et l'aisselle.

Le QUATRIÈME ESPACE prend, suivant la hauteur considérée, le nom de RÉTRO-VISCÉRAL ou de RÉTRO-PHARYNGIEN ; on y trouve dans un dédoublement postérieur le grand sympathique cervical (p. 431).

CES ESPACES SONT VIRTUELS et comblés surtout par du tissu cellulaire.

ARTICLE II.

LES ARTÈRES DU COU ET DE LA TÊTE

A. — LE TRONC BRACHIO-CÉPHALIQUE ARTÉRIEL

Dérivé du 4e arc aortique droit (p. 277), ce vaisseau volumineux est l'origine de toutes les artères du membre supérieur droit (*brachio-*), de la moitié droite du cou et de la tête (*céphalique*). Il émerge, première collatérale de la convexité de l'aorte, à la jonction des portions ascendante et horizontale de la crosse (fig. 269). Long de 3-4 centimètres, large de 15 millimètres, il monte obliquement en dehors, devant la trachée, puis entre elle et la plèvre. Derrière l'articulation sterno-claviculaire droite, il se bifurque en carotide primitive et sous-clavière droites.

Rapports. — Il répond :

1. EN ARRIÈRE : à la trachée sur laquelle il est couché tout de son long (fig. 748) ; aux filets cardiaques du récurrent droit ; tout en haut, au ganglion de Neubauer ;

2. EN AVANT : au manubrium, recouvert du sterno-hyoïdien et du sterno-thyroïdien, et surtout au tronc veineux innominé *gauche* qui surcroise perpendiculairement sa moitié supérieure derrière la sterno-claviculaire *droite* ; — EN AVANT ET EN DEHORS, au tronc veineux innominé droit et à l'origine de la veine cave supérieure ;

3. EN DEHORS : à la plèvre médiastine droite, qu'il déprime notablement (au poumon, médiatement) ; entre eux s'insinue le nerf grand cardiaque de Scarpa (p. 273, fig. 261) qui suit son bord inféro-externe ;

4. En dedans, à la carotide primitive gauche, puis encore à la trachée.

— En projection, il suit le bord droit du manubrium. — Aucune collatérale (sauf, anormalement, la *thyroïdienne médiane de Neubauer*, qui, émergeant aussi parfois de la crosse, monte verticalement au-devant de la trachée jusqu'à l'isthme du corps thyroïde.

B. — L'ARTÈRE CAROTIDE PRIMITIVE

Les carotides primitives ou communes ont une origine différente à droite

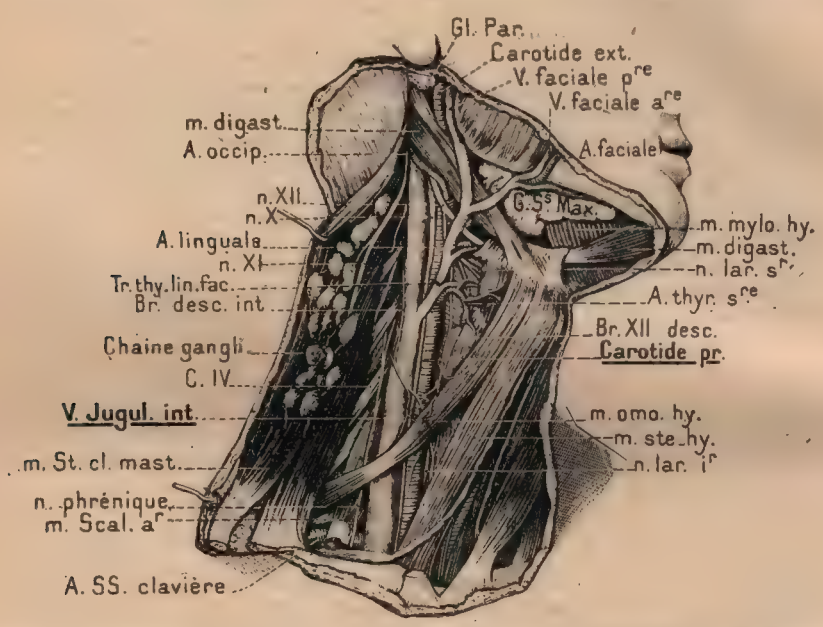

Fig. 427 (Richet). — *La Région Carotidienne, les régions sus-hyoïdienne et sous-hyoïdienne vues de côté.*

Br. XII desc. Branche descendante de l'hypoglosse anastomosée avec *Br. desc. int.*, branche descendante interne.

et à gauche. La droite est la branche de bifurcation interne du tronc brachio-céphalique (fig. 449). — La gauche, née de la convexité de la crosse de l'aorte près de sa terminaison, est d'abord située dans la partie supérieure du thorax.

Toutes deux montant sur les parties latérales de la trachée, traversent la région dite carotidienne. — Au niveau du bord supérieur du cartilage thyroïde, ou au-dessous de la grande corne de l'os hyoïde, elles se bifurquent en deux terminales : la carotide interne et la carotide externe.

[**Région carotidienne.** — Occupant la partie antéro-latérale du cou, elle est circonscrite par l'aire du muscle sterno-cléido-mastoïdien, qui fait une saillie quadrilatère allongée du sternum et de la clavicule en bas à l'apophyse mastoïde et à l'occipital en haut.

Les formations qui l'occupent sont de la superficie à la profondeur : la peau ; le fascia superficiel contenant le peaucier dans son dédoublement ; le muscle sterno-cléido-

mastoïdien et sa gaine aponévrotique ; l'aponévrose cervicale moyenne renfermant le muscle omo-hyoïdien qui traverse obliquement la région ; le PAQUET VASCULO-NERVEUX DU COU figuré en dedans par la carotide primitive, en dehors par la veine jugulaire interne, en arrière par le nerf pneumogastrique. Une longue chaîne ganglionnaire côtoie le paquet en dehors.

Le fond de la région carotidienne est figuré par les apophyses transverses des vertèbres cervicales et l'aponévrose cervicale profonde qui contient le sympathique cervical dans un dédoublement.]

Trajet et Rapports. — 1° **La carotide primitive gauche dans le thorax.** — Dans sa portion intra-thoracique, la CAROTIDE COMMUNE GAUCHE, plus longue, verticalement ascendante au-devant de la sous-clavière gauche, répond : EN AVANT, au tronc brachio-céphalique veineux gauche qui la croise obliquement ; — EN DEHORS, au sommet du poumon gauche dont elle est séparée par la plèvre médiastine, au nerf phrénique gauche, au nerf pneumogastrique gauche, qui contourne sa *face externe* pour passer au-devant de la crosse aortique ; EN DEDANS à la trachée et au nerf récurrent gauche.

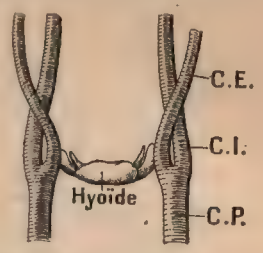

FIG. 428 (FARABEUF). — *La bifurcation des Carotides primitives.*

La carotide interne, *C. I.*, d'abord externe, monte ensuite directement vers la base du crâne.

2° **Les carotides primitives au cou.** — DANS LA RÉGION CAROTIDIENNE, les deux carotides primitives ont les mêmes rapports (fig. 424) :

EN ARRIÈRE, les tubercules antérieurs des apophyses transverses des 5 dernières vertèbres cervicales ; particulièrement *le tubercule de Chassaignac* (de la 6e cervicale, p. 96), *qui est repère principal* ; « il est placé à peu près à la hauteur de l'arc antérieur du *cartilage cricoïde* » (Farabeuf) ; au-devant de lui se superposent les trois artères : carotide primitive, thyroïdienne inférieure, vertébrale ; — le sympathique cervical ; — EN DEHORS, la grosse veine jugulaire interne (p. 508) qui la déborde en avant lorsqu'elle est pleine ; — le nerf pneumogastrique descend en arrière et en dehors ; puis directement en dehors ; — EN AVANT, le sterno-cléido-mastoïdien, muscle satellite, *rapport principal* ; il cache l'artère en bas ; il la côtoie, à la partie moyenne du cou par son bord antérieur ; — le muscle omo-hyoïdien ; — l'anse de l'hypoglosse ; — les lobes latéraux du corps thyroïde ; — les nerfs cardiaques supérieur et moyen ; — EN DEDANS, la trachée, l'œsophage (et le nerf récurrent à gauche) ; le larynx et le pharynx.

AUCUNE COLLATÉRALE (sauf exceptionnellement une thyroïdienne médiane).

Bulbe Carotidien ou Sinus Caroticus. — Dilatation ampullaire qu'on rencontre fréquemment : *a*) soit sur la carotide primitive ; elle se continue alors sur l'origine des deux vaisseaux de bifurcation ; *b*) soit sur la carotide interne, immédiatement au-dessus de la bifurcation ; *c*) elle apparaît sur la carotide primitive et se prolonge en s'évasant sur la seule carotide interne à l'origine de laquelle elle acquiert le plus d'amplitude.

La paroi artérielle du bulbe carotidien se distingue par un épaississement local dû à l'abondance des fibres musculaires et élastiques (Balli-1910) ; sa partie la plus épaisse est toujours en regard de l'éperon de bifurcation des deux vaisseaux.

Glomérule intercarotidien (fig. 391). — Rattaché aux glandes vasculaires sanguines (v. 13e partie), il se niche derrière la bifurcation. Par de nombreux filets, il est en relation intime avec le ganglion cervical supérieur et surtout avec le plexus intercarotidien (p. 431).

C. — L'ARTÈRE CAROTIDE INTERNE

Branche de bifurcation interne de la carotide primitive dont elle continue la direction, elle s'étend du bord supérieur du cartilage thyroïde au trou carotidien, pénètre dans le crâne par le canal carotidien et derrière le canal optique se divise en : 4 terminales cérébrales, et une collatérale, l'ophtalmique.

Trajet et Rapports. — 1° **Portion cervicale.** — Elle se place d'abord EN DEHORS de la carotide externe, puis monte sur les côtés du pharynx à travers l'espace sous-parotidien antérieur (voir parotide).

Elle répond : EN ARRIÈRE, aux apophyses transverses des 4e, 3e et 2e cervicales, et au grand droit antérieur de la tête ; en arrière et en dedans au ganglion cervical supérieur du sympathique ; — EN AVANT, aux m. stylo-pharyngien et stylo-glosse qui la séparent des m. digastrique et stylo-hyoïdien ; — EN DEHORS, à la jugulaire interne ; entre elles s'insinuent les nerfs glosso-pharyngien, pneumogastrique et spinal ; — EN DEDANS, à la paroi latérale du pharynx et à la face postéro-externe de l'amygdale **dont elle reste normalement éloignée par une distance qui n'est jamais inférieure à un centimètre** (G. Gérard) février 1921 (Je reviendrai à l'art. amydale sur ce rapport d'importance capitale). Cf. aussi le rapport de Sébileau à la Soc. de Chirurgie.

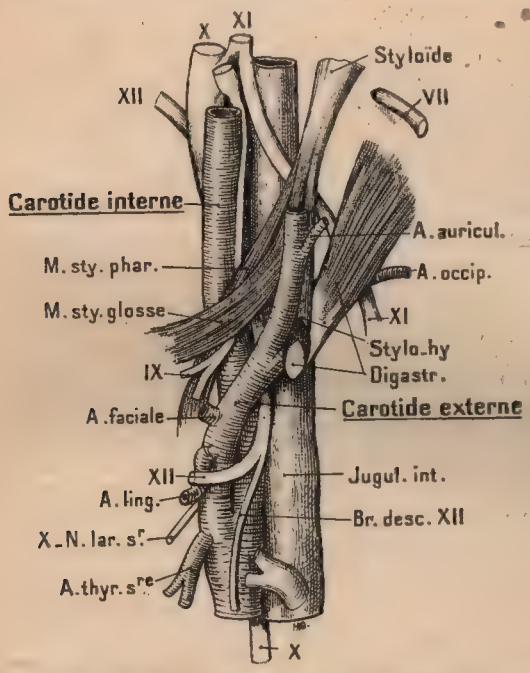

FIG. 429 (d'après une planche du Pr FARABEUF). — *Les Carotides externe et interne vues d'en avant* (côté gauche).

La *Carotide Interne* monte, directement longée par les nerfs des 9e et 10e paires, contournée en dehors par le grand hypoglosse n. XII. — La *Carotide Externe*, d'abord interne, se déjette en dehors et s'adosse au stylo-hyoïdien, au-dessus duquel elle émet l'auriculaire. — Le nerf glosso-pharyngien IX émerge en haut, entre X — n. vague — et XI — n. spinal — et au-devant d'eux.

— AUCUNE COLLATÉRALE DANS LE COU, NON PLUS QU'A LA BASE DU CRANE. —

2° **Portion intra-pétreuse.** — Dans le canal carotidien elle est entourée par le plexus sympathique (fig. 458) et par le plexus veineux péricarotidiens. En arrière, dans sa partie verticale, elle côtoie la paroi osseuse du limaçon.

3° **Portion crânienne.** — Elle gagne la gouttière caverneuse, pénétrant la dure-mère interclinoïdienne (p. 420), à la face supérieure de laquelle elle est maintenue par de solides adhérences. — EN DEDANS, côtoyant le sinus caverneux, elle suit la paroi externe des lacunes caverneuses dont elle reste absolument séparée ; — EN DEHORS, elle est longée par la dure-mère dans l'épaisseur de laquelle

sont logés les nerfs de l'orbite ; de haut en bas, le moteur oculaire commun, le pathétique, la branche ophtalmique de Willis (fig. 440).

Dans le crâne, la carotide interne émet des ramuscules peu importants : ARTÈRES CAROTICO-TYMPANIQUE, VIDIENNE ACCESSOIRE, et une branche ANASTOMOTIQUE POUR LA MÉNINGÉE MOYENNE.

A la sortie du sinus caverneux, au niveau de l'apophyse clinoïde antérieure, elle croise perpendiculairement le nerf optique ; puis se plaçant en dehors de ce nerf, elle y abandonne sa seule *collatérale importante*, l'ARTÈRE OPHTALMIQUE.

Presque immédiatement, elle se divise, à l'extrémité antérieure de la scissure de Sylvius en ses *quatre branches terminales* : CÉRÉBRALE ANTÉRIEURE, CÉRÉBRALE MOYENNE OU SYLVIENNE, COMMUNICANTE POSTÉRIEURE ET CHOROÏDIENNE ANTÉRIEURE (étudiées avec la circulation cérébrale, p. 368).

La collatérale principale. — L'Artère Ophtalmique.

Née de la carotide interne au niveau de l'apophyse clinoïde antérieure, elle pénètre dans l'orbite par le canal optique, en compagnie du nerf optique, qu'elle contourne pour continuer son trajet jusqu'à l'angle interne de l'œil.

DANS LE CANAL OPTIQUE, elle se place au-dessous et en dehors du nerf, qui se déprime latéralement pour la laisser passer.

DANS L'ORBITE, elle est successivement sur le bord externe, puis sur la face supérieure du nerf optique (au-dessous du muscle droit supérieur), puis en dedans de lui entre les muscles grand oblique et droit interne au-dessus et en dedans de la veine ophtalmique supérieure (p. 505). — Dans ce trajet, elle émet une série de collatérales, dont la répartition est superposée à celle des branches du nerf ophtalmique de Willis (p. 446).

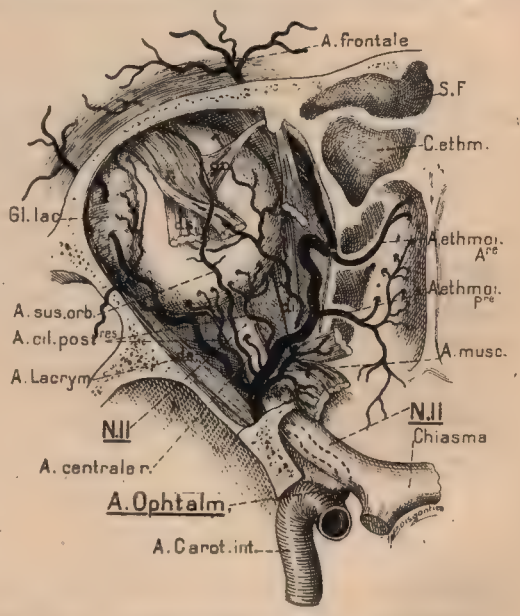

FIG. 430. — *L'Artère Ophtalmique* (en noir plein) *et le Nerf Optique* (N. II).

S. F. Sinus frontal ; — *C. ethm.* Cellules ethmoïdales.

Au niveau de la poulie du grand oblique, elle se bifurque en deux terminales : la NASALE, qui s'anastomose à plein canal avec la faciale par l'intermédiaire de l'angulaire, la FRONTALE INTERNE.

A. — Les Collatérales de l'Ophtalmique.

Ce sont, du fond à la base de l'orbite :

1° L'ARTÈRE CENTRALE DE LA RÉTINE : peu après son origine, elle pénètre au centre du nerf optique et s'épanouit au niveau de la papille optique (v. rétine) en ses *deux branches rétiniennes*, l'une ascendante, l'autre descendante ;

2° L'ARTÈRE LACRYMALE : satellite du nerf lacrymal sur la paroi externe de l'orbite,

elle vascularise la glande lacrymale en la traversant; après quoi, elle va se terminer dans la paupière supérieure;

3° Les ARTÈRES CILIAIRES POSTÉRIEURES, courtes et longues :

α) Les *courtes postérieures* ou *choroïdiennes*, au nombre de deux; chacune d'elles se divise en 4 à 8 branches, qui entourent le nerf optique au pôle postérieur de l'œil, pénètrent dans le globe en perçant la sclérotique et se ramifient dans la choroïde en s'avançant jusqu'aux procès ciliaires;

β) Les *longues postérieures* ou *iriennes*, au nombre de deux; elles aussi perforent la sclérotique au pôle postérieur, glissent entre elle et la choroïde jusqu'à l'iris à la grande circonférence duquel elles anastomosent leurs ramuscules en le *grand cercle artériel de l'iris*;

4° Les ARTÈRES MUSCULAIRES : au nombre de deux, supérieure et inférieure, émanées souvent d'un tronc commun, elles donnent des rameaux aux différents muscles extrinsèques du globe;

5° Les ARTÈRES CILIAIRES ANTÉRIEURES, PETITES IRIENNES OU ÉPISCLÉRALES : ces rameaux des musculaires et de la lacrymale se distribuent au grand cercle artériel de l'iris et au muscle ciliaire après avoir traversé la sclérotique près de la circonférence de la cornée;

6° L'ARTÈRE SUS-ORBITAIRE : née au-dessus du nerf optique, elle glisse sous le plafond de l'orbite en compagnie du nerf sus-orbitaire avec lequel elle sort de l'orbite pour se diviser en trois terminales : *une palpébrale supérieure* et *deux rameaux frontaux*;

7° L'ARTÈRE ETHMOÏDALE POSTÉRIEURE : satellite du nerf sphéno-ethmoïdal, elle passe par le trou orbitaire interne et postérieur, arrive dans le crâne, s'y ramifie au-dessus de la lame criblée en *ramuscules dure-mériens* et *osseux* et en ramuscules descendants, *artères nasales supérieures*, qui gagnent la muqueuse pituitaire par les trous de la lame criblée;

8° L'ARTÈRE ETHMOÏDALE ANTÉRIEURE : satellite du filet ethmoïdal du nerf nasal; elle traverse le trou orbitaire interne et antérieur, passe sur la lame criblée, pénètre dans les fosses nasales, comme *artère nasale antérieure*; sous les os propres du nez, elle se divise en un rameau interne pour la cloison et un rameau externe pour les cornets et les méats supérieurs et moyens (fig. 614).

Les deux ethmoïdales donnent les *artères méningées antérieures*.

9° Les PALPÉBRALES, SUPÉRIEURE ET INFÉRIEURE : tardives, n'émergeant qu'au grand angle de l'œil, elles se ramifient en décrivant une courbe dont la concavité regarde le bord libre de chacune des paupières.

B. — **Les Terminales de l'Ophtalmique.**

1° L'ARTÈRE DORSALE DU NEZ, NASALE : elle perfore l'orbiculaire des paupières, passe au-dessus de son tendon pour descendre entre la racine du nez et la paupière où elle s'anastomose à plein canal avec l'*angulaire*, branche terminale de la faciale;

2° La FRONTALE INTERNE monte vers le front s'anastomoser avec la sus-orbitaire.

D. — L'ARTÈRE CAROTIDE EXTERNE

Branche de bifurcation externe de la carotide primitive, elle s'étend du bord supérieur du cartilage thyroïde au col du condyle du maxillaire. Elle s'y bifurque en ses deux terminales : *temporale superficielle* et *maxillaire interne*.

Trajet et Rapports. — Elle se place d'abord en dedans de la carotide interne (fig. 429), puis monte au-devant d'elle et des apophyses transverses cervicales, sur un plan coronal un peu antérieur au sterno-cléido-mastoïdien; s'engage entre le digastrique, les muscles styliens et le pharynx pour s'enfoncer dans la glande parotide qu'elle pénètre par sa face inférieure.

1° **Portion initiale, sous-parotidienne.** — Dans le cou, elle répond :

En DEHORS, aux plans superficiels : peau, peaucier, aponévrose cervicale superficielle; à la veine jugulaire externe et au tronc thyro-linguo-facial. Ce rapport avec les veines est de première importance (fig. 451).

« Quand on veut découvrir les carotides, dit Farabeuf, on rencontre le plus souvent deux

obstacles veineux ; en haut et en arrière l'origine de la *jugulaire externe* qui sort de l'extrémité inférieure de la parotide après avoir donné une anastomose à la faciale ; profondément et en bas, les troncs de la faciale, des linguales, des pharyngiennes, de la thyroïdienne supérieure, ou un tronc commun (*thyro-linguo-facial*) les recevant toutes et s'abouchant dans la veine jugulaire interne, généralement assez bas pour pouvoir être rejeté en ce sens et en bas... »

En ARRIÈRE, puis en DEHORS, à *l'anse du nerf grand hypoglosse* (p. 521) qui est *point de repère pour la ligature de l'artère.*

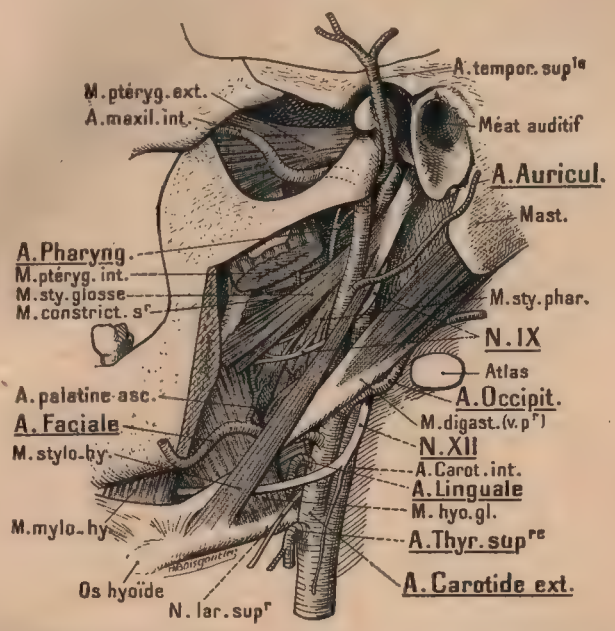

FIG. 131 (d'après une planche du Pr FARABEUF). — *La Carotide Externe (les régions parotidienne et maxillo-pharyngienne ont été dégagées par résection d'un coin de la branche montante du maxillaire inférieur).*

N. IX. Glosso-pharyngien ; — *N. XII.* Grand Hypoglosse.

En ARRIÈRE, à la carotide interne, dont la séparent ensuite les muscles stylo-pharyngien et stylo-glosse (fig. 452).

En DEDANS, à la face latérale du pharynx (fig. 795), non loin — 1 centimètre en moyenne — de l'amygdale palatine.

2° **Portion parotidienne.** — Elle est *interne* par rapport à TOUS les organes intraparotidiens : jugulaire externe, nerfs facial et auriculo-temporal, ganglions parotidiens.

A. — Les Branches Collatérales de la Carotide Externe.

Six collatérales : trois antérieures, thyroïdienne supérieure, linguale, faciale ; deux postérieures, occipitale et auriculaire ; une interne, pharyngienne inférieure.

§ 1. — L'Artère Thyroïdienne Supérieure (fig. 438, 451, 452).

Elle se détache tout près de l'origine de la carotide externe, se porte en bas et

en dedans sur le constricteur moyen du pharynx, et pénètre dans le corps thyroïde par sa corne supérieure.

Collatérales. — Chemin faisant, elle donne : *a*) un RAMEAU HYOÏDIEN ; *b*) l'ARTÈRE MOYENNE DU MUSCLE STERNO-CLÉIDO-MASTOÏDIEN ; *c*) l'ARTÈRE LARYNGÉE SUPÉRIEURE qui gagne le larynx en compagnie du nerf laryngé interne, en traversant la membrane thyro-hyoïdienne ; elle fournit aux muscles intrinsèques du larynx, à la périglotte par ses rameaux ascendants, à la muqueuse du vestibule, de la glotte et de l'étage inférieur du larynx par ses rameaux descendants ; elle s'anastomose à la fois avec sa congénère de l'autre côté, avec la laryngée postérieure, branche de la thyroïdienne inférieure et avec la collatérale suivante ; *d*) l'ARTÈRE LARYNGÉE EXTERNE OU INFÉRIEURE, satellite du nerf laryngé externe, qui fournit au muscle crico-thyroïdien et se bifurque en deux rameaux, dont l'un traverse la membrane crico-thyroïdienne, dont l'autre est anastomosé avec celui du côté opposé.

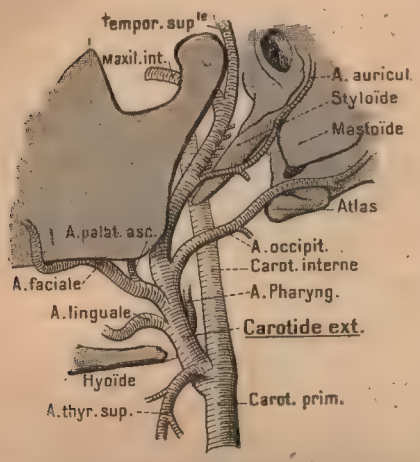

FIG. 432 (d'après une planche du Pr FARABEUF). — *La Carotide Externe.*

Dans le corps thyroïde, l'artère se divise en **trois terminales**, *supérieure*, *postérieure* et *externe*, qui s'anastomosent à plein canal tant avec celles du côté opposé qu'avec les terminales de la thyroïdienne inférieure.

§ 2. — L'Artère Linguale (fig. 433, 452 ; — voir aussi la langue).

Elle se détache à 1 centimètre au-dessus de la précédente, au niveau ou un peu au-dessus de la grande corne de l'os hyoïde, contre le constricteur moyen du pharynx.

Trajet et Rapports. — Ils sont pratiquement de première importance.

1° Elle monte décrivant une courbe, concave en bas, en dedans et en avant, *vers le bord postérieur du muscle hyo-glosse*, SOUS LEQUEL ELLE S'ENGAGE. Elle occupe une sorte de fossette, limitée : en dedans par la paroi pharyngienne ; en bas par l'extrémité de la grande corne hyoïdienne ; en haut par le bord postérieur des muscles digastrique postérieur et stylo-hyoïdien. *Elle recouvre* le nerf laryngé supérieur. *Elle est recouverte* par le nerf grand hypoglosse et le tronc veineux thyro-linguo-facial.

2° Décrivant une seconde courbe, à concavité supérieure, elle se glisse d'arrière en avant, le long du bord supérieur de la grande corne de l'hyoïde, côtoyée par les deux petites veines linguales, qui la suivent dans tout son parcours. Elle chemine entre le constricteur moyen du pharynx et le MUSCLE HYO-GLOSSE QUI LA RECOUVRE COMPLÈTEMENT en dehors et la sépare du nerf grand hypoglosse qui reste appuyé sur la face externe de l'hyo-glosse.

« Séparés par le plan des fibres hyo-glossiennes, l'artère et le nerf marchent parallèlement, celui-ci à quelques millimètres au-dessus de celle-là. D'abord ils répondent à une dépression ou gouttière sensible au doigt, formée par la grande corne en bas et le ventre posté-

rieur du digastrique en haut. Plus en avant, le nerf passe sous ce muscle... ; puis il forme avec le tendon digastrique et le bord postérieur du muscle mylo-hoïdien, sous lequel il va disparaître définitivement, un *petit triangle* (*trigonum linguale*), que recouvre la glande sous-maxillaire » (Farabeuf).

[On reviendra sur la topographie de l'artère linguale avec la langue, la paroi latérale du pharynx et la sous-maxillaire ; j'ai mentionné la ligature de l'artère (fig. 802) après l'étude de la face postéro-interne de cette glande.]

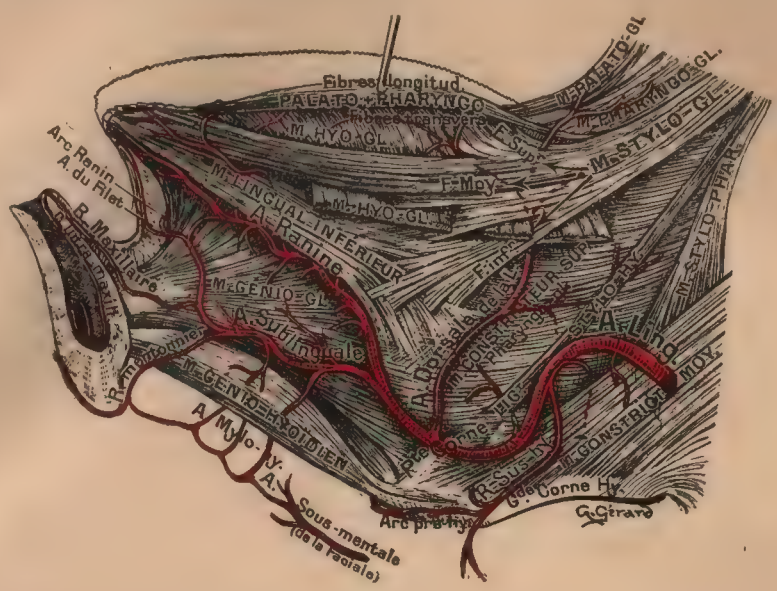

Fig. 433. — *L'Artère Linguale et ses subdivisions principales.* (Je n'ai indiqué que quelques-unes des innombrables collatérales musculaires.)

3° Puis, elle monte vers la langue ; flexueuse, elle répond : en dedans au génio-glosse ; au lingual inférieur ; en bas à la muqueuse.

Collatérales. — Elle donne : *a*) un RAMEAU SUS-HYOÏDIEN ; *b*) l'ARTÈRE DORSALE DE LA LANGUE, qui, née près de la grande corne de l'hyoïde, monte sur les parties latérales de la langue, et se ramifie dans la base de l'organe, derrière le V lingual ; *c*) l'ARTÈRE SUBLINGUALE, qui suit le bord inférieur de la glande sublinguale plus bas et plus profondément que le canal de Wharton ; sur la face interne de cette glande, elle se bifurque en ses rameaux terminaux, α) *le r. mentonnier,* inconstant et variable, qui s'épuise dans le menton, parfois dans la lèvre inférieure ; β) l'*artère du filet,* anastomosée avec son homonyme — *arc ranin* — ; γ) le *r. maxillaire,* qui de la face externe du génio-glosse, atteint le maxillaire derrière la symphyse, monte jusqu'au bord alvéolaire, et pénètre le corps de l'os suivant la cloison séparant l'incisive médiane de l'incisive latérale ; dans l'épaisseur de l'os, il s'anastomose avec son homonyme du côté opposé et la branche incisive de la dentaire inférieure.

Sa **terminale** est la RANINE qui chemine entre le lingual inférieur et le génio-glosse, presque sous la muqueuse, et arrive jusqu'à la pointe de la langue.

Toutes ces ramifications fournissent aux chairs de la langue de multiples artérioles musculaires.

§ 3. — L'artère Faciale ou Maxillaire Externe (fig. 422, 423, 432, etc.).

Volumineuse, flexueuse, née au-dessus et tout près de la linguale : elle traverse la région sus-hyoïdienne, puis la face jusqu'à l'angle interne de l'œil où elle s'anastomose à plein canal avec l'ophtalmique par l'entremise de l'angulaire.

1° Dans la région sus-hyoïdienne. — Elle monte en avant, sous les muscles digastrique (ventre postérieur) et stylo-hyoïdien (fig. 431) ; elle devient horizontale en rejoignant la glande sous-maxillaire, sur le bord supérieur de laquelle elle se creuse (en dehors) un sillon, quelquefois un canal complet.

2° A la face. — Elle contourne le bord inférieur de la mâchoire (fig. 812), côtoie sous le peaucier du cou le bord antérieur du masséter dans une dépression *sensible* à 3 centimètres au-devant de l'angle de la mâchoire (Farabeuf). Puis elle monte obliquement au-devant de sa veine homonyme, traverse la face, en décrivant une courbe à concavité supérieure qui passe non loin de la commissure des lèvres, et qui suit approximativement le sillon naso-labial.

Elle repose sur le buccinateur, le canin et le transverse du nez. Elle est recouverte par la peau de la face et les muscles peauciers : triangulaires des lèvres, zygomatiques, élévateur de la lèvre supérieure.

Ses **collatérales** sont :

1° Dans le creux sous-maxillaire :

a) La palatine inférieure ou ascendante pour le pharynx supérieur, l'amygdale (*artère tonsillaire*, fig. 797), le voile du palais, la trompe d'Eustache ; — *b*) des branches musculaires pour le ptérygoïdien interne et le masséter ; — *c*) l'artère sous-mentale qui suit la face interne du corps du maxillaire inférieur, parallèlement à son bord inférieur ; elle est anastomosée avec la sublinguale et la dentaire inférieure ; — *d*) des rameaux glandulaires pour la sous-maxillaire.

2° A la face :

a) Les coronaires labiales, *supérieure et inférieure*, qui cheminent à la face profonde des lèvres, presque sous la muqueuse ; s'anastomosant avec celles du côté opposé, elles forment autour de l'orifice buccal, un cercle complet, flexueux, parallèle au bord libre des lèvres. De la coronaire supérieure, part l'*artère de la sous-cloison* ; — *b*) l'artère de l'aile du nez ; — *c*) des rameaux faciaux, musculaires et tégumenteux, anastomosés avec la transversale de la face.

Sa **branche terminale**, l'angulaire, s'anastomose à plein canal avec la *dorsale du nez*, terminale de l'ophtalmique.

§ 4. — L'Artère Occipitale (fig. 431, 432, 451).

Née de la face postérieure de la carotide externe, en regard de la faciale (ou un peu plus haut), contournée a son origine par le tronc du nerf grand hypoglosse, elle se dirige horizontalement en arrière sous *les insertions supérieures du digastrique et du splénius qui la recouvrent* (rapport principal). Elle est profonde, cachée derrière la mastoïde, dans la rainure occipitale.

Vers l'occiput, elle perfore le trapèze, pour devenir superficielle. Elle monte verticalement entre l'os occipital et l'aponévrose épicrânienne. Par ses **branches terminales**, elle s'anastomose avec l'homonyme opposée et la temporale.

Ses **collatérales** sont :

a) Des branches musculaires pour les muscles mastoïdiens et sous-occipitaux : la principale est la *sterno-mastoïdienne supérieure* ; — *b*) l'artère stylo-mastoïdienne, satellite du nerf facial dans le canal de Fallope ; — *c*) l'artère mastoïdienne, grêle, satellite de

la grosse veine émissaire mastoïdienne (p. 507); elle est destinée aux méninges; — *d*) un RAMEAU AURICULAIRE; — *e*) des RAMEAUX OCCIPITAUX.

§ 5. — **L'Artère Auriculaire Postérieure** (fig. 418, 434).

Elle sort en arrière, au-dessus de la précédente. — D'abord profonde, sous le sterno-mastoïdien, elle suit la face externe du stylo-hyoïdien, monte en arrière, soit à travers la parotide, soit plus rarement sur sa face externe, vers le bord antérieur de la mastoïde où elle se divise en deux **terminales** superficielles : *a*) une *ascendante*, BRANCHE AURICULAIRE, *qui se place* (rapport principal) *exactement* DANS L'ANGLE AURICULO-CRANIEN, sillon postérieur de fixation du pavillon de l'oreille ; *b*) une *postérieure*, BRANCHE MASTOÏDIENNE, qui s'anastomose avec les rameaux de l'occipitale et de la temporale.

Elle fournit souvent aussi la *stylo-mastoïdienne supérieure*.

§ 6. — **L'Artère Pharyngienne Inférieure ou Ascendante.**

Née de la face interne de la carotide externe, dans le voisinage de la linguale, elle monte verticalement sur les côtés du pharynx et jusqu'à l'apophyse basilaire (fig. 431, 796, 797).

Elle fournit : *a*) deux à trois RAMEAUX PHARYNGIENS destinés aux parois du pharynx, aux muscles prévertébraux et à la trompe d'Eustache ; *b*) l'ARTÈRE MÉNINGÉE POSTÉRIEURE qui pénètre dans le crâne par le trou déchiré postérieur, et se ramifie dans la dure-mère tapissant les fosses occipitales inférieures.

B. — **Les Branches Terminales de la Carotide Externe.**

§ 1. — **L'Artère Temporale Superficielle** (fig. 431, 451).

Elle naît dans la parotide, derrière le col du condyle de la mâchoire, monte verticalement à un centimètre en avant du conduit auditif externe. Perforant l'aponévrose, elle devient superficielle et se divise, à la face superficielle du muscle auriculaire supérieur, en deux branches **terminales** : une *antérieure*, FRONTALE, dont les flexuosités sont généralement visibles à travers la peau ; une *postérieure*, PARIÉTALE, qui se ramifient dans le tissu sous-cutané, et s'anastomosent en tous sens avec les artères voisines qui irriguent le cuir chevelu.

Ses **collatérales** sont :

a) Des RAMEAUX PAROTIDIENS ; *b*) l'ARTÈRE TRANSVERSALE DE LA FACE, horizontale en avant, qui croise le masséter, puis se place parallèlement au-dessus du canal de Sténon, au-dessous de l'arcade zygomatique. Ses rameaux vont à la parotide et à la joue où elle s'anastomose avec la faciale et la sous-orbitaire ; *c*) la ZYGOMATO-ORBITAIRE, qui suit le bord supérieur de l'arcade zygomatique, et s'enfonce sous l'orbiculaire des paupières, où elle s'anastomose avec les artères palpébrables ; *d*) l'ARTÈRE TEMPORALE PROFONDE POSTÉRIEURE, qui naît au niveau de la crête sus-mastoïdienne, traverse l'aponévrose temporale, au-dessus du tragus et se dirige en arrière, gagne la face profonde du temporal, marquant son passage à la surface de l'écaille par un sillon constant (fig. 36), elle est anastomosée avec la temporale profonde moyenne ; *e*) les AURICULAIRES ANTÉRIEURES, — 4 à 5 — qui vont au pavillon de l'oreille et aux muscles auriculaires.

§ 2. — **L'Artère Maxillaire Interne.**

Branche de bifurcation profonde de la carotide externe, elle s'étend du bord interne du col du condyle du maxillaire au fond de la fosse ptérygo-maxillaire.

Dirigée en dedans, en avant et en haut, elle dessine ses flexuosités, soit entre les deux faisceaux du *ptérygoïdien externe, son muscle satellite*; soit sur la face externe de ce muscle entre les deux muscles ptérygoïdiens ; soit (plus rarement) sur la face externe du ptérygoïdien interne, en dedans du muscle temporal. — Elle se termine au trou sphéno-palatin par l'artère sphéno-palatine.

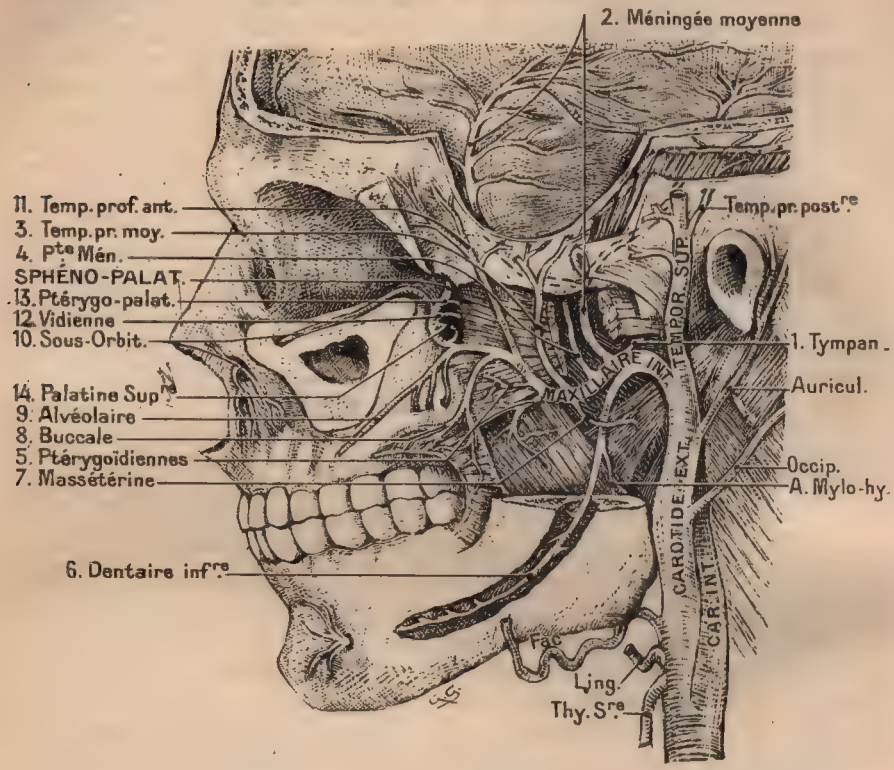

Fig. 434 (demi-schématique). — *L'Artère Maxillaire Interne gauche vue du dehors.* (La méningée moyenne à la surface de la dure-mère.)

A. — Les Branches Collatérales de la Maxillaire Interne.

Elles sont 14, ainsi groupées par Cruveilhier : *a*) sept naissant en dedans et au voisinage du col du condyle : 1. *tympanique*, 2. *méningée moyenne*, 3. *temporale profonde moyenne*, 4. *petite méningée*, 5. *ptérygoïdienne*, 6. *dentaire inférieure*, 7. *Massétérine* ; — *b*) quatre naissant au voisinage de la tubérosité maxillaire : 8. *buccale*, 9. *alvéolaire*, 10. *sous-orbitaire*, 11. *temporale profonde antérieure* ; — *c*) trois naissant dans la fosse ptérygo-maxillaire : 12. *vidienne*, 13. *ptérygo-palatine*, 14. *palatine supérieure*.

1. **L'artère tympanique** ; — par la scissure de Glaser, elle va au tympan et à la muqueuse de l'oreille moyenne.

2. **L'artère méningée moyenne ou grande méningée** ; — branche principale, elle monte verticalement (souvent à travers une boutonnière du nerf auriculo-temporal) vers le trou petit rond, qu'elle traverse pour gagner l'intérieur du crâne. — Dans le crâne, elle s'incruste dans les gouttières vasculaires du pariétal et de l'occipital, et chemine entre ces os et la dure-mère.

Ses COLLATÉRALES sont grêles : hors du crâne, des *ramuscules musculaires* ; dans le crâne, le *rameau de l'aqueduc de Fallope*, satellite du nerf facial, qui s'anastomose avec l'artère stylo-mastoïdienne ; des *rameaux orbitaires et temporaux*.

Ses TERMINALES se distinguent, suivant leur position, en : *branche antérieure* et *branche postérieure*, qui se ramifient par de nombreuses divisions sur la face interne du pariétal et de l'écaille du temporal, sur la face externe de la dure-mère. Les ramuscules qu'elles donnent vont : principalement aux os, accessoirement à la dure-mère, d'où il suit que *tout décollement un peu étendu de la dure-mère s'accompagne d'un épanchement par rupture de la méningée qui comprime le cerveau* ; c'est la **raison de l'extrême gravité des traumatismes de la région temporale.**

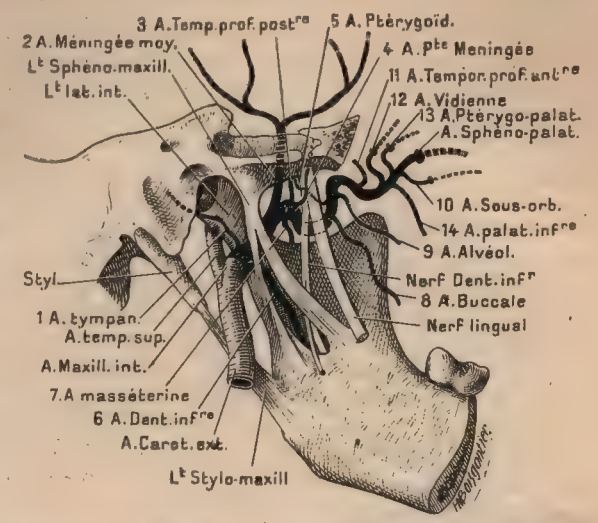

FIG. 435 (schématique). — *L'Artère Maxillaire interne gauche vue du dedans.*

3. **L'artère temporale profonde moyenne** ; — elle monte le long de la surface sous-temporale (p. 52), atteint la face profonde du muscle temporal auquel elle se distribue ; elle est anastomosée avec les temporales profondes, antérieure et postérieure.

4. La **petite méningée** ; — inconstante ; après avoir fourni au ptérygoïdien externe et au voile du palais, elle pénètre dans le crâne par le trou ovale, et se termine dans la dure-mère, près du sinus caverneux.

5. Les **artères ptérygoïdiennes** ; — une, plus souvent deux, parfois trois, musculaires, principalement destinées au ptérygoïdien externe.

6. **L'artère dentaire inférieure** ; — elle descend entre la branche montante du maxillaire et le ptérygoïdien interne, pénètre avec le nerf et les veines homonymes par l'orifice supérieur du canal dentaire (fig. 63) ; elle le parcourt en donnant des ramuscules à toutes les racines des dents, à l'os et au périoste. Elle se termine par deux branches : *rameau incisif*, qui continue son trajet vers les racines des incisives et s'anastomose avec le rameau maxillaire (de la sublinguale p. 489) ; *rameau mentonnier*, qui sort par le trou mentonnier et s'anastomose dans la lèvre inférieure avec la coronaire labiale inférieure (p. 490) et la mentonnière.

7. **L'artère massétérine** (fig. 62) ; — elle se distribue à la partie supérieure de la face interne du masséter ; elle est anastomosée avec la transversale de la face.

8. **L'artère buccale** ; — satellite du nerf buccal (fig. 772), elle se répand sur la face externe du buccinateur et sur les parois de la bouche ; elle est anastomosée avec la faciale, l'alvéolaire et la sous-orbitaire.

9. **L'artère dentaire supérieure** ou **alvéolaire** ; — elle se porte de haut en bas sur la tubérosité maxillaire, émettant près de son origine plusieurs rameaux qui, par les canaux dentaires postérieurs, se rendent aux racines des grosses molaires, aux muqueuses du sinus maxillaire et des gencives.

10. **L'artère sous-orbitaire** ; — dirigée en avant, elle traverse la fente sphéno-maxillaire pour suivre la paroi inférieure de l'orbite, dans la gouttière et le canal sous-orbitaires. Elle se termine au trou sous-orbitaire par des rameaux divergents s'anastomosant avec la palpébrale inférieure et la transversale. Dans le canal sous-orbitaire, elle fournit *l'artère dentaire supérieure et antérieure*, qui descend, au-devant du sinus maxillaire dans un petit canal creusé dans le maxillaire, et s'épanouit en rameaux alvéolaires supérieurs et antérieurs destinés aux racines des incisives et de la canine supérieures ainsi qu'au canal nasal.

11. **L'artère temporale profonde antérieure** ; — elle monte vers le bord antérieur du muscle temporal, à la face profonde duquel elle se ramifie en s'anastomosant avec les autres temporales profondes, moyenne et postérieure.

12. **L'artère vidienne** ; — gracile, elle se dirige en arrière ; satellite du nerf vidien (p. 449), elle passe dans le canal vidien pour s'épanouir sous la muqueuse de la paroi latérale du pharynx et autour de la trompe d'Eustache.

13. **L'artère ptérygo-palatine** ou **pharyngienne supérieure** ; — elle passe par le trou ptérygo-palatin pour se distribuer à la muqueuse de la partie supérieure du pharynx.

14. **L'artère palatine supérieure** ; — de diamètre appréciable, elle descend vers le canal palatin postérieur, le traverse, puis longe le bord alvéolaire, entre la voûte et la muqueuse du palais, auxquels elle donne d'importants rameaux. — En avant, sur la ligne médiane, elle s'anastomose en arcade avec son homonyme opposée après avoir donné un rameau qui s'anastomose avec la terminaison de la sphéno-palatine.

B. — **La Branche Terminale de la Maxillaire Interne.** — **L'artère sphéno-palatine** (fig. 434). — A sa terminaison, la maxillaire interne, devenue peu volumineuse, prend le nom de *sphéno-palatine* ; par le trou sphéno-palatin, elle pénètre dans la fosse nasale correspondante et s'y divise tout de suite en deux branches :

α) l'*interne*, ARTÈRE DE LA CLOISON, se porte en bas et en avant, vers le canal palatin antérieur où elle s'anastomose avec l'artère palatine supérieure ;

β) l'*externe*, ARTÈRE DES CORNETS ET DES MÉATS, se divise en trois rameaux, un pour chaque méat ; ramifiés dans la muqueuse des cornets et des méats, ils s'y anastomosent avec les rameaux des ethmoïdales (fig. 614).

En résumé la maxillaire interne fournit : aux organes de la mastication et de la déglutition ; aux fosses nasales ; à la face, à l'organe de l'ouïe ; aux os du crâne et de la dure-mère. LA PLUPART DE SES BRANCHES OU LES BRANCHES RÉSULTANT DE LEURS ANASTOMOSES SONT SATELLITES DE RAMEAUX CORRESPONDANTS DES NERFS MAXILLAIRES, SUPÉRIEUR ET INFÉRIEUR (de même que la plupart des branches de l'artère ophtalmique sont satellites des rameaux de différents nerfs de l'orbite, particulièrement de l'ophtalmique de Willis).

E. — L'ARTÈRE SOUS-CLAVIÈRE

Les sous-clavières ont une origine différente à droite et à gauche. La SOUS-CLAVIÈRE DROITE, branche externe de bifurcation du tronc brachio-céphalique (fig. 449, 748) s'étend de l'articulation sterno-claviculaire droite au bord infé-

rieur de la clavicule. — La SOUS-CLAVIÈRE GAUCHE naît de la convexité de la crosse aortique, derrière la carotide primitive gauche, monte profondément dans la partie supérieure du thorax accotée à la plèvre médiastine qui la sépare du sommet du poumon gauche, gagne le creux sus-claviculaire gauche, où elle suit un trajet sensiblement symétrique à celui de la droite ; elle est plus longue qu'elle, de tout son trajet intra-thoracique.

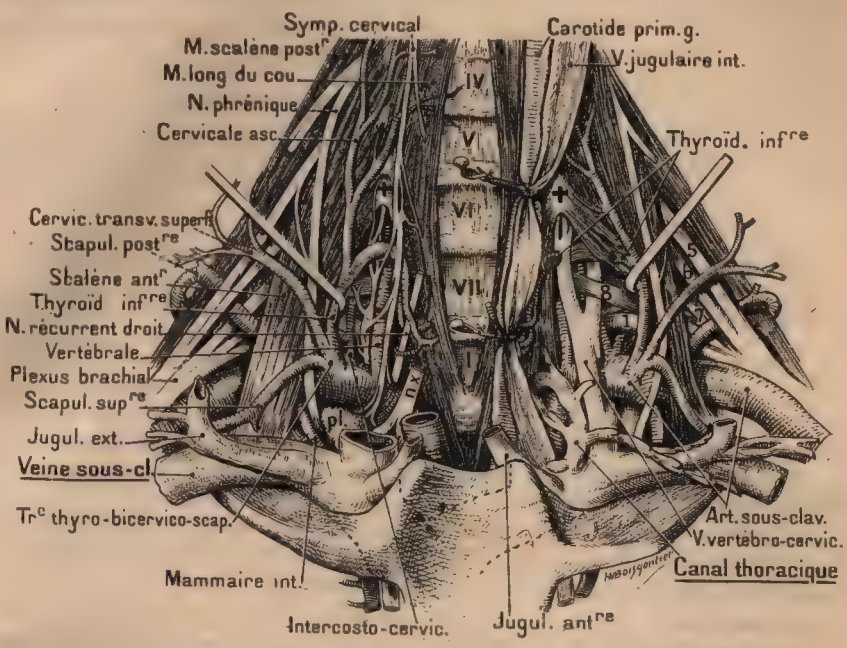

FIG. 436 (d'après une planche du Pr FARABEUF). — *Les deux Artères Sous-clavières.*

Les apophyses transverses de la 6e v. cervicale VI sont indiquées par une croix ; — les racines du plexus brachial numérotées 5, 6, 7, 8, et 1, sont les 5e, 6e, 7e, 8e cervicales et 1re dorsale ; — *pl.* dôme pleural ; — *n. x.* nerf pneumogastrique.

Toutes deux décrivent, à la base du creux sus-claviculaire, une courbe à concavité inférieure et interne qui suit assez exactement le dôme de la plèvre. — Sous la clavicule, elles prennent le nom d'axillaire.

[**Creux sus-claviculaire**. — Le creux ou puits sus-clavier (Sébileau), situé sur la partie latéro-inférieure du cou, est la région triangulaire, limitée en bas par la clavicule, en dedans par la colonne cervicale, en avant par les muscles trapèze, sterno-cléido-mastoïdien et les plans fibro-cutanés de recouvrement. Il est déprimé chez les personnes maigres, en un enfoncement (vulgairement, *la salière*) qui suit les mouvements respiratoires.

On lui considère :

1. Une PAROI ANTÉRIEURE : insertions inférieures du sterno-cléido-mastoïdien, continuées en dehors par l'aponévrose cervicale superficielle du cou, le tout recouvert par le peaucier du cou et la peau ;

2. Une PAROI POSTÉRO-EXTERNE : bord interne du muscle trapèze ;

3. Une PAROI INFÉRIEURE : clavicule et dôme de la plèvre ;

4. Une PAROI POSTÉRO-INTERNE, fond du puits sus-clavier, formé : *a*) par les prolonge-

ments latéraux des 5e, 6e et 7e vertèbres cervicales, des 1re et 2e dorsales, les muscles prévertébraux et l'aponévrose cervicale profonde ; *b*) par le muscle scalène postérieur.

Le creux sus-claviculaire est traversé à sa partie moyenne par le muscle omo-hyoïdien et l'aponévrose cervicale moyenne ; — coupé verticalement par le MUSCLE SCALÈNE ANTÉRIEUR, qui imposant sa situation à l'artère sous-clavière, est l'organe le plus important du creux, le point de repère principal, celui qui commande la description des rapports des organes, artères et nerfs, qu'il recouvre, côtoie, accompagne ou suit :

Le bord externe du scalène antérieur limite avec le bord antérieur du scalène postérieur et la première côte le *triangle interscalénique* (p. 477) qui est traversé principalement par l'artère sous-clavière et les branches antérieures du plexus brachial. Au-devant de ce triangle passent : la veine sous-clavière ; trois des collatérales de la sous-clavière : la scapulaire supérieure et les cervicales superficielle et ascendante ; le nerf phrénique.]

Rapports de la Sous-Clavière. — La présence du scalène permet de la diviser en trois portions : pré-scalénique, rétro-scalénique, post-scalénique.

Cette division a son importance au point de vue opératoire ; l'artère, ayant généralement fourni toutes ses collatérales avant d'émerger du triangle interscalénique, ne peut et ne doit être liée qu'entre le bord externe du scalène antérieur et la clavicule.

I. **Première portion — Préscalénique.** — La sous-clavière droite tend à monter tout de suite en arrière et surtout en dehors. — La sous-clavière gauche, au contraire, tend à garder jusqu'au niveau du scalène, la direction sensiblement verticale, à peine oblique en dehors, de sa portion thoracique ; de sorte que les rapports de l'une et l'autre varient sensiblement.

La **Sous-clavière droite.** — Elle émerge derrière l'articulation sterno-claviculaire et les insertions inférieures des muscles sous-hyoïdiens médians, mais en reste séparée par l'origine du tronc veineux innominé droit, puis par le pressoir veineux rétro-claviculaire droit, confluent des veines jugulaires et de la veine sous-clavière droites. — EN ARRIÈRE, elle tend à se rapprocher de l'apophyse transverse de la 1re dorsale, au-devant du nerf récurrent droit et du ganglion cervical inférieur. — EN DEHORS ET EN BAS, elle se couche sur le dôme pleural. — EN HAUT, EN DEDANS ET EN AVANT, elle forme un angle aigu avec la carotide primitive.

Trois nerfs croisent PERPENDICULAIREMENT *cette première portion de la sous-clavière droite* ; de dehors en dedans, le phrénique ; — le tronc de division antérieur du sympathique — anse de Vieussens, p. 432 — qui rejoint le ganglion de Neubauer ; — le pneumogastrique droit qui émet par sa face postérieure le récurrent droit.

La **Sous-clavière gauche.** — *Dans* SON TRAJET INTRA-THORACIQUE (fig. 269, 271), elle est profonde, verticalement ascendante au-devant des 3e, 2e et 1re vertèbres dorsales (face gauche) ; postérieure et parallèle à la carotide primitive gauche (fig. 424) et au pneumogastrique gauche ; postérieure et perpendiculaire au tronc brachio-céphalique veineux gauche, qui la sépare du sternum. Elle est placée : au-devant, puis en dehors de la trachée, dont elle embrasse la face latérale (fig. 268) ; en dehors (à gauche) et au-devant de l'œsophage longé par le nerf récurrent gauche (fig. 455) ; en dedans de la plèvre médiastine qu'elle déprime légèrement.

DANS SON TRAJET CERVICAL, continuant d'abord son trajet vertical, elle est croisée perpendiculairement par la veine homonyme, longée en avant par les nerfs pneumogastrique et phrénique gauches qui lui sont sensiblement parallèles.

Elle reste profonde au-devant de la colonne vertébrale, puis se dévie assez brusquement en dehors, au-devant de la tête de la première côte.

II. **Deuxième portion — Rétroscalénique ou Interscalénique.** — Des deux côtés, la sous-clavière passe dans le triangle interscalénique, au-dessous des branches antérieures du plexus brachial (fig. 424).

Son rapport principal est en avant ; l'insertion du scalène antérieur sur le tubercule de Lisfranc la sépare de la veine sous-clavière qui remonte en avant et en dedans. « Cet isolement de l'artère et de la veine, au niveau des scalènes, est un des points les plus importants de l'histoire des sous-clavières » (Cruveilhier).

L'artère répond : en arrière, au scalène postérieur ; — en bas, **à la partie antérieure du dôme de la plèvre** (fig. 425).

III. **Troisième portion — Postscalénique.** — Cheminant à la base du creux sus-clavier, oblique en dehors et en bas, elle surcroise la première côte, immédiatement en dehors et en arrière du tubercule de Lisfranc, en dedans, en avant et au-dessous des branches antérieures du plexus brachial, qui se rapprochent d'elle vers la clavicule.

Elle répond : en avant et en dedans : à la veine sous-clavière ; elle est croisée perpendiculairement ; *a*) à sa face antérieure par la veine jugulaire externe (p. 511), *rapport principal*, qui se recourbe de dehors en dedans, pour se jeter dans la veine sous-clavière ; *b*) plus bas par l'artère scapulaire supérieure, qui côtoie la clavicule.

Entre la clavicule et la première côte, au-dessous du muscle sous-clavier, la sous-clavière prend le nom d'axillaire.

Les Branches collatérales de la Sous-Clavière.

Au nombre de 8, elles naissent généralement toutes en dedans des scalènes.

a) Du segment préscalénique émergent six branches : 1° en haut et en arrière, la *vertébrale* ; 2° en bas, la *mammaire interne* ; 3° en haut et en avant, la *thyroïdienne inférieure* ; 4° la *cervicale ascendante* ; 5° la *cervicale transverse superficielle* ; 6° la *scapulaire supérieure* ; les 4 dernières naissant souvent d'un tronc commun — thyro-bicervico-scapulaire de Farabeuf.

b) Du segment interscalénique, deux branches : 7° la *scapulaire postérieure* ou *cervicale transverse profonde* ; 8° l'*intercosto-cervicale*. Elles proviennent quelquefois d'un tronc commun.

§ 1. — L'Artère Vertébrale (fig. 424, 437, 449).

De la partie supérieure de la sous-clavière, elle monte en arrière, au-devant de l'apophyse transverse de la 7e cervicale, derrière la thyroïdienne inférieure, puis entre les muscles intertransversaires. [*Au-devant du tubercule de Chassaignac, se superposent les trois artères : carotide primitive, thyroïdienne inférieure, vertébrale.*] Elle s'engage dans le trou transversaire de la 6e (quelquefois de la 5e) cervicale et en compagnie de la veine vertébrale interne (p. 513) enfile la série des trous des 6 (ou 5) premières cervicales. A sa partie supérieure, elle décrit deux arcades accusées (fig. 92) : l'une entre l'axis et l'atlas, courbure inférieure convexe en avant, déterminée par la saillie latérale de l'apophyse transverse de l'atlas ; l'autre entre l'atlas et l'occipital, horizontale et concave en avant (fig. 464). — Elle pénètre dans le crâne par le trou occipital, contourne les faces latérales du bulbe rachidien. — Se portant en haut, en avant et en dedans, elle s'anastomose, sur la gouttière basilaire, avec celle du côté opposé, pour former le *tronc basilaire* (p. 368).

Les Collatérales de la Vertébrale. — Ce sont :

1° *Dans le trajet au cou*, 4 ou 5 RAMEAUX SPINAUX, qui pénètrent dans le canal rachidien par les trous de conjugaison et vont rejoindre les artères spinales.

2° Dans le crâne : α) la MÉNINGÉE POSTÉRIEURE, qui se ramifie dans la fosse cérébelleuse sur la face inférieure du cervelet ; β) l'ARTÈRE SPINALE POSTÉRIEURE, branche grêle, tôt divisée en : un *rameau ascendant, ventriculaire*, qui côtoie latéralement le quatrième ventricule ; un *rameau descendant, spinal*, qui descend le long du sillon collatéral postérieur ; γ) l'ARTÈRE SPINALE ANTÉRIEURE (p. 334) ; s'anastomosant avec celle du côté opposé, pour former au-devant du bulbe un tronc médian antérieur, elle est renforcée, au niveau de chaque trou de conjugaison, par les artères radiculaires antérieures ; δ) la CÉRÉBELLEUSE INFÉRIEURE ET POSTÉRIEURE qui se rend à la partie inférieure et postérieure du vermis du cervelet.

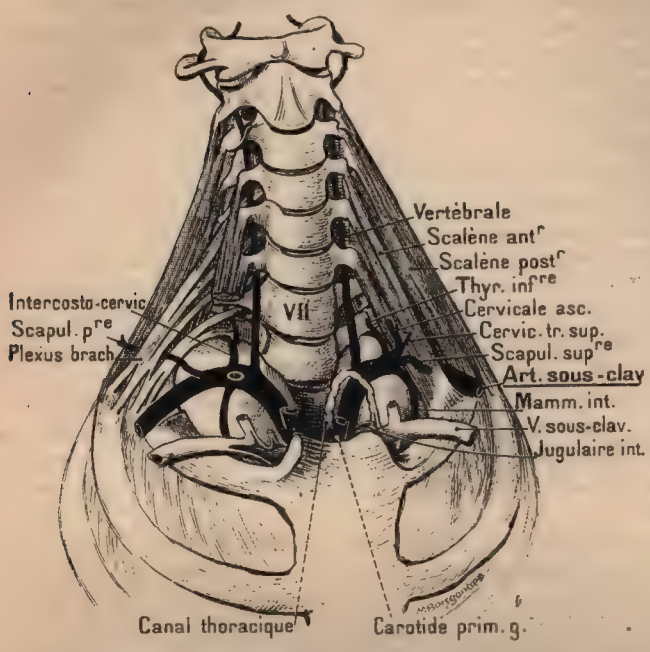

FIG. 437 (d'après une planche du Pr FARABEUF). — *La Sous-clavière et la Vertébrale.*

(Figure de démonstration sur laquelle les vaisseaux sont tous indiqués avec un volume légèrement réduit.)

§ 1'. — Le Tronc Basilaire.

Il monte entre la gouttière basilaire et la face inférieure de la protubérance, au bord supérieur de laquelle il se divise en deux terminales : les artères cérébrales postérieures (fig. 338).

Ses **Collatérales** sont :

α) Des *branches* BULBAIRES *et* PROTUBÉRANTIELLES ; β) l'ARTÈRE SATELLITE DU NERF ACOUSTIQUE ; γ) l'ARTÈRE CÉRÉBELLEUSE INFÉRIEURE ET ANTÉRIEURE (cérébelleuse moyenne) qui va à la partie antérieure et inférieure du cervelet ; δ) l'ARTÈRE CÉRÉBELLEUSE SUPÉRIEURE, née près de la terminaison, qui se distribue à face supérieure du cervelet.

Ses **terminales**, CÉRÉBRALES POSTÉRIEURES, ont été étudiées (p. 370).

§ 2. — L'Artère Mammaire Interne (fig. 113, 436).

Née de la concavité de la sous-clavière, au-dessous et en dehors de la vertébrale, elle se dirige en bas et en avant suivant le dôme de la plèvre, passe derrière le premier cartilage costal, descend verticalement dans la poitrine derrière le plastron chondro-sternal, à un travers de doigt en dehors du bord latéral du sternum, en compagnie de ses deux veines. Elle glisse derrière les cartilages

costaux, les muscles intercostaux internes, dans le tissu sous-pleural (fascia endothoracique) sous la plèvre costale en haut, le triangulaire du sternum en bas.

En haut, elle est croisée par le nerf phrénique, qui descend successivement — lui, bras dessus, elle, bras dessous — sur son côté externe et antérieur, puis sur son côté interne et postérieur.

A l'appendice xiphoïde, elle se bifurque en deux terminales.

Ses **Collatérales** sont :

α) Des *branches postérieures* : THYMIQUES, PÉRICARDIQUES, MÉDIASTINES ANTÉRIEURES et l'artère DIAPHRAGMATIQUE SUPÉRIEURE. Cette dernière rejoint le nerf phrénique, qu'elle côtoie jusqu'au diaphragme à la face supérieure duquel elle se distribue. Elle est anastomosée avec la diaphragmatique inférieure ; β) des *branches externes* : INTERCOSTALES ANTÉRIEURES, qui dans chaque espace intercostal, s'anastomosent avec les branches antérieures des intercostales aortiques ; γ) des *branches antérieures* : PERFORANTES, qui trouent chacun des espaces pour se distribuer au grand pectoral et à la glande mammaire. Ces branches augmentent de volume pendant la gestation et la lactation.

Ses **Terminales** sont :

α) *Un rameau externe* — R. COSTAL — qui suit le rebord inférieur du thorax en abandonnant à chaque espace inférieur des rameaux intercostaux antérieurs ; β) *un rameau interne* — R. ABDOMINAL — qui traverse l'espace costo-xiphoïdien pour passer dans la gaine du grand droit de l'abdomen où IL S'ANASTOMOSE AVEC L'ÉPIGASTRIQUE (p. 306) A SA TERMINAISON.

§ 3. — L'Artère Thyroïdienne Inférieure (fig. 438).

Elle naît sur un plan antérieur à la vertébrale, le plus souvent d'un TRONC THYRO-BICERVICO-SCAPULAIRE. Volumineuse, elle monte le long du bord interne du scalène antérieur, s'engage profondément et en dedans en décrivant une double courbe, la première à concavité inférieure, la seconde à concavité supérieure.

a) Sa première courbe, enlacée par un filet du sympathique, se dessine au-dessous du tubercule de Chassaignac, entre la vertébrale qui monte derrière elle, et le paquet vasculo-nerveux du cou qui est en avant (jugulaire interne, nerf pneumogastrique, carotide primitive) contre la trachée et l'œsophage.

b) Elle effectue sa seconde courbe en partie derrière le corps thyroïde dont elle aborde la face postérieure après avoir enlacé le nerf récurrent.

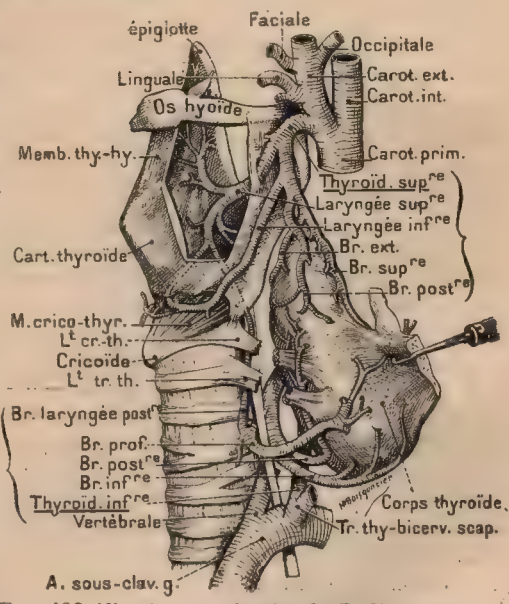

FIG. 438 (d'après une planche du Pr FARABEUF). — *Les Artères Thyroïdiennes — Supérieure et Inférieure.*

La moitié gauche du corps thyroïde écartée en dehors permet de voir toutes les ramifications de ces artères. — *Lt cr. th.* Ligament crico-thyroïdien ; — *Lt tr. th.* Ligament trachéo-thyroïdien.

Ses **Collatérales** sont :

Dans son trajet ascendant : α) des RAMEAUX SPINAUX qui rentrent dans le canal rachidien par les trous de conjugaison ; β) des *rameaux musculaires* pour les muscles sous-hyoïdiens et le long du cou ; γ) des *rameaux œsophagiens et trachéaux* ; δ) sa collatérale principale est la LARYNGÉE POSTÉRIEURE qui remonte à côté du nerf récurrent vers la face postérieure du larynx, fournit aux muscles crico-aryténoïdien postérieur et ary-aryténoïdien, puis s'engage à la face profonde du cartilage thyroïde sous la muqueuse laryngée où elle s'anastomose à plein canal avec la laryngée supérieure, branche de la thyroïdienne supérieure.

Ses **trois Terminales** émanent du tronc principal derrière l'extrémité inférieure du lobe latéral du corps thyroïde : 1° l'INFÉRIEURE suit le bord inférieur de l'isthme du thyroïde et s'anastomose avec l'homonyme opposée ; 2° la POSTÉRIEURE remonte derrière le lobe latéral et s'anastomose avec la branche homonyme de la thyroïdienne supérieure ; 3° la PROFONDE passe au-devant de la trachée et pénètre l'isthme de la glande par sa face postérieure.

Toutes ses branches sont anastomosées entre elles et avec celles de la thyroïdienne supérieure.

§ 4 et 5. — Les Artères Cervicales — ascendante et transverse superficielle (fig. 449).

L'artère moyenne du TRONC THYRO-BICERVICO-SCAPULAIRE, qui donne habituellement naissance aux deux artères cervicales, monte au-devant du scalène antérieur, croise le nerf phrénique à angle aigu et se bifurque après un trajet plus ou moins long.

A. — **La Cervicale Ascendante.** — *Branche supérieure, satellite ascendante du nerf phrénique,* elle monte sous l'omo-hyoïdien et l'aponévrose moyenne au-devant des apophyses transverses ; elle fournit des rameaux musculaires aux muscles scalène antérieur, long du cou et grand droit antérieur, des rameaux cervico-spinaux qui pénètrent par les trous de conjugaison de la colonne cervicale jusqu'à la hauteur de la 3e cervicale.

B. — **La Cervicale Transverse Superficielle**, *Branche externe,* elle surcroise le scalène antérieur, glisse sous l'omo-hyoïdien et traverse en bas et en dehors le creux sus-claviculaire. Elle se termine à la face profonde du trapèze (*artère trapézienne* de Cruveilhier).

§ 6. — L'Artère Scapulaire Supérieure (fig. 436, 449, 522).

Branche externe du TRONC THYRO-BICERVICO-SCAPULAIRE, elle se dirige horizontalement en dehors le long de la face postérieure de la clavicule, puis en arrière vers le bord supérieur de l'omoplate ; elle passe AU-DESSUS *du ligament coracoïdien* (fig. 117) qui la sépare du nerf scapulaire supérieur et s'engage : dans la fosse sus-épineuse à la face profonde du muscle sus-épineux ; — puis, après avoir traversé la grande échancrure scapulaire, dans la fosse sous-épineuse, à la face profonde du muscle sous-épineux où elle s'anastomose avec les scapulaires postérieure et inférieure.

§ 7. — L'Artère Intercosto-Cervicale.

Décrite habituellement comme intercostale supérieure, elle naît de la paroi postérieure de l'artère, se dirige en arrière vers la fosse sus-rétro-pleurale où elle se bifurque.

A. — **L'Intercostale Supérieure**, *sa branche inférieure*, descend dans la poitrine au-devant du col des 1re, 2e, 3e (quelquefois 4e) côtes ; elle fournit à chacun des 2 ou 3 espaces intercostaux supérieurs un rameau qui se comporte comme chacune des intercostales aortiques et se divise en une *branche dorso-spinale* et une *branche intercostale* proprement dite. — La branche dorso-spinale qu'elle abandonne au-devant du col de la première côte est particulièrement importante.

B. — **La Cervicale Profonde Postérieure**, *sa branche supérieure*, née parfois directement de la sous-clavière, passe entre le col de la première côte et la 7e apophyse transverse cervicale (fig. 449). Elle gagne la base de la nuque où elle se bifurque en un *rameau descendant* et un *rameau verticalement ascendant* qu'on peut suivre jusqu'à l'axis entre le transversaire épineux et le grand complexus ; ils se distribuent aux muscles des couches profonde et moyenne de la nuque.

§ 8. — **L'Artère Scapulaire Postérieure (Cervicale Transverse profonde** (fig. 449).

Elle naît derrière le scalène antérieur, se dirige en dehors et en arrière, traverse les racines du plexus brachial ; contournant le bord externe du scalène postérieur, elle passe sous le trapèze et l'omo-hyoïdien et gagne l'angle supérieur de l'omoplate, sous l'angulaire, puis descend le long du bord spinal de l'os. Elle fournit des *rameaux au trapèze, à l'angulaire, au splénius et au rhomboïde*. A sa terminaison, elle s'anastomose avec des branches des scapulaires supérieure et inférieure pour former le réseau artériel péri-scapulaire (fig. 552).

Article III.

LES VEINES DE LA TÊTE ET DU COU

Les veines de la tête doivent être divisées en deux groupes principaux : — le premier comprenant les veines de l'encéphale (étudiées p. 373) et les sinus crâniens ; — le second les veines tégumenteuses du crâne et de la face.

L'un et l'autre ont des aboutissants communs, les veines jugulaires.

Ils sont reliés entre eux, directement ou indirectement, par l'importante série des veines émissaires crâniennes.

A. — LES SINUS VEINEUX DE LA DURE-MÈRE

Les **sinus crâniens** sont des canaux veineux rigides, généralement triangulaires à la coupe (fig. 383), ménagés dans les cavités comprises entre les deux feuillets de la dure-mère ; avec elle, ils sont ou bien appliqués sur la paroi crânienne osseuse ; ou bien ils occupent certaines parties de ses prolongements. Les sinus de la base communiquent tous les uns avec les autres.

Chemin faisant, ils sont criblés d'orifices correspondant d'une part à la terminaison des veines encéphaliques, d'autre part à l'origine des veines émissaires. — Tous sont dépourvues de valvules.

Ils sont au nombre de 17.

Six sont pairs : *sinus latéraux* ; — *sinus occipitaux postérieurs* ; — *sinus caverneux* ; —

sinus pétreux inférieurs ; — *sinus pétreux supérieurs* ; — *sinus sphéno-pariétaux ou de Breschet.*

CINQ SONT IMPAIRS : *sinus sagittal ou longitudinal supérieur* ; — *sinus sagittal ou longitudinal inférieur* ; — *sinus droit* ; — *sinus coronaire* ; — *sinus occipital transverse ou antérieur.*

Leur trajet, absolument particulier, est indépendant de celui des artères.

Leur volume total est considérable et l'emporte de beaucoup sur le volume des artères intra-crâniennes.

Le sang qui les parcourt tend à suivre DEUX COURANTS PRINCIPAUX : l'un, postérieur, le plus important, se résume en le sinus latéral et se déverse dans la jugulaire interne au trou déchiré postérieur ; — l'autre, antérieur, aboutit aux sinus caverneux qui rejoignent les circulations faciale et frontale par l'entremise des veines ophtalmiques.

Les sinus pétreux anastomosent largement ces deux groupes de sinus, qui sont en outre, en relation avec les veines exocrâniennes par les importantes veines émissaires.

I. — Groupe des sinus postérieurs.

§ 1. — Le Sinus Longitudinal ou Sagittal Supérieur (fig. 385, 386, 444).

Il s'étend, à la face interne de la suture sagittale, le long du bord supérieur de la faux du cerveau, depuis la crête du frontal jusqu'à la protubérance occipitale interne, où se trouve le confluent des sinus — *pressoir d'Hérophile.*

Augmentant de volume d'avant en arrière, il reçoit : les VEINES CÉRÉBRALES INTERNES, les VEINES CÉRÉBRALES EXTERNES ASCENDANTES et surtout la GRANDE ANASTOMOTIQUE DE TROLARD, les VEINES MÉNINGÉES MOYENNES, DIPLOÏQUES ET ÉMISSAIRES DE SANTORINI. Toutes ces veines ne l'abordent pas directement, mais se jettent au préalable dans des cavités de dérivation — *lacs sanguins de Trolard* — qui renferment constamment des granulations de Pacchioni (p. 429).

§ 2. — Le Sinus Longitudinal ou Sagittal Inférieur (fig. 385, 386, 444).

Très grêle, il occupe les deux tiers postérieurs du bord concave de la faux du cerveau. Il aboutit au sinus droit après avoir reçu quelques veines hémisphériques internes, et des veinules de la faux du cerveau.

§ 3. — Le Sinus Droit (fig. 383, 385, 386).

Placé dans l'écartement de la faux du cerveau qui répond à sa ligne d'insertion sur la tente du cervelet. Il aboutit en arrière au pressoir d'Hérophile. Il reçoit : le sinus sagittal inférieur, la veine de Galien (p. 373, fig. 387) grossie de la veine cérébelleuse médiane supérieure.

§ 4. — Les Sinus Latéraux ou Sigmoïdes (fig. 67, 439, 706, 709).

Ils s'étendent, à droite et à gauche, dans les gouttières latérales de l'occipital, du confluent des sinus au trou déchiré postérieur. On leur considère : *a*) une *portion occipitale ou postérieure*, horizontale, — SINUS TRANSVERSE —, creusée dans un dédoublement de la ligne d'insertion postérieure de la tente du cervelet ; — *b*) une *portion temporale ou latérale proprement dite*, verticale — SINUS SIGMOÏDE —, qui suit la gouttière latérale de la face interne de la portion mastoïdienne du temporal (fig. 39). A sa terminaison, le sinus latéral contourne l'apophyse jugulaire, gagne la partie externe du trou déchiré postérieur et se continue dans la jugulaire interne (fig. 443).

Dans sa portion temporale, il contracte des rapports de première importance avec les cellules mastoïdiennes dont il n'est séparé que par la lame interne ou vitrée de la mastoïde (Ses rapports sont précisés à l'article : oreille moyenne).

Ses collatérales sont : 1° les VEINES CÉRÉBELLEUSES LATÉRALES SUPÉRIEURES ET INFÉRIEURES ; la VEINE CÉRÉBELLEUSE MÉDIANE INFÉRIEURE ; des VEINES HÉMISPHÉRIQUES INFÉRIEURES ET EXTERNES DESCENDANTES ; 2° à l'union des portions horizontale et verticale, le SINUS PÉTREUX SUPÉRIEUR ; 3° les VEINES DE L'OREILLE INTERNE.

Il communique avec la circulation exocrânienne par la *veine émissaire mastoïdienne*.

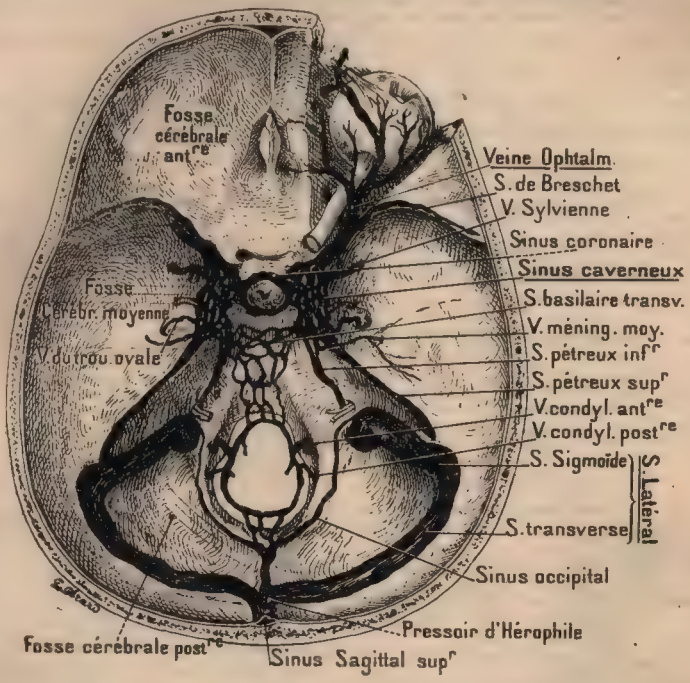

FIG. 439. — *Les Sinus Veineux de la base du crâne.*

Le sinus latéral établit en arrière la limite supérieure de la fosse cérébrale postérieure.

§ 5. — Les Sinus Occipitaux Postérieurs ou Occipitaux Latéraux.

Nés sur le demi-pourtour postérieur du trou occipital, par des veinules communiquant avec les sinus latéraux et les plexus du trou occipital (premières veines intra-rachidiennes), ils se dirigent de chaque côté de la faux du cervelet pour se jeter dans les sinus latéraux, près du confluent des sinus (fig. 383, 439).

En somme, le groupe postérieur des sinus crâniens recueille le sang de la plupart des veines cérébrales hémisphériques, de toutes les veines profondes de l'encéphale par la veine de Galien, de tous les sinus de la voûte du crâne. Des sept sinus qui le constituent, six convergeant vers la protubérance occipitale interne, y forment le **Confluent des sinus** ou **Pressoir d'Hérophile**. Tous déversent finalement dans les sinus latéraux le sang qui est ainsi amené à la jugulaire interne.

II. — Groupe des sinus intermédiaires.

Le groupe postérieur des sinus-crâniens est relié au groupe antérieur par les sinus pétreux supérieurs et inférieurs.

§ 6. — **Le Sinus Pétreux Supérieur** (fig. 384, 439).

Suivant le bord supérieur du rocher, il relie le sinus caverneux au coude du sinus latéral dont il semble tributaire — il est, en effet, un peu plus large en arrière qu'en avant —. Il est relié au sinus sagittal supérieur par la veine grande anastomotique de Trolard.

§ 7. — **Le Sinus Pétreux Inférieur** (fig. 439).

D'abord couché tout le long de la gouttière pétro-occipitale, il sort du crâne à sa terminaison postérieure, et prenant les caractères d'une veine, rejoint directement la jugulaire interne en passant dans la partie antérieure du trou déchiré postérieur, au-devant des nerfs mixtes. Par son volume, plus considérable en avant, il semble dépendre surtout du sinus caverneux, qu'il unit à la jugulaire interne.

Les sinus pétreux constituent une importante voie de dérivation des sinus de la base, permettant au sang de se porter, suivant les cas, vers la veine ophtalmique ou vers la jugulaire interne.

III. — Groupe des sinus antérieurs.

§ 8. — **Le Sinus Caverneux** (fig. 384, 439, 440).

Il s'étend dans la gouttière caverneuse du sphénoïde (p. 37), du sommet du rocher, où il reçoit les sinus pétreux supérieur et inférieur, à la partie interne de la fente sphénoïdale où il est continué par la veine ophtalmique.

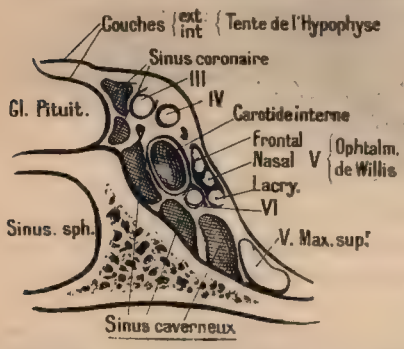

Fig. 440 (d'après une planche du Pr Farabeuf). — *Coupe coronale du Sinus Caverneux.*

Il présente des dispositions tout à fait particulières et le nom de sinus lui convient mal. Il est formé par la juxtaposition de nombreuses *lacunes communicantes*, aux dimensions variables, creusées dans la couche interne de la dure-mère et limitées par des cloisons indiscontinues. Toutes sont reportées en dedans vers la paroi osseuse — gouttière caverneuse et base de la grande aile du sphénoïde —; en dedans et en haut, elles sont cachées par les épaississements de la couche externe de la dure-mère appartenant aux insertions clinoïdiennes de la tente du cervelet et à la dure-mère de l'étage moyen du crâne.

Le long de la paroi externe du sinus caverneux, on rencontre une série d'organes; *nulle part ils ne sont en contact avec le sang veineux du sinus* : il y a simplement rapport de voisinage déterminé par leur passage au-dessous de la dure-mère localement épaissie. Ce sont : immédiatement, *la carotide interne* (p. 484) qui, décrivant un trajet flexueux, se place successivement en bas et en dehors des lacunes caverneuses, puis en haut et en dehors, enfin en haut et en dedans. Plus en dehors, médiatement et dans le tissu fibreux dural même : la série des nerfs qui se rendent à l'orbite; de haut en bas, le moteur oculaire commun, le pathé-

tique, l'ophtalmique de Willis ou ses trois branches, le moteur oculaire externe en bas et en dedans, sous l'artère. L'ordre dans lequel ils se superposent est facile à retenir : de haut en bas, nerfs III, IV, V, VI.

Le sinus caverneux recueille le sang des SINUS PÉTREUX, du SINUS OCCIPITAL TRANSVERSE, du SINUS DE BRESCHET, du SINUS CORONAIRE. Il se jette directement dans la veine ophtalmique. Il communique en outre avec la circulation exo-crânienne par des veines émissaires mentionnées plus loin.

§ 9. — **Le Sinus Coronaire ou Hypophysaire** (fig. 315, 439).

Il entoure la glande pituitaire comme d'une couronne et la surplombe. A droite et à gauche, il se confond dans les lacunes du sinus caverneux : ses branches transverses sont logées dans le dédoublement de la tente de l'hypophyse.

§ 10. — **Le Sinus Occipital ou Basilaire transverse** (fig. 439).

Il forme sur l'apophyse basilaire un plexus lacunaire en relation en avant avec les sinus pétreux, en arrière avec le plexus du trou occipital.

§ 11. — **Le Sinus de Breschet ou Sphéno-pariétal** (fig. 439).

Maintenu par la dure-mère contre le bord postérieur de la petite aile du sphénoïde, il reçoit des veines durales de la région rolandique. Il aboutit soit à la veine ophtalmique, soit à la partie tout antérieure du sinus caverneux.

B. — LA VEINE OPHTALMIQUE

Courte et volumineuse, elle occupe le fond de l'orbite, au-dessus et en dehors du nerf optique, au-devant de la fente sphénoïdale par la partie externe de laquelle elle passe pour rejoindre le sinus caverneux.

Elle est valvulée. — Le *sens de ses valvules*, qui regardent la base de l'orbite par leur concavité (Festal), semblerait indiquer que le cours du sang dans la veine se fait du crâne vers la face. Mais ces valvules sont la plupart du temps insuffisantes ; de sorte qu'il paraît admissible que le sang puisse indifféremment être charrié du crâne vers l'orbite, ou de l'orbite vers le crâne. La propagation des infections par la veine ophtalmique autorise cette manière de voir.

La veine ophtalmique résume la circulation veineuse de l'orbite par deux affluents inégalement développés : *l'ophtalmique supérieure* ; l'*ophtalmique inférieure*.

I. La **veine Ophtalmique Supérieure.** — La plus considérable par son volume, elle est fluxueuse, plus large en arrière qu'en avant. Elle s'étend dans la partie supérieure de l'orbite, depuis la fente sphénoïdale jusqu'au grand angle de l'œil où elle se continue directement avec la veine angulaire et la veine préparate (p. 509), qui traversent l'orbiculaire des paupières.

Ses PRINCIPAUX AFFLUENTS sont : la VEINE CENTRALE DE LA RÉTINE, unique, satellite de l'artère, largement anastomosée avec les veines voisines ; — les VASA VORTICOSA SUPÉRIEURS (*veines vortiqueuses ou vorticineuses supérieures*) ; — les VEINES CILIAIRES ANTÉRIEURES ; — les VEINES ETHMOÏDALES ; — les VEINES MUSCULAIRES ; — les VEINES DU PLEXUS LACRYMO-NASAL ; — les VEINES PALPÉBRALES SUPÉRIEURES qui s'unissent aux veines palpébrales inférieures pour former le PLEXUS PALPÉBRAL.

II. La **veine Ophtalmique Inférieure.** — Moins large que la supérieure, elle suit le plancher de l'orbite depuis la partie supérieure de la fente sphénoïdale jusqu'à l'angle externe de l'œil, où elle se continue avec les veines temporales.

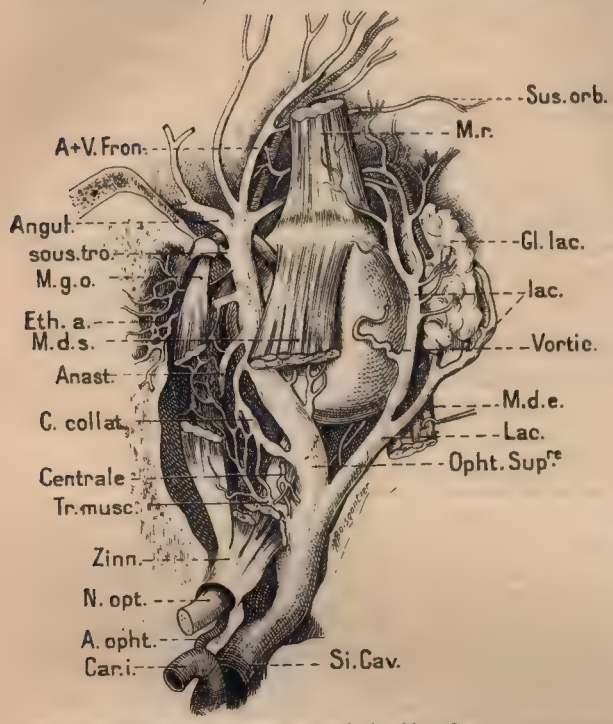

FIG. 441 (FESTAL). — *Les Veines de l'orbite ; leurs anastomoses avec les veines voisines. Orbite droite effondrée par en haut.*

Opht. sup. Veine ophtalmique supérieure se continuant : en *avant* avec la faciale antérieure par l'angulaire (*Angul.*) et une veine sous-trochléaire, en arrière avec le sinus caverneux (*Si. Cav.*) ; — *A + V. Fron.* Vaisseaux frontaux ; — *Eth. a.* Veine ethmoïdale antérieure ; — *Anast.* Canal anastomotique descendant verticalement vers la veine ophtalmique inférieure ; — *C. collat.* Canal collatéral à l'ophtalmique supérieure recevant des veines musculaires qui se réunissent en arrière en un tronc commun (*Tr. musc.*) ; — *Vortic.* Veine vortiqueuse supéro-externe ; — *Lac. lac.* Veines lacrymales ; — *Gl. lac.* Glande lacrymale ; — *N. opt.* Nerf optique ; — *Car. i.* et *A. opht.* Carotide interne et artère ophtalmique ; — *M. r.*, *M. d. e.*, *M. d. s.*, *M. g. o.* Muscles releveur de la paupière, droit externe, droit supérieur, grand oblique.

Elle est toujours unie à l'ophtalmique supérieure par plusieurs branches dérivatives. — Ses PRINCIPAUX AFFLUENTS sont : les VEINES LACRYMALES ; — les VASA VORTICOSA INFÉRIEURS (*veines vortiqueuses ou vorticineuses inférieures*) ; — les VEINES PALPÉBRALES INFÉRIEURES ; — des VEINES OSSEUSES ET LACRYMALES.

En somme, la veine ophtalmique, par ses branches, figure une large voie de communication entre la circulation veineuse de la face et de ses cavités, de la tempe et du front avec le sinus caverneux. C'est par elle que se propagent aux canaux veineux endocrâniens les infections de la lèvre supérieure, de la joue, de l'aile du nez, des deux paupières, du globe de l'œil et de ses annexes. *Les relations de ses branches oculaires et orbitaires avec les veines faciale et temporales justifient les émissions sanguines pratiquées à ce niveau dans les affections oculaires.*

C. — LES VEINES ÉMISSAIRES

De multiples voies veineuses de déversement mettent l'intérieur du crâne en relation avec la face, la base du crâne et le cou. — Ces **Canaux d'union**, d'un intérêt pratique de premier ordre, sont représentés principalement : par la jugulaire interne et l'ophtalmique ; — accessoirement par les VEINES ÉMISSAIRES, séparables en trois groupes :

1. *Veines des parois crâniennes ou diploïques*;

2. *Veines du groupe postérieur des sinus*: *a*) à la voûte: veine émissaire de Santorini; — *b*) à la base: veines mastoïdiennes, condyliennes postérieures et antérieures, veine de l'aqueduc de Fallope.

3. *Veines du groupe antérieur des sinus*: veines méningées moyennes, veines du trou ovale, du trou grand rond, du trou borgne, plexus carotidiens (fig. 444).

De plus, en dehors, sous la base, le golfe de la jugulaire est rattaché aux plexus faciaux par une importante anastomose, *le canal de dérivation occipito-pétreux* ou *sinus d'Englisch*.

1° Les **Veines du diploé, de Breschet.** — Les *canaux diploïques*, creusés dans le diploé des os de la voûte ont été divisés par Breschet, d'après leur situation, en frontaux, pariétaux et occipitaux. Ils font communiquer sinon largement, du moins dans tous les sens, les veines méningées, le sinus sagittal supérieur et les sinus latéraux avec les veines tégumenteuses de la voûte crânienne. — *C'est par eux principalement que les infections externes se propagent aux méninges.*

2° La **Veine Emissaire de Santorini.** — Elle réunit le sinus sagittal supérieur aux veines pariétales en traversant le trou pariétal.

3° La **Veine Mastoïdienne.** — La plus constante des émissaires, elle naît de la portion vertical du sinus latéral, traverse la portion mastoïdienne de l'écaille du temporal, sort du crâne par le trou mastoïdien (sur le bord postérieur de la mastoïde) augmentant brusquement de volume, elle se coude à angle droit et va se confondre avec la jugulaire postérieure. Les anastomoses qu'elle contracte avec les veines occipitales, vertébrales, occipitales profondes, figurent communément un véritable *plexus rétro-mastoïdien* (fig. 447).

4° La **Veine Condylienne Postérieure.** — Elle traverse le trou condylien postérieur, unissant le plexus du trou occipital aux veines vertébrales et jugulaire postérieure; près de sa terminaison, elle reçoit une importante anastomose de la veine mastoïdienne.

5° La **Veine Condylienne Antérieure — Confluent condylien antérieur de Trolard.** — Elle sort du crâne par le trou condylien antérieur, forme autour du nerf grand hypoglosse un plexus à mailles serrées, en relation: dans le crâne avec le sinus occipital, en dehors du crâne avec le canal de dérivation occipito-pétreux, les veines vertébrales et jugulaire postérieure.

6° La **Veine de l'aqueduc de Fallope.** — Satellite du nerf facial, elle unit le sinus pétreux supérieur à la veine occipitale.

7° La **Veine Méningée Moyenne — Veine du trou petit rond.** — Les veines méningées moyennes naissent au niveau des granulations de Pacchioni (p. 429); au nombre de deux pour chacune des collatérales de l'artère méningée moyenne dont elles sont satellites, elles cheminent en dehors de la dure-mère dans les gouttières creusées sur la face interne du pariétal et de l'écaille temporale. Après avoir reçu les veines méningées postérieures, elles forment un tronc unique, distinct du sinus sphéno-pariétal, qui va rejoindre le plexus ptérygoïdien après avoir traversé le trou petit rond. Elles établissent l'anastomose entre ce plexus d'une part, les veines encéphaliques et le sinus sagittal supérieur d'autre part.

8° Les **Veines du trou ovale.** — Anastomosées en plexus autour du nerf maxillaire inférieur, elles font communiquer le plexus caverneux avec le plexus ptérygoïdien.

9° Les **Veines du trou grand rond.** — Inconstantes, souvent de faible volume, elles suivent le nerf maxillaire supérieur à travers le trou grand rond; elles relient le plexus caverneux au plexus ptérygoïdien par l'entremise des veines alvéolaires.

10° La **Veine du trou borgne.** — Inconstante, elle unit le sinus sagittal supérieur aux veines des fosses nasales.

11° Le **Plexus Veineux Carotidien.** — Décrit quelquefois comme sinus, il est formé de veinules qui enlacent la carotide interne, dans son passage à travers le canal carotidien et relient le sinus caverneux à la jugulaire interne.

12° Le **Canal de dérivation occipito-pétreux.** — Compris comme sinus (Englisch) à cause de ses connexions intimes avec la gouttière externe pétro-occipitale, son trajet est

parallèle à celui du sinus pétreux inférieur, *mais à la face inférieure de la base du crân* Étendu du trou déchiré antérieur au trou déchiré postérieur, il représente une anastomose intéressante entre le sinus caverneux, auquel il arrive en avant, et la veine condylienne antérieure en arrière.

13° Le **Plexus Ptérygoïdien** (fig. 444, 445). — **Citerne ptérygoïdienne de Trolard.** — Il représente un important lacis veineux exocrânien ; situé entre l'épine du sphénoïde en arrière et la base de l'aile externe de l'apophyse ptérygoïde en avant, il est formé de mailles innombrables, mais en général assez grêles. Il reçoit : dans sa partie interne : la *veine méningée moyenne*, les *veines des trous grand rond et ovale* ; dans sa partie externe, les *veines alvéolaires supérieures*, les *veines buccales et massétérines*. En bas, il aboutit, directement ou indirectement, à la veine maxillaire interne.

Le **Plexus Massétérin** (fig. 444 et 445). — Il relie par ses nombreuses mailles toutes les veines, profondes et superficielles, de la face.

D. — LES VEINES DU COU

Les veines du cou ont, dans leur ensemble, un volume beaucoup plus considérable que les artères. Elles se résument en QUATRE TRONCS PRINCIPAUX JUGULAIRES : *interne, externe, antérieur, postérieur* et une veine accessoire, *vertébrale*.

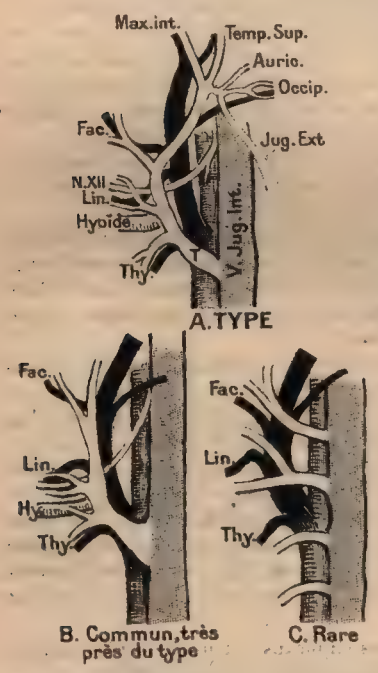

FIG. 442 (FARABEUF). — *Les Veines satellites de la Carotide externe.*

En A, la jugulaire externe est indiquée par un pointillé.

La Jugulaire interne, veine principale, est satellite de la carotide interne, puis de la carotide primitive. — De prime abord, il semble que ce satellitisme manque pour l'artère carotide externe. Farabeuf a montré (th. de Launay, 1896) que la **veine carotide externe** existe, formée par deux groupes veineux ayant une destination différente : l'un CONFLUENT HYOÏDIEN, tributaire de la jugulaire interne, comprenant les veines faciale, linguale, pharyngiennes et thyroïdiennes supérieures qui se rejoignent au *tronc thyro-linguo-pharyngo-facial* ; — l'autre, CONFLUENT PAROTIDIEN, constitué par les veines temporale superficielle, maxillaire interne, auriculaire postérieure, occipitales. « Le confluent parotidien est d'ordinaire presque épuisé par la jugulaire externe, mais il va cependant toujours, plus ou moins réduit, à la jugulaire interne, soit directement, soit par l'intermédiaire du confluent hyoïdien, soit par les deux voies simultanément. — Dans les deux derniers cas, le tronc devenu commun à toutes les branches est une vraie *veine carotide externe* avec deux prises de sang ; une sous la mâchoire (jugulaire antérieure), l'autre derrière la mâchoire (jugulaire externe) » (Launay).

§ 1. — La Veine Jugulaire Interne (fig. 427, 444, 452, 795).

La jugulaire interne, profondément située, s'étend du trou déchiré postérieur à l'articulation sterno-claviculaire derrière laquelle elle s'unit à la veine sous-clavière pour former le tronc veineux brachio-céphalique.

Trajet et Rapports. — Elle descend successivement sur les côtés du pharynx, puis dans la région carotidienne. — Sa direction générale est sensiblement verticale, presque parallèle à celle de la jugulaire externe.

1° Tout en haut, elle présente une dilatation constante chez l'adulte, golfe de la jugulaire (fig. 443). Elle recueille la plus grande partie du sang de l'endocrâne par l'entremise du sinus latéral auquel elle fait suite.

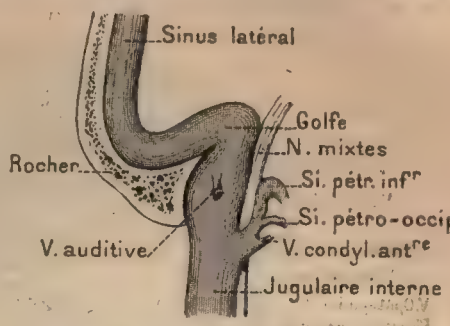

Fig. 443 (Poirier, légèrement modifiée). — *Le Golfe de la Jugulaire Interne, vu par sa face antérieure* (côté droit).

2° Dans son tiers supérieur, elle se place en dedans de la parotide, en dehors et en arrière de la carotide interne et des nerfs mixtes (glosso-pharyngien, pneumogastrique et spinal). Elle se dirige vers la grande corne de l'os hyoïde et contre le larynx qu'elle côtoie latéralement.

3° Dans ses deux tiers inférieurs, elle traverse la région carotidienne (p. 482), sous le muscle sterno-cléido-mastoïdien, dans la même gaine que la carotide primitive et le nerf pneumogastrique : elle est au côté externe de l'artère qu'elle déborde et cache (surtout en bas) lorsqu'elle est pleine.

4° Son embouchure est munie de deux valvules suffisantes.

Les Branches Collatérales de la Jugulaire interne. — Elles sont nombreuses. Ce sont :

A la base du crâne : le sinus pétreux inférieur, le canal occipito-pétreux ;

Au niveau de l'os hyoïde, les veines faciale, linguale, thyroïdienne supérieure et pharyngiennes le plus souvent réunies à leur terminaison en un volumineux tronc commun, thyro-linguo-pharyngo-facial de Farabeuf, résumant le *confluent veineux hyoïdien* (fig. 451).

La **Veine Faciale superficielle**, anastomosée à la veine ophtalmique supérieure par l'*angulaire*, s'étend du grand angle de l'œil à la jugulaire interne qu'elle rejoint au niveau de l'os hyoïde. Elle traverse diagonalement la face, sous la peau, en arrière de l'artère faciale qu'elle rejoint et côtoie. Grossie de la veine faciale profonde, elle devient veine faciale proprement dite au-devant du masséter. De là elle croise la glande sous-maxillaire au-devant de laquelle elle reçoit l'importante anastomose que lui fournit la jugulaire externe.

Formée par l'union des *veines frontale* ou *préparate* (impaire et bifurquée, ou paire, simple ou dédoublée) et de l'*angulaire*, elle se grossit de nombreux affluents : *à la face*, veines dorsales du nez, veine sous-orbitaire, veines des paupières, du sac lacrymal et du canal nasal — *plexus lacrymo-nasal* — *des lèvres* (labiales supérieure et inférieure), *de la bouche, du menton*; *au cou*, la veine sous-mentale profonde. Elle est unie au plexus ptérygoïdien par la veine faciale profonde (fig. 445) qui commence sphéno-palatine et s'anastomose à travers la fente sphéno-maxillaire avec la veine ophtalmique inférieure.

Sans revenir sur ses importantes anostomoses avec les veines ophtalmiques, la faciale est reliée constamment aux jugulaires externe et antérieure.

La **Veine Linguale** est formée par la réunion de la VEINE LINGUALE SUPERFICIELLE OU RANINE (fig. 801), satellite du nerf grand hypoglosse, des VEINES LINGUALES PROFONDES, musculaires satellites de l'artère linguale, des VEINES DORSALES ou sous-muqueuses de la langue.

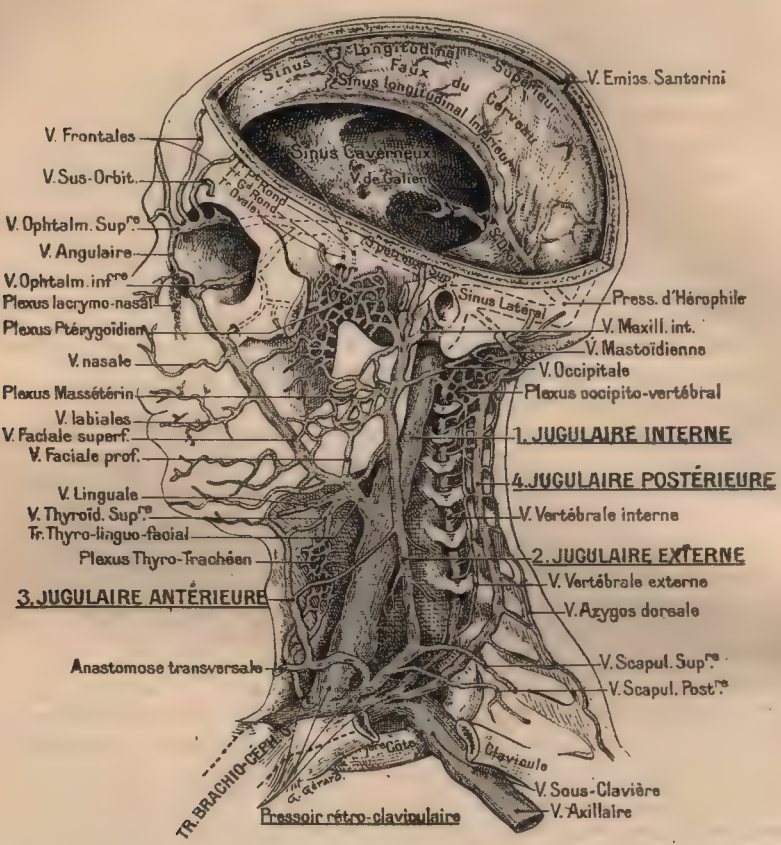

FIG. 444. — *Les Veines de la tête et du cou.* Vue d'ensemble (fig. de démonstration). En pointillé, les voies de communication entre les circulations endocrânienne et exocrânienne.

Les **Veines Pharyngiennes inférieures** naissent du plexus péripharyngien et se résument en deux troncs : l'antérieur va à la faciale ; le postérieur ou inférieur rejoint la veine palatine inférieure.

La **Veine Thyroïdienne supérieure** représente la collectrice supérieure du plexus thyro-trachéen.

Le **plexus Thyro-trachéen** forme autour de la glande thyroïde, et surtout au-devant de la trachée, un lacis veineux très développé chez l'adulte, constitué par les anastomoses des *veines thyroïdiennes supérieures et moyennes*, tributaires de la jugulaire interne, et des *veines thyroïdiennes inférieures*, le plus souvent réunies en une seule branche inférieure, aboutissant au tronc brachio-céphalique veineux gauche. L'existence du plexus thyro-trachéen augmente les dangers de l'opération de la trachéotomie chez l'adulte.

Anastomoses de la Jugulaire Interne. — Elle est reliée, directement ou indirectement, à TOUTES les veines principales du cou par des anastomoses d'importance variable surtout nombreuses à la base du crâne et dans la région sus-hyoïdienne. La plus remarquable est celle qui la rattache aux veines du confluent parotidien.

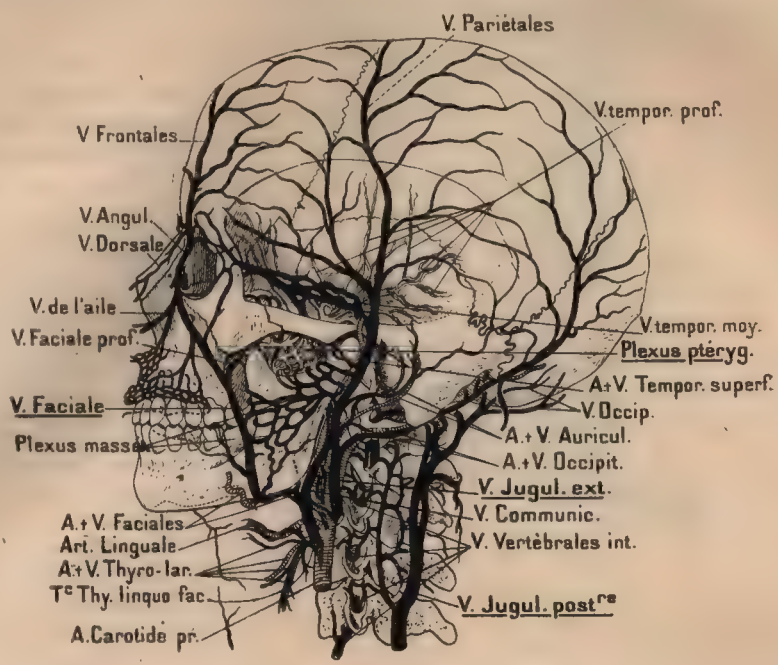

FIG. 445 (d'après une planche du Pr FARABEUF). — *Les Veines de la face et les Veines Jugulaires.*

Les veines en noir ; les troncs principaux sus ou sous-jacents à leurs artères homonymes.

§ 2. — La Veine Jugulaire Externe (fig. 421, 444, 451).

Elle résume les veines du CONFLUENT PAROTIDIEN. Elle naît, **faciale postérieure de certains auteurs**, entre les lobes de la parotide, au col du condyle du maxillaire, de la confluence des veines *temporale superficielle* et *maxillaire interne*, satellites de leurs artères homonymes.

Trajet et Rapports. — 1° **Dans la parotide.** — ELLE EST EXTERNE PAR RAPPORT A LA CAROTIDE EXTERNE ET INTERNE PAR RAPPORT AU NERF FACIAL. Elle y reçoit : la *veine auriculaire postérieure* et *une veine occipitale profonde* ; puis en sort après avoir donné une large anastomose à la veine faciale.

2° **Au cou.** — Elle perce l'aponévrose cervicale superficielle et descend sur les parties latérales du cou, verticalement de l'angle de la mâchoire à la partie moyenne de la clavicule. Dans ce trajet, elle gît sous la peau doublée du peaucier, sur la face externe du sterno-cléido-mastoïdien, qu'elle croise très obliquement d'avant en arrière et de haut en bas ; à la partie moyenne du muscle, elle passe perpendiculairement *au-dessus* du nerf cervical transverse.

3° **A la base du cou.** — Elle redevient sous-aponévrotique ; elle gagne, derrière le bord externe du sterno-mastoïdien, le creux sus-claviculaire qu'elle tra-

verse dans toute sa hauteur. Elle recouvre et croise l'artère sous-clavière et se jette dans la veine sous-clavière (là, un clapet valvulaire insuffisant) près de sa terminaison. — Dans la ligature de l'artère sous-clavière, la veine jugulaire externe « doit être nécessairement écartée, en dedans ou en dehors, de préférence *en dehors* à cause de ses affluents externes » (Farabeuf).

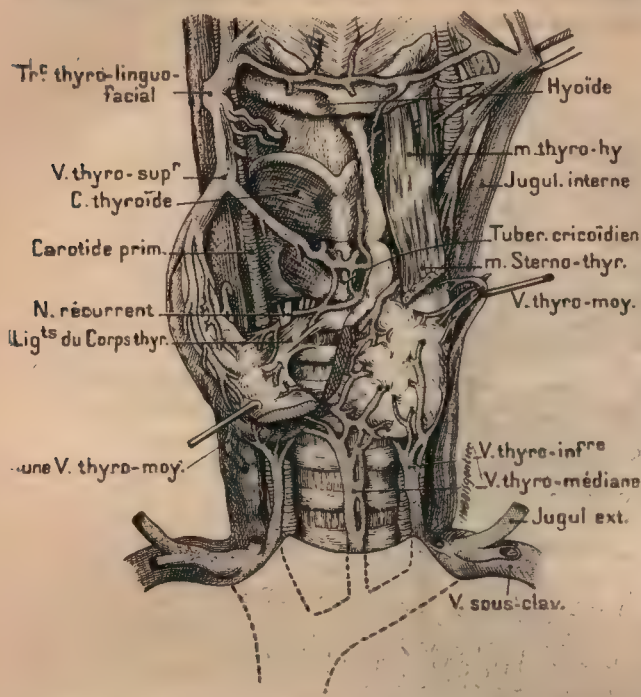

Fig. 446 (Farabeuf). — *Les Veines du larynx et du corps thyroïde.*

Les Branches Collatérales de la Jugulaire Externe. — Ce sont : la veine auriculaire postérieure ; la veine occipitale profonde, toujours unie à la mastoïdienne ; les veines sous-cutanées du cou latéral ; en bas, les veines scapulaires postérieure et supérieure qui croisent en dehors les veines vertébrales et jugulaire postérieure à leur terminaison.

Anastomoses de la Jugulaire Externe. — Elle est unie : 1° à la circulation endocrânienne par le plexus ptérygoïdien ; 2° à la jugulaire interne par une branche constante qui rejoint la veine faciale ; 3° à la jugulaire antérieure ; 4° inconstamment, près de son embouchure, à la veine céphalique.

Son territoire est considérable. Elle recueille le sang de la plus grande partie de la face, de presque tous les téguments du crâne, d'une partie du cou et de l'épaule.

Embryologiquement, elle apparaît avant toutes les autres veines du cou.

§ 3. — La Veine Jugulaire Antérieure (fig. 444).

Elle descend verticalement de chaque côté de la ligne médiane, à travers les régions sus et sous-hyoïdiennes. Superficielle en haut, elle devient sous-aponévrotique en bas ; se déviant horizontalement en dehors, elle se jette dans la veine sous-clavière, près de la terminaison de la jugulaire externe. — Pas de valvules.

Elle représente avec celle du côté opposé un double canal d'anastomose cervicale antérieure, en relation : 1° en haut avec la veine faciale ; 2° le long du cou avec α) la jugulaire externe, β) diverses veines du plexus thyro-trachéen ; 3° en bas, au-dessus de la fourchette sternale, avec celle du côté opposé, par la *traverse veineuse sus-sternale.*

Ses affluents sont : les VEINES SOUS-MENTALES, qui traversent superficiellement la région sus-hyoïdienne ; les VEINES LARYNGÉES, les VEINES SOUS-HYOÏDIENNES SUPERFICIELLES.

Le Pressoir Veineux Rétro-claviculaire. — « La Jugulaire interne, la Jugulaire externe, la Jugulaire antérieure et la sous-clavière convergent ... vers le même point : il y a là, au lieu où elles se rencontrent, un véritable confluent : c'est une sorte de *pressoir rétro-claviculaire* » (Sébileau).

§ 4. — La Veine Jugulaire Postérieure (fig. 444, 447).

Elle naît, entre l'occipital et l'atlas, de branches multiples : VEINES DU CONFLUENT OCCIPITO-VERTÉBRAL, unissant les plexus intra-rachidiens aux grosses veines musculaires de la nuque, VEINES OCCIPITALES PROFONDES, PLEXUS DU TROU OCCIPITAL, surtout la VEINE MASTOÏDIENNE grossie de la VEINE CONDYLIENNE POSTÉRIEURE.

Généralement représentée par un plexus veineux, elle descend sous le grand complexus, s'engage entre l'apophyse transverse de la 7e vertèbre cervicale et la première côte, et se jette dans la sous-clavière, plus ou moins près de la terminaison de la jugulaire interne. — Pas de valvules.

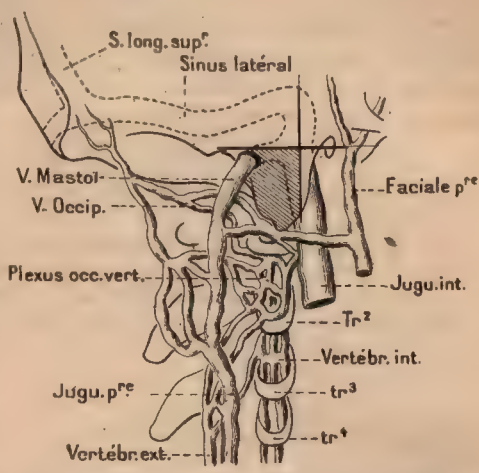

FIG. 447 (WALTHER). — *Les anastomoses entre les circulations endo- et exocrânienne. Les Veines sous-occipitales.*

Tr.2, tr.3, tr.4. Trous intertransversaires des 2e, 3e et 4e cervicales.

Elle *reçoit les innombrables plexus de la nuque* qui courent entre les plans musculaires. — Elle est reliée : 1° à la jugulaire interne par une large anastomose ; 2° aux veines vertébrales au niveau de chacun des trous de conjugaison ; 3° aux plexus intra-rachidiens sous chacune des lames vertébrales ; 4° à la jugulaire postérieure du côté opposé par une arcade transverse d'où naît la veine azygos dorsale de Godman, qui suit la crête épineuse (fig. 444).

§ 5. — Les Veines Vertébrales.

Elles commencent au trou occipital par 3 ou 4 racines (Walther) se résumant en deux troncs principaux qui atteignent la veine sous-clavière, isolément ou par un tronc commun souvent réuni à la jugulaire postérieure. — Pas de valvules.

A. — La **Vertébrale principale — Vertébrale Interne.** — Le plus souvent séparée en plusieurs troncs, elle côtoie dans les trous intertransversaires l'artère homonyme, qu'elle entoure en plexus.

B. — La **Vertébrale Externe ou Trachélienne de Breschet.** — Inconstante, elle descend derrière les apophyses articulaires des vertèbres cervicales.

Les veines vertébrales sont réunies : 1° entre elles par de multiples anasto-

moses en échelle ; 2° aux plexus profonds de la nuque ; 3° aux plexus intra-rachidiens, dont elles représentent une importante voie de dérivation.

Elles reçoivent les veines profondes du cou (CERVICALE DESCENDANTE, fig. 296, satellite de l'artère cervicale ascendante ; CERVICALE PROFONDE); les PETITES VEINES AZYGOS DE LA NUQUE qui suivent la crête épineuse.

[La **Veine Sous-Clavière** est décrite après la veine axillaire.]

ARTICLE IV.

LES NERFS DU COU

On rencontre dans la dissection du cou d'innombrables formations nerveuses. Elles proviennent : 1° de la moelle — plexus cervico-brachial et branches postérieures des nerfs cervicaux ; — 2° du tronc cérébral, par l'intermédiaire des 9e, 10e, 11e et 12e paires des nerfs crâniens ; 3° du sympathique cervical.

A. — LES NERFS CERVICAUX

Les HUIT premières paires rachidiennens émergent au cou : les premières paires, entre l'occipital et l'atlas ; — les huitièmes, entre la septième cervicale et la première dorsale.

Leurs branches antérieures et postérieures se comportent différemment :

Les HUIT BRANCHES ANTÉRIEURES s'anastomosent entre elles et avec le premier nerf dorsal en formant le PLEXUS CERVICO-BRACHIAL qui peut être subdivisé en PLEXUS CERVICAL et PLEXUS BRACHIAL.

§ 1. — Le Plexus Cervical.

Il est formé par les anastomoses des branches antérieures des *quatre premiers nerfs cervicaux*. Ses arcades constituantes apparaissent d'abord entre l'artère vertébrale qui est derrière et les insertions supérieures des muscles scalène postérieur et angulaire, qui sont devant, puis s'étalent derrière le bord postérieur du sterno-cléido-mastoïdien et le faisceau vasculo-nerveux du cou (carotide interne, jugulaire interne, nerfs pneumogastrique et grand sympathique).

Les branches émanées du plexus se groupent en *plexus superficiel* (5 branches cutanées) et *plexus profond* (11 branches musculaires) ; il existe de plus des anastomoses avec les nerfs voisins.

A. — **Plexus Cervical Superficiel (plexus cervical sensitif)** (fig. 420, 421). — Il est formé par **cinq branches cutanées** :

a) *Deux supérieures, ascendantes :* — 1. le NERF GRAND AURICULAIRE donne la sensibilité au pavillon de l'oreille ; — 2. la BRANCHE MASTOÏDIENNE innerve la peau des régions mastoïdienne et occipitale latérale.

b) *Une moyenne, transversale :* — 3. le NERF CUTANÉ DU COU OU BRANCHE CERVICALE TRANSVERSE — passe horizontalement sur la face externe du sterno-cléido-mastoïdien, *sous* la jugulaire externe et, se bifurquant, donne la sensibilité à la peau des régions sus-hyoïdienne et sous-hyoïdienne par de nombreux filets ascendants et descendants éparpillés depuis le menton jusqu'au sternum.

c) *Deux inférieures, descendantes :* — 4. la SUS-CLAVICULAIRE et — 5. la SUS-ACROMIALE se rendent à la peau de la paroi thoracique antérieure et du moignon de l'épaule.

B. — **Plexus Cervical Profond (plexus cervical moteur).** — Les **onze branches** qui le constituent sont **motrices**. Ce sont :

a) *Trois branches internes :* — 1. NERF DU PETIT DROIT ANTÉRIEUR ; — 2. NERF DU GRAND DROIT ANTÉRIEUR ; — 3. NERF DU LONG DU COU.

b) *Six branches externes :* — 4. NERF DU DROIT LATÉRAL, qui fournit aussi des filets aux muscles intertransversaires antérieurs et postérieurs ; — 5. NERF DU STERNO-MASTOÏDIEN, qui s'anastomose avec le Spinal (p. 523) ; — 6. NERF DES SCALÈNES ; — 7. NERF DU TRAPÈZE, qui s'anastomose avec le Spinal ; — 8. NERF DE L'ANGULAIRE ; — 9. NERF DU RHOMBOÏDE.

c) *Deux branches descendantes*, volumineuses, importantes par leur trajet, leur distribution et leurs fonctions : descendante interne, phrénique.

10. **La branche descendante interne.** — Elle descend sous le sterno-mastoïdien, passe en arrière, puis en dedans de la jugulaire interne qu'elle contourne pour aller s'anastomoser avec la branche descendante de l'hypoglosse. De l'anse de l'hypoglosse ainsi formée, partent des filets pour les muscles omo-hyoïdien, sterno-hyoïdien et sterno-thyroïdien (p. 520).

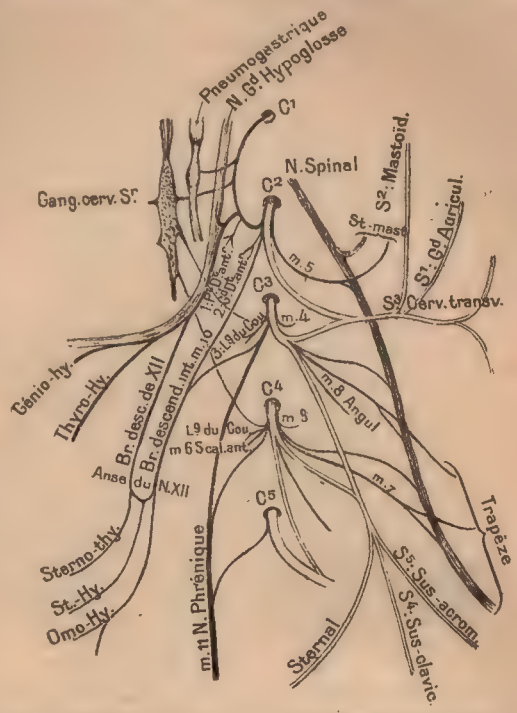

FIG. 448 (CUNNINGHAM). — *Constitution schématique du Plexus Cervical.*

S^1, S^2, ... S^5, branches cutanées, sensitives ; — m^1, m^2, ... m^{10}, branches musculaires, motrices.

11. **Le nerf phrénique ou diaphragmatique** (fig. 392, 424, 427, 436, 449). — Cet important nerf est MIXTE. — Sa destination principale est l'innervation du diaphragme ; accessoirement, il fournit des filets aux séreuses thoraciques.

Né du 4e nerf cervical renforcé par des anastomoses des 3e, 5e (et 6e) nerfs cervicaux, il contient des fibres sympathiques provenant de ses anastomoses avec le ganglion cervical supérieur. — Il émerge à la hauteur du bord supérieur du cartilage thyroïde, descend à travers le cou SUR LA FACE ANTÉRIEURE DU SCALÈNE ANTÉRIEUR (rapport principal), côtoyé par l'artère cervicale ascendante. — A la base du cou, il glisse entre l'artère et la veine sous-clavières, en dehors du pneumogastrique : il suit à ce niveau la face antérieure du dôme pleural, en dehors de l'artère mammaire interne. — Il pénètre dans la poitrine en décrivant une légère courbe à concavité interne : après avoir croisé la mammaire interne en avant, il vient se placer à son côté interne. Il descend à travers le médiastin pour gagner le diaphragme ; — à la partie supérieure du thorax, il reçoit une anastomose constante du nerf du sous-clavier (fig. 532).

Le PHRÉNIQUE DROIT glisse derrière le tronc veineux brachio-céphalique droit, longe le bord droit de la veine cave supérieure, mais sur un plan un peu postérieur : légèrement en retrait par rapport au bord latéral droit du thymus ; — Dans cette situation, il descend à un centimètre au-devant du pédicule pulmonaire ; plus bas, il chemine verticalement entre la plèvre médiastine et le péricarde, parallèlement au bord droit du cœur (fig. 233).

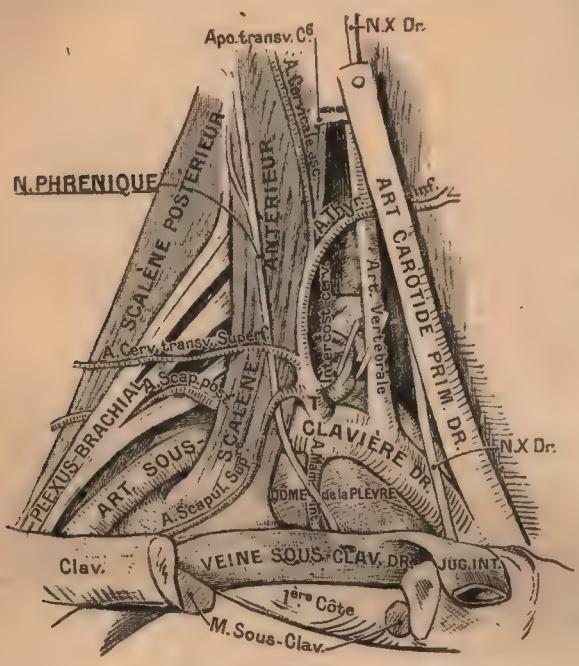

FIG. 449 (inédite d'après une planche du Pr FARABEUF). — *Le Nerf Phrénique droit dans le cou.*

T. Tronc thyro-bicervico-scapulaire.

Le PHRÉNIQUE GAUCHE croise en arrière perpendiculairement le tronc veineux brachio-céphalique gauche, suit la carotide primitive gauche qu'il laisse en dedans et en arrière. Décrivant une légère courbe à convexité antérieure, sous la poussée de la sous-clavière gauche à son émergence, il atteint le bord latéral gauche du thymus, s'accole à sa capsule et descend parallèlement à lui pour passer successivement au-devant et en dehors de la portion horizontale de la crosse de l'aorte puis au-devant du hile du poumon gauche ; de là, il se dirige *obliquement* en bas et à gauche entre la plèvre et le péricarde, médiatement en rapport avec le bord gauche du cœur, puis avec sa pointe (face postérieure).

En opposition avec les descriptions classiques, il faut admettre que dans la moitié supérieure du médiastin, le nerf phrénique gauche est placé sur un plan un peu plus antérieur que le droit (Rieffel et Le Mée). De cette situation différente des deux phréniques, il résulte que le phrénique gauche est, dans les premières années de la vie, beaucoup plus en rapport avec le thymus que le phrénique droit (Olivier, 1911).

Dans tout leur trajet médiastinal, les nerfs phréniques sont contenus dans des diverticules du fascia endothoracique, véritables gaines qui les rattachent successivement à la plèvre médiastine, à la capsule thymique et à la surface externe du péricarde.

Dans la poitrine, il abandonne des *filets pleuraux* et *péricardiques* très déliés, mais faciles à découvrir sur les sujets maigres.

Il se termine sur la face thoracique du diaphragme par de nombreux filets anastomosés, — *plexus diaphragmatique supérieur* — qui se répandent tant sur la face abdominale que sur la face convexe du diaphragme.

Chacun des phréniques fournit une branche qui pénètre directement dans

l'abdomen, le NERF PHRÉNICO-ABDOMINAL, partiellement réservé à l'innervation des piliers du diaphragme par quelques rameaux ; la plus grande partie du nerf s'anastomose avec le sympathique : à gauche, ses filets minces, plus nombreux, arrivent jusqu'au ganglion semi-lunaire gauche (p. 436) ; — à droite, le phrénico-abdominal envoie ses branches terminales jusque dans le foie et son enveloppe péritonéale.

Les fibres sensitives contenues dans le phrénique sont destinées au péricarde, à la plèvre, au péritoine diaphragmatique. Les fibres motrices, beaucoup plus nombreuses, sont exclusivement réservées au diaphragme.

Branches anastomotiques du plexus cervical. — Le plexus cervical s'anastomose : 1° avec le ganglion supérieur du sympathique ; 2° avec le ganglion plexiforme du pneumogastrique ; 3° avec le grand hypoglosse par l'arcade des 2 premiers nerfs cervicaux (p. 519), et surtout par la branche descendante interne ; 4° avec le nerf spinal, par les nerfs du trapèze et du sterno-mastoïdien ; 5° avec le plexus brachial par une branche nerveuse qui unit le 4e nerf cervical au 5e.

§ 2. — Les Branches Postérieures des Nerfs Cervicaux (fig. 450 et 464).

De faible volume (sauf les 1er et 2e nerfs occipitaux), elles sont rattachées les unes aux autres par des anastomoses grêles.

FIG. 450 (MARION). — *Les Muscles profonds de la nuque et les Nerfs occipitaux (vue postérieure).*

Les deux premières se signalent par leur volume et leur distribution : 1. La première — NERF PETIT SOUS-OCCIPITAL — émerge entre l'occipital et l'arc postérieur de l'atlas, passe entre le grand droit postérieur de la tête et les deux obliques. Elle innerve les muscles grand et petit droits, grand et petit obliques, grand complexus.

2. La deuxième — NERF GRAND SOUS-OCCIPITAL D'ARNOLD — la plus grosse de toutes les branches postérieures, émerge entre l'atlas et l'axis, passe sous le grand oblique qu'elle innerve, traverse le grand complexus et le splénius auxquels elle abandonne des filets moteurs, puis glisse sous le cuir chevelu de la région occipitale, *jusqu'au sommet de la tête*, auquel elle va porter la sensibilité.

Les nerfs petit et grand sous-occipitaux sont unis entre eux et à la branche postérieure du *3e nerf cervical* par des anastomoses. Tous trois, ascendants, donnent la sensibilité à la moitié postérieure de la tête : aussi les réunit-on habituellement sous le nom de NERFS OCCIPITAUX.

Les branches postérieurs des *5 derniers nerfs cervicaux*, grêles, transmettent la motricité aux muscles grand et petit complexus, splénius, transversaire épineux, interépineux et épi-épineux. Devenues sous-cutanées, elles donnent la sensibilité à la peau de la nuque, jusqu'au niveau de l'épine de l'omoplate.

B. — LE NERF GRAND HYPOGLOSSE — N. XII DOUZIÈME PAIRE DES NERFS CRANIENS

Le NERF GRAND HYPOGLOSSE (fig. 452) (ainsi nommé par opposition au nerf lingual qu'on appelait petit hypoglosse) est le nerf exclusivement moteur qui commande aux MOUVEMENTS VOLONTAIRES DE LA LANGUE.

§ 1. — Les Origines du Nerf Grand Hypoglosse.

A. — **Origine réelle** (fig. 360 à 363). — Ses filets naissent de grosses cellules multipolaires, accumulées dans le *noyau de l'hypoglosse* : cette colonne du bulbe continue la corne antérieure de la moelle ; à sa partie supérieure, elle répond au plancher du 4e ventricule et fait saillie sous l'*aile blanche interne — trigone de l'hypoglosse* — de chaque côté de la tige du calamus (fig. 310). — Ses *cellules radiculaires* sont volumineuses. Leurs *prolongements protoplasmiques* entrent en relation : 1° avec les terminaisons libres des fibres provenant par la voie pyramidale des cellules motrices de l'écorce cérébrale DU CÔTÉ OPPOSÉ ; 2° avec les terminaisons libres des fibres de la voie sensitive centrale qui proviennent des cellules du noyau avoisinant les racines descendantes du pneumogastrique, du glosso-pharyngien et du trijumeau. — Leurs *prolongements cylindraxiles*, se portant en avant et en dehors, donnent le cylindre-axe des fibres radiculaires.

B. — **Origine apparente** (fig. 304 et 305). — Les fibres radiculaires traversent tout le bulbe d'arrière en avant, SANS S'ENTRE-CROISER. Elles apparaissent dans le sillon collatéral antérieur du bulbe, entre la pyramide et l'olive, groupées en 10 à 15 fascicules : ils se réunissent en deux rameaux qui traversent la dure-mère et se dirigent vers le canal condylien antérieur au niveau duquel ils se fusionnent en un tronc unique.

§ 2. — Le Trajet et les Rapports du Nerf Grand Hypoglosse.

Sorti du crâne par le trou condylien antérieur, le grand hypoglosse, décrivant une longue courbe à concavité antéro-interne, traverse successivement l'espace sous-parotidien postérieur, les régions carotidienne et sus-hyoïdienne.

DANS L'ESPACE SOUS-GLANDULAIRE POSTÉRIEUR, d'abord interne et postérieur à tous les organes, appliqué contre les muscles prévertébraux (fig. 424), il se dirige en bas et en dehors, passe derrière la carotide interne et le glosso-pharyngien (fig. 429), contourne le ganglion plexiforme du pneumogastrique et s'engage entre la jugulaire interne et la carotide interne, sous les muscles stylo-hyoïdien et ventre postérieur du digastrique (fig. 423).

DANS LA RÉGION CAROTIDIENNE, il s'applique derrière l'artère occipitale (fig. 451, 452), contre la carotide externe (pour la ligature de laquelle il est point de repère, Guyon). A partir de là, il se dirige en avant, atteint la grande corne de l'os hyoïde (fig. 452).

DANS LA RÉGION SUS-HYOÏDIENNE, il s'appuie *sur la face externe* du muscle hyoglosse (fig. 431) qui le sépare de l'artère linguale (il est également point de repère dans la ligature de cette artère — fig. 802 — qui est située sous l'hyoglosse). Il est recouvert à ce niveau par la glande sous-maxillaire. A sa terminaison, glissant entre les muscles hyo-glosse et mylo-hyoïdien, il s'applique sur le muscle génio-glosse, dans lequel il pénètre pour se perdre dans la masse musculaire de la langue.

§ 3. — La Distribution du Nerf Grand Hypoglosse.

Il fournit des anastomoses, des collatérales, des terminales.

A. — **Branches anastomotiques.** — Il s'anastomose : avec le *ganglion plexiforme* du pneumogastrique : — avec l'arcade formée par les branches antérieures des *deux premiers nerfs cervicaux* : c'est de cette anastomose que proviennent les nerfs des muscles grand et petit droits antérieurs de la tête ; — avec

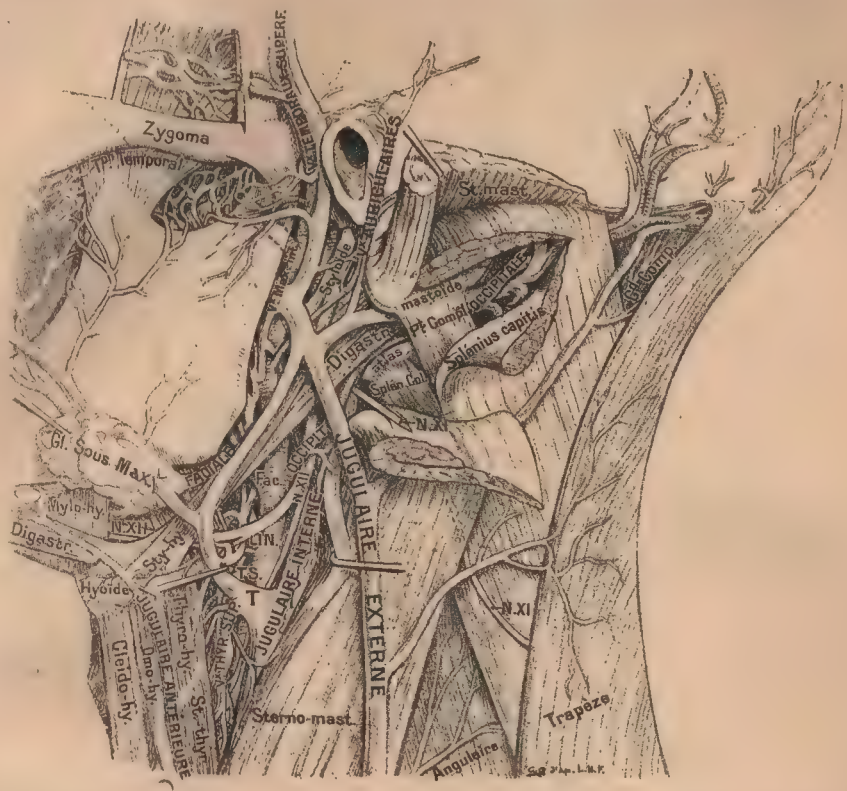

Fig. 451 (Farabeuf). — *L'artère Carotide Externe. Les Nerfs Grand Hypoglosse*, N. XII, *et Accessoire de Willis*, N. XI.

T. Tronc thyro-linguo-facial.

le *ganglion cervical supérieur* du sympathique ; — vers sa terminaison avec le *nerf lingual*, par 2 à 6 arcades nerveuses à concavité postérieure étalées sur la face externe du muscle hyo-glosse.

B. — **Branches collatérales et branches terminales.** — Il faut distinguer dans la distribution du grand hypoglosse trois groupes de branches bien distincts :

1° Le premier — **groupe des collatérales sous-crâniennes** — est peu étendu, mais appartient bien au seul nerf hypoglosse. Les grêles rameaux qui en émanent sont : le RAMEAU RÉCURRENT MÉNINGÉ, les FILETS VASCULAIRES qui se perdent sur la carotide interne ;

2° Le deuxième — **groupe des collatérales sous-hyoïdiennes** — est constitué en apparence par des branches de l'hypoglosse, mais doit en réalité, ainsi que l'a démontré Holl (1876) ÊTRE RAPPORTÉ AUX NERFS CERVICAUX (On a vu, aux anastomoses, l'arcade d'union des branches antérieures des

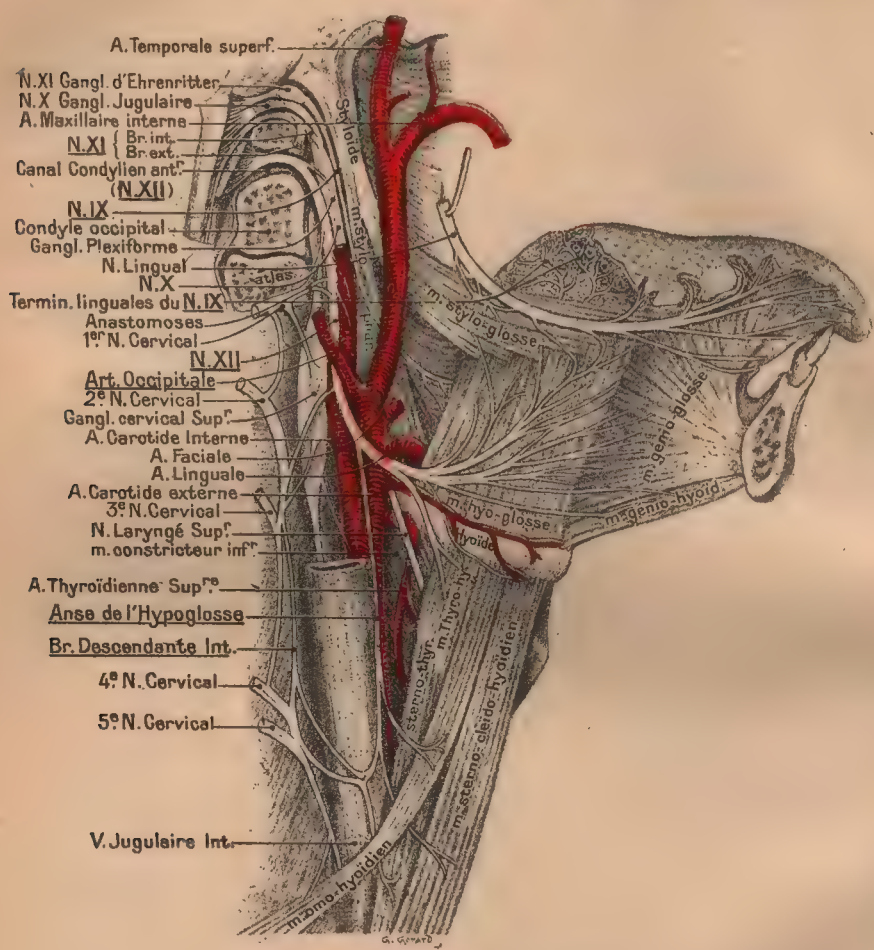

Fig. 452. — *Les Nerfs de la Langue.*

Nerf moteur : le Grand Hypoglosse N. XII ; origines, anastomoses, collatérales et terminales.
Nerfs Sensitifs : Lingual, Glosso-pharyngien — N. IX —, Laryngé Supérieur.

2 premiers nerfs cervicaux et du nerf de la 12e paire.) Plus bas, vers l'os hyoïde, la collatérale principale du nerf, **branche descendante de l'hypoglosse**, s'unit encore à la BRANCHE DESCENDANTE INTERNE du plexus cervical. C'est grâce à ces anastomoses que le grand hypoglosse, destiné exclusivement à la langue, SEMBLE DONNER AUX MUSCLES DE LA RÉGION SOUS-HYOÏDIENNE DES COLLATÉRALES QUI, D'APRÈS LES RECHERCHES PHYSIOLOGIQUES, DÉPENDENT INDIRECTEMENT DU PLEXUS CERVICAL.

A ce 2e groupe appartiennent :

a) La BRANCHE DESCENDANTE DE L'HYPOGLOSSE. — Elle naît de la convexité de la courbe décrite par le nerf, au-devant de la carotide externe, se porte en bas, au-devant de la carotide primitive, se recourbe en dehors, passe sur la jugulaire interne ; à la partie moyenne du cou, elle forme par anastomose avec la branche descendante interne du plexus cervical, l'**anse nerveuse de l'hypoglosse** (fig. 452), de laquelle se détachent : *les rameaux* POUR LES DEUX CHEFS DE L'OMO-HYOÏDIEN, le NERF DU STERNO-THYROÏDIEN, le NERF DU STERNO-CLÉIDO-HYOÏDIEN ;

b) Le PETIT RAMEAU MUSCULAIRE DE LA RÉGION SOUS-HYOÏDIENNE (Cruveilhier), destiné aux attaches hyoïdiennes des muscles sous-hyoïdiens.

c) Les COLLATÉRALES SOUS-HYOÏDIENNES, musculaires émanant du tronc même de l'hypoglosse : NERF DU CHEF ANTÉRIEUR DE L'OMO-HYOÏDIEN, NERF DU THYRO-HYOÏDIEN, NERF DU GÉNIO-HYOÏDIEN.

3° Le troisième — **groupe des collatérales sus-hyoïdiennes** et des **terminales musculaires linguales** — est formé par des nerfs dépendant exclusivement de l'hypoglosse. Ce sont :

a) Les NERFS DE L'HYO-GLOSSE, collatéraux émergeant contre la face externe de ce muscle ; le NERF DU STYLO-GLOSSE, destiné à la partie inférieure de ce muscle (les 2/3 supérieurs étant innervés par des rameaux des nerfs facial et glosso-pharyngien) ; *c*) tous les **nerfs linguaux (branches terminales)** formés par l'épanouissement du nerf sur le bord antérieur de l'hyo-glosse ; ils se rendent A CHACUN DES MUSCLES CONSTITUANT LA MASSE MUSCULAIRE DE LA LANGUE.

En résumé : 1° le territoire moteur propre du nerf grand hypoglosse est représenté par les frêles rameaux sous-crâniens, et surtout par les nombreux filets qui naissant, soit de la concavité, soit de la terminaison du tronc nerveux, vont se distribuer aux muscles de la langue ;

2° Toutes les branches qui émergent, soit de la convexité du nerf, soit de sa branche descendante, doivent être rapportées au territoire moteur des racines cervicales, auxquelles appartient toute l'innervation des muscles de la région sous-hyoïdienne.

C. — LE NERF SPINAL OU ACCESSOIRE DE WILLIS — N. XI ONZIÈME PAIRE DES NERFS CRANIENS

Le NERF SPINAL (fig. 429, 451, 452, 455) est un nerf exclusivement moteur ; par sa *branche interne*, entièrement confondue avec le nerf pneumogastrique, il prend part à l'innervation motrice du larynx ; par sa *branche externe*, il va innerver les muscles sterno-cléido-mastoïdien et trapèze.

§ 1. — Les Origines du Nerf Spinal.

A. — **Origine réelle.** — Il est formé de deux parties : une *portion médullaire* et une *portion bulbaire*.

La PORTION MÉDULLAIRE provient des cellules radiculaires de la corne latérale de la moelle cervicale, sur la hauteur des 5 à 7 premiers segments cervicaux (fig. 356 et 358).

La PORTION BULBAIRE provient des cellules radiculaires groupées dans une longue colonne grise occupant la partie inférieure du bulbe, de chaque côté de la ligne médiane, immédiatement derrière le noyau de l'hypoglosse ; continuée directement en haut par le noyau moteur dorsal du pneumogastrique, elle constitue avec lui le *noyau vago-spinal* (M. Duval), véritable noyau d'innervation motrice du larynx (p. 388).

B. — **Origine apparente** (XI, fig. 304, 305). — Les FIBRES RADICULAIRES MÉDULLAIRES traversent le cordon latéral de la moëlle, émergent dans le sillon collatéral dorsal, entre les racines antérieures et postérieures des cinq ou six premiers nerfs cervicaux, et se réunissant les unes aux autres, constituent un seul tronc qui remonte dans le canal rachidien, et gagne la cavité crânienne en passant par le trou occipital, derrière l'artère vertébrale. La portion médullaire est presque toujours anastomosée avec les racines postérieures des 2e, 3e et 4e nerfs cervicaux.

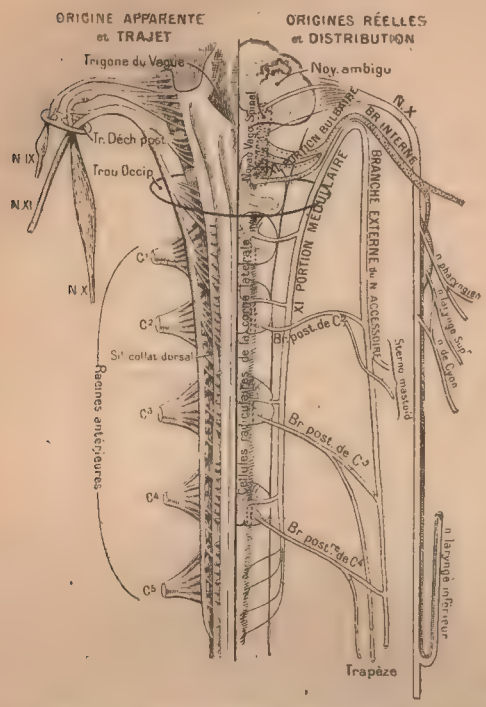

FIG. 453. — *Le Nerf Accessoire de Willis* — N. XI — (diagramme d'après la description et les dessins de VAN GEHUCHTEN).

Les FIBRES RADICULAIRES BULBAIRES sortent, derrière l'olive, dans le sillon collatéral postérieur du bulbe, au-dessous des filets d'origine du nerf pneumogastrique.

Toutes ces fibres sont DIRECTES ; toutes proviennent de masses grisses situées dans la moitié correspondante de l'axe nerveux.

§ 2. — Le Trajet et les Rapports du Nerf Spinal.

Les branches médullaire et bulbaire s'unissent en un seul tronc qui gagne le trou déchiré postérieur en compagnie du pneumogastrique et du glosso-pharyngien ; les trois nerfs sont contenus dans la même gaine arachnoïdienne.

Dans LE TROU DÉCHIRÉ POSTÉRIEUR, le nerf spinal se place en arrière et en dehors du nerf pneumogastrique, en dedans et en avant du sinus latéral.

§ 3. — Les Branches terminales du Nerf Spinal.

A SA SORTIE DU TROU DÉCHIRÉ POSTÉRIEUR, il se divise tout de suite en ses *deux branches terminales* : la *branche interne*, la *branche externe*.

A. — La **branche interne** se jette tout entière dans le nerf pneumogastrique. Elle est *formée par les seules fibres radiculaires bulbaires* (Cl. Bernard) : *a*) la plupart d'entre elles, passant dans le nerf laryngé inférieur, servent exclusivement à l'INNERVATION DU MUSCLE THYRO-ARYTÉNOÏDIEN (Van Gehuchten) ; *b*) le reste gagne le plexus pharyngien (p. 526) ; par son entremise, elles assurent indirectement l'innervation de tous les muscles du voile du palais.

B. — La **branche externe**, *formée par les seules fibres radiculaires médullaires*, se porte en dehors et en bas, entre la veine jugulaire interne et l'artère occipi-

tale, passe sous l'insertion supérieure des muscles stylo-hyoïdien et ventre postérieur du digastrique, arrive à LA FACE PROFONDE DU MUSCLE STERNO-CLÉIDO-MASTOÏDIEN (fig. 415, 417, 427, 455) ; elle le traverse après lui avoir fourni de nombreux filets d'innervation motrice, gagne le creux sus-claviculaire et ATTEINT LE MUSCLE TRAPÈZE à la face profonde duquel elle se termine (fig. 421).

La branche externe, dans son trajet, *s'anastomose* presque constamment : 1° avec un rameau issu de la racine postérieure du 2e nerf cervical ; qui fournit la *sensibilité* au muscle sterno-mastoïdien ;

Bien que je l'ai recherchée sur un très grand nombre de dissections, je n'ai JAMAIS RENCONTRÉ l'arcade anastomotique que la branche externe formerait avec le 3e nerf cervical pour aller innerver chacun des chefs du muscle sterno-cléido-mastoïdien. Comment la description de Maubrac, étayée sur une anomalie ou une série, a-t-elle pu s'imposer dans tous les traités modernes !

2° avec des rameaux issus de la racine postérieure des 3e et 4e nerfs cervicaux qui assurent l'innervation *sensitive* du muscle trapèze.

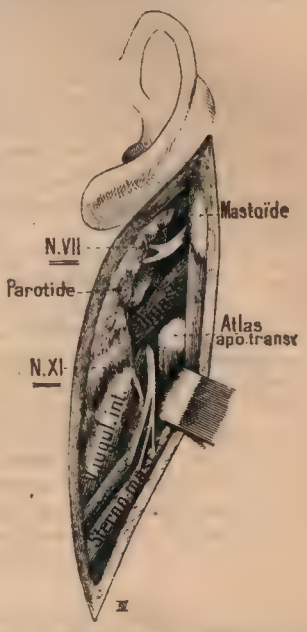

FIG. 454 (MARION). — *Découverte du Facial* — N. VII — *à sa sortie du crâne et de l'accessoire de Willis* — N. XI — *en haut du cou (vue postéro latérale gauche).*

En somme, l'accessoire de Willis renferme deux séries de fibres nettement distinctes : 1. le GROUPE BULBAIRE ne fait que s'accoler momentanément au nerf lui-même pour se mêler ensuite au tronc du vague et lui apporter les fibres motrices destinées au larynx ; — 2. le GROUPE SPINAL forme un nerf exclusivement médullaire, moteur à son origine, *mixte* par ses anastomoses avec le plexus cervical, et pourvoyant à l'innervation *mixte* des muscles sterno-mastoïdien et trapèze.

D. — LE NERF PNEUMOGASTRIQUE OU VAGUE — N. X DIXIÈME PAIRE DES NERFS CRANIENS

Le NERF PNEUMOGASTRIQUE (fig. 455) est un nerf mixte chargé de pourvoir à l'innervation motrice et sensitive de *tous* les viscères du cou et du thorax et d'une partie de ceux de l'abdomen.

§ 1. — Les Origines du Nerf Pneumogastrique.

A. — **Origine réelle.** — Il possède deux noyaux d'origine pour sa partie motrice, deux noyaux terminaux pour sa partie sensitive (fig. 361, 362).

1° NOYAUX MOTEURS. — La portion motrice tire son origine de deux groupes cellulaires bulbaires : l'un ventral ; l'autre dorsal. — *a*) Le *noyau moteur Ventral* ou *Ambigu* est dans le bulbe, immédiatement sous le noyau du facial. Ses cellules sont volumineuses ; comme celles du noyau du glosso-pharyngien, ses fibres, d'abord dirigées en arrière et en dedans, se bouclent en dehors, au-devant du faisceau solitaire avant de sortir du myélencéphale ; — *b*) le *noyau moteur Dorsal* est à la partie inférieure du bulbe, derrière le noyau de

l'hypoglosse. Par en haut, il fait saillie sous la partie interne de l'aile grise, trigone du vague (fig. 310). — Par en bas, la colonne grise de ses cellules, petites, « **véritable noyau d'innervation motrice du larynx** » (De Beule) est continue avec la colonne grise d'origine des fibres de la portion bulbaire du spinal — *noyau vago-spinal* : les fibres qui en émanent, passant en arrière et en dehors, sortent du bulbe par le plus court chemin. — *Toutes les fibres motrices du N. X. sont directes ; qu'elles naissent du noyau ventral ou du moteur dorsal, aucune ne s'entre-croise* (De même, les fibres des N. XI et XII).

En dehors de sa partie interne, le trigone du vague contient « une partie externe constituée par la partie du faisceau solitaire représentant la racine descendante du nerf vague, séparée du noyau moteur dorsal par une colonne grise : le *noyau terminal* des fibres sensitives du nerf vague ou *noyau du faisceau solitaire*. Toutes ces parties forment un véritable noyau sensitivo-moteur qui correspond à toute l'étendue de l'*aile grise* » (Van Gehuchten).

2° Noyaux terminaux sensitifs. — Les 2 noyaux terminaux des fibres sensitives sont : le *noyau du faisceau solitaire* et le *faisceau solitaire* lui-même ou *racine descendante*. Les cellules d'origine des fibres sensitives sont situées dans les ganglions, jugulaire et plexiforme, du nerf pneumogastrique. Ces ganglions ont la même structure que ceux des nerfs rachidiens. Le prolongement unique de leurs cellules unipolaires se divise en une branche périphérique qui passe dans le tronc nerveux et une branche centrale qui rentre dans le bulbe et arrive jusqu'au faisceau solitaire ; à son niveau, la branche centrale se bifurque : *a*) en un rameau horizontal ou légèrement ascendant qui atteint la partie externe de l'aile grise et aboutit à la face interne du faisceau solitaire pour contribuer à la formation du *noyau du faisceau solitaire* ou *noyau terminal des fibres sensitives* des nerfs pneumogastrique et glosso-pharyngien ; *b*) en un rameau descendant qui devient fibre constitutive du *faisceau solitaire* lui-même. Le faisceau solitaire (*racine descendante des nerfs intermédiaire — VII*), *glosso-pharyngien et vague* peut être suivi jusqu'à la partie inférieure de la moelle cervicale.

B. — **Origine apparente.** — Le nerf pneumogastrique émerge sur la face latérale du bulbe, derrière l'olive, par 8 à 15 faisceaux superposés *dans le sillon collatéral postérieur*, entre les filets radiculaires du glosso-pharyngien qui sont au-dessus et les filets radiculaires bulbaires du spinal qui sont au-dessous (x, fig. 304 et 305).

§ 2. — Le Trajet et les Rapports du Nerf Pneumogastrique.

Le tronc unique, formé par la réunion des faisceaux émergents, se dirige en haut et en dehors et, enfermé dans la même gaine arachnoïdienne que les nerfs glosso-pharyngien et Spinal, gagne avec eux le trou déchiré postérieur.

Au niveau du trou déchiré postérieur : il se place en avant et en dedans du spinal qui lui est accolé et descend avec lui dans une petite gaine ostéo-fibreuse intermédiaire à celle du glosso-pharyngien qui est en avant et à celle de la jugulaire interne qui est en arrière et en dehors. Dans le *trou lui-même*, il présente une première dilatation assez volumineuse : le **ganglion jugulaire**.

A la sortie du crâne, il présente une nouvelle dilatation plus longue, mais moins grosse : le **ganglion plexiforme** ou **plexus gangliforme**. Il reçoit, du Spinal, la branche interne dont les fibres se confondent dès lors absolument avec lui. De là, il décrit un long trajet à travers le cou, et la poitrine, et va se terminer dans la partie supérieure de l'abdomen.

Au cou. — Il descend verticalement au-devant de la colonne cervicale (fig. 390, 424), en dedans du sympathique, derrière les gros vaisseaux, et dans la même gaine qu'eux, en haut dans l'angle formé par la carotide interne et la jugulaire interne, en bas dans l'angle formé par la carotide primitive et la jugulaire interne. « Dans plus de la moitié des cas, le pneumogastrique gauche

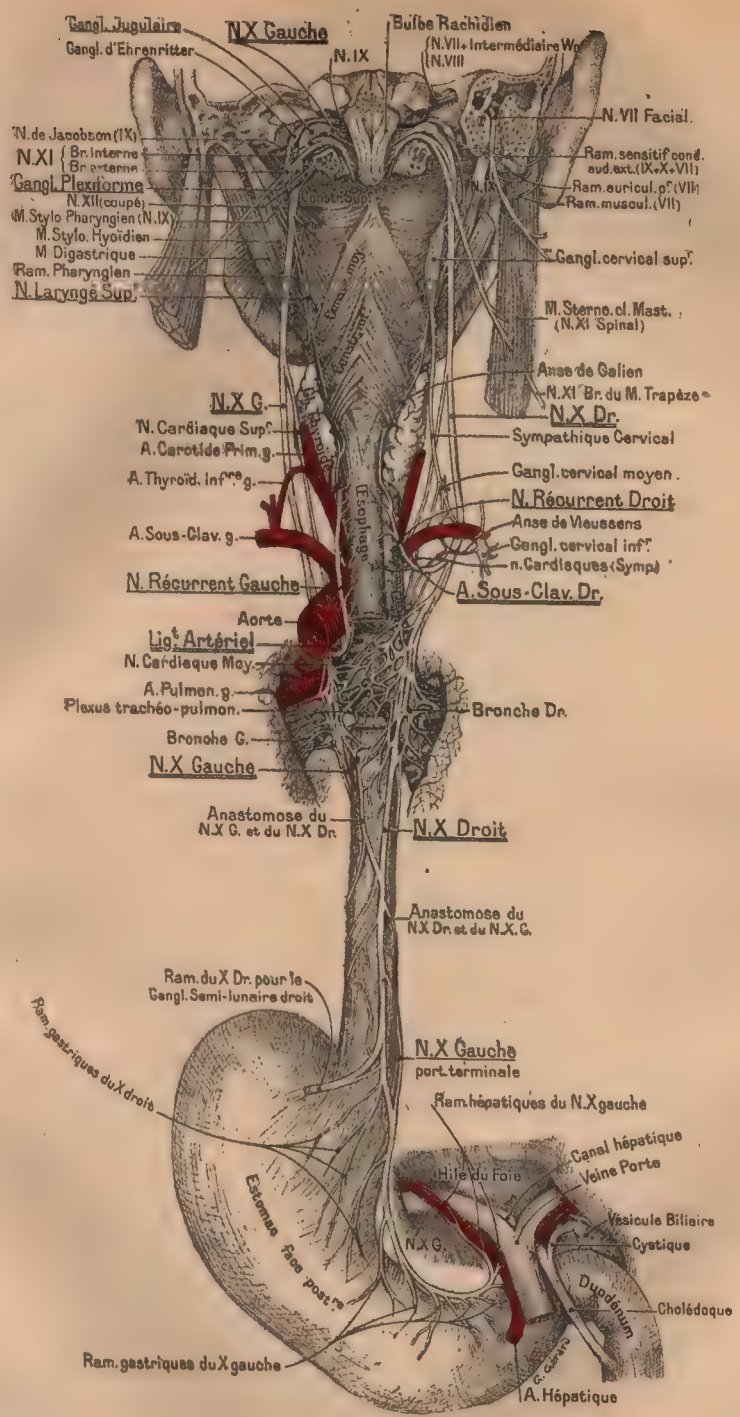

Fig. 455. — *Vue d'ensemble — de par derrière — des Nerfs Pneumogastriques droit et gauche. — Origine apparente, ganglions, anastomoses, collatérales et terminales.*

est situé en avant d'un plan frontal passant par l'axe de la carotide primitive » (Argaut et Cochet.)

Dans la poitrine. — Il pénètre en glissant : à droite, entre l'artère et la veine sous-clavières, en dedans du phrénique; à gauche, entre la carotide primitive et la sous-clavière gauches, derrière le tronc veineux innominé gauche.

Dans le médiastin. — A droite, après avoir suivi pendant quelque temps le flanc droit de la trachée, il émet tout en haut le nerf récurrent ou laryngé inférieur droit qui contourne l'artère sous-clavière droite. — A gauche, il passe au-devant de la crosse de l'aorte au niveau du bord inférieur de laquelle il émet le nerf récurrent ou laryngé inférieur gauche qui contourne, sous l'aorte, le canal — ou le ligament — artériel (fig. 261, 271).

Vers la bifurcation de la trachée, les deux pneumogastriques contribuent par leurs collatérales : en avant à la formation du plexus cardiaque, latéralement à celle des plexus bronchiques et pulmonaires. Puis ils passent derrière les bronches correspondantes, et *vont gagner l'œsophage* sur lequel ils s'appliquent, le gauche en avant, le droit en arrière. Ils s'engagent avec lui dans la cavité abdominale en traversant l'orifice œsophagien.

Dans l'abdomen. — Le pneumogastrique gauche se répand dans la paroi antérieure de l'estomac et participe à l'innervation du foie dont il gagne le hile par le petit épiploon. — Le pneumogastrique droit arrive à la paroi postérieure de l'estomac qu'il innerve et s'unit au ganglion semi-lunaire droit (fig. 394, 396).

§ 3. — La Distribution du Nerf Pneumogastrique.

Dans son long trajet, il émet des branches anastomotiques, collatérales, terminales.

A. — **Branches anastomotiques.** — Il s'anastomose : 1° avec la branche interne du spinal (p. 522) ; — 2° avec le ganglion d'Andersch (IXe paire) ; — 3° avec le grand hypoglosse, au moment où il passe derrière le ganglion plexiforme ; — 4° avec le ganglion cervical supérieur par un ou deux rameaux ; — 5° d'une manière très inconstante, avec l'anse formée par les branches antérieures des deux premiers nerfs cervicaux.

B. — **Branches collatérales.** — D'après leur point d'émergence, on les divise en collatérales cervicales, thoraciques et abdominales.

1° **Collatérales cervicales.** — Ce sont :

a) Un rameau récurrent méningé, qui rentre par le trou déchiré postérieur ;

b) Le rameau auriculaire du vague ou rameau sensitif du conduit auditif externe. Issu du ganglion jugulaire, il s'anastomose avec un rameau du glosso-pharyngien, et surtout s'unit au facial par un rameau descendant (p. 462), puis traverse le canalicule mastoïdien du temporal dans lequel il monte pour se distribuer à la face externe du tympan et au conduit auditif externe :

c) Les rameaux pharyngiens. Issus du ganglion plexiforme, ils s'anastomosent sur la paroi latérale du pharynx avec des rameaux du Spinal, du glosso-pharyngien et du sympathique, avec lesquels ils forment le plexus pharyngien. — Pour Réthy, les filets pharyngiens du vague se rendent : α) Aux trois muscles constricteurs du pharynx ; β) A certains muscles du voile du palais : péristaphylin interne, pharyngo-staphylin et glosso-staphylin (en fait, c'est le Spinal qui, indirectement, assure l'innervation de ces muscles).

d) Le **nerf laryngé supérieur** (fig. 427, 452, 456). — Issu du ganglion plexiforme, il « décrit, derrière les carotides, une anse analogue à celle que décrit le

grand hypoglosse au-devant de ces vaisseaux, mais sur un plan plus inférieur » (Cruveilhier). Près de l'hyoïde, il se divise en deux branches : l'une inférieure, le nerf laryngé externe ; l'autre supérieure, nerf laryngé interne. — 1. *Le nerf laryngé externe* donne plusieurs filets moteurs pour le muscle crico-thyroïdien, et perforant la membrane crico-thyroïdienne, va se terminer dans la muqueuse de la portion sous-glottique du larynx. — 2. *Le nerf laryngé interne*, satellite de l'artère laryngée supérieure, perfore avec elle la membrane thyro-hyoïdienne, et sous la muqueuse du larynx, se résout en filets terminaux sensitifs : les supérieurs sont destinés à l'épiglotte et à la base de la langue ; les inférieurs se divisent : α) en *filets laryngés*, destinés à la portion sus-glottique du larynx et aux cordes vocales supérieures ; β) en *filets pharyngiens*, pour la muqueuse pharyngienne qui tapisse la face postérieure du larynx ; γ) de plus, un des filets inférieurs s'anastomose constamment avec un filet ascendant du nerf récurrent pour former l'ANSE ANASTOMOTIQUE DE GALIEN.

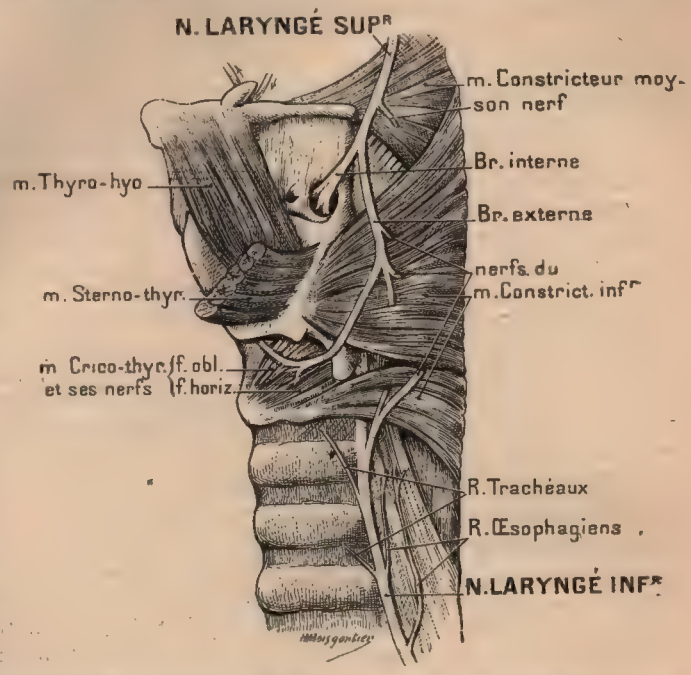

FIG. 456 (FARABEUF). — *Les nerfs Laryngés vers leur terminaison (le larynx est vu de gauche).*
(Confronter avec la distribution des artères, fig. 438.)

En somme, le NERF LARYNGÉ SUPÉRIEUR donne la sensibilité à toute la muqueuse du larynx, à la portion la plus reculée de la muqueuse de la base de la langue, et la motricité au seul muscle crico-thyroïdien.

e) Les NERFS CARDIAQUES SUPÉRIEURS, au nombre de un à trois ; ils descendent le long de la carotide primitive vers le médiastin antérieur, et s'unissent à des filets correspondants du sympathique pour contribuer à la formation du plexus cardiaque (v. nerfs du cœur, p. 272).

2° **Collatérales thoraciques.** — Ce sont :

a) **Le nerf récurrent ou nerf laryngé inférieur.**

LE NERF RÉCURRENT DROIT naît du vague droit, sous l'artère sous-clavière droite, qu'il contourne d'avant en arrière pour remonter vers le larynx en suivant *le bord droit* de l'œsophage.

LE NERF RÉCURRENT GAUCHE naît du vague gauche, sous le bord inférieur de

l'aorte et surtout sous le canal — ou le ligament — artériel qu'il contourne d'avant en arrière, pour remonter vers le larynx en suivant *la face antérieure* de l'œsophage, dans le sillon qui sépare ce conduit de la trachée.

Ce n'est que dans leur portion *terminale* que les récurrents méritent le nom de laryngés inférieurs (Casali 1912). Chacun d'eux s'insinue soit sous le bord inférieur du constricteur inférieur, soit plus rarement entre les portions oblique et fondiforme (v. pharynx) de ce muscle.

Sur le trajet des nerfs récurrents, émergent de NOMBREUSES COLLATÉRALES.

α) Les *rameaux cardiaques moyens*; courts, ils se perdent tout de suite dans le plexus cardiaque; β) un *rameau anastomotique* pour le ganglion cervical inférieur; γ) des *rameaux œsophagiens et trachéens* pour les muscles lisses et la muqueuse de ces conduits; δ) des *rameaux thyroïdiens* pour la thyroïde; ε) des *rameaux pharyngiens*, tous destinés au muscle constricteur inférieur du pharynx.

Les TERMINALES DU NERF LARYNGÉ INFÉRIEUR sont:

α) Le *rameau anastomotique* qui s'unit au nerf laryngé supérieur pour former l'**anse de Galien**; β) les *rameaux musculaires*, au nombre de 4, pour les muscles du larynx: *nerf du crico-aryténoïdien postérieur, nerf de l'ary-aryténoïdien, nerf du crico-aryténoïdien latéral, nerf des thyro-aryténoïdiens, interne* et *externe*.

L'innervation du muscle *thyro-aryténoïdien externe* doit être rapportée, ainsi que l'ont démontré Van Gehuchten et ses élèves, à la branche interne du nerf Spinal (p. 522).

De plus, le nerf récurrent, qu'on considère habituellement comme un nerf purement moteur serait, en réalité, d'après Exner, un nerf mixte: tous les filets destinés au larynx étant renforcés par des fibres du nerf laryngé supérieur amenées par l'anse de Galien.

Enfin, j'ai déjà insisté sur les recherches de Van Gehuchten et De Beule; elle semblent bien démontrer que le centre d'innervation de *tous les muscles striés du larynx* doit être localisé dans le noyau dorsal du vague. Pour ces auteurs, le noyau ambigu n'intervient en rien dans l'innervation des muscles laryngés.

b) Les NERFS CARDIAQUES INFÉRIEURS, très courts, qui se perdent tout de suite dans le plexus cardiaque;

c) Les RAMEAUX BRONCHO-PULMONAIRES ANTÉRIEURS ET POSTÉRIEURS; derrière les bronches, ils s'anastomosent en plexus dont les branches suivent les ramifications des bronches extra- et intra-pulmonaires, après avoir reçu des anastomoses de trois ou quatre ganglions thoraciques du sympathique;

d) Les RAMEAUX ŒSOPHAGIENS INFÉRIEURS. — Leur origine mérite une mention spéciale: dans leur trajet le long de l'œsophage, les nerfs vagues présentent une disposition particulière et constante; le nerf vague droit envoie au nerf vague gauche une longue anastomose qui passe à gauche de l'œsophage; d'un autre côté, il reçoit du nerf vague gauche une anastomose analogue qui passe à droite de l'œsophage. C'est du soi-disant plexus formé par ces anses nerveuses qu'émergent les courts filets destinés aux portions moyenne et inférieure de l'œsophage (*rameaux œsophagiens inférieurs*) et à la face postérieure du péricarde (*filets péricardiques*).

C. — **Branches terminales.** — C'est dans l'abdomen que les nerfs vagues donnent leurs terminales; leur distribution diffère à droite et à gauche.

Le NERF VAGUE GAUCHE se termine: par des *rameaux gastriques* destinés à la paroi antérieure (muscles et muqueuse) de l'estomac; par des *rameaux hépatiques* qui gagnent le hile du foie en suivant la partie gauche de l'épiploon gastro-hépatique.

Le NERF VAGUE DROIT se termine: par des *rameaux gastriques* destinés à la paroi postérieure (muscles et muqueuse) de l'estomac; par des *rameaux d'anasto-*

mose qui contribuent à la formation du ganglion semi-lunaire droit (p. 436), dans l'angle interne duquel ils se jettent.

En résumé, le nerf pneumogastrique, à la fois moteur et sensitif, donne la motricité et la sensibilité : à tout l'appareil respiratoire, y compris les plèvres ; — à l'appareil circulatoire central (cœur et péricarde) ; — à tout l'appareil digestif sus-diaphragmatique ; — enfin à une portion de l'appareil digestif sous-diaphragmatique (estomac et foie).

E. — LE NERF GLOSSO-PHARYNGIEN. — N. IX NEUVIÈME PAIRE DES NERFS CRANIENS

Le nerf glosso-pharyngien (n. ix, fig. 402, 409, 423, 424, 429, 431, 452, voir aussi les articles : langue, pharynx) est un nerf mixte : moteur pour certains muscles du pharynx (styliens, constricteurs moyen et supérieur, ventre postérieur du digastrique) ; sensitif pour les muqueuses du pharynx et de la caisse du tympan ; pourvoyant enfin à l'innervation sensitive et surtout sensorielle du tiers postérieur de la langue.

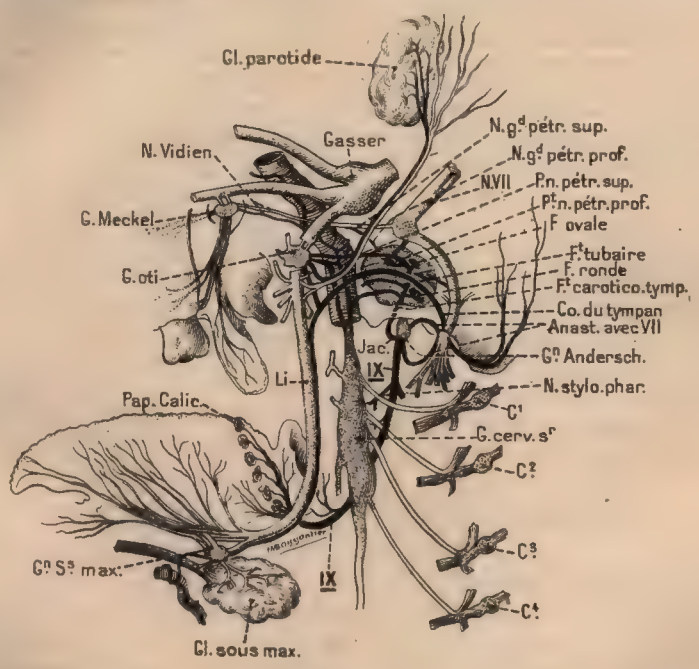

Fig. 457 (Macalister). — *Vue schématique du Glosso-pharyngien,* IX. — *Distribution et anastomoses.*

Le N. glosso-pharyngien se termine aux papilles calicicoles (*pap. calic.*) et au 1/3 postérieur de la langue ; — *Jac.* Le rameau de Jacobson s'épanouissant dans la caisse du tympan en ses 6 filets ; — *Li.* N. Lingual côtoyé par la corde du tympan ; — *G. cerv. s^r.* Ganglion cervical supérieur du sympathique ; ses connexions avec les 4 premières paires cervicales C^1, C^2, C^3 et C^4.

§ 1. — Les Origines du Nerf Glosso-pharyngien.

A. — Origine réelle. — Il possède : un noyau d'origine pour sa portion motrice, un noyau terminal pour sa portion sensitive.

Noyau moteur. — La portion motrice tire son origine d'une colonne de cellules nerveuses, située dans le bulbe, immédiatement au-dessous du noyau du nerf facial, et en dedans du noyau ambigu du pneumogastrique. Les fibres émanées de ses cellules radiculaires sont d'abord, comme celles issues du noyau ambigu, dirigées en arrière et en dedans, puis se recourbent en dehors pour rejoindre les fibres sensitives (fig. 363).

Noyau Sensitif Terminal. — Les cellules d'origine des fibres sensitives sont situées dans les ganglions d'Andersch et d'Erhenritter. Ces ganglions ont la même structure que celle des nerfs rachidiens : le prolongement unique de leurs cellules unipolaires se divise en une branche périphérique qui passe dans le tronc nerveux et une branche centrale qui rentre dans le bulbe et arrive jusqu'au faisceau solitaire ; à son niveau, la branche centrale se bifurque : *a*) en un rameau ascendant, court, qui atteint la *partie supérieure du noyau gris voisin du faisceau solitaire* ; *b*) en un rameau descendant, qui devient *fibre constitutive du faisceau solitaire, racine descendante des nerfs Glosso-Pharyngien et Vague* (fig. 363).

B. — **Origine apparente.** — Le nerf glosso-pharyngien émerge sur la face latérale du bulbe, derrière l'olive, par 5 ou 6 fascicules superposés dans le sillon collatéral postérieur, au-dessus des filets radiculaires du nerf vague, au-dessous de l'émergence du nerf acoustique (IX, fig. 304).

§ 2. — Le Trajet et les Rapports du Nerf Glosso-Pharyngien.

Le tronc unique, réunion des fascicules émergents, se dirige en dehors et, enfermé dans la même gaine arachnoïdienne que le Vague et le Spinal, gagne avec eux le trou déchiré postérieur pour sortir du crâne. — Dans le *trou déchiré postérieur*, placé au-devant du vague et du spinal dans un petit canal ostéo-fibreux qui lui est exclusivement réservé, il présente *deux légères dilatations superposées* : le ganglion pétreux ou d'Andersch ; le ganglion jugulaire ou d'Erhenritter.

Une fois hors du crâne, décrivant une courbe de rayon assez court à concavité antérieure, il glisse, en compagnie du nerf grand hypoglosse, entre la jugulaire interne et la carotide interne, embrasse le bord postérieur du muscle stylo-pharyngien qu'il contourne (rapport principal) ; se recourbe en haut entre ce muscle et le stylo-glosse, suit un moment la face latérale du pharynx ; enfin, s'insinuant au-devant du pilier postérieur du voile du palais, derrière l'amygdale, il gagne la muqueuse de la base de la langue dans laquelle il se perd.

§ 3. — La Distribution du Nerf Glosso-Pharyngien.

Dans son trajet, il émet des branches anastomotiques, collatérales, terminales.

A. — **Branches anastomotiques.** — Il s'anastomose : 1° avec le vague au niveau du ganglion d'Andersch ; 2° avec le ganglion cervical supérieur par un filet très grêle ; 3° avec un rameau du facial, au-dessous du trou stylo-mastoïdien.

B. — **Branches collatérales.** — Ce sont : 1° une branche crânienne pour l'oreille moyenne, le nerf de Jacobson ; 2° une série de branches extra-crâniennes, pharyngiennes et musculaires.

1° Le **Rameau de Jacobson** ou **nerf Tympanique**, « remarquable par le nombre et la ténuité de ses divisions, et surtout par ses anastomoses avec le facial, le trijumeau et le grand sympathique » (Cruveilhier), se détache du ganglion d'Andersch. Se portant en haut, en avant et en dehors, il pénètre dans l'épaisseur du rocher par l'orifice inférieur du canalicule tympanique placé sur la crête qui sépare la fosse jugulaire du canal carotidien, arrive à la paroi inférieure de la caisse du tympan, gagne sa paroi labyrinthique (fig. 41) et s'y divise en

six filets terminaux : a) les *deux postérieurs*, 1. FILET DE LA FENÊTRE OVALE; 2. FILET DE LA FENÊTRE RONDE, donnent la sensibilité à la muqueuse de la caisse; b) des *deux antérieurs*, l'un 3. — FILET TUBAIRE — va à la muqueuse de la trompe d'Eustache, l'autre 4. — FILET CAROTICO-TYMPANIQUE — s'anastomose avec le plexus sympathique qui enlace la carotide interne; c) les *deux supérieurs*, PÉTREUX PROFONDS, sortent de la caisse par sa paroi supérieure et sur la face interne du crâne, s'anastomosent avec des filets du facial (*nerfs pétreux superficiels*);

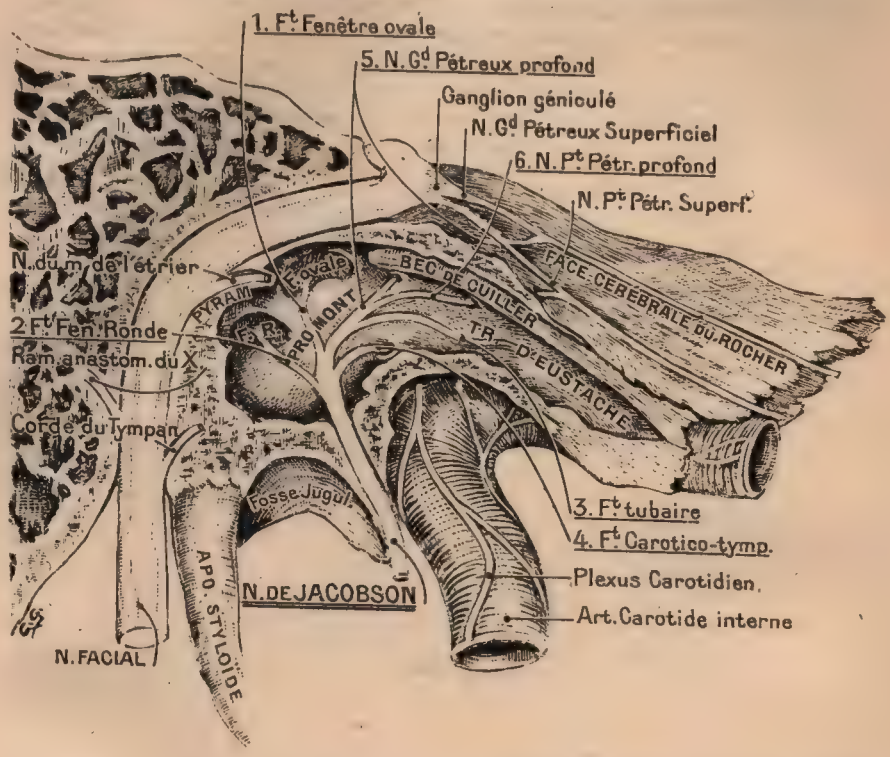

FIG. 458. — *Le Nerf de Jacobson* (J.) *et ses six rameaux tympaniques sur le promontoir (paroi interne de la caisse).*

— 5. le NERF GRAND PÉTREUX PROFOND se joint au nerf grand pétreux superficiel du facial et se rend avec lui au ganglion sphéno-palatin (p. 449) du nerf maxillaire supérieur; — 6. le NERF PETIT PÉTREUX PROFOND se joint au nerf petit pétreux superficiel du facial et se rend avec lui au ganglion otique (p. 452) du nerf maxillaire inférieur.

2° **Branches extra-crâniennes** : *a*) les RAMEAUX PHARYNGIENS; sur la paroi latérale du pharynx, ils forment avec des rameaux du nerf pneumogastrique et du sympathique, le *plexus pharyngien* (v. nerf vague, p. 526);

b) Le NERF DU DIGASTRIQUE ET DU STYLO-PHARYNGIEN; anastomosé avec le rameau du facial destiné au ventre postérieur du digastrique et au stylo-hyoïdien, il fournit constamment un *filet aux muscles stylo-pharyngien* et *stylo-hyoïdien*;

c) Le NERF DU MUSCLE STYLO-GLOSSE; il s'anastomose avec le rameau lingual

du facial. Cruveilhier l'appelle pour cette raison : *rameau qui s'unit au filet que le facial donne au stylo-glosse* ;

d) Les FILETS VASCULAIRES (fig. 391) ; ils rejoignent sur la carotide interne les filets correspondants fournis par les nerfs pneumogastrique, grand hypoglosse et grand sympathique ; ils forment avec ceux-ci le *plexus inter-carotidien* ;

e) Les RAMEAUX TONSILLAIRES ; ils sont destinés à la muqueuse qui recouvre l'amygdale et les piliers du voile du palais.

C. — **Branches terminales.** — A la base de la langue, le nerf glosso-pharyngien s'épanouit en de nombreuses branches, réparties dans le territoire compris entre l'épiglotte et le V lingual, qui DONNENT A LA MUQUEUSE DU TIERS POSTÉRIEUR DE LA LANGUE SA SENSIBILITÉ GÉNÉRALE ET SA SENSIBILITÉ SPÉCIALE. Les fibres gustatives se terminent surtout dans les bourgeons gustatifs des papilles calicicoles, mais donnent également sa sensibilité spéciale à la muqueuse située derrière le V lingual.

CHAPITRE TROISIÈME

LE TRONC

Article I.

LES MUSCLES DU DOS ET DE LA NUQUE

De la superficie à la profondeur, ils sont groupés de la façon suivante :

A. Série des muscles plats superficiels.

1. Première couche : *trapèze, grand dorsal* ;
2. Deuxième couche : *rhomboïde, angulaire* ;
3. Troisième couche : *Petits dentelés postérieurs* ; *supérieur, inférieur.*

B. Série des muscles profonds.

4. Quatrième couche. { longitudinale externe : *ilio-costal, splénius.* / longitudinale moyenne : *long dorsal* ; *petit complexus.* / longitudinale interne : *épi-épineux.*
5. Cinquième couche. { *transversaire épineux superficiel, grand complexus* ; / *transversaire épineux moyen.*
6. Sixième couche. { *intertransversaires* ; *interépineux* ; / rotateurs de la tête : *droits postérieurs* et *obliques.*

A. — SÉRIE DES MUSCLES PLATS SUPERFICIELS

1. Première couche.

§ 1. — **Le Muscle Trapèze. — Trapèzius** (fig. 459, 460).

Étalé en triangle à base rachidienne, il s'insère :

D'une part : 1° par de courtes fibres tendineuses sur les apophyses épineuses et les ligaments interépineux des 10 (quelquefois des 12) premières vertèbres dorsales ; 2° par une aponévrose nacrée sur les apophyses épineuses des dernières cervicales et la moitié inférieure du ligament de la nuque (fig. 92) ; 3° par de courtes fibres sur la ligne courbe occipitale supérieure et la protubérance occipitale externe ; 4° par une expansion d'étendue variable qui tend à se confondre en dehors avec l'insertion supérieure du sterno-cléido-mastoïdien.

D'autre part : sur le tiers externe du bord postérieur de la clavicule ; le bord postérieur de l'acromion et la lèvre supérieure de l'épine de l'omoplate dans toute sa longueur.

Rapports. — Recouvert par la peau à laquelle il adhère intimement en haut, dont il est séparé dans ses 2/3 inférieurs par une aponévrose. — Il recouvre : au cou, les muscles grand complexus, splénius et angulaire ; au dos, les muscles rhomboïde, petit dentelé supérieur, sus-épineux, spinaux postérieurs et le grand dorsal. Son bord supéro-externe, *cervical, limite en arrière le creux sus-claviculaire* (p. 495). Il est réuni au sterno-cléido-mastoïdien par l'aponévrose cervicale superficielle, et quelquefois chez le fœtus par des fibres musculaires transversales.

Innervation. — Le nerf spinal, *anastomosé avec les rameaux issus de la racine postérieure des 3e et 4e nerfs cervicaux*, l'aborde en bas, se glisse sous sa face profonde, assurant à la fois sa motricité et sa sensibilité.

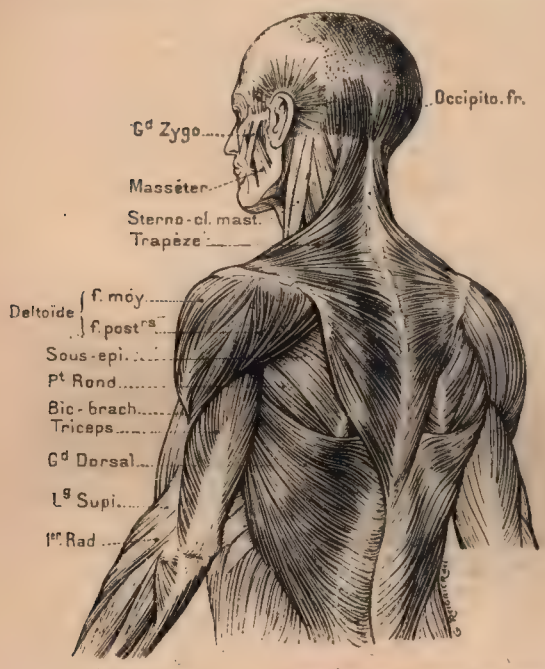

Fig. 459 (Dagron). — *Les Muscles superficiels du dos, de la nuque et de l'épaule.*

Action. — La contraction de toutes les fibres porte l'épaule en arrière et un peu en haut. — La *portion claviculaire*, inspiratoire, élève le moignon de l'épaule et la clavicule si le point fixe est à la tête ; elle incline la tête de son côté et tourne la face du côté opposé quand le point fixe est à l'omoplate. — La *portion inférieure*, dorsale, fait basculer l'omoplate, l'épine s'abaissant, tandis que le moignon s'élève.

§ 2. — Le Muscle Grand Dorsal.

Ce muscle très large, plat — **latissimus dorsi** — (fig. 459, 460), mince, triangulaire, à base rachidienne, à sommet brachial, s'insère :

D'une part : 1° aux apophyses épineuses et aux ligaments surépineux des six dernières dorsales, et des cinq lombaires ; 2° au tiers postérieur de la lèvre externe de la crête iliaque ; 3° sur la face externe et le bord supérieur des trois dernières côtes. — Des insertions postérieures et inférieures se détache un **fort tendon plat**, aponévrose ou **tendon** du grand dorsal. — En dehors, il se continue par des fibres musculaires montant obliquement (insertion inconstante sur l'angle inférieur de l'omoplate) convergeant vers l'humérus, passant, en arrière, au-dessous puis en avant du grand rond.

D'autre part, insertion mobile, dans le fond de la coulisse bicipitale par un large tendon aplati, quadrilatère, adhérant à celui du grand rond, dont il est non loin de là séparé par une bourse séreuse, continué jusqu'à la petite tubérosité de l'humérus par une bandelette fibreuse verticale (fig. 491).

Rapports. — En dehors : il répond en haut au trapèze ; dans le reste de son trajet, à la peau dont il est séparé par une gaine fibro-celluleuse très adhérente.

— Il RECOUVRE les muscles spinaux postérieurs, le petit dentelé postérieur et inférieur, les intercostaux externes et les côtes, l'angle inférieur de l'omoplate, le rhomboïde, le grand dentelé, et enfin l'insertion humérale du grand rond qu'il contourne et au-devant duquel il se place. — Son BORD ANTÉRIEUR, au-dessus de la crête iliaque, intercepte avec le bord postérieur du grand oblique de l'abdomen le *triangle de J.-L. Petit*, par lequel peuvent s'engager les hernies lombaires (fig. 472).

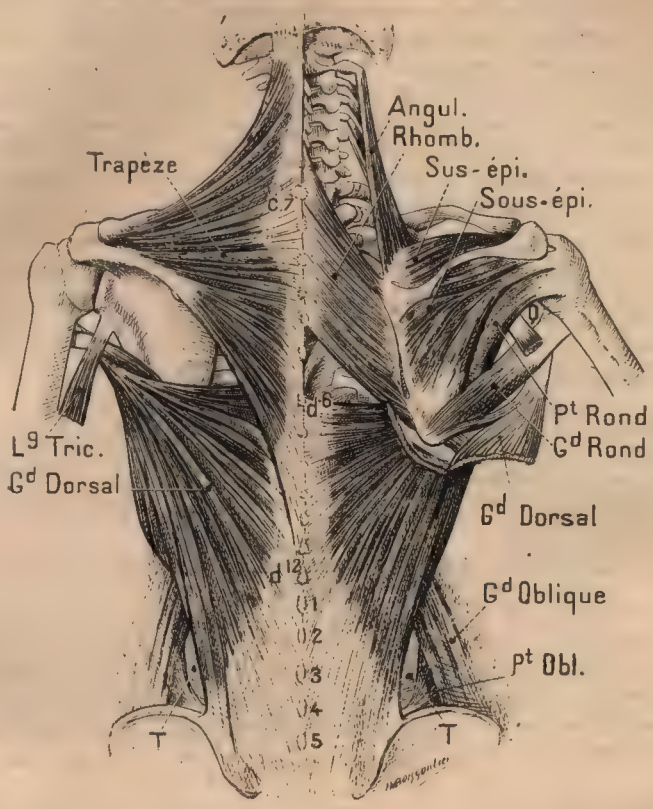

FIG. 460 (d'après une planche du Pr FARABEUF). — *Les Muscles postérieurs du Tronc et de l'Épaule.*

A gauche, muscles superficiels. — A droite, le grand dorsal, coupé et récliné en dehors de l'omoplate, laisse voir l'insertion scapulaire (inconstante). — *Q.* Quadrilatère de Riolan (v. aussi fig. 622); — *T. T.* Triangles de J.-L. Petit.

On rencontre souvent le grand dorsal rattaché à la longue portion du triceps par une bandelette musculaire — *dorsi axillaris* de Macalister. Cette formation rudimentaire doit être connue en raison de ses connexions avec les vaisseaux axillaires qu'elle recouvre.

Innervation. — Le NERF DU GRAND DORSAL, branche du plexus brachial naissant au-dessous de la clavicule, gagne la face profonde du muscle en passant entre le grand dentelé et le sous-scapulaire (fig. 491).

Action. — Prenant son point fixe sur la colonne vertébrale, il porte le bras en dedans,

en bas et en arrière, l'humérus se plaçant en rotation interne (*ani scalptor*). — Prenant son point fixe à l'humérus, il soulève le tronc (action de grimper). — Par ses faisceaux externes, il est inspirateur accessoire (élévation des côtes).

2. Deuxième couche.

§ 3. — Le Muscle Rhomboïde — Rhomboïdeus major — (fig. 460).

Muscle losangique, sous-jacent à la portion dorsale du trapèze, large, mince, souvent divisé en deux portions, il descend obliquement de la crête épineuse au bord spinal de l'omoplate. Il s'insère : *d'une part*, aux apophyses épineuses et aux ligaments supérieurs de la 7e cervicale et des 4 premières dorsales ; à la partie inférieure du ligament de la nuque ; — *d'autre part*, sur le bord interne de l'omoplate au-dessous de l'épine, et un peu sur le triangle basal de l'épine par des fibres charnues et une bande aponévrotique sus-jacente à l'insertion du grand dentelé.

Le faisceau supérieur qui part des 7e cervicale et 1re dorsale est quelquefois décrit comme *petit rhomboïde*, — **rhomboïdeus minor.**

Rapports. — Recouvert par le trapèze ; il recouvre le petit dentelé postérieur et supérieur, la partie inférieure du splénius, les muscles spinaux, les côtes et les intercostaux externes.

Innervation. — Le nerf du rhomboïde (du plexus cervical profond) émerge derrière le scalène moyen et glisse sous l'angulaire, auquel il envoie un filet.

Action. — Il maintient l'omoplate contre le thorax (action tonique). Sa contraction abaisse le moignon de l'épaule, porte l'angle inférieur de l'omoplate en dedans.

§ 4. — Le Muscle Angulaire de l'omoplate — Serratus cervicis.

Ce gros ruban musculaire, obliquement descendant, subdivisible en quatre ou cinq faisceaux, s'insère : *en haut* (insertions fixes) aux apophyses transverses de l'atlas et de l'axis, aux tubercules postérieurs des apophyses transverses des deux ou trois vertèbres suivantes : ses languettes sont intermédiaires à celles du scalène postérieur en avant, du splénius en arrière ; *en bas*, sur l'omoplate, à l'angle supérieur et à la portion sus-épineuse du bord interne (fig. 460, 461).

Rapports. — Recouvert par le trapèze et la peau ; — il côtoie le splénius du cou, le transversaire du cou, le sacro-lombaire et le petit dentelé supérieur et postérieur.

Innervation. — Un filet fourni par le nerf du rhomboïde.

Action. — *Levator scapulae*, il porte l'angle de l'omoplate en haut et en dedans, le moignon de l'épaule s'abaissant en même temps.

3. Troisième couche.

§ 5. — Le Muscle Petit Dentelé postérieur et supérieur (fig. 461).

Muscle mince, plat, petit, quadrilatère, le **Serratus dorsalis oralis**, occupe la partie postéro-supérieure du thorax. Il s'insère : *en haut et en dedans*, sur le ligament de la

nuque, par un tendon confondu en partie avec le rhomboïde et dépendant de l'aponévrose dorsale, sur les apophyses épineuses de la 7e cervicale, des 1re et 2e dorsales; — *en bas*, par quatre faisceaux, au bord supérieur et à la face externe des 2e, 3e, 4e et 5e côtes, en dehors de leurs angles.

Rapports. — Recouvert par le rhomboïde et le trapèze; il recouvre le splénius du cou, les muscles spinaux, les muscles intercostaux externes et les côtes.

Innervation. — De minces filets, venant des branches postérieures des 2e et 3e nerfs intercostaux, le traversent, après lui avoir fourni ses rameaux.

Action. — Muscle inspirateur, élevant les côtes sur lesquelles il s'attache.

§ 6. — Le Muscle Petit Dentelé postérieur et inférieur (fig. 461).

Plus large mais plus mince que le précédent, quadrilatère, le **Serratus dorsalis aboralis**, occupe la région infra-scapulaire. Il s'insère : *en bas et en dedans*, sur les apophyses épineuses des 11e, 12e dorsales, 1re et 2e lombaires, par une aponévrose confondue avec celle du grand dorsal. Ses fibres montent obliquement en dehors, en s'élargissant; elles s'attachent : *en haut*, par quatre faisceaux imbriqués les uns sur les autres au bord inférieur et à la face externe des quatre dernières côtes.

Rapports. — Recouvert par le grand dorsal; il recouvre le long dorsal, le sacro-lombaire, le transversaire épineux, les côtes et les muscles intercostaux externes.

Innervation. — De minces filets venant des branches postérieures des 10e et 11e nerfs intercostaux.

Action. — Muscle expirateur, abaissant les côtes sur lesquelles il s'attache.

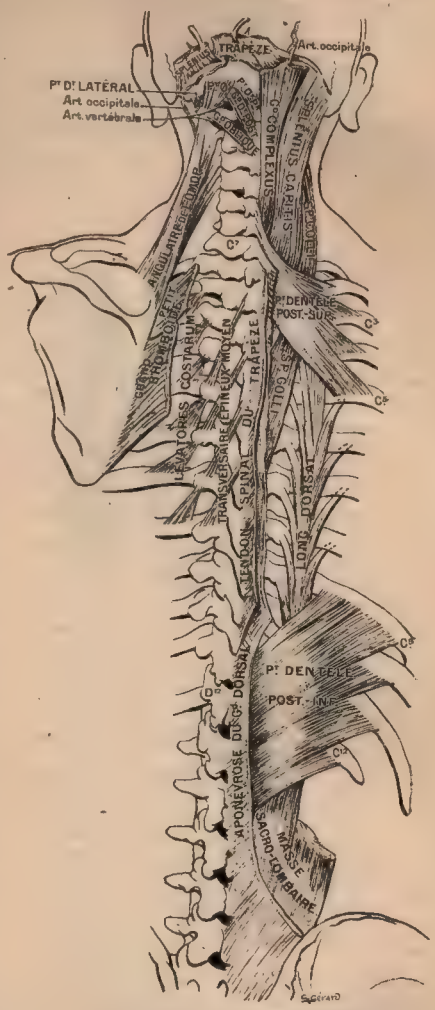

Fig. 461 (planche de démonstration).

Du côté droit : Petits dentelés postérieurs. Rapports du splénius et du grand complexus.
Du côté gauche : Muscles profonds de la nuque; angulaire de l'omoplate; quelques sur-costaux.

B. — SÉRIE DES MUSCLES PROFONDS

4. *Quatrième couche.*

Le quatrième plan des musles dorsaux est formé par trois faisceaux musculaires longitudinaux — externe, moyen, interne — réunis en bas en la masse

COMMUNE, volumineuse formation charnue pyramidale, s'étendant sur toute l'étendue de la colonne vertébrale et jusqu'au crâne.

§ 1. — La Masse Commune ou Sacro-spinale.

Elle s'insère par une aponévrose solide, **tendon de la masse commune** : 1° sur les apophyses épineuses des deux dernières dorsales, des 5 lombaires et sur toute la crête sacrée ; 2° sur les tubercules sacrés postéro-externes et les ligaments sacro-iliaques postérieurs ; 3° sur la tubérosité iliaque ; 4° sur les apophyses transverses de lombaires. Large en bas de 7 à 9 centimètres, épaisse de 3 à 5 centimètres la masse commune est maintenue dans une gaine complète.

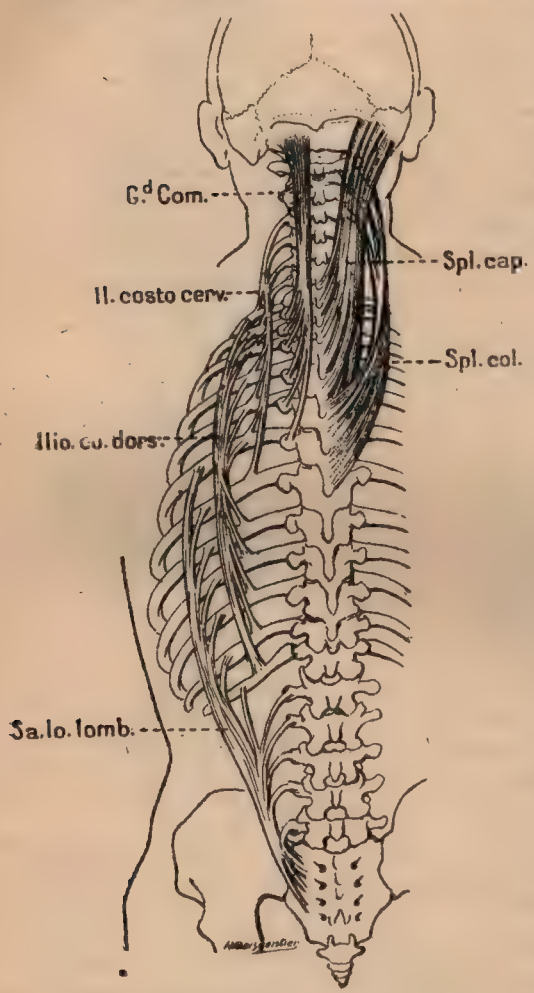

FIG. 462 (demi-schématique). — *Les Muscles Spinaux postérieurs.*

La bande longitudinale externe : *Splénius* (ses deux portions) ; *Ilio-costal* (ses trois séries de fascicules formant : le sacro-lombaire des lombes, l'ilio-costal dorsal, l'ilio-costal cervical).

La dissection permet de la diviser en ses trois groupes principaux marquant l'origine de trois bandes musculaires parallèles : une longitudinale externe qui comprend l'*ilio-costal* et le *splénius* ; une longitudinale moyenne : *long dorsal* ; *transversaire du cou* et *petit complexus* ; une longitudinale interne : *épi-épineux*.

§ 2. — Le Muscle Ilio-costal — Longissimus costarum — (fig. 462).

Communément appelé MUSCLE SACRO-LOMBAIRE, il s'étend en dehors à travers les lombes, le thorax et la partie inférieure du cou, depuis les gouttières sacrées et la tubérosité iliaque jusqu'aux 5 dernières cervicales. Le corps charnu émané de la masse commune monte en dehors, formé par une série de fascicules : 1° les *lombaires* vont aux apophyses transverses de chacune des vertèbres lombaires ; 2° les *dorsaux* au tubercule externe de l'angle de chacune des côtes.

Le SACRO-LOMBAIRE DES LOMBES — **ilio-costalis lumborum** — ne remonte que

jusqu'à la sixième côte. — Des *faisceaux accessoires* le renforcent, qui forment la *portion thoracique* — **ilio-costalis dorsalis** — ; nés du tubercule interne de l'angle et du bord supérieur des 5 ou 7 dernières côtes, leurs fascicules terminaux vont au *tubercule externe de l'angle* et au *bord inférieur* des 5 ou 6 premières côtes. — Enfin la *portion supérieure*, — **ilio-costalis cervicis** ou **cervicalis ascendens** — est formée de faisceaux qui s'étendent du tubercule interne des six premières côtes aux apophyses costiformes des 3e, 4e, 5e et 6e cervicales.

§ 3. — Le Muscle Splénius.

Ce muscle large occupe les parties postérieure du cou et supéro-postérieure du dos. Il se termine en haut par deux chefs (fig. 461 et 462).

Ses insertions se font : *d'une part* (*insertions fixes*) par des expansions tendineuses : sur les apophyses épineuses de la dernière cervicale et des six premières dorsales ; sur les 2/3 inférieurs du ligament de la nuque ; — *d'autre part* (*insertions mobiles*) par des faisceaux musculaires : 1° sur les tubercules postérieurs des apophyses transverses de l'atlas, de l'axis, souvent de la 3e cervicale **(Splénius colli)** ; 2° sur la moitié postérieure de la face externe de la mastoïde, et sur la lèvre inférieure de la ligne courbe occipitale supérieure, au-dessous du sterno-cléido-mastoïdien et du trapèze **(Splénius capitis)**.

Rapports. — Recouvert par le sterno-cléido-mastoïdien ; longé sur son bord externe par l'angulaire, il est, en bas, séparé superficiellement du trapèze par le rhomboïde et le petit dentelé supérieur. — Il recouvre : l'artère occipitale (p. 490), le grand complexus, le long dorsal, le transversaire du cou et le petit complexus. — Son bord interne forme avec celui du côté opposé un triangle comblé par les grands complexus.

Innervation. — Il est innervé par le filet du nerf grand sous-occipital d'Arnold (p. 517) et par des rameaux des 3e et 4e nerfs cervicaux postérieurs.

Action. — Extenseur de la tête ; il l'incline de son côté et lui fait exécuter un mouvement de rotation qui a pour effet de diriger la face du même côté.

§ 4. — Le Muscle Long Dorsal — Longissimus dorsi — (fig. 463).

Le plus large des faisceaux émanés de la masse commune, il se détache, en bas, de la crête sacrée et des épines des 3e, 4e et 5e lombaires, remonte parallèlement à l'ilio-costal et en dedans de lui. — Il s'insère : 1° par douze tendons arrondis aux apophyses transverses de chacune des vertèbres dorsales (*faisceaux transversaires ou internes*) ; 2° par des languettes tendineuses qui vont au bord inférieur et un peu à la face *interne* des 8 ou 10 dernières côtes, entre le tubercule et l'angle costal (*faisceaux costaux ou externes*).

Des faisceaux accessoires le renforcent et le complètent : ils forment d'une part le *transversaire du cou*, d'autre part le *petit complexus*.

§ 5. — Le Muscle Transversaire du cou.

Il est formé par un corps charnu allongé — **longissimus cervicis** — inséré d'une part par de petits tendons au sommet des apophyses transverses des cinq premières dorsales et des 6e et 7e cervicales ; — d'autre part aux tubercules postérieurs des apophyses transverses des 2e, 3e, 4e et 5e cervicales (fig. 463).

§ 6. — Le Muscle Petit Complexus ou Trachélo-mastoïdien.

Il s'étire obliquement — **longissimus capitis** (fig. 463) — de la base des apophyses transverses des 3 dorsales supérieures et des 3 cervicales inférieures au bord postérieur et au sommet de la mastoïde.

Rapports. — Immédiament RECOUVERT par le splénius de la tête ; — il RECOUVRE la portion cervicale du grand complexus et les muscles petit oblique et grand oblique de la tête à leur partie externe.

L'**intersection fibreuse** qui l'interrompt à sa partie moyenne (en regard de la 5e cervicale) permet de le considérer comme un digastrique.

Innervation. — Un filet du nerf grand sous-occipital et des rameaux des 3e et 4e branches cervicales postérieures.

Action. — Il étend la tête et l'incline de son côté.

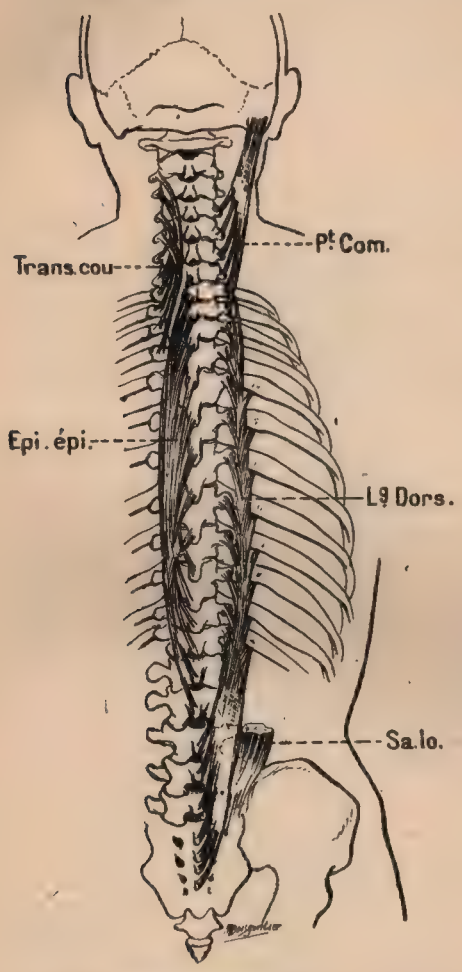

FIG. 463 (demi-schématique). — *Les Muscles Spinaux postérieurs.*

La bande longitudinale moyenne : *long dorsal, transversaire du cou, petit complexus.* La bande longitudinale interne : *épi-épineux.*

§ 7. — Le Muscle Épi-Épineux ou Supérineux — Spinalis dorsi.

Ce petit muscle (fig. 463) figure le **faisceau longitudinal interne** des muscles profonds. Il paraît confondu en dehors avec le long dorsal. Il s'attache aux apophyses épineuses des deux premières lombaires, et des trois dernières dorsales par une série de tendons se jetant sur un corps charnu fusiforme, grêle, qui envoie des languettes tendineuses sur les apophyses épineuses des 9 premières dorsales.

Rapports. — RECOUVERT en arrière par le fascia lombaire ; — EN AVANT, il est en contact avec le transversaire épineux.

5. *Cinquième couche.*

§ 8. — Le Muscle Transversaire Épineux, Superficiel ou long.

Il s'étend sous la forme d'une longue bande musculaire — *Semi spinalis* — longitudinale, couchée dans le fond des gouttières vertébrales. — Il s'insère : *d'une part,* aux

apophyses transverses de toutes les dorsales et des deux dernières cervicales ; — *d'autre part*, aux apophyses épineuses des six premières dorsales et des trois dernières lombaires.

D'après la situation qu'occupent ses différents faisceaux, on le divise en :

1° Transversaire épineux du dos, **semi-spinalis dorsi** ;

2° Transversaire épineux du cou, **semi-spinalis cervicis** ;

3° Transversaire épineux de la tête ou **grand complexus**, décrit à part.

§ 8'. — Le Muscle Grand Complexus — Semi-spinalis capitis.

Plat, large, triangulaire à sommet inférieur, couvrant sous le splénius toute la hauteur de la nuque, il s'insère : *d'une part* (*insertions fixes*), 1° par des tendinets allongés au sommet des apophyses transverses des 5 ou 6 premières dorsales ; 2° par des faisceaux musculo-tendineux sur la base des apophyses transverses des 4e, 5e, 6e cervicales ; 3° sur les apophyses épineuses de la 7e cervicale et de la 1re dorsale (insertions inconstantes) ; — *d'autre part* (*insertions mobiles*) sur le tiers interne de la surface rugueuse sous-jacente à la ligne courbe occipitale supérieure (fig. 461, 462).

Il présente deux portions : *a*) l'interne, interrompue par une intersection fibreuse qui a fait donner au muscle le nom de **digastrique de la nuque** (*biventer cervicis*) ; *b*) l'externe, plus large, partiellement recouverte par la précédente, présente également, à l'union de son tiers supérieur avec ses 2/3 inférieurs, une intersection aponévrotique.

Rapports. — Placé au-dessous et surtout en dedans du splénius ; recouvert de haut en bas par le trapèze, le splénius, le petit complexus, le transversaire du cou et le long dorsal ; — il recouvre le transversaire épineux profond, les muscles droits et obliques postérieurs de la tête. — Son bord interne n'est séparé de son homonyme opposé que par le ligament de la nuque (p. 108).

Innervation. — Un filet du nerf grand sous-occipital et des rameaux des 3e et 4e branches cervicales postérieures.

Action. — C'est un des principaux extenseurs de la tête ; quand il se contracte d'un seul côté, il est rotateur de la tête et porte la face du côté opposé. Dans ce mouvement, il est antagoniste du splénius du même côté, et congénère du splénius de l'autre côté.

§ 9. — Le Muscle Transversaire Épineux Moyen — Multifidus spinæ.

Étendu du sacrum à l'axis, plus développé aux lombes qu'au dos et au cou, il est formé de faisceaux multiples qui s'étendent obliquement à partir de leurs attaches transversaires (tubercules sacrés postéro-externes et fascia lombaire ; face postérieure des apophyses transverses ; tubérosités des apophyses articulaires de toutes les lombaires et dorsales et des 4 dernières cervicales), jusqu'à la face externe de l'épine de la 2e ou 3e vertèbre sus-jacente.

A la région dorsale, il est difficilement séparable du *semi-spinalis dorsi* qui le côtoie et le recouvre et du transversaire épineux profond qu'il recouvre et avec lequel il semble confondu.

6. Sixième couche.

§ 10. — Le Muscle Transversaire Épineux Profond.

N'existant qu'à la région dorsale, les faisceaux courts, profonds, **rotateurs du rachis — rotatores spinæ** — qui le forment s'insèrent à la base de chaque apophyse transverse,

montent obliquement pour s'attacher sur la lame des vertèbres sus-jacentes — soit de la vertèbre placée immédiatement au-dessus (rotateurs courts), soit de la 2e vertèbre sus-jacente (rotateurs longs).

§ 11. — Les Muscles Intertransversaires. — Intertransversales.

On les trouve au cou et aux lombes étendus verticalement de l'apophyse transverse d'une vertèbre à l'apophyse transverse de la vertèbre sus-jacente. — Leurs insertions sur les tubercules costiformes permettent de les considérer comme des intercostaux.

Les **intertransversaires** ou **intercostaux cervicaux** sont de minces faisceaux musculaires étendus entre les apophyses costiformes, au-devant de l'émergence des nerfs cervicaux et de l'artère vertébrale.

Ils ont pour **action** d'ensemble de fléchir la colonne vertébrale et de l'incliner latéralement.

§ 11'. — Le Muscle Petit Droit Latéral de la tête.

Le plus élevé des intertransversaires cervicaux, le **Rectus capitis lateralis** monte de l'apophyse costiforme de l'atlas vers l'épine jugulaire de l'occipital (3, fig. 34).

Rapports. — Il répond : EN AVANT à la jugulaire interne ; aux nerfs du trou déchiré postérieur (IXe, Xe, XIe paires) ; EN ARRIÈRE à l'artère vertébrale.

Innervation. — Un filet externe du plexus cervical profond.

§ 12. — Les Muscles Interépineux. — Interspinales.

Muscles courts, étendus verticalement entre les apophyses épineuses, à droite et à gauche des ligaments interépineux. — Ils sont bien distincts entre la 3e cervicale et la 1re dorsale, entre la 10e et 12e dorsales. Ils sont plats et minces dans la région lombaire.

Innervation des muscles spinaux. — Leurs différents faisceaux sont innervés par les rameaux des branches postérieures des nerfs cervicaux intercostaux et lombaires qui s'insinuent entre leurs multiples portions et s'épuisent en dehors dans l'ilio-costal.

Action des muscles spinaux. — Dans leur ensemble, les muscles des gouttières vertébrales sont *extenseurs du rachis ;* par leur tonicité, ils contribuent à maintenir l'équilibre général du tronc. — L'*ilio-costal* et le *long dorsal* étendent la colonne vertébrale et l'inclinent de leur côté. — L'*épi-épineux* est extenseur du rachis. — Le *transversaire épineux*, surtout sa portion profonde, est rotateur des vertèbres dont il porte le corps du côté opposé. Ce mouvement peu notable au niveau de chaque vertèbre permet, dans l'étendue du rachis, des mouvements de rotation assez appréciables.

6'. *Muscles Rotateurs de la tête.*

Ces 4 muscles pairs, grand droit postérieur, petit droit postérieur, oblique inférieur, oblique supérieur, continuent vers la tête les faisceaux du *transversaire épineux moyen* (p. 541).

§ 13. — Le Muscle Grand Droit Postérieur de la tête (1, fig. 464).

Triangulaire, le **Rectus Capitis dorsalis major** s'étend obliquement du sommet de l'apophyse épineuse de l'axis à la ligne courbe occipitale inférieure (portion moyenne) et à la surface rugueuse sous-jacente de l'occipital (fig. 34).

Rapports. — RECOUVERT par le grand complexus et le petit oblique ; il RECOUVRE l'arc postérieur de l'atlas.

Innervation. — Un rameau de la branche postérieure du 1er nerf cervical.

Action. — Extenseur de la tête. Il l'incline de son côté et la fait tourner en portant la face du même côté.

§ 14. — Le Muscle Petit Droit Postérieur de la tête (2, fig. 464).

Triangulaire, arrondi, épais, profond, le **Rectus capitis dorsalis minor** s'étend du tubercule postérieur de l'atlas (face latérale) à la surface rugueuse de l'occipital limitée en dedans par la crête occipitale externe, en haut par la ligne courbe occipitale inférieure. Il n'arrive pas jusqu'au bord du trou occipital.

Rapports. — Recouvert par le grand complexus ; — il répond en avant au ligament occipito-atloïdien postérieur.

Innervation. — Un rameau de la branche postérieure du premier nerf cervical.

Action. — Extenseur de la tête.

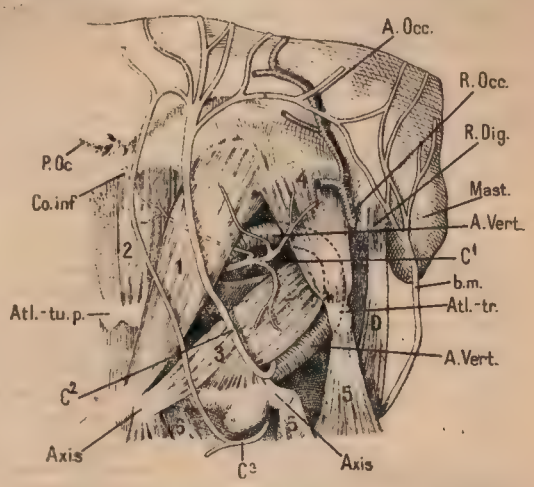

Fig. 464. — *La Région sous-occipitale (côté droit).*
Les trois premières branches cervicales postérieures, C¹; C², C³. — 1, M. grand droit postérieur ; — 2. M. petit droit postérieur ; — 3. M. grand oblique ; — 4. M. petit oblique ; — *D.* Digastrique ; — *b. m.* Branche mastoïdienne.

§ 15. — Le Muscle Oblique Inférieur ou Grand Oblique de la tête.

Épais, fusiforme, l'**obliquus capitis inferior** monte obliquement en dehors : de la face latérale de l'apophyse épineuse et de toute la hauteur de la lame de l'axis (*insertion fixe*) jusqu'à la face postérieure de l'apophyse transverse de l'atlas (*insertion mobile*) (3, fig. 464).

Rapports. — Recouvert par le grand complexus ; il répond en avant au ligament atloïdo-axoïdien postérieur.

Innervation. — Un rameau du nerf grand sous-occipital (qui passe en-dessous puis en arrière) ; — un filet de la branche postérieure du premier nerf cervical.

Action. — Tirant l'apophyse transverse de l'atlas en arrière, il fait tourner la tête, la face restant du même côté.

§ 16. — Le Muscle Oblique Supérieur ou Petit Oblique de la tête.

Fusiforme, l'**obliquus capitis superior** monte obliquement en dedans de la face supérieure de l'apophyse transverse de l'atlas vers la surface de l'occipital située entre l'insertion du splénius et la ligne courbe occipitale inférieure (tiers externe), au-dessus et en dehors du grand droit postérieur (4, fig. 464).

Rapports. — Recouvert par le splénius et le grand complexus ; — il répond en avant à l'artère vertébrale et au ligament atloïdo-occipital.

Innervation. — Un rameau de la branche supérieure du premier nerf cervical.

Action. — Extenseur de la tête qu'il incline latéralement.

[**Région sous-occipitale.** — Tillaux appelle ainsi l'importante région profonde de la nuque sous-jacente à l'insertion occipitale du grand complexus. — Son squelette est figuré par l'occipital, les lames de l'atlas et de l'axis.

Les muscles rotateurs de la tête y limitent, à droite et à gauche, le *triangle de l'artère vertébrale* dont la base répond au bord inféro-externe du grand droit postérieur, le sommet à l'apophyse transverse de l'atlas, les deux autres bords étant figurés par le bord supérieur du grand oblique et le bord inféro-interne du petit oblique.

L'artère vertébrale (p. 497), à sa sortie du canal transversaire de l'axis, monte devant l'apophyse transverse de l'atlas; puis *devenant horizontale*, elle traverse le triangle vertébral; puis elle *redevient ascendante* sous le grand droit postérieur pour pénétrer dans le crâne par le trou occipital.

Dans le triangle, on trouve également les plexus veineux qui mettent en relation la circulation intracrânienne avec la jugulaire postérieure et la jugulaire interne (p. 513).]

Le fascia dorsal. — Une aponévrose mince en haut (*fascia dorsal*), épaisse en bas, (*fascia lombaire*), insérée en dedans sur toute la crête épineuse, s'étale superficiellement sur les muscles spinaux.

Le FASCIA DORSAL se dédouble en la gaine des différents muscles, contribue à renforcer le tendon du rhomboïde et celui du petit dentelé supérieur, au-dessous desquels il passe pour remonter vers le cou, et recouvrir le splénius sur lequel il se perd. Entre les deux dentelés, il s'étale sous la forme d'une mince lame indiscontinue.

A sa partie supérieure, le fascia dorsal entre dans la constitution des aponévroses du cou. Entre chacun des muscles de la nuque, il envoie des toiles d'épaisseur variable convergeant en dehors pour rejoindre l'aponévrose cervicale superficielle. — Le trapèze est recouvert extérieurement par une toile fibreuse qui s'épaissit considérablement vers la base du crâne : cette *aponévrose superficielle de la nuque* donne, par sa partie profonde, insertion aux fibres les plus élevées du trapèze et du sterno-cléido-mastoïdien ; elle figure la partie postérieure de l'aponévrose cervicale superficielle (p. 478).

Au-dessous du petit dentelé supérieur, il devient l'épais et fort FASCIA LOMBAIRE (voir sa description, formé de deux lames de fibres transversales et d'une lamelle verticale intermédiaire.

Au-dessus de l'aponévrose du grand dorsal, on trouve le **coussinet graisseux lombo-fessier** de Charpy. Cette masse adipeuse constante occupe la partie latérale des régions lombaire et fessière ; sous-cutanée et sous-aponévrotique, elle ne dépend pas du pannicule adipeux. — Sa forme est ovoïde, « la petite extrémité étant tournée vers le haut. Il est plus commode peut-être de lui reconnaître une forme triangulaire, triangle à grand axe vertical, à base inférieure irrégulière, et de lui distinguer deux portions que rien ne sépare d'ailleurs, mais qui occupent deux régions différentes : une portion lombaire et une portion fessière ». La graisse qui le forme est molle, pâteuse ; ses lobules sont larges et irréguliers.

ARTICLE II.

LES MUSCLES DES PAROIS THORACIQUES ET LES NERFS DORSAUX

A. — MUSCLES DES PAROIS DU THORAX.

Ils sont représentés : 1° par les muscles intercostaux, externes et internes, et sur-costaux (muscles du *gril costal*) qui ferment les espaces intercostaux ; 2° par des muscles intra-thoraciques, sous-costaux et triangulaire du sternum.

[Les formations thoraco-appendiculaires, muscles pectoraux, grand dentelé et sous-

clavier, sont décrites avec le membre supérieur, en raison de leurs connexions avec les vaisseaux et les nerfs de l'aisselle.]

I. — *Muscles Intercostaux.*

En nombre égal à celui des espaces intercostaux (11 de chaque côté) ils sont tendus sur deux plans, l'un externe (*intercostal externe*), l'autre interne (*intercostal interne*) limitant avec les côtes l'*espace intercostal*. — Les intercostaux externes ne vont pas jusqu'au sternum ; ils ne dépassent pas le niveau des cartilages costaux en avant ; — les intercostaux internes ne vont pas jusqu'au rachis ; en arrière, ils ne commencent qu'à l'angle des côtes.

§ 1. — Les Muscles Intercostaux Externes (fig. 465 et 470).

Ils s'insèrent, en haut, par de courts tendons obliques, sur la lèvre externe de la gouttière de la côte sus-jacente ; leurs fibres musculaires, *obliques* EN BAS ET EN AVANT — *direction des mains dans les poches* — vont s'attacher sur le bord supérieur de la côte sous-jacente.

En avant, aux extrémités externes des cartilages costaux, les fibres musculaires sont continuées par la MEMBRANE INTERCOSTALE ANTÉRIEURE, qui va jusqu'au sternum dans les six premiers espaces ; — dans le onzième espace, les intercostaux externes s'étendent jusqu'à l'extrémité antérieure de la côte.

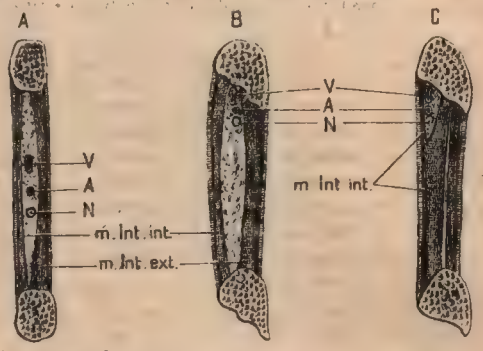

FIG. 465 (SOULIGOUX). — *Coupes de l'espace intercostal.*

A. Un peu en avant de l'origine du m. intercostal interne.
B. A l'union du 1/3 postérieur avec les 2/3 antérieurs de l'espace.
C. A la partie moyenne. Le muscle interne très épais comprend dans son dédoublement supérieur les vaisseaux et les nerfs.

Rapports. — La FACE EXTERNE est recouverte par les muscles grand pectoral, petit pectoral, dentelés, grand dorsal, grand oblique de l'abdomen ; elle en est séparée par une couche de tissu cellulaire lâche. — La FACE INTERNE, tapissée par une mince aponévrose, est en rapport : dans ses 3/4 antérieurs avec le tissu cellulaire de l'espace intercostal, le nerf, les vaisseaux intercostaux ; dans son 1/4 postérieur avec l'intercostal interne et la membrane intercostale postérieure.

§ 2. — Les Muscles Intercostaux Internes.

Plus minces, plus courts, moins obliques que les externes, leur insertion supérieure se fait : 1° en haut et en avant sur le bord inférieur et interne du cartilage costal ; 2° à la partie moyenne de l'espace, les fibres dédoublées se détachent à la fois DE LA LÈVRE INTERNE, DE LA GOUTTIÈRE DE LA CÔTE SUS-JACENTE ET DE SA LÈVRE EXTERNE, tout contre les fibres de l'intercostal externe (C, fig. 465 et fig. 470) ; 3° en haut et en arrière sur la lèvre interne de la gouttière sous-costale jusqu'à l'angle des côtes. — Leurs fibres musculaires,

obliquement dirigées EN BAS ET EN ARRIÈRE, vont s'attacher par de courts tendinets aponévrotiques sur le bord inférieur de la côte sous-jacente. — En arrière, de l'angle des côtes au rachis, elles sont continuées par la MEMBRANE INTERCOSTALE POSTÉRIEURE, qui est renforcée à partir de la 5e côte par le ligament transverso-costal supérieur.

Rapports. — La FACE EXTERNE est longée par le nerf et les vaisseaux intercostaux qui glissent : à la face externe du muscle dans les tiers postérieur et antérieur de l'espace ; *dans le dédoublement de ses insertions supérieures dans le tiers moyen de l'espace* (Souligoux).

La FACE INTERNE est séparée du feuillet viscéral de la plèvre par le fascia endothoracique (tissu sous-pleural).

Innervation. — Les deux plans d'intercostaux sont innervés par des filets des nerfs intercostaux.

Action. — Les intercostaux rapprochent les côtes. — Les EXTERNES sont *élévateurs des côtes* ; ils agrandissent la cavité thoracique quand le thorax est fixé à sa partie supérieure par les scalènes. — Les INTERNES ont une action passive ; ils sont comparables à des ligaments contractiles jouant un rôle accessoire de muscles expirateurs.

§ 3. — Les Muscles Sur-costaux. — Supra-costales.

Faisceaux musculaires solides, triangulaires, au nombre de douze, ils descendent en éventail du sommet de l'apophyse transverse des vertèbres dorsales, parallèlement au bord interne des muscles intercostaux externes, pour se fixer sur la face externe et le bord supérieur des côtes sous-jacentes entre la tête et la tubérosité.

Le *premier sur-costal* va de la 7e vertèbre cervicale à la 1re côte ; — le *douzième sur-costal* de la 11e vertèbre dorsale à la 12e côte.

Au-dessus de ces faisceaux, désignés sous le nom de COURTS SUR-COSTAUX, descendent les LONGS SUR-COSTAUX. Il n'y en a que trois ou quatre, allant respectivement de la 8e dorsale à la 10e côte, de la 9e dorsale à la 11e côte, de la 10e dorsale à la 12e côte.

Innervation. — Filets des nerfs intercostaux.

Action. — Ils sont élévateurs des côtes (inspirateurs, *levatores costarum*).

II. — *Muscles intérieurs du thorax.*

§ 4. — Les Muscles Sous-costaux. — Sub-costales.

Languettes musculaires irrégulières, de nombre variable, situées entre la plèvre costale et les intercostaux internes, allant de la face interne d'une côte (en dehors de l'articulation costo-vertébrale) à la deuxième côte sous-jacente.

Innervation. — Filets grêles des intercostaux.

Action. — Inspirateurs.

§ 5. — Le Muscle Triangulaire du sternum — Transversus thoracis.

Placé à la face interne du plastron chondro-sternal à droite et à gauche du sternum (fig. 466), il se compose de 3 à 5 digitations obliquement descendantes qui vont de la face postérieure et des bords des 3e, 4e, 5e et 6e cartilages costaux (insertion mobile) à la face postérieure du sternum et aux bords de l'appendice xiphoïde.

Appliqué derrière le sternum, à la face interne des intercostaux internes, séparé des cartilages costaux par un espace celluleux dans lequel descendent les vaisseaux mammaires internes (p. 498), il répond en arrière aux plèvres costales et à la face antérieure du péricarde dont il est séparé par le ligament interpleural antérieur (p. 244).

Innervation. — 2 ou 3 filets antérieurs des nerfs intercostaux.

Action. — Prenant son point fixe sur le sternum il est expirateur : il abaisse les cartilages costaux.

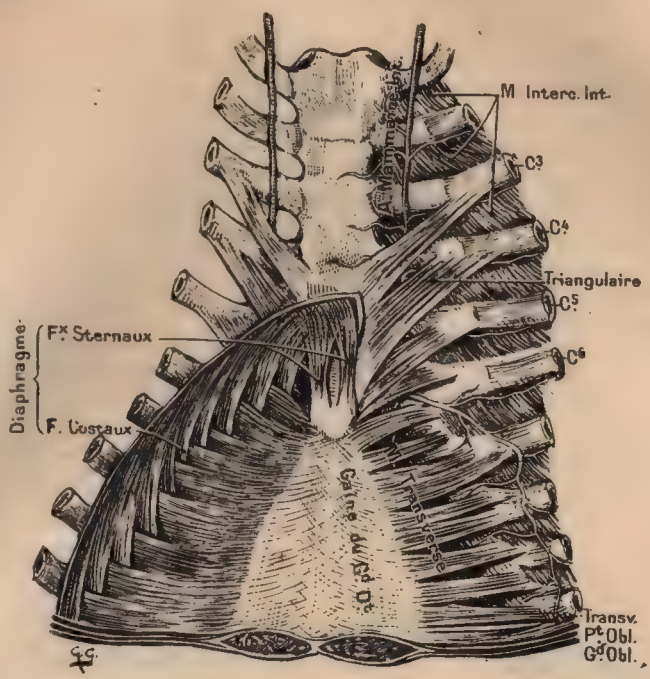

Fig. 466. — *Le plastron chondro-sternal vu d'arrière et le triangulaire du sternum.* Digitations entre-croisées du diaphragme et du transverse de l'abdomen.

B. — NERFS DORSAUX

Les nerfs dorsaux sont au nombre de douze paires : la première émerge

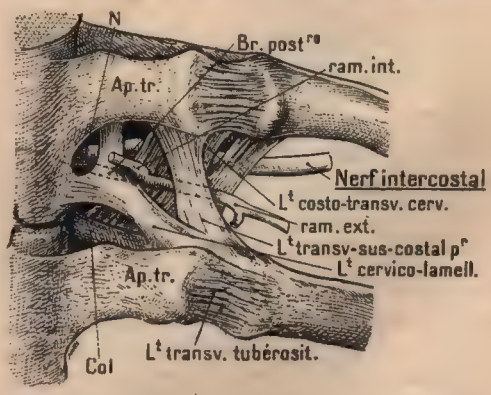

Fig. 467 (d'après une planche du Pr Farabeuf). — *Le Nerf dorsal à son émergence* (vue postérieure).

En sortant du trou de conjugaison, le nerf dorsal — *N* — vient se fendre, sur le bord interne du ligament costo-transverso-cervical, en deux branches : 1° l'antérieure, principale, volumineuse, est le nerf intercostal ; 2° la postérieure, plus grêle, se divise : *a*) en un rameau interne qui s'insinue entre le ligament cervico-lamellaire et le ligament transverso-sus-costal postérieur ; — *b*) en un rameau externe qui glisse entre les fascicules antérieur et postérieur du ligament transverso-sus-costal postérieur (p. 126).

entre la 1re et la 2e dorsales, la douzième entre la 12e dorsale et la 1re lombaire. Au sortir du canal rachidien, chaque nerf se divise en une branche antérieure et une branche postérieure (fig. 467, suivre attentivement sa légende). — Leurs

branches postérieures sont peu volumineuses. — Leurs *branches antérieures* destinées à chacun des espaces intercostaux forment les NERFS INTERCOSTAUX.

§ 1. — Les Branches Postérieures des Nerfs Dorsaux.

On peut les répartir en deux groupes: *a*) le *supérieur*, formé par les huit premiers nerfs dorsaux ; *b*) l'*inférieur*, constitué par les quatre derniers. Chacune des branches postérieures se dirige en arrière, et dès son entrée dans la gouttière vertébrale, se bifurque en un rameau externe et un rameau interne.

a) **Groupe supérieur — 8 premiers nerfs dorsaux.** — Les rameaux internes sont moteurs et destinés aux muscles profonds du dos. — Les rameaux externes sont sensitifs : ils fournissent la sensibilité à la région du dos sous la peau duquel ils apparaissent après avoir traversé le muscle trapèze.

b) **Groupe inférieur — 4 derniers nerfs dorsaux.** — Les rameaux internes donnent la motricité aux muscles profonds du dos. — Les rameaux externes sont sensitifs pour la région du dos sous la peau duquel ils apparaissent après avoir traversé le muscle grand dorsal.

§ 2. — Les Branches Antérieures des Nerfs Dorsaux — Nerfs intercostaux.

Il y a 12 nerfs intercostaux de chaque côté du thorax : le premier suit la face inférieure de la 1re côte, le douzième est placé au-dessous de la 12e côte; les nerfs intermédiaires parcourent l'espace intercostal correspondant à leur ordre numérique.

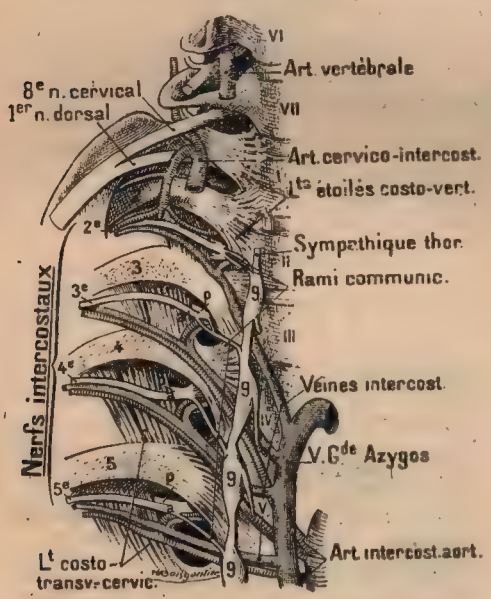

Fig. 468 (d'après une planche du Pr Farabeuf).

Les branches antérieures (*a. a. a.*) des 2e, 3e, 4e et 5e Nerfs Dorsaux ; leurs relations avec le sympathique thoracique ; leurs rapports avec les artères et veines intercostales, *à l'entrée de l'espace intercostal* ; — *p. p. p.* Branches postérieures des nerfs dorsaux cachées tout de suite par les ligaments costo-transverso-cervicaux.

Chaque nerf intercostal, branche antérieure du nerf dorsal, se dirige, du trou de conjugaison vers la partie postérieure de l'espace intercostal qu'il traverse obliquement de haut en bas, en glissant entre le feuillet pariétal de la plèvre et le muscle intercostal externe. Vers l'angle de la côte (au niveau des fibres extrêmes du muscle intercostal interne), il s'engage entre les deux muscles intercostaux; puis, au tiers moyen, dans l'interstice musculaire formé par le dédoublement des fibres supérieures d'insertion du muscle intercostal interne. Il suit la gouttière de la côte qui lui est sus-jacente, en compagnie de la veine et de l'artère intercostales, au-dessous desquelles il reste placé durant tout son trajet. Vers la partie moyenne de l'espace, il s'abaisse, restant à égale distance des deux côtes.

Vers le sternum, il longe la face externe de l'intercostal interne; il est recouvert en dehors par la membrane intercostale antérieure.

Les six premiers nerfs intercostaux atteignent le sternum ; *les six derniers passent dans la paroi abdominale*, entre les muscles petits oblique et transverse, et arrivent jusque près de la ligne blanche (fig. 473).

Distribution des Nerfs Intercostaux. — Dans son trajet, chaque intercostal donne : des rameaux anastomotiques, musculaires, cutanés.

Rameaux anastomotiques. — Chaque nerf intercostal est relié à la chaîne du sympathique thoracique par 1 à 4 rameaux communicants, qui l'abandonnent tout près du trou de conjugaison. — Le tronc du 1er nerf intercostal est particulièrement grêle : le plus grand nombre de ses fibres sont destinées à la branche d'anastomose avec le 8e nerf cervical qui entre dans la constitution du plexus brachial.

Le 12e nerf intercostal est relié au 1er nerf lombaire par une anastomose.

Fig. 469 (Van Gehuchten). — *Schéma montrant l'origine et le mode de distribution des Nerfs Dorsaux.*

1. Branche postérieure du nerf dorsal ; — 2. Rameau perforant latéral ; — 3. Rameau perforant antérieur du nerf intercostal. (Comparer avec le trajet de l'artère intercostale, fig. 272.)

Rameaux musculaires. — *a*) Les 6 premiers nerfs intercostaux donnent des filets moteurs aux *muscles intercostaux externes* et *internes, sur-costaux, petits dentelés supérieurs, sous-costaux, triangulaire du sternum.*



Fig. 470. — *Coupe d'un espace intercostal à sa partie moyenne.*

Du haut en bas, veine, artère, nerf — V. A. N. — sont dans le dédoublement du muscle intercostal interne.

b) Les 6 derniers innervent les *muscles intercostaux, sur-costaux* et *sous-costaux* des espaces qu'ils occupent et le *petit dentelé inférieur*. — Ils se destinent principalement à *tous les muscles de la paroi abdominale antérieure : grand droit, grand oblique, petit oblique, transverse, pyramidal*, suivant une direction oblique en bas et en avant (fig. 473) qu'il faut bien connaître (la chirurgie doit les respecter en raison de leur action trophique sur les muscles pariétaux). Quelques filets postérieurs vont aux *piliers* et à la *portion lombaire du diaphragme*.

Rameaux cutanés. — Chacun des nerfs intercostaux (excepté le premier) fournit des rameaux sensitifs appelés perforants, latéral et antérieur.

a) Rameaux perforants latéraux. — Ils deviennent sous-cutanés après avoir traversé les muscles intercostaux ; étagés sur la ligne axillaire, ils se divisent en filets cutanés qui vont horizontalement en avant et en arrière donner la *sensibilité à la paroi latérale du thorax et de l'abdomen.*

Le perforant latéral du 2e nerf intercostal s'unit entièrement à l'*accessoire du brachial cutané interne*, qu'il contribue à former (v. plexus brachial).

Le perforant latéral du 12e nerf intercostal forme le nerf cutané fessier supérieur, qui donne la sensibilité à la partie supérieure de la fesse.

b) Rameaux perforants antérieurs. — Les 6 premiers traversent le grand pectoral et donnent la *sensibilité à la partie antérieure de la poitrine*; — les 6 derniers traversent la gaine du muscle grand droit et se rendent sous la *peau de la paroi abdominale antérieure*.

Article III.

LES MUSCLES DE LA PAROI ANTÉRO-LATÉRALE DE L'ABDOMEN

Les muscles de l'abdomen proprement dits sont au nombre de cinq de chaque côté: le grand droit, le pyramidal, le grand oblique, le petit oblique, le transverse.

§ 1. — Le Muscle Grand Droit de l'abdomen. — Rectus abdominis.

Allongé en avant, de chaque côté de la ligne médiane, aplati, trapézoïde à grande base supérieure, il s'insère sur le bord supérieur de la crête du pubis, entre l'épine et la symphyse, par un double tendon ; monte verticalement et va s'attacher par trois larges languettes sur la face antérieure des 5e, 6e et 7e cartilages costaux et sur le ligament costo-xiphoïdien. — Dans son trajet, il est interrompu par trois intersections tendineuses (*lignes transversales de l'abdomen*), situées en regard : de l'ombilic, des 10e et 7e côtes (fig. 473).

Les insertions supérieures peuvent anormalement remonter jusqu'à la 3e ou la 2e côte et même atteindre la clavicule. Dans ces cas, cette *portion thoracique du grand droit* est toujours profonde, sous-jacente au grand pectoral.

Rapports. — Tout le muscle est contenu dans une *gaine* (p. 556) répondant : en avant, au tendon du grand oblique, au fascia superficialis et à la peau ; — en arrière, au fascia transversalis qui la sépare du péritoine ; — en arrière et en bas, aux vaisseaux épigastriques ; — en dedans, à la ligne blanche. — Son bord externe, ligne semi-lunaire, courbe très allongée concave en dedans, va du cartilage de la 8e côte au pubis.

Innervation. — Fournie par les rameaux antérieurs des 5 derniers nerfs intercostaux et un rameau du nerf grand abdomino-génital.

Action. — Fléchisseur du thorax, abaisseur des côtes (expirateur).

§ 2. — Le Muscle Pyramidal de l'abdomen. — Marsupialis.

Petit muscle inconstant, triangulaire, placé au-dessus du pubis, en avant et en dedans du grand droit. Inséré sur la face antérieure de l'angle du pubis, ses fibres convergent en haut et s'attachent sur la ligne blanche à égale distance du pubis et de l'ombilic.

Innervation. — Un rameau antérieur du 11e nerf intercostal.

Action. — On le considère comme tenseur de la ligne blanche (?).

§ 3. — Le Muscle Grand Oblique de l'abdomen.

L'oblique descendant ou externe — **obliquus abdominis externus** — (fig. 471), est le plus large des muscles de l'abdomen. Charnu en arrière, tendineux en avant et en bas, il s'étend : dans le sens vertical, du thorax à la crête iliaque et à l'arcade crurale; dans le sens transversal, jusqu'au voisinage de la ligne blanche.

Il s'insère *en haut* sur la face externe et le bord inférieur des 7 ou 8 dernières côtes par des digitations musculaires entre-croisées de haut en bas avec celles du grand dentelé et du grand dorsal. Il est formé, à partir des côtes, par la juxtaposition de **7 ou 8 bandes**, musculaires en arrière, musculo-aponévrotiques

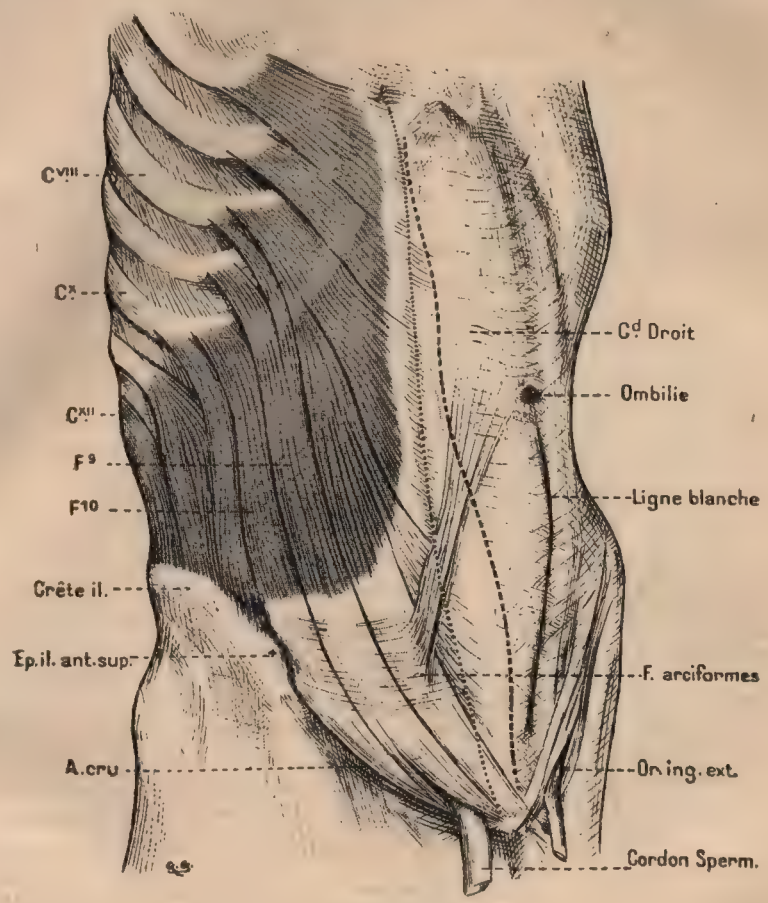

FIG. 471. — *Le muscle Grand Oblique.*

Chacun des faisceaux costaux est bien différencié ; sa destination est indiquée dans le texte, qu'il faut suivre pour comprendre la figure. La ligne suivant laquelle s'arrête le *tendon* du grand oblique sur la gaine du grand droit est marquée par un pointillé gras, le bord externe de la gaine par un pointillé maigre ; — *F*⁹. Bande costo-pubienne qui s'écartelle en bas pour laisser passer le cordon spermatique ; — *F*¹⁰. Bande costo-inguinale qui contribue à former en bas l'arcade crurale (*A. cru.*) ; — *C*VIII, *C*X, *C*XII. 8e, 10e et 12e côtes.

en avant, séparées par des interstices qu'il est toujours possible de retrouver.

En les suivant d'arrière en avant, elles sont disposées de la façon suivante :

1° Les *bandes des 12e et 11e côtes* et la *bande postérieure de la 10e côte*, BANDES COSTO-ILIAQUES ; exclusivement musculaires, elles descendent verticalement jusque sur la lèvre externe du tiers antérieur de la crête iliaque ;

2° La *bande antérieure de la 10e côte*, F¹⁰, BANDE COSTO-INGUINALE ; elle est

musculaire jusqu'à l'épine iliaque antéro-supérieure ; là, elle se continue sur une lame tendineuse en forme de faux à concavité supéro-interne, dont le bord supérieur (interne) est séparé de la bande sus-jacente par un interstice fibreux toujours visible ; dont le sommet arrive à l'épine du pubis et s'y insère. — Son bord inférieur (externe) répond au pli de l'aine, et s'insère : à l'épine iliaque antéro-supérieure, à l'épine du pubis et dans l'intervalle, au fascia lata. Par soudure avec les formations aponévrotiques de la cuisse, ce bord inférieur contribue à former l'**arcade crurale** (p. 553).

3° La *bande de la 9e côte*, F9, BANDE COSTO-PUBIENNE ; parallèle à la précédente, souvent renforcée en haut par un tendinet naissant de la 8e côte (fig. 471), elle se continue, comme sa voisine, par une lame tendineuse dont les fibres s'écartent en bas en deux faisceaux : l'un va à l'épine du pubis (PILIER EXTERNE), l'autre à l'angle du pubis (PILIER INTERNE). — La fente en boutonnière qu'ils interceptent est l'**orifice inguinal externe** (fig. 477). — La bande de la 9e côte est unie à l'aponévrose du pectiné par le *ligament de Gimbernat* ;

4° La *bande de la 8e côte* est formée jusqu'au voisinage du bord externe du grand droit par des fibres musculaires se continuant sur une lame fibreuse bifurquée en deux faisceaux : *a*) l'inférieur — *costo-pubien* — descend en se rétrécissant jusqu'à l'angle du pubis, entre-croisant une partie de ses fibres avec celles du côté opposé ; *b*) le supérieur — *costo-abdominal* — s'insère sur la face antérieure de la gaine du grand droit (fig. 474) suivant une ligne plus ou moins régulière, oblique de haut en bas et de dehors en dedans jusqu'à l'angle du pubis (cette insertion est indiquée par un pointillé gras sur la fig. 471) ;

5° Enfin, les *bandes des 7e, 6e et 5e côtes*, COSTO-ABDOMINALES, descendent obliquement sur le bord externe et la face antérieure de la gaine du grand droit et s'y insèrent comme la lame abdominale de la bande précédente.

Les tendons plats des différentes bandes sont à la fois : *a*) soudés les uns aux autres au niveau des interstices ; *b*) croisés superficiellement par des fibres tendineuses concaves en haut et en dehors (*fibres arciformes*) qui partent du tiers externe de l'arcade crurale. Par leur réunion, ils forment l'*aponévrose du grand oblique*, dénomination ambiguë qu'il convient de remplacer par celle de **tendon du grand oblique**, désignant plus exactement cette importante lame d'insertion.

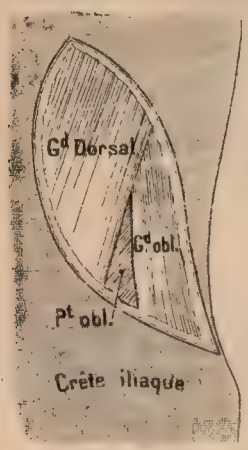

FIG. 472 (HARTMANN). — *Le Triangle de Jean-Louis Petit* (côté droit).

Rapports. — Le grand oblique est enroulé sur la paroi antéro-latérale de l'abdomen qu'il ferme partout, sauf au niveau de l'orifice inguinal externe. Il répond : en DEHORS au fascia superficialis ; EN DEDANS au petit oblique et à la gaine du grand droit ; — EN DEDANS ET EN BAS au cordon spermatique chez l'homme, au ligament rond chez la femme, dans leur trajet inguinal. — Son BORD POSTÉRIEUR limite en avant le triangle de J.-L. Petit (fig. 472).

Innervation. — Rameaux antérieurs des 5 derniers intercostaux et filets des deux nerfs abdomino-génitaux.

Action. — Abaisseur des côtes (expirateur), fléchisseur du thorax sur le bassin.

Avec le petit oblique et le transverse, il forme la SANGLE ABDOMINALE qui comprime les organes du ventre à l'occasion de nombreux actes physiologiques : défécation, vomissement, miction, accouchement.

Quand il reprend son point fixe sur le thorax, il devient élévateur du bassin.

§ 3'. — L'Arcade Crurale ou Fémorale.

L'arcade crurale, encore appelée *ligament de Fallope ou de Poupart*, est formée principalement par le bord inférieur du tendon du grand oblique, plus exactement de la bande antérieure de la 10e côte. — Étendue de l'épine iliaque antéro-supérieure à l'épine du pubis, elle s'attache : par sa face interne au fascia transversalis (p. 558), par son bord inférieur au fascia lata (aponévrose de la cuisse). L'enroulement en forme de hamac de la bande costo-inguinale à la racine de la cuisse est accentué par cette insertion fémorale, qui imprime à l'arcade une courbure allongée concave en haut.

Cette courbure disparaît quand le scalpel sépare le tendon du grand oblique du fascia lata ; il reste alors une formation artificielle, rectiligne (décrite, par les auteurs considérant l'arcade crurale comme indépendante, sous le nom de *bandelette ilio-pubienne de Thompson*), qui n'est plus formée que par la coalescence du bord inféro-externe du grand oblique et du fascia transversalis.

A partir du pubis : 1° l'arcade se continue en dehors sur la ligne ilio-pectinée.

2° Au-dessus et en dedans, elle se réfléchit vers la ligne médiane en formant le *fascia triangulaire* ou LIGAMENT DE COLLES (fig. 474 et 475) qui constitue le PILIER PROFOND *de l'orifice inguinal externe*. Ses fibres s'étendent au-dessous du pilier profond, au-dessus du tendon conjoint (p. 554), mais ne dépassent pas la ligne médiane. — Bien qu'il soit souvent rattaché aux insertions propres du grand oblique, le ligament de Colles peut être considéré comme une portion individualisée de la gaine du muscle pyramidal.

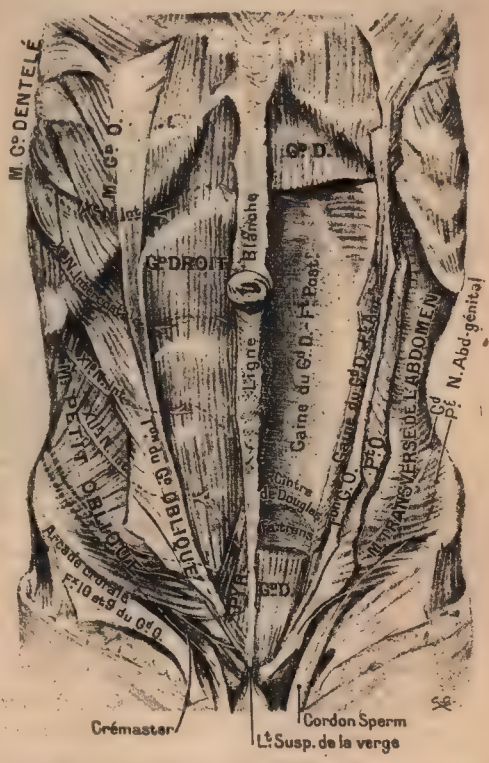

FIG. 473. — *Dissection des muscles de la paroi abdominale antéro-latérale.*

Noter l'*obliquité* des 4 derniers nerfs intercostaux et des abdomino-génitaux : c'est parallèlement à leur direction que doivent être faites les incisions latérales de la paroi.

3° En bas, elle s'épanouit sur le LIGAMENT DE GIMBERNAT ; c'est une expansion triangulaire, presque horizontale sur le sujet debout ; son bord postérieur se confond avec le ligament de Colles ; son sommet répond à l'angle du pubis ; son bord antérieur continue la bande de la 10e côte ; sa base, à vive arête, borde en dehors l'anneau crural.

L'espace circonscrit entre l'arcade crurale et le bord antérieur de l'os iliaque est occupé de dehors en dedans par une série de formations qui sont : *a*) la loge du psoas-iliaque (fascia iliaca) contenant le muscle psoas-iliaque et le nerf crural ; *b*) la bandelette ilio-pectinée ; *c*) l'anneau crural (fig. 479, 558) traversé par les vaisseaux fémoraux, l'artère en dehors, la veine en dedans, externe par rapport au ganglion de Cloquet ; *d*) le muscle pectiné, son aponévrose et le ligament de Gimbernat.

§ 4. — Le Muscle Petit Oblique de l'abdomen.

L'OBLIQUE INTERNE *OU* ASCENDANT — **obliquus abdominis internus** — (fig. 473, 474), est sous-jacent au grand oblique.

Il s'insère par des fibres musculaires : en arrière sur l'aponévrose lombaire ; en bas, sur l'interstice du tiers antérieur de la crête iliaque, l'épine iliaque antéro-inférieure (en dedans), et la moitié supérieure de l'arcade crurale.

En divergeant, ses fibres vont se fixer : 1° les *postérieures* sur les deux dernières côtes ; 2° les *moyennes* sur le bord inférieur des 10e, 9e, 8e et 7e cartilages

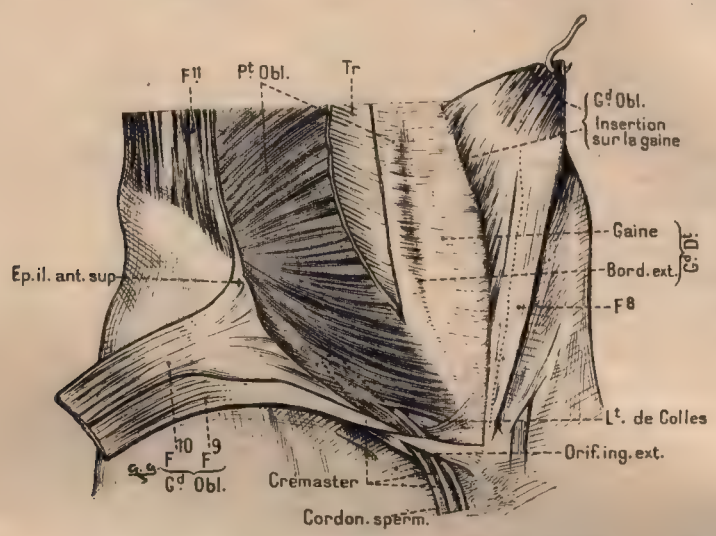

FIG. 474. — *Le muscle Petit Oblique et le Crémaster.*

Pt Obl. Petit oblique échancré pour laisser voir le transverse (*Tr.*). — La 8e bande du grand oblique a été disséquée jusqu'à son extrême insertion sur la gaine du grand droit.

costaux où elles se continuent souvent avec l'insertion antérieure des muscles intercostaux internes ; 3° les *antérieures* se terminent sur la LIGNE SEMI-LUNAIRE (p. 550), sur toute la longueur du bord externe de la gaine du grand droit, par de courtes fibres tendineuses dont l'ensemble forme l'*aponévrose* ou mieux le **tendon du petit oblique**. C'est sur la ligne semi-lunaire que le tendon se délamine en les deux toiles fibreuses qui constituent la gaine du muscle droit (p. 556) ; 4° les fibres *antéro-inférieures* proviennent de l'arcade crurale ; musculaires jusque tout près du grand droit, elles passent à sa face antérieure et gagnent la ligne blanche. Tout en bas, elles se fusionnent avec les fibres voisines du transverse, pour former le **tendon conjoint** qui s'insère sur l'épine et le bord supérieur du pubis et sur la portion de l'arcade crurale voisine de l'épine. Le tendon conjoint participe à la formation de la paroi postérieure du canal inguinal.

Rapports. — RECOUVERT en arrière par le grand dorsal ; — INTERPOSÉ au grand oblique et au transverse. — Le petit oblique est surtout important par son BORD INFÉRIEUR, libre dans son tiers interne, et tendu en arc à ce niveau au-dessus du tunnel inguinal, dont il contribue à former le bord supérieur. De ce bord, se détachent une série de fibres musculaires : elles constituent le **Crémaster**, qui descend avec le cordon spermatique jusque dans les bourses où il va donner la *tunique crémastérienne ou érythroïde*. Réunies par du tissu

cellulaire lâche, les fibres crémastériennes glissent au-dessous du fascia spermatique (p. 559); entre elles, on trouve une branche de l'épigastrique et un filet du nerf génito-crural.

Innervation. — Rameaux de même origine que ceux du grand oblique.

Action. — Abaisseur des côtes (expirateur), fléchisseur du thorax, etc. (v. gd. oblique).

§ 5. — Le Muscle Transverse de l'abdomen — Transversus abdominis.

Étendu sous le petit oblique (fig. 473, 475), il s'insère : 1° sur la face interne des

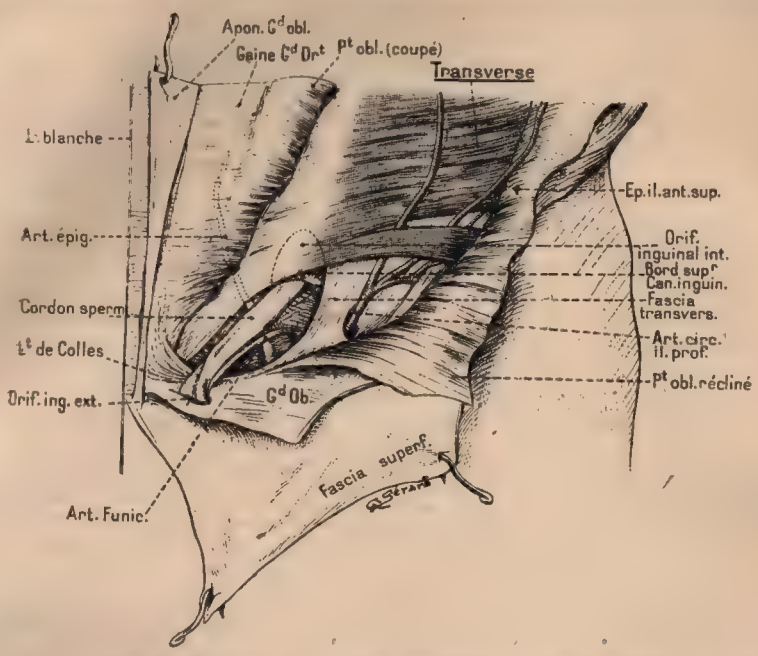

Fig. 475. — *Le muscle Transverse. — La paroi postérieure, le bord supérieur et les orifices du Canal Inguinal.*

six derniers cartilages costaux et des six dernières côtes où ses digitations s'entrecroisent avec celles du diaphragme (fig. 466); 2° sur le *septum intermusculaire latéral* (p. 561) qui part des apophyses costiformes des vertèbres lombaires; 3° sur la moitié antérieure de la lèvre interne de la crête iliaque; 4° souvent, par une bande musculaire, sur l'épine iliaque antéro-inférieure.

Ses fibres musculaires, transversales, se terminent sur un large tendon plat, *aponévrose* ou mieux **tendon antérieur du transverse**, qui rejoint le tendon du petit oblique à la ligne semi-lunaire, passe avec lui, dans ses 3/4 supérieurs derrière le grand droit pour s'attacher tout en haut sur l'appendice xiphoïde, puis à la ligne blanche; — dans son 1/4 inférieur, il passe au-devant du grand droit et par le TENDON CONJOINT qui lui est commun avec le petit oblique, atteint l'épine et le bord supérieur du pubis.

Rapports. — Sa FACE INTERNE répond au fascia transversalis qui la sépare du péritoine. — Son BORD INFÉRIEUR, libre, contribue à former le bord supérieur du canal inguinal.

Ligament ou Tendon réfléchi de Cooper. — Du tendon du transverse, se détache une bande fibreuse résistante qui descend au-dessous du bord inférieur du petit oblique, et recouvrant le bord supérieur de la crête pectinéale, lui adhère du pubis à l'éminence ilio-pectinée. Sur elle, s'attache en dedans la bande antérieure de la 10e côte du grand oblique. — Le ligament de Cooper peut être considéré comme un fort épaississement périostique renforcé par la confluence d'une série de formations fibreuses : ligament de Gimbernat, aponévrose pectinéale, fascia transversalis et bandelette ilio-pectinée.

Innervation. — Filets des nerfs intercostaux et des deux abdomino-génitaux.

Action. — Principalement, compresseur des organes abdominaux. Accessoirement abaisseur des côtes (expirateur), etc. (v. grand oblique).

§ 6. — Superposition des plans de la Paroi Abdominale Antérieure.

De la superficie à la profondeur, elle présente : *a*) la peau ; *b*) le fascia superficialis ; *c*) le fascia profond ; *d*) la superposition des muscles de l'abdomen ; — latéralement les muscles grand oblique, petit oblique, transverse ; de chaque côté de la ligne médiane, les grands droits contenus dans une gaine formée par la réunion des tendons des muscles précédents qui sont improprement compris sous le nom d'aponévroses abdominales antérieures ; — au milieu, la ligne blanche et l'ombilic ; *e*) le fascia transversalis ; *f*) le péritoine pariétal.

a) **Peau.** — Plus résistante au milieu et en bas que sur les côtés, elle présente sur la ligne médiane une bande de pigmentation, LIGNE BRUNE, surtout marquée pendant la grossesse. Très élastique, elle subit la distension lente que lui impose l'augmentation de volume des organes abdominaux (dans l'obésité, la grossesse, l'ascite, etc., cette distension se traduit par des éraillures aux parties inféro-latérales : vergetures ou stries atrophiques).

b) **Fascia superficialis.** — D'épaisseur variable avec la quantité de graisse qu'il contient (elle peut atteindre 10 centimètres chez les gens très gras), il est lâche et mince au-dessus de l'ombilic pour remonter sur le thorax. — Au-dessous de l'ombilic, il est plus épais, plus élastique, mais plus graisseux. Il se continue directement : α) sur la cuisse ; β) sous la peau du pénis où il s'amincit sans transition en perdant sa graisse. Le long de la ligne blanche et au pli de l'aine il est rattaché au fascia profond et au muscle par une fine bande de tissu fibreux ; γ) sous la peau des bourses, il va former le dartos.

c) **Fascia profond, — fascia de Scarpa.** — *Véritable aponévrose du grand oblique* qu'il recouvre en avant, mince, dépourvu de graisse, il est difficile à séparer du fascia superficiel. Inséré à la ligne blanche, il se continue le long de l'arcade crurale par le fascia lata de la cuisse. En bas et en dedans, il fournit au cordon spermatique une gaine complète, inséparable de la face profonde du dartos et descend dans le scrotum dont il forme la tunique celluleuse. Chacun des sacs dont il entoure le testicule rencontre son congénère sur la ligne médiane et forme avec lui la cloison des bourses.

d) **Disposition des tendons plats des muscles obliques et transverses** à la partie antérieure de l'addomen.

1° Les muscles GRANDS DROITS sont enfermés dans une GAINE COMPLÈTE. Le *feuillet antérieur*, étendu du thorax au pubis, est formé par le tendon du petit oblique, renforcé par l'insertion du tendon du grand oblique en dedans (à partir de la ligne en S italique très allongé, représenté sur la figure 471 par un pointillé gras). Le *feuillet postérieur* est constitué : dans ses trois quarts supérieurs par les tendons réunis du petit oblique et du transverse ; — dans son quart inférieur, à partir du cintre de Douglas, exclusivement par le fascia transversalis. Le *repli semi-lunaire* ou *cintre de Douglas* se trouve à peu près à égale distance de l'ombilic et du pubis. Les deux feuillets de la gaine se rejoignent : en dedans où ils se continuent sur la ligne blanche : en dehors sur la ligne semi-lunaire où se bifurque le tendon du petit oblique.

2° Le TENDON DU GRAND OBLIQUE comprend seulement la terminaison antérieure de ses 10e, 9e, 8e, 7e et 6e bandes ; les 10e et 9e entrant dans la constitution de l'*arcade crurale*, présentent l'*orifice inguinal externe* et ses *piliers* ; les 8e, 7e et 6e vont s'attacher sur le feuillet antérieur de la gaine du grand droit, en renforçant le feuillet antérieur du petit oblique.

3° Le TENDON DU PETIT OBLIQUE arrive à la ligne semi-lunaire et s'y bifurque : en un *feuillet antérieur*, épaissi en dedans par une partie des fibres du tendon du grand oblique ; en un *feuillet postérieur*, rejoint par le tendon terminal du transverse dans ses trois quarts supérieurs ; dans son quart inférieur, une partie de ses fibres passe au-devant du grand droit jusqu'à la ligne blanche ; les fibres les plus inférieures vont former le *tendon conjoint* (p. 554), en se confondant avec des fibres contiguës du tendon du transverse.

4° Le TENDON OU APONÉVROSE DU TRANVERSE suit exactement le feuillet postérieur du tendon du petit oblique.

d') **Ligne blanche.** — La ligne blanche est le *raphé tendineux* longitudinal médian (fig. 476), résultant de la fusion des tendons des muscles abdominaux. Elle s'étend de la face

FIG. 476 (MARION). — *Coupe transversale de la Paroi abdominale entre l'ombilic et le cintre de Douglas.*

antérieure de l'appendice xiphoïde au pubis. Son épaisseur est de 2 à 3 millimètres. — Elle est interrompue à sa partie moyenne par l'ombilic qui la divise en une *portion sus-ombilicale*, rubannée, large de 5 à 20 millimètres et une *portion sous-ombilicale*, linéaire, dont la largeur ne dépasse pas 3 millimètres.

Elle est formée par les fibres tendineuses des tendons des muscles abdominaux qui s'entre-croisent transversalement sur la ligne médiane ; au-dessus du pubis, elle est renforcée par un ligament vertical, *ligament sous-pubien postérieur* ou *adminiculum lineæ albeae*, (fig. 171), qui serait tenseur de la ligne blanche (?) comme les muscles pyramidaux.

d'') **Ombilic.** — L'ombilic (vulgairement *nombril*), est l'orifice de la ligne blanche, livrant passage chez le fœtus aux vaisseaux du cordon ombilical (deux artères — p. 305 — et une veine — p. 318). Après la naissance, c'est un vestige cicatriciel permanent, indiqué extérieurement par une dépression de la peau du ventre (œil du torse, Ingres), marqué intérieurement par une interruption de la ligne blanche.

Forme extérieure. — La CICATRICE OMBILICALE se trouve au fond d'une dépression en cul-de-sac de la peau amincie, déterminée par l'insertion dans la profondeur du ligament rond du foie (p. 318) ; elle est limitée par un bourrelet annulaire ou en forme de boutonnière transversale, formé par la peau et le tissu graisseux sous-jacent.

La CONSTITUTION DE L'OMBILIC est des plus simples : *un trou* dans la ligne blanche, limité par *un anneau*, et fermé simplement par *la peau*, à la face profonde de laquelle vient adhérer *le péritoine*.

α) L'ANNEAU OMBILICAL, contour fibreux de l'orifice, est irrégulièrement quadrilatère. Blandin compare sa forme à celle de la gueule d'un four ; ses bords sont constitués par l'entre-croisement d'assez gros rubans fibreux aplatis, à trame très serrée, dépendant des aponévroses qui se rejoignent à la ligne blanche, renforcés profondément par deux faisceaux de fibres curvilignes, demi-circulaires, dont les unes, superficielles, sont aponévrotiques, dont les autres apparaissent indépendantes (Richet). A partir de la naissance, la cicatrice résultant de la chute des éléments du cordon devient plus résistante et tend à se rétracter.

β) L'ORIFICE OMBILICAL se réduit ainsi à une fente étroite, occupant le quart supérieur de l'anneau, et en partie comblée par du tissu graisseux lâchement rattaché au contour fibreux et au ligament rond. Dans ses 3/4 inférieurs, l'orifice est obturé par un tissu fibreux résultant de la fusion des artères, de la veine ombilicale et de l'ouraque qui adhèrent solidement à ses bords.

Les TÉGUMENTS qui ferment l'orifice ombilical sont de dehors en dedans : la *peau* amincie et fine ; le *fascia superficialis* qui « vient mourir insensiblement sur ses bords en se confondant avec le noyau fibreux superficiel » (Richet) ; — un mince feuillet fibreux, *fascia umbilicalis*, qui peut être interprété comme résultant d'un épaississement local du fascia

transversalis ; très inégalement développé suivant les sujets, il recouvre les éléments vestigiaux de l'ombilic.

γ) Le PÉRITOINE. Intimement adhérent au pourtour de l'anneau, il tapisse la face postérieure de la cicatrice ombilicale ; particulièrement mince et transparent, il est soulevé en haut en un repli triangulaire — *faux de la veine ombilicale* ou *ligament falciforme du foie* — qui le maintient à distance de la ligne blanche. En bas, les artères ombilicales et l'ouraque, appliqués contre la paroi même, forment au-dessous de lui un relief peu sensible.

[Richet décrit encore sous le nom de *gouttière ombilicale* ou *trajet ombilical* l'espace compris entre la face postérieure de la ligne blanche, le bord interne des muscles droits et le fascia umbilicalis dans lequel s'insinue la veine ombilicale.]

e) **Fascia transversalis.** — Étendu sous le transverse, auquel il adhère intimement, il est mince et délicat dans la plus grande partie de son étendue. — En bas, il devient nettement fibreux, et forme la paroi postérieure du canal inguinal ; il s'insère à toute l'arcade crurale. A 2 centimètres au-dessus du milieu de cette arcade, il est troué par l'orifice inguinal interne : le cordon spermatique s'y engage empruntant au fascia transversalis une celluleuse complète qu'il entraîne avec lui dans les bourses — *fascia infundibuliforme* — (fig. 475).

Dans la région abdomino-inguinale, il est épaissi par deux faisceaux fibreux surajoutés aux fibres propres de sa trame et tous deux verticaux (fig. 479) : 1. Le *ligament de Hesselbach* renforce la lèvre interne de l'orifice inguinal interne. En haut ses fibres, se confondant avec celles du cintre de Douglas, peuvent être suivies jusque sur l'aponévrose du transverse du côté opposé. En bas et en arrière il est croisé par les vaisseaux épigastriques. — 2. Le *ligament de Henle*, situé en avant du fascia transversalis, est une expansion falciforme du bord externe de la gaine du grand droit.

f) Le **péritoine pariétal** avec les faux des artères ombilicales et les fossettes inguinales sera étudié plus tard.

§ 7. — Le Canal Inguinal.

Le canal inguinal est l'interstice ménagé entre les muscles abdominaux, au-dessus de la moitié interne de l'arcade crurale. Long de 4 à 6 centimètres, il est dirigé obliquement en bas, en dedans et un peu en avant.

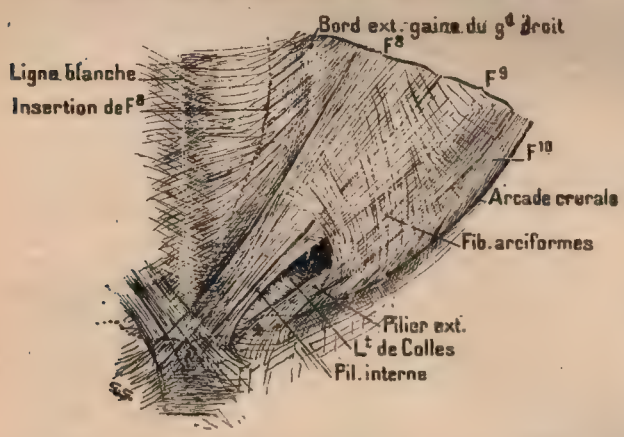

FIG. 477 (d'après nature sur un sujet maigre). — *L'orifice externe du Canal Inguinal.*

Les piliers, BIEN FORMÉS, répondent aux insertions inférieures de la 9e BANDE DU GRAND OBLIQUE (*F*9) en dehors à l'épine du pubis (+ pilier externe) ; en dedans au corps du pubis (pilier interne, qui se confond en haut avec le faisceau pubien de la 8e bande — *F*8). Le cordon spermatique est enlevé.

On lui décrit des parois, deux orifices, un contenu.

A. — Parois.

Ce sont : 1° EN AVANT, l'expansion tendineuse de la bande de la 9e côte du grand oblique ; *en avant, en dehors et en haut*, une partie de l'insertion du petit oblique sur l'arcade crurale ; — 2° EN ARRIÈRE, le fascia transversalis, derrière lequel monte l'épigastrique ; *en arrière et en dedans* : le tendon conjoint, le ligament de Cooper, la partie externe du ligament de Colles ; — 3° EN BAS, la gouttière de l'arcade

crurale (union du grand oblique et du fascia transversalis), la portion contiguë du ligament de Gimbernat; — 4° EN HAUT, le bord inférieur du transverse, et du petit oblique en dedans.

B. — Orifices.

1. L'ORIFICE INGUINAL EXTERNE — ANNEAU INGUINAL EXTERNE, *inférieur* ou *cutané* — a son centre à 5 millimètres au-dessus de l'épine du pubis. Sa forme est triangulaire ou ovale; ses dimensions moyennes sont chez l'homme : 3 centimètres de long sur 1 centimètre de large. Il admet normalement l'extrémité de l'index; — chez la femme, il est plus étroit.

Il est limité par trois piliers : un PILIER EXTERNE OU INFÉRIEUR, court mais fort; — un PILIER INTERNE OU SUPÉRIEUR; on a vu que l'un et l'autre représentent les insertions à l'épine et sur l'angle du pubis des fibres terminales de la bande de la 9e côte du grand oblique; — un PILIER POSTÉRIEUR ou *ligament de Colles*, qui en dedans rejoint le ligament de Gimbernat et se continue sur lui. — La base de l'anneau est au pubis; son sommet, point de convergence des piliers externe et interne, est arrondi par le passage des fibres arciformes ou intercolumnaires (p. 552).

Du pourtour de l'orifice, le *fascia de Scarpa* descend sur le cordon spermatique, lui fournit une enveloppe complète, le **fascia spermatique** (Macalister), qui se continue dans le scrotum, contribuant à former, avec le crémaster, la tunique fibro-musculaire.

VARIATIONS DE L'ORIFICE INGUINAL EXTERNE (fig. 478). — Certaines particularités d'insertion de la 9e bande du grand oblique ont pu faire admettre l'absence d'un des deux ou des deux piliers de l'orifice inguinal externe. Un inégal développement de ses faisceaux pubiens peut entraîner une réduction assez considérable pour laisser croire, à un examen superficiel, à une absence complète, le faisceau rudimentaire semblant confondu avec les fibres du faisceau voisin sus- ou sous-jacent. Dans les cas décrits comme absence des deux piliers (ils sont rares et n'ont été observés que sur de très jeunes enfants VIVANTS — Félizet), il faudrait admettre un véritable arrêt de développement du faisceau du grand oblique issant de la 9e côte. Pour ma part, je n'ai pas eu l'occasion de l'observer une seule fois sur plus de 100 nouveau-nés ou tout jeunes enfants, encore moins chez l'adulte.



FIG. 478 (FÉLIZET). — *Orifice inguinal externe* ANORMAL.
A. Pilier externe rudimentaire.
B. Pilier interne rudimentaire.
La réduction d'un des piliers augmente la largeur de l'orifice inguinal externe; comparer avec la disposition normale.

2. L'ORIFICE INGUINAL INTERNE — ANNEAU INGUINAL INTERNE, *supérieur*, *péritonéal*, ou *profond* — est en réalité externe par rapport à la ligne médiane, au trajet inguinal et à son orifice inférieur. Purement artificiel, il est indiqué par une dépression le plus souvent transversale, limitée en dedans par le ligament de Hesselbach, et en dehors par un léger épaississement falciforme du fascia transversalis, formant même quelquefois, comme dans le cas de la figure 475, une véritable arcade externe sur laquelle se réfléchit en haut le cordon spermatique. — L'anneau inguinal interne se trouve de 15 à 20 millimètres au-dessus du milieu de l'arcade crurale; il répond à une dépression du fascia transversalis, dont il entraîne une expansion (tunique fibreuse commune, fascia infundibuliforme) dans le trajet inguinal.

Tout près du bord interne de l'anneau abdominal, l'artère épigastrique monte derrière le cordon avec lequel elle s'entre-croise en X.

C. — Contenu du trajet inguinal.

1° Chez l'homme. — Il est occupé par le cordon spermatique et la série des formations

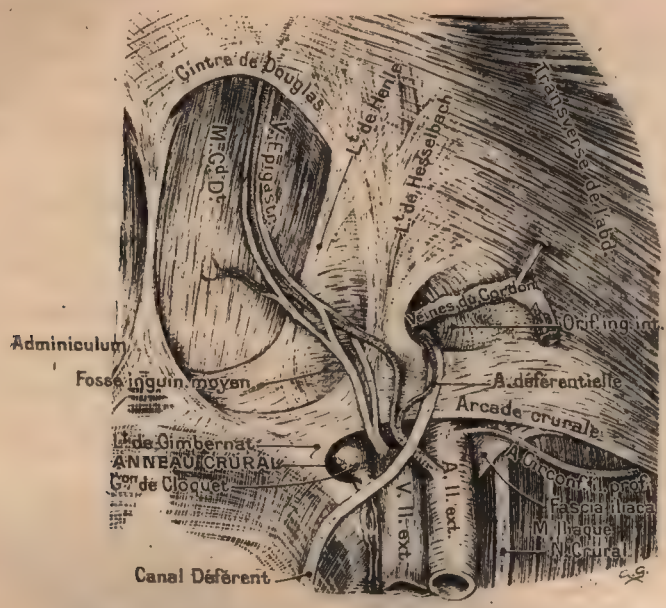

Fig. 479. — *L'Orifice inguinal Interne et l'Anneau Crural droits vus après enlèvement du péritoine pariétal et du fascia transversalis.*

qui l'accompagnent vers les bourses. De dedans en dehors : *a*) le fascia spermatique ; — *b*) le crémaster avec l'artère funiculaire (p. 306) ; *c*) le fascia infundibuliforme, fibreuse commune, avec les branches scrotales des nerfs abdomino-génitaux et génito-crural ; — *d*) des éléments du cordon : canal déférent, artères spermatique et déférentielle, plexus veineux spermatique, plexus nerveux, tissu cellulaire, vestiges du canal péritonéo-vaginal.

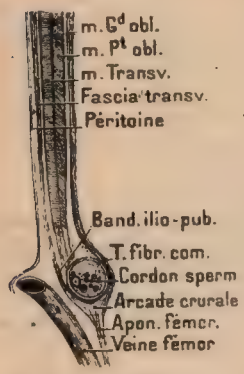

Fig. 480. — *Coupe verticale antéro-postérieure du Canal Inguinal.*

2° Chez la femme. — Le trajet très réduit contient seulement le ligament rond de l'utérus et son artère spermatique externe (p. 306). — L'anneau inguinal externe est en général serré ; par contre l'anneau inguinal interne est souvent déprimé, au moins chez la petite fille, par un léger cul-de-sac du péritoine — *canal de Nück* — qui, vers le pubis, suit le ligament rond sur une étendue plus ou moins considérable.

§ 8. — Les Aponévroses Abdominales Postérieures.

La *masse sacro-spinale* (p. 538) est contenue dans une gaine complète, résistante, formée : 1° en arrière par l'*aponévrose du grand dorsal* ; 2° en avant par le feuillet postérieur de l'*aponévrose du transverse* de l'abdomen. Ces deux aponévroses se rejoignent sur le bord externe de la masse commune et la maintiennent exactement dans les gouttières vertébrales.

1° L'APONÉVROSE DU GRAND DORSAL ou **Aponévrose Lombaire** est figurée par une lame fibreuse, triangulaire à base rachidienne, insérée de la 6e dorsale à la dernière sacrée sur la crête épineuse, se continuant superficiellement, le long de cette crête avec celle du côté opposé. Par son bord supéro-externe, elle donne insertion aux fibres du grand dorsal lui-même ; — son bord inféro-externe, inséré sur la crête iliaque en arrière et sur les tubercules conjugués des vertèbres sacrées, se continue avec l'aponévrose du grand fessier ; — son bord externe, sensiblement vertical, s'enfonce jusqu'à l'aponévrose du transverse, et donne attache aux expansions fibreuses des insertions verticales postérieures du muscle petit oblique ; en bas, il comble par un feuillet fibreux le triangle de J.-L. Petit (p. 552).

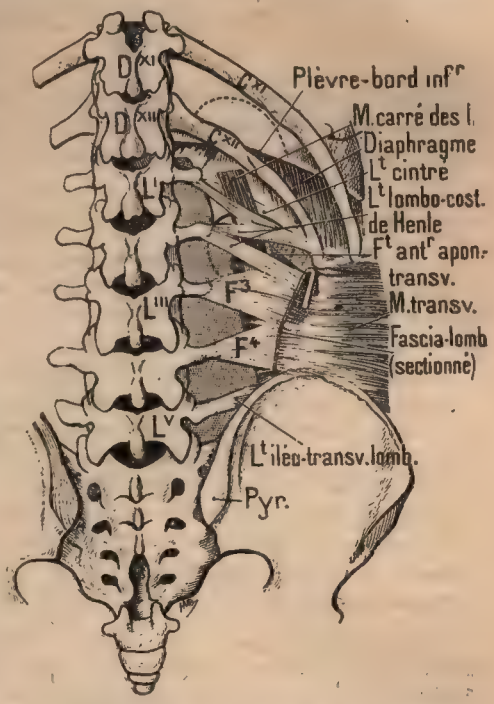

FIG. 481 (d'après une planche du Pr FARABEUF). — *Les Insertions postérieures du Transverse de l'abdomen et le septum intermusculaire latéral.*

Le feuillet postérieur de l'aponévrose du transverse est formé par le ligament lombo-costal et les faisceaux partant des apophyses transverses de L^3 et L^4 (F^3, F^4). Le carré des lombes *s'inscrit* dans le dédoublement de l'aponévrose du transverse.

2° L'**Aponévrose du Transverse** est formée de deux feuillets, l'un antérieur, l'autre postérieur, qui se dédoublent au bord externe du carré des lombes.

a) Le *feuillet postérieur*, de beaucoup le plus important, constitue le SEPTUM INTERMUSCULAIRE LATÉRAL. Séparant le carré des lombes de la masse sacro-lombaire, il s'insère au sommet des apophyses transverses lombaires : peu épais sur la moitié externe du carré des lombes, il est renforcé : 1. par des *faisceaux en éventail* naissant des apophyses transverses de L2, L3 et L4 ; — 2. par le LIGAMENT LOMBO-COSTAL DE HENLE (fig. 481 et 486). On appelle ainsi un ligament falciforme très puissant qui s'étend des apophyses transverses de L1 et L2 au bord inférieur de la 12e côte (ou de la 11e côte, quand la 12e côte est courte et horizontale) ; son bord inférieur, placé à un niveau sensiblement constant derrière le rein, est tendu de telle sorte que la palpation de cet organe est impossible à l'état normal (fig. 486).

b) Le *feuillet antérieur* est une lame mince étalée au-devant du carré des lombes. A sa partie supérieure, il donne attache au *ligament cintré du diaphragme* auquel il est intimement rattaché (p. 562). — Immédiatement derrière le rein, il entre dans la constitution du *fascia péri-rénal* (V. Rein).

Les deux feuillets de l'aponévrose du transverse se rejoignent suivant le bord *externe* du carré des lombes ; le feuillet postérieur seul est uni à l'aponévrose du grand dorsal. La soudure de ces deux fascias ferme en dehors la loge de la masse sacro-spinale.

Article IV.

LE MUSCLE DIAPHRAGME

Vaste cloison musculo-aponévrotique en forme de coupole, le **diaphragme** sépare les cavités thoracique et abdominale. Il est formé de deux parties : l'une circonférentielle, musculaire ; l'autre, centrale, tendineuse, le centre phrénique.

§ 1. — Les Insertions du Diaphragme.

A. — Portion circonférentielle musculaire.

Elle s'insère : à toute la face interne de la base du thorax, directement par des fibres musculaires ou de courts tendinets ; — sur les trois premières lombaires par deux faisceaux épais appelés piliers.

1° **Insertions thoraciques.** — Elles se font successivement :

a) Sur la base de l'appendice xiphoïde par deux **faisceaux sternaux** limitant un interstice triangulaire qui établit une communication relative entre le thorax et l'abdomen ; — *b*) sur la moitié inférieure du cartilage des 7 dernières côtes et sur tout le bord inférieur du cartilage des fausses côtes — **faisceaux chondro-costaux** ; — *c*) sur la face interne et le bord supérieur des 6 dernières côtes par des digitations entre-croisées avec celles du transverse de l'abdomen — **faisceaux costaux** ; — *d*) sur trois arcades fibreuses reliant les 10e, 11e, 12e côtes à l'apophyse transverse de la 1re lombaire — **portion intercostale du diaphragme.**

1. La PREMIÈRE ARCADE va du sommet de la 10e côte à celui de la 11e ; — 2. La SECONDE ARCADE unit les extrémités des 11e et 12e côtes ; — 3. La TROISIÈME ARCADE est formée de deux portions : α) une externe (*ligament cintré* ou *arqué externe* ou *arcade du carré des lombes*) ; β) une interne (*ligament arqué interne* ou *arcade du psoas*).

α) **Le Ligament cintré.** — Le *ligament arqué externe* n'est pas une bandelette fibreuse bien distincte et on la crée artificiellement (Farabeuf) : renforçant plus ou moins l'aponévrose antérieure du carré des lombes, elle s'étend de la face interne de la côte la plus basse (la 12e côte, ou l'extrémité de la 11e quand la 12e est courte, p. 121), obliquement en dedans et en dehors jusqu'à l'apophyse costiforme de la 2e lombaire, au-devant de l'insertion interne du ligament lombo-costal.

« Les fibres du diaphragme qui prennent attache sur le ligament cintré sont rares ; elles forment un faisceau large, mais très peu épais, de telle sorte que cette portion de la voûte diaphragmatique est peu défendue, et que, entre le faisceau qui naît du sommet de la douzième côte et ceux qui viennent des deux piliers de l'arcade du psoas, il existe un véritable hiatus décrit et figuré par Farabeuf » (Récamier).

Sur les sujets très maigres, l'insertion à la 12e côte est tellement faible que le ligament cintré SEMBLE *se continuer directement sur l'aponévrose antérieure du carré des lombes* (*feuillet antérieur de l'aponévrose du transverse*) *et descendre par son intermédiaire jusqu'à la lèvre interne de la crête iliaque.*

Dans ces cas, il est pour ainsi dire impossible de dire ce qui appartient au diaphragme et à l'aponévrose du transverse. J'eus l'occasion (en 1910) de signaler cette *apparence* au Pr Farabeuf, qui après m'avoir déployé la planche représentée par la figure 481, me fit la réponse suivante que je reproduis intégralement : « L'insertion du psoas à la 12e dorsale *coupe l'herbe sous le pied* au pauvre diaphragme qui se dédouble en fourche pour aller : en dedans à son pilier ; en dehors à l'extrémité de l'apophyse costiforme de la première lombaire. A partir de là jusqu'à l'extrémité de la 12e côte, le doigt tombe sans savoir où s'arrêter à cause de la présence du carré des lombes. Le diaphragme laisse : des fibres en dedans ; des fibres externes

limitant en dehors l'hiatus costo-diaphragmatique. Les derniers faisceaux du transverse vont sur la 11e côte et continuent leur trajet pour se rattacher sur la 12e côte, qu'ils consolident. Entre ces deux sommets, leur consolidation tendineuse reçoit les fibres du diaphragme et au delà se perd sur le bord externe du carré des lombes, allant en avant à la costoïde de la première lombaire pour constituer le ligament cintré. »

Les fibres musculaires s'insérant sur le ligament cintré sont clairsemées. Les plus externes peuvent manquer complètement ; leur absence détermine, en dedans des tendinets insérés sur la 12e côte, la production d'un espace — **Hiatus costo-diaphragmatique**, — au niveau duquel LE FREIN ENTRE EN RAPPORT IMMÉDIAT AVEC LE CUL-DE-SAC COSTO-DIAPHRAGMATIQUE DE LA PLÈVRE.

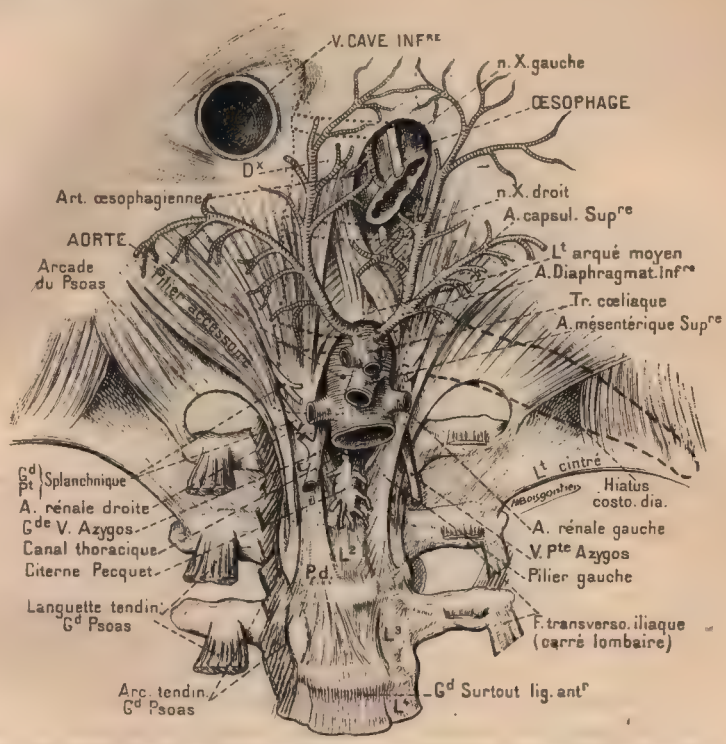

FIG. 482. — *Les insertions postérieures et les orifices du Diaphragme.*

Dx. 10e v. dorsale (en pointillé); au-devant d'elle l'orifice œsophagien ; — *n. X. gauche, n. X. droit.* Les pneumogastriques qui suivent l'œsophage. — En pointillé gras, la 12e côte gauche.

β) **Le Ligament arqué interne.** — C'est la portion épaissie du fascia recouvrant le psoas qui s'étend de l'apophyse costiforme de la 1re lombaire au corps de la 2e lombaire.

2° **Piliers du diaphragme.** — Au nombre de deux, l'un droit, l'autre gauche, ces gros faisceaux fibro-musculaires sont asymétriques dans leurs origines.

a) Le **Pilier droit**, le plus gros, s'insère par un fort tendon plat sur la face antérieure des 3 premières lombaires et sur les disques intervertébraux unissant les 4 premières lombaires.

b) Le **Pilier gauche** se fixe sur les 2 premières lombaires et sur les disques unissant les 3 premières lombaires. Ces insertions sont partiellement confondues dans les fibres du grand surtout ligamenteux antérieur.

De chaque tendon columnaire, montent sur les côtés de l'aorte les fibres musculaires d'abord fusionnées, puis divisées en trois faisceaux d'inégale importance: *bande interne, bande externe, pilier accessoire.*

a') Faisceaux du pilier droit: 1. la *bande externe*, continuant la direction primitive, à droite de l'aorte, longe le bord droit de l'œsophage; 2. la *bande interne* croise obliquement la face antérieure de l'aorte, puis passe sur le bord gauche de l'œsophage; 3. le *pilier accessoire*, tout en dehors, rejoint la portion intercostale droite; son insertion inférieure ne dépasse pas le corps de la 2e lombaire.

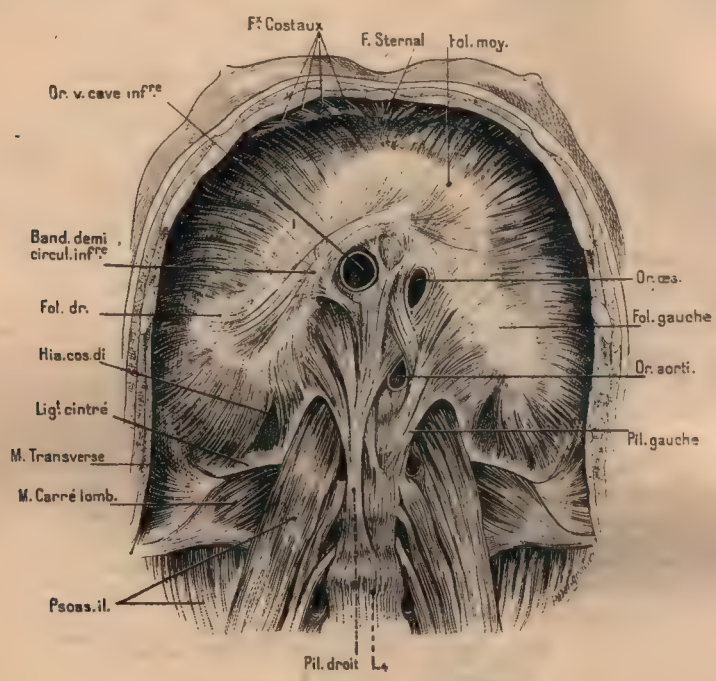

Fig. 483. — *La Face abdominale du Diaphragme.*

Le péritoine diaphragmatique a été décollé. — En blanc au milieu, le centre phrénique avec ses trois folioles et la bandelette demi-circulaire inférieure de Bourgery; — A la périphérie, les chairs diaphragmatiques; — Les piliers et leur entre-croisement; — L'Hiatus costo-diaphragmatique.

b') Faisceaux du pilier gauche: 1. la plupart de ses fibres montent dans la *bande externe* qui longe à gauche l'aorte et l'œsophage; 2. la *bande interne*, grêle, file obliquement au-devant de l'aorte en surcroisant son homonyme droite, puis longe le bord droit de l'œsophage; 3. le *pilier accessoire* rejoint la portion intercostale gauche après avoir recouvert le bord externe de la bande externe.

Au-devant de l'aorte, les deux bandes internes s'unissent par un arc tendineux — **ligament arqué médian** — duquel partent des fibres renforçant la bande interne du pilier gauche.

B. — Centre phrénique.

De leurs origines périphériques, les fibres musculaires convergent vers le pourtour d'un tendon central aplati, cordiforme ou mieux trifoliacé qu'on

appelle le CENTRE PHRÉNIQUE. C'est une aponévrose mince, mais résistante, luisante, nacrée, miroitante surtout à la face inférieure — miroir de van Helmont — formée de fibres tendineuses se coupant en différents sens.

Il est classique de lui décrire trois folioles: 1° la *foliole droite*, la plus large ; 2° la *foliole moyenne*, sous le cœur; 3° la *foliole gauche*, la plus petite. — [En réalité, la portion tendineuse a la forme d'un V ou d'un U très ouvert en arrière; elle répond à des régions de l'abdomen et du thorax exerçant sur elle des pressions continues (foie à droite, rate à gauche, cœur au-dessus)].

La foliole moyenne ou antérieure, étalée transversalement un peu à gauche de la ligne médiane, reçoit: en avant les deux faisceaux xiphoïdiens et les fibres provenant des 7e et 8e cartilages costaux à gauche, des 6e et 7e cartilages à droite ; en arrière la bande interne du pilier gauche et la plus grande partie du pilier droit. — Sa face thoracique est cachée par la zone d'adhérence du péricarde diaphragmatique (fig. 236).

Les folioles latérales, droite et gauche, débordant la précédente, reçoivent le reste des fibres musculaires sur leur périphérie.

Les fibres du centre phrénique, concentriques, continuant la direction des fibres musculaires, sont renforcées sur les deux faces: *a*) du côté du thorax par la *bandelette oblique — demi-circulaire supérieure de Bourgery* — qui s'étend de la partie postérieure de l'orifice de la veine cave à la partie la plus éloignée de la foliole droite ; *b*) du côté de l'abdomen par la *bandelette arciforme — demi-circulaire inférieure de Bourgery* — (fig. 483) qui s'étend de la foliole moyenne à l'extrémité de la foliole droite, sous laquelle elle s'étale en éventail ; à gauche, elle épanouit ses fibres sur la portion gauche de la foliole antérieure et sur la foliole gauche.

§ 2. — Les Orifices du Diaphragme.

A. — Orifices principaux.

1° **Orifice aortique.** Devant la 12e dorsale ; en position invariable ; médian (un peu à gauche), limité par les piliers et le ligament arqué moyen, et en arrière par le grand surtout ligamenteux antérieur, il livre passage à l'aorte et au canal thoracique, quelquefois à la veine lombaire ascendante droite ; — cette racine principale de la grande azygos traverse souvent un interstice du pilier droit.

2° **Orifice œsophagien.** En avant, au-dessus et un peu à gauche du précédent, à la hauteur de la 10e dorsale ; cette rainure lancéolée, bordée en arrière et latéralement par les bandes internes des piliers, à gauche par le pilier gauche, en avant par le centre phrénique, livre passage : à l'œsophage auquel elle est unie par du tissu cellulaire, aux deux nerfs pneumogastriques, aux branches œsophagiennes de l'aorte thoracique qui s'anastomosent avec les rameaux œsophagiens de la coronaire stomachique. — Il n'est pas en position invariable ; mais s'élève ou s'abaisse d'un centimètre suivant les mouvements du diaphragme.

3° **Orifice de la veine cave inférieure.** Situé à l'union des folioles droite et moyenne, en avant, au-dessus et à droite de l'orifice œsophagien, à la hauteur de la 9e dorsale ; quadrilatère aux angles arrondis, ses bords tendineux l'unissent intimement à la tunique externe de la veine cave inférieure. — Les mouvements respiratoires font varier sa hauteur de 5 millimètres environ.

B. — Orifices accessoires.

1° **Espace costo-xiphoïdien.** — Situé à la hauteur des 7es cartilages costaux, triangulaire, il livre passage à la branche terminale interne de la mammaire interne; aux lymphatiques ascendants qui, de la paroi abdominale, gagnent le médiastin antérieur.

2° **Orifices des nerfs grands sympathiques.** — Ces fissures séparent le pilier accessoire de l'arcade du psoas ; elles peuvent aussi être franchies par la racine accessoire de la veine grande azygos à droite, par une racine de l'hémiazygos inférieure à gauche. — Le tronc du sympathique perce parfois directement le pilier accessoire.

3° **Orifices des nerfs grands et petits splanchniques.** — Ces interstices sont ménagés entre la bande externe du pilier homolatéral et son pilier accessoire.

4° **Orifice de la veine petite azygos.** — Inconstant, sur le bord externe de la bande externe du pilier gauche, il livre passage à l'origine de la petite azygos ou à une de ses racines.

§ 3. — Les Rapports du Diaphragme.

Le centre phrénique figure le dôme diaphragmatique dont l'élévation varie avec les mouvements respiratoires : plus élevé à droite qu'à gauche, il se projette en avant pendant l'expiration sur le plan du 4e cartilage costal à droite, du 5e à gauche ; — s'abaissant pendant l'inspiration de 2 centimètres environ sur les côtés, de 1 centimètre seulement au milieu, il répond en arrière en projection au corps des 8e et 9e vertèbres dorsales.

1. La FACE SUPÉRIEURE — THORACIQUE — convexe, est en rapport : *au milieu* avec le péricarde qui la déprime légèrement ; *sur les côtés* avec les plèvres diaphragmatiques qui la séparent des poumons.

2. La FACE INFÉRIEURE — ABDOMINALE — fortement concave, tapissée par le péritoine diaphragmatique, est moulée sur la face supérieure des organes : foie à droite, estomac au milieu et à gauche, rate à gauche. — Par la distension, l'estomac et même le côlon transverse peuvent presser sur le muscle, élever son niveau et, par suite, entraver plus ou moins les mouvements du cœur.

3. Les PILIERS s'accolent *en arrière* au rachis. — Leur *face antérieure* répond : au pancréas et à la troisième portion du duodénum qui la croisent transversalement ; aux vaisseaux rénaux ; aux capsules surrénales ; aux bassinets ; à la racine des uretères ; à droite, à la veine cave inférieure.

Vaisseaux du diaphragme. — ARTÈRES. — Elles sont fournies : du côté de la face convexe, par les diaphragmatiques supérieures, branches des mammaires internes ; par des branches des 5 dernières intercostales ; — du côté inférieur, par les artères diaphragmatiques inférieures (p. 287), anastomosées autour de l'orifice œsophagien (fig. 482).

VEINES. — Satellites des artères, elles se résument en arrière en : *a*) la veine diaphragmatique droite, tributaire de la veine cave inférieure ; — *b*) la veine diaphragmatique gauche, qui avec la veine capsulaire gauche se rend à la veine rénale gauche.

LYMPHATIQUES. — Ils sont grêles, mais abondants sur les parties musculaires de la face convexe ; ils forment des chaînes latérales et un lacis postérieur. — Sur la face convexe du centre phrénique, des formations spéciales, les *puits lymphatiques de Ranvier*, font communiquer les lymphatiques sous-péritonaux et les lymphatiques sous-pleuraux.

Innervation. — Principalement les nerfs phréniques (p. 515) ; accessoirement, quelques filets des 5 derniers nerfs intercostaux.

Action. — Muscle inspirateur principal, le diaphragme augmente la capacité de la cage thoracique. Il modifie sa courbure : 1° par tension de ses fibres musculaires surtout costales ; 2° par abaissement limité du centre phrénique, surtout marqué au niveau des folioles latérales ; — ces deux mouvements produisent l'*augmentation du diamètre vertical du thorax* ; 3° par élévation des 7 dernières côtes ; en s'élevant, les côtes se déroulent en dehors en repoussant le sternum en avant : d'où *augmentation des diamètres transverse et antéro-postérieur du thorax.* — La combinaison des trois mouvements aboutit à l'agrandissement du thorax dans tous les sens.

Le diaphragme intervient : dans l'acte respiratoire normal ; dans ses formes peu ordinaires ou anormales : bâillement, soupir, sanglot, hoquet, reprises du rire, toux ; à propos

des divers efforts, il se contracte énergiquement. Il renforce et complète l'action des muscles pariétaux de l'abdomen, dans certains actes de la digestion : vomissement, défécation, émission des gaz intestinaux ou stomacaux. Enfin, il agit dans les efforts d'expulsion de l'accouchement.

Article V.

LES MUSCLES INTÉRIEURS DE L'ABDOMEN

§ 1. — Le Muscle Psoas-Iliaque.

Il est formé de deux portions distinctes, qui se confondent en bas pour prendre insertion commune au petit trochanter.

A. — **La portion Psoas — muscle Grand Psoas — Psoas major** — se fixe : 1° sur la face antérieure des apophyses transverses de la 12e dorsale et des 4 premières lombaires par des languettes tendineuses (*i*, *i*, fig. 484); 2° sur les parties latérales du corps de ces vertèbres et sur les disques qui les séparent; 3° sur des arcades tendineuses, concaves en dedans, s'étendant du bord supérieur au bord inférieur de chaque vertèbre. Dans sa partie tout supérieure, le muscle partiellement thoracique, pénètre dans l'abdomen en passant au-dessous de l'arcade qui lui doit son nom — ligament arqué interne (p. 563).

Il descend presque verticalement sous forme de gros fuseau très allongé, d'abord en dedans et en avant du carré des lombes, puis en avant et en dedans de l'iliaque ; filant sous l'arcade crurale, puis étalé sur la capsule de l'articulation de la hanche, il se termine par un fort tendon qui reçoit également la plupart des fibres de l'iliaque et va s'insérer à la partie inférieure et postérieure du petit trochanter.

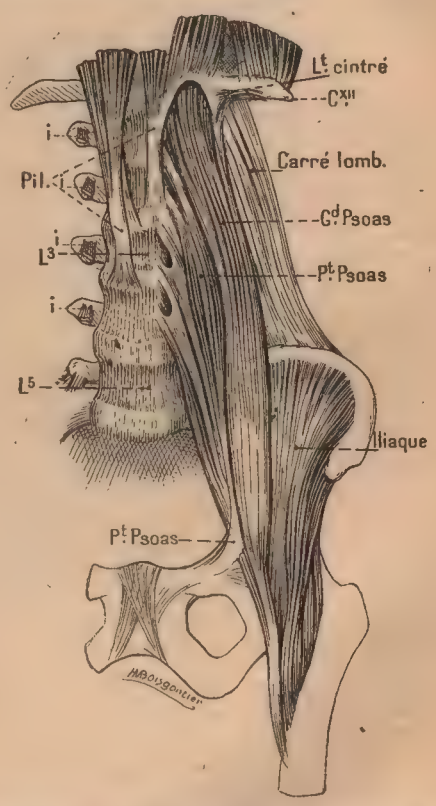

Fig. 484. — *Le Grand Psoas Iliaque et le Petit Psoas gauches.*

B. — **La portion Iliaque — Muscle Iliaque — Iliacus** — comblant toute la fosse iliaque interne, s'insère sur tout le rebord externe de la fosse iliaque (lèvre interne de la crête iliaque). — Il s'étale dans toute l'étendue de la fosse iliaque interne, s'étendant : jusqu'au-dessus de la surface ilio-pectinée ; en arrière jusque sur le ligament ilio-transverso-lombaire au-devant de l'articulation sacro-iliaque ; en avant jusqu'à l'épine iliaque antéro-inférieure.

Ses faisceaux convergent (les plus internes s'intriquant dans le psoas), passent sous l'arcade crurale, puis sur l'articulation de la hanche. Ils se terminent par des fibres musculaires et tendineuses en avant et au-dessous du petit trochanter.

Rapports. — Le Psoas-Iliaque occupe successivement la région lombaire, la région iliaque, le triangle de Scarpa.

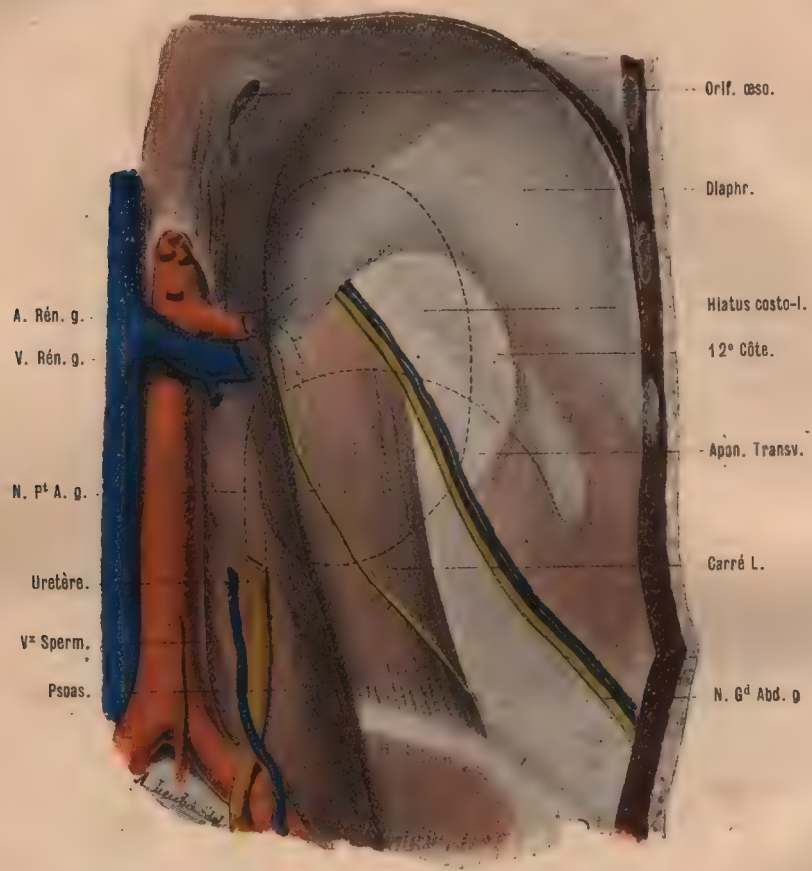

Fig. 485 (Albarran). — *La paroi lombaire gauche ; vue antérieure.*
En pointillé, le rein, le bassinet gauches, le bord inférieur de la 12e côte.

Fascia iliaca. — Il est recouvert par un feuillet fibreux, mince en haut, épais en bas, *aponévrose du psoas iliaque ou fascia iliaca*. Il se détache en haut de l'arcade du psoas (p. 562), se fixe latéralement : en dedans sur les parties latérales des corps vertébraux ; en dehors sur le feuillet antérieur de l'aponévrose du transverse, qui passe au-devant du carré des lombes (p. 561) ; il s'étale en s'épaississant sur l'iliaque dont il a les insertions en dehors, en contournant en dedans le bord interne du psoas pour s'insérer sur le détroit supérieur, après avoir fourni la gaine — *Abernethy's fascia* (p. 305) — des vaisseaux iliaques externes, puis fémoraux. Au pli de l'aine, il est renforcé par le bord externe de la bande costo-inguinale du grand oblique, avec laquelle il forme la partie externe de l'arcade crurale, et s'insère solidement sur la crête pectinéale par la *bandelette ilio-pectinée*. Arrivant dans la cuisse, il s'épaissit encore pour engainer complètement le muscle jusqu'au petit trochanter.

Il est, dans toute son étendue, recouvert par le péritoine qui peut glisser sur lui par l'intermédiaire du tissu cellulaire sous-péritonéal.

Le fascia iliaca commande la progression des collections liquides (le plus souvent, abcès par congestion) qui descendent de la colonne lombaire jusqu'à la racine de la cuisse.

1° Dans la région lombaire. — Le psoas répond : *en arrière*, aux apophyses costiformes et aux muscles intertransversaires, au carré des lombes, aux branches antérieures des artères intercostales lombaires; — *en avant*, au diaphragme par son arcade, au muscle petit psoas, à la capsule adipeuse du rein, au bassinet, à l'uretère, aux vaisseaux génitaux internes ; toutes ces formations sont elles-mêmes recouvertes par le péritoine et entourées par des prolongements du tissu cellulaire sous-péritonéal ; — *en avant et à droite*, à la veine cave inférieure, au côlon ascendant et aux artères coliques droites, à la deuxième portion du duodénum et à la tête du pancréas ; — *en avant et à gauche*, au côlon descendant, aux artères mésentérique inférieure et coliques gauches, à l'aorte et à la 4e portion du duodénum ; — *en dedans*, aux vertèbres, aux artères lombaires, au sympathique, aux ganglions lombaires.

2° Dans la région iliaque. — Il répond : *en avant et à droite*, au cæcum ; — *en avant et à gauche*, à l'S iliaque. Cette face antérieure est croisée par le nerf fémoro-cutané ; — *en arrière*, à la fosse iliaque interne et à l'articulation sacro-iliaque ; — *le bord interne* est longé par l'artère iliaque primitive, puis par les vaisseaux iliaques externes, rétrécissant avec eux le diamètre transverse du détroit supérieur (fig. 174) ; croisé par l'uretère et les vaisseaux génitaux internes en arrière ; enjambé par le canal déférent (ou le ligament rond) en avant.

3° Sous l'arcade de Fallope. — La portion crurale passe en dehors de la bandelette iléo-pectinée, en compagnie du nerf crural qui côtoie son bord interne.

4° A la racine de la cuisse. — Il forme le fond du triangle de Scarpa avec le pectiné ; dans la gouttière médiane figurée par la coaptation des deux muscles, descendent les vaisseaux fémoraux. — Il répond : *en arrière* à l'articulation de la hanche, dont il est séparé par une grosse bourse séreuse communiquant parfois avec elle.

C'est dans son épaisseur même que naissent les collatérales du plexus lombaire.

Innervation. — Les nerfs sont des collatérales courtes du plexus lombaire, et quelques rameaux grêles provenant du crural.

Action. — Fléchisseur de la cuisse sur le bassin et rotateur de la cuisse en dehors. Quand il prend son point fixe sur le fémur, il fléchit en avant la colonne vertébrale et le bassin. La contraction brusque des deux muscles, fixés sur le rachis, provoque le saut.

§ 2. — Le Muscle Petit Psoas. — Psoas Minor.

Inconstant, n'existant que dans 1/5 des cas, il descend étendu sur le grand psoas. Inséré en haut sur les faces latérales du corps de la 12e dorsale et de la 1re lombaire, il se termine en bas par un tendon plat s'attachant à la partie la plus saillante de l'éminence ilio-pectinée.

§ 3. — Le Muscle Carré des Lombes — Quadratus lumborum.

Muscle profond de l'abdomen, il est situé en dehors et en arrière du psoas, contenu dans un dédoublement de l'aponévrose du transverse de l'abdomen.

Il est formé par deux plans de fibres : 1° LE PLAN SUPERFICIEL s'étend du bord inférieur de la 12e côte, aux apophyses transverses des trois dernières lombaires, au ligament ilio-transverso-lombaire et à la lèvre interne de la crête iliaque sur 5 centimètres ; 2° LE PLAN PROFOND s'étend, au-devant du précédent, de la crête iliaque aux apophyses transverses des trois premières lombaires.

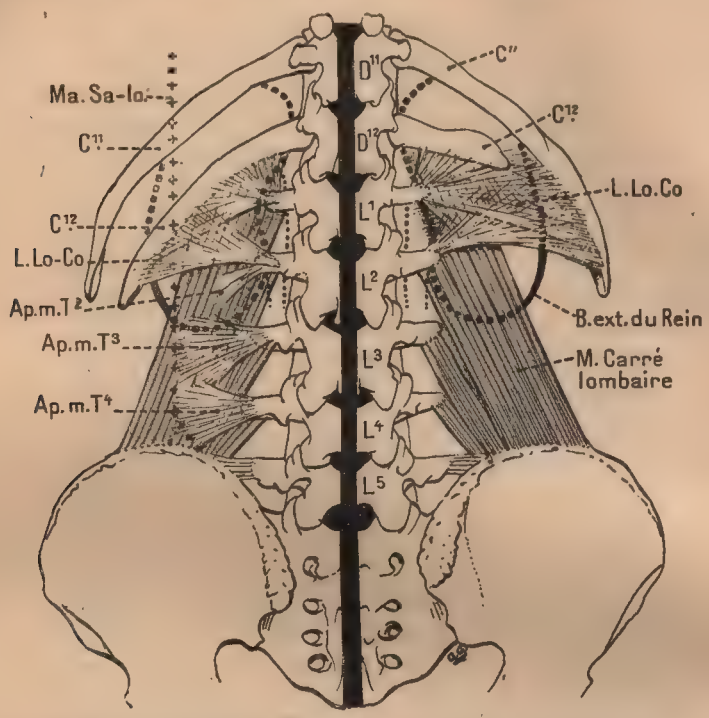

FIG. 486 (FARABEUF, composée avec les fig. I et II de la thèse de Récamier). — *Le muscle Carré des Lombes et le ligament lombo-costal* (vue postérieure).

DU CÔTÉ GAUCHE de la figure : la 12e côte, **longue**, donne insertion au *ligament lombo-costal*, qui part des apophyses transverses de L^1 et L^2 ; — Le feuillet postérieur de l'aponévrose du transverse naît des apophyses transverses de L^2, L^3 et L^4 par des faisceaux en éventail.

DU CÔTÉ DROIT de la figure : la 12e côte est **courte** et étalée ; de ce fait, le ligament lombo-costal s'attache au bord inférieur de la 11e côte. « Plus puissant que quand la 12e côte est longue, il cache la plus grande partie du rein..... Le bord externe du rein est à 8 centimètres de la ligne médiane, légèrement oblique en bas, une moitié du rein environ est masquée par la 11e côte, le onzième espace intercostal et la 12e côte. On remarquera quelle petite portion du rein est accessible en dehors du carré et sous la côte. »

Ces deux plans sont contenus dans une loge formée par le feuillet antérieur et le feuillet postérieur de l'aponévrose du transverse. Leurs fibres figurent un trapèze dont la grande base est iliaque et s'étend sur dix centimètres à partir de la crête épineuse jusqu'au niveau du bord interne du triangle de J.-L. Petit ; dont la petite base est costale et répond à une ligne d'insertion moins fixe et surtout de largeur variable. — Le bord externe est oblique en dehors et en bas.

Rapports. — Le carré des lombes est contenu entre le feuillet antérieur et le feuillet postérieur (septum intermusculaire latéral, p. 561) de l'aponévrose du transverse : ils lui forment une loge complète, et s'épaississent en haut par

deux condensations fibreuses : ligament lombo-costal de Henle (p. 561) en arrière ; ligament cintré du diaphragme en avant (p. 562).

Le *rapport principal* est celui du *tiers supérieur ou de la moitié de sa face antérieure sur laquelle repose médiatement le rein* (fig. 485) ; — en réalité la face postérieure du rein est séparée du muscle par : le feuillet antérieur de l'aponévrose, — fascia rétro-rénal — le ligament cintré, la capsule adipeuse du rein.

Le muscle répond encore : EN AVANT, au muscle psoas, aux côlons lombaires, ascendant à droite, descendant à gauche ; — EN ARRIÈRE, aux muscles des gouttières vertébrales. Son BORD EXTERNE, longé plus ou moins immédiatement par le nerf grand abdomino-génital, sert de point de repère dans la recherche du rein par la voie lombaire.

Innervation. — Trois rameaux postérieurs des premières racines lombaires.

Action. — Expirateur par ses faisceaux costaux : — il incline de son côté la colonne lombaire ; — prenant son point fixe sur le thorax, il incline le bassin de son côté.

ARTICLE VI.

VUE D'ENSEMBLE DE LA CAVITÉ ABDOMINALE

La cavité abdominale, abdomen ou ventre, loge la plus grande partie du tube digestif sous-diaphragmatique (estomac, tout l'intestin, sauf le rectum) ; ses volumineuses glandes annexes (foie et pancréas) ; la rate ; une partie des organes urinaires (reins et uretères) et les capsules surrénales (ainsi que les glandes génitales pendant leur migration).

§ 1. — Limites de la cavité abdominale.

Elles sont bien nettes en haut, purement conventionnelles en bas.

Les LIMITES SUPÉRIEURES sont :

1° *Superficiellement* : le bord inférieur de la 12e côte en arrière ; la base de l'appendice xiphoïde en avant, le rebord formé par la réunion des 7e, 8e, 9e et 12e côtes latéralement ; l'extrémité antérieure de la 12e côte n'est séparée de la crête iliaque que par un espace de 6 à 8 centimètres.

2° *Profondément* : la face inférieure du diaphragme dont la coupole s'applique sur le foie à droite, sur l'estomac et la rate à gauche.

Les LIMITES INFÉRIEURES sont :

1° *Superficiellement* : la crête iliaque en arrière, le pli inguinal et l'arcade crurale latéralement, le bord supérieur de la symphyse du pubis en avant.

2° *Profondément* : le détroit supérieur (p. 192).

De par la disposition du diaphragme et du détroit supérieur, il résulte : *a*) que l'abdomen est beaucoup plus étendu sur la ligne médiane que sur les parties latérales ; *b*) que des organes abdominaux tels que le foie, l'estomac (en partie) et la rate sont en réalité logés *dans la portion inférieure de la cage thoracique.*

§ 2. — Forme générale et divisions de la cavité abdominale (fig. 487).

La *forme* est approximativement celle d'un ovoïde dont la grosse extrémité reposerait sur les fosses iliaques et le détroit supérieur, dont la petite extrémité serait recouverte par le diaphragme.

Sa SURFACE EXTERNE est protégée : en arrière par la colonne vertébrale (dernières dorsales et vertèbres lombaires), les dernières côtes et la paroi abdominale postérieure ; latéralement par la partie inférieure du thorax en haut, la crête iliaque et l'ilion en bas ; en avant

et latéralement, dans l'espace losangique compris entre les rebords osseux, par la paroi antéro-latérale de l'abdomen : toutes formations qui nous sont connues.

En arrière, *la région lombaire* (vulgo, les reins), correspond sur le squelette aux deux dernières dorsales, aux 11e et 12e côtes, et aux cinq lombaires ; elle est formée de dehors en dedans par la peau et son pannicule adipeux, par des formations musculaires (masse sacro-lombaire, muscles transverse et carré des lombes) et des aponévroses ; profondément par les insertions du psoas, l'atmosphère graisseuse qui entoure le rein, le péritoine.

La PAROI ANTÉRO-LATÉRALE DE L'ABDOMEN figure la couverture de la moitié antérieure du cylindroïde abdominal. Les muscles abdominaux, principalement les grands droits, y déterminent des saillies et des dépressions à signaler :

1° Sur la ligne médiane ; — α) en haut, le *sillon xipho-ombilical*, produit par l'écartement sus-ombilical des droits ; — β) l'*ombilic* ; de situation variable suivant les sujets, il répond en moyenne au plan horizontal passant par la 3e ou la 4e lombaire ; — γ) la *dépression ombilico-pubienne*, plus ou moins nette, interceptée en bas par la ligne de Vénus ; — δ) tout en bas, le **mont de Vénus** ou **pénil**. — A la puberté, il « s'ombrage de poils, qui y portent de l'obscurité et en voilent les formes » (Gerdy). — Chez l'homme, ce bourrelet cutané figure un triangle dont le sommet répond à la racine de la verge. — Chez la femme, où il est plus saillant, sa description appartient aux organes sexuels (Cf. XIIe partie, formations tégumentaires des organes génitaux externes) ;

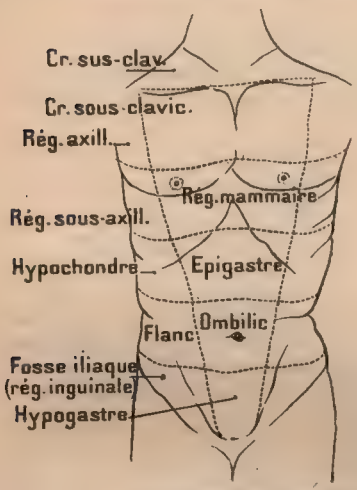

FIG. 487. — *Les divisions conventionnelles du Tronc.*

2° De chaque côté de la ligne médiane ; — α) sous le rebord des fausses côtes, toujours appréciable, les *méplats quadrilatères des grands droits*, partagés par leurs intersections fibreuses sous-jacentes ; — β) les reliefs antéro-latéraux du ventre ; — γ) en bas, le *pli de Vénus* bordant les *méplats sus-inguinaux*, triangulaires ; — δ) les plis de l'aine.

Sa SURFACE INTERNE répond : en arrière à la face antérieure des corps vertébraux, à droite et à gauche desquels s'insèrent les faisceaux du psoas ; sur les côtés et en avant, à la plus grande partie du péritoine pariétal qui tapisse sans interruption toute la face interne de la paroi antéro-latérale.

Son SOMMET répond à la face concave du diaphragme qui laisse voir, après enlèvement des organes abdominaux, les orifices pour la veine cave inférieure, l'œsophage, l'aorte, la grande azygos, les nerfs pneumogastriques, sympathiques, splanchniques.

SA BASE répond : sur la ligne médiane à l'aire circonscrite par le détroit supérieur ; à droite et à gauche aux fosses iliaques internes recouvertes des muscles iliaques tapissés par le fascia iliaca et le péritoine.

Il est judicieux de conserver la *division* des anciens anatomistes qui partage l'abdomen en neuf régions : classification artificielle, soit ; mais qui a le grand avantage d'être acceptée, adoptée et comprise par tout le monde.

Si l'on tend *horizontalement* autour du tronc deux cordons passant, l'un au-dessous des fausses côtes, l'autre par les épines iliaques antéro-supérieures, on divise d'abord l'abdomen en 3 tranches horizontales superposées : une supérieure, *zone épigastrique* ; une moyenne, *zone ombilicale* ; une inférieure, *zone hypogastrique*. — Cette première division étant faite, si l'on mène *deux lignes verticales*, passant un peu en dehors du bord externe des muscles grands droits, on subdivise tout l'abdomen en 9 régions qui sont : 1° ZONE ÉPIGASTRIQUE : région moyenne ; *hypogastre* ; régions latérales ; *hypochondres* droit et gauche ; 2° ZONE OMBILICALE : région moyenne, *ombilic* ou *mésogastre* ; régions latérales, *flancs* droit et

gauche ; 3° ZONE HYPOGASTRIQUE : région moyenne, *hypogastre* ; régions latérales, *fosses iliaques internes*, droite et gauche.

Organes contenus dans la cavité abdominale. — Elle renferme : 1° la majeure partie du tube digestif sous-diaphragmatique ; — 2° la majeure partie des organes urinaires ; — 3° la rate ; — 4° les capsules surrénales.

1° TUBE DIGESTIF SOUS-DIAPHRAGMATIQUE. — L'*œsophage*, dans sa portion abdominale, répond à la partie profonde de l'épigastre. — L'*estomac* occupe à la fois l'épigastre et une partie du mésogastre et de l'hypochondre gauche. — Le *duodénum* traverse successivement l'hypochondre, le flanc droits et le mésogastre. Le reste de l'intestin grêle, maintenu en place par le mésentère, déploie ses anses à travers toute la partie moyenne de l'abdomen. — Le *gros intestin* répond : à la fosse iliaque droite (*cæcum*), au flanc et à l'hypochondre droits (*côlon ascendant*), au mésogastre, à l'hypochondre gauche (*côlon transverse*), au flanc et à la fosse iliaque gauches, à l'hypogastre (*côlons descendant et anse oméga*).

Des glandes digestives annexes : *le foie* remplit à peu près complètement l'hypochondre droit et envahit par son lobe gauche l'épigastre ; — le *pancréas*, situé profondément, traverse à peu près horizontalement le flanc droit, l'épigastre et l'hypochondre gauche.

2° ORGANES URINAIRES. — Les *reins* sont placés profondément à la limite des flancs et du mésogastre ; les *uretères* descendent dans les flancs et l'hypogastre.

3° La RATE est tout entière dans l'hypochondre gauche.

4° Les CAPSULES SURRÉNALES sont dans les parties profondes, à la limite des hypochondres et de l'épigastre.

La cavité abdominale contient encore : l'aorte abdominale et toutes ses branches ; la veine cave inférieure et tous ses rameaux d'origine, le système de la veine porte ; les chaînes et ganglions lymphatiques juxta-aortiques ; les cordons, les ganglions et les plexus du grand sympathique abdominal ; les différents vaisseaux et nerfs destinés aux organes et aux parois.

CHAPITRE QUATRIÈME

LE MEMBRE SUPÉRIEUR
MUSCLES. — ARTÈRES. — VEINES. — NERFS

Article I.

LES MUSCLES DU MEMBRE SUPÉRIEUR

A. — MUSCLES INSÉRÉS SUR LE THORAX

§ 1. — Le Muscle Grand Pectoral — Pectoralis superficialis.

Large, épais, triangulaire, étalé en éventail (fig. 488) à la partie antéro-supérieure du thorax, formant la paroi antérieure du creux de l'aisselle, il s'étend de la clavicule, du sternum et des six premières côtes à la partie supérieure de l'humérus. 1° Il se compose de trois portions plus ou moins séparées :

a) portion *claviculaire*, insérée sur les 2/3 internes du bord antérieur de la clavicule et sur la capsule de l'articulation sterno-claviculaire ;

b) portion *sterno-costale superficielle*, insérée sur la face antérieure du sternum et l'expansion thoracique de la gaine du grand droit de l'abdomen ;

c) portion *sterno-costale profonde*, attachée sur les six premières côtes et leurs cartilages.

2° Toutes les fibres musculaires convergent en dehors, se dirigeant : les supérieures en bas — **pars descendens** ; — les moyennes horizontalement — **pars transversa** ; — les inférieures en haut — **pars ascendens** ; — pour se terminer sur la lèvre externe de la coulisse bicipitale.

Le **tendon d'insertion humérale**, aplati et étalé sur toute la hauteur de la coulisse bicipitale, se compose de deux lames aponévrotiques superposées, en U, et dont les fibres, roulées « comme les fibres du tortis d'une corde » (Gerdy), sont toujours réunies par leur bord inférieur qui arrive jusqu'à l'insertion du deltoïde, et souvent accolées sur toute leur surface : la lame antérieure marque la terminaison des fibres de la pars descendens ou claviculaire, et des fibres horizontales de la moyenne ; — la lame postérieure, la terminaison des fibres de la pars ascendens ou sterno-costale profonde.

Sous le tendon huméral, on trouve une BOURSE SÉREUSE constante.

Rapports. — 1. DANS SA SURFACE THORACIQUE. — Il répond : *en avant*, à la peau et au peaucier du cou, à l'aponévrose pectorale superficielle et à la glande mammaire ; *en arrière*, au sternum, aux côtes, aux muscles intercostaux externes, petit pectoral, sous-clavier et grand dentelé. — Le BORD INTERNE entre-croise ses fibres au-devant du sternum avec celles du côté opposé. — Le BORD SUPÉRIEUR OU EXTERNE, longe le bord antérieur du deltoïde auquel il est réuni par son aponévrose.

L'interstice qui sépare ces deux muscles, *espace delto-pectoral*, est comblé par un tractus celluleux linéaire ou triangulaire et occupé par la veine céphalique et une branche de l'artère acromio-thoracique.

2. Sous la clavicule. — Il forme la paroi antérieure du *creux sous-claviculaire*, traversé de dedans en dehors par la veine axillaire, l'artère axillaire et les racines du plexus brachial.

3. Dans l'aisselle. — Il forme la paroi antérieure du *creux axillaire*, recouvrant les deux chefs du biceps et le coraco-brachial, les vaisseaux axillaires et les nerfs du plexus brachial. — Le bord inférieur, saillant, figure le bord antéro-inférieur du creux axillaire.

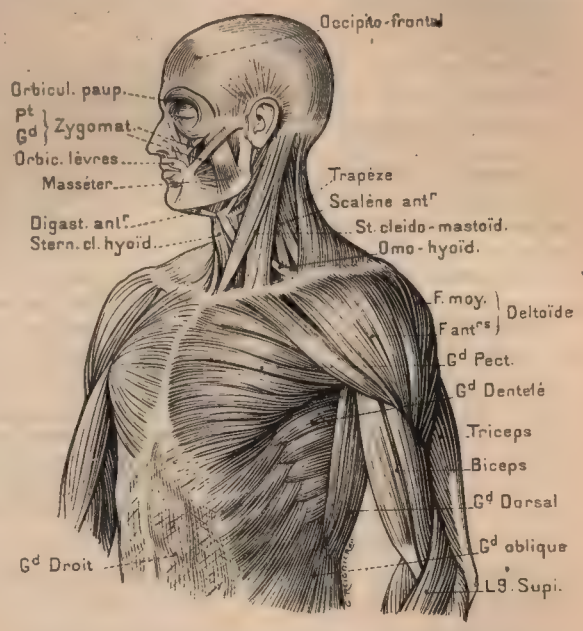

Fig. 488 (Dagron). — *Les Muscles superficiels du cou, du thorax, de l'épaule. — Face antérieure.*

Innervation. — Il est innervé : principalement par les deux branches du nerf *grand thoracique antérieur* (portions claviculaire et sterno-costale superficielle) ; accessoirement par un rameau émané *du nerf du petit pectoral* (portion sterno-costale profonde).

Action. — Essentiellement adducteur du bras, il est aussi rotateur en dedans. — Porte le bras en avant. — Abaisseur du bras élevé. — Quand l'humérus est fixé, il tire sur les côtes, la clavicule et le sternum et soulève le tronc sur le bras (action de grimper). — Par ses faisceaux inférieurs, il est inspirateur accessoire : « ... l'attitude tourmentée que certaines personnes communiquent à leurs membres supérieurs au moment du réveil a évidemment pour but d'associer les grands pectoraux aux mouvements inspirateurs » (Sappey).

§ 1'. — Le Muscle Présternal. — Sternalis.

Anormalement — 4 fois environ sur 100 — les insertions sterno-costales du grand pectoral sont surcroisées superficiellement par un muscle longitudinal, le **sternal** ou **présternal**. En continuité en haut avec le chef sternal du sterno-mastoïdien, descendant jusque sur la gaine du grand droit ou le tendon du grand oblique, il est innervé exclusivement par des rameaux des nerfs thoraciques antérieurs. On peut ainsi le considérer comme appartenant au même groupe musculaire que le grand pectoral.

§ 2. — Le Muscle Petit Pectoral — Pectoralis profundus (fig. 494).

Muscle triangulaire, situé à la partie antéro-supérieure du thorax, il s'insère 1° sur le bord supérieur des 3e, 4e et 5e côtes, près de leur extrémité antérieure, par des languettes tendineuses aplaties montant obliquement en dehors, —

2° elles s'attachent sur le bord antérieur de la coracoïde, par un tendon aplati et étroit, qui envoie une expansion sur la face supérieure de cette apophyse et sur l'insertion du coraco-brachial.

Rapports. — Recouvert par le grand pectoral ; — il recouvre : en bas les côtes, les muscles intercostaux externes correspondants et le grand dentelé ; en haut, sa face postérieure, qui fait partie de la paroi antérieure du creux axillaire, est croisée perpendiculairement par les vaisseaux et nerfs axillaires (fig. 521). — Son bord inférieur déborde le grand pectoral en bas et en dehors. — Son bord supérieur, oblique en bas et en dedans, limite avec la clavicule l'espace triangulaire dans lequel on doit lier l'axillaire sous la clavicule.

Dans cette ligature, Tillaux conseille de faire l'incision non pas absolument parallèle au bord antérieur de la clavicule, mais partant « du sommet de l'apophyse coracoïde, afin de découvrir plus facilement le bord supérieur du petit pectoral qui constitue un point de repère précieux ».

Innervation. — Le nerf du petit pectoral, *petit thoracique antérieur*, est généralement anastomosé avec le nerf du grand pectoral, auquel il fournit une branche.

Action. — Abaisseur de l'épaule, quand il prend son point fixe sur les côtes. — Élévateur des côtes (inspirateur accessoire), quand il prend son point fixe sur la coracoïde.

§ 3. — Le Muscle Sous-clavier — Subclavius (fig. 111, 112).

Petit muscle fusiforme, étendu horizontalement au-dessous de la clavicule, inséré : 1° par un tendon solide sur la face supérieure, tout près du cartilage costal, de la première côte ; derrière le puissant ligament costo-claviculaire ; 2° sur la face inférieure de la clavicule, dans la gouttière du sous-clavier.

La *gaine du sous-clavier*, fibreuse, résistante, dépendant de l'aponévrose cervicale moyenne, est confondue en avant avec la membrane costo-coracoïdienne (p. 131).

Innervation. — Le *nerf du sous-clavier*, branche du plexus brachial, pénètre le muscle près de son tendon ; il est anastomosé avec le phrénique (fig. 532).

Action. — Abaisseur de la clavicule, et par suite, du moignon de l'épaule.

§ 4. — Le Muscle Grand Dentelé — Serratus magnus (fig. 489, 521).

Muscle large, quadrilatère, qui doit son nom aux digitations de son bord antérieur, il est placé entre la paroi latérale du thorax et l'omoplate.

Il s'insère par des faisceaux charnus : 1° sur le bord spinal de l'omoplate ; 2° sur la face externe des 9 premières côtes par des bandes musculaires séparées (la 2e côte en a deux).

Les digitations permettent de le diviser en trois parties :

a) La *supérieure*, étroite, va des deux premières côtes à l'angle supérieur (face interne) de l'omoplate ;

b) La *moyenne*, plan mince, formé de faisceaux sensiblement parallèles, va des 2e, 3e et 4e côtes à tout le bord spinal ;

c) L'*inférieure* est un gros faisceau en éventail, dont les digitations inférieures, entrecroisées avec celles du grand oblique de l'abdomen, convergent pour se fixer sur l'angle inférieur (face interne) de l'omoplate.

Rapports. — Sa face externe est séparée en arrière de la face antérieure de l'omoplate par le muscle sous-scapulaire ; elle répond en bas au grand dorsal, en avant à la peau, aux vaisseaux axillaires et aux muscles pectoraux. Ces diffé-

rentes formations sont séparées par des lames celluleuses d'épaisseur variables (aponévroses de l'aisselle, p. 580).

Par SA FACE PROFONDE, il est appliqué sur le gril costal. La toile celluleuse qui double cette face peut — assez fréquemment — se condenser localement en une *bride ligamenteuse*. Cette bride, lorsqu'elle existe, s'attache solidement sur la 2e côte et se porte presque verticalement vers l'angle inférieur de l'omoplate, en soulevant le muscle comme une espèce de corde. Elle est

FIG. 489. — *Les trois parties du Grand Dentelé et le nerf respiratoire de Ch. Bell* (côté droit).

inextensible. Le Pr Bugnion, qui l'a signalée le premier en 1962, estime « qu'elle empêche le scapulum de s'abaisser au delà d'un certain niveau, sans cependant s'opposer aux autres genres de déplacement (adduction, abduction, élévation) et sans entraver le mouvement de sonnette habituel à cet os ».

Innervation. — Elle est assurée par le *nerf du grand dentelé* ou *respiratoire de Ch. Bell.*

Action. — Il maintient l'omoplate contre le thorax ; antagoniste du rhomboïde, il tire l'omoplate en avant ; « c'est lui qui l'empêche d'être entraînée en arrière quand nous tirons sur un fardeau avec les mains portées derrière le dos » (Cruveilhier). Il abaisse l'épaule par sa portion supérieure, l'élève par sa portion inférieure.

B. — MUSCLES DE L'ÉPAULE

§ 1. — Le Muscle Deltoïde — Deltoïdeus (fig. 488).

Ce muscle qui à lui seul donne sa forme au moignon de l'épaule est épais et

triangulaire, à sommet inférieur. Sa base s'adapte à la courbe osseuse clavi-acromio-épineuse. Son sommet arrive jusqu'à la partie moyenne du bras.

Il s'insère : 1° sur le tiers externe du bord antérieur de la clavicule, au-devant de l'articulation acromio-claviculaire, sur le sommet et le bord externe de l'acromion, sur les 2/3 externes du bord inférieur de l'épine de l'omoplate ; — 2° par trois tendons aux deux bords et à la pointe du V deltoïdien de l'humérus.

Il est formé par trois groupes de faisceaux plus ou moins séparables :

a) *Antérieurs* ou *claviculaires* ; *b*) *moyens* ou *acromiaux* ; *c*) *postérieurs* ou *scapulaires*. La portion moyenne présente dans sa profondeur trois ou quatre lames aponévrotiques verticales, sensiblement parallèles ; une partie des faisceaux acromiaux, se termine sur elles ; sur elles naissent des fibres de renforcement qui vont se fixer sur le V deltoïdien.

Rapports. — Recouvert par la peau et l'aponévrose. Il recouvre l'articulation de l'épaule, les tendons des muscles sous-scapulaire, sus-épineux, sous-épineux et petit rond, le tiers supérieur de l'humérus ; l'apophyse coracoïde et ses tendons : petit pectoral, court biceps et coraco-brachial. —

Son bord antérieur est séparé du grand pectoral, en haut, par l'espace delto-pectoral (p. 575) ; en bas, il recouvre en partie son insertion brachiale.

Sa face profonde est longée par les vaisseaux et le nerf circonflexes dont la direction est perpendiculaire à celle de ses faisceaux ; elle est séparée des plans sous-jacents par une aponévrose qui continue le *ligament acromio-coracoïdien*, et qui avec l'aponévrose superficielle lui fournit une gaine complète. Au-dessous d'elle, une couche de tissu cellulaire lâche, facilitant les mouvements de la tête humérale, présente constamment une grosse bourse séreuse, unique (bourse sous-deltoïdienne) ou divisée en deux loges (*sous-deltoïdienne proprement dite* et *sous-acromiale*) et pouvant normalement contenir une trentaine de grammes de liquide. Elle est souvent en relation en avant avec la *bourse sus-coracoïdienne* qui est inconstante. On peut également observer une *bourse sus-acromiale*, placée immédiatement sous la peau au-dessus de l'acromion.

Innervation. — Le deltoïde est innervé par le *nerf circonflexe*.

Action. — *Abducteur* du bras, il élève l'humérus jusqu'à l'horizontale ; il est seul *à effectuer cet important mouvement*. — La contraction individuelle des faisceaux antérieurs moyens ou postérieurs, porte horizontalement le bras en avant, en dehors en arrière.

§ 2. — Le Muscle Sous-Epineux — Infraspinatus (fig. 490).

Triangulaire et épais, il comble la fosse sous-épineuse. Il s'insère : 1° sur l'omoplate : *a*) par sa *portion supérieure*, à la face inférieure de l'épine ; *b*) par sa *portion moyenne*, la plus large, à la moitié interne de la fosse sous-épineuse ; *c*) par sa *portion inférieure*, sur l'arête oblique qui sépare la fosse sous-épineuse du bord axillaire. Ces trois portions mal délimitées, maintenues les unes contre les autres par l'*aponévrose sous-épineuse*, prennent sur elle quelques insertions ; — 2° sur la facette moyenne de la grosse tubérosité de l'humérus et sur la capsule articulaire par un épais corps charnu aplati.

Rapports. — Recouvert par la peau et l'aponévrose sous-épineuse (p. 581), trapèze en dedans, le deltoïde en dehors. — Il recouvre toute la fosse sous-épineuse, sauf en dehors, où la trame des vaisseaux et nerfs scapulaires supérieurs — ligament spino-glénoïdien, p. 137 — le sépare de l'os. Il s'applique sur la face postérieure de la capsule de l'épaule à laquelle il adhère intimement vers l'humérus. — Son bord inférieur est séparé du petit rond par une aponévrose.

Innervation. — Un *rameau du nerf sus-scapulaire* qui atteint sa face profonde après avoir contourné l'épine par la grande échancrure scapulaire.

Action. — Rotateur de l'humérus en dehors.

§ 3. — Le Muscle Petit Rond — Teres minor (fig. 490).

Muscle aplati et allongé, formant avec le précédent le groupe *Sous-épineux-petit rond.* Il s'insère : 1° par des fibres charnues à l'aire de la face postérieure de l'omoplate circonscrite par l'arête oblique et le bord axillaire : ses insertions remontent souvent jusqu'au tubercule sous-glénoïdien ;

2° Il monte obliquement en dehors pour se fixer par un tendon sur la facette postérieure de la grosse tubérosité de l'humérus.

Rapports. — Recouvert par le deltoïde ; — croisé en avant par la longue portion du triceps ; — il s'applique sur la capsule de l'épaule à laquelle il adhère intimement vers sa terminaison.

Fig. 490. — *Les muscles de l'Épaule droite et leurs nerfs ; vue postérieure. Le nerf circonflexe sortant du quadrilatère huméro-tricipital.*

Innervation. — Un *rameau du nerf circonflexe.*

Action. — Rotateur de l'humérus en dehors, congénère du précédent.

§ 4. — Le Muscle Grand Rond — Teres major (fig. 490, 491).

Muscle court, épais, quadrilatère, tordu sur son axe, sous-jacent et parallèle au précédent. Il s'insère : 1° sur l'angle inférieur de l'omoplate, la surface quadrilatère qui le surmonte et sur l'aponévrose sous-épineuse ; 2° à la lèvre interne de la coulisse bicipitale où il se termine par un tendon aplati séparé du grand dorsal par une bourse séreuse (fig. 126).

Rapports. — Recouvert à son origine scapulaire par le grand dorsal, qui contourne ensuite son bord inférieur et passe au-devant de lui ; — sa face postérieure est croisée par la longue portion du triceps qui le sépare du petit rond. Il forme le bord postérieur du creux axillaire, avec les organes duquel il est en rapport en avant.

Innervation. — Une *branche collatérale du plexus brachial.*

Action. — Congénère du grand dorsal, il porte, quand son point fixe est à l'omoplate, le bras en dedans, en arrière et en bas. Quand le point fixe est à l'humérus, il est élévateur de l'épaule.

§ 5. — Le Muscle Sus-Épineux — Supraspinatus (fig. 490).

Ce muscle épais, invariablement fixe, comble la fosse sus-épineuse. Il s'attache : 1° sur l'omoplate à la face supérieure de l'épine, à la fosse sus-épineuse et à l'*aponévrose sus-épineuse* qui le bride dans cette fosse ; — 2° Ses fibres convergent

sur un tendon qui glisse sous le ligament acromio-coracoïdien et la bourse sous-deltoïdienne et va s'attacher à la facette supérieure de la grosse tubérosité de l'humérus. Il tend à se confondre en arrière avec le tendon du sous-épineux.

Rapports. — Recouvert par le trapèze et le deltoïde ; — il s'applique, à son extrémité externe, sur la capsule de l'épaule à laquelle il finit par adhérer. Dans la fosse sus-épineuse, il cache les vaisseaux et le nerf sus-scapulaires.

Innervation. — Un *filet du nerf sus-scapulaire.*

Action. — Élévateur du bras, congénère faible du deltoïde qu'il peut suppléer très imparfaitement dans les atrophies de ce muscle.

§ 6. — Le Muscle Sous-scapulaire — Subscapularis (fig. 491, 492).

Large, penniforme, il comble toute la fosse sous-scapulaire (à l'exception de l'aire marginale réservée au grand dentelé). 1° Il s'y insère par une série de languettes fibreuses se fixant aux crêtes de cette fosse. — 2° Ses faisceaux convergent en haut et en avant, passent sous la coracoïde et se ramassent en un tendon large et épais qui s'applique sur la face antérieure de la capsule avec laquelle il se confond absolument et va s'attacher sur la petite tubérosité de l'humérus.

Fig. 491. — *Les Muscles de l'Epaule droite et leurs nerfs. Vue antérieure.*

Rapports. — En arrière, avec la fosse sous-scapulaire et l'articulation ; en avant avec le grand dentelé, le creux axillaire, la veine et l'artère axillaires, le plexus brachial, les tendons du coraco-brachial et du court biceps.

Son tendon, séparé de la coracoïde par la bourse sous-coracoïdienne (inconstante), devient intra-articulaire (*foramen ovale de Weitbrecht,* p. 144) et est tapissé par la synoviale de l'articulation de l'épaule.

Innervation. — Une *collatérale postérieure du plexus brachial.*

Action. — Rotateur de l'humérus en dedans.

Aponévroses du thorax et de l'aisselle.

Les toiles fibreuses qui entourent les muscles antéro-supérieurs du thorax continuent d'une part les aponévroses du cou, au-dessus et au-dessous de la clavicule ; elles se poursuivent d'autre part autour du membre supérieur. Elles sont disposées sur deux plans : l'un superficiel qui engaine le grand pectoral et le deltoïde ; l'autre profond qui forme les enveloppes des muscles émanés de la coracoïde et l'importante aponévrose axillaire.

a) Le Plan aponévrotique superficiel. — Il se continue en haut, au bord antérieur de la clavicule, avec l'aponévrose cervicale superficielle. Il forme : 1° au *grand pectoral,* une gaine complète dont le feuillet superficiel, bien différencié, adhère aux faisceaux musculaires ; dont le feuillet profond est mince.

2° Au *deltoïde,* une gaine complète (*aponévrose deltoïdienne*) dont le feuillet superficiel,

mince, est très adhérent au muscle entre les faisceaux duquel il envoie des prolongements ; dont le feuillet profond, épaissi partiellement autour du nerf et des vaisseaux circonflexes, est séparé du plan sous-jacent par du tissu cellulaire lâche.

b) Le Plan aponévrotique profond. — Continué avec l'aponévrose cervicale moyenne, il s'insère : en haut au bord postérieur de la clavicule, en avant à la coracoïde, en arrière au ligament acromio-coracoïdien et à l'épine de l'omoplate. En le suivant à partir du bord postérieur de la clavicule, voici ce qu'on observe :

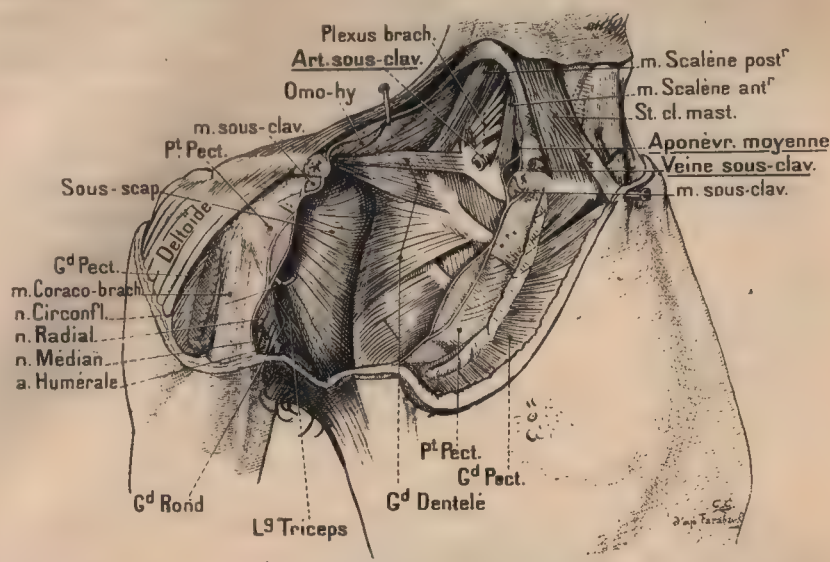

Fig. 492 (d'après une planche du Pr Farabeuf). — *Coupe sagittale des régions sus- et sous-claviculaires montrant surtout comment l'aponévrose cervicale moyenne se continue derrière, puis au-dessous de la clavicule.*

L'aponévrose cervicale superficielle a été enlevée pour laisser voir l'aponévrose moyenne. — L'aponévrose moyenne est épaisse au voisinage de la clavicule, autour de la veine sous-clavière, du sous-clavier, du petit pectoral et jusqu'au sommet de l'aisselle ; en remontant dans le cou, elle s'amincit graduellement en formant la gaine de l'omo-hyoïdien, puis au-dessus, réduite encore, se continue par une très mince toile dont l'épaisseur devient insignifiante sur les faces latérales, à la hauteur du larynx. En avant, à droite, et en haut sur la figure, on la voit recouvrant le sterno-hyoïdien et arrivant à la ligne médiane. — Son épaisseur a été un peu exagérée pour montrer de quelle façon elle descend sous la clavicule.

1. La *gaine du sous-clavier*, résistante, tendue, est, en avant, renforcée par la membrane costo-coracoïdienne ; — en dedans, elle se continue sur les vaisseaux axillaires, puis directement sur la paroi thoracique ; — en bas, — *aponévrose clavi-pectorale* — elle se dédouble à nouveau pour former la *gaine du petit pectoral* ; — 2. du sommet de la coracoïde, part l'aponévrose axillaire ; — 3. du ligament acromio-coracoïdien, descend une lame fibreuse, que Gerdy appelait lame profonde du deltoïde, qui recouvre l'extrémité supérieure de l'humérus et se dédouble en avant pour engainer le court biceps et le coraco-brachial ; — 4. de l'épine de l'omoplate enfin, partent les résistantes aponévroses qui maintiennent dans leur fosse le sus-épineux d'une part (*aponévrose sus-épineuse*), le sous-épineux et le petit rond d'autre part (*aponévrose sous-épineuse*).

Creux sous-claviculaire.

Ce *triangle clavi-pectoral* s'étend de la clavicule au petit pectoral ; du sternum à la coracoïde. On peut lui considérer : 1. une *paroi antérieure*, dont les trois plans superposés sont : α) la peau (vaisseaux acromio-thoraciques, nerfs sus-claviculaire et sus-acromial) ; β) le grand pectoral, la *pars clavicularis* du deltoïde, séparés par l'espace delto-pectoral

(veine céphalique perforante) ; γ) le sous-clavier et l'aponévrose clavi-pectorale ; — 2. une *paroi inférieure*, bord supérieur du petit pectoral ; — 3. une *paroi supérieure*, m. sous-clavier dans sa solide gaine ; — 4. un *bord interne*, le sternum ; — 5. un *fond*, 1re, 2e côtes, 1er espace, partie supérieure du grand dentelé ; — 6. un *sommet*, la coracoïde, jonction des parois supérieure et inférieure.

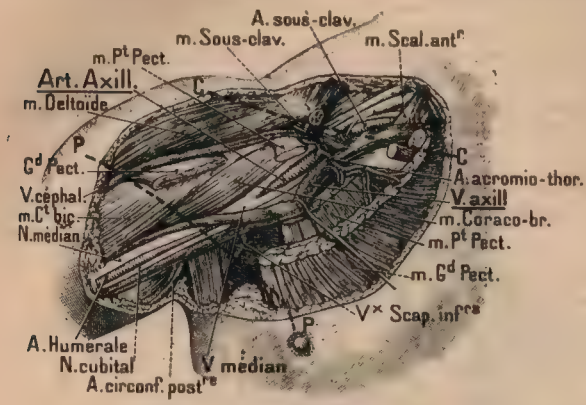

Fig. 493 (Richet). — *Le Creux Axillaire droit.*

(La paroi antérieure du creux de l'aisselle a été enlevée pour laisser voir les parties profondes.) — L'artère axillaire s'étend du bord inférieur de la clavicule — *CC* — au bord inférieur du grand pectoral — *PP* —.

Contenu du creux sous-clavier. — De dedans en dehors : veine, artère axillaires, plexus brachial, *en contact immédiat* (Tillaud); les deux nerfs pectoraux, un ou deux ganglions sous-claviers.

Creux de l'aisselle. Il a la forme d'une pyramide triangulaire oblique en bas et en dehors. 1. Sa *paroi antérieure* est formée

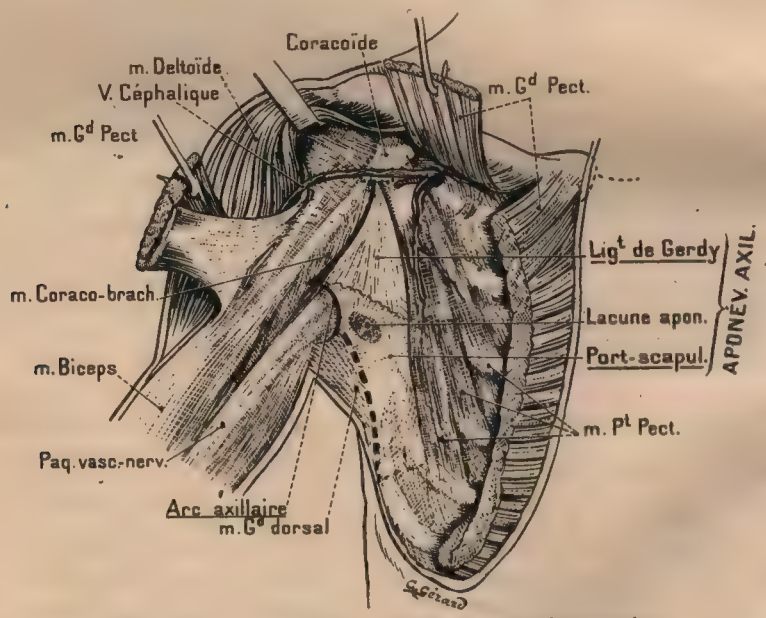

Fig. 494. — *L'Aponévrose Axillaire avec ses deux portions.*

Elle se continue en dedans sur le petit pectoral, en dehors sur le coraco-brachial. — Sur le dessin, tous les muscles (sauf le grand pectoral et le deltoïde) sont sous leurs aponévroses. — Le bras est légèrement en abduction et en rotation externe.

par les muscles pectoraux ; — 2. sa *paroi postérieure* par le grand rond, le grand dorsal et le sous-scapulaire ; — 3. sa *paroi interne* par le grand dentelé ; — 4. le *bord externe*

répond à la coulisse bicipitale et à ses muscles, y compris la longue portion du biceps ; — 5. la *base* de l'aisselle répond à la peau ; — 6. le *sommet*, supérieur et interne, est limité par le premier espace intercostal, la clavicule et le bord supérieur du sous-scapulaire.

Contenu du creux axillaire. — Il contient la partie supérieure des muscles coraco-brachial et court biceps ; les vaisseaux axillaires, artère et veine ; les lymphatiques et les ganglions axillaires.

Il est fermé par l'*aponévrose axillaire.*]

Aponévrose axillaire.

C'est le fascia profond qui descend de l'apophyse coracoïde vers l'aisselle et la face latérale du thorax sous forme d'un rectangle fibreux, déprimé en voûte dans le creux de l'aisselle, suivant en bas la convexité du thorax. Elle répond : par son bord supérieur au coraco-brachial ; par son bord interne au bord externe du petit pectoral ; par son bord externe au bord axillaire de l'omoplate ; son bord inférieur qui unit le petit pectoral à l'angle inférieur de l'omoplate s'insère à la peau, déterminant ainsi le creux spécial à la région.

C'est à son angle externe que se trouve, soit le « *muscle axillaire,* né de la face antérieure du tendon grand dorsal et donnant un tendon plat qui croise les vaisseaux et les nerfs de l'aisselle ainsi que le muscle repère coraco-huméral pour aller s'appliquer à la face profonde du tendon grand pectoral », soit « plus communément un simple *arc axillaire* fibreux » (Farabeuf). Cette arcade limite l'orifice de communication qui livre passage aux vaisseaux et aux nerfs se portant de l'aisselle vers le bras : relativement profonde, elle est recouverte par l'aponévrose brachiale qui se prolonge entre le grand dorsal et le grand pectoral pour monter s'insérer sur l'aponévrose axillaire.



Fig. 495 (Charpy et Soulié). — *L'Aponévrose Axillaire.*

Le trait renforcé qui l'indique, montre qu'elle est en partie profonde et sous-musculaire et qu'elle s'insère à l'omoplate. — Coupe horizontale de l'aisselle droite passant un peu au-dessus de l'angle inférieur de l'omoplate.

L'aponévrose axillaire se compose de deux portions : *a*) *une portion supérieure* ou *coracoïdienne* ; *b*) *une portion inférieure* ou *scapulaire.*

1° La *portion supérieure,* ligament suspenseur de Gerdy, éventail fibreux à sommet supérieur, comble l'espace triangulaire qui sépare le petit pectoral du coraco-brachial. D'épaisseur variable, mais le plus souvent lame fibreuse, nacrée, dense, solide, très facile à identifier et à disséquer, elle est située dans le plan vertico-transversal. *Son bord interne* fait suite à la gaine du petit pectoral ; *son bord externe* se fixe : *a*) sur la portion du fascia brachial qui engaine le coraco-brachial et le court biceps ; *b*) sur la lame postérieure du tendon du grand pectoral. *Sa base* s'insère dans le derme même de la peau du creux de l'aisselle, déterminant extérieurement la formation *du sillon de Gerdy* (Charpy et Soulié), postérieur et parallèle au bord inférieur du grand pectoral.

Par sa face postérieure, le ligament suspenseur adhère intimement à la gaine de la veine axillaire.

2° *La portion inférieure* ou *scapulaire* continue en apparence la précédente. « Sa forme est celle d'un trapèze. Son bord supérieur se continue avec le bord inférieur du ligament de Gerdy... son bord inférieur arrondi s'étend de l'extrémité inférieure du petit pectoral à l'angle inférieur de l'omoplate ; le bord interne répond au bord externe du petit pectoral ; le bord externe se fixe sur le bord axillaire de l'omoplate » (Charpy et Soulié).

C. — MUSCLES DU BRAS

§ 1. — Le Muscle Biceps Brachial (fig. 496, 498).

Saillant à la face antérieure du bras, le **quadrigeminus brachii** est formé par deux chefs indépendants en haut, réunis en bas.

A. — **La longue portion.** — Le **long biceps** s'insère au tubercule sus-glénoïdien de l'omoplate ainsi qu'en avant et en arrière, sur le bourrelet glénoïdien dont il forme la majeure partie (fig. 128). Son tendon arrondi traverse l'articulation de l'épaule, glisse dans la gouttière bicipitale de l'humérus au-dessous du tendon du grand pectoral à la face profonde duquel il est uni par sa gaine. Un peu plus bas, le tendon se continue par une masse charnue qui rejoint la courte portion vers le milieu du bras.

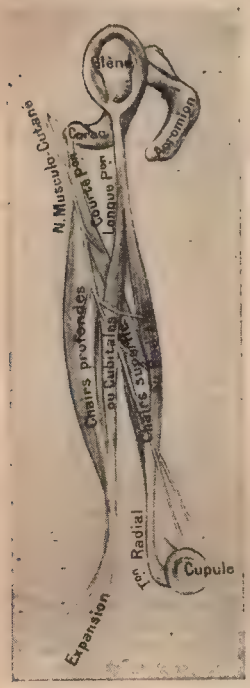

Fig. 496 (Macalister, modifiée). — *Dissection des chairs du Biceps, face profonde.*

B. — **La courte portion.** — Le **court biceps** s'attache à la coracoïde par un tendon confondu avec celui du coraco-brachial ; les fibres charnues qui lui font suite rejoignent celles de la longue portion au-devant du brachial antérieur (Le biceps peut anormalement posséder un *troisième chef*, prenant insertion directe sur l'humérus.)

A. B. — Les *deux portions réunies* s'insèrent : *a*) par un fort tendon à la tubérosité bicipitale du radius (bourse séreuse) ; *b*) par une forte aponévrose — **expansion aponévrotique** — oblique en bas et en dedans, sur la partie supérieure et interne de l'aponévrose antibrachiale.

Rapports. — Le rapport principal est celui de la face interne : l'artère humérale et le nerf médian la côtoient servilement dans les 2/3 inférieurs du bras ; le biceps n'est séparé de ces organes que par sa gaine aponévrotique.

Les autres rapports sont : 1° Au bras. — *En avant et en haut*, le deltoïde et le grand pectoral ; — *en avant*, l'aponévrose et la peau ; — *en arrière*, le brachial antérieur et le nerf musculo-cutané ; — *en dedans et en haut*, le coraco-brachial ; — *en dehors*, l'aponévrose, la veine céphalique et la peau.

2° Au niveau du coude. — Le tendon radial est profond et *côtoyé* en dedans *par l'artère humérale.* — L'expansion aponévrotique reste superficielle : sa face antérieure est croisée obliquement par la veine basilique et le nerf brachial cutané interne ; sa face profonde recouvre de dehors en dedans : le tendon du biceps lui-même, l'*artère humérale* (rapport principal), le nerf médian qui a abandonné son artère satellite, les muscles épitrochléens.

Innervation. — Deux *rameaux du musculo-cutané*, un pour chaque chef, pénètrent le muscle par sa face profonde.

Action. — Fléchisseur, mais surtout supinateur quand l'avant-bras est en pronation. Le biceps étant avant tout supinateur, je mentionne mais sans l'accepter une de ses désignations latines : flexor antebrachii longus. Fléchisseur de l'avant-bras sur le bras quand l'avant-bras est en supination. Quand l'avant-bras est fixé, il devient fléchisseur du bras sur l'avant-bras et de l'omoplate sur le bras (action de grimper).

§ 2. — Le Muscle Brachial Antérieur — Flexor antebrachii brevis.

Ce muscle épais, vigoureux (fig. 497), s'insère : 1° sur la moitié inférieure

de la face antérieure de l'humérus. Il descend aù-devant de l'articulation du coude à la capsule duquel il adhère assez lâchement. — 2° Il va se fixer sur une hauteur de 15 millimètres environ à la face inférieure de l'apophyse coronoïde du cubitus, et à son tubercule interne.

Rapports. — ÉTALÉ AU-DESSOUS du biceps et du nerf musculo-cutané; RECOUVRANT complètement l'extrémité inférieure de l'humérus, il remonte en dehors jusqu'à la lèvre antérieure du V deltoïdien, s'étend en dedans jusqu'à l'insertion du coraco-brachial et l'aponévrose intermusculaire interne. — EN DEHORS, il est côtoyé par le long supinateur avec le bord interne duquel il limite une gouttière dans laquelle descendent le nerf radial et l'artère humérale profonde. — EN DEDANS ET EN AVANT, il est longé par l'artère humérale, les veines humérales et le nerf médian.

Innervation. — Le nerf du brachial antérieur naît *du musculo-cutané*, et se divise en plusieurs rameaux dont l'un descend profondément jusque vers l'insertion cubitale.

Action. — Fléchisseur énergique de l'avant-bras sur le bras.



FIG. 497. — *Le Muscle Brachial antérieur* B. A. — (bras droit).

§ 3. — **Le Muscle Coraco-Brachial — Coraco-brachialis** (fig. 498).

Intimement uni et confondu en haut avec le court biceps, 1° il s'insère avec lui au versant interne du sommet de la coracoïde. Il descend vers la face interne de l'humérus pour se fixer, 2° sur son tiers moyen au-devant de la ligne d'attache de la cloison intermusculaire interne.

Un trousseau fibreux qui passe sur le tendon du grand dorsal relie le petit trochanter à cette insertion humérale (*arcade de Struthers*).

A sa partie moyenne, le **muscle perforé de Cassérius** se divise en deux portions entre lesquelles passe le nerf musculo-cutané.



FIG. 498. — *Les muscles du Bras droit, face antérieure.*

Rapports. — Le RAPPORT PRINCIPAL *est celui de son bord interne et postérieur* qui recouvre la gaine vasculo-nerveuse contenant d'avant en arrière : le nerf médian, l'*artère axillaire*, la veine axillaire qui est plus interne, le nerf cubital. — RECOUVERT par le deltoïde, le grand pectoral et le court biceps ; — il RECOUVRE

le sous-scapulaire, le grand dorsal et le grand rond. — Sa gaine très mince est rattachée en dedans au ligament suspenseur de l'aisselle.

Innervation. — *Un rameau du musculo-cutané* pénètre le muscle par son bord interne.
Action. — Adducteur du bras : congénère des portions claviculaires du deltoïde et du grand pectoral, il porte le bras en avant et en dedans.

§ 4. — Le Muscle Triceps brachial — Extensor lacerti.

Seul muscle postérieur du bras, comblant à lui seul sa loge postérieure, seul extenseur de l'avant-bras sur le bras, il est formé en haut de trois chefs, — *longue portion, vaste externe; vaste interne,* — condensés en bas sur un fort tendon commun allant s'insérer à l'olécrâne. — La longue portion et le vaste externe sont supérieurs et superficiels ; le vaste interne inférieur et profond.

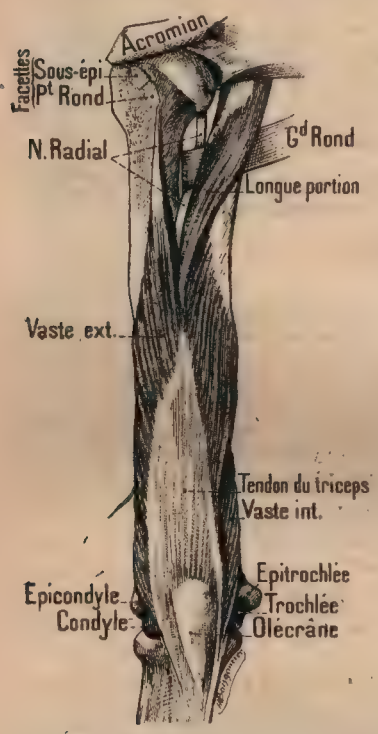

Fig. 499 (Farabeuf). — *Le Muscle Triceps brachial gauche.*

A. — **La longue portion. — Le Long Triceps ou chef moyen** s'attache à la partie haute du tubercule sous-glénoïdien, à la capsule de l'épaule et au bord axillaire de l'omoplate par un tendon épais renforcé en arrière par des fibres musculaires. — Il descend entre le petit rond qui est en arrière et le grand rond qui le croise en avant ; vers la face postérieure du bras, il se continue par un large tendon aplati, s'insérant à la face supérieure de l'olécrâne, renforcé en dehors par le vaste externe et profondément par le vaste interne.

Le bord inférieur du petit rond est séparé du bord supérieur du grand rond par un triangle à base humérale, coupé de haut en bas par la longue portion, qui descend parallèlement à l'humérus *lorsque le bras pend le long du corps.* L'espace circonscrit en haut par l'os et les trois muscles (fig. 490), est appelé *quadrilatère de Riolan, de Velpeau ou huméro-tricipital* ; c'est par lui que le nerf circonflexe et les vaisseaux circonflexes postérieurs quittent l'aisselle pour gagner la face profonde du deltoïde.

B. — **Le Muscle Vaste Externe.** — Il s'attache : en dehors le long de la ligne postéro-externe qui s'étend de la facette d'insertion du petit rond jusqu'à la lèvre supérieure de la gouttière radiale, et sur la cloison intermusculaire externe ; ses origines tendineuses forment avec celle-ci, au-dessus de la gouttière radiale, une arcade fibreuse sous laquelle passe le nerf radial. En dedans, les fibres musculaires vont se confondre avec la longue portion en s'attachant à la partie profonde du tendon commun, dont elles constituent l'expansion latérale externe.

C. — **Le Muscle Vaste Interne.** — Il s'insère à la portion de la face postérieure de l'humérus sous-jacente à la gouttière radiale ; à la moitié inférieure du *bord*

EXTERNE de l'humérus et à la *cloison intermusculaire* EXTERNE ; à la moitié inférieure du bord interne et à la cloison intermusculaire interne. Le plus grand nombre de ses fibres passent obliquement sur la face profonde du tendon ; quelques-unes se rendent directement sur la face interne de l'olécrâne.

A. B. C. — Le **Tendon d'insertion inférieure** se fixe sur une crête transversale située à un centimètre derrière le bec de l'olécrâne.

Rapports. — Le RAPPORT PRINCIPAL *est celui de sa face profonde* avec la gouttière radiale — nerf radial et artère humérale profonde. — Recouvert en haut par le deltoïde, en arrière par la peau et l'aponévrose, le triceps recouvre l'humérus. Débordant en bas, à droite et à gauche, il est séparé des expansions latérales du brachial antérieur par les cloisons intermusculaires. Son insertion olécrânienne est séparée de la peau par la *bourse séreuse olécrânienne*.

Innervation. — Issus du radial, les nerfs principaux, destinés à chaque portion, se divisent en plusieurs rameaux ; le nerf du vaste interne se poursuit sous ce muscle jusqu'à l'anconé dans lequel il se termine (fig. 501).

Action. — Extenseur énergique de l'avant-bras sur le bras.

Aponévrose brachiale.

Un manchon fibreux, épais dans ses 3/4 inférieurs, plus mince en haut, dense en arrière, inséré aux bords externe et interne de l'os par les CLOISONS INTERMUSCULAIRES EXTERNE et INTERNE, divise tout le bras en : une *loge postérieure* (occupée par le seul triceps) et une *loge antérieure*, qui ne communiquent que par les orifices de passage des vaisseaux et des nerfs.

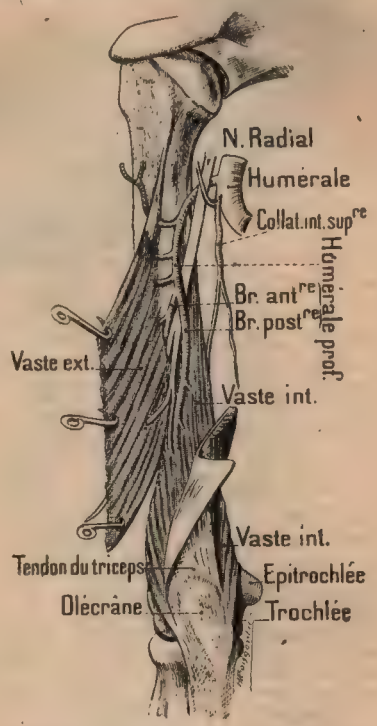

FIG. 500 (FARABEUF). — *Le Muscle Triceps brachial. Vaste Externe désinséré en dedans et réfléchi en dehors.*

Des expansions forment aux muscles antérieurs, surtout au biceps et au paquet vasculo-nerveux, des gaines complètes, indiscontinues.

En bas, l'aponévrose se poursuit sans interruption sur celle de l'avant-bras.

D. — MUSCLES DE L'AVANT-BRAS

Au nombre de 20, ils sont répartis en trois régions : postérieure, latérale externe, antérieure.

I. — Groupe de la face postérieure de l'avant-bras.

Il comprend 8 muscles, EXTENSEURS ; 4 superficiels (anconé, cubital postérieur, extenseur du petit doigt, extenseur commun des doigts) ; 4 profonds (long abducteur du pouce, court et long extenseurs du pouce, extenseur propre de l'index. — **Tous sont innervés par le radial.**

§ 1. — Le Muscle Anconé. — Anconæus (fig. 501, 502, 503).

Petit muscle, situé à la partie postéro-supérieure de la région externe du coude, en éventail à sommet supérieur s'étendant : 1° de la partie postéro-supérieure et de la pointe de l'épicondyle à : 2° la surface triangulaire du tiers ou du quart supérieur de la face postérieure du cubitus.

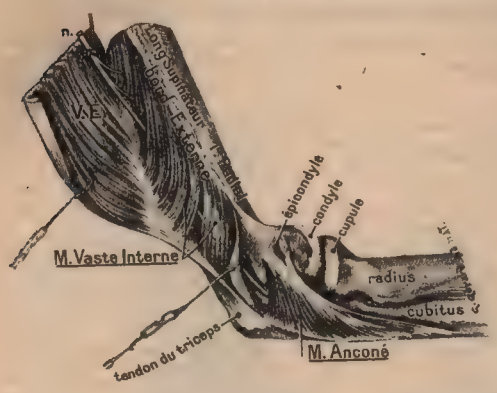

Fig. 501. — *Les Muscles Vaste Interne et Anconé ; le nerf du vaste interne et de l'anconé.* (coude droit, partie externe. Le long supinateur et le premier radial coupés au ras de leurs insertions, tous les autres muscles enlevés et ruginés).

Rapports. — En avant, avec la capsule du coude et le court supinateur ; — en arrière, avec l'aponévrose antibrachiale qui lui adhère intimement dans la flexion ; — par son bord supérieur, en contact intime avec le vaste interne du triceps souvent confondu avec lui ; en relation par son bord inférieur avec le cubital postérieur.

Innervation. — Branche du radial : *nerf du vaste interne et de l'anconé.*

Action. — Extenseur de l'avant-bras sur le bras.

§ 2. — Le Muscle Cubital Postérieur. — Cubitalis épicondyloïdeus.

Muscle long (fig. 505), inséré : 1° en haut par une série de fibres tendineuses à la partie postéro-inférieure de l'épicondyle ; à la gaine de l'extenseur commun des doigts ; à celle du court supinateur et aux 3/4 supérieurs de la lèvre interne de la crête du cubitus.

— Il descend maintenu derrière le cubitus par son aponévrose, se ramasse en un tendon qui s'engage derrière la tête du cubitus, dans la 6e gouttière dorsale du carpe (6, fig. 503). 2° Il se fixe sur l'extrémité supérieure du 5e métacarpien.

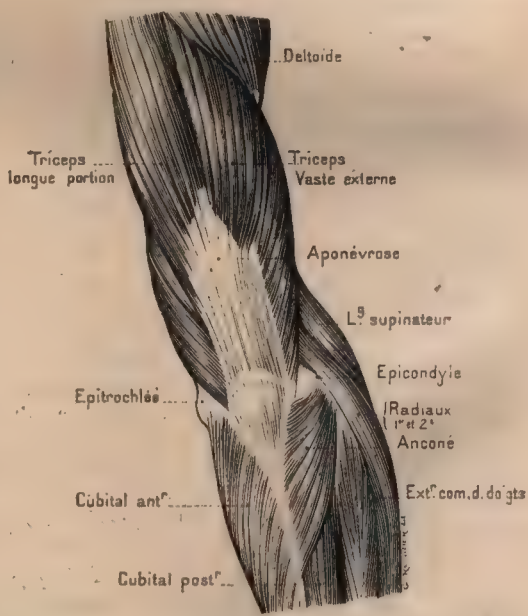

Fig. 502. — *Les Muscles de la face postérieure du Bras et du Coude.*

Rapports. — Recouvert par l'aponévrose et la peau ; recouvrant le court supinateur, il est longé en dehors par l'extenseur propre du petit doigt.

Innervation. — Trois rameaux de la *branche profonde du radial.*
Action. — Extenseur et adducteur de la main (*extensor carpi ulnaris*).

§ 3. — Le Muscle Extenseur Propre du petit doigt.

Long, grêle, l'**extensor minimi digiti** descend entre le cubital postérieur et l'extenseur commun. 1° *En haut,* il s'insère sur la gaine de ce dernier muscle qui remonte jusqu'à l'épicondyle et lui fournit sa gaine propre : *en bas,* il s'engage avec lui derrière la 5e gouttière dorsale du carpe, dans une coulisse dépendant du ligament annulaire dorsal (5, fig. 503). — 2° Il se termine par deux faisceaux fibreux : l'un rejoint le tendon auriculaire de l'extenseur commun ; l'autre se jette sur l'aponévrose dorsale du petit doigt.

Innervation. — Un *filet du nerf radial.*
Action. — Extenseur de la première phalange du petit doigt.

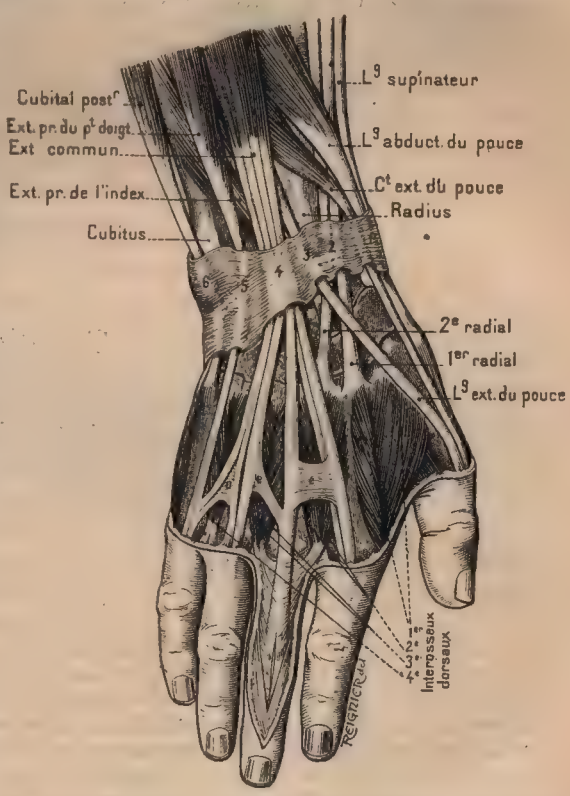

Fig. 503 (Dagron). — *Les Tendons Extenseurs du poignet et des doigts. — Les Interosseux dorsaux.*

Les six coulisses dorsales du carpe (*1. 2. 3. 4. 5. 6.*) sont nettement indiquées ; — *e. e. e.* Expansions reliant les tendons extenseurs.

§ 4. — Le Muscle Extenseur Commun des doigts (fig. 502 et 507).

En haut, confondu avec l'extenseur propre du petit doigt, le cubital postérieur et le second radial externe, l'**extensor phalangum cubitalis** s'insère : 1° sur la partie tout inférieure de l'épicondyle, l'aponévrose antibrachiale et sur les cloisons qu'elle envoie entre les quatre muscles contigus.

Son corps charnu, aplati, descend, se divise en 4 faisceaux terminés par des tendons glissant les uns contre les autres, derrière la 4e gouttière dorsale du carpe, dans une coulisse ostéo-fibreuse dépendant du ligament annulaire dorsal.

2° Sur le dos de la main, les 4 tendons divergent pour atteindre leur doigt respectif. a) *Derrière les articulations métacarpo-phalangiennes,* chaque tendon s'arrondit au milieu et s'épanouit latéralement sur l'*aponévrose dorsale du doigt* qui se porte sur les côtés de l'articulation pour se confondre avec les ligaments dorsaux du métacarpe (p. 171); b) *sur le dos de la 1re phalange,* cette aponévrose est renforcée par les tendons obliquement descendants des lombricaux et des interos-

seux qui viennent s'y insérer ; c) *derrière l'articulation phalango-phalangienne*, la lame aponévrotique se divise en trois languettes plates : α) la moyenne se fixe à l'extrémité postérieure du dos de la 2e phalange ; β) les deux latérales, sous-jacentes aux expansions des interosseux, forment une boutonnière allongée dont les deux lèvres se rejoignent près de l'articulation phalangino-phalangettienne, pour se fixer à l'extrémité supérieure de la phalange unguéale.

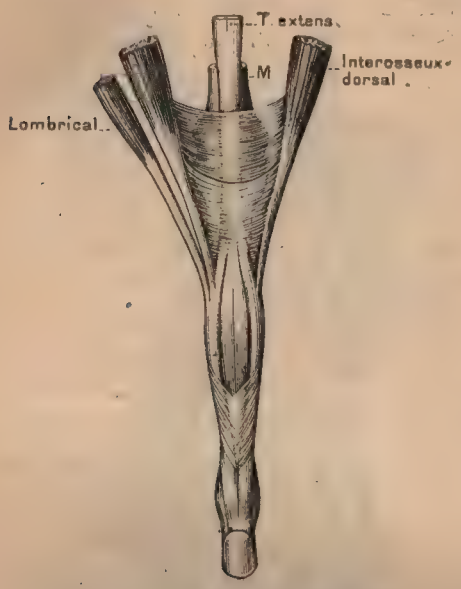

Fig. 504. — *La Face dorsale du médius* M ; — *le Tendon Extenseur et ses annexes : Lombrical et Interosseux.*

Rapports. — 1° A L'AVANT-BRAS, il est superficiel, *recouvert* par la peau et l'aponévrose. Il *recouvre* le court supinateur et les muscles postérieurs profonds de l'avant-bras : long abducteur, court extenseur et long extenseur du pouce, extenseur propre de l'index. — 2° Sa COULISSE CARPIENNE (4, fig. 503) lui est commune avec celle de ce dernier muscle. Près des doigts, les tendons sont unis les uns aux autres par des lamelles transversales qui limitent leur écartement.

Innervation. — Rameaux de la *branche profonde du nerf radial.*

Action. — Extenseur des deux dernières phalanges sur les premières phalanges et des premières phalanges sur les métacarpiens. Extenseur (faible) de la main sur l'avant-bras.

Les 4 muscles postérieurs et profonds, le *long abducteur du pouce*, le *court extenseur du pouce*, le *long extenseur du pouce* et l'*extenseur propre de l'index* s'insèrent les uns au-dessous des autres, par une MASSE MUSCULAIRE COMMUNE ; 1° sur la portion de la face postérieure du cubitus comprise entre le bord interosseux et la lèvre externe de la crête cubitale ; 2° sur la face postérieure du ligament interosseux.

§ 5. — Le Muscle Long Abducteur du pouce (fig. 503, 505).

Le plus élevé des 4 muscles, l'**abductor pollicis longus** s'insère, outre ses attaches à la masse commune, 1° sur *la corde oblique postérieure de l'avant-bras* (p. 152), sur la gaine du cubital postérieur et sur la face postérieure du radius. — Descendant vers le pouce, en bas, en avant et en dehors, il passe derrière la styloïde du radius, en compagnie du court extenseur, sur les tendons des radiaux et du long supinateur, traverse (seul, soit avec le court extenseur) une coulisse de dédoublement du ligament annulaire postérieur (*première gouttière dorsale du carpe*) et 2° va se fixer au tubercule externe de la base du premier métacarpien et au trapèze.

Rapports. — 1° A L'AVANT-BRAS : recouvert par l'extenseur commun des doigts, il recouvre les os et la membrane interosseuse. — 2° AU POIGNET, il forme avec le court extenseur le bord externe de la tabatière anatomique (fig. 526).

Innervation. — *Un long rameau de la branche profonde du nerf radial.*
Action. — Il porte le premier métacarpien en dehors et en arrière.

§ 6. — **Le Muscle Court Extenseur du pouce** (fig. 503, 505, 507).

Le second des 4 muscles, l'**extensor pollicis brevis** 1° outre ses attaches à la masse commune, parallèlement au précédent, s'insère par une petite expansion sur le radius. Il accompagne le long abducteur dans la première gouttière sous le ligament dorsal du carpe et, 2° va s'insérer à la base de la première phalange du pouce.

Innervation. — *Un filet de la branche profonde du radial.*
Action. — Il étend la première phalange du pouce sur le métacarpien.

§ 7. — **Le Muscle Long Extenseur du pouce** (fig. 505, 507).

Le troisième des 4 muscles, l'**extensor pollicis longus** 1° outre ses attaches

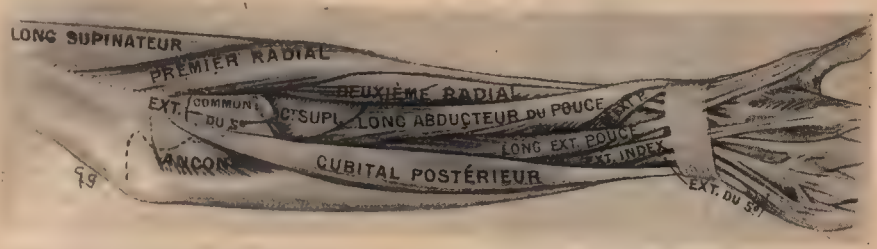

Fig. 505. — *Les muscles postérieurs et externes de l'avant-bras droit* (la plus grande partie de l'extenseur commun et de l'extenseur du 5e a été enlevée).

à la masse commune, s'insère assez haut au-dessous et en dedans du long abducteur et sur la gaine de l'extenseur propre du petit doigt, passe dans la coulisse (*troisième gouttière dorsale du carpe*) placée en dedans du tubercule dorsal du carpe, glisse sur le dos du poignet et du pouce ; 2° il va s'attacher à la base de la phalange unguéale.

Au poignet, son tendon saillant sous l'aponévrose et la peau forme le bord interne de la tabatière anatomique.

Innervation. — *Un long filet de la branche profonde du nerf radial.*
Action. — Extenseur de la seconde phalange du pouce sur la première, de la première sur le métacarpien.

Tabatière anatomique. — Dépression plus ou moins marquée, bien nette quand le pouce est en extrême extension. Limitée en dedans par le tendon long extenseur du pouce, en dehors par les tendons court extenseur et long abducteur du pouce, elle est traversée — obliquement de haut en bas et d'avant en arrière — par l'artère radiale, recouverte par deux aponévroses et la peau, reposant sur l'os trapèze (fig. 526).

§ 8. — **Le Muscle Extenseur Propre de l'index** (fig. 505).

L'**extensor indicis proprius** 1° s'insère à la masse commune. Il passe dans une coulisse ostéo-fibreuse, *4e gouttière dorsale du carpe*, glisse sur le dos de la

main entre les tendons de l'extenseur commun destinés au médius et à l'index et, 2° va se confondre avec ce dernier à la base de l'index.

Innervation. — Un *filet de la branche profonde du radial.*
Action. — Extenseur de la première phalange de l'index sur son métacarpien.

II. — *Groupe de la face latérale externe de l'avant-bras.*

4 muscles : *long supinateur, court supinateur, premier radial externe, second radial externe.* **Tous sont innervés par le radial.**

§ 9. — Le Muscle Long Supinateur. — Brachio-radialis.

Superficiel et externe, ce muscle long (fig. 506, 507) naît 1° de la portion du bord externe de l'humérus étendue à partir de la gouttière radiale jusqu'à deux centimètres au-dessus de l'épicondyle, par des fibres charnues qui se continuent sur un gros faisceau musculaire formant le relief externe du coude (fig. 509). Vers le tiers moyen de l'avant-bras apparaît, émanant de la face profonde, un fort tendon qui s'amincit, en descendant en dehors du tendon grand palmaire, et, 2° va s'insérer à la partie antéro-externe de la styloïde du radius et sur le rebord qui limite en avant la première gouttière dorsale du carpe.

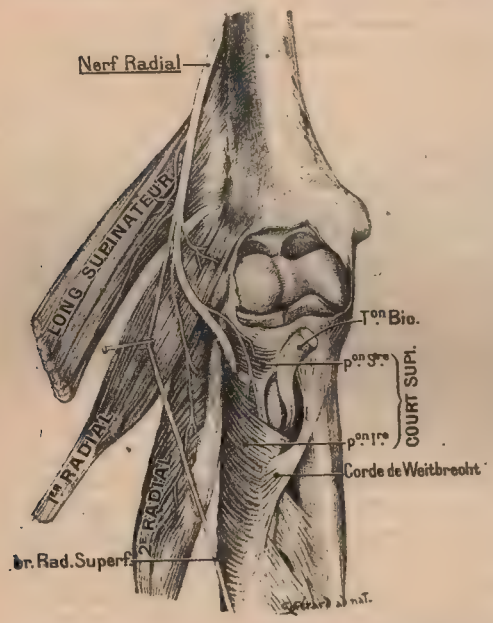

Fig. 506. — *Insertions humérales et Innervation des muscles Long supinateur, Premier radial externe et Second radial externe. — Le Court supinateur et son nerf.*

Rapports. — Recouvert par la peau, entouré d'une gaine complète. Les rapports principaux sont : 1° au coude, le sillon interne qui côtoie le brachial antérieur et dans lequel passent le nerf radial et l'artère humérale profonde ; 2° à l'avant-bras, la ligne de son bord interne qui suit exactement et recouvre l'artère radiale dont il est satellite (fig. 525).

Innervation. — *Deux ou trois filets du radial* qui pénètrent le muscle au-dessous de l'épicondyle (fig. 506).

Action. — Le long supinateur n'a pas d'action de supination ; il est *avant tout* fléchisseur de l'avant-bras sur le bras et pronateur quand l'avant-bras est en supination.

§ 10. — Le Muscle Premier Radial externe ou long radial (fig. 507).

Muscle long, superficiel, postéro-externe, fusiforme, l'**extensor metacarpi**

radialis longus 1° s'insère : en haut sur les 2 ou 3 centimètres inférieurs du bord externe de l'humérus (entre l'épicondyle et le long supinateur) et sur la cloison intermusculaire externe par des fibres musculaires, condensées en un faisceau de volume appréciable. Il descend au-dessous du long supinateur, puis derrière lui ; le long tendon qui continue son corps charnu est parallèle à celui du second radial externe qu'il recouvre ; au poignet il passe dans la *seconde gouttière dorsale du carpe* croisé par le tendon du long extenseur du pouce. 2° Il va s'attacher au tubercule postérieur de la base du second métacarpien (fig. 152).

Innervation. — *Deux ou trois filets de la branche antérieure du radial* le pénètrent au niveau de l'épicondyle (fig. 506).

Action. — Extenseur et abducteur de la main sur l'avant-bras.

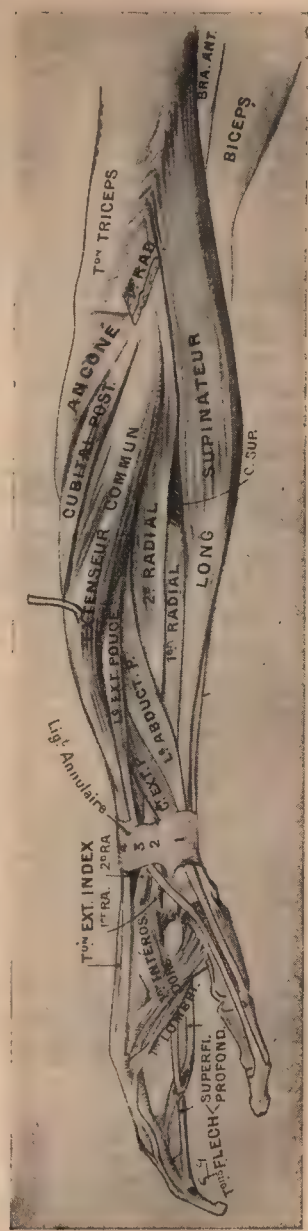

Fig. 507. — *Les Muscles de la région externe de l'avant-bras droit.*

§ 11. — **Le Muscle Second Radial externe ou court radial.**

Plus épais que le précédent et plus court, l'**extensor metacarpi radialis brevis** 1° s'attache à la face antérieure de l'épicondyle, sur le ligament latéral externe de l'articulation du coude, sur la cloison intermusculaire qui le sépare de l'extenseur commun. — Il recouvre le court supinateur, le tendon du rond pronateur. Le tendon qui lui fait suite descend sous le long radial, est croisé en arrière par les tendons long abducteur, court et long extenseurs du pouce, passe dans la *seconde gouttière dorsale du carpe.* 2° Il va s'attacher à la styloïde du troisième métacarpien (fig. 152). Dans la seconde gouttière du carpe, les deux tendons des radiaux glissent dans une coulisse commune (2, fig. 503).

Innervation. — *Deux filets de la branche antérieure du radial* pénètrent en haut le muscle par sa face profonde.

Action. — Extenseur principal de la main sur l'avant-bras.

§ 12. — **Le Muscle Court Supinateur. — Supinator** (fig. 135, 137, 506).

Ce muscle profond cravate la partie externe de l'articulation du coude. Il s'insère : 1° à la partie postérieure de l'épicondyle, sur le ligament latéral externe et le ligament annulaire (**chef épicondylien**) ; sur la portion triangulaire de la

face postérieure du cubitus sous-jacente à la crête supinatrice et à la petite cavité sigmoïde du cubitus **(portion cubitale ou inférieure)**. Ses fibres dirigées en avant et en bas s'enroulent sur l'extrémité supérieure du corps du radius et s'insèrent : 2° sur les faces postérieure, externe (faisceaux profonds) et antérieure (faisceaux superficiels) de l'os à la hauteur et un peu au-dessous de la tubérosité bicipitale. — Quelques fibres, embrassant le ligament latéral externe et son faisceau antérieur, s'enroulent au-dessus de la tubérosité bicipitale. Cette **portion supérieure** reçoit un ramuscule spécial (fig. 506).

Rapports. — Il embrasse le tiers supérieur du radius entre les deux lignes obliques de cet os. Il EST RECOUVERT par l'extenseur commun des doigts, l'extenseur propre du petit doigt, le cubital postérieur et le deuxième radial externe. Les deux faisceaux, superficiel et profond, sont séparés par *le passage de la branche profonde du radial* (*rapport principal;* — fig. 135).

Innervation. — Un *filet issu de la branche profonde du radial*, se divisant en plusieurs rameaux, le premier étant destiné à la portion supérieure du muscle.

Action. — Supinateur énergique, congénère du biceps brachial.

III. — Groupe de la face antérieure de l'avant-bras.

Il comprend 8 muscles, dont 7 FLÉCHISSEURS : 4 superficiels (rond pronateur, grand et petit palmaires, cubital antérieur) ; 3 profonds (fléchisseur sublime, fléchisseur profond, long fléchisseur du pouce), et le carré pronateur.

Ils **sont innervés par le médian** (à l'exception du *cubital antérieur* et des *deux chefs internes* du *fléchisseur profond*, innervés **par le cubital**).

De la face antérieure de l'épitrochlée où ils naissent par une masse commune maintenus par une solide aponévrose, les quatre muscles superficiels s'épanouissent en divergeant légèrement ; le cubital antérieur restant parallèle au cubitus, le rond pronateur atteignant le radius ; entre eux, les palmaires descendent directement vers le poignet.

§ 13. — Le Muscle Rond Pronateur. — Pronator teres (fig. 509).

1° Ses *insertions supérieures* se font : *a*) superficiellement : α) à la face antérieure de l'épitrochlée ; β) sur la cloison intermusculaire interne ; γ) sur l'aponévrose antibrachiale et l'expansion qui glisse entre le rond pronateur et le grand palmaire ; *b*) profondément, sur la face interne de l'apophyse coronoïde. Le muscle épais et aplati se compose ainsi de **deux chefs, épitrochléen** et **coronoïdien**, entre lesquels passe le nerf médian. Ils se dirigent obliquement en bas et en dehors vers le radius et s'épanouissent sur un tendon plat qui, 2° se fixe sur les rugosités que présente la face externe du radius à sa partie moyenne.

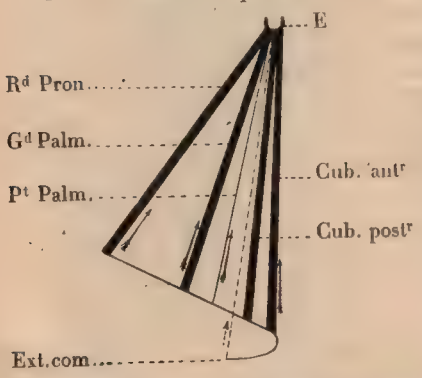

FIG. 508 (DAGRON). — *Schéma de la disposition radiée des muscles partant de l'Épitrochlée*, E (avant-bras droit).

Rapports. — Son RAPPORT PRINCIPAL *est celui du bord externe de son tendon* sur la face antérieure duquel passent en biais, sous le bord interne du long

supinateur, l'artère radiale et plus en dehors la branche superficielle du nerf radial (fig. 525). Les autres rapports sont : *en avant*, l'aponévrose antibrachiale, renforcée par l'expansion aponévrotique du biceps, recouverte par les veines superficielles du coude et la peau ; — *en arrière*, le fléchisseur sublime ; — *en dehors*, le grand palmaire.

Innervation. — *Deux rameaux du médian* abordent chacun des chefs par leur face profonde.

Action. — Pronateur. — Fléchisseur, quand l'avant-bras est en pronation.

§ 14. — Le Muscle Grand Palmaire. — Flexor carpi radialis.

Il s'insère : 1° en haut, au-devant de l'épitrochlée, sur l'aponévrose antibrachiale et sur la cloison qui le sépare du fléchisseur superficiel. Il descend obliquement et se continue au milieu de l'avant-bras par un tendon plat DONT LE BORD EXTERNE, RAPPORT PRINCIPAL, PARALLÈLE A L'ARTÈRE RADIALE, forme avec le bord interne du long supinateur la *gouttière antibrachiale antérieure* (fig. 509).

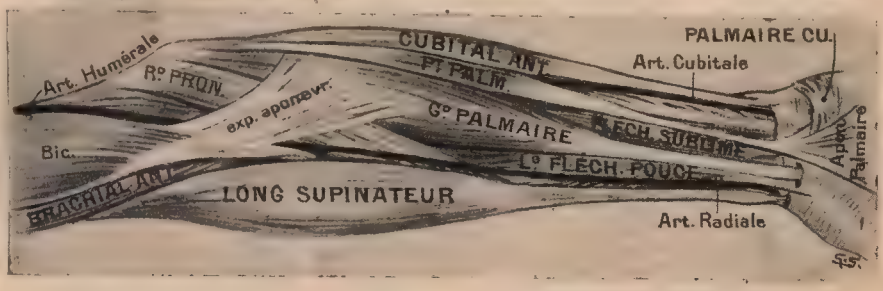

Fig. 509. — *Les muscles superficiels de l'avant-bras droit ; face antérieure.*

Au poignet, il passe sous les muscles thénariens, glisse dans la gouttière de l'os trapèze (gaine synoviale) convertie en canal par les fibres transversales du ligament annulaire.

2° En bas, il se fixe principalement au tubercule antérieur de la base du second métacarpien, accessoirement au tubercule antérieur de la base du troisième.

La fig. 137, p. 171, montre bien comment sa bifurcation précarpienne, palmée, *recouvre* partiellement les faisceaux profonds trapézo-2e métacarpien et trapézoïdo-3e métacarpien ; est surcroisée par les faisceaux qui de la crête du trapèze, gagnent la base des trois premiers métacarpiens.

Innervation. — Un *rameau du nerf médian.*

Action. — Fléchisseur de la main sur l'avant-bras. Fléchisseur de l'avant-bras et *légèrement pronateur.*

§ 15. — Le Muscle Petit Palmaire. — Palmaris longus (fig. 509).

Muscle fusiforme étroit, *souvent absent.*

1° Il s'insère sur l'aponévrose antibrachiale et par quelques fibres sur la face antérieure de l'épitrochlée. — Le tendon grêle qui suit son chef musculaire descend au milieu du poignet ; 2° il s'épanouit à la paume de la main en fibres divergentes qui se perdent sur les éminences thénar et hypothénar et principalement sur l'aponévrose palmaire.

En rapport : *en avant* avec l'aponévrose et la peau ; — *en dehors* avec le grand palmaire ; — *en dedans* avec le fléchisseur superficiel qui le sépare du cubital antérieur.

Innervation. — Un *filet du nerf médian.*

Action. — Fléchisseur de la main sur l'avant-bras.

§ 16. — Le Muscle Cubital Antérieur. — Flexor carpi ulnaris.

Le plus interne des muscles épitrochléens, SATELLITE DE L'ARTÈRE CUBITALE (fig. 509, 525).

Il s'insère 1° en *haut* par *deux chefs charnus* : *a*) sur la face postéro-inférieure de l'épitrochlée ; *b*) sur le bord interne de l'olécrâne et sur une solide expansion de l'aponévrose antibrachiale qui s'attache sur les 2/3 supérieurs de la lèvre interne de la crête du cubitus. Ces deux chefs sont unis et recouverts par une arcade fibreuse *épitrochléo-olécrânienne qui maintient le nerf cubital derrière l'épitrochlée* ; ils se jettent au tiers supérieur de l'avant-bras sur un tendon aplati qui reçoit, tout le long de son bord interne, des fibres musculaires obliquement descendantes. — 2° Il se fixe *en bas* sur le pisiforme et le ligament piso-métacarpien, se poursuivant par trois fasciculets au-devant des fibres unissant l'os crochu aux 3e, 4e et 5e métacarpiens (fig. 153).

Rapports. — Son RAPPORT PRINCIPAL est, dans la moitié inférieure de l'avant-bras, celui de son bord externe qui longe l'*artère cubitale* sur laquelle il empiète, — RECOUVERT par l'aponévrose et la peau, il REPOSE sur le fléchisseur profond des doigts. — EN DEDANS, il recouvre le nerf cubital.

Innervation. — Deux ou trois *rameaux du nerf cubital.*

Action. — Fléchisseur et adducteur de la main sur l'avant-bras.

Des quatre muscles antérieurs profonds, le *fléchisseur superficiel* des doigts forme le premier plan, le *fléchisseur profond* des doigts et le long *fléchisseur du pouce* le second, le *carré pronateur* le troisième.

§ 17. — Le Muscle Fléchisseur Sublime ou Superficiel des doigts.

Le **flexor sublimis digitorum** s'insère : 1° *a*) en haut à la partie la plus inférieure de l'épitrochlée, à la capsule de l'articulation du coude, à la face interne de la coronoïde, aux expansions le séparant du cubital antérieur et du grand palmaire (**chef principal, huméral**) ; *b*) sur le bord oblique antérieur du radius (**chef accessoire, radial**). — Entre ces deux chefs passe le nerf médian. Le bord interne est séparé du muscle cubital antérieur par le nerf cubital.

Peu après son origine, le CHEF HUMÉRAL se divise en une portion superficielle et une portion profonde. — 1° *La portion superficielle* donne naissance à deux tendons : α) un externe qui, s'unissant au chef radial, aboutit au médius ; β) un interne, destiné à l'annulaire, qui est intimement rattaché à la portion profonde. — 2° *La portion profonde* se divise également en deux faisceaux ; γ) un externe, habituellement digastrique, pour l'index ; δ) un interne pour le petit doigt.

2° Au poignet, les quatre tendons glissent sous le ligament annulaire du carpe, au-dessous de l'artère cubitale et du nerf médian. A la paume de la main, chacun d'eux s'écarte de son voisin pour gagner le doigt auquel il est destiné ; au niveau de l'articulation métacarpo-phalangienne, il s'aplatit et se bifurque en formant une gouttière qui livre passage au tendon du fléchisseur profond ou

tendon perforant. Cette gouttière à concavité postérieure figure le *tendon perforé* ; elle embrasse le tendon perforant ; elle est limitée par deux bandelettes aplaties qui se rejoignent au-devant de l'articulation phalango-phalanginienne et se séparent à nouveau pour aller se fixer à droite et à gauche, sur la face antérieure et les bords de la seconde phalange des quatre derniers doigts.

FIG. 510. — *La terminaison des tendons Fléchisseurs des doigts.*

1. Un tendon du fléchisseur superficiel perforé se bifurquant en deux bandelettes 2. 2. qui s'entre-croisent profondément en 3. et vont s'attacher en 3'. 3'. sur les parties antéro-latérales de la 2e phalange ; — 4. 4. Le tendon du fléchisseur profond perforant s'insère à la base de la phalangette ; — 5. Son tendinet d'arrêt ; — 6. 7. 8. Ligaments latéraux des articulations des doigts.

Rapports. — 1° A L'AVANT-BRAS : *Recouvert* par les muscles superficiels : rond pronateur, grand et petit palmaires, cubital antérieur, *il recouvre* le fléchisseur profond, le fléchisseur propre du pouce, le nerf médian. Dans les 2/3 inférieurs de l'avant-bras, l'*artère cubitale* répond à l'interstice séparant le faisceau superficiel du fléchisseur sublime de son muscle satellite, le cubital antérieur ;

2° A LA PAUME DE LA MAIN : Ses tendons, sous-jacents à l'arcade palmaire superficielle (p. 616) et aux nerfs collatéraux palmaires (fig. 515), reposent sur les tendons du fléchisseur profond. Chaque tendon superficiel est contenu avec chaque tendon profond dans une gaine ostéo-fibreuse doublée d'une synoviale.

Innervation. — Des *filets du nerf médian* : les rameaux du chef huméral, courts ; celui du chef radial, long et indépendant.

Action. — Le fléchisseur sublime fléchit les secondes phalanges sur les premières et les premières sur les métacarpiens.

§ 18. — Le Muscle Fléchisseur Profond des doigts.

Placé au-dessous du fléchisseur sublime, le **flexor profundus digitorum** s'insère 1° *en haut*, *a*) sur les 3/4 supérieurs de la face antérieure et du bord interne du cubitus ; *b*) sur la moitié interne de la face antérieure de la membrane interosseuse.

Large, épais, charnu, il se divise en trois portions, une médiane et deux latérales. — 1. La *portion externe* qui tend à rester séparée des deux autres s'attache principalement à la partie inféro-externe de la coronoïde ; son tendon va à l'index ; 2. La *portion interne* part du bord interne du cubitus ; son tendon va au petit doigt ; 3. La *portion moyenne*, séparée de la précédente par un interstice qui remonte plus ou moins haut, est l'origine des deux tendons destinés au médius et à l'auriculaire.

2° Les quatre tendons issus du corps charnu passent sous le ligament annulaire du carpe dont ils restent séparés par les tendons du fléchisseur sublime, traversent la paume de la main et divergeant vers chacun des quatre derniers doigts, vont s'insérer à la base de la phalangette après avoir perforé le tendon du fléchisseur sublime. Ils sont contenus dans une gaine ostéo-fibreuse doublée d'une synoviale (p. 607).

Rapports. — A L'AVANT-BRAS : Il est appliqué contre le cubitus et une partie de la membrane interosseuse ; il recouvre en bas le carré pronateur.

Dans l'interstice qui le sépare du fléchisseur superficiel et du cubital antérieur, descendent appliqués sur lui et de dehors en dedans : le nerf médian, l'artère cubitale, le nerf cubital (fig. 525). — Son bord externe est en rapport avec le fléchisseur propre du pouce ;

2° A LA MAIN : chacun de ses tendons glisse sous le tendon correspondant du fléchisseur sublime.

Innervation. — Elle est assurée à la fois par les nerfs médian et cubital ; LE CUBITAL fournit un ou deux filets à son chef interne et à la portion de son chef moyen d'où naît le tendon de l'annulaire. Le *nerf interosseux antérieur*, branche du MÉDIAN, innerve ses deux chefs externes (index et médius).

Action. — Fléchisseur de la troisième phalange des doigts.

§ 18'. — Les Muscles Lombricaux de la main. — Lumbricales.

Ils sont annexés, à la main, aux tendons du fléchisseur profond.

Ces bandes musculaires, au nombre de quatre, unissent les tendons fléchisseurs aux tendons extenseurs des doigts (fig. 504, 516).

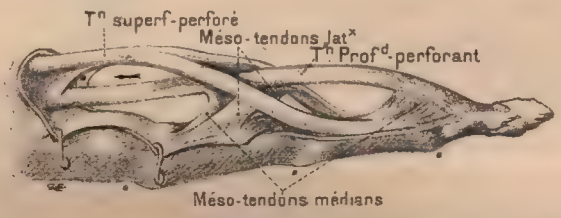

FIG. 511 (d'après une planche du Pr FARABEUF). — *La gaine synoviale du* **Petit Doigt** *ouverte en avant; son feuillet pariétal maintenu écarté par des crochets.*

Au point . visé par la flèche ←, la communication de cette gaine avec la carpienne interne. En dessous, les interlignes articulaires sont indiqués par les trois points . . .

1 et 2. **Premier Lombrical. Deuxième Lombrical.** — L'un et l'autre s'insèrent : 1° sur le BORD RADIAL des tendons profonds de l'index et du médius, descendent obliquement sur le bord externe de ces doigts pour se fixer : 2° au niveau de l'articulation métacarpo-phalangienne, sur leur aponévrose dorsale, renforçant ainsi en dehors le tendon épanoui de l'extenseur commun des doigts.

3 et 4. **Troisième Lombrical. Quatrième Lombrical.** — L'un et l'autre s'attachent : 1° à la fois sur les BORDS CUBITAL ET RADIAL des 2e et 3e, 3e et 4e tendons fléchisseurs profonds, et vont se fixer de la même façon que le premier et le second sur le bord externe de l'aponévrose dorsale du doigt et le tendon extenseur.

Les lombricaux passent sous les vaisseaux digitaux et les nerfs de la paume de la main.

Innervation. — Les nerfs du premier et du second sont fournis par le médian ; ceux du troisième et du quatrième par le nerf cubital.

Action. — Fléchisseurs des premières phalanges sur les métacarpiens. — Ils contribuent à étendre les 2e et 3e phalanges en maintenant appliqués contre elles les tendons des extenseurs.

§ 19. — Le Muscle Long Fléchisseur du pouce (fig. 509, 525).

Le **flexor pollicis longus** s'insère 1° en haut : *a*) sur la lèvre inférieure de la crête oblique antérieure du radius, *b*) sur la portion sous-jacente de la face

antérieure du radius jusqu'au carré pronateur, *c*) par un petit faisceau sur la partie antéro-externe de la membrane interosseuse (quelquefois par un faisceau grêle remontant jusqu'à la face externe de la coronoïde).

Le tendon qui continue le corps charnu descend parallèlement à la portion externe du fléchisseur profond (tendon de l'index) et est renforcé en dehors, jusqu'à trois travers de doigt au-dessus du poignet, par des fibres charnues obliquement descendantes. A l'avant-bras il est sous le long supinateur, le fléchisseur sublime et l'artère radiale.

Il s'engage sous le ligament annulaire antérieur, puis entre les deux chefs du court fléchisseur du pouce et les sésamoïdes de son articulation métacarpo-phalangienne.

2° Il se fixe au tubercule antérieur de la base de la phalange unguéale.

Du poignet au bout du doigt, il glisse dans la *gaine synoviale radiale* (p. 608), il est maintenu dans sa gaine entre les deux sésamoïdes par une anse fibreuse solide, fixée de chaque bout à l'un de ces os (fig. 512), qui l'unit intimement à la partie moyenne du ligament glénoïdien.

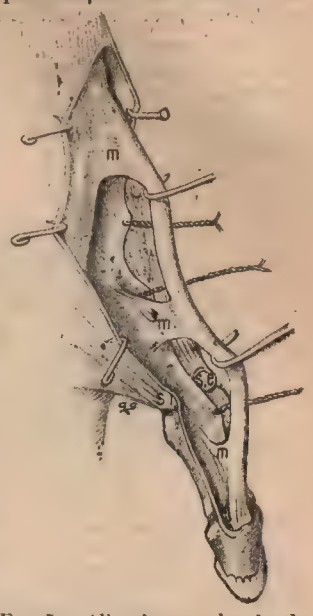

Fig. 512 (d'après une planche du Pr Farabeuf). — *La gaine synoviale du* **Pouce**; *le tendon long fléchisseur propre extrait de sa gaine fendue et dont les lèvres sont maintenues écartées.*

m. m. m. Trois mésotendons médians; — *s. e., s. i.* Les sésamoïdes externe et interne.

Innervation. — Fournie par le *nerf interosseux antérieur*, branche du médian.

Action. — Fléchisseur de la dernière phalange du pouce.

§ 20. — Le Muscle Carré Pronateur.

Le **Pronator quadratus**, rectangulaire, s'étend transversalement : 1° de la ligne oblique antérieure et du quart inférieur de la face antérieure du cubitus; — 2° au quart inférieur de la face antérieure du radius.

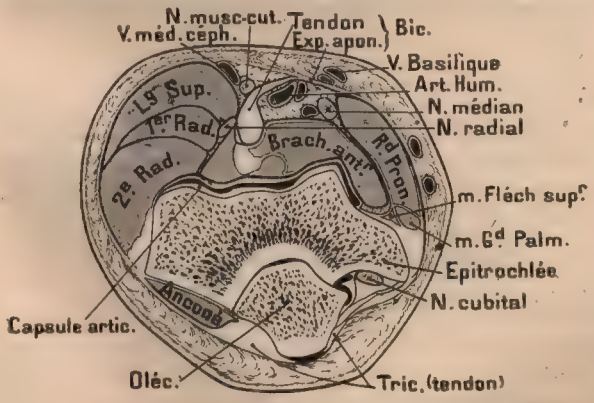

Fig. 513. — *Coupe transversale du Coude.*

Rapports. — Recouvert par le fléchisseur profond et le fléchisseur propre du pouce; il recouvre les os de l'avant-bras et le ligament interosseux, sur lequel il envoie en haut une solide expansion émanée de l'aponévrose qui tapisse sa face antérieure.

Innervation. — Fournie par le *nerf interosseux antérieur*, du médian.

Action. — Pronateur, il fait tourner le radius de dehors en dedans.

Aponévrose antibrachiale.

Elle continue directement l'aponévrose brachiale, bridant tous les muscles de l'avant-bras dans un manchon fibreux, particulièrement épais : 1° au-dessous de l'épitrochlée où il est renforcé par l'expansion aponévrotique du biceps ; 2° au-dessous de l'épicondyle ; 3° autour du poignet.

Au coude, les muscles épitrochléens et épicondyliens s'insèrent directement sur sa face profonde.

A l'avant-bras, elle envoie entre chacune des couches musculaires, tant antérieures que postérieures, des cloisons transversales. De plus, chaque muscle est individuellement contenu dans une gaine celluleuse formée à la fois par ces cloisons transversales et par des cloisons frontales, séparant les chefs d'insertion supérieurs des muscles longitudinaux qui s'insèrent sur elles.

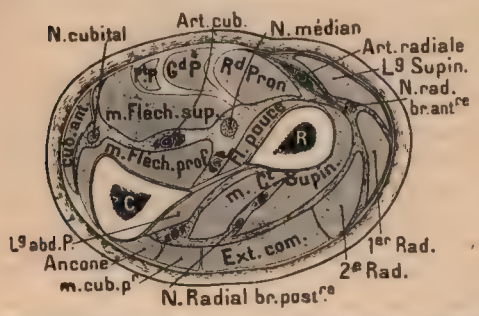

Fig. 514 (Marion). — *Coupe de l'Avant-bras gauche au tiers supérieur.*

Au poignet, elle s'épaissit considérablement en les ligaments annulaires.

Le ligament annulaire postérieur s'étend en écharpe sur la face dorsale du poignet. Il s'insère en dehors sur l'apophyse styloïde du radius ; des cloisons sagittales se détachant de sa face profonde vont s'insérer sur les saillies dorsales des extrémités inférieures du radius et de la tête du cubitus pour former les six gouttières ostéo-fibreuses qui bident les tendons extenseurs de l'avant-bras. Il s'attache en dedans sur le pisiforme et le ligament annulaire antérieur.

Le ligament annulaire antérieur extrêmement solide, épais, haut de 3 à 4 centimètres, est formé de fibres transversales étendues de l'apophyse unciforme de l'os crochu aux tubercules du trapèze et du scaphoïde et au radius (fig. 516). Son insertion trapézienne est dissociée par le tendon du grand palmaire. Son bord inférieur se continue par quelques fibres avec l'aponévrose palmaire.

La gouttière ostéo-fibreuse formée par ce ligament et les os du carpe est traversée par les tendons fléchisseurs des doigts ; dans sa partie profonde, court le réseau artériel carpien antérieur formé par les anastomoses de branches provenant des artères cubitale et radiale.

E. — MUSCLES DE LA MAIN

Au nombre de 19, ils sont répartis en trois régions : une externe, formée par les muscles de l'éminence thénar, une interne par ceux de l'éminence hypothénar, une moyenne qui comprend les 4 lombrieaux et les 7 interosseux.

I. — Muscles de l'éminence thénar (fig. 515, 516).

Les 4 muscles de la région palmaire externe, réservés au pouce sont : le court abducteur, l'opposant, le court fléchisseur, l'adducteur.

§ 1. — Le Muscle Court Abducteur du pouce.

Le plus superficiel, l'**abductor pollicis brevis** : 1° s'insère en haut sur le ligament annulaire antérieur du carpe, sur le tubercule du scaphoïde et sur le trapèze ; il est uni au tendon du long abducteur du pouce par un fascicule tendi-

neux. — 2° Ses faisceaux charnus convergent vers le tubercule externe de la première phalange du pouce; quelques fibres dépassent le bord externe, remontant jusqu'aux tendons extenseurs.

Rapports. — Recouvert par la peau et l'aponévrose; — il recouvre l'opposant qui le déborde en dehors et le court fléchisseur qui le déborde en dedans.

Innervation. — Un *filet du nerf médian.*

Action. — Malgré sa dénomination, il porte le pouce en avant et en dedans vers le petit doigt. — Ses expansions dorsales agissent comme un interosseux : flexion de la première phalange, extension de la seconde.

§ 2. — Le Muscle Opposant du pouce. — Opponens pollicis.

Muscle triangulaire, étendu : 1° du ligament annulaire antérieur et du versant externe de la crête du trapèze à : 2° la face antérieure (bord externe) du premier métacarpien dans toute son étendue.

Rapports. — Disposé sur deux couches, recouvert par le court abducteur dont il est séparé par une lame celluleuse; — il recouvre l'articulation trapézo-métacarpienne, le premier métacarpien, l'adducteur et le faisceau profond du court fléchisseur.

Innervation. — Un *filet du nerf médian.*

Action. — Il porte le premier métacarpien en avant et en dedans, lui imprime une rotation qui porte sa face antérieure en dedans et l'oppose à celle des 4 autres doigts.

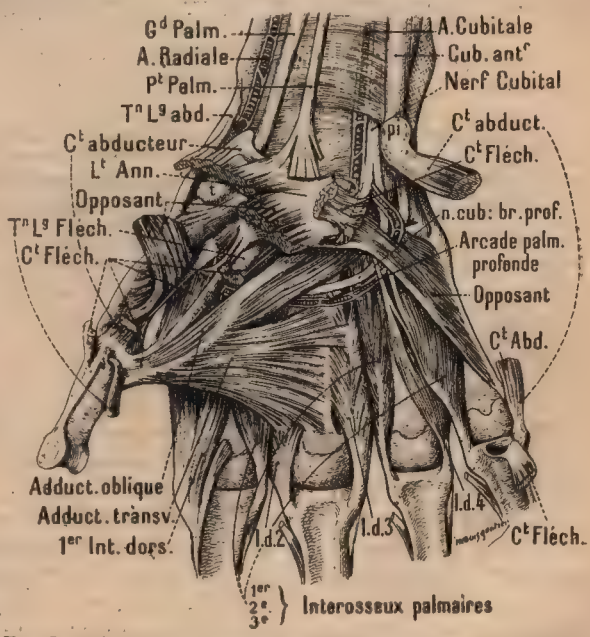

Fig. 515 (d'après une planche du Pr Farabeuf). — *Les Muscles de la Main. — Face palmaire.*

§ 3. — Le Muscle Court Fléchisseur du pouce.

Le **Flexor pollicis brevis** est un muscle triangulaire formé de deux chefs : *a*) le **chef superficiel** s'étend : 1° du ligament annulaire antérieur et du trapèze 2° à l'os sésamoïde externe et au bord externe de la première phalange du pouce; *b*) le **chef profond** va : 1° de l'extrémité supérieure du premier métacarpien, de la base du second métacarpien et de l'arcade fibreuse qui unit ces deux os, 2° au sésamoïde interne et au côté interne de la première phalange du pouce.

Cruveilhier, Poirier, etc., rattachent le chef profond au muscle court adducteur.

Farabeuf — 1872 — a bien précisé les insertions sésamoïdiennes. Le court fléchisseur « s'attache principalement et par de fortes fibres cachées dans l'épaisseur de sa chair à l'*os sésamoïde externe*. Mais quelques-unes de ses fibres se jettent, en dedans, sur le ligament inter-sésamoïdien, sous le tendon long fléchisseur; en dehors, sur le ligament latéral et même jusque sur la phalange. Les attaches du court fléchisseur sont donc très larges et recouvrent en grande partie les deux faces palmaire et externe de l'articulation ». Quant au faisceau interne, « ses fibres s'attardent à la phalange les unes directement ce sont les plus, internes et les plus superficielles, les autres par l'intermédiaire de l'*osselet pisiforme* (fig. 161 — *sésamoïde interne*) et de son ligament phalangien ».

Rapports. — Recouvert par l'aponévrose palmaire, et le court abducteur qu'il déborde en dehors; — il recouvre le premier interosseux dorsal. Le tendon du long fléchisseur propre du pouce passe entre ses deux chefs.

Innervation. — Elle est normalement assurée par *deux filets du nerf médian* qui pénètrent chacun de ses chefs par leur face antérieure (20 fois sur 100, le chef profond est innervé par un filet émané du nerf cubital).

Action. — Comme les muscles précédents, il porte le pouce en avant et en dedans. *Il est plus adducteur que fléchisseur du pouce.*

§ 4. — Le Muscle Adducteur du pouce. — Adductor pollicis.

Le plus volumineux et le plus profond, de forme triangulaire, il comble le premier espace intermétacarpien. Il est formé de deux portions : *oblique, transverse.*

L'Adducteur Oblique, portion superficielle, s'attache 1° sur le ligament annulaire antérieur, le grand os et la base du troisième métacarpien; 2° sur le sésamoïde interne du pouce et sur le tubercule interne de la première phalange du pouce. Quelques fibres dépassent le bord interne, remontant jusqu'aux tendons extenseurs.

L'adducteur oblique est quelquefois rapporté au chef profond du court fléchisseur.

L'Adducteur Transverse, portion profonde, s'attache : 1° sur toute la longueur de la face antérieure du troisième métacarpien et 2° se condense en un tendon qui se fixe sur le sésamoïde interne du pouce.

Rapports. — Les deux portions de l'adducteur sont plus ou moins confondues, sauf à leur partie moyenne, où elles sont séparées par l'artère radiale qui va former l'arcade palmaire profonde (p. 616). Recouvertes par les deux premiers tendons fléchisseurs et les deux premiers lombricaux; — elles recouvrent le 2e interosseux dorsal, le 1er interosseux palmaire, le 2e métacarpien et le 1er interosseux dorsal. — Le bord supérieur de l'adducteur oblique est généralement confondu avec le court fléchisseur.

Innervation. — Deux ou trois filets de terminaison de la *branche profonde du nerf cubital.*

Action. — Essentiellement adducteur, il rapproche le pouce du troisième métacarpien (axe de la main). — Ses expansions dorsales agissent comme un interosseux : flexion de la première phalange; extension de la seconde.

[Du Pouce et de ses mouvements.

Examiné isolément, le Pouce semble en état d'infériorité sur les quatre autres doigts : 1° il n'a que deux phalanges; 2° ses seuls mouvements — la flexion et l'extension — sont relativement très limités chez la plupart des individus.

Cependant on admet, et avec raison, qu'il est le doigt principal de la main.

Pour concilier deux assertions aussi différentes, il est nécessaire d'élargir le sens du mot pouce et d'embrasser sous cette désignation *tout le segment osseux constitué par le pre-*

mier métacarpien et les deux phalanges du premier doigt. On a ainsi un véritable petit membre : apposé sur le bord radial du gril métacarpien fixe par rapport à lui, d'une mobilité extrême, doué de mouvements divers, étendus, précis, tous combinés en vue des multiples modes par lesquels se traduit la fonction capitale de préhension qui est propre à l'homme et s'effectue par l'opposition de la phalangette du premier doigt contre la face palmaire de chacun des autres doigts.

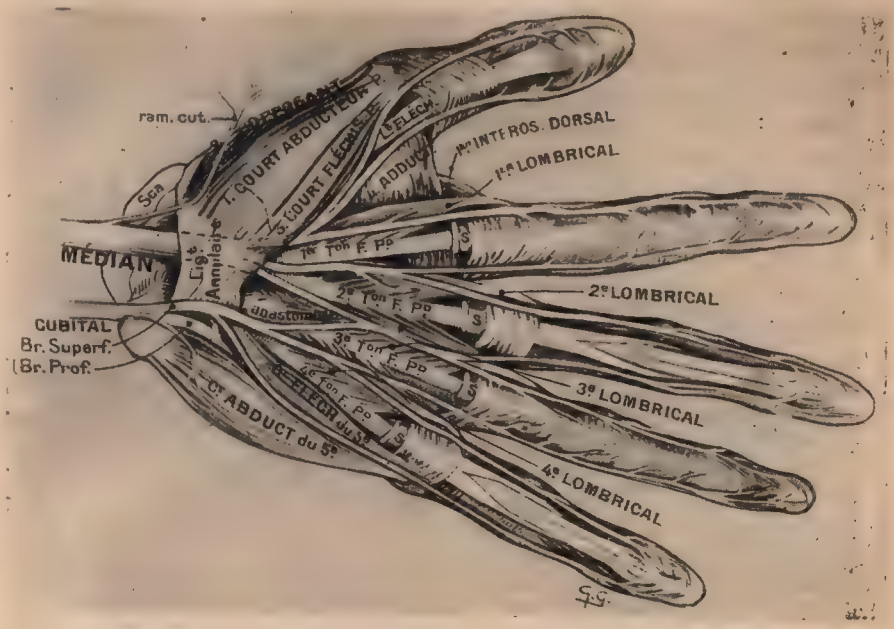

Fig. 516. — *La Paume de la main gauche : Muscles et nerfs superficiels.*
Les tendons du fléchisseur superficiel, *s, s, s, s,* coupés à la racine des doigts.

Ce mouvement d'opposition appartient exclusivement au premier métacarpien : ses mouvements d'extension, de flexion, d'abduction, d'adduction, se combinent dans la circumduction ; ils s'effectuent grâce aux différents muscles, longs et courts, insérés : 1° sur le premier métacarpien ; 2° sur la phalange du premier doigt ; 3° sur la phalangette du premier doigt.

La précision du mouvement d'opposition est avant tout sous la dépendance des 4 muscles thénariens, qui tous, beaucoup plus métacarpiens que phalangiens, sont adducteurs à des degrés divers : la longueur plus ou moins grande de leurs faisceaux permettant de graduer à l'infini et de préciser le mouvement d'adduction.

Dans l'action d'empoigner, de saisir, de maintenir pour lever ou soulever, de tirer, de serrer, le premier métacarpien se rapproche, sous leur action, de l'axe de la main. Dans l'action de palper, de pincer, la face palmaire de la phalangette est rapprochée de celle des autres doigts par l'action des thénariens renforcée presque passivement par la tonicité du tendon long fléchisseur, et activement par celle des muscles allant aux autres doigts (en particulier par les interosseux dans les actes exigeant de l'exactitude et de la délicatesse : tenir une plume, un bistouri, manipuler un couteau à découper).

L'analyse de ces différents mouvements justifie le sens dans lequel on peut comprendre le mot Pouce, c'est-à-dire le *groupe : métacarpien + premier doigt,* dont les trois segments sont physiologiquement liés de la façon la plus intime. *Sans son pouce,* **la main** *est incapable de* **manier.**]

II. — *Muscles de l'éminence hypothénar* (fig. 515, 516).

Les 4 muscles de la région palmaire interne sont : le *palmaire cutané*, l'*abducteur du petit doigt*, le *court fléchisseur du petit doigt*, l'*opposant du petit doigt*.

§ 5. — Le Muscle Palmaire Cutané — Palmaris Cutaneus.

C'est un peaucier formé de quelques faisceaux musculaires étendus transversalement : 1° du bord interne de l'aponévrose palmaire à : 2° la face profonde du derme de la peau de l'éminence hypothénar, au-devant du pisiforme.

Sous-cutané, **innervé** par un *filet du nerf cubital* ; il fronce en un gros pli vertical la peau de la partie supérieure de l'éminence hypothénar.

§ 6. — Le Muscle Court Abducteur du petit doigt (fig. 516).

Allongé, fusiforme, l'**abductor digiti quinti** s'étend, 1° du pisiforme et de ses ligaments, 2° au côté interne de la base de la première phalange du petit doigt et à son aponévrose dorsale.

Il est souvent renforcé par une expansion musculaire descendant de l'aponévrose palmaire à partir du tendon du cubital antérieur.

Rapports. — Séparé de la peau par l'aponévrose palmaire, il RECOUVRE l'opposant. Son bord externe répond au court fléchisseur, à la bifurcation de l'artère cubitale, à celle du nerf cubital.

Innervation. — Un *filet du nerf cubital.*

Action. — Abducteur par rapport à l'axe de la main, portant le petit doigt en dedans ; il est également fléchisseur de la première phalange et extenseur des deux dernières.

§ 7. — Le Muscle Court Fléchisseur du petit doigt (fig. 516).

Situé en dedans du précédent, **le flexor digiti quinti brevis** s'étend : 1° de l'apophyse unciforme de l'os crochu, 2° au bord interne de la première phalange où son insertion, partiellement confondue avec celle de l'abducteur, s'étale sur le ligament glénoïdien de l'articulation.

Rapports. — Il est séparé du tendon fléchisseur profond par la branche profonde du nerf cubital. — Il RECOUVRE le 3e interosseux palmaire et le 5e métacarpien.

Innervation. — Un *filet de la branche profonde du nerf cubital.*

Action. — Fléchisseur de la première phalange du petit doigt.

§ 8. — Le Muscle Opposant du petit doigt (fig. 515).

Sous-jacent à l'abducteur et au court fléchisseur, l'**opponens digiti quinti** s'étend : 1° de l'apophyse unciforme de l'os, crochu, 2° à toute l'étendue de la face antérieure du 5e métacarpien.

Innervation. — Un *filet de la branche profonde du nerf cubital.*

Action. — Il oppose le petit doigt au pouce, en le portant à la fois en avant et en dehors.

III. — Muscles de la région moyenne de la main.

Ils sont au nombre de 11 : *4 lombricaux, 7 interosseux.*

§ 9. — **Les Muscles Lombricaux** (p. 598).

§ 10. — **Les Muscles Interosseux de la main.**

Tous innervés par le nerf cubital, ils se groupent en deux séries : l'une palmaire (3 muscles), l'autre dorsale (4 muscles).

A. — **Interosseux Palmaires. — Interossei Volares.** — Moins volumineux que les dorsaux, ils occupent la moitié des 2e, 3e et 4e espaces interosseux.

Le **premier — Interosseux palmaire de l'index** — s'insère principalement à la base et à la face antérieure du 2e métacarpien, accessoirement sur la moitié supérieure du 1er métacarpien ; il descend dans le 2e espace le long du bord cubital du 2e métacarpien et va s'insérer par un tendon qui s'aplatit en une lame tendineuse : 1° sur le bord interne de la première phalange ; 2° par une expansion tendineuse sur le côté interne de l'aponévrose dorsale de l'index.

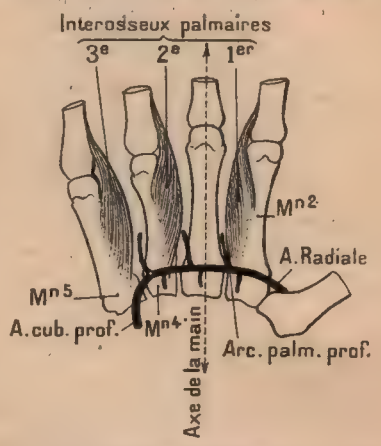

Fig. 517 (demi-schématique). — *Les Interosseux Palmaires* (main droite).

Les **deuxième et troisième interosseux palmaires — Interosseux de l'annulaire et de l'auriculaire** — s'insèrent respectivement à la face antérieure et au bord radial des 4e et 5e métacarpiens, descendent dans les 3e et 4e espaces, le long du bord radial des os sur lesquels ils s'attachent et se terminent sur un tendon divisé en deux lames qui aboutissent : 1° au bord externe de la première phalange de l'annulaire et de l'auriculaire ; 2° par une expansion tendineuse sur le côté externe de l'aponévrose dorsale du doigt et sur le tendon de l'extenseur correspondant, en remontant le long de chacune des trois phalanges.

En somme, les trois interosseux palmaires s'insèrent sur la moitié antérieure de la face latérale des métacarpiens 2, 4 et 5, qui regarde l'axe de la main correspondant au médius.

Innervation. — Trois filets à direction descendante, de la *branche profonde du nerf cubital.*

Action. — Les trois Interosseux Palmaires sont adducteurs : ils rapprochent les doigts de l'axe du médius. Ils sont en outre fléchisseurs de la première phalange, extenseurs des 2e et 3e.

B. — **Interosseux Dorsaux. — Interossei Dorsales.** — Muscles trapus, penniformes, insérés : 1° par deux chefs s'attachant sur les bords de deux métacarpiens se faisant vis-à-vis ; — 2° à la première phalange, sur le

tendon extenseur du doigt le plus voisin du médius ou sur celui du médius lui-même.

Au nombre de 4, ils occupent chacun des espaces intermétacarpiens.

1. **Premier interosseux dorsal.** — Il s'attache : 1° sur la moitié supérieure du premier métacarpien, sur toute l'étendue du bord radial du second métacarpien. — Son tendon suivant le *bord radial* DE L'INDEX va : 2° à la base de la première phalange, à son aponévrose dorsale et au tendon formé par la réunion des tendons fléchisseurs commun et propre de l'index. — Il est abducteur de l'index.

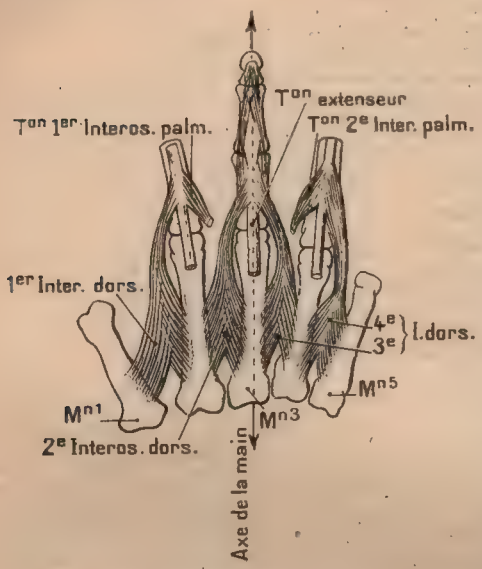

FIG. 518 (demi-schématique). — *Les Interosseux Dorsaux* (main droite).

2. **Deuxième interosseux dorsal.** — Il s'insère : 1° à la moitié supérieure du dos du 2° métacarpien et à toute l'étendue du bord radial du 3e métacarpien. 2° Son tendon suit le *bord radial* DU MÉDIUS à la base de la première phalange duquel il s'insère ainsi qu'à l'aponévrose dorsale et au tendon de l'extenseur du médius (fig. 504).

3. **Troisième interosseux dorsal.** — Il s'insère : 1° à la moitié supérieure dorsale du 4e métacarpien ainsi qu'à toute l'étendue du 3e métacarpien. Ses fibres musculaires se jettent sur un tendon qui suit le *bord cubital* DU MÉDIUS et va, 2° s'insérer sur le côté interne de la base de la première phalange du médius, ainsi qu'à l'aponévrose dorsale et à la partie interne du tendon de l'extenseur du médius (fig. 504).

4. **Quatrième interosseux dorsal.** — Il s'insère : 1° à la moitié supérieure dorsale du 5e métacarpien ainsi qu'à toute l'étendue du bord cubital du 4e métacarpien. — Ses fibres musculaires se jettent sur un tendon qui suit le *bord cubital* DE L'ANNULAIRE et va, 2° s'insérer sur le côté interne de la base de la première phalange de l'annulaire, ainsi qu'à l'aponévrose dorsale du doigt et à la partie interne du tendon de l'extenseur de l'annulaire.

En somme, des quatre interosseux dorsaux, deux sont destinés au médius, un à l'index, un à l'annulaire. Chacun d'eux s'insère, dans l'espace intermétacarpien, aux faces latérales des deux métacarpiens limitant l'espace qu'il occupe : par une insertion principale sur toute la face du métacarpien opposée à celle qui regarde l'axe de la main, par une insertion de renforcement sur la moitié supérieure du métacarpien contigu qui regarde l'axe de la main.

Les interosseux dorsaux sont assez souvent renforcés par des chefs surnuméraires — tendineux (70 fois pour 100, Barclay) ou plus rarement musculaires — partant du dos du pyramidal, du grand os ou du trapézoïde et se fusionnant soit avec le tendon de l'interosseux correspondant, soit avec l'un des tendons du long extenseur. Les faisceaux accessoires seraient innervés par des ramuscules grêles de la branche profonde du cubital.

Innervation. — Chacun des interosseux dorsaux reçoit de *la branche profonde du nerf cubital* un *rameau perforant* qui s'enfonce entre les deux chefs d'insertion supérieure.

Action. — Elle est triple. Chaque interosseux dorsal : *a*) est *abducteur du doigt* par son tendon phalangien ; le médius, par ce fait qu'il reçoit un muscle en dehors et un en dedans, ne bouge pas quand ses deux interosseux dorsaux se contractent en même temps ; il se porte alternativement vers le bord radial ou cubital de la main suivant qu'il est entraîné par la contraction de son muscle externe ou de son muscle interne ; *b*) est *fléchisseur de la première phalange* ; *c*) est *extenseur des 2e et 3e phalanges*.

Aponévroses de la main.

A la main, tant à la face palmaire qu'à la face dorsale, il existe deux aponévroses, l'une superficielle, l'autre profonde.

I. Aponévroses palmaires.

A. — L'APONÉVROSE PALMAIRE SUPERFICIELLE est recouverte par la peau de la paume et une couche graisseuse épaisse, traversée par des vaisseaux nombreux, mais grêles (v. p. 619, veines superficielles de la paume de la main) et par des filets nerveux ténus.

1° Sur les éminences thénar et hypothénar, elle forme des toiles fibreuses minces qui recouvrent les différents muscles et envoient entre eux des lames celluleuses délicates.

2° A LA PARTIE MOYENNE, elle se condense en une toile nacrée, résistante, triangulaire à base digitale, dont le sommet carpien semble l'épanouissement du petit palmaire et se confond avec le ligament annulaire antérieur du carpe. Elle s'étale en éventail au-dessus des tendons fléchisseurs des doigts, dont elle est séparée par les vaisseaux et les nerfs palmaires. Elle est formée de 4 faisceaux longitudinaux contigus en arrière : reliés entre eux par des brides horizontales au-dessus des articulations métacarpo-phalangiennes, bifurqués en Y à la base des doigts, ils se séparent les uns des autres au niveau des espaces interdigitaux, pour limiter des orifices par lesquels les vaisseaux et les nerfs gagnent les bords latéraux de leurs doigts respectifs.

De sa face profonde, se détachent, au-devant de la tête des métacarpiens des faisceaux perforants qui, unissant l'aponévrose superficielle à l'aponévrose profonde, contribuent à épaissir les gaines ostéo-fibreuses des tendons fléchisseurs.

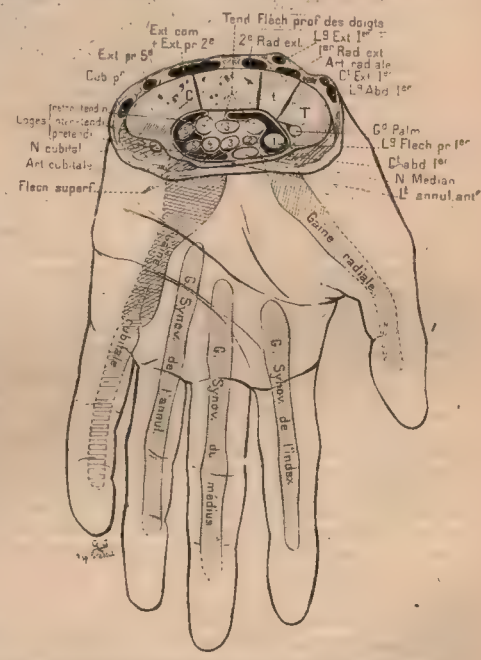

FIG. 519 (d'après une planche du Pr FARABEUF). — *Les Gaines synoviales de la paume de la main.*

Du pouce et de l'auriculaire, les gaines RADIALE et CUBITALE remontent à travers la paume jusqu'au poignet. — Les SYNOVIALES INDÉPENDANTES, de l'index, du médius, de l'auriculaire, ne dépassent pas, en projection, la ligne palmaire moyenne.

B. — L'APONÉVROSE PALMAIRE PROFONDE, APONÉVROSE INTEROSSEUSE ANTÉRIEURE, recouvre les quatre espaces interosseux en s'insérant sur le bord antérieur de chacun des métacarpiens, des ligaments du carpe aux têtes métacarpiennes.

II. Gaines des tendons fléchisseurs.

A la paume de la main, les tendons des deux fléchisseurs sont entourés au niveau de chacun des doigts par des séreuses désignées sous le nom de GAINES DES FLÉCHISSEURS.

Chaque doigt possède une gaine ostéo-fibreuse complète étendue de la racine du doigt à la phalangette, insérée latéralement sur les bords de la face antérieure des phalanges, renforcée à la partie moyenne des 1re et 2e phalanges par des faisceaux fibreux transversaux, et à la base des doigts par le ligament transverse du métacarpe. Ces gaines sont tapissées à leur face profonde par une synoviale.

Sur l'*index, le médius, l'annulaire*, la synoviale entoure les tendons seulement sur la première et la deuxième phalange et ne se prolonge qu'exceptionnellement, sur l'index, vers la paume de la main.

Les TENDONS DU POUCE ET DU PETIT DOIGT *possèdent des gaines spéciales importantes.*

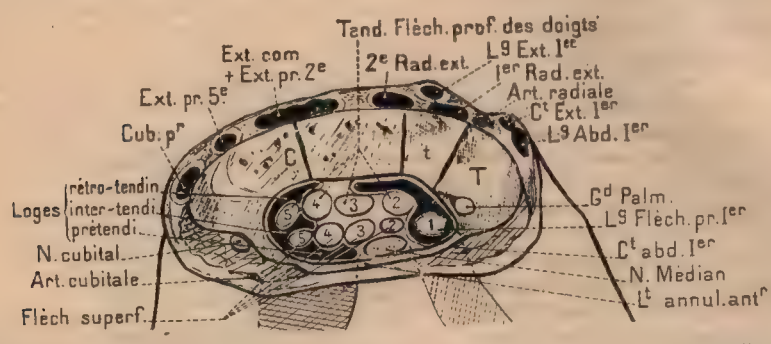

FIG. 520. — *Coupe du poignet menée à travers la deuxième rangée du carpe (détails d'une partie de la figure précédente).*

Un artifice didactique permet de comparer à une coupe de la poitrine cette coupe de la gouttière carpienne. Fermée en avant par le ligament annulaire, sa cavité est subdivisée en trois portions : une Gaine radiale, une Gaine cubitale ménageant entre elles un espace, qu'on peut appeler le MÉDIASTIN DE LA MAIN.

La GAINE SYNOVIALE RADIALE, c'est la *plèvre radiale* : Son feuillet pariétal s'adapte à la concavité du trapèze T, du trapézoïde *t*, et de la moitié du grand os; son feuillet viscéral passe en arrière, puis en dehors des tendons fléchisseurs profonds des doigts 3 et 2, en dehors du tendon fléchisseur superficiel de l'index. — La Gaine elle-même est occupée dans toute sa longueur par le tendon du long fléchisseur du pouce.

La GAINE SYNOVIALE CUBITALE, c'est la *plèvre cubitale* : Son feuillet pariétal suit la concavité de l'os crochu et s'applique sur plus de la moitié interne du ligament annulaire; son feuillet viscéral s'invagine successivement derrière et entre les tendons 4 et 5 du fléchisseur profond — *loge rétro-tendineuse* — entre les tendons 5 du fléchisseur profond et 5 du fléchisseur superficiel — *loge inter-tendineuse*, — au-devant des tendons 5, 4 et 3 du fléchisseur superficiel — *loge pré-tendineuse.*

Dans le MÉDIASTIN DE LA MAIN, l'organe principal est le **Nerf médian**, qui occupe sa partie antérieure, tout comme le cœur occupe le devant du Médiastin proprement dit. Le Médian est cotoyé en dehors, en arrière, et en debans par les tendons fléchisseurs.

La GAINE EXTERNE OU RADIALE, propre au pouce, entoure le tendon du long fléchisseur propre du pouce de la base de la phalangette jusqu'au poignet ; elle s'y termine en cul-de-sac à 2-3 centimètres au-dessus du ligament annulaire antérieur du carpe.

La GAINE INTERNE OU CUBITALE commence à la base de la phalangette du petit doigt, entoure le tendon profond dans sa gaine ostéo-fibreuse, gagne la paume de la main où elle s'élargit pour embrasser le faisceau des tendons fléchisseurs, passe sous le ligament annulaire antérieur du carpe où elle se rétrécit pour envelopper tous les tendons, remonte vers le poignet et s'y termine en cul-de-sac un peu au-dessus de la gaîne externe. — La gaine cubitale est commune à tous les tendons des fléchisseurs.

« Sa partie externe est celle qui affecte les rapports les plus complexes et les plus importants. Considérée dans son ensemble et au niveau de l'anneau carpien, elle représente une sorte de gouttière verticale qui embrasse, dans sa concavité, tout le faisceau des tendons fléchisseurs... suivie dans son trajet, cette gouttière principale se décompose en deux gouttières plus petites : l'une antérieure, comprenant dans sa concavité dirigée aussi en dehors, les tendons superficiels de l'auriculaire, de l'annulaire et du médius; l'autre postérieure, à

concavité externe également, dans laquelle se trouvent renfermés les tendons fléchisseurs profonds » (Sappey).

Aux doigts :

La synoviale entoure les deux tendons de la première phalange ; le tendon profond est rattaché 1° à l'os au niveau de la première phalange par une ou deux bandelettes, *retinacula*, 2° au tendon superficiel au-devant de la deuxième phalange par des cordelettes tendineuses supportant des vaisseaux, *vincula*.

Dans la moitié des cas, la séreuse du petit doigt reste séparée de la gaine cubitale, et la communication entre les deux gaines synoviales palmaires serait très fréquente (Poirier).

III. Aponévroses dorsales.

L'aponévrose dorsale superficielle du métacarpe est très mince ; continue supérieurement avec le ligament annulaire dorsal, inférieurement avec les aponévroses dorsales des doigts, elle s'interpose entre les vaisseaux et nerfs *sous-cutanés* et les différents tendons extenseurs *sous-aponévrotiques*.

L'aponévrose dorsale profonde — aponévrose interosseuse postérieure — recouvre en arrière les quatre espaces interosseux. Insérée sur la face postérieure de chacun des métacarpiens, elle s'applique sur les muscles interosseux dorsaux.

Article II.

LES ARTÈRES DU MEMBRE SUPÉRIEUR

A. — L'ARTÈRE AXILLAIRE

Continuant la sous-clavière, elle va *du milieu* de la clavicule au bord inférieur du grand pectoral. Sa direction diffère suivant que le membre supérieur est pendant ou éloigné du tronc : 1° *quand le bras est pendant*, elle décrit une courbe de grand rayon à concavité interne et inférieure ; 2° *quand le bras est en abduction*, elle tend à devenir verticale, de telle sorte qu'un fil tendu du milieu de la clavicule à la gouttière du pouls marque assez exactement le trajet de l'axillaire, de l'humérale, puis de la radiale (fig. 524).

L'axillaire traverse successivement, de haut en bas et de dedans en dehors : la région sous-claviculaire ; — le creux de l'aisselle dont elle suit profondément la paroi antérieure.

Rapports. — 1° **Avec les muscles.** — En avant, elle est cachée par des plans musculaires ; protégée dans toute son étendue par le grand pectoral, séparée de la clavicule à sa partie tout supérieure par le sous-clavier, croisée par le ligament coraco-claviculaire, puis à sa partie moyenne par le petit pectoral, recouverte au-dessous de ce muscle par le ligament suspenseur de l'aisselle.

Elle répond : en arrière, aux muscles sous-scapulaire, grand dorsal et grand rond ; en dehors et en haut, au sous-scapulaire qui la sépare de l'articulation de l'épaule sur le bras en abduction ; — à la concavité de la coracoïde ; en dehors et en bas, au coraco-brachial dont le bord interne la recouvre souvent (rapport principal de l'artère dans l'aisselle) ; — en dedans, à la première côte, au 1er espace intercostal, aux digitations supérieures du grand dentelé, puis à l'aponévrose et à la peau de l'aisselle.

2° **Avec les vaisseaux et les nerfs de l'aisselle.** — *a*) Dans le creux sous-claviculaire (p. 581) : elle occupe la partie moyenne du paquet vasculo-nerveux, placée : *en dehors de la veine axillaire*, qui, lorsqu'elle est pleine, déborde son côté

interne ; en dedans des racines du plexus brachial ramassées en faisceau entre

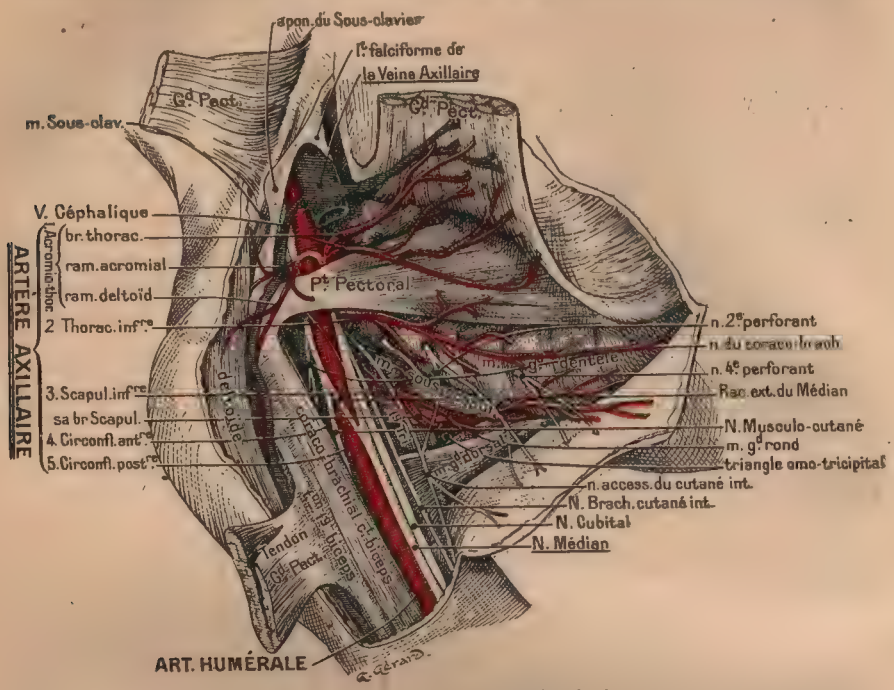

FIG. 521. — *L'Artère Axillaire droite.*

Le bras est en abduction. — La peau et l'aponévrose superficielle du grand pectoral étant disséquées, couper le grand pectoral à trois doigts de son insertion humérale, perpendiculairement à ses fibres. Sous l'aponévrose axillaire et le petit pectoral ainsi dégagé, dégager patiemment les vaisseaux et les nerfs de l'aisselle (Sur la préparation, la veine axillaire a été coupée près de sa terminaison ; la plupart des veines ont été enlevées ; les nerfs du grand et du petit pectoral n'ont pas été indiqués).

la clavicule et la première côte. Les *nerfs du grand et du petit pectoral longent sa face antérieure* qui est également *croisée* par la veine céphalique (*écueil de la ligature de l'axillaire sous la clavicule*), qui vient, après avoir décrit « sa crosse » tout contre la gaine du sous-clavier, s'aboucher dans la veine axillaire, immédiatement au-dessous de la clavicule.

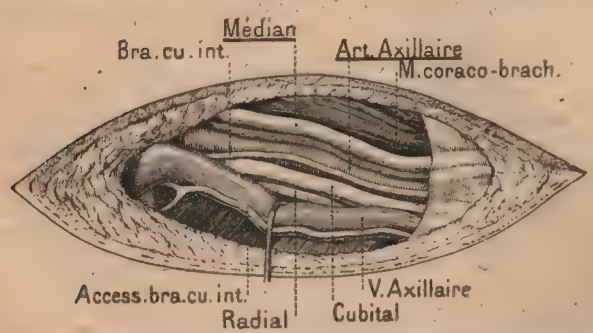

FIG. 522 (MARION). — *Rapports : des vaisseaux et des nerfs dans le creux de l'Aisselle gauche ; — plus spécialement : du nerf Médian, sous-jacent au coraco-brachial ; — de l'artère Axillaire.*

b) DANS LE CREUX AXILLAIRE (p. 582) : l'artère est d'abord *croisée en avant* par les racines du nerf médian ; puis *recouverte par le nerf médian lui-même et le muscle coraco-*

huméral perforé par le nerf musculo-cutané, elle RECOUVRE le nerf cubital. La grosse veine axillaire, formée par la jonction de la basilique et de la veine humérale interne, reste en dedans de l'artère. Des autres nerfs brachiaux, le radial est postérieur à l'artère, le cubital et le brachial cutané interne postérieurs et internes.

Collatérales de l'Axillaire. — Au nombre de 5, on peut les répartir en deux groupes : *thoraco-scapulaire*, comprenant l'acromio-thoracique, la mammaire externe, la scapulaire inférieure ; — *cervico-huméral*, les deux circonflexes.

1. **L'Acromio-Thoracique.** — Née au-dessous de la clavicule, elle se divise en : une BRANCHE EXTERNE, ACROMIALE, fournissant des rameaux : α) tout de suite au moignon de l'épaule : par sa *branche acromiale* qui chemine au-dessous du deltoïde et s'anastomose avec la scapulaire supérieure (p. 500) ; — β) au deltoïde par ses *branches deltoïdiennes* ; l'une d'entre elles, satellite de la veine basilique, chemine dans le creux delto-pectoral ; — une BRANCHE INTERNE, THORACIQUE, qui passe entre le grand et le petit pectoral, auxquels elle se distribue, et abandonne des rameaux à la glande mammaire.

2. **La Thoracique Inférieure — Mammaire Externe.** — Longue, elle descend sur la face interne du grand dentelé, fournit des rameaux à ce muscle, aux pectoraux, à la glande mammaire. Elle est anastomosée avec les premières intercostales et les artères thoraciques de l'axillaire.

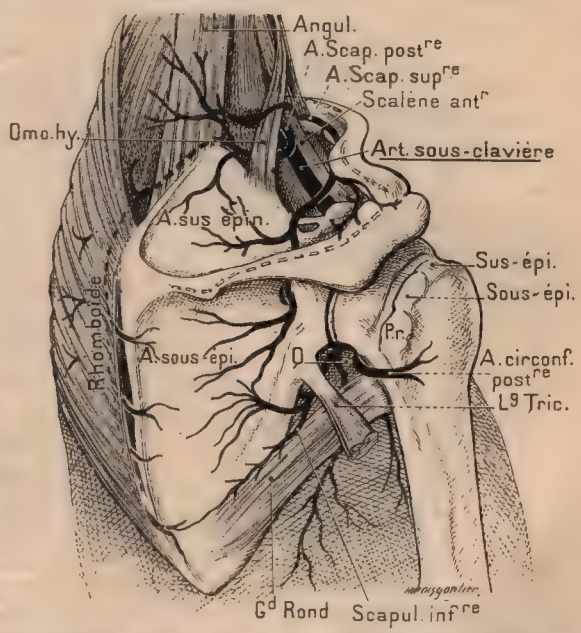

FIG. 523 (d'après une planche du Pr FARABEUF). — *Le réseau des Artères Scapulaires à la face postérieure de l'omoplate.*

Le pointillé sur les os rappelle l'insertion cléido-scapulaire du trapèze. — *Q.* Quadrilatère de Riolan.

3. **La Scapulaire Inférieure — Sous-Scapulaire.** — Volumineuse, elle descend en dehors contre le bord inférieur du sous-scapulaire au-dessous de l'insertion humérale duquel elle se divise en deux branches : *a*) la SCAPULAIRE proprement dite passe dans le TRIANGLE OMO-TRICIPITAL (fig. 490) ménagé entre l'insertion du long triceps et le bord supérieur du grand rond ; elle fournit aux muscles sous-scapulaire, grand rond, petit rond et sous-épineux, s'anastomosant à la face profonde de ce dernier muscle avec les rameaux des deux autres scapulaires ; *b*) la THORACIQUE descend parallèlement à la mammaire externe, pour fournir de nombreux rameaux au grand dorsal, au grand rond et au grand dentelé.

4. **La Circonflexe Antérieure.** — Elle passe au-dessous du long biceps, se porte en avant du col chirurgical de l'humérus qu'elle contourne à la face profonde du deltoïde. Au niveau de la coulisse bicipitale, elle se divise en deux rameaux, ascendant et descendant.

5. **La Circonflexe Postérieure — Deltoïdienne.** — Elle traverse le quadrilatère de Riolan (fig. 523) : (humérus en dehors, petit rond en haut, grand rond en bas, long triceps en dedans), embrasse la partie postérieure du col chirurgical, arrive à la face profonde du deltoïde où elle est satellite du nerf circonflexe. Anastomosée avec la précédente, elle forme un cercle artériel complet autour du col chirurgical de l'humérus.

B. — L'ARTÈRE HUMÉRALE OU BRACHIALE

Continuant l'axillaire, elle va du bord inférieur du grand pectoral à 2 centimètres au-dessous du pli du coude, où elle se divise en radiale et cubitale.

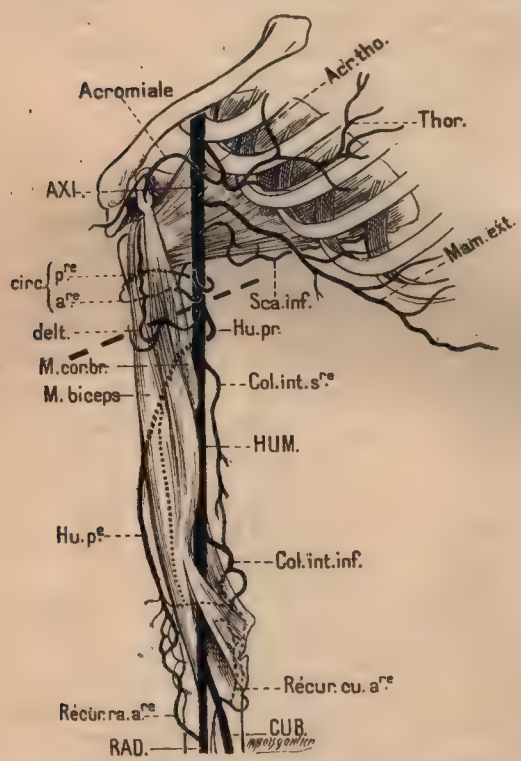

Fig. 524 (diagramme). — *L'Axillaire, l'Humérale et leurs branches.*

Le pointillé gras situe le bord inférieur du grand pectoral, limite conventionnelle des deux artères.

Rapports. — 1° Au bras, elle occupe la partie interne de la loge antérieure. Elle y est placée dans une gaine spéciale, avec ses deux insignifiantes veines, et le *nerf médian, son nerf satellite qui la suit dans tout son trajet,* croisant en X très allongé sa face antérieure. — Rapport principal : *le bord interne du biceps, son muscle satellite,* qui la recouvre complètement chez les sujets musclés (fig. 498).

Autres rapports : en arrière, le vaste interne, dont elle est séparée par la cloison intermusculaire interne, et le brachial antérieur ; en dehors et en haut, le coraco-brachial ; en dehors et en bas, l'interstice séparant le biceps du brachial antérieur ; en dedans, l'aponévrose et la peau.

2° Au pli du coude, elle est sur le bord interne du tendon du biceps, au-devant du brachial antérieur, en dehors du nerf médian dont elle est séparée par un espace d'un centimètre. Son rapport principal est antérieur : c'est l'*expansion aponévrotique du biceps* (p. 584) qui la cache, la protège et la sépare de la veine médiane basilique.

Son trajet, légèrement oblique en bas et en dehors, figure la grande diagonale du pli du coude (la petite diagonale étant représentée par le pli de flexion antérieur du coude).

Collatérales de l'Humérale. — Outre les musculaires — deltoïdienne, du vaste interne, du biceps, du brachial antérieur, etc. — *dont le nombre est* CONSIDÉRABLE — ses collatérales principales sont :

1° La **Collatérale Externe** ou **Humérale Profonde** ; née au 1/3 supérieur du bras, elle s'engage, après avoir donné une branche postérieure, dans la gouttière radiale de l'humérus, où elle est satellite du nerf radial. A la partie externe du coude, elle glisse dans la gouttière entre le long supinateur et le brachial antérieur, s'y bifurque et s'y divise en rameaux anastomosés avec la récurrente radiale antérieure.

2° **La Collatérale Interne Supérieure.** — Satellite du nerf cubital, elle descend avec lui dans la loge postérieure du bras ; elle rejoint la suivante.

3° **La Collatérale Interne Inférieure.** — Elle naît au-dessus de l'épitrochlée, descend vers le coude, à la partie interne duquel elle s'anastomose avec les récurrentes cubitales antérieure et postérieure, la branche postérieure de l'humérale profonde et la collatérale interne supérieure.

— « Il faut connaître les **anomalies fréquentes de l'artère brachiale.** — Rien n'est plus commun que sa DIVISION ANTICIPÉE en deux branches, dont l'une réputée l'*humérale vraie* donne plus tard l'interosseuse et l'une des deux artères moyennes de l'avant-bras... On la trouve profonde dans la gaine du biceps, sous le nerf médian, tandis que la branche détachée prématurément est plus superficielle que le nerf, incluse dans l'épaisseur de l'aponévrose ou tout à fait sous-cutanée. » — Parmi « les ANOMALIES DE SITUATION, la plus commune, peut-être 10 pour 100, consiste en ce que l'artère passe devant le nerf médian au lieu de passer derrière... » Parmi « les ANOMALIES DE DIVISION : l'avant-bras à trois artères, radiale, cubitale, interosseuse, qui peuvent naître dès la hauteur de l'aisselle par deux troncs... On voit aussi l'artère humérale produire un *vaisseau aberrant* qui après un trajet long et variable, revient se jeter dans l'artère originelle ou dans l'une de ses branches, formant ainsi une boucle allongée » (Farabeuf).

C. — LES ARTÈRES RADIALE ET CUBITALE

§ 1. — L'Artère Radiale (fig. 525, 526).

Branche de bifurcation externe de l'humérale, la radiale descend à la face antérieure de l'avant-bras, contourne la styloïde du radius, gagne la partie postéro-externe du poignet, puis le premier espace intermétacarpien qu'elle perfore pour arriver à la paume de la main et y former l'arcade palmaire profonde par son anastomose avec la cubito-palmaire.

Rapports. — 1° A L'AVANT-BRAS. Elle occupe la *gouttière antibrachiale*, formée en dedans par les muscles épitrochléens et en dehors par les épicondyliens. Son trajet, oblique en bas et en dehors, parallèle à la ligne de cette gouttière à partir du milieu du pli du coude (en dedans du biceps), continue la direction de l'humérale, et de telle sorte que sur le bras en abduction, une ligne menée du creux de l'aisselle à la gouttière du pouls indique exactement la direction de ces deux artères (Le Fort).

Profonde en haut, l'artère devient tout à fait superficielle au-devant du poignet.

— RAPPORT PRINCIPAL, le BORD INTERNE DU LONG SUPINATEUR, son muscle satellite, qui cache plus ou moins son tiers supérieur chez les sujets musclés.

Autres rapports : EN DEDANS, le bord externe du grand palmaire qui forme la gouttière antibrachiale avec le long supinateur ; — EN ARRIÈRE, elle repose successivement sur le court supinateur, le tendon du rond pronateur, le fléchisseur propre du pouce et le carré pronateur.

FIG. 525 (FARABEUF). — *L'Artère Radiale passant dans la* **Tabatière**, *sur le dos du trapèze.....*

AU MILIEU DE L'AVANT-BRAS, elle se trouve directement sous l'aponévrose.

A la gouttière du pouls, elle suit l'intervalle séparant les tendons long supinateur et grand palmaire.

AU POIGNET : elle traverse obliquement la *tabatière anatomique* (p. 591), après avoir contourné la styloïde radiale ; elle gagne profondément, sous double couverture aponévrotique, le dos du trapèze, en passant sous les tendons réunis des long abducteur et court extenseur du pouce en dehors, du long extenseur du pouce en dedans.

Perforant enfin le premier interosseux dorsal, elle arrive au fond de la paume de la main et s'y termine en formant l'arcade palmaire profonde.

Collatérales de la Radiale. — Outre les musculaires, de nombre variable (25 à 40), ses collatérales principales sont :

1. **La Récurrente Radiale Antérieure.** Elle remonte au-devant de l'épicondyle pour s'anastomoser avec le rameau antérieur de l'humérale profonde ;

2. **La Transverse Radiale antérieure du carpe.** Elle s'anastomose au-devant du carré pronateur avec un rameau de la cubitale, et les récurrentes palmaires profondes, pour former le *réseau carpien antérieur* ;

3. **La Radio-palmaire.** Ce vaisseau de volume variable, né au-devant de la

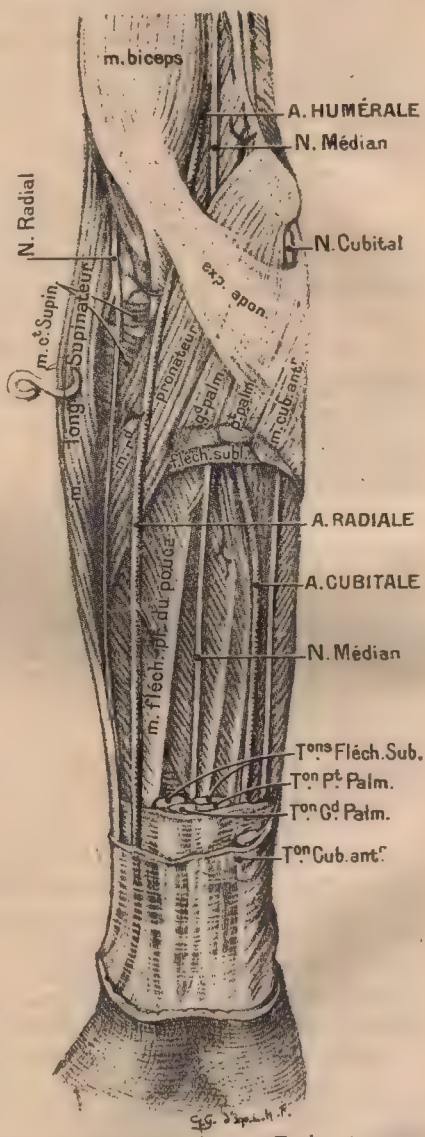

FIG. 526 (FARABEUF). — *Trajet et rapports des artères de l'avant-bras droit.*

styloïde, traverse le court abducteur du pouce et s'anastomose *souvent* avec la terminaison de la cubitale pour former l'*arcade palmaire superficielle*;

4. **La Dorsale du pouce.** Sur le dos du premier métacarpien, elle rejoint la collatérale externe du pouce;

5. **La Dorsale Radiale du carpe.** Elle contribue à constituer, par ses anastomoses avec la dorsale cubitale et l'interosseuse antérieure à sa terminaison, le *bracelet vasculaire du poignet*, qui fournit les artères interosseuses dorsales;

6. **La Dorsale du métacarpe**, souvent destinée au 2e espace;

7. **L'Interosseuse du premier espace.** Elle se divise en collatérales interne du pouce et externe de l'index.

§ 2. — L'Artère Cubitale.

Branche de bifurcation interne de l'humérale, elle va du milieu du coude (à 2-3 centimètres au-dessous du pli) à la paume de la main.

Rapports. — 1° A L'AVANT-BRAS, dans sa partie supérieure, elle est oblique en bas et en dedans; — dans ses 2/3 inférieurs, elle est verticale.

a) Dans sa *portion oblique*; elle est profonde, située sous le rond pronateur, derrière le nerf médian, puis entre le fléchisseur superficiel des doigts et le fléchisseur profond; elle rejoint le nerf cubital, et se place à son côté externe.

b) Dans sa *portion verticale*, elle descend parallèlement au nerf cubital, qui reste interne par rapport à elle. — RAPPORT PRINCIPAL, *le bord externe du cubital antérieur*, muscle satellite, qui tend à la recouvrir dans tout son trajet vertical. — ELLE REPOSE sur le fléchisseur profond, contre lequel elle est maintenue par une aponévrose et suit l'interstice séparant le cubital antérieur du faisceau interne du fléchisseur superficiel des doigts.

2° AU POIGNET: elle passe en dehors du pisiforme et du nerf cubital, entre les fibres antérieures d'insertion du ligament annulaire dorsal du poignet.

3° A LA PAUME DE LA MAIN: elle décrit, au-dessous de l'aponévrose palmaire, au-devant des tendons fléchisseurs des doigts, une courbe à concavité supérieure, **arcade palmaire superficielle**, le plus souvent complétée en dehors par la radio-palmaire.

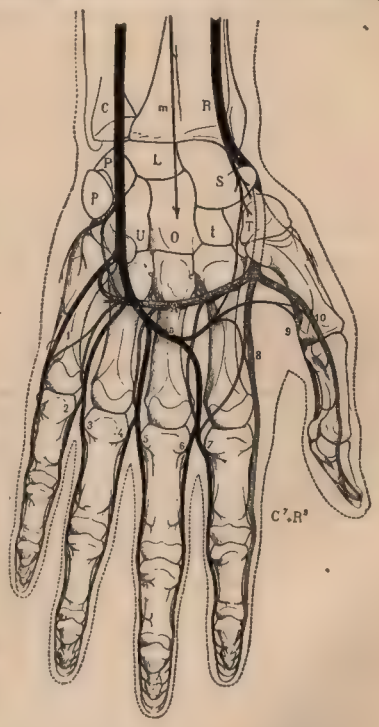

FIG. 527 (FARABEUF). — *Les Artères de la main gauche. — Face palmaire.*
Disposition normale, $C^7 + R^3$: la cubitale C (en noir plein) donne 7 collatérales digitales et la radiale profonde 3.

Collatérales de la Cubitale. — Sans parler de ses 15 à 25 musculaires, ses collatérales principales sont:

1. Le **Tronc commun des Récurrentes cubitales**; né à la partie supérieure, il se bifurque en dedans en deux branches: *a*) la *récurrente cubitale an-*

térieure, anastomosée au-devant de l'épitrochlée avec la collatérale interne; *b*) la *récurrente cubitale postérieure*, qui, derrière l'épitrochlée, s'anastomose avec la collatérale interne, la récurrente radiale postérieure et l'artère du vaste interne.

2. **Le Tronc commun des Interosseuses.** En haut de l'espace interosseux, il se bifurque en *interosseuse antérieure* et *interosseuse postérieure*. *a*) L'*interosseuse antérieure* descend entre les fléchisseurs jusqu'à la partie inférieure du ligament qu'elle perfore pour s'anastomoser à la face dorsale du poignet avec la dorsale du carpe et l'interosseuse postérieure (*bracelet vasculaire du poignet*). Elle fournit constamment l'*artère médiane* ou du *nerf médian*, satellite de ce nerf, qui peut dans certains cas être très volumineuse et fournir la plupart des artères de la main et des doigts. III, fig. 528. — *b*) L'*interosseuse postérieure* traverse le ligament interosseux en haut, donne la *récurrente radiale postérieure*, descend entre les deux couches des muscles postérieurs de l'avant-bras jusqu'au poignet où elle rejoint l'interosseuse antérieure.

3. **La Dorsale Cubitale du carpe** et 4. la **Transverse Cubitale antérieure du carpe.** Elles s'unissent aux homonymes radiales en avant et en arrière du poignet;

5. **La Cubito-palmaire.** Née au-dessous du pisiforme, elle gagne la profondeur de la paume de la main en traversant les muscles hypothénariens et s'anastomose à plein canal avec la radiale pour donner l'arcade palmaire profonde.

Réseau olécrânien. — Autour de l'olécrâne et sur le dos de la capsule du coude, s'étale un abondant réseau collatéral artériel : à mailles irrégulières, il est formé par les anastomoses multiples s'établissant, d'une part entre l'humérale profonde, les collatérales internes supérieure et inférieure ; d'autre part les récurrentes cubitales postérieure et antérieure, la récurrente radiale antérieure.

§ 3. — Les Arcades artérielles et les Artères de la main.

A. — **L'Arcade Palmaire Superficielle.** — Avant tout cubitale, elle est formée : *a*) principalement *par la terminaison de la cubitale*, qui se dirige vers le deuxième espace intermétacarpien en décrivant une courbe à concavité postéro-externe; *b*) accessoirement par une *anastomose*, inconstante, *avec la radio-palmaire*. — 1° Recouverte par la peau et l'aponévrose palmaire, elle s'étend à la partie moyenne de la paume, sous la *ligne de Mars* (voir chirologie), au-devant des nerfs collatéraux issus du cubital et du médian, des tendons fléchisseurs superficiels des doigts et des lombricaux.

De sa convexité naissent les **Interosseuses Palmaires Superficielles**, qui s'anastomosent avec les interosseuses palmaires profondes et donnent : α) la *collatérale interne du petit doigt*; β) les *collatérales internes et externes de l'annulaire et du médius*; γ) la *collatérale interne de l'index*.

L'arcade palmaire superficielle n'émet aucune branche par sa concavité.

B. — **L'Arcade Palmaire Profonde.** — Avant tout radiale, toujours complète, elle est formée par l'anastomose à plein canal de la cubito-palmaire avec la terminaison de la radiale qui après avoir traversé l'extrémité supérieure du premier espace intermétacarpien, chemine transversalement sous les tendons fléchisseurs des doigts, en s'appliquant sur les métacarpiens et les interosseux.

Les *collatérales* qu'elle fournit sont :

1. Des *branches ascendantes* pour le carpe; 2. des *branches postérieures, perforantes, interosseuses dorsales*; 3. des *branches descendantes*, les 3 ou 4 **interosseuses palmaires profondes**, qui fournissent aux muscles interosseux, abducteur

du pouce, lombricaux, et s'anastomosent avec les interosseuses palmaires superficielles pour former avec elles les collatérales des doigts.

La **première interosseuse palmaire profonde** fournit : les *collatérales externe et interne du pouce*, la *collatérale externe de l'index*.

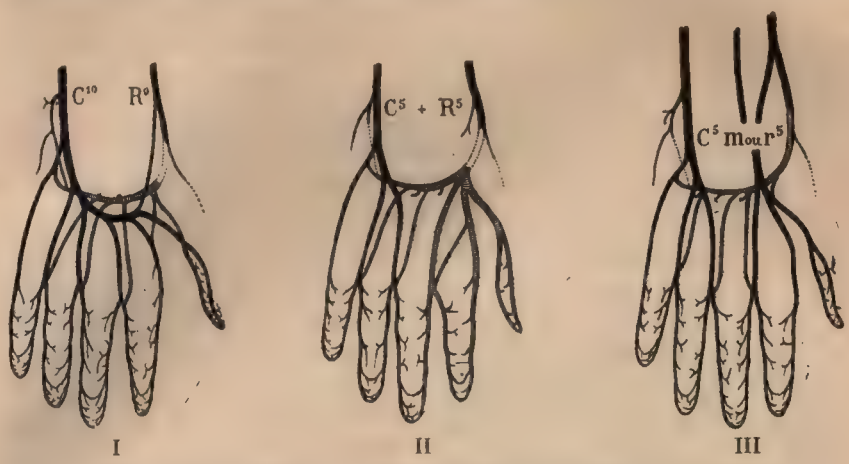

Fig. 528 (Farabeuf). — *Genre d'anomalies des Artères de la main.*

I. Les 10 collatérales digitales naissent de la cubitale.
II. $C^5 + R^5$. Cubitale et radiale profonde fournissant chacune 5 collatérales.
III. Les 5 collatérales externes sont données par d'autres artères superficielles (médiane, radio-palmaire, ou l'une et l'autre) extraordinairement développées.

Anomalies des artères de l'avant-bras et de la main (fig. 528).

Rien n'est variable comme la disposition des artères superficielles de la main. — Alors que la cubitale irrigue toujours, au minimum, deux doigts et demi (l'auriculaire, l'annulaire, la moitié interne du médius), la radiale, se destinant exclusivement à l'arcade profonde, peut céder le pas à une artériole anormalement développée ; ce rôle de suppléance est le plus souvent réservé à l'artère du nerf médian (j'en ai personnellement rapporté 8 cas depuis 1905). D'importance pratique, on trouve surtout : la *cubitale*, superficiellement, directement sous la peau, suivant une ligne unissant le milieu du pli du coude au pisiforme ; la *radiale*, sous-cutanée dans tout son trajet, quelquefois au-devant de l'expansion aponévrotique. Dans ces cas, l'origine de ces vaisseaux est ordinairement prématurée.

Article III.

LES VEINES DU MEMBRE SUPÉRIEUR

Elles suivent deux courants unis l'un à l'autre par des anastomoses : *a*) l'un, *superficiel*, principal, est indépendant jusqu'au creux axillaire ; *b*) l'autre, *profond*, accessoire, satellite des artères, n'acquiert d'importance qu'à la racine du membre, où il se grossit de la plupart des veines sous-cutanées.

A. — VEINES SUPERFICIELLES DU MEMBRE SUPÉRIEUR

Le courant superficiel de la main, de l'avant-bras et du bras est figuré par un ensemble de veines remarquables par le nombre et le volume. Leur trajet et leur distribution sont particuliers ; en apparence très diverses, elles sont en

réalité disposées suivant un plan toujours le même, et qu'il est généralement possible de retrouver. — Leur SITUATION est superficielle ; elles sont logées, aux doigts et à la main dans le tissu cellulaire sous-cutané ; à l'avant-bras et au bras, elles sont « dans des gaines que leur fournit le fascia superficialis » (Charpy). Leur VOLUME est toujours plus considérable que celui des veines profondes ; il se traduit, à l'avant-bras et au bras, par des traînées saillantes pendant l'effort, et bien marquées même au repos chez les sujets qui présentent le *type veineux* ou *variqueux* (volume normalement exagéré de toutes les veines).

Toutes les veines superficielles sont reliées aux veines profondes par de nombreuses anastomoses ; et « leur développement est, dans tous les cas, en raison inverse de celui des veines profondes » (Cruveilhier).

§ 1. — Les Veines Superficielles des Doigts.

Les doigts sont entourés par une GAINE VEINEUSE PÉRIDIGITALE (Lejars) dont les rameaux aboutissent aux arcades dorsales des phalanges : leur disposition, en apparence plexiforme, peut en réalité être ramenée au type suivant qui est constant :

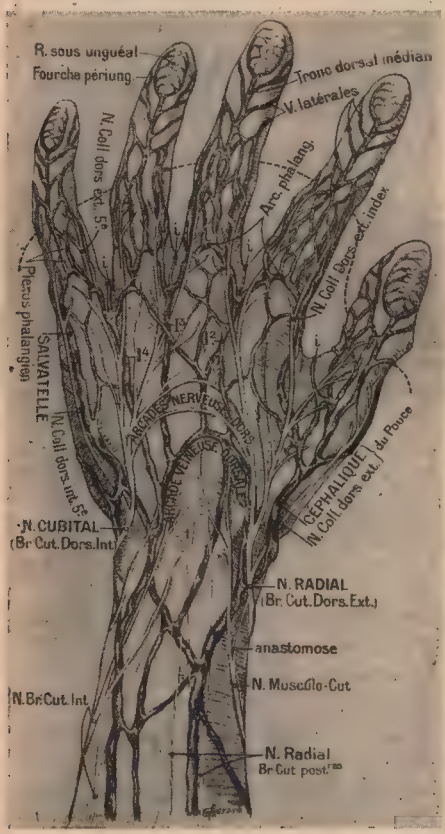

FIG. 529. — *Les formations superficielles — Veines et Nerfs — du dos du poignet et de la main gauches.*

Le poitillé marque la limite de la répartition des branches collatérales dorsales du Radial et du Cubital.

A. — **Les Veines Dorsales des doigts** (fig. 529). — *Du réseau veineux sous-unguéal*, naît la *veine péri-unguéale* qui enfourche le repli cutané de la racine de l'ongle ; ses deux veinules symétriques forment sur le dos de la phalangette et de la phalangine le *tronc digital dorsal médian* ; il remonte, se grossissant des *veines latérales*, obliquement ascendantes, qui anastomosent latéralement les veines pulpaires et le tronc dorsal.

Sur le dos de la phalangine, les veines dorsales forment les origines du *plexus phalangien dorsal*, formé de mailles allongées, parallèles à l'axe du doigt ; au niveau de la tête des métacarpiens, elles s'écartent vers les espaces interdigitaux en formant l'*arcade dorsale de la phalange*, vaisseau collecteur, concave en haut, dont les extrémités vont : 1° former, par union avec les arcades voisines, l'origine des *veines interosseuses dorsales* (I^2, I^3, I^4) ; 2° s'anastomoser avec les veines palmaires par l'entremise des *veines interdigitales* (*i*, *i*, *i*, *i*) ; 3° au bord cubital de la main, donner l'origine de la SALVATELLE DU PETIT DOIGT.

L'arcade dorsale de la phalange ne dépasse pas l'index. — Sur le dos du pouce, le plexus phalangien se résoud en 3-4 gros troncs ; l'un d'eux figure l'origine de la CÉPHALIQUE DU POUCE.

B. — **Les Veines Palmaires des doigts.** — Les *veines pulpaires*, nées au niveau de la pulpe du doigt — des *capillaires contournés* décrits par Bourceret (1885) et qui serviraient à la calorification — con-

vergent de chaque côté vers un tronculе principal, origine des *veines collatérales palmaires* qui, réunies entre elles par de nombreuses anastomoses (*plexus digital palmaire*), remontent jusqu'à la racine du doigt. Les veines palmaires sont tributaires : 1° des veines digitales dorsales par les anastomoses latérales ; 2° des veines interosseuses dorsales auxquelles elles aboutissent directement par l'entremise des veines interdigitales.

Les anastomoses transversales palmaires placées à la racine des doigts forment par leur réunion la *grande veine anastomotique palmaire sous-cutanée* ; leur sang va également aux veines dorsales.

§ 2. — Les Veines Superficielles de la Main.

A. — **Veines dorsales de la main.** — Visibles par transparence sur le dos de la main, elles ont pour caractère général de suivre les métacarpiens. Ce sont : en dedans : 1° la SALVATELLE DU PETIT DOIGT ; 2° les *interosseuses sous-cutanées des 4e, 3e et 2e espaces* qui convergent en dedans pour former la *veine cubitale superficielle* ; 3° la CÉPHALIQUE DU POUCE, qui se continue par la *veine radiale superficielle*. Les interosseuses dorsales sont souvent interrompues par un vaisseau transversal, *arcade veineuse du dos de la main* qui rejoint la salvatelle.

Sur le dos du poignet, la radiale superficielle et la cubitale superficielle sont unies par une anastomose transversale constante, *arcade veineuse dorsale du poignet*.

B. — **Veines palmaires de la main.** — Elles forment dans le tissu sous-cutané de la paume un réseau serré de vaisseaux minces répartis en trois groupes, unis par de multiples anastomoses : 1° *grande veine anastomotique palmaire sous-cutanée* ; 2° *veinules thénariennes*, aboutissant à la céphalique du pouce ; 3° *veinules hypothénariennes*, tributaires de la salvatelle.

Toutes confluent au-devant du poignet vers un plexus qui marque l'origine de la *veine médiane de l'avant-bras*.

Toutes les veines superficielles et profondes de la main sont largement anastomosées entre elles. Toutes possèdent des valvules ostiales, suffisantes.

§ 3. — Les Veines Superficielles de l'Avant-bras.

A. — **Veines antérieures.** — Elles forment trois troncs principaux qui remontent parallèlement à l'axe du membre vers le pli du coude ; 1° la VEINE MÉDIANE, dont les racines se résument en un tronc unique au milieu de l'avant-bras ; elle se bifurque au pli du coude (valvule terminale) ; 2° la RADIALE SUPERFICIELLE ; née sur le dos du poignet, elle contourne le radius, suit le bord externe de l'avant-bras jusqu'au coude, plus ou moins longée par la branche antérieure du nerf musculo-cutané ; 3° la CUBITALE SUPERFICIELLE ; née sur le dos du poignet, elle contourne le cubitus, suit le bord interne de l'avant-bras jusqu'au coude.

B. — **Veines postérieures.** — Toujours plus grêles, elles sont figurées par des mailles veineuses, tributaires de la radiale superficielle en dehors, de la cubitale superficielle en dedans.

§ 4. — Les Veines du Pli du Coude.

Au pli du coude. — La circulation veineuse superficielle de la face antérieure (fig. 530) se résume en trois veines, de grande importance pratique.

a) **La Médiane.** — Bifurquée en Y, elle se continue par deux branches obliques divergentes : *b*) l'externe, **Médiane Céphalique** (non valvulée) glisse superficiellement sur l'interstice entre le biceps et le long supinateur, s'unit à la radiale superficielle pour se continuer dans la VEINE CÉPHALIQUE DU BRAS ; *c*) l'interne, **Médiane Basilique**, surcroise l'expansion aponévrotique qui la sépare

de l'artère humérale et s'unit à la cubitale superficielle pour former la VEINE BASILIQUE.

Toutes les veines superficielles et profondes de l'avant-bras sont valvulées et unies par de MULTIPLES ANASTOMOSES. A retenir : 1° celles qui relient les veines cubitales profondes aux radiales profondes ; 2° celles qui unissent le réseau superficiel aux veines profondes, particulièrement au plexus entourant le nerf médian (anastomoses perforantes) ; 3° au coude, les *arcades de sûreté cubito-humérales* et *radio-humérales profondes* ; — la *communicante du pli du coude*, veine volumineuse qui unit à sa terminaison la médiane aux veines cubitales profondes ou aux humérales.

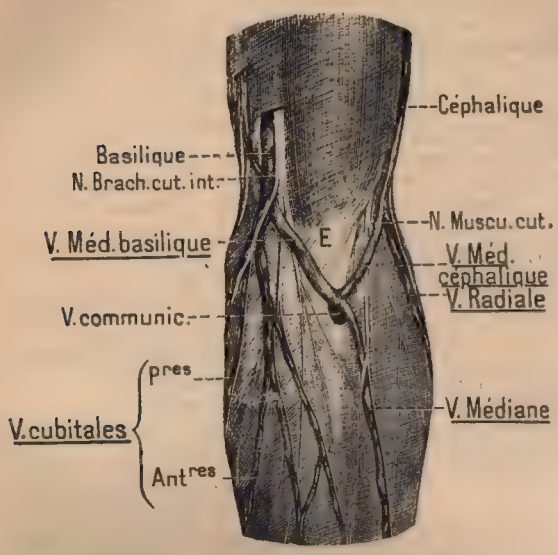

FIG. 530. — *Le pli du Coude gauche. — Plan sous-cutané.*
E. Expansion aponévrotique du biceps.

Indications pratiques. — L'ensemble de ces veines forme **sous la peau** de la face antérieure du coude une figure plus ou moins régulière qu'il est classique de comparer à une M majuscule dont les montants seraient la radiale et la cubitale superficielles ; les jambages, la médiane céphalique et la médiane basilique.

— **La saignée doit classiquement se pratiquer sur la médiane céphalique** : veiller à mettre l'avant-bras en pronation (Lisfranc) pour ne pas piquer le nerf musculo-cutané, contigu. — Exceptionnellement, si l'on doit ponctionner la médiane basilique, penser à l'artère humérale, immédiatement sous-jacente.

— Pour les **prises de sang**, les **injections intra-veineuses**, qu'actuellement le médecin est appelé à faire tous les jours, on choisit indifféremment l'une des veines du coude. Il est recommandable de piquer celle qu'*on voit* ou qu'*on sent* le mieux.

§ 5. — Les Veines Superficielles du Bras.

Ce sont : la basilique et la céphalique.

A. — La Veine Basilique.

C'est la maîtresse-veine, la *Reine* du membre supérieur : la veine axillaire la continue bien plus qu'elle ne continue les veines humérales. Née de l'union de la Médiane Basilique et de la cubitale superficielle, elle longe le bord interne du biceps, d'abord sous la peau, puis vers le milieu du bras, sous l'aponévrose. Dans son trajet, elle est côtoyée par le nerf brachial cutané interne. A sa terminaison, elle se grossit de la *veine humérale interne*, pour constituer la VEINE AXILLAIRE.

Munie de 6-8 valvules, elle est généralement reliée à la céphalique par une anastomose transversale.

B. — La Veine Céphalique.

Née de l'union de la Médiane Céphalique et de la radiale superficielle, elle

longe le bord externe du biceps, parallèlement à la Basilique, arrive dans l'interstice qui sépare le deltoïde du grand pectoral (espace delto-pectoral) qu'elle suit, côtoyée par le rameau descendant de l'artère acromio-thoracique ; perforant l'aponévrose clavi-pectorale, elle se recourbe en dedans, passe dans le creux sous-claviculaire et, recourbée EN CROSSE *au-devant* de l'artère axillaire, se jette dans la veine axillaire. — Elle aboutit quelquefois, après s'être grossie de la *veine acromio-thoracique*, à la jugulaire externe. — Elle est valvulée, surtout vers sa terminaison.

B. — VEINES PROFONDES DU MEMBRE SUPÉRIEUR

Elles sont exactement parallèles aux artères, et maintenues dans leur gaine.

§ 1. — Les Veines Profondes de la Main, de l'Avant-bras et du Bras.

A la main, à l'avant-bras, au bras, il y a pour une artère, deux veines satellites généralement grêles, mais toujours valvulées, unies entre elles par des anastomoses s'étendant d'une veine à l'autre soit obliquement (canaux de sûreté), soit horizontalement (anastomoses en échelle). Il suffit de les énumérer.

A) A LA MAIN :

a) Les *veines collatérales profondes des doigts*, si fines qu'on nie parfois leur existence ; *b*) les *veines interosseuses palmaires superficielles* qui vont à l'arcade veineuse palmaire superficielle ; *c*) les *veines interosseuses palmaires profondes* et l'*arcade veineuse palmaire profonde* ; *d*) les *veines interosseuses dorsales profondes*, qui vont à l'*arcade veineuse profonde du dos de la main* ; elles sont réunies : aux veines palmaires par des anastomoses perforantes ; aux veines superficielles.

B) A L'AVANT-BRAS :

1° Les *veines radiales profondes* ; 2° les *veines cubitales profondes* dont les affluents principaux sont : α) les veines interosseuses antérieures et postérieures ; β) des branches musculaires disposées en arcades anastomotiques.

Les veines profondes de la main et de l'avant-bras sont rattachées les unes aux autres par le *plexus veineux de la gouttière carpienne*.

C) AU BRAS :

1° Les *deux veines humérales* — humérale externe et humérale interne — rigoureusement parallèles à l'artère ; souvent réunies dans la moitié supérieure du bras en un tronc unique — *humérale commune* — elles reçoivent les veines satellites des collatérales de l'artère humérale.

α) La *veine humérale interne* (dans les cas de fusion, la veine humérale commune) s'unit en haut et en dedans du bras à la veine basilique pour former la veine axillaire ; β) la *veine humérale externe* peut rester isolée et se continuer dans la *petite veine axillaire* (p. 622) après s'être grossie des veines circonflexes antérieures et postérieures.

§ 2. — La Veine Axillaire.

Ce vaisseau volumineux, unique, muni de 2-3 belles valvules, s'étend du bord inférieur du grand pectoral au bord inférieur de la clavicule où il prend le nom de *veine sous-clavière*. — A LA BASE DE L'AISSELLE, maintenue béante par ses connexions intimes avec le ligament de Gerdy qui la recouvre en avant (danger de mort par entrée de l'air dans la veine), elle est située d'abord en dedans et un peu en arrière de l'artère axillaire, puis franchement en dedans.

Dans la PARTIE MOYENNE DE L'AISSELLE, au-dessous du petit pectoral, elle est dans le voisinage immédiat de quelques-uns des ganglions axillaires.

Dans le creux sous-claviculaire, veine et artère axillaires sont au contact l'une de l'autre, la veine en dedans et un peu en avant, surtout quand elle est gonflée, reposant directement sur la 1re et la 2e côtes, recouverte par l'aponévrose clavi-pectorale qui envoie sur son bord interne (fig. 521) une expansion — *ligament falciforme de la veine axillaire.*

Les affluents de la veine axillaire principale sont : 1° la céphalique, qui la rejoint dans le creux sous-claviculaire, après avoir reçu la veine acromio-thoracique ; 2° les veines scapulaires inférieures ; 3° les veines mammaires externes.

Farabeuf donne le nom de petite veine axillaire à « un canal collecteur des circonflexes, quelquefois en continuation de la veine humérale externe et qui chemine au côté externe ou profond de l'artère avant de passer devant celle-ci, plus ou moins près de la clavicule, pour se jeter dans la grosse veine interne ».

§ 3. — La Veine Sous-Clavière.

Elle continue l'axillaire. Satellite unique de l'artère homonyme, énorme quand elle est pleine, elle s'étend du bord inférieur de la clavicule à la jugulaire interne qu'elle rejoint pour former le tronc veineux brachio-céphalique (fig. 294). — Chacune de ses extrémités est munie d'une paire de valvules.

a) *Dans sa première portion*, en dehors des scalènes, elle est antérieure et interne par rapport a l'artère, à laquelle elle est contiguë. Elle est maintenue contre la clavicule par un dédoublement de l'aponévrose cervicale moyenne.

b) Dans sa *portion terminale*, elle est, au tubercule de Lisfranc, séparée de l'artère par l'insertion inférieure du scalène antérieur.

Ses affluents aboutissent les uns près des autres : 1° *veine jugulaire postérieure*, 2° *veines vertébrales*, 3° *veines jugulaires externe* et *antérieure* : ces deux dernières se rejoignant non loin du tronc brachio-céphalique veineux et, au-devant de la jugulaire interne, contribuent pour leur part à la formation du *pressoir rétroclaviculaire* (p. 513).

La veine sous-clavière recueille également la lymphe que lui apportent : à gauche le canal thoracique, à droite la grande veine lymphatique.

Article IV.

LES NERFS DU MEMBRE SUPÉRIEUR

PLEXUS BRACHIAL

Le plexus brachial est formé par les anastomoses des branches antérieures des 4 derniers nerfs cervicaux et du 1er nerf dorsal (fig. 531).

De la colonne cervicale au creux axillaire, il est composé de 5 troncs radiculaires, variables par leur mode d'union, mais qu'on peut schématiquement ramener à la disposition suivante : les deux troncs supérieurs, 5e et 6e, ainsi que les deux troncs inférieurs, 8e et *Ier dorsal*), figurent deux **X** allongés, entre lesquels cheminent le 7e — tronc moyen qui se divise en deux branches secondaires formant un **Y** dont la queue regarde la colonne vertébrale.

Derrière la clavicule, le plexus n'est plus formé que de trois troncs volumineux (*le supérieur* constitué par l'union de la branche supéro-externe de l'X supérieur et par la branche

supérieure de l'Y ; — *le moyen* par l'union de la branche inféro-externe de l'X supérieur, la branche inférieure de l'Y et la branche supéro-externe de l'X inférieur ; — *l'inférieur*, par la seule branche inféro-externe de l'X inférieur), ayant une destination bien spécialisée (Sébileau) :

1° Le tronc supérieur devient antérieur ; on peut l'appeler SYSTÈME MÉDIAN-CUTANÉ EXTERNE, parce qu'il se divise dans l'aisselle en *médian* et *musculo-cutané* ;

2° Le tronc moyen devient postérieur ; on peut l'appeler SYSTÈME RADIO-CIRCONFLEXE, parce qu'il donne dans l'aisselle le *radial* et le *circonflexe* ;

3° Le tronc inférieur devient antérieur ; on peut l'appeler SYSTÈME CUBITAL-CUTANÉ INTERNE, parce qu'il est l'origine du *cubital*, du *brachial cutané interne* et de son *accessoire*.

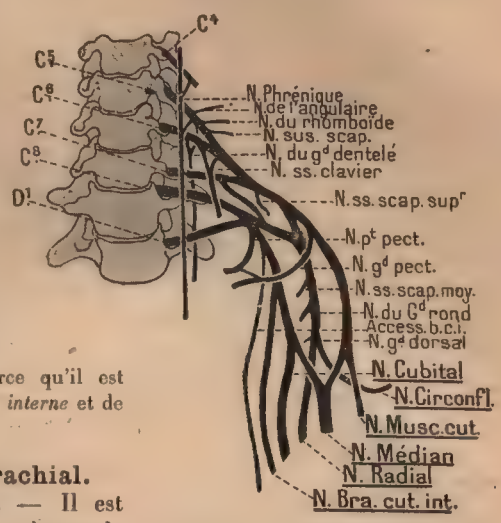

FIG. 531. — *Constitution schématique du Plexus Brachial.*

*C*4 à *C*8. 4e, 5e, 6e, 7e, 8e paires cervicales ; — *D*1. Première paire dorsale ; — *Access. b. c. i.* Accessoire du brachial cutané interne. — En caractères gras les branches terminales.

Rapports du Plexus Brachial.

1° PORTION SUS-CLAVICULAIRE. — Il est placé d'abord entre les scalènes, au-dessus de la première côte, au-dessus et en arrière de l'artère sous-clavière et non loin du dôme de la plèvre ; il est séparé de la peau par le peaucier, le sterno-mastoïdien, l'omo-hyoïdien, les aponévroses cervicales superficielle et moyenne ;

2° DERRIÈRE LA CLAVICULE et au-dessous d'elle, se forment les trois troncs d'anastomose qui glissent en dehors de l'artère sous-clavière ;

3° DANS LE CREUX DE L'AISSELLE (fig. 522), les troncs, recouverts par le grand et le petit pectoral, entourent l'artère axillaire (le médian directement en avant ; le musculo-cutané au-dessus et en dehors ; le cubital et les cutanés internes en dedans et au-dessous ; le radial et le circonflexe en arrière).

BRANCHES DU PLEXUS BRACHIAL

On peut les diviser en : anastomotiques, collatérales, terminales.

A. — Branches anastomotiques du Plexus Brachial.

Le plexus brachial s'anastomose :

Avec les ganglions cervicaux moyen et inférieur et le premier ganglion thoracique du sympathique par des rameaux communiquants ; — avec le 4e nerf cervical ; il forme avec lui une anse d'où naît souvent le nerf phrénique.

B. — Branches collatérales du Plexus Brachial.

Elles naissent de trois ordres de branches qui émergent : au-dessus de la clavicule ; dans le triangle sous-clavier ; dans le creux axillaire.

D'après Sébileau, « toutes celles qui se rendent au groupe des extenseurs, abducteurs, élévateurs, ont comme caractères : 1° d'émaner des systèmes médian ou postérieur ; 2° d'émerger toujours du plexus sur sa face postérieure.

« Celles qui aboutissent au groupe des fléchisseurs, adducteurs, abaisseurs, se distinguent en ce que : 1° elles émanent des systèmes antérieurs du plexus ; 2° elles s'en détachent toujours au niveau de la face antérieure. »

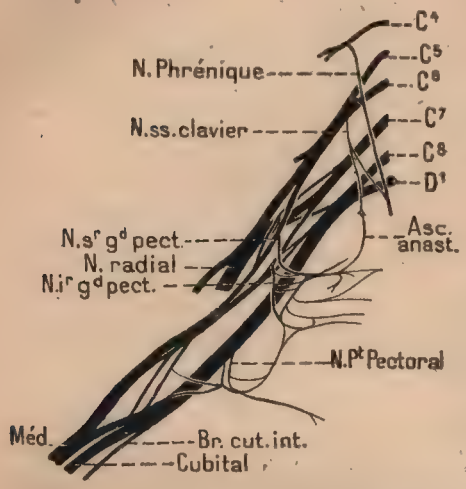

Fig. 532 (Morlei). — *Les branches thoraciques antérieures du Plexus Brachial.*

C^4, ... C^8. 4e, 5e, 6e, 7e, 8e paires cervicales ; — D^1, 1re paire dorsale ; — *Asc. anast.* Branche ascendante anastomotique avec le nerf du sous-clavier.

Quant aux trois ordres de rameaux (sus-claviculaires, claviculaires, sous-claviculaires) « voici la loi qui préside à leur origine : — « 1° Tous ceux des muscles innervés par le plexus brachial qui s'implantent (insertion fixe ou mobile) sur le corps de l'omoplate et la clavicule (le petit pectoral se rend à une apophyse), reçoivent leurs filets de la portion sus-claviculaire ; 2° les muscles de la paroi antérieure du creux de l'aisselle reçoivent les leurs de la portion sous-claviculaire ; 3° les muscles de la paroi postérieure du creux de l'aisselle sont animés par des branches venues du segment axillaire du plexus. »

1° Les collatérales fournies AU-DESSUS DE LA CLAVICULE sont : *a*) le *nerf du sous-clavier ; b*) le *nerf de l'angulaire et du rhomboïde* qui envoie un filet au scalène postérieur ; *c*) le *nerf thoracique latéral* ou *respiratoire de Charles Bell,* qui descend derrière la clavicule, puis entre le sous-scapulaire et les pectoraux, et se rend à la face externe du grand dentelé qu'il innerve ; *d*) le *nerf scapulaire supérieur* qui arrive au bord supérieur de l'omoplate, traverse le trou coracoïdien, innerve le sus-épineux, puis traversant la grande échancrure scapulaire, va se terminer dans le sous-épineux ; *e*) le *nerf sous-scapulaire supérieur* qui va au sous-scapulaire.

2° Les collatérales fournies AU NIVEAU DE LA CLAVICULE sont les branches thoraciques : *a*) le *nerf thoracique antérieur,* destiné au grand pectoral, qui passe juste au-devant de l'artère axillaire dont il est point de repère ; *b*) le *nerf thoracique postérieur* ; destiné au petit pectoral, il passe derrière l'artère axillaire ;

3° Les collatérales fournies AU-DESSOUS DE LA CLAVICULE sont : 1° le *nerf sous-scapulaire inférieur* ou 2e nerf du sous-scapulaire ; *b*) le *nerf du grand rond* ; *c*) le *nerf du grand dorsal.*

C. — Branches terminales du Plexus Brachial.

Au nombre de 7, elles émanent du plexus au niveau de l'articulation de l'épaule. Ce sont : le *musculo-cutané,* le *médian,* le *cubital,* le *brachial cutané interne,* l'*accessoire du brachial cutané interne,* le *radial,* l'*axillaire* ou *circonflexe.*

§ 1. — Le Nerf Musculo-Cutané.

D'un volume peu considérable, il provient, avec la racine externe du médian, du tronc antéro-externe du plexus. Dirigé en bas et en dehors au-devant du tendon du sous-scapulaire, il traverse le coraco-brachial (muscle perforé de Cassérius), et descend dans la loge antérieure du bras entre le biceps et le brachial antérieur. Au pli du coude, il perfore l'aponévrose sur le côté externe du biceps et devient sous-cutané. C'est alors qu'il se divise en ses deux branches terminales, sensitives, qui surcroisent la veine médiane céphalique.

a) **Branches Collatérales, musculaires, du nerf musculo-cutané.** — Elles sont réservées aux *muscles de la loge antérieure du bras*: le coraco-brachial, les deux chefs du biceps, le brachial antérieur. Vers la partie moyenne du bras, le musculo-cutané émet l'anastomose inconstante avec le tronc du médian.

b) **Branches Terminales, cutanées, du nerf musculo-cutané.** — Elles descendent sur la face antérieure de *l'avant-bras*: BRANCHE EXTERNE et BRANCHE ANTÉRIEURE (cette dernière anastomosée avec la branche superficielle du radial au-dessus de la styloïde du radius) portent la sensibilité *à la peau de la moitié externe des deux faces de l'avant-bras.*

§ 2. — Le Nerf Médian.

Il naît du plexus par deux racines formant un V ouvert en haut : l'externe vient d'un tronc commun au médian et au musculo-cutané ; l'interne, d'un tronc commun au médian, au cubital et au brachial cutané interne. Entre elles chemine l'artère axillaire. — Il descend sous le bord interne du biceps (fig. 498), dans la loge antérieure du bras, au-devant de l'artère humérale qu'il

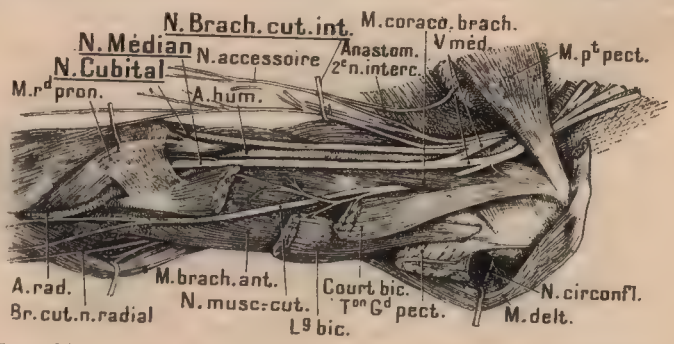

FIG. 533. — *Les muscles et les nerfs du Bras gauche. — Face antérieure.*

croise en X à la partie inférieure du bras. — Au coude, il est en dedans de l'artère, sur le muscle brachial antérieur, sous l'expansion aponévrotique du biceps. — A l'avant-bras (fig. 534, 535), il perfore le rond pronateur, croise l'artère cubitale qui devient interne par rapport à lui, et descend entre les muscles fléchisseurs superficiel et profond des doigts. — Au poignet, il devient sous-aponévrotique, entre les tendons du grand et du petit palmaires. — A la main, il traverse la gouttière du carpe, au-devant des tendons fléchisseurs, et dans la paume, se divise en ses branches terminales.

a) **Branches Collatérales du nerf Médian.** — *Au bras*, une anastomose, inconstante, relativement rare, qui l'unit au musculo-cutané; c'est de ce der-

nier nerf qu'elle provient habituellement. — *A l'avant-bras* : des branches, toutes musculaires, à l'exception du rameau cutané palmaire qui émerge à la partie inférieure de l'avant-bras.

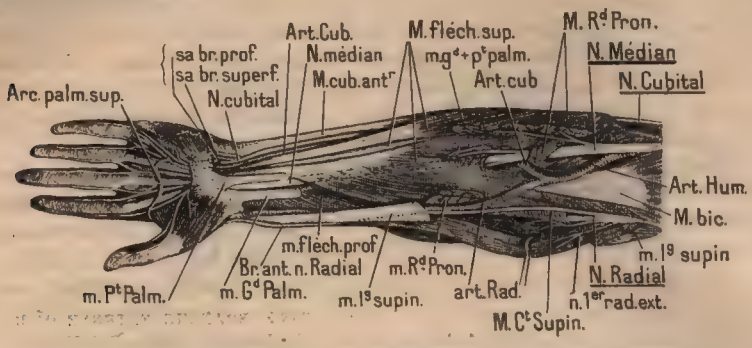

Fig. 534. — *Les nerfs de l'Avant-bras gauche. — Face antérieure.*

La portion moyenne des muscles superficiels — rond pronateur, grand et petit palmaires — a été enlevée, le premier radial écarté, pour montrer comment tous les nerfs de l'avant-bras se placent profondément après avoir perforé divers muscles : rond pronateur et fléchisseur superficiel (*médian*) ; court supinateur (*radial*) ; cubital antérieur (*cubital*).

Ces *branches musculaires* naissent au-dessous et en dedans du pli du coude ; elles innervent TOUS LES MUSCLES ANTIBRACHIAUX ANTÉRIEURS, sauf LE CUBITAL ANTÉRIEUR ET LES DEUX CHEFS INTERNES DU FLÉCHISSEUR PROFOND. Une branche longue et grêle, le *nerf du carré pronateur* ou *interosseux antérieur*, descend au-devant du ligament interosseux ; elle se termine dans les deux chefs externes du fléchisseur profond, le carré pronateur et le fléchisseur propre du pouce.

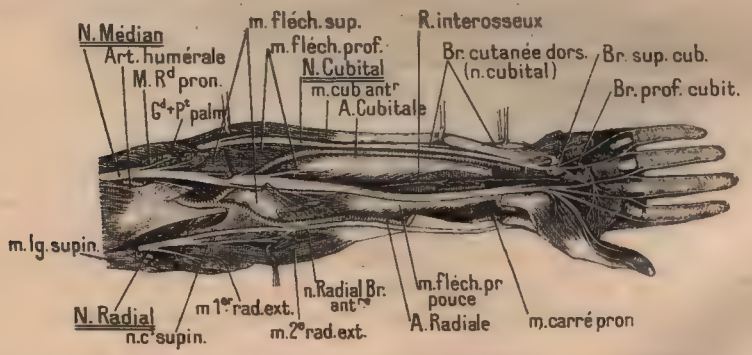

Fig. 535. — *Les nerfs profonds de l'Avant-bras droit. — Face antérieure.*

La *branche cutanée palmaire* longe le tronc du médian et va donner la sensibilité à la peau de l'éminence thénar et de la paume de la main.

b) **Branches Terminales du nerf Médian.** — Au nombre de cinq, elles apparaissent au-dessous du ligament annulaire antérieur du carpe : elles fournissent : la motricité à trois des muscles thénariens et aux deux premiers lombricaux ; — la sensibilité à la paume du pouce, à toute la face palmaire et à la face dorsale des 2e et 3e phalanges de l'index, du médius, de la moitié externe de l'annulaire (**3 doigts et demi**).

La 1re, BRANCHE DES MUSCLES THÉNARIENS, très courte, innerve le court abducteur, le court fléchisseur et l'opposant ;

La 2e se divise, le long du tendon long fléchisseur propre du pouce, en deux branches, NERF COLLATÉRAL EXTERNE DU POUCE, NERF COLLATÉRAL INTERNE DU POUCE, qui donnent la sensibilité à la face palmaire du pouce ;

La 3e abandonne un FILET AU 1er MUSCLE LOMBRICAL et fournit la sensibilité au bord externe de l'index, NERF COLLATÉRAL EXTERNE DE L'INDEX ; elle s'anastomose par un filet dorsal avec le collatéral dorsal fourni par le radial ;

La 4e abandonne un FILET AU 2e MUSCLE LOMBRICAL, et se subdivisant, va fournir la sensibilité au bord interne de l'index, NERF COLLATÉRAL INTERNE DE L'INDEX, et au bord externe du médius, NERF COLLATÉRAL EXTERNE DU MÉDIUS ; ces deux rameaux s'anastomosent par un filet dorsal avec les collatéraux dorsaux fournis par le radial.

La 5e abandonne un FILET (INCONSTANT) AU 3e MUSCLE LOMBRICAL, reçoit une ANASTOMOSE *de la branche superficielle du cubital*, et se bifurquant, va donner la sensibilité au bord interne du médius, NERF COLLATÉRAL INTERNE DU MÉDIUS, et au bord externe de l'annulaire, NERF COLLATÉRAL EXTERNE DE L'ANNULAIRE.

§ 3. — Le Nerf Cubital.

Il naît par un tronc commun avec la racine interne du médian, le brachial cutané interne et son accessoire, descend verticalement en bas, le long de la face interne du bras (fig. 533), dans la loge postérieure duquel (gaine du triceps) il est maintenu. Au coude, il se blottit derrière l'épitrochlée DANS LA GOUTTIÈRE ÉPITROCHLÉO-OLÉCRANIENNE, fermée par les insertions tendineuses supérieures du muscle cubital antérieur. Se recourbant en avant, il descend à la face antérieure de l'avant-bras, en compagnie de l'artère cubitale, qui est externe par rapport à lui, entre les muscles cubital antérieur et fléchisseur profond des doigts. Au poignet, il passe en dehors du pisiforme et devient sous-aponévrotique. A la main, il traverse la gouttière du carpe, au-devant des tendons fléchisseurs, et dans la paume, se divise en ses branches terminales.

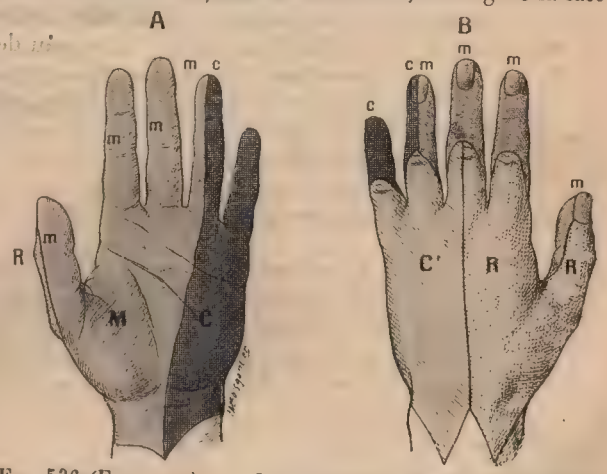

FIG. 536 (FARABEUF). — *Les Territoires Sensitifs de la Main et des Doigts.*

A. Face palmaire ; — *B*. Face dorsale.

M. m. m. m. Médian ; — *C. c. c.* Cubital ; — *C'*. Nerf cutané dorsal de la main ; — *R. R.* Radial.

a) **Branches Collatérales du nerf Cubital.** — *Au coude*, des filets grêles pour l'articulation. — *A l'avant-bras*, des branches motrices ; des branches sensitives.

Les *branches motrices* naissent au-dessous et en dedans du pli du coude ; elles innervent le *cubital antérieur* et les *deux chefs internes du fléchisseur profond.*

Les *rameaux sensitifs* sont :

Le *filet*, vaso-moteur, *de l'artère cubitale*, qui suit cette artère et s'anastomose au-dessus du poignet avec une branche du nerf brachial cutané interne ;

A la main : la BRANCHE CUTANÉE DORSALE INTERNE. Elle naît vers le tiers inférieur du cubitus qu'elle contourne pour devenir postérieure en passant au-dessous du tendon du cubital antérieur ; au poignet, elle devient sous-cutanée, s'anastomose avec des filets dorsaux du nerf radial (ARCADE NERVEUSE DORSALE, souvent double) et porte la sensibilité à la partie interne du dos de la main et A LA FACE DORSALE DE LA PREMIÈRE PHALANGE du petit doigt, de l'annulaire et de la moitié interne du médius, COLLATÉRAL DORSAL INTERNE DE L'AURICULAIRE, COLLATÉRAL DORSAL EXTERNE DE L'AURICULAIRE, COLLATÉRAUX DORSAUX INTERNE ET EXTERNE DE L'ANNULAIRE, COLLATÉRAL DORSAL INTERNE DU MÉDIUS.

FIG. 537 (FARABEUF). — *Les deux Territoires Sensitifs de l'Index.*

Toute la face palmaire est innervée par le médian — M — ainsi que la face dorsale des 2e et 3e phalanges ; la face dorsale de la première phalange est innervée par le radial — R.

b) **Branches Terminales du nerf Cubital.** — Dans la paume de la main, le cubital se divise en deux terminales : l'une superficielle, l'autre profonde.

1. La BRANCHE PALMAIRE SUPERFICIELLE fournit : α) Un filet moteur au muscle palmaire cutané ; — β) Des filets sensitifs à la peau de l'éminence thénar ; — γ) Une ANASTOMOSE *importante à la 5e branche — terminale — du médian* ; — δ) Elle se bifurque en deux rameaux : l'interne, COLLATÉRAL PALMAIRE INTERNE DE L'AURICULAIRE ; l'externe, subdivisé en deux filets, COLLATÉRAL PALMAIRE EXTERNE DE L'AURICULAIRE et COLLATÉRAL PALMAIRE INTERNE DE L'ANNULAIRE, qui donnent la sensibilité à toute la face palmaire et à la face dorsale des 2e et 3e phalanges de l'annulaire (moitié interne) et du petit doigt (**1 doigt et demi**).

Tous *les nerfs collatéraux palmaires des doigts*, les 7 fournis par le médian, les 3 fournis par le cubital, présentent les dispositions communes suivantes :

Ils sont satellites des artères digitales ; —

Ils s'étendent jusqu'à l'extrémité de la troisième phalange ; —

Ils envoient, au niveau de la première phalange, un filet anastomotique qui rejoint le collatéral dorsal correspondant fourni par le radial.

2° La BRANCHE PALMAIRE PROFONDE OU MUSCULAIRE. Elle s'enfonce dans la paume de la main en traversant les muscles de l'éminence hypothénar, qu'elle innerve, et glisse en compagnie de l'arcade artérielle palmaire profonde, vers le *muscle adducteur du pouce*, dans lequel elle se termine. Chemin faisant, elle donne des *filets aux articulations du poignet, au 3e et au 4e muscle lombrical*, à tous les *muscles interosseux palmaires et dorsaux*.

§ 4. — Le Nerf Brachial Cutané Interne.

Il naît du tronc antéro-interne du plexus avec le cubital et la racine interne du médian. — Il descend à la face interne du bras en côtoyant la veine basilique, dont il est satellite ; d'abord sous-aponévrotique, il devient sous-cutané au milieu du bras en traversant l'orifice de l'aponévrose qui laisse passer cette veine.

Au niveau de l'épitrochlée, il se divise en *deux branches terminales antibra-*

chiales : l'une *antérieure ou cubitale*, l'autre *postérieure ou épitrochléenne*, qui donnent la sensibilité à la peau de la partie inféro-interne du bras, et de la moitié interne des deux faces de l'avant-bras, jusqu'au poignet.

Le brachial cutané interne est exclusivement sensitif.

§ 4. — Le Nerf Accessoire du Brachial cutané interne.

Du même tronc que le brachial cutané interne, au-dessus, quelquefois au-dessous, de la clavicule, naît une terminale, constante, qui descend en arrière, puis en dedans de la veine axillaire et *s'anastomose dans l'aisselle avec le* RAMEAU PERFORANT DU 2e NERF INTERCOSTAL. — La branche longue formée par ces deux racines, descend sous la peau de la face interne du bras jusqu'au voisinage de l'épitrochlée et de l'olécrâne. Ses filets, exclusivement sensitifs, donnent la *sensibilité à la peau de la base de l'aisselle et d'une partie de la face interne du bras.*

§ 5. — Le Nerf Radial.

Le plus volumineux des nerfs terminaux du plexus, le nerf radial naît par un tronc commun avec le circonflexe.

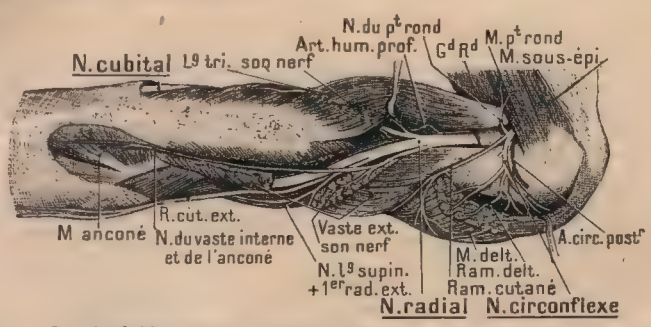

FIG. 538. — *Le Nerf Circonflexe et le Nerf Radial. — Face postérieure du bras droit.*

A son origine, il se place au-devant des tendons réunis des muscles grand rond et grand dorsal, derrière l'artère axillaire et le nerf cubital. Puis, il passe dans la loge postérieure du bras, glisse entre la longue portion du triceps et le vaste interne, et gagne la gouttière radiale de l'humérus qu'il parcourt en compagnie de l'artère et des veines humérales profondes. On le retrouve en bas, à la partie antéro-externe du bras, dans l'interstice qui sépare le long supinateur du brachial antérieur. Au-devant de l'épicondyle, il se bifurque entre deux branches terminales, l'une superficielle ou cutanée, l'autre profonde ou musculaire.

a) **Branches Collatérales du nerf Radial.** — *Au bras* : le *rameau cutané interne*, qui émerge avant l'entrée du radial dans la gouttière radiale, donne la sensibilité à la partie postéro-interne du bras jusqu'à l'olécrâne :

Les *rameaux* — 3 ou 4 — *de la longue portion du triceps* ;

Le *rameau cutané externe*, qui descend entre les deux vastes, perfore l'aponévrose antibrachiale vers l'olécrâne et se ramifie dans la peau de la partie postéro-externe du coude et de l'avant-bras ;

Le *rameau du vaste externe*, destiné exclusivement à cette portion du triceps ;

Le *rameau du vaste interne et de l'anconé*, qui glisse à la face profonde du vaste interne, derrière le bord EXTERNE de l'humérus, et arrive jusqu'à la face profonde de l'anconé, qu'il innerve (fig, 501).

Les *rameaux des muscles long supinateur et premier radial externe* (fig. 506).

b) **Branches Terminales du nerf Radial.** 1. La BRANCHE SUPERFICIELLE — ANTÉRIEURE OU SENSITIVE — est exclusivement sensitive; elle descend sur le côté

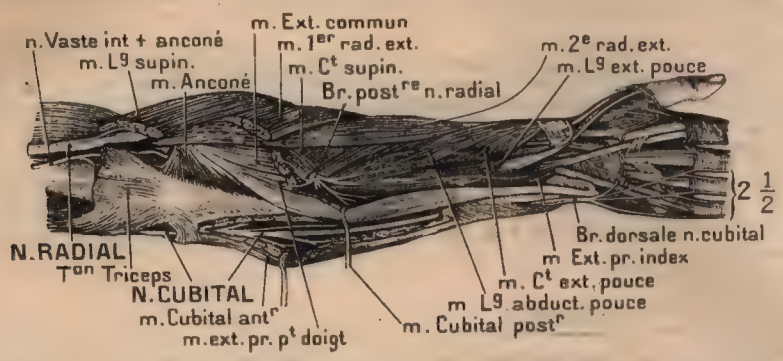

FIG. 539. — *Les Muscles postérieurs de l'Avant-bras droit et la Branche postérieure du Nerf Radial.*

antéro-externe du coude, passe entre les muscles radiaux, puis sous le long supinateur, en arrière de l'artère radiale; à 3-4 centimètres au-dessus de la styloïde du radius, elle s'anastomose avec la branche externe du musculo-cutané. A partir de là, elle devient postérieure, s'anastomose — BRANCHE CUTANÉE DORSALE EXTERNE —

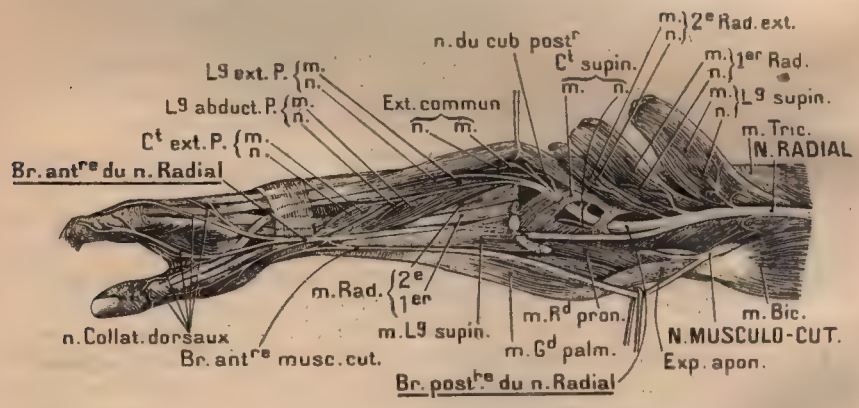

FIG. 540. — *Les Branches Terminales du Nerf Radial.*

avec la branche cutanée dorsale interne du cubital (ARCADE NERVEUSE DORSALE) et porte la *sensibilité à la partie externe de la peau du dos de la main* ainsi qu'à la FACE DORSALE DE LA PREMIÈRE PHALANGE *du pouce, de l'index et de la moitié externe du médius,* COLLATÉRAUX EXTERNE ET INTERNE DU POUCE, COLLATÉRAUX EXTERNE ET INTERNE DE L'INDEX, COLLATÉRAL DORSAL EXTERNE DU MÉDIUS.

2. La BRANCHE PROFONDE — POSTÉRIEURE OU MUSCULAIRE — est exclusivement motrice. Près de son origine, elle fournit le *nerf du second radial externe*; puis elle pénètre dans le *court supinateur,* qu'elle innerve par 2 rameaux, sort de ce muscle après avoir contourné en spirale l'extrémité supérieure du radius; elle

arrive à la face postérieure de l'avant-bras, descend entre les plans musculaires superficiel et profond. Chemin faisant, elle abandonne les branches musculaires qui innervent TOUS LES MUSCLES ANTIBRACHIAUX POSTÉRIEURS :

En haut, de nombreux *rameaux destinés aux muscles superficiels* (extenseur commun des doigts, extenseur propre du petit doigt, cubital postérieur) ;

A la partie moyenne de l'avant-bras, les *nerfs du long extenseur propre du pouce*, de l'*extenseur propre de l'index*, du *long abducteur* et du *court extenseur du pouce* ; ces quatre nerfs proviennent d'un tronc commun ;

A sa terminaison, la branche profonde devenue très grêle, continue son trajet sur la face postérieure du ligament interosseux sous le nom de *nerf interosseux postérieur*, et se termine par de nombreux et minces filets destinés aux articulations du poignet.

§ 6. — Le Nerf Circonflexe ou Axillaire.

Né avec le radial du tronc postérieur du plexus, il croise le bord inférieur du muscle sous-scapulaire, passe en compagnie de l'artère circonflexe postérieure dans le quadrilatère de Riolan (circonscrit en haut par le petit rond, en dehors par l'humérus, en bas par les tendons réunis des muscles grand rond et grand dorsal, en dedans par la longue portion du triceps); suivant la direction du col chirurgical de l'humérus, il s'engage à la face profonde du muscle deltoïde dans lequel il se termine.

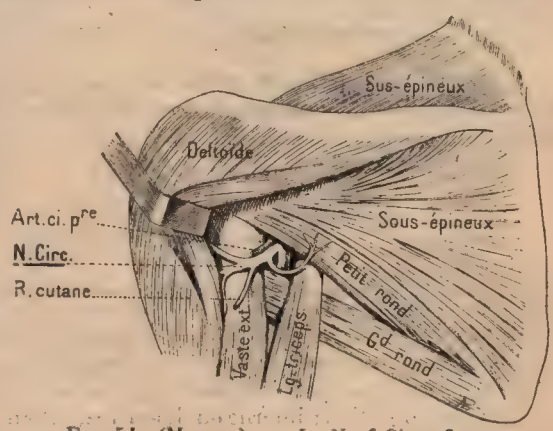

FIG. 541 (MARION). — *Le Nerf Circonflexe.*

a) **Branches Collatérales du Nerf Circonflexe.** — Elles sont au nombre de quatre :

1° Des *filets pour l'articulation de l'épaule*;

2° Le *nerf du petit rond*, dilaté près de son origine en un pseudo-ganglion (Macalister);

3° Le *rameau cutané de l'épaule*, qui émerge au niveau du bord postérieur du deltoïde, et va donner la sensibilité à la peau du moignon de l'épaule, en arrière ;

4° Un *rameau inconstant pour le muscle sous-scapulaire*.

b) **Branche Terminale du Nerf Circonflexe.** — Elle est unique, volumineuse, figurée par le tronc même du nerf Axillaire. — Elle est *exclusivement destinée à l'innervation du muscle deltoïde*, à la face profonde duquel elle abandonne de nombreux rameaux.

CHAPITRE CINQUIÈME

LE MEMBRE INFÉRIEUR.
MUSCLES. — ARTÈRES. — VEINES. — NERFS.

Article I.

LES MUSCLES DU MEMBRE INFÉRIEUR

A. — MUSCLES PELVI-TROCHANTÉRIENS

Les muscles étendus du pelvis au grand trochanter se groupent en deux séries : la superficielle comprend les trois fessiers : grand, moyen, petit ; — la profonde, six muscles : pyramidal, jumeau supérieur, jumeau inférieur, obturateur interne, obturateur externe, carré crural.

I. — Muscles Fessiers.

§ 1. — Le Muscle Grand Fessier. — Glutœus superficialis.

Le plus volumineux des muscles du corps, le **Fessier Superficiel** fait sous la peau de la fesse une bosse particulière à l'espèce humaine (fig. 555).

Il est formé de gros faisceaux obliques en bas et en dehors, étendus entre deux lignes d'insertion ; interne ou ilio-sacrée, externe ou fémorale. Il figure dans son ensemble un losange à peine plus haut que large.

Insertions internes. — Elles se font sur la ligne ilio-sacrée : 1° par quelques fascicules à la face superficielle de la forte aponévrose recouvrant le moyen fessier ; 2° au 1/5 et au 1/4 postérieur de la crête iliaque au voisinage de l'épine postérieure et supérieure ; à la partie la plus reculée de la fosse iliaque externe, derrière la ligne demi-circulaire supérieure ; 3° à la face postérieure du ligament axile (p. 188) ; aux tubercules conjugués des 3e et 4e pièces du sacrum ; au bord externe de l'aponévrose qui recouvre les muscles de la gouttière sacrée et à la crête sacrée sur une hauteur variable (certaines fibres pouvant être suivies jusque sur le fascia lombaire) ; plus bas sur les bords latéraux des dernières pièces du sacrum et du coccyx ; 4° à toute la surface postérieure du ligament grand sacro-sciatique (p. 189).

Insertions externes. — Les faisceaux musculaires, épais, presque tous parallèles, exceptionnellement superposés en deux couches, descendent obliquement en dehors et se jettent sur une lame tendineuse épaisse confondue avec le fascia lata. Les faisceaux tendineux des 2/3 inférieurs du muscle se portent vers la bifurcation externe de la ligne âpre sur la série des rugosités de la crête sous-trochantérienne (troisième trochanter). Les fibres les plus inférieures s'unissent solidement à l'aponévrose d'insertion du vaste externe sur la ligne âpre ; celles

du bord supérieur du muscle « constituent un véritable tenseur de ce *fascia lata*, antagoniste jusqu'à un certain point du tenseur proprement dit, relativement à la rotation de la cuisse » (Farabeuf).

Rapports. — La FACE EXTERNE, recouverte par une mince aponévrose, est séparée de la peau par un pannicule de graisse qui peut atteindre une épaisseur de 10 centimètres.

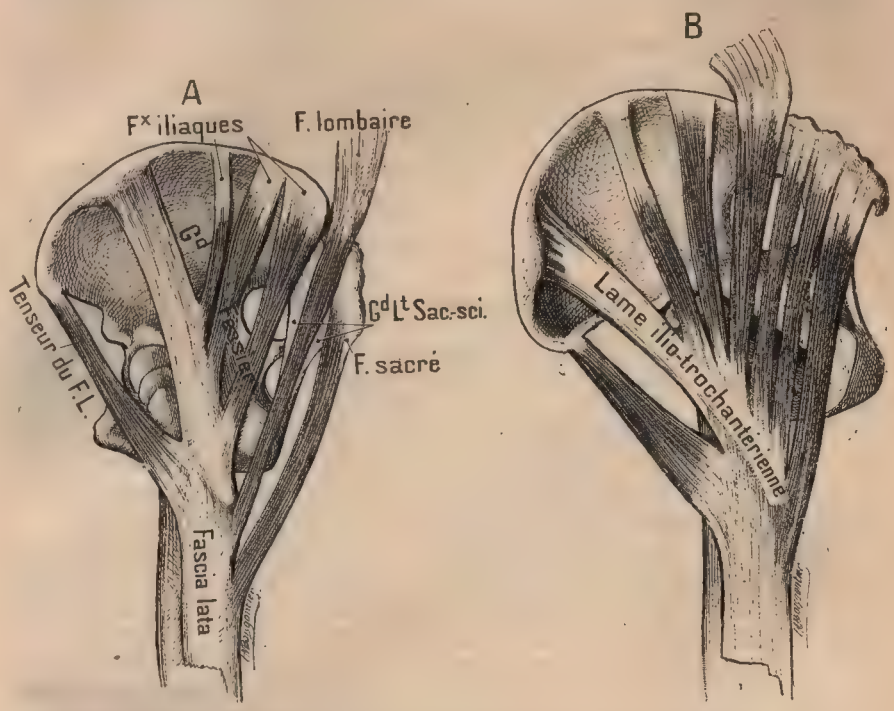

FIG. 542 (2 figures de démonstration, d'après une planche du Pr FARABEUF). — *Le Deltoïde Fémoral.*

Il est constitué par des faisceaux postérieurs très développés (grand fessier), par des faisceaux moyens, fibreux (lame ilio-trochantérienne de la bandelette de Maissiat), par des faisceaux antérieurs (tenseur du fascia lata). — Les faisceaux du grand fessier décomposés et grêles pour la démonstration. — *En A*, **sur le corps redressé**, les faisceaux du grand fessier arrivant obliquement sur la lame ilio-trochantérienne et le troisième trochanter, sont en relâchement. — *En B*, **sur le corps incliné en avant**, tous les faisceaux se contractent, en agissant presque perpendiculairement sur l'aponévrose d'insertion; les faisceaux tout postérieurs deviennent sensiblement parallèles au grand axe du fémur.

La FACE INTERNE recouvre le moyen fessier et sa gaine, les vaisseaux et nerfs fessiers supérieurs ; le muscle pyramidal, les nerfs grand et petit sciatiques, les vaisseaux ischiatiques et honteux internes, le nerf honteux interne, le jumeau supérieur, le tendon de l'obturateur interne, le jumeau inférieur et le carré crural, le ligament grand sacro-sciatique, l'ischion et les tendons qui s'y attachent, la partie supérieure des muscles grand adducteur et vaste externe.

Le BORD INFÉRIEUR s'étend en bas et en dehors, à peu près en ligne droite, du coccyx au fémur, en formant avec la verticale un angle d'environ 145° sur le sujet debout.

Au grand fessier sont annexées trois bourses séreuses : l'une constante, allongée sur le grand trochanter, qu'elle sépare des insertions aponévrotiques du muscle ; les deux autres inconstantes, entre les deux faisceaux d'insertion fémorale et sur l'ischion.

Le **pli fessier** ne correspond nullement au bord inférieur du muscle. Dans la station debout, il décrit un arc de cercle à concavité supérieure dont la corde est horizontale ; il est d'autant plus profond que la fesse est plus saillante. « Près de la ligne médiane, il se trouve à 3 ou 4 pouces *au-dessous* du muscle, mais attendu que le bord inférieur du muscle s'insère en bas et en dehors, pendant que le pli fessier s'étend transversalement en dehors, les deux se rencontrent un peu en dehors du milieu du bord inférieur du muscle, et alors le pli passe sur la face postérieure du muscle » (Symington). On peut considérer le pli fessier comme une dépression permanente exagérée par la station verticale et disparaissant presque complètement dans la flexion de la cuisse sur le bassin.

Innervation. — Nombreux *filets du nerf petit sciatique.*

Action. — Le grand fessier est : avant tout extenseur de la cuisse sur le bassin et par conséquent du tronc sur la cuisse ; — accessoirement, rotateur de la cuisse en dehors.

La figure de démonstration 542 montre : 1° Ses faisceaux relâchés quand le tronc est redressé ; 2° ses faisceaux tendus quand le corps s'incline en avant.

§ 2. — Le Muscle Moyen Fessier. — Glutœus medius (fig. 544, 545).

Épais, triangulaire, il s'étale au-dessous et en avant du précédent, cachant, à l'exception de la surface d'insertion du grand fessier, toute la fosse iliaque externe.

Il s'insère : « 1° aux 3/4 antérieurs de la lèvre externe de la crête iliaque ; 2° à toute la surface falciforme à pointe antérieure, située au-dessus de la ligne demi-circulaire inférieure, c'est-à-dire depuis l'épine iliaque antéro-supérieure jusqu'au bord supérieur de la grande échancrure sciatique ; 3° à la face profonde de la portion iliaque du *fascia lata* (aponévrose du moyen fessier). »

Ses fibres convergent sur un large tendon aplati, compris entre deux plans de fibres musculaires, qui va se fixer à la face externe du grand trochanter, sur la grosse empreinte en virgule, oblique de haut en bas et d'arrière en avant : son insertion, partiellement confondue avec celle du pyramidal, est séparée du grand trochanter par une petite bourse séreuse.

Rapports. — Intermédiaire aux grand et petit fessiers, il RECOUVRE les vaisseaux et nerfs fessiers inférieurs qui le séparent du muscle pyramidal. Son BORD ANTÉRIEUR est uni à la gaine du petit fessier et à la capsule de l'articulation de la hanche par la bandelette fibreuse ilio-trochantérienne.

Innervation. — Branche horizontale du *nerf fessier supérieur.*

Action. — Dans son ensemble, il est puissamment abducteur de la cuisse ; rotateur en dehors par ses faisceaux postérieurs, rotateur en dedans et fléchisseur par ses faisceaux antérieurs. Extenseur du bassin quand il prend son point fixe sur la cuisse.

Aponévroses de la fesse. — Tous les plans fibreux de la fesse dépendent de l'*aponévrose du moyen fessier* : « de la crête iliaque descend une aponévrose très résistante qui glisse sur la face externe du grand trochanter et partage ses fibres pour former deux parties indistinctes extérieurement :

« 1° Le *fascia lata* (p. 648), proprement dit, qui reçoit son muscle tenseur et s'insère au tibia ; — 2° une bandelette postérieure très forte, qui après avoir contourné le grand trochanter s'insère au tubercule supérieur de la bifurcation externe de la ligne âpre... » (Farabeuf). Cette *lame-ilio-trochantérienne* figure la partie tout supérieure de la **bandelette ilio-trochantéro-tibiale ou de Maissiat** (p. 648) qui se tend dans la station sur un seul membre « et finit par caler le corps dans l'attitude hanchée » (Maissiat).

J'ai mentionné les insertions du grand fessier et du tenseur du fascia lata sur la lame ilio-trochantérienne (fig. 542) : ces trois formations réunies figurent le DELTOÏDE FÉMORAL (Farabeuf).

L'aponévrose du moyen fessier se dédouble au bord antéro-supérieur du grand fessier en un feuillet superficiel qui envoie des prolongements entre les faisceaux du muscle, et un feuillet profond, qu'on peut suivre jusqu'au ligament grand sacro-sciatique, et qui, chemin faisant, entoure les vaisseaux et les nerfs fessiers ; c'est aux dépens de ce feuillet qu'est formé le **canal de Bouisson**, pour l'artère fessière.

Il n'y a pas d'aponévrose distincte pour les autres muscles pelvi-trochantériens : ils sont simplement séparés par du tissu cellulaire comblant les interstices musculaires.

§ 3. — Le Muscle Petit Fessier. — Glutœus Profundus.

En forme d'éventail à demi déployé, il s'attache à toute la partie de la fosse iliaque externe comprise entre la ligne demi-circulaire inférieure et le sourcil cotyloïdien, sur le bord supérieur de la grande échancrure sciatique, et sur la face profonde de la bandelette ilio-trochantérienne (fig. 543, 544).

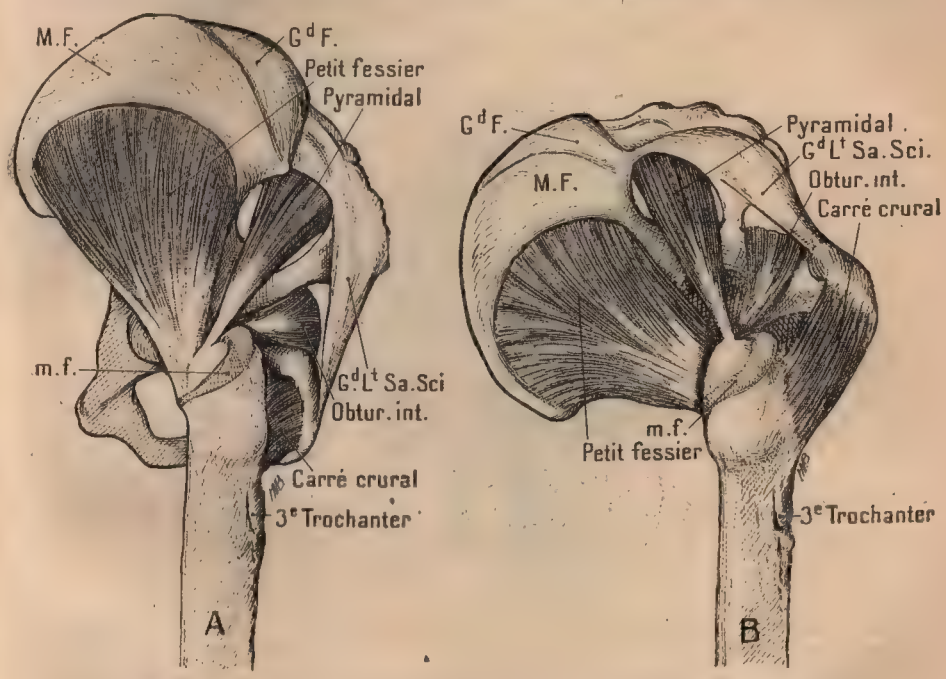

Fig. 543 (d'après une planche du Pr Farabeuf). — *Les Muscles Pelvi-trochantériens.*

A. **Dans l'Extension** : le petit fessier est tendu et peut fixer le bassin par ses fibres postérieures ; son action est complétée par celle du pyramidal. — Le carré crural et l'obturateur interne sont relâchés.

B **Dans la flexion du tronc** : le fémur effectue une légère rotation en dedans ; le petit fessier est relâché ; le pyramidal se tend ainsi que le carré crural, qui sont en contraction moyenne.

Ses fibres convergent sur un tendon résistant qui s'insère sur toute la surface rugueuse de la partie antéro-externe et supérieure du grand trochanter.

Rapports. — Recouvert par le moyen fessier (leurs connexions sont intimes en haut et en arrière et aucune aponévrose ne les sépare) ; il recouvre le ligament de Bertin (auquel il adhère au voisinage du trochanter), la partie supérieure de l'articulation de la hanche, et le tendon réfléchi du droit antérieur.

Innervation. — Un rameau descendant du *nerf fessier supérieur.*

Action. — Abducteur de la cuisse et rotateur en dedans. Fixateur et fléchisseur latéral du bassin quand il prend son point fixe sur la cuisse.

II. — Muscles Pelvi-trochantériens proprement dits.

§ 4. — Le Muscle Pyramidal du bassin. — Piriformis.

Il s'insère sur la face antérieure du sacrum « dans le fond des gouttières sacrées correspondant aux 2e et 3e trous, un peu au-dessus du 2e, un peu au-dessous du 3e et à l'intervalle séparant la 3e gouttière de la 2e. Il prend, en outre, des attaches à l'épine iliaque postérieure et inférieure et tisse quelques-unes de ses fibres d'origine à la partie la plus élevée du grand ligament sacro-sciatique.

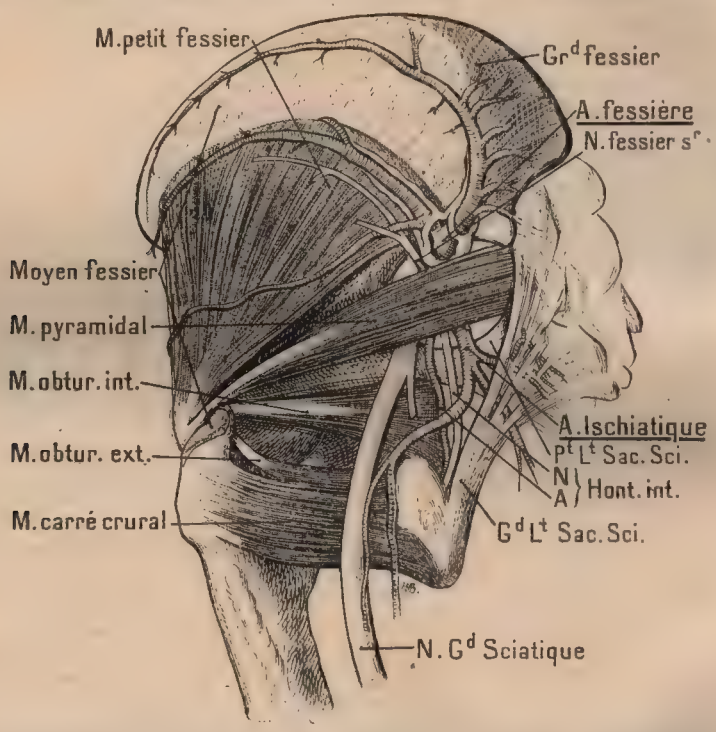

Fig. 544 (d'après une planche du Pr Farabeuf). — *Les Muscles Pelvi-Trochantériens et les Artères de la Fesse.*

« Le corps charnu, né de cette surface d'insertion, d'abord aplati sur le sacrum, devient plus épais, pyramidal, en ramassant ses fibres. Il se dirige en bas et en dehors, à travers la grande échancrure sciatique, pour aller fixer son tendon au milieu du bord supérieur du grand trochanter » (Farabeuf).

Rapports. — A. Dans le petit bassin. — Il forme le revêtement musculaire de la paroi osseuse postéro-supérieure de l'excavation. Le plexus sacré est appliqué à sa face antéro-inférieure « par le feuillet fibreux de médiocre solidité appelé l'*aponévrose du pyramidal* qui est aussi l'aponévrose du plexus sacré... ».

En haut, cette aponévrose « laisse pénétrer le nerf lombo-sacré derrière elle, et ménage aux vaisseaux fessiers un grand orifice ostéo-fibreux, une embouchure de canal, entre le nerf sus-nommé et le premier sacré, au-dessus du muscle.

« En bas, elle descend un peu devant les racines du nerf sciatique et se perd bientôt ; elle laisse entre elle et la face extérieure de l'épine et du sommet du petit ligament, une grande boutonnière pour les vaisseaux et nerfs honteux et ischiatiques. Toujours en bas, mais en dedans, au voisinage du bord du sacrum, l'aponévrose s'applique devant le petit ligament (sacro-sciatique) et se confond avec lui. »

B. — Dans la région fessière. — Il est recouvert par le grand fessier. Son *bord supérieur* limite avec le moyen fessier une fente ostéo-fibreuse transversale, traversée par les vaisseaux et nerfs fessiers supérieurs. — Son *bord inférieur* est séparé du jumeau supérieur par un interstice transversal, livrant passage aux nerfs grand sciatique, petit sciatique, honteux interne, aux vaisseaux fessiers inférieurs et honteux internes.

Anormalement, le pyramidal peut être divisé en deux portions superposées par le nerf grand sciatique ou ses branches de division.

Innervation. — Plusieurs filets d'*un nerf propre* qui aborde le muscle près de l'échancrure sciatique.

Action. — Rotateur de la cuisse en dehors et abducteur.

§ 5. — Le Triceps Rotateur de la Cuisse.

Adoptant la description de Macalister, je groupe sous la désignation de **triceps rotator femoris** la formation musculaire dont les trois portions sont les **jumeaux**, extra-pelviens étendus au-dessus et au-dessous d'un chef central d'origine intra-pelvienne, l'**obturateur interne**. — Leur tendon d'insertion trochantérienne est commun.

A. Le **Muscle Jumeau Supérieur. — Gemellus Superior.**

Inséré sur le bord supérieur et la face externe du cartilage d'encroûtement de la partie supérieure de la petite échancrure sciatique et sur la base de l'épine sciatique, ses fibres tendineuses rejoignent la partie antérieure du tendon de l'obturateur. Son *bord supérieur,* quelquefois contigu au petit fessier, est séparé du pyramidal par un interstice dans lequel passe le nerf grand sciatique,

B. **Le Muscle Jumeau Inférieur. — Gemellus Inferior.**

Un peu plus large que le supérieur, il s'insère entre la surface encroûtée de cartilage de la petite échancrure sciatique et la tubérosité de l'ischion, contre les attaches du ligament grand sacro-sciatique et du biceps crural. Ses fibres passent sous le tendon de l'obturateur interne, avec la face profonde duquel elles se confondent. Par son *bord inférieur,* il est contigu à l'obturateur externe.

C. **Le Muscle Obturateur Interne. — Obturator Internus.**

« Appliqué à la paroi latérale de l'excavation, il s'insère au pourtour du trou ischio-pubien : à la face postérieure du corps et de la branche supérieure dite horizontale du pubis ; à la face postéro-interne des branches inférieures du pubis et de l'ischion ; à toute la surface de la membrane obturatrice, sauf en arrière ; en apparence à l'arcade fibreuse qui borde l'entrée du canal sous-pubien ; enfin à la surface quadrilatère qui forme le fond de la cavité cotyloïde et se prolonge en outre jusqu'à la ligne innominée, jusqu'au bord antérieur de la grande échancrure. De cette large surface d'implantation, les faisceaux charnus descendants, horizontaux et ascendants, convergent en arrière pour aller passer sous l'épine (sciatique) où ils forment une masse épaisse qui recouvre quatre ou cinq tendons de terminaison. Ceux-ci se réfléchissent et s'impriment dans la gouttière située

entre l'épine et la tubérosité de l'ischion (petite échancrure) ; ils vont, après avoir traversé et rempli la petite ouverture sciatique, après s'être réunis et chargés des jumeaux, s'insérer à la facette éburnée antéro-interne du bord supérieur du grand trochanter. Avant d'aboutir, le tendon croise celui du pyramidal en restant par dessous et s'y unissant par des adhérences » (Farabeuf).

Rapports. — 1° Dans l'excavation, dont il matelasse la paroi latérale, il couvre par sa *face externe* le pourtour du trou ischio-pubien, la membrane obturatrice et la surface osseuse sous-jacente à la cavité cotyloïde. — Sa *face interne* est voilée d'une aponévrose qui la sépare de la vessie et du bord externe du ligament large chez la femme, en haut ; — des insertions latérales du releveur au milieu ; — qui forme en bas la paroi externe de la fosse ischio-anale.

2° Dans la petite échancrure sciatique, il est séparé du recouvrement cartilagineux de l'ischion par une bourse séreuse constante, souvent divisée en plusieurs logettes par des tractus conjonctifs.

3° Dans la région fessière, il est recouvert par le muscle grand fessier, croisé par le nerf grand sciatique et les vaisseaux ischiatiques ; il recouvre l'articulation de la hanche sur la partie postérieure de laquelle il s'attache par de nombreuses fibres.

Aponévrose de l'Obturateur Interne. — Recouvrant la face interne du muscle, cette lame fibreuse est renforcée par les fibres internes du ligament grand sacro-sciatique « qui se recourbent, se dispersent et dont quelques-unes semblent remonter aussi haut que l'aponévrose elle-même... Sa face libre, l'interne, est divisée en deux parties : une supérieure pelvienne, une inférieure périnéale par l'insertion du diaphragme musculaire qui ferme le fond du bassin, c'est-à-dire par l'insertion du releveur de l'anus que recouvre une bandelette fibreuse à peu près horizontale, qu'on appelle *arcus tendineus fasciæ pelvis, bandelette ischio-pubienne* ou *pubo-épineuse* ». — Dans cette portion périnéale, l'aponévrose se délamine — **canal d'Alcock** — pour laisser passage à l'artère honteuse interne.

Innervation. — Trois filets d'un nerf propre émané du plexus honteux.

Action. — Rotateur de la cuisse en dehors.

§ 6. — Le Muscle Carré Crural. — Quadratus femoris.

Petit muscle plat, quadrilatère, inséré par de courtes fibres tendineuses sur le bord externe de l'ischion, en dehors du demi-membraneux.

Transversalement étendues, ses fibres s'attachent sur le tubercule de l'angle postéro-inférieur du grand trochanter et sur la ligne intertrochantérienne postérieure, jusqu'au bord d'insertion supérieure du grand adducteur, dont le séparent les vaisseaux circonflexes internes.

Rapports. — Recouvert par le grand fessier, croisé par le nerf grand sciatique, qui descend à égale distance de l'ischion et du grand trochanter ; il recouvre l'obturateur externe et l'articulation de la hanche (fig. 544).

Innervation. — Son nerf descend à la face profonde de l'obturateur interne et lui parvient après avoir innervé le jumeau inférieur.

Action. — De concert avec le jumeau inférieur, dont il côtoie le bord inférieur, il est rotateur de la cuisse en dehors et légèrement adducteur.

§ 7. — Le Muscle Obturateur Externe. — Obturator Externus.

Muscle triangulaire, inséré ; 1° par deux faisceaux : l'un au-dessus du trou ischio-pubien, sur la face externe du pubis, au-devant et au-dessous de l'épine ; l'autre, beaucoup plus important, sur la moitié antérieure de la membrane obturatrice, sur la bande fibreuse recouvrant les vaisseaux et nerf obturateurs au

pourtour du canal sous-pubien, en dedans et en bas. — Ses fibres convergent sur un tendon qui se dirige horizontalement en arrière et en dehors, au-dessous de la cavité cotyloïde et de l'articulation de la hanche, et va se fixer: 2° dans le fond de la cavité digitale du grand trochanter (fig. 544).

Rapports. — Recouvert en avant par le pectiné, le psoas iliaque, les adducteurs, en arrière par le carré crural ; il recouvre l'articulation, dont il est parfois séparé par une ou deux bourses séreuses inconstantes.

Innervation. — *Filets du nerf obturateur* (généralement deux). Cette innervation permet de rattacher ce muscle au groupe des adducteurs.

Action. — Rotateur de la cuisse en dehors.

B. — MUSCLES DE LA CUISSE

I. — Muscles antéro-externes de la cuisse.

Au nombre de trois : le tenseur du fascia lata, le couturier, le quadriceps crural.

§ 1. — Le Muscle Tenseur du fascia-lata. — Tensor fasciæ femoris.

Étendu de la crête iliaque au tiers supérieur de la cuisse et le long de sa face externe, il s'insère 1° en haut sur la partie tout antérieure de la lèvre externe de la crête iliaque, sur l'épine iliaque antéro-supérieure, ainsi que sur la face profonde du fascia lata qui le recouvre.

Il descend dans le dédoublement de ce fascia sur une étendue de 10 centimètres. — 2° Au niveau du grand trochanter, ses fibres s'attachent sur l'aponévrose différenciée formant le *ligament ilio-tibial* (p. 634 et 648).

Rapports. — Sous-cutané en dehors ; il répond en dedans et en avant au muscle iliaque et au tendon du droit antérieur ; en dedans et en arrière au moyen fessier et au vaste externe.

Innervation. — Rameaux terminaux du *nerf fessier supérieur.*

Action. — Tenseur de l'aponévrose fémorale, et surtout du ligament ilio-tibial ; par son intermédiaire, il agit sur la jambe dont il devient extenseur. Rotateur de la cuisse en dedans et accessoirement fléchisseur de la cuisse.

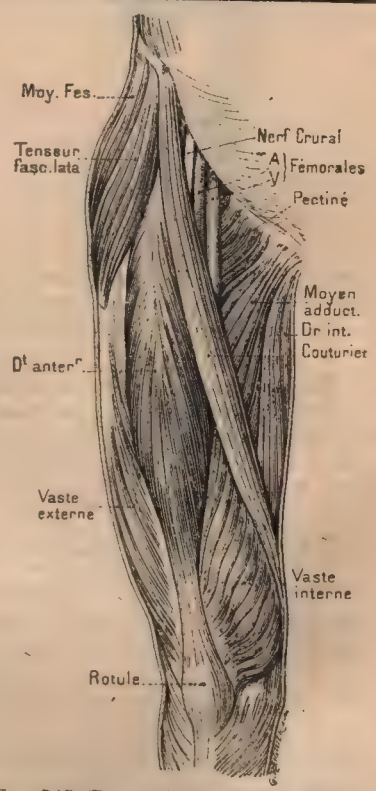

Fig. 545 (Dagron). — *Les Muscles de la Cuisse. — Face antérieure.*

§ 2. — Le Muscle Couturier. — Sartorius.

Le plus long des muscles du corps, il s'insère : 1° en haut, à la face antérieure de l'épine iliaque antéro-supérieure et sur une partie de l'échancrure sous-

jacente. Sous la forme d'un ruban également large d'un bout à l'autre, il descend, croisant en écharpe la face antérieure de la cuisse, successivement : en dedans, en bas et en arrière — directement en bas ; — puis en bas et en dehors. Il devient tendineux au-dessus du genou et va s'attacher par un tendon plat, sur la ligne oblique du tibia en compagnie du droit interne et du demi-tendineux, auxquels il s'unit en arrière en formant l'expansion tendineuse nommée **Patte d'oie.**

Fig. 546 (Farabeuf) — *Les Muscles antérieurs de la Cuisse. — Le Nerf Crural et les Vaisseaux Fémoraux dans le triangle de Scarpa.*

Rapports. — Entouré d'une gaine complète dépendant du fascia lata, il est recouvert par la peau et l'aponévrose ; sa face antérieure est longée par les nerfs perforants cutanés (2 ou 3) qui le traversent à des hauteurs variables (fig. 583). Sa face postérieure croise de haut en bas : le droit antérieur, le psoas iliaque, la gaine des vaisseaux fémoraux (il la recouvre dans tout le tiers moyen de la cuisse), le moyen et le grand adducteurs, le vaste interne, la face interne du genou et du tibia. — En haut, son bord interne forme le côté externe du triangle de Scarpa. Au genou, son bord postérieur est longé par la veine et le nerf saphènes internes.

Innervation. — Rameaux musculaires du *nerf musculo-cutané externe.*

Action. — Fléchisseur de la cuisse qu'il porte en même temps en abduction (position du tailleur) ; fléchisseur de la cuisse sur le bassin. — Agissant de concert avec le droit interne et le demi-tendineux, il effectue la rotation du genou en dehors, mouvement qui précède la flexion.

§ 3. — Le Muscle Quadriceps Crural. — Extensor cruris.

Partout, sauf au niveau des insertions de la ligne âpre, le fémur est enveloppé par le quadriceps, énorme formation composée de quatre muscles : *droit antérieur, vaste externe, vaste interne, crural,* se rejoignant en bas pour se fixer sur la rotule et par le *tendon rotulien* sur la tubérosité antérieure du tibia.

A. — **Le Muscle Droit Antérieur. — Rectus femoris.** — Fusiforme, étendu verticalement à la face antérieure de la cuisse, il s'insère : 1° en haut par deux chefs tendineux : *a*) sur l'épine iliaque antéro-inférieure par le **tendon direct** gros et arrondi ; *b*) sur l'impression osseuse recourbée au-dessus de la cavité cotyloïde par le **tendon réfléchi**, aplati et plus faible (fig. 182).

Les deux chefs s'unissent en un solide tendon plat, lancéolé, rendu nacré et luisant par le frottement du couturier, perdu à partir de ce muscle dans les fibres

musculaires qui naissent de sa partie profonde ; de celles-ci, les unes, profondes, descendent verticalement ; les autres, superficielles, divergent vers le bas à la façon des barbes d'une plume ; d'après le mode dont elles se groupent, elles semblent diviser le muscle en deux gros faisceaux symétriques, contigus, mais facilement séparables.

2° Le tendon, caché et aminci dans la portion moyenne du muscle, redevient apparent dans son tiers inférieur où il forme une large bande aplatie qui va s'attacher sur le bord supérieur et la face antérieure de la rotule ; ses bords latéraux reçoivent une partie des fibres tendineuses des vastes.

Rapports. — En haut, il est superficiel et placé en dehors du couturier ; sa face antérieure croisée par le couturier, au tiers supérieur, est dans le reste de son étendue, recouverte et bridée par le fascia lata. — Par sa face profonde, il recouvre de haut en bas : le ligament de Bertin, le muscle crural et la gouttière des vastes.

B. — **Le Muscle Vaste Externe. — Vastus Externus.** — Il s'insère 1° par une vaste aponévrose : *a*) sur la base du grand trochanter, en dehors et en avant ; *b*) sur la bifurcation supéro-externe de la ligne âpre en dehors du tendon grand fessier ; *c*) sur la lèvre externe de la ligne âpre (moitié supérieure) et sur l'os adjacent ; *d*) en dehors, sur la moitié inférieure de la cloison intermusculaire externe.

Ses fibres, descendant presque verticalement, aboutissent ; 2° à un tendon qui s'élargit en bas pour s'insérer sur le bord externe, du tendon droit antérieur, puis de la rotule, sur l'aileron rotulien externe et par lui à la tubérosité externe du tibia (p. 218)

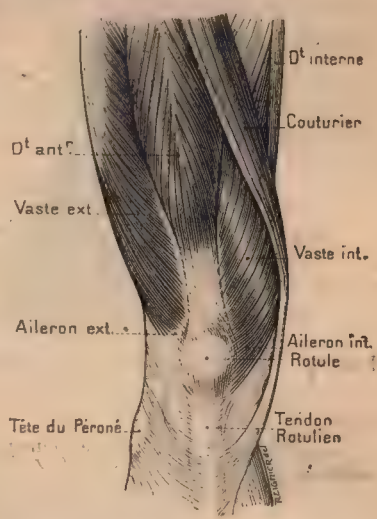

Fig. 547 (Dagron). — *L'insertion inférieure du Quadriceps Crural. — Face antérieure du Genou droit.*

Rapports. — Recouvert par le grand fessier et le tenseur du fascia lata, caché par l'aponévrose, il s'enroule sur la partie externe du corps du fémur, recouvrant la partie la plus externe du muscle crural.

C. — **Le Muscle Vaste Interne. — Vastus Internus.** — Moins développé que le précédent, il s'insère 1° sur toute la lèvre interne de la ligne âpre du fémur et par quelques fibres sur la cloison intermusculaire interne et le tendon du grand adducteur. — Ses fibres descendent obliquement en avant et se répandent, 2° partiellement sur le crural et le droit antérieur, principalement sur le bord interne de la rotule, l'aileron rotulien interne (p. 218) et par lui sur la tubérosité interne du tibia (fig. 548).

Rapports. — En arrière et en dedans, le vaste interne répond aux muscles adducteurs avec lesquels il forme une gouttière dans laquelle descendent les vaisseaux fémoraux ; l'aponévrose qui l'unit en bas au grand adducteur figure la paroi antérieure du canal de Hunter.

D. — **Le Muscle Crural. — Crureus.** — Difficilement séparable du vaste externe à son origine, il s'insère : 1° sur les faces antérieure et externe du fémur, par des lames musculaires, qui se terminent : 2° sur un tendon apparaissant en

dehors et en haut, se confondant inséparablement avec les expansions des vastes (p. 218) en bas, pour se fixer sur le bord supérieur de la rotule.

Une portion, quelquefois différenciée, mérite le nom de **muscle sous-crural.** C'est une lamelle profonde du muscle crural qui, en bas, s'attache à la fois sur la rotule et sur la partie antéro-supérieure du cul-de-sac sous-quadricipital, prolongement supérieur et médian de la synoviale du genou (p. 218).

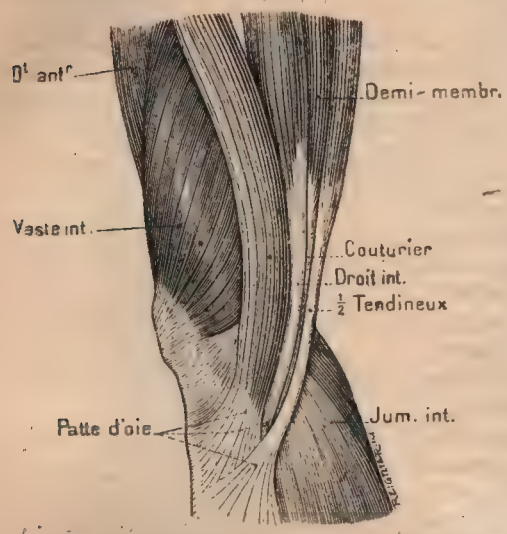

Fig. 548. — *La Patte d'oie. — Face interne du Genou droit.*

A.B.C.D. — **L'insertion inférieure du quadriceps.** — Elle se fait sur la tubérosité antérieure du tibia par le TENDON ROTULIEN (p. 215). On sait que la rotule n'est qu'un os sésamoïde entouré par les expansions inférieures des quatre portions du muscle.

Innervation. — Les *quatre rameaux principaux du nerf du quadriceps*, branche du crural (fig. 583).

Action. — Unique extenseur, très énergique, de la jambe sur la cuisse.

Le droit antérieur fléchit également la cuisse sur le bassin. Le vaste interne tire la rotule en haut et dedans.

II. — Muscles internes de la cuisse.

Les cinq muscles internes sont TOUS ADDUCTEURS : *droit interne* ; 4 adducteurs proprement dits : *pectiné*, 1er, 2e, 3e *adducteurs*.

§ 4. — Le Muscle Droit Interne. — Adductor medialis cruris.

Le plus interne de la cuisse (fig. 545, 546, 548), rubanné, il s'insère : 1° par un tendon plat sur la moitié inférieure de la symphyse pubienne et le bord interne de la branche descendante du pubis. Ses fibres musculaires, d'abord parallèles, convergent en bas sur un tendon arrondi qui passe sur le ligament latéral interne de l'articulation du genou, entre le couturier en avant et le demi-tendineux en arrière ; 2° uni à ces deux muscles — PATTE D'OIE, — il s'attache sur la ligne oblique du tibia.

Rapports. — RECOUVERT par la peau, l'aponévrose, et en bas un peu par le couturier, IL RECOUVRE les adducteurs. — EN BAS, une bourse séreuse constante le sépare du ligament latéral interne du genou.

Innervation. — Un *rameau du nerf obturateur* (fig. 583).

Action. — De concert avec le demi-tendineux, il est rotateur de la jambe en dedans, fléchisseur de la jambe et légèrement adducteur de la cuisse.

§ 5. — Le Muscle Pectiné. — Pectineus.

Le Premier Adducteur Superficiel (fig. 550) s'insère : 1° en haut, par un corps musculaire replié en J majuscule couché (fig. 549) : *a*) par sa partie antérieure sur la crête pectinéale, la face pubienne de tout le ligament de Cooper, et la face profonde de l'aponévrose pectinéale ; *b*) par sa partie postérieure sur la lèvre antérieure de la gouttière sous-pubienne.

Ces deux parties se rejoignent en dehors de l'épine du pubis et en dedans de la surface pectinéale. — La *partie postérieure* descend directement en arrière, en bas et en dehors. — La *partie antérieure,* la plus considérable, se tord en descendant ; celles de ses fibres provenant de la crête pectinéale et du ligament de Cooper deviennent antérieures ; les fibres voisines de l'épine deviennent postéro-externes par rapport aux précédentes et s'accolent aux faisceaux les plus postérieurs de la portion postérieure du muscle (Rouvière).

Confondues en un ruban unique plus épais en dedans, elles se fixent : 2° sur la crête de trifurcation moyenne de la ligne âpre par un tendon très aplati, remontant souvent derrière le grand trochanter.

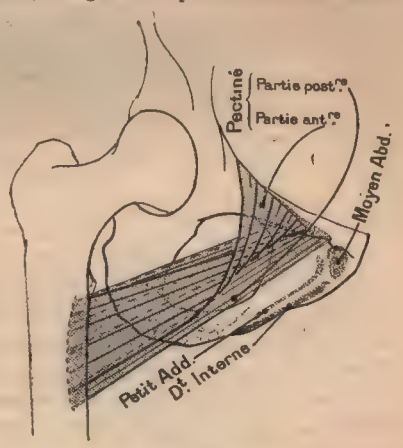

Fig. 549 (Rouvière ; diagramme). — *Le Muscle Pectiné.*

Rapports. — En avant, il constitue la portion interne du plancher du triangle de Scarpa, la paroi postéro-interne du canal crural, et répond aux vaisseaux fémoraux. — Il recouvre l'articulation de la hanche, le petit adducteur, l'obturateur externe, les vaisseaux et nerfs obturateurs.

Innervation. — Un *filet* principal *du nerf musculo-cutané interne* ; des filets accessoires, constants, *du nerf obturateur* et du *nerf crural.*

Action. — Adducteur de la cuisse demi-fléchie et rotateur en dehors.

§ 6. — Le Muscle Moyen Adducteur. — Adductor pectinealis.

Le Premier Adducteur Profond (fig. 545, 546, 550, 552) s'insère : 1° en haut sur la surface angulaire du pubis entre l'épine et la symphyse, au-dessus de l'insertion du petit adducteur. Ses fibres descendant obliquement en arrière et en dehors se terminent : 2° sur deux lames tendineuses, l'une antérieure, l'autre postérieure qui se fusionnent pour s'attacher sur le tiers moyen de l'interstice de la ligne âpre, en dehors de l'insertion du vaste interne.

A sa terminaison sur le fémur, le moyen adducteur contracte des connexions intimes : *a*) avec l'aponévrose d'insertion du vaste interne par des faisceaux tendineux entre-croisés qui vont jusqu'à la lèvre interne de la ligne âpre, en dedans du vaste interne ; *b*) en haut avec le faisceau inférieur du petit adducteur ; *c*) en bas avec l'aponévrose d'insertion du grand adducteur.

Rapports. — Le moyen adducteur est celui des muscles de la cuisse dont les rapports vasculaires sont les plus importants : c'est lui en effet qui forme le plan de séparation entre la fémorale principale et la fémorale profonde. Il

est sous-jacent au pectiné, avec lequel il tend à se fusionner pour former le plan superficiel des adducteurs.

Sa FACE ANTÉRIEURE, recouverte par la peau et l'aponévrose, est croisée par les vaisseaux fémoraux dans leur gaine ; tout en bas, elle entre dans la constitution de la partie tout supérieure du canal de Hunter. — Sa FACE POSTÉRIEURE,

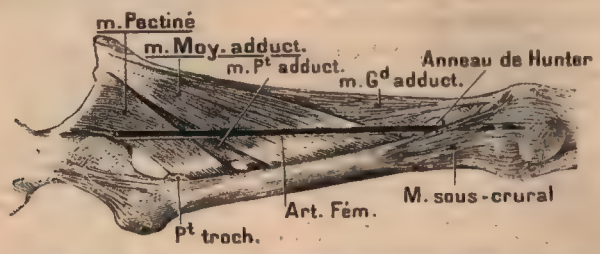

FIG. 550. — *Les Muscles Adducteurs superficiels : Pectiné et Moyen Adducteur, vus en avant* (cuisse droite).

En trait gras, le trajet rectiligne de l'artère fémorale.

reposant sur le plan profond des adducteurs (petit et grand adducteurs), cache en haut les vaisseaux et nerf obturateurs à la cuisse. Comme le montre bien la figure 552, *le moyen adducteur sépare la fémorale superficielle, qui passe en avant, de la fémorale profonde qui descend en arrière.* — Son BORD EXTERNE OU SUPÉRIEUR limite en dedans le triangle de Scarpa.

Innervation. — Double, elle est fournie : 1° par une *branche* du nerf obturateur ; 2° par le *nerf musculo-cutané interne*, du crural (fig. 583).

§ 7. — Le Muscle Petit Adducteur. — Adductor brevis.

Le Second Adducteur (fig. 550, 551, 552) s'insère : 1° en haut par de courtes

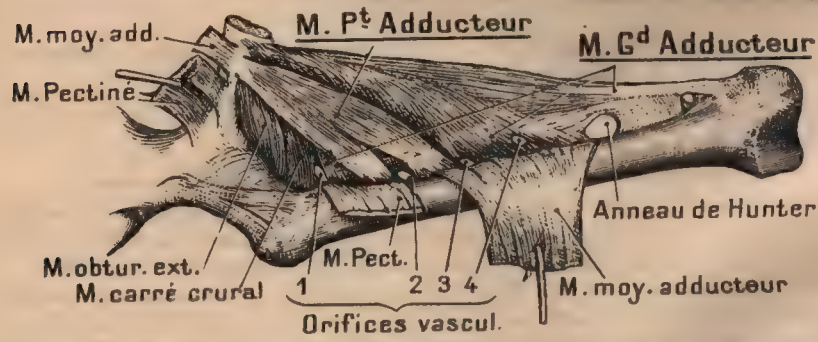

FIG. 551. — *Les Muscles Adducteurs profonds : Petit et Grand Adducteurs — vus en avant* (cuisse droite).

fibres tendineuses sur la surface angulaire du pubis, au-dessous du pectiné et du moyen adducteur, en dehors de l'obturateur externe, en dedans du droit interne. — Ses fibres charnues se dirigeant en bas, en arrière et en dehors, décrivent une torsion telle que la face externe devient postérieure en bas, tandis que la face interne devient antérieure. — 2° Dans ce trajet, ses fibres se dédoublent le plus souvent en deux faisceaux : *a*) le *supérieur*, le moins important, se termine par

de courtes fibres tendineuses sur le liséré moyen de trifurcation de la ligne âpre; *b*) l'*inférieur* s'attache par plusieurs languettes tendineuses superposées sur l'interstice de la ligne âpre.

Rapports. — Recouvert par le pectiné et le moyen adducteur; il est sus-jacent au grand adducteur en arrière et côtoyé par le droit interne en dedans.

Innervation. — *Un ou plusieurs filets du nerf obturateur.*

§ 8. — Le Muscle Grand Adducteur. — Adductor magnus.

Étendu en éventail, le Troisième Adducteur forme la masse charnue la plus

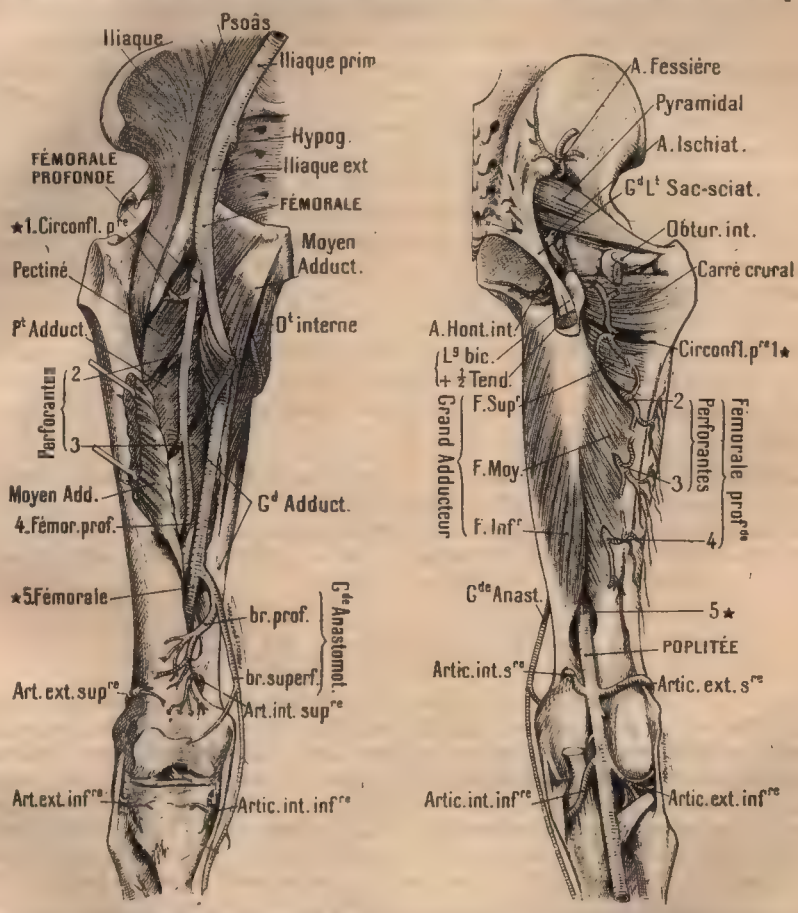

Fig. 552 et 553 (d'après une planche du Pr Farabeuf). — *La Fémorale Superficielle et la Fémorale Profonde* séparées par le rideau musculaire du **Moyen Adducteur.** Cuisse droite; vue d'avant sur la figure de gauche qui montre le moyen adducteur sectionné; — vue d'arrière sur la figure de droite.

Les numéros 1, 2, 3, 4, 5 sont placés en regard des 5 perforantes superposées et constituées: en 1, 2, 3, par des collatérales de la fémorale profonde, en 4 par la fémorale profonde elle-même, *en 5 par la fémorale principale* qui finit, comme toutes les autres, par passer à la face postérieure de la cuisse.

importante de la face interne de la cuisse (fig. 550, 551, 552, 553, 587).

Il est formé par trois faisceaux plus ou moins séparables.

En haut, il s'insère : *a*) sur le tiers moyen de la face externe de la branche ischio-pubienne (*premier faisceau*) ; *b*) sur la partie postérieure de la branche ischio-pubienne et le tiers inférieur de la face externe et de la face postérieure de l'ischion ; cette *insertion, commune aux 2e et 3e faisceaux*, est en rapport intime avec celle du demi-tendineux.

a) Le PREMIER FAISCEAU, transversal, triangulaire, oblique en bas, en dehors et en arrière, passe derrière le petit trochanter pour s'insérer sur la lèvre externe de trifurcation et en bas sur l'interstice de la ligne âpre.

b) Le FAISCEAU MOYEN, étalé en éventail, se tord de telle façon que sa face postéro-interne devient postérieure. Ses fibres descendent d'autant plus sur le fémur que leur origine est située plus en avant ; les supérieures obliques, les inférieures sensiblement verticales, s'insèrent sur l'interstice de la ligne âpre dans ses trois quarts inférieurs. Elles sont contenues entre deux aponévroses qui se réunissent sur un tendon présentant à son insertion sur le fémur une série d'arcades pour le passage des vaisseaux perforants (fig. 552 et 553).

c) Le TROISIÈME FAISCEAU, postérieur et interne au précédent — *portion ischio-condylienne* — se jette dans la concavité postérieure du tendon condylien qui s'attache au tubercule du condyle interne du fémur et au-dessous de lui ; un certain nombre de ses fibres se fixent sur le quart inférieur de l'interstice de la ligne âpre ; elles sont reliées au tendon condylien par une aponévrose dont les fibres sont obliques en bas et en dedans.

Rapports. — Il répond : EN AVANT, au pectiné et aux deux premiers adducteurs ; EN ARRIÈRE, au muscle grand fessier, puis au nerf grand sciatique ; EN DEDANS, à la peau et à l'aponévrose, puis au droit interne et au couturier.

Innervation. — Double ; fournie : en avant *par le nerf obturateur* (plusieurs filets) (fig. 583), en arrière par le *nerf grand sciatique*.

Action des muscles adducteurs. — Ils portent la cuisse en dedans (adduction), cette action est complétée par une légère rotation en dehors. Agissant des deux côtés, ils rapprochent énergiquement les cuisses (*custodes virginitatis*).

III. — Muscles postérieurs de la cuisse.

Les trois muscles postérieurs de la cuisse sont : le *biceps*, le *demi-tendineux*, le *demi membraneux*. Avec le grand adducteur, ils figurent, à leurs attaches supérieures, le groupe des muscles ischiatiques, qui tendent à se fusionner contre l'ischion. Le biceps et le demi-tendineux ont de si intimes connexions qu'on les comprend comme naissant d'un tendon commun. Presque toujours, les muscles ischiatiques « sont reliés superficiellement par une condensation aponévrotique transversale qui se présente sous l'aspect de fibres arciformes. Ces fibres réunissent les tendons du demi-membraneux, du biceps, passent sur la partie supérieure et charnue du demi-tendineux, sur la tubérosité et vont se perdre sur la partie inférieure et interne du grand ligament » (Weber).

§ 9. — Le Muscle Biceps Crural. — Flexor Cruris fibularis.

Il est formé par deux chefs indépendants en haut, fusionnés en bas. *a*) *le chef supérieur* — LONGUE PORTION — s'insère à la partie supérieure de l'ischion par un puissant tendon plat, dont la partie interne, se confond avec la lame musculaire d'insertion du demi-tendineux, dont les fibres les plus superficielles se continuent (dans 94 pour 100 des cas, Weber) avec la partie externe du ligament grand sacro-

sciatique. — Au tiers inférieur de la cuisse, il rejoint et recouvre; *b*) la COURTE PORTION; ce *chef inférieur* naît de l'interstice de la ligne âpre et de la cloison intermusculaire, entre le vaste externe et le grand adducteur, au-dessous des insertions du grand fessier. — Réunis, les deux chefs se jettent sur un fort tendon divisé par le ligament latéral externe du genou en deux faisceaux (fig. 200, 203): *a*) le *principal* se fixe sur la tête du péroné; *b*) l'*accessoire* sur la tubérosité externe du tibia. Tous deux sont réunis à l'aponévrose jambière par des expansions fibreuses.

Rapports. — RECOUVERT par le grand fessier en haut, par l'aponévrose et la peau en bas, il descend sur le côté externe de la cuisse, séparé du vaste externe par un interstice occupé par le nerf grand sciatique (fig. 587). En bas, son BORD INTERNE forme la limite supéro-externe du creux poplité. — On rencontre d'ordinaire une bourse séreuse sous le tendon d'insertion ischiatique, au-dessus du demi-membraneux.

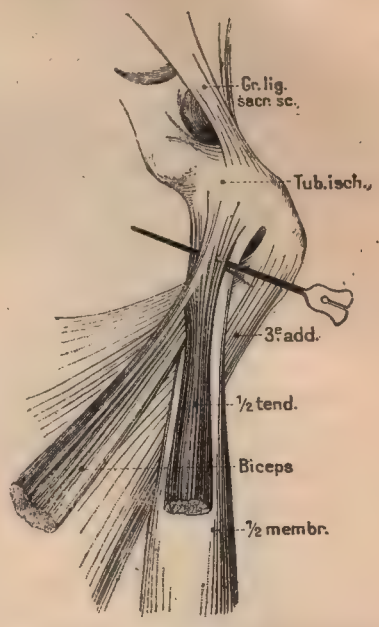

FIG. 554 (DUJARIER). — *L'Insertion des Muscles Ischio-jambiers à la tubérosité de l'ischion* — côté gauche —.

Innervation. — *Deux filets du sciatique*, le supérieur apparaissant très haut pour la longue portion, l'inférieur pour la courte portion.

Action. — Fléchisseur de la jambe sur la cuisse; extenseur de la cuisse sur le bassin par sa longue portion. Rotateur en dehors de la jambe demi-fléchie.

§ 10. — Le Muscle Demi-Tendineux. — Semi-tendinosus (fig. 555).

Il s'insère: 1° en haut, sur la face interne du tendon qui lui est commun avec le long biceps par une lame musculaire remontant sur la lèvre interne de l'ischion, tout contre l'insertion du ligament grand sacro-sciatique. La continuité du tendon du demi-tendineux avec le ligament grand sacro-sciatique s'observe dans plus de 60 pour 100 des cas (Weber); quand elle existe, elle coïncide toujours avec celle du biceps. Dans la moitié supérieure de la cuisse, il forme un gros corps musculaire, coupé obliquement par une intersection aponévrotique. Il se termine sur un long tendon arrondi qui se couche sur le demi-membraneux, contourne la tubérosité interne du tibia, derrière le droit interne. — 2° En bas, il s'attache à la ligne oblique du tibia, en formant la partie inférieure du plan profond de la PATTE D'OIE (fig. 548).

Rapports. — RECOUVERT en haut par le grand fessier, en bas par l'aponévrose et la peau; il RECOUVRE le grand adducteur et le demi-membraneux; il est côtoyé en dehors par le biceps.

Innervation. — *Deux nerfs* (supérieur et inférieur) provenant du *grand sciatique*.
Action. — Fléchisseur. Rotateur en dedans de la jambe demi-fléchie.

§ 11. — Le Muscle Demi-Membraneux. — Flexor cruris tibialis.

Il s'insère : 1° en haut, sur les 3/4 supérieurs de la lèvre externe de la tubérosité ischiatique, suivant une grosse empreinte en virgule (fig. 554). Ses fibres tendineuses sont réunies par une expansion fibreuse au tendon long biceps — demi-tendineux, qui est au-dessus et derrière ; elles forment d'abord un large éventail dont les rayons convergent vers un renflement nodulaire souvent très net, puis sur une lame tendineuse quadrilatère, qui se continue par un gros corps musculaire, descendant jusqu'au-dessous du condyle interne du fémur (fig. 555). — En bas, les fibres charnues se jettent sur un *fort tendon* qui *se trifurque* pour se fixer : *a*) à la tubérosité interne du tibia (tendon direct) ; *b*) dans le sillon sous-glénoïdien interne, sous le ligament latéral interne de l'articulation (tendon réfléchi) ; *c*) à la coque du condyle externe (tendon récurrent ; fig. 201).

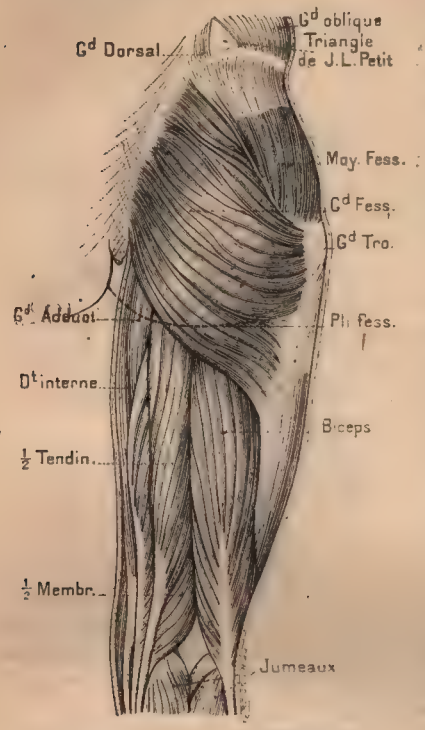

Fig. 555 (Dagron). — *Les Muscles de la Cuisse droite. — Face postérieure.*
Le *pli fessier* (p. 634) en pointillé.

Rapports. — Recouvert par le grand fessier et le demi-tendineux ; il recouvre le grand adducteur et glisse sur le condyle interne du fémur. Ses expansions directe et récurrente entrent dans la constitution de l'articulation du genou. Son bord externe forme la limite supéro-interne du creux poplité.

Innervation. — Rameaux du grand sciatique naissant du tronc qui fournit à la face postérieure du grand adducteur (fig. 587).

Action. — Fléchisseur énergique de la jambe sur la cuisse.

A. — **Aponévrose de la cuisse** ou **fascia lata.** — Ce manchon fibreux résistant, enroulé superficiellement autour des muscles fémoraux, est formé de deux plans de fibres ; les unes superficielles, obliques ou transversales, les autres profondes, longitudinales.

Il s'insère : en haut sur la crête iliaque, le bord inférieur du grand oblique de l'abdomen (revoir : arcade crurale, p. 553) ; la ligne ilio-pectinée ; — en arrière sur les branches de la ligne âpre ; — en bas sur la tête du péroné, les tubérosités externe et interne du tibia, la face antérieure de la rotule.

Il a des connexions intimes, en haut avec le fascia iliaca, en bas avec l'aponévrose jambière. De ses insertions à la ligne âpre, se détachent trois cloisons intermusculaires qui séparent respectivement les extenseurs, les fléchisseurs, les adducteurs.

En deux régions, il présente des particularités intéressantes :

1° *Le long de la face externe de la cuisse,* un épaississement considérable, ligament ilio-tibial, va se fixer sur la partie moyenne de la tubérosité externe du tibia ; cette **bandelette (de Maissiat)** se dédouble au tiers supérieur de la cuisse pour engainer le muscle

tenseur du fascia lata (dont elle figure ensuite le tendon), et fournir l'aponévrose fessière. De plus, son bord postérieur est renforcé par des fibres du tendon grand fessier.

2° *A la racine de la cuisse*, en avant, il constitue le **fascia cribriformis** (fig. 557). On appelle ainsi la portion du fascia lata, étendue entre le couturier et le moyen adducteur et traversée par les vaisseaux passant de la superficie à la profondeur ou réciproquement : α) *principalement, la veine saphène interne* ; — elle gagne la veine fémorale par un trou ovale à grand axe vertical, limité en dehors par un rebord en croissant, *repli falciforme*, — *ligament de Hey*, — qu'on peut suivre plus ou moins artificiellement, jusqu'à l'arcade crurale ; — β) accessoirement, les artères tégumenteuse abdominale et circonflexe iliaque superficielle ; les veines sous-cutanées abdominales ; les artères et veines ganglionnaires ; les troncs lymphatiques qui passent ensuite sur les faces interne et antérieure des vaisseaux fémoraux à leur émergence.

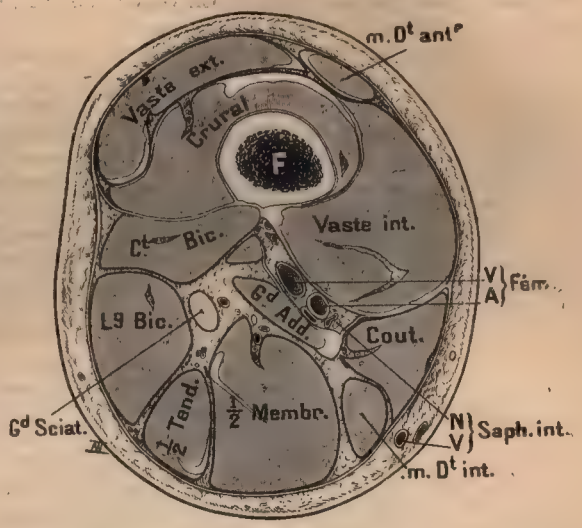

Fig. 556 (Fredet). — *Coupe de la Cuisse, partie moyenne.*

[La dénomination de fascia cribriformis n'est justifiée qu'après qu'on a coupé et enlevé tous les vaisseaux ; c'est alors seulement qu'on peut voir tous les trous du crible, et surtout celui de la veine saphène interne.]

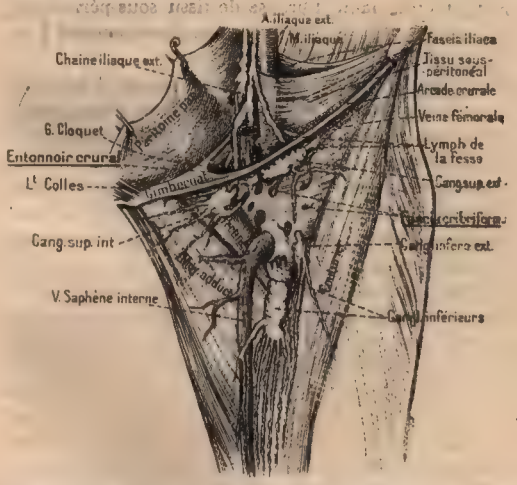

Fig. 557 (d'après une planche du Pr Farabeuf). — *Le Fascia Cribriformis et la base de l'Entonnoir Crural.*

— Le fascia cribriformis est recouvert par le feuillet profond du fascia superficialis qui, à ce niveau, contracte avec lui les connexions les plus intimes, surtout au voisinage des orifices. — Le fascia superficialis de la cuisse, particulièrement épais, s'attache en haut sur le fascia lata, le long de l'arcade crurale. Il est formé de deux feuillets superposés, entre lesquels sont les vaisseaux sanguins, les nerfs, les troncs et ganglions lymphatiques superficiels.

B. — **La Gaine des vaisseaux fémoraux.** — Dépendant du fascia lata, elle entoure l'artère et la veine fémorales d'un bout à l'autre. Il convient d'étudier à part sa disposition à l'anneau crural et au canal de Hunter.

A la racine de la cuisse (fig. 558), la gaine est formée : en avant par le fascia cri-

briformis étendu du couturier au moyen adducteur ; en arrière par la jonction du fascia lata avec le fascia iliaca en dehors, l'aponévrose pectinéale en dedans. Ces deux feuillets se rejoignent en dehors et en dedans des vaisseaux.

Elle est séparée en trois compartiments par des expansions celluleuses, peu résistantes : α) l'externe, *loge artérielle*, contient l'artère fémorale ; β) le moyen, *loge veineuse*, la veine fémorale ; γ) l'interne, *loge lymphatique*, les troncs lymphatiques ascendants et le ganglion de Cloquet. — Particulièrement intéressant, il répond à *l'infundibulum* ou *entonnoir crural* de Richet (trajet de la hernie crurale).

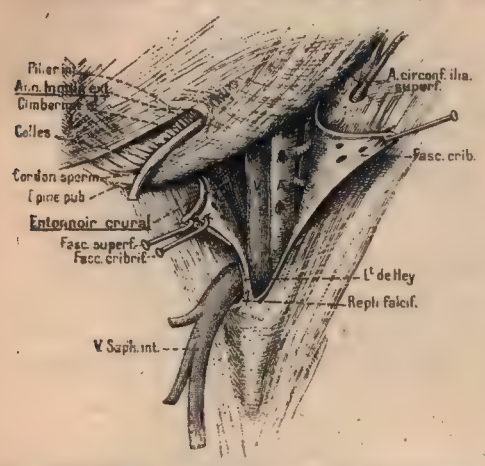

Fig. 558 (d'après une planche du Pr Farabeuf). — *Le Fascia Cribriformis incisé et réfléchi laisse voir les vaisseaux fémoraux et l'entonnoir crural. Les lymphatiques ont été enlevés* (comparer avec la fig. précédente).

Entonnoir crural. — Ses parois sont au nombre de trois : l'*externe*, cloison celluleuse, la sépare de la veine fémorale ; la *postérieure* est la portion pectinéale du fascia lata ; l'*antérieure* est formée par le fascia cribriformis.

Son sommet est le cul-de-sac fibreux répondant à l'abouchement de la saphène dans la veine fémorale.

Sa base est abdominale ; son contour, irrégulièrement triangulaire, est formé : en dedans, par le ligament de Gimbernat ; en dehors par la veine fémorale, en avant par l'arcade crurale ; en arrière par le ligament de Cooper. Elle est recouverte par le péritoine et le fascia transversalis, et assez solidement fermée par une lame fibreuse de tissu sous-péritonéal, *septum crural interne de J. Cloquet*, concave du côté de l'abdomen et correspondant à la fossette dite crurale du péritoine.

La cavité de l'entonnoir est dirigée obliquement en avant et un peu en dehors. Sa longueur moyenne est de 25 millimètres ; sa largeur de 5 à 10 millimètres, plus grande chez la femme. Dans la cavité se trouvent des troncs lymphatiques, quelques petits ganglions, particulièrement le ganglion de Cloquet et de la graisse molle et fluide.

Les parois de l'entonnoir sont en rapport, au niveau de sa base, avec : l'artère épigastrique qui est de 15-20 millimètres au-dessus ; l'artère obturatrice dans les cas où elle naît de l'iliaque externe ou de la fémorale ; avec la paroi inférieure du canal inguinal, qui sépare son bord antérieur du cordon spermatique (ligament rond chez la femme).

Canal de Hunter. — La gaine des vaisseaux fémoraux, au tiers moyen de la cuisse, est renforcée antérieurement par un plan épais de fibres s'étendant obliquement, de haut en bas et de dedans en dehors, du grand adducteur au vaste interne. Ces fibres forment la *paroi antérieure* du canal de Hunter. On appelle ainsi un tunnel prismatique triangulaire dont le *sommet*, postérieur et externe, répond à la ligne âpre ; *la paroi antérieure et externe* au vaste interne ; *la paroi postérieure et interne* au moyen adducteur en haut, au grand adducteur en bas. *Sa base* est l'aponévrose de recouvrement ; « elle est étendue comme une bandelette large d'un doigt, au-devant des vaisseaux, depuis l'anneau de l'adducteur, jusqu'à environ $0^m,10$ plus haut, où elle cesse d'être formée de fibres résistantes. Devenue insensiblement celluleuse, elle se continue en haut avec la paroi antérieure de la gaine des vaisseaux dont elle n'est en réalité que la partie terminale inférieure, comme le fascia cribriformis en est la portion initiale supérieure » (Farabeuf).

C. — MUSCLES DE LA JAMBE

I. — *Muscles antérieurs de la jambe.*

Au nombre de quatre : *jambier antérieur, extenseur propre du gros orteil, long extenseur commun des orteils, péronier antérieur,* ils sont bridés dans *la loge antéro-externe de la jambe* (p. 212) par l'aponévrose tibiale antérieure.

Aponévrose jambière antérieure. — Étendue sur les muscles, auxquels elle fournit des insertions, elle s'attache : tout le long de la crête du tibia et du bord antérieur du péroné (*cloison intermusculaire externe*). Épaisse, tendue, elle est renforcée : en haut par les expansions verticales des vastes, du biceps et du ligament ilio-tibial ; en bas par un fort épaississement en écharpe — LIGAMENT ANNULAIRE ANTÉRIEUR DU TARSE — (fig. 561) formé de 3 portions : α) supérieure, tendue transversalement d'une malléole à l'autre, formant la gaine supérieure des tendons extenseurs ; β) moyenne ou superficielle, tendue entre la malléole interne et la face supérieure du calcanéum ; γ) inférieure ou profonde, qui s'étend de la partie la plus reculée du tunnel calcanéo-astragalien à la grande apophyse du calcanéum en bridant les tendons des extenseurs, commun et propre, par deux frondes ligamenteuses : le *ligament fundiforme* (fig. 222). De sa face profonde se détachent trois cloisons formant les gaines : du jambier antérieur en dedans ; de l'extenseur propre du gros orteil au milieu (elle contient les vaisseaux et le nerf) ; des tendons de l'extenseur commun en dehors.

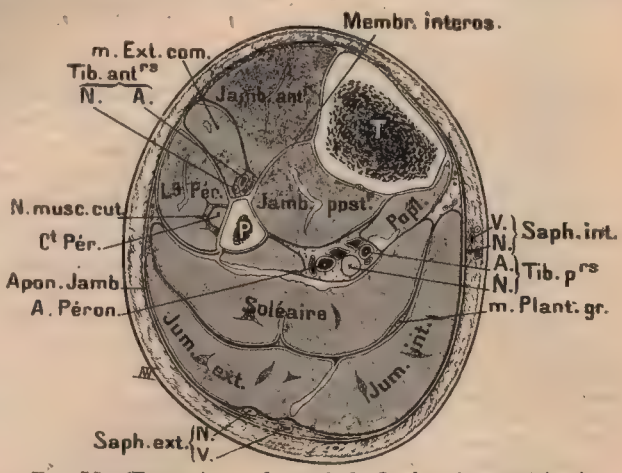

Fig. 559 (Fredet). — *Coupe de la Jambe (tiers supérieur).*

§ 1. — **Le Muscle Jambier antérieur. — Tibialis anterior** (fig. 561, 575).

1° Il s'insère : *a*) en haut, sur le tubercule de Gerdy et la partie inférieure de la face externe de la tête du tibia ; *b*) les 2/3 supérieurs de la face externe du corps de l'os ; *c*) la face profonde de l'aponévrose ; *d*) la portion tibiale du ligament interosseux. Ses fibres musculaires convergent, en une masse prismatique, sur un tendon aplati qui descend le long de la face externe du tibia, passe sous le ligament annulaire, au-devant de l'articulation du cou-de-pied, de l'astragale et du scaphoïde.

2° En bas, il s'attache par deux expansions mal séparées : *a*) la plus petite sur la partie interne et inférieure de la base du premier métatarsien ; *b*) la plus forte sur la face interne du premier cunéiforme (fig. 225).

Rapports. — En dehors, avec l'extenseur commun, plus bas avec l'extenseur propre dont il est séparé par un interstice au fond duquel courent les vaisseaux et le nerf tibiaux antérieurs. Son adhérence à l'aponévrose est intime sur tout son tiers supérieur. — Sous le ligament annulaire, son tendon glisse dans une longue coulisse séreuse. Une petite bourse séreuse est placée sous son insertion au cunéiforme.

Fig. 560. — *Schéma de la disposition radiée des tendons antérieurs et externes de la Jambe (gauche).*

Innervation. — Plusieurs *filets du nerf tibial antérieur*; souvent, une *branche du nerf tibial postérieur* (p. 694).

Action. — Fléchisseur du pied sur la jambe, adducteur et surtout rotateur en dedans.

§ 2. — Le Muscle Extenseur Propre du gros orteil (fig. 561).

L'Extensor hallucis longus s'insère dans la moitié inférieure de la jambe : 1° au-devant du bord interosseux de la face interne du péroné, et sur la portion externe du ligament interosseux. Son tendon descend sous le ligament annulaire, glisse sur le dos de l'astragale, du scaphoïde, du premier cunéiforme, du premier métatarsien, de la première phalange du gros orteil et va : 2° s'attacher sur la base de la phalange unguéale du gros orteil (accessoirement sur le bord interne de la première phalange par une expansion fibreuse).

Rapports. — Il répond : en dedans, au jambier intérieur, aux vaisseaux et nerf tibiaux antérieurs ; en dehors, à l'extenseur commun.

Sous le ligament annulaire, il glisse dans une petite gaine synoviale. Au pied, il longe le bord interne du pédieux ; son bord externe reste séparé de l'artère pédieuse par l'aponévrose dorsale profonde.

Innervation. — Un ou plusieurs *filets du nerf tibial antérieur*.

Action. — Extenseur énergique des deux phalanges du gros orteil sur le premier métatarsien. Accessoirement, fléchisseur et adducteur du pied.

§ 3. — Le Muscle Long Extenseur Commun des Orteils.

Avec le muscle précédent, **l'extensor phalangum longus** (fig. 561, 575) comble la moitié supérieure de la loge antérieure de la jambe. — 1° Il s'insère en haut : *a*) par des fibres musculaires sur le 1/4 supéro-externe du ligament interosseux et de la face interne du péroné ; *b*) sur la face profonde de l'aponévrose jambière ; *c*) par quelques fibres sur le ligament antérieur de l'articulation péronéo-tibiale supérieure. — Ses fibres convergent sur un tendon né de sa face antérieure, descendant au-devant du péroné, au-dessous du ligament annulaire, se divisant, au pied, en quatre tendons divergents destinés aux 2e, 3e, 4e et 5e orteils.

2° Chaque tendon secondaire gagne la face dorsale de l'articulation métatarso-phalangienne ; accolé au bord interne du tendon correspondant du pédieux, il s'étale latéralement sur l'aponévrose dorsale du doigt (qui fournit la gaine fibreuse de la première phalange et reçoit quelques expansions du lombrical voisin). — Au niveau de l'articulation phalango-phalanginienne, la lame aponévrotique se

divise en trois languettes terminales : une médiane qui se fixe sur le dos de la base de la phalangine ; deux latérales formant une boutonnière allongée dont les lèvres se rejoignent pour s'attacher sur le dos de l'extrémité postérieure de la phalangette.

Rapports. — A LA JAMBE : *en avant*, la peau et l'aponévrose (adhérence très intime en haut) ; *en dehors*, la loge des péroniers latéraux ; *en dedans et en haut*, l'interstice occupé par les vaisseaux et nerf tibiaux antérieurs ; *en dedans et en bas*, l'extenseur propre.

Sous le ligament annulaire, se trouve une importante coulisse séreuse.

AU PIED : les tendons sont compris entre l'aponévrose superficielle et l'aponévrose du pédieux.

Innervation. — *Rameaux du nerf tibial antérieur.*

Action. — Principalement, fléchisseur du pied sur la jambe ; accessoirement, extenseur des premières phalanges des 2e, 3e, 4e, 5e orteils.

§ 4. — Le Muscle Péronier Antérieur.

En connexion intime avec l'extenseur commun dont il est quelquefois considéré comme le faisceau le plus externe, placé au-dessous et en dehors de lui, le **peronœus anterior** (fig. 561, 562) s'insère : 1° en haut sur la moitié inférieure de la face interne du péroné. Son tendon passe sous le ligament annulaire et va : 2° se fixer, élargi, sur la base du 5e métatarsien, en arrière et en dehors. — Ce muscle (*inconstant*) est placé au-devant de la loge des péroniers, sous l'aponévrose et la peau ; son tendon surcroise l'aponévrose du pédieux.

Innervation. — Un *rameau du nerf tibial antérieur.*

Action. — Abducteur du pied, rotateur en dehors et fléchisseur.

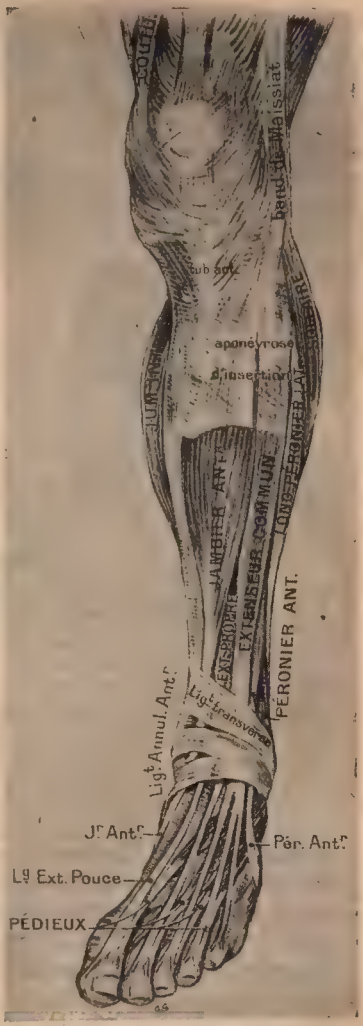

FIG. 561. — *Les Muscles antéro-externes de la Jambe gauche.*

La dissection doit respecter l'aponévrose d'insertion, et la fendre dans *l'interstice de la ligature de la tibiale antérieure*, entre le jambier antérieur et l'extenseur commun.

II. — Muscles externes de la jambe.

Deux muscles : *long et court péronier latéral*, sont maintenus dans la loge externe, *loge des péroniers*, par l'aponévrose jambière.

§ 5. — Le Muscle Long Péronier Latéral. — Peronœus longus.

Le plus superficiel des deux (fig. 561), il s'insère : 1° en haut par trois chefs musculaires séparés par les divisions du nerf sciatique poplité externe : *a*) *le supérieur*, sur la face antéro-externe de la tête du péroné, le ligament antérieur de l'articulation tibio-péronière ; la face profonde de l'aponévrose jambière ; *b*) *le moyen*, sur le bord antérieur et la face externe du péroné (tiers supérieur), l'aponévrose séparant la loge des péroniers de la loge antérieure ; *c*) *l'inférieur et postérieur*, sur la face externe et le bord externe du péroné, jusqu'au milieu de l'os.

Le tendon part de la tête du péroné ; perdu dans les fibres musculaires jusqu'au milieu de la jambe, il devient externe et antérieur, pour glisser dans la *gouttière des péroniers*, derrière la malléole externe (fig. 562), puis au-dessous d'elle, appliqué sur le ligament péronéo-calcanéen. Il gagne le bord externe du pied en passant au-dessous du tubercule externe du calcanéum. — Au niveau du cuboïde, il se réfléchit une seconde fois, pour pénétrer profondément en diagonale dans la plante du pied. — Il s'engage le long de la lèvre postérieure de la gouttière du cuboïde où il est renflé par un GROS NOYAU SÉSAMOÏDIEN (fig. 225) contenu dans son épaisseur, saillant sous le grand ligament plantaire, quelquefois contre le bord externe de ce ligament.

FIG. 562 (DAGRON). — *Les Tendons du Cou-de-pied. — Régions antérieure et externe.*

2° A sa terminaison, il s'épanouit en éventail pour embrasser la base du premier métatarsien ; quelques-unes de ses fibres se fixent sur le premier cunéiforme.

Rapports. — A LA JAMBE : *recouvert* par l'aponévrose et la peau, *il recouvre* le péroné, puis le court péronier latéral. Il est séparé par un plan aponévrotique de l'extenseur commun et du péronier antérieur en avant, du soléaire et du long fléchisseur du gros orteil en arrière. Tout en haut, le nerf tibial antérieur sépare le chef supérieur du moyen ; le musculo-cutané passant entre les chefs moyen et postéro-inférieur.

AU COU-DE-PIED : il se place derrière le tendon du court péronier. Les deux tendons sont d'abord contenus dans une gaine commune qui se biburque en bas en deux gaines propres. La bourse séreuse qui les entoure derrière la malléole est également divisée sur la face externe du calcanéum.

AU PIED : le tendon glisse, entouré par une coulisse synoviale, profondément contre les os (p. 227) et sur le ligament calcanéo-cuboïdien, qui le sépare du fléchisseur et de l'opposant du petit orteil (fig. 568).

Innervation. — Rameaux (généralement trois) *du nerf musculo-cutané.*

Action. — Extenseur du pied sur la jambe, rotateur en dehors et abducteur énergique, faisant tourner la plante du pied en dehors.

§ 6. — Le Muscle Court Péronier Latéral. — Peronœus brevis.

Insérées 1° en haut sur la moitié inférieure de la face externe du péroné et sur les cloisons intermusculaires en avant et en arrière, ses fibres se jettent sur un fort tendon aplati, qui est recouvert par le tendon long péronier, et se réfléchit derrière la malléole externe (fig. 562). — Il passe au-dessus de la tubérosité externe du calcanéum et s'insère : 2° sur le tubercule du 5e métatarsien (fig. 225).

Au cou-de-pied, les deux tendons péroniers sont rattachés, par des épaississements de leur gaine fibreuse, aux tissus fibreux voisins de la malléole externe et du tubercule externe du calcanéum.

Innervation. — Rameaux du *nerf musculo-cutané.*
Action. — Rotateur du pied en dehors. — Élévateur de son bord externe.

III. — Muscles postérieurs de la jambe.

Au nombre de six : *triceps sural, plantaire grêle, poplité, long fléchisseur commun des orteils, jambier postérieur, long fléchisseur du gros orteil,* ils sont maintenus dans la *loge postérieure de la jambe* par l'aponévrose jambière postérieure.

Aponévrose jambière postérieure. — Émanée de la gaine des muscles postérieurs de la cuisse, elle recouvre le creux poplité (APONÉVROSE POPLITÉE SUPERFICIELLE), puis descend sur les muscles superficiels de la jambe. Elle s'insère tout le long du bord interne du tibia ; en dedans, où elle est renforcée par les expansions de la patte d'oie ; en dehors, elle s'attache à la tête du péroné et tout le long de la cloison postérieure de la gaine des péroniers. En bas, elle passe d'une malléole à l'autre en recouvrant le tendon d'Achille. De sa face profonde, se détache une cloison intermusculaire, APONÉVROSE JAMBIÈRE PROFONDE, qui sépare le plan musculaire superficiel (triceps sural et plantaire) du plan profond (poplité, jambier postérieur et fléchisseurs) et des vaisseaux et nerf tibiaux postérieurs.

L'aponévrose profonde est épaisse en bas où elle forme deux loges ; l'interne maintient contre la malléole les tendons jambier postérieur et long fléchisseur commun ; l'externe contient le tendon long fléchisseur propre, les vaisseaux et nerf tibiaux postérieurs.

§ 7. — Le Muscle Triceps Sural.

Ses trois portions, les deux jumeaux et le soléaire, formant la saillie du mollet, ont une insertion inférieure commune, le tendon d'Achille.

A. — **La Couche superficielle ou fémorale du triceps.**

Les Muscles Jumeaux. — Formant la couche superficielle du mollet, ils sont insérés au-dessus des condyles du fémur. — Chacun d'eux présente : une portion latérale, tendineuse, renfermant un sésamoïde à son origine tout supérieure; une portion médiane, musculaire. Toutes deux se terminent sur une forte aponévrose qui va constituer le plan superficiel du tendon d'Achille.

1° **Jumeau externe — Gastrocnemius lateralis.** — Il s'attache au condyle externe : *a*) par un fort tendon sur la face externe du condyle externe, au-dessus du ligament latéral externe du genou ; *b*) par des fibres musculaires sur la coque du condyle externe (p. 216) et le tubercule sus-condylien externe.

2° **Jumeau interne — Gastrocnemius medialis.** — Il se fixe au condyle

interne : *a*) par son bord tendineux, interne, sur la facette triangulaire située derrière le tubercule du grand adducteur ; *b*) par des fibres musculaires : α) sur la courbe sus-condylienne ; β) sur la coque du condyle interne auquel elles adhèrent très intimement ; γ) sur le tubercule sus-condylien interne, dont elles restent partiellement séparées par une bourse séreuse constante, communiquant souvent avec l'articulation du genou.

Le jumeau interne est toujours plus large que l'externe ; son insertion supérieure remonte davantage ; ses fibres musculaires s'étendent plus bas.

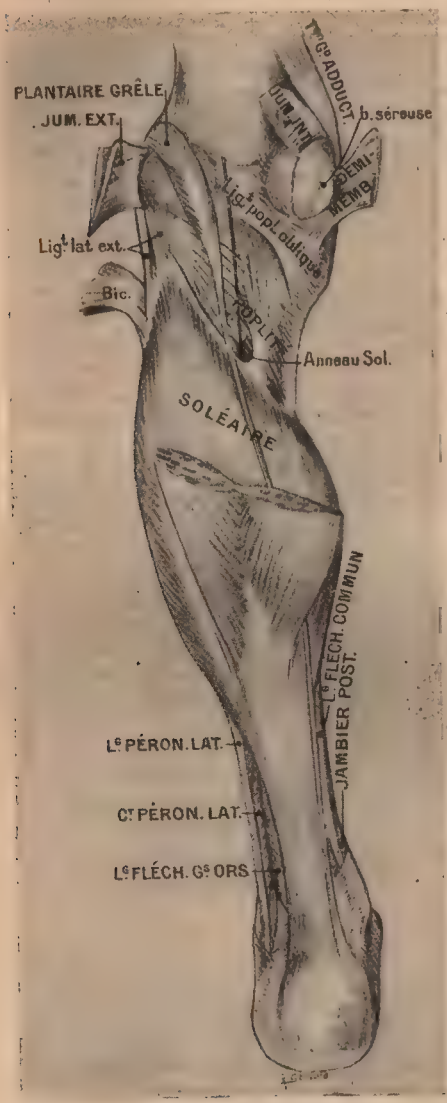

FIG. 563. — *Le Triceps Sural, le Plantaire grêle et le Poplité gauches.*

B. — **La Couche profonde ou jambière du triceps.**

Le Muscle Soléaire — Soleus. — Il s'insère en haut sur la partie postéro-supérieure du péroné et du tibia et sur l'arcade qui les réunit : *a*) sur le tiers supérieur de la face postérieure du péroné par des fibres musculaires ; *b*) sur le bord externe du péroné par une forte aponévrose qui s'avance jusqu'au feuillet postérieur de la gaine des péroniers et remonte jusqu'à la tête du péroné, où elle se continue avec l'arcade fibreuse protégeant le nerf sciatique poplité externe ; *c*) sur la ligne oblique postérieure du tibia et l'aponévrose du poplité ; sur le tiers moyen du bord interne du tibia ; *d*) sur une arcade fibreuse à concavité supérieure — ANNEAU DU SOLÉAIRE — unissant les insertions tibiales et péronières.

Les insertions fibreuses supérieures se continuent dans le corps du muscle par l'*aponévrose intra-musculaire* ; séparant d'abord les fibres musculaires en deux plans, elle devient superficielle en descendant et forme l'aponévrose de terminaison qui n'apparaît que vers le milieu de la jambe, où elle s'accole à l'aponévrose terminale des jumeaux pour constituer plus bas le tendon d'Achille.

C. — **Le Tendon d'Achille** (fig. 563, 564).

Saillant à la partie postéro-inférieure de la jambe, il est commun aux jumeaux et au soléaire. Il s'étale en bas pour se fixer sur la moitié inférieure de la face

postérieure du calcanéum ; il reste séparé de la moitié supérieure de cette face par l'importante *bourse séreuse rétro-calcanéenne.*

Les fibres qui le constituent ne sont pas toutes parallèles : les superficielles tendent à se porter obliquement en dehors et en bas ; les profondes, provenant du jumeau externe, suivent la face antérieure du tendon en se portant en bas et en dedans pour s'insérer à la partie interne du calcanéum. Toutes ces fibres sont intérieurement soudées à la masse principale qui constitue le tendon (Alezais, 1902).

Rapports. — Les JUMEAUX, *recouverts* par l'aponévrose et la peau, *recouvrent* le plantaire grêle, le poplité et le soléaire, les vaisseaux et nerfs poplités. Leur partie tout supérieure forme les deux bords inférieurs du losange poplité. — En arrière, l'interstice médian qui les sépare est suivi par le nerf et la veine saphènes externes. — Le *bord externe*, recouvert en haut par le tendon du biceps, est séparé de la gaine des péroniers par l'aponévrose.

Le SOLÉAIRE recouvre le jambier postérieur et les muscles fléchisseurs. Par son anneau (fig. 563, 566), s'engagent les vaisseaux poplités qui y deviennent tibio-péroniers et le nerf sciatique poplité interne désormais nerf tibial postérieur.

Le TENDON D'ACHILLE est contenu dans un dédoublement complet de l'aponévrose jambière postérieure.

Innervation. — Les branches des jumeaux et du soléaire sont des *collatérales du sciatique poplité interne.*

Action. — Extenseur énergique du pied par élévation du talon et abaissement de sa pointe. Adducteur et rotateur du pied en dedans.

§ 8. — Le Muscle Plantaire Grêle. — Plantaris.

Il descend entre les jumeaux et le soléaire. 1° Son insertion supérieure, engainant le bord interne du jumeau externe (fig. 201), se fait par deux chefs : *a*) sur la partie la plus élevée du condyle externe, *b*) sur la partie interne de la coque du condyle externe. — Ses fibres convergent tout de suite sur un frêle tendon, le plus long et le plus mince du corps, qui se dirige en bas et en dedans, et 2° atteint le tendon d'Achille, avec le bord interne duquel il se confond (fig. 563).

Il s'étend quelquefois jusqu'au calcanéum.

Innervation. — Un filet grêle du *nerf sciatique poplité interne.*

§ 9. — Le Muscle Poplité. — Popliteus.

Il s'insère : 1° En haut par un tendon solide dans la fossette ovoïde du condyle externe, au-dessous du ligament latéral externe. Il descend en dedans sous le ligament poplité arqué, tout contre l'articulation du genou (fig. 563), dans une gouttière du rebord postérieur du plateau tibial. — 2° En bas, il se fixe à la surface triangulaire placée au-dessus de la ligne oblique du tibia.

Rapports. — La FACE POSTÉRIEURE est séparée des organes du creux poplité, muscles, vaisseaux et nerfs par une forte aponévrose renforcée en bas par des fibres d'insertion du soléaire. EN AVANT, il répond à une bourse séreuse constante communiquant avec l'intérieur du genou (fig. 201).

Innervation. — Un *filet du nerf tibial postérieur*, quelquefois un rameau du sciatique poplité interne.

Action. — Fléchisseur de la jambe. Accessoirement, faible rotateur en dedans de la jambe préalablement fléchie.

§ 10. — Le Muscle Long Fléchisseur Commun des orteils.

Le Fléchisseur Tibial (fig. 566) — **flexor phalangum tibialis**, s'insère : *a*) en haut 1° à toute la ligne oblique du tibia, *b*) au-dessous du soléaire, sur la cloison fibreuse qui le sépare en dehors du jambier postérieur, *c*) sur la moitié interne de la face postérieure du tibia (un peu plus du tiers moyen) par des fibres musculaires. Celles-ci convergent en descendant sur les deux bords d'un tendon apparent à la face postérieure du muscle, qui glisse derrière la malléole interne dont le sépare le tendon jambier postérieur, puis contre le ligament latéral interne de l'articulation tibio-tarsienne. — Au pied, il se réfléchit dans la gouttière interne du calcanéum, au-dessous de la petite apophyse ; devenu horizontal, il croise superficiellement le tendon du long fléchisseur propre du pouce, dont il reçoit une expansion, et est renforcé à son côté externe par la *chair carrée de Sylvius* (fig. 568).

Fig. 564 (Dagron). — *Rapports réciproques des Tendons : Jambier postérieur, Fléchisseur commun, Long Fléchisseur du gros orteil derrière la malléole interne.*

2° Il se divise enfin en quatre tendons secondaires qui s'engagent avec ceux du court fléchisseur commun dans le canal fibreux de la face inférieure des orteils : à leur terminaison, comparable à celle des tendons du fléchisseur profond des doigts, ils vont s'insérer à la partie inférieure et postérieure des phalangettes après avoir perforé les tendons courts fléchisseurs. La gaine ostéo-fibreuse qui les y maintient est doublée d'une synoviale.

Rapports. — A la jambe : *recouvert* par le soléaire, il *recouvre* le tibia et la partie interne du jambier postérieur.

Au cou-de-pied : son tendon, glissant dans une coulisse séreuse allongée, est maintenu dans une gaine ostéo-fibreuse propre, interposée au tendon jambier postérieur qui est en avant et en dedans et au paquet des vaisseaux et nerf tibiaux postérieurs (fig. 564, 565).

A la plante du pied : il est recouvert par l'adducteur du gros orteil puis par le court fléchisseur commun. Il recouvre l'abducteur du gros orteil, partiellement les quatre lombricaux qui lui sont annexés.

Innervation. — Rameaux du *nerf tibial postérieur.*

Action. — Fléchisseur des quatre derniers orteils sur le pied et secondairement du pied ur la jambe (les orteils étant fléchis).

§ 10'. — Les Muscles Lombricaux du Pied. — Lumbricales.

Quatre bandes musculaires très grêles (fig. 590) sont annexées, à la plante du pied, aux tendons du long fléchisseur commun.

La PREMIÈRE part du bord interne du tendon qui va au 2e orteil ; les DEUXIÈME, TROISIÈME et QUATRIÈME, bifurquées à leur origine, naissent dans l'écartement des 2e et 3e, 3e et 4e, 4e et 5e tendons.

Elles se terminent, après avoir contourné la face interne des articulations métatarso-phalangiennes, à l'aponévrose dorsale de la base de la première phalange (partie interne) et par de minces expansions sur le tendon extenseur correspondant.

Rapports. — RECOUVERTS par le court fléchisseur plantaire, les lombricaux RECOUVRENT les muscles abducteurs — oblique et transverse — du gros orteil et les interosseux.

Innervation. — Pour le 1er et le 2e, *filets du nerf plantaire interne* (homologue du nerf médian) ; pour le 3e et le 4e, *filets de la branche profonde du nerf plantaire externe* (homologue du nerf cubital).

Action. — Fléchisseurs de la première phalange, extenseurs des deux autres.

§ 11. — Le Muscle Jambier Postérieur. — Tibialis posterior.

Il s'insère : 1° en haut, entre les deux fléchisseurs et plus profondément qu'eux : *a*) sur la face postérieure du tibia, au-dessous de la ligne oblique, en dehors du fléchisseur commun ; *b*) sur la moitié péronéale du ligament interosseux ; *c*) sur les deux tiers supérieurs de la portion de la face interne du péroné située derrière le ligament.

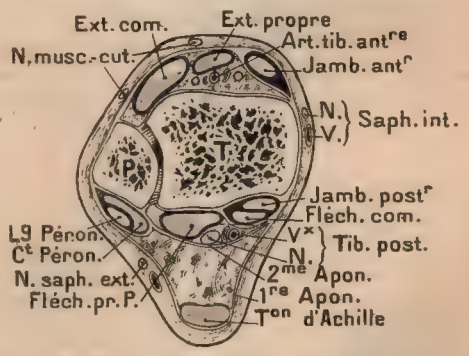

FIG. 565 (MARION). — *Tranche supérieure d'une coupe de la Jambe droite passant à travers les malléoles.*

Ses fibres musculaires descendent sur un fort tendon qui glisse entre le fléchisseur commun et le tibia, passe dans la gouttière rétro-malléolaire, au-devant et en dedans du tendon fléchisseur commun (fig. 564 et 565), contourne la malléole interne, appliqué par sa gaine fibreuse contre le ligament latéral interne, puis contre le ligament calcanéo-scaphoïdien inférieur.

2° A la plante du pied, le tendon s'épanouit pour se fixer par *une série d'expansions fibreuses* : α) principalement sur le tubercule du scaphoïde ; β) accessoirement sur le bord inférieur des 1er et 2e cunéiformes ; γ) sur l'extrémité postérieure des 2e, 3e et 4e métatarsiens (fig. 225).

Rapports. — Son tendon est *successivement* EXTERNE, ANTÉRIEUR, puis INTERNE *par rapport à celui du long fléchisseur commun.*

Les vaisseaux et nerf tibiaux postérieurs longent sa face postérieure.

Au cou-de-pied, il est entouré par une coulisse séreuse allongée, garniture synoviale de la gaine ostéo-fibreuse (fig. 221).

Innervation. — Rameaux du *nerf tibial postérieur.*
Action. — Extenseur, adducteur et rotateur du pied en dedans.

§ 12. — Le Muscle Long Fléchisseur Propre du gros orteil.

Le **Fléchisseur Péronier — Flexor phalangum peronealis** — s'insère 1° en haut, par des fibres musculaires, au-dessous du soléaire, à la face postérieure du péroné (2/3 inférieurs) : — ces attaches supérieures sont quelquefois réunies à celles du fléchisseur tibial par une arcade fibreuse croisant en haut le jambier postérieur. Ses fibres descendent en s'élargissant, puis se ramassent à la face externe d'un tendon qui passe successivement derrière la gouttière externe de la malléole interne (fig. 194, 218), l'astragale, et dans la gouttière au-dessous de la petite apophyse du calcanéum. — A la plante, il est croisé superficiellement par le tendon fléchisseur commun, auquel il est rattaché par une expansion importante. Enfin il s'engage dans le canal ostéo-fibreux de la face inférieure du gros orteil et va, 2° se fixer à la partie inférieure et postérieure de sa seconde phalange.

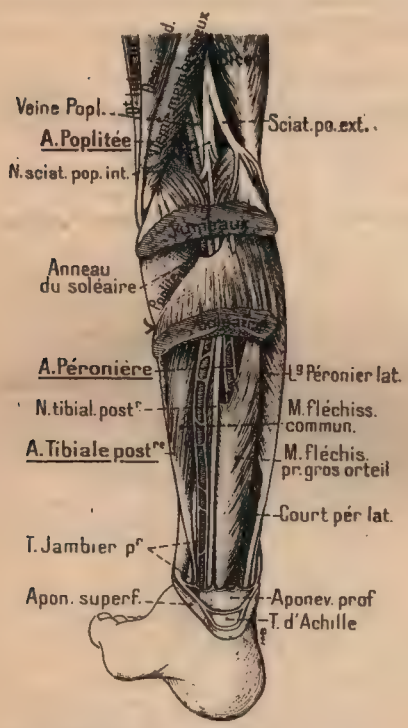

Fig. 566 (d'après une planche du Pr Farabeuf). — *Les Muscles postérieurs de la Jambe droite (plan profond) dans leurs rapports avec les vaisseaux et les nerfs.*

Rapports. — A la jambe : *recouvert* par le soléaire, *il recouvre* le péroné, le bord externe du jambier postérieur. — Sa *face postérieure* est longée en haut par l'artère péronière (fig. 566) qui s'enfonce ordinairement dans le muscle à la partie inférieure.

Au cou-de-pied (fig. 565) : son tendon glisse dans la coulisse séreuse de la gaine qui le maintient contre le tibia, *en dehors du paquet vasculo-nerveux tibial postérieur.*

A la plante du pied : son tendon passe entre le court fléchisseur du gros orteil en dedans, l'abducteur oblique en dehors, puis entre les deux sésamoïdes à la base du gros orteil.

Innervation. — Rameaux du *nerf tibial postérieur.*
Action. — Fléchisseur énergique de la seconde phalange sur la première : fléchisseur faible de la première phalange sur le métatarsien.

D. — MUSCLES DU PIED

I. — Le Muscle du Dos du pied. — Pédieux. —

Le Muscle Pédieux — Court Extenseur Commun des orteils. —

L'extensor digitorum pedis brevis (fig. 561, 562) s'insère 1° en haut par deux chefs musculaires : *a*) sur la face supérieure de la grande apophyse du calcanéum, à l'entrée du sinus du tarse ; *b*) sur la face profonde de la portion externe du ligament annulaire antérieur. — 2° Sur le dos du tarse, il se divise en quatre languettes dont l'interne va à la première phalange du gros orteil, les trois autres au côté externe des tendons extenseurs communs des 2e, 3e, 4e orteils, à la hauteur de l'articulation métatarso-phalangienne.

Rapports. — Contenu dans une gaine propre, il RECOUVRE l'artère pédieuse, généralement cachée par son bord interne. Son aponévrose propre est longée par les tendons extenseurs des orteils ; l'extenseur propre suivant son bord interne (fig. 575).

Innervation. — Deux rameaux de la *branche terminale externe du tibial antérieur* ; de ce *nerf pédieux*, le rameau interne est réservé au chef court extenseur du gros orteil ; le rameau externe aux chefs des 2e, 3e, 4e orteils.

Action. — Extenseur des quatre premiers orteils sur le métatarse.

Aponévroses dorsales du pied. — L'*aponévrose superficielle* continue en bas le ligament annulaire ; elle recouvre les tendons des longs extenseurs et du jambier antérieur ; entre elle et la peau courent les veines et les nerfs superficiels (issus du saphène externe, du musculo-cutané, du saphène interne).

L'*Aponévrose profonde* se dédouble pour engainer le pédieux ; profondément elle s'étend sur les interosseux dorsaux.

L'ARTÈRE PÉDIEUSE ET LE NERF TIBIAL ANTÉRIEUR SONT AINSI CACHÉS PAR UNE DOUBLE COUVERTURE APONÉVROTIQUE.

II. — Muscles de la Plante du pied.

Toutes les chairs de la plante sont bridées contre le gril métatarsien par les plans fibreux, tendus du bord interne au bord externe du pied, et sus-jacents aux lobules graisseux de la semelle plantaire, eux-mêmes maintenus dans des loges conjonctives résistantes qui prennent à la fois point d'attache à la face profonde du derme plantaire, et envoient leurs prolongements entre les fascicules de l'aponévrose.

Aponévrose plantaire. — Soutenue par la masse épaisse et élastique du pannicule adipeux plantaire, elle est formée de trois portions : une médiane, deux latérales.

I. — L'APONÉVROSE MÉDIANE s'attache aux tubérosités inférieures du calcanéum. Résistante et nacrée en arrière, elle s'amincit en avant ; elle se divise en languettes digitales, séparant les espaces interdigitaux (dans lesquels courent les vaisseaux et nerfs collatéraux digitaux) : elles se fixent d'une part à la peau de l'orteil (face plantaire) ; d'autre part, elles contournent les articulations métatarso-phalangiennes, au-dessous desquelles elles sont croisées par des fibres transversales. — Elle est limitée latéralement par deux *cloisons intermusculaires* incomplètes divisant la plante en une région latérale interne, une région médiane, une région latérale externe. — II. — Des DEUX APONÉVROSES LATÉRALES : *a*) l'*interne*, mince, se fixe sur le bord interne du pied ; elle recouvre l'adducteur du gros orteil ; en arrière, elle se continue sur la portion interne du ligament annulaire antérieur ; *b*) l'*externe*, épaisse jusqu'au 5e métatarsien, est amincie en avant par le glissement des tendons : abducteur, court fléchisseur et opposant du petit orteil.

A. — **La Région plantaire interne** présente quatre muscles réservés au gros orteil : *adducteur, court fléchisseur, abducteur oblique, abducteur transverse.*

§ 1. — Le Muscle Court Adducteur du gros orteil (fig. 564, 567).

L'Adductor hallucis 1° s'insère : *a*) principalement à la tubérosité interne du calcanéum ; *b*) accessoirement ; α) à l'expansion interne du ligament annulaire ; β) à l'aponévrose plantaire interne et à la cloison intermusculaire contiguë ; γ) à une arcade fibreuse, gaine du long fléchisseur commun, sous laquelle apparaissent les tendons, vaisseaux et nerfs plantaires ; δ) enfin sous le tubercule du scaphoïde.

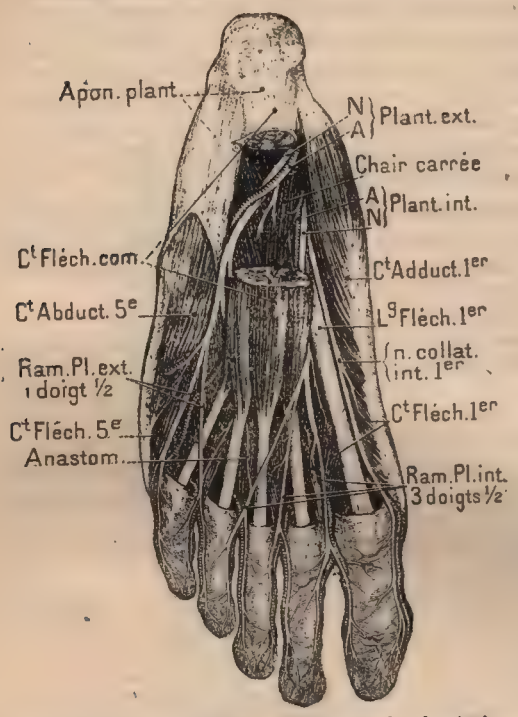

Fig. 567 (Richet, modifiée). — *Les Muscles, les Artères et les Nerfs de la région plantaire superficielle.*

Anastom. Anastomose nerveuse entre les nerfs plantaire interne et plantaire externe.

Les fibres musculaires se jettent sur un tendon profond qui suit le bord interne et gagne la plante pour se terminer, 2° au côté interne de l'extrémité postérieure du gros orteil, sur le sésamoïde interne et sur la partie interne de la base de la première phalange, après avoir envoyé une expansion au tendon extenseur.

Rapports. — Recouvert par l'aponévrose interne ; il recouvre d'arrière en avant les tendons fléchisseurs et jambier postérieur, les vaisseaux et nerf plantaires internes, une partie de la chair carrée et le court fléchisseur du gros orteil.

Innervation. — Un rameau du *nerf plantaire interne.*

Action. — Fléchisseur sur le métatarse du gros orteil qu'il écarte légèrement du 2e orteil (traction en dedans, adduction).

§ 2. — Le Muscle Court Fléchisseur du gros orteil.

Le **flexor hallucis brevis** (fig. 567, 568) 1° s'insère : *a*) sur le ligament calcanéo-cuboïdien et l'épanouissement tendineux du jambier postérieur (origines moyennes) ; *b*) sur la cloison intermusculaire interne (origines superficielles) ; *c*) sur les 2e et 3e cunéiformes (origines profondes).

2° Ses fibres musculaires se répartissent en *deux faisceaux* divergents qui aboutissent : *a*) l'interne sur le sésamoïde interne et le tendon du court adduc-

teur ; *b*) L'EXTERNE sur le sésamoïde externe et, par le tendon de l'abducteur oblique, sur le côté externe de la première phalange du gros orteil.

Rapports. — Longé à sa FACE INFÉRIEURE par le sillon de passage du long fléchisseur propre, il RECOUVRE le premier métatarsien et la gaine du long péronier latéral. Il est côtoyé EN DEDANS par le court adducteur, EN DEHORS par l'abducteur oblique.

Innervation. — Le faisceau interne est innervé par *un rameau du nerf plantaire interne* ; le faisceau externe par *un filet du nerf plantaire externe.*

Action. — Fléchisseur direct du gros orteil sur le premier métatarsien.

§ 3. — Le Muscle Abducteur Oblique du gros orteil.

L'**Abductor hallucis obliquus** s'insère : 1° sur la gaine du long péronier latéral, et l'extrémité postérieure des 2e et 3e métatarsiens, par de courtes lames

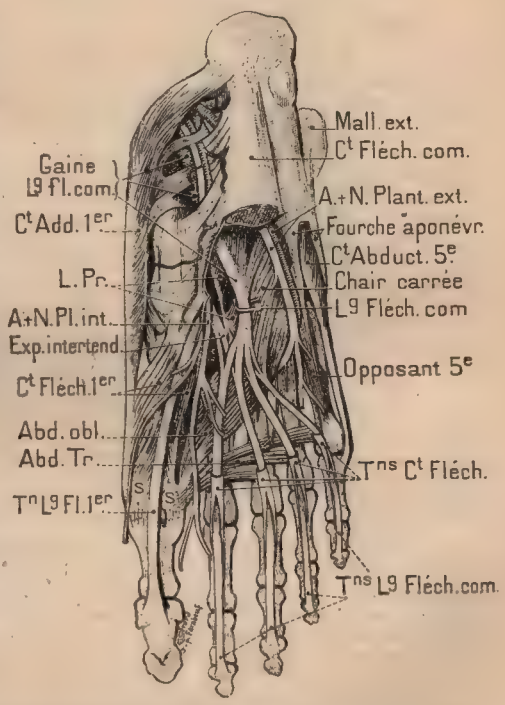

FIG. 568 (d'après une planche du Pr FARABEUF). — *Les Connexions du long fléchisseur commun des orteils : 1° avec le long fléchisseur du gros orteil par l'expansion intertendineuse ; 2° avec la chair carrée.*

« Les tendons fléchisseurs des 4 petits orteils, en raison de la *faiblesse* de leur corps musculaire initial et de leur *obliquité* ont besoin de *renfort* et de *redressement*. Le muscle énorme fléchisseur propre du gros orteil se charge par une expansion finalement bifide de renforcer les tendons du 2e et 3e orteils. Le muscle accessoire plantaire né des flancs du calcanéum, voire de la face inférieure, charnu en dedans et rubanné tendineux en dehors se partage en avant en deux lames : La lame profonde (*L. pr.*) bientôt adjacente au renfort tendineux du 3e orteil issu du fléchisseur propre du 1er renforcé par ses tendons terminaux, les tendons longs fléchisseurs du 4e et du 5e.

« La lame superficielle s'attache au tendon commun avant sa division ; elle le renforce et le redresse en bloc. Souvent, l'accessoire plantaire a une origine jambière, tibiale ou péronière. L'expansion du fléchisseur propre n'est pas autre chose.

« Variations fréquentes, de volume, de forme, d'origine et de terminaison. » (Commentaires manuscrits de la planche de Farabeuf).

fibreuses : — un corps charnu triangulaire les continue ; ses fibres se jettent sur un tendon externe, oblique en avant et en dedans, qui s'aplatit pour se fixer sur le sésamoïde externe et la partie externe de l'extrémité postérieure de la première phalange du gros orteil (fig. 568, 569).

Rapports. — Sa FACE INFÉRIEURE est recouverte par le long fléchisseur commun, son accessoire et les lombricaux ; — sa FACE PROFONDE répond aux interosseux ; — son BORD INTERNE longe le premier métatarsien et le faisceau externe

du court fléchisseur. Ses faisceaux postérieurs se confondent superficiellement avec les fibres du grand ligament plantaire qu'ils semblent continuer directement.

Innervation. — Un rameau du *nerf plantaire externe.*

Action. — A la fois abducteur et *fléchisseur,* il porte la pointe du gros orteil en bas et en dehors.

§ 4. — Le Muscle Abducteur Transverse du gros orteil.

L'**Abductor hallucis transversarius** s'insère : 1° sur la partie inféro-interne des 5e, 4e, 3e articulations métatarso-phalangiennes, par trois chefs transversaux qui se rejoignent, au-dessus du muscle précédent, sur un tendon se jetant, 2° sur le sésamoïde externe, et se confondant avec le tendon de l'abducteur oblique.

Rapports. — Croisé perpendiculairement par les tendons fléchisseurs, il est séparé des interosseux par le ligament transverse du métatarse (fig. 569).

Innervation. — Un rameau du *nerf plantaire externe.*

Action. — Abducteur et *fléchisseur,* il tire le gros orteil en dehors et un peu en bas, le rapprochant ainsi des autres orteils.

Fig. 569 (d'après une planche du Pr Farabeuf). — *Les Muscles et les Tendons profonds de la plante du pied* (sauf les interosseux).

S. S. Sésamoïdes du gros orteil ; — La flèche pointillée suit la gaine du tendon long péronier latéral ; — *J. Pr.* Tendon du jambier postérieur ; — *c.* Calcanéum ; — *a* Astragale ; — *cu*1. Premier cunéiforme.

B. — **La région plantaire moyenne** est occupée par : *le court fléchisseur commun des orteils, l'accessoire du long fléchisseur, les lombricaux.*

§ 5. — Le Muscle Court Fléchisseur Commun des orteils.

Le court fléchisseur plantaire (fig. 567, 568) — **Flexor phalangum brevis** — s'insère : 1° en arrière à la tubérosité interne du calcanéum, à la face profonde de l'aponévrose plantaire médiane et sur la cloison intermusculaire interne, à la fois par des fibres musculaires et par des faisceaux tendineux. Son corps charnu, trapu, épais, se divise en trois chefs musculaires, les deux premiers se continuant par des tendons destinés aux 2e et 3e orteils, le 3e se bifurquant en deux chefs continués par des languettes qui vont aux 4e et 5e orteils.

2° Les quatre tendons s'engagent dans le canal ostéo-fibreux des orteils et s'y divisent en deux languettes (entre lesquelles passent les tendons du long fléchis-

seur) qui vont se fixer aux bords latéraux de la face inférieure des deuxièmes phalanges.

Rapports. — Recouvert par l'aponévrose à laquelle il adhère ; il recouvre les tendons du long fléchisseur, son accessoire, les lombricaux, les vaisseaux et nerfs plantaires externes qui le croisent obliquement.

Innervation. — Un rameau du *nerf plantaire interne.*

Action. — Fléchisseur de la seconde phalange sur la première, et de la première sur le métatarsien correspondant.

§ 6. — Le Muscle Accessoire du long fléchisseur commun.

La Chair carrée de Sylvius — Flexor pedis accessorius — s'insère : 1° par deux chefs : *a*) l'*externe, tendineux*, triangulaire, sur la petite tubérosité du calcanéum ; *b*) l'*interne, musculaire*, sur les faces interne et inférieure du calcanéum, tout le long de la gouttière de cet os, et par son bord externe, sur le ligament calcanéo-cuboïdien qu'il recouvre.

Confondus en un corps charnu rectangulaire, tous deux vont rejoindre le tendon du long fléchisseur commun ou les tendons secondaires des 3e et 4e orteils, quelquefois celui du 5e orteil.

Rapports. — Recouvert par le court fléchisseur plantaire dont le séparent les vaisseaux et nerf plantaires externes ; il recouvre le calcanéum et le ligament calcanéo-cuboïdien inférieur.

Innervation. — Un rameau du *nerf plantaire interne.*

Action. — Complète et renforce l'action du long fléchisseur commun.

C. — **La région plantaire externe** a ses trois muscles : *Abducteur, court fléchisseur, opposant* réservés au petit orteil.

§ 7. — Le Muscle Abducteur du petit orteil (fig. 567, 569).

Le plus superficiel des muscles de la loge externe l'**abductor digiti quinti** — 1° s'insère : *a*) sur la tubérosité externe (et aussi sur une partie de la tubérosité interne, en avant du court fléchisseur) ; *b*) sur la forte aponévrose externe qui, sous le cuboïde, embrasse le muscle dans une fourche bien visible (fig. 568). 2° Son tendon se fixe au tubercule externe de la base de la première phalange du 5e orteil.

Rapports. — Il répond profondément à la chair carrée, au ligament calcanéo-cuboïdien, à la gaine du long péronier latéral et au 5e métatarsien. Son bord interne est séparé du court fléchisseur par la gaine fibreuse, et longé par le court fléchisseur.

Innervation. — Rameau du *nerf plantaire externe.*

Action. — Abducteur et fléchisseur de la première phalange du petit orteil.

§ 8. — Le Muscle Court Fléchisseur du petit orteil.

Le **flexor digiti quinti brevis** (fig. 567, 568, 569) s'insère : 1° sur l'expansion externe du grand ligament plantaire (p. 233), la gaine du long péronier latéral, et la base du 5e métatarsien ; grêle, fusiforme, son tendon plat atteint : 2° la partie inféro-externe de la base de la première phalange du petit orteil.

Rapports. — Il répond profondément au 5e métartasien et au 4e espace interosseux.

Innervation. — Un rameau du *nerf plantaire externe.*
Action. — Fléchisseur du petit orteil sur le métatarsien.

§ 9. — **Le Muscle Opposant du petit orteil** (fig. 568).

Souvent peu distinct, l'**opponens digiti quinti** est situé en dedans du précédent. Il s'insère : 1° sur la gaine du long péronier latéral et les ligaments unissant la tête des 4e et 5e métatarsiens. Il se fixe : 2° en avant sur la moitié antérieure de la face plantaire du 5e métatarsien.

Innervation. — Un rameau du *nerf plantaire externe.*
Action. — Abaisseur du 5e métatarsien (?).

III. — Muscles de la région moyenne du pied.

Ils sont au nombre de 11 : *4 lombricaux, 7 interosseux.*

§ 10. — **Les Muscles Lombricaux du Pied** (p. 659).

§ 11. — **Les Muscles Interosseux du Pied** (fig. 570).

Tous sont innervés par le nerf plantaire externe. — Ils se groupent en deux séries : l'une plantaire (3 muscles), l'autre dorsale (4 muscles).

Fig. 570. — *Les Muscles Interosseux du pied droit vus par la face plantaire.*

En grisé, les trois interosseux plantaires.

En convenant que l'axe du pied passe par le 2e métatarsien, l'analogie est complète entre eux et les interosseux de la main.

A. — **Interosseux Plantaires — Interossei Plantares.** — Ce sont des muscles à un seul chef, s'insérant : 1° sur le flanc tibial des 3e, 4e, 5e métatarsiens ; 2° sur le côté tibial de la base de la première phalange des 3e, 4e, 5e orteils.

B. — **Interosseux Dorsaux — Interossei Dorsales.**

1. **Premier interosseux dorsal.** — Il s'attache en arrière par deux chefs : un interne sur la base du 1er métatarsien et la face externe du 1er cunéiforme, un externe sur le 2e métatarsien. — Il se termine sur le côté *interne* de la première phalange du 2e orteil et sur l'aponévrose dorsale de l'extenseur.

2. **Deuxième, Troisième, Quatrième interosseux dorsaux.** — Ils s'insèrent également sur chacun des os limitant l'espace intermétatarsien. — Ils se terminent sur le côté externe de la première phalange des 2e, 3e, 4e orteils.

Innervation. — Tous innervés par la *branche profonde du nerf plantaire externe.*
Action. — Principalement fléchisseurs de la première phalange, extenseurs des deux autres.

Article II.

LES ARTÈRES DU MEMBRE INFÉRIEUR

A. — L'ARTÈRE FÉMORALE

L'artère principale de la cuisse (fig. 571, 583), — *Fémorale* ou *Crurale*, — continuant l'iliaque externe (p. 305) s'étend de l'arcade crurale à l'orifice inférieur de l'anneau de Hunter au sortir duquel elle prend le nom de *poplitée*. Elle parcourt, sur la face antéro-interne de la cuisse, la grande gouttière que forment le vaste interne et les muscles adducteurs, maintenue dans la gaine des vaisseaux fémoraux, en compagnie de la veine homonyme qui la côtoie en dedans puis en arrière, et du nerf saphène interne.

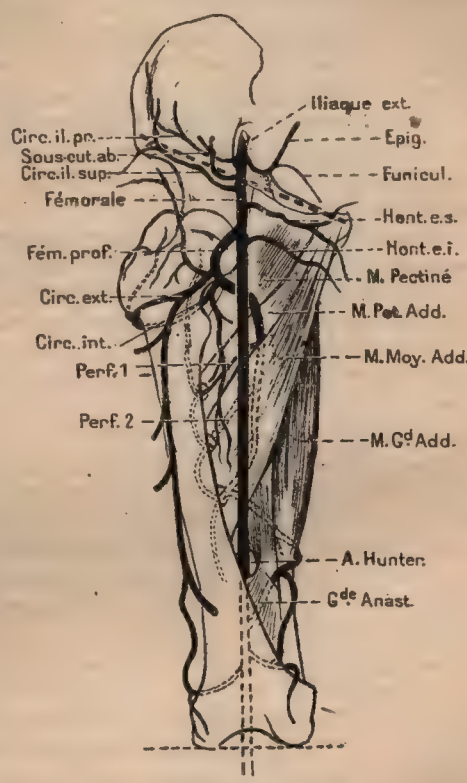

Fig. 571. — *La Fémorale et ses branches* (diagramme).

La fémorale primitive traverse directement la cuisse ; sa direction est sensiblement verticale sur le sujet debout. La plupart des artères de la cuisse sont fournies par la fémorale profonde, collatérale principale. — L'arcade crurale est indiquée par un pointillé gras.

Rapports. — Le long de la cuisse, son rapport principal est le couturier, son muscle satellite, qui de haut en bas la croise successivement en dehors, en avant, puis en dedans.

1° A la racine de la cuisse. — Elle traverse l'anneau crural (p. 650) en dehors de la veine, puis le triangle de Scarpa de la base au sommet, recouverte en avant par la peau, les deux lames du fascia superficialis et le fascia cribriformis.

a) *A la base du triangle* : sous l'arcade de Fallope, elle repose directement sur l'éminence ilio-pectinée ; elle est située entre la veine fémorale, qui est en dedans et un peu au-dessous d'elle, et le nerf crural dont elle est séparée par la gaine du psoas iliaque ; *b*) *Dans le triangle de Scarpa* : elle suit sous sa double couverture fibreuse le bord interne du psoas iliaque, au-devant du pectiné et du moyen adducteur ; *c*) *Au sommet du triangle* : elle est recouverte par le couturier qui la croise de haut en bas et de dehors en dedans. Le nerf saphène interne et son accessoire suivent sa face antérieure jusqu'au voisinage du genou.

Triangle de Scarpa. — Espace triangulaire situé à la racine de la cuisse (face antérieure), dont la *base* est l'arcade crurale ; le *bord externe*, le couturier ; le *bord interne*, le moyen adducteur. Ces deux muscles forment le *sommet* du triangle par leur rencontre à 15 centimètres environ au-dessous du pli de l'aine. — Le *plancher* est musculaire : tendon du psoas en dehors ; pectiné et une portion minime du petit adducteur en dedans. — La *couverture* de la région comprend : la peau, le fascia superficialis avec les ganglions inguinaux, le *fascia cribriformis* (p. 649) avec le repli falciforme qui sous-tend la crosse de la saphène interne.

La *bissectrice* du triangle est indiquée par les vaisseaux fémoraux, côtoyés en dehors par la plupart des branches du nerf crural.

2° Au-dessous du triangle de Scarpa. — Recouverte par le couturier, elle est appliquée dans la gouttière que lui forment en dehors et en avant le vaste interne, en arrière les adducteurs. La veine fémorale est en dedans et en arrière.

3° Dans le quart inférieur de la cuisse. — Elle traverse le canal de Hunter (fig. 553). Elle y est placée en avant de la veine homonyme, en dehors du tendon du troisième adducteur, au-dessous de l'aponévrose résistante qui relie ce tendon au vaste interne.

Collatérales de la Fémorale. — La *fémorale primitive* (ainsi appelée par opposition avec la fémorale profonde) donne : 1° immédiatement après avoir franchi l'anneau crural, 4 branches tégumenteuses, *sous-cutanée abdominale, circonflexe iliaque superficielle, honteuses externes, supérieure* et *inférieure* ; 2° à quelques centimètres au-dessous de l'arcade, la *fémorale profonde*, énorme collatérale souvent aussi grosse que le tronc primitif lui-même ; 3° dans le canal de Hunter, la *grande anastomotique*.

1. **La Sous-Cutanée abdominale.** — Cette *épigastrique superficielle* ou *Tégumenteuse abdominale* perfore l'aponévrose et gagne la paroi antérieure de l'abdomen, en se portant en haut et en dedans vers l'ombilic, sous la peau du ventre. Elle s'y anastomose avec l'épigastrique, les lombaires et la mammaire interne.

2. **La Circonflexe Iliaque Superficielle.** — Elle naît quelquefois de la précédente. Elle traverse l'aponévrose, remonte le long de l'arcade crurale vers l'épine iliaque antéro-supérieure ; elle s'anastomose avec la circonflexe iliaque profonde (p. 306).

3. **Les Honteuses Externes.** — Toutes deux sont destinées aux téguments des organes génitaux.

A. — La **Honteuse externe supérieure** ou **superficielle** passe au-devant de la veine crurale et se divise en une *branche supérieure* ou *pubienne* qui s'anastomose avec l'homonyme opposée ; une *branche inférieure* ou *génitale* qui va à la peau du scrotum chez l'homme, de la grande lèvre chez la femme.

B. — La **Honteuse externe inférieure** ou **profonde**, sous aponévrotique, se dirige transversalement en dedans, passe au-dessous de la veine saphène interne à sa terminaison, glisse sur le pectiné et le moyen adducteur et se termine dans la peau du scrotum chez l'homme, de la grande lèvre chez la femme.

4. **La Fémorale Profonde** (fig. 571, 572). — Elle se détache, à 4 centimètres au-dessous de l'arcade crurale, de la face postérieure de la fémorale. A son origine, son volume est sensiblement égal à celui de la fémorale, mais il se réduit après l'émission des premières collatérales. Elle se porte en arrière et en bas, *descend sous le moyen adducteur*, dont le plan *musculaire sépare les deux fémorales* (rapport principal), traverse le grand adducteur vers la partie moyenne de la cuisse et se termine dans les muscles biceps et demi-membraneux. « Elle constitue l'artère de la cuisse proprement dite, la fémorale ne faisant pour ainsi dire

que la traverser pour aller se distribuer à des parties plus éloignées du membre » (Sappey).

Ses **collatérales** sont :

a) L'ARTÈRE CIRCONFLEXE EXTERNE, ANTÉRIEURE *ou* LATÉRALE (qui, 20 fois sur 100, naît de la fémorale) se porte, plus ou moins obliquement en dehors, entre le psoas iliaque et le droit antérieur, contourne le grand trochanter et s'anastomose avec la circonflexe interne, l'ischiatique et la fessière. Plus ou moins près de son origine, elle se bifurque : en un *rameau ascendant* qui fournit aux muscles tenseur du fascia lata, moyen et petit fessiers, vaste externe, vaste interne (partie supérieure), couturier, droit antérieur ; un *rameau descendant, artère du quadriceps crural,* qui se distribue aux quatre portions du muscle, et s'anastomose en bas avec l'articulaire supérieure externe (de la poplitée).

b) L'ARTÈRE CIRCONFLEXE INTERNE, POSTÉRIEURE (qui, 30 fois sur 100, naît de la fémorale), se porte en dedans, entre le pectiné et le col du fémur (fig. 582), dont elle suit la face postérieure ; donne des rameaux aux muscles petit et moyen adducteurs. Sous le carré crural, elle se bifurque en : un *rameau ascendant* qui fournit au ligament rond de l'articulation de la hanche et à la tête du fémur, aux muscles obturateurs et jumeaux ; un *rameau descendant* qui va aux muscles biceps, demi-tendineux, demi-membraneux. — Elle forme avec la circonflexe externe un *cercle artériel complet* autour de la tête du fémur. Elle est anastomosée avec l'obturatrice.

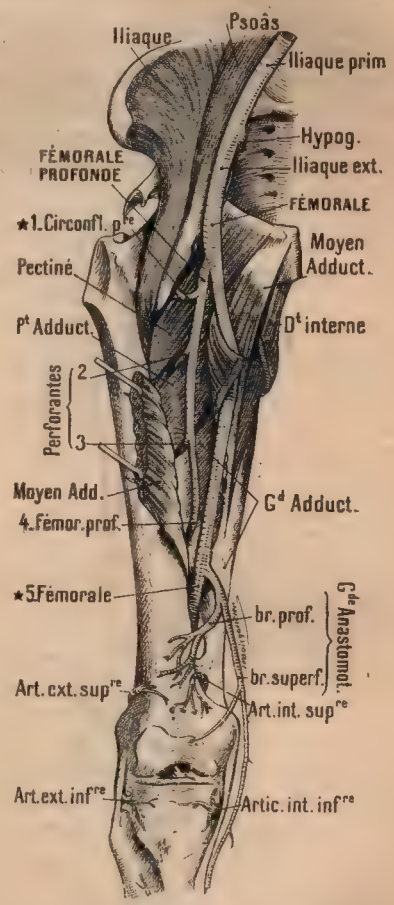

FIG. 572 (FARABEUF). — *L'Artère Fémorale Profonde.*

c) LES ARTÈRES PERFORANTES. Au nombre de 2, 3 ou 4, elles traversent les orifices ménagés entre les insertions, sur la ligne âpre, du pectiné, des moyen et grand adducteurs. Gagnant la partie postérieure de la cuisse, elles s'y bifurquent en : un *rameau ascendant* anastomosé avec le rameau descendant de l'artère sus-jacente (la supérieure avec la circonflexe interne) ; un *rameau descendant* anastomosé avec le rameau ascendant de l'artère sous-jacente (l'inférieure avec la terminaison de la fémorale profonde et la grande anastomotique). Elles fournissent à tous les muscles internes et postérieurs de la cuisse.

Il existe ainsi, tout le long de la face postéro-interne de la cuisse, une série d'anastomoses intra-musculaires, d'ARCADES ARTÉRIELLES unissant de haut en bas, les branches extra-pelviennes de l'hypogastrique et toutes les collatérales externes et internes de la fémorale profonde.

5. **La Grande Anastomotique.** — Née de la fémorale dans le canal de Hunter, — quelquefois plus bas, ou même de la poplitée — elle figure la première articulaire supérieure et interne. Près de son origine, elle se trifurque : α) *deux branches restent profondes* ; elles s'anastomosent, la postérieure, plus longue, avec l'articulaire supéro-interne, l'externe, avec l'articulaire supéro-externe, de la poplitée ; β) la 3e, *superficielle*, sort à travers la paroi antérieure du canal de Hunter, « comme le *nerf saphène*, tantôt avec ce nerf, tantôt avec son accessoire » (Farabeuf). C'EST CE RAMEAU QUI EST POINT DE REPÈRE DANS LA LIGATURE DE LA FÉMORALE A L'ANNEAU DES ADDUCTEURS. — Il est constamment anastomosé avec l'articulaire supérieure et externe, de la poplitée, et avec l'artère récurrente tibiale antérieure.

B. — L'ARTÈRE POPLITÉE (fig. 573, 574).

La fémorale devient poplitée, au sortir du canal de Hunter, à l'endroit précis où elle croise la branche de bifurcation interne de la ligne âpre : son passage sur l'os est quelquefois marqué par une gouttière. Elle descend diagonalement à travers le losange poplité, et se divise en ses terminales à l'anneau du soléaire.

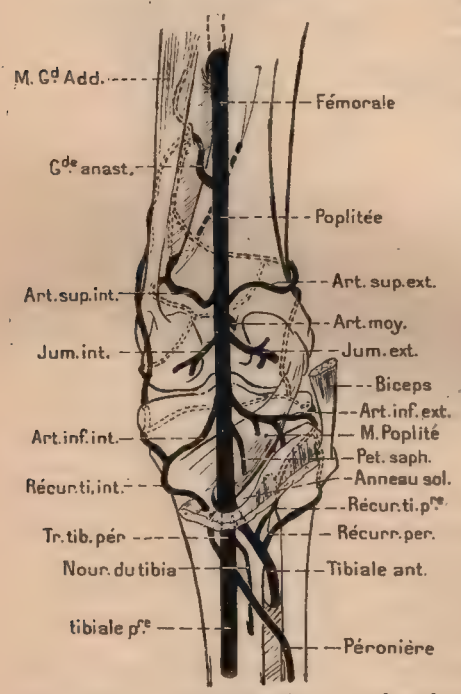

FIG. 573. — *L'Artère Poplitée et ses branches* (schéma).

Creux poplité (fig. 574). — Le creux du jarret, région postérieure du genou, a la forme d'un losange dont les *bords supérieurs*, plus longs, sont : en dehors le biceps crural, en dedans le demi-membraneux et le demi-tendineux ; dont les *bords inférieurs* sont les muscles jumeaux, externe et interne. — La *couverture* de la région se compose de la peau, la couche sous-cutanée, traversée par la veine saphène externe, l'aponévrose résistante qui continue en arrière le fascia lata. — Le *fond* du losange est formé : par la face postérieure du fémur et du tibia, le ligament postérieur de l'articulation du genou, en bas par le muscle poplité.

Les organes principaux de la région sont : de la superficie à la profondeur (d'arrière en avant) : 1° les deux grosses branches de bifurcation du nerf grand sciatique : sciatique poplité interne qui se dirige vers l'anneau du soléaire ; sciatique poplité externe qui longe le tendon du biceps, 2° la veine poplitée (p. 680), 3° l'artère poplitée. En outre, l'excavation poplitée est occupée par du tissu cellulo-graisseux, dans lequel on trouve les collatérales artérielles et veineuses, les vaisseaux et ganglions lymphatiques de la région.

Le RAPPORT PRINCIPAL DE LA POPLITÉE EST SA VEINE HOMONYME, qui lui adhère en arrière et en dehors. Le sciatique poplité interne, situé plus superficiellement en dehors et en arrière, est séparé des vaisseaux par une couche graisseuse.

A la partie inférieure du losange, la poplitée, après avoir fourni ses 8 collaté-

rales (5 articulaires, 3 musculaires), se divise en deux **terminales** : l'artère tibiale antérieure, terminale antérieure ; le tronc tibio-péronier, terminale postérieure.

I. **Collatérales Articulaires de la Poplitée.** — Toutes sont destinées à l'articulation du genou et aux parties molles qui l'entourent :

1. **L'Articulaire Supérieure et Interne.** — Contournant la partie supérieure du condyle interne, elle donne des rameaux au vaste interne, au fémur et à la rotule, à la partie interne de l'articulation. Ses branches terminales s'anastomosent avec la grande anastomotique et les autres articulaires.

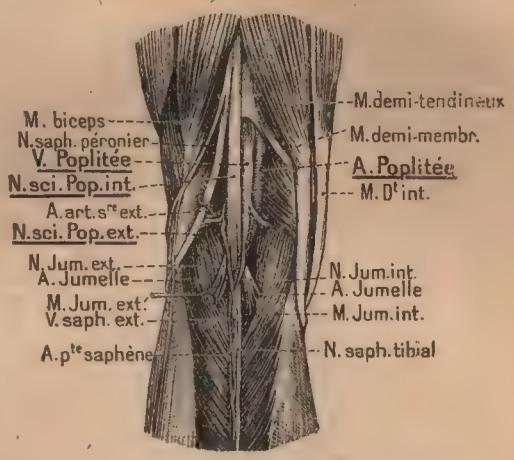

Fig. 574 (Richet). — *Le Creux Poplité gauche.*

2. **L'Articulaire Supérieure et Externe.** — Contournant le bord supérieur du condyle externe, elle donne des rameaux au demi-membraneux et aux muscles de la patte d'oie. Elle s'anastomose : *a*) par ses *rameaux supérieurs* avec la branche profonde externe de la grande anastomotique ; *b*) par son *rameau inférieur* ou articulaire avec l'articulaire inférieure et externe.

3. **L'Articulaire Moyenne.** — Elle traverse d'arrière en avant le ligament postérieur du genou, se ramifie dans le tissu cellulo-adipeux de l'espace intercondylien et se distribue aux parties molles de l'articulation.

4. **L'Articulaire Inférieure et Interne.** — Elle suit le bord supérieur du poplité, contourne la tubérosité interne du tibia entre l'os et le ligament latéral interne, se distribue au poplité, aux muscles de la patte d'oie, aux parties molles de l'articulation. Elle s'anastomose avec son homonyme supérieure et la branche superficielle de la grande anastomotique.

5. **L'Articulaire Inférieure et Externe.** — Glissant entre les muscles poplité et jumeau externe, puis entre la tubérosité externe du tibia et le ligament latéral externe, elle se distribue aux muscles latéraux externes, à l'articulation péronéo-tibiale supérieure, à la capsule du genou et s'anastomose avec les autres articulaires.

Réseau Rotulien. — Autour de la rotule et au-devant de la capsule du genou, s'étale un abondant réseau collatéral artériel : à mailles irrégulières, il est formé par les anastomoses multiples s'établissant, d'une part entre la grande anastomotique, les articulaires supérieures, d'autre part les articulaires inférieures, les récurrentes tibiales et péronières (fig. 575).

II. **Collatérales Musculaires de la Poplitée.** — Elles sont trois :

1. **L'Artère Petite Saphène.** — Elle perfore l'aponévrose en bas du creux poplité, suit la saphène externe pour se terminer au milieu de la jambe ; près de son origine, elle donne des rameaux aux muscles jumeaux et proplité.

2. **Les Artères Jumelles.** — Au nombre de deux, toujours plus volumineuses que les articulaires, nées par un tronc commun ou séparément, elles sont destinées aux jumeaux qu'elles pénètrent par leur face profonde.

C. — L'ARTÈRE TIBIALE ANTÉRIEURE

Cette branche antérieure de bifurcation de la poplitée naît au-dessus de l'anneau du soléaire. Elle TRAVERSE LA PARTIE SUPÉRIEURE DU LIGAMENT INTEROSSEUX par un orifice spécial, gagne la *loge antérieure* de la jambe et s'étend jusqu'au bord inférieur du ligament annulaire du tarse où elle devient la pédieuse.

Entourée de ses deux veines satellites, côtoyée par le nerf tibial antérieur qui croise sa face antérieure en X très allongé de dehors en dedans, elle est appliquée dans ses 3/5 supérieurs au-devant du ligament interosseux, dans ses 2/5 inférieurs sur la partie inférieure de la face externe du tibia.

Rapports. — SON RAPPORT PRINCIPAL EST LE JAMBIER ANTÉRIEUR, son muscle satellite, interne par rapport à elle.

1° DANS LA MOITIÉ SUPÉRIEURE DE LA JAMBE, elle est profonde, nichée au fond de l'interstice limité en arrière par le ligament interosseux, en dedans par le jambier antérieur, en dehors et de haut en bas par l'extenseur commun des orteils, puis par l'extenseur propre du gros orteil ;

2° EN BAS, elle tend à devenir plus superficielle ; vers le cou-de-pied, elle répond au milieu de l'espace intermalléolaire, marqué par le bord externe du tendon du jambier antérieur qui la recouvre ; elle n'est plus séparée de la peau que par l'aponévrose tibiale, puis par le ligament annulaire.

Collatérales de la Tibiale Antérieure. — Outre les musculaires, de 20 à 30, pour les muscles antérieurs de la jambe, les principales sont : 1° l'**Articulaire de la tête du péroné** ; 2° la **Récurrente tibiale antérieure**, qui naît au-devant de l'orifice du ligament interosseux, monte sous l'insertion supérieure du

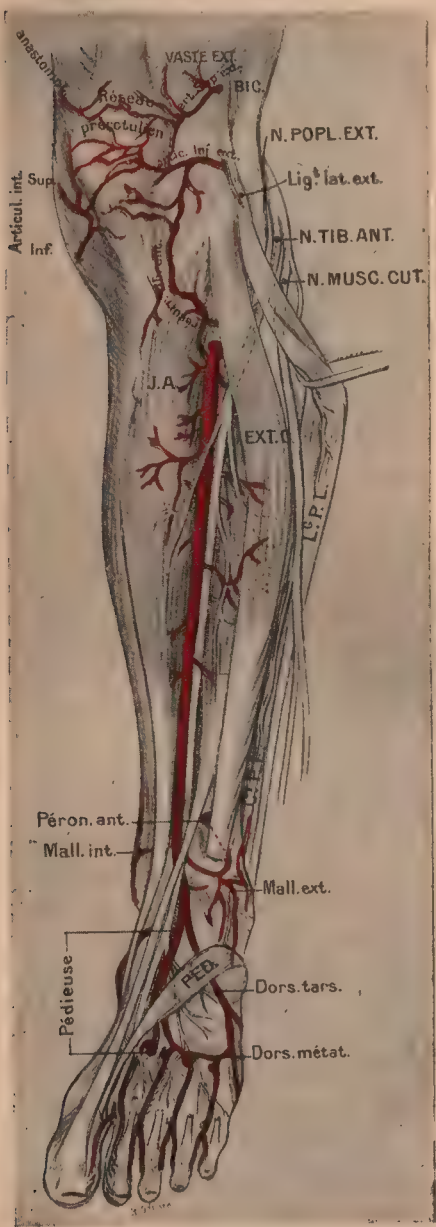

FIG. 575. — *L'artère Tibiale Antérieure et son nerf satellite, tibial antérieur*

Ils sont visibles dans tout leur trajet grâce à l'écartement des muscles satellites.

jambier antérieur, vers la tubérosité antérieure du tibia, donne des rameaux : *a*) *musculaires* (aux muscles jambier antérieur, extenseur commun); *b*) *articulaires* (pour les articulations péronéo-tibiale supérieure et du genou); *c*) *osseux* (à la rotule). Elle contribue à former le réseau rotulien par ses anastomoses avec les articulaires inférieures; 3° la **Malléolaire interne**, qui suit la face externe du tibia sous le tendon jambier antérieur, puis la malléole interne, où elle s'anastomose avec les branches de la pédieuse et de la tibiale postérieure; 4° la **Malléolaire externe**, plus longue, qui se porte vers la malléole externe, où elle s'anastomose avec un rameau de la péronière. — Les deux malléolaires donnent des ramuscules aux portions interne, antérieure et externe de l'articulation tibio-tarsienne, et à l'articulation tibio-péronière inférieure.

C. — L'ARTÈRE PÉDIEUSE (fig. 575).

Terminale de la tibiale antérieure, elle s'étend du ligament annulaire du tarse (en dehors du tendon de l'extenseur propre du gros orteil) à l'extrémité postérieure du premier espace interosseux, qu'elle transperce de haut en bas pour s'anastomoser avec la terminaison de la plantaire externe.

Son RAPPORT PRINCIPAL *est le* BORD INTERNE DU PÉDIEUX, son muscle satellite. Elle est côtoyée en dedans par le tendon de l'extenseur propre du gros orteil; reposant sur les ligaments qui unissent la tête de l'astragale, le scaphoïde et le deuxième cunéiforme, ELLE EST SÉPARÉE DE LA PEAU PAR DEUX APONÉVROSES : aponévrose dorsale superficielle et aponévrose du pédieux, toujours plus mince.

A. — **Collatérales de la Pédieuse.** — Les principales sont : 1. **L'Artère dorsale du tarse.** Elle descend vers le bord externe du pied, sous les tendons extenseurs. Après avoir fourni des ramuscules au pédieux et aux articulations dorsales, elle s'anastomose avec : la malléolaire externe, une branche de la plantaire externe et la collatérale suivante; 2. **L'Artère dorsale du métatarse.** Décrivant une courbe à concavité postérieure, elle remonte en dehors, formant avec la précédente l'ARCADE DORSALE DU PIED; les *interosseuses dorsales*, nées de sa convexité, se bifurquent, vers les espaces interdigitaux, en les *collatérales dorsales des orteils*.

Aux deux bouts de l'espace interosseux, les artères interosseuses sont anastomosées avec les plantaires par les ARTÈRES PERFORANTES.

B. — **Terminale de la Pédieuse.** — C'est l'**Interosseuse dorsale du premier espace.** Elle continue la direction de la pédieuse jusqu'à l'articulation métatarso-phalangienne du gros orteil. Sur le dos du pied, elle fournit : la *Collatérale dorsale externe du gros orteil*; la *Collatérale dorsale interne du second orteil*. — Elle se termine en traversant la partie antérieure du premier espace, DEVIENT PLANTAIRE et se bifurque : *a*) *sa branche interne* forme le tronc commun des collatérales plantaires du gros orteil; *b*) *sa branche externe est collatérale plantaire du second orteil.*

D. — LE TRONC TIBIO-PÉRONIER (fig. 576).

Cette branche postérieure de bifurcation de la poplitée descend A TRAVERS L'ANNEAU DU SOLÉAIRE, reposant sur le jambier postérieur. Elle est côtoyée par deux veines homonymes et par le nerf tibial postérieur, qui est en dehors et en arrière. Après un trajet très court — 3 à 5 centimètres — elle se bifurque en ses deux terminales, péronière et tibiale postérieure.

Collatérales du Tronc Tibio-Péronier. — Ce sont : 1. La **Récurrente tibiale interne** qui donne des rameaux au périoste de la face interne du tibia

(*branche périostique cutanée de Sappey*) et s'anastomose avec les articulaires ; 2. La **Nourricière du tibia**, volumineuse, qui pénètre l'os par le trou nourricier.

§ 1. — L'Artère Péronière (fig. 566, 576).

Branche externe de bifurcation du tronc tibio-péronier, elle descend, peu volumineuse, dans la loge postérieure de la jambe, pénètre généralement dans le muscle fléchisseur du gros orteil où elle s'épuise. On peut parfois la suivre jusqu'à la malléole externe. — Elle chemine à la face postérieure du péroné, dont elle est séparée par les insertions du muscle fléchisseur propre (p. 660); au-dessous du soléaire, elle est côtoyée par deux veines satellites.

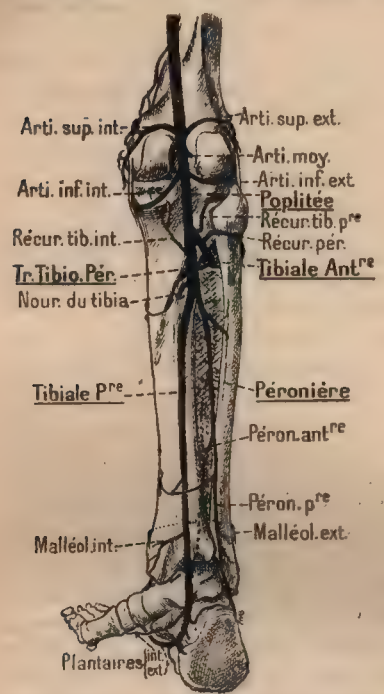

Fig. 576 (Farabeuf). — *Les Artères du Jarret et de la face postérieure de la Jambe.*

Ses **Collatérales**, nombreuses mais grêles, s'épuisent dans les muscles péroniers, le soléaire, les fléchisseurs des orteils, le jambier postérieur.

Quand elle est assez développée pour descendre jusqu'à la malléole externe, elle se bifurque en deux **terminales** : *péronière antérieure* et *péronière postérieure*.

1° L'artère péronière antérieure. — Généralement peu importante, elle traverse, par un orifice spécial, le ligament interosseux à sa partie inférieure, donne des ramuscules à la partie antérieure des articulations péronéo-tibiale inférieure et tibio-tarsienne ; elle s'anastomose avec la malléolaire externe. — Elle est anormalement assez volumineuse pour se continuer par la pédieuse ; dans ces cas, la tibiale antérieure est rudimentaire et s'épuise dans le 1/3 inférieur de la jambe.

2° L'artère péronière postérieure. — Elle descend, en dehors, vers le talon, aux parties molles duquel elle donne des rameaux ; elle s'anastomose avec des branches de la malloéaire externe, de la dorsale du tarse et de la plantaire externe.

§ 2. — L'Artère Tibiale Postérieure (fig. 576).

Branche interne de bifurcation du tronc tibio-péronier, l'**artère principale du mollet**, souvent volumineuse, descend verticalement dans la loge postérieure de la jambe, contourne la malléole interne, et s'engage dans la gouttière du calcanéum où elle se divise en ses deux terminales, plantaire interne et plantaire externe.

Rapports. — 1° Dans les 2/3 supérieurs du mollet : elle chemine, sans diminuer notablement de volume, sous le soléaire, sur le jambier postérieur contre lequel elle est appliquée par une aponévrose profonde, en compagnie de ses deux veines homonymes, et du nerf tibial postérieur.

2° Derrière la malléole interne : elle est contenue, avec ses veines et son nerf, dans la même gaine que le tendon fléchisseur propre du gros orteil, dont

elle côtoie le bord interne, séparée des muscles fléchisseur commun et jambier postérieur par une expansion de l'aponévrose postérieure profonde. Topographiquement, elle répond au milieu de la gouttière rétro-malléolaire entre le bord interne du tendon d'Achille et le bord postérieur de la malléole interne. Elle est **séparée de la peau par deux aponévroses** (fig. 565).

Collatérales de la Tibiale Postérieure. — Elle fournit : 1. dans le mollet, de nombreux RAMEAUX MUSCULAIRES *aux muscles fléchisseurs des orteils, jambier postérieur et soléaire* ; 2. derrière la malléole interne, la MALLÉOLAIRE POSTÉRO-INTERNE qui s'anastomose avec les branches internes de la tibiale antérieure et de la pédieuse ; 3. dans la gouttière du calcanéum, *deux ou trois* RAMEAUX CALCANÉENS qui fournissent à l'os et aux parties molles du talon.

E. — LES ARTÈRES DE LA PLANTE DU PIED (fig. 577).

Elles sont fournies par les plantaires, terminales de la tibiale postérieure.

§ 1. — L'Artère Plantaire Interne.

Branche interne de bifurcation de la tibiale postérieure, la plantaire interne, généralement assez grêle, s'avance entre l'adducteur et le court fléchisseur du gros orteil. Elle donne : *a)* des collatérales aux muscles internes de la plante ; *b)* quand elle est assez développée, la *collatérale interne du gros orteil.*

§ 2. — L'Artère Plantaire Externe.

Branche externe de bifurcation de la tibiale postérieure, la plantaire externe est l'**artère principale de la plante.** Généralement grosse, elle s'avance obliquement en dehors, entre le court fléchisseur plantaire et l'accessoire du long fléchisseur ; puis décrit, à la base des métatarsiens, une courbe à convexité antérieure et externe, ARCADE ARTÉRIELLE PLANTAIRE, qui traverse la plante du pied pour rejoindre la pédieuse, à la partie postérieure du premier espace interosseux (*comparer avec l'arcade palmaire profonde*, p. 616).

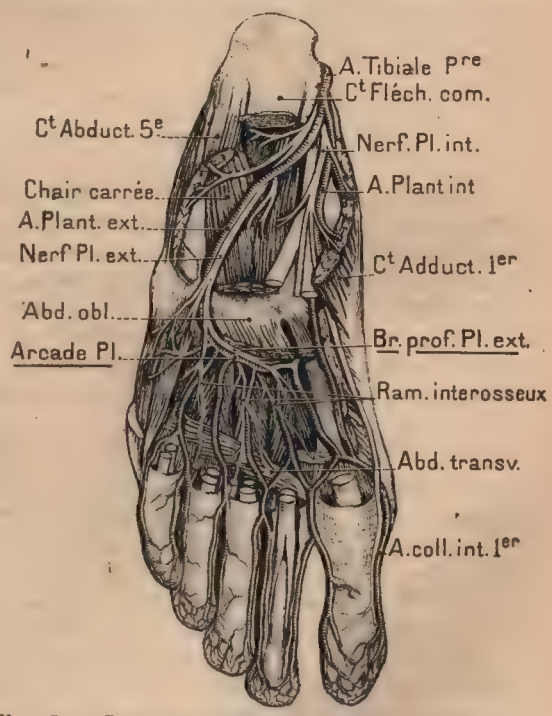

FIG. 577 (RICHET, modifiée). — *La Région Plantaire Profonde.*

Voir surtout l'Arcarde plantaire et la branche profonde du nerf plantaire externe.

Collatérales de la plantaire externe. — Ce sont : 1° Dans la première

portion, qui est oblique : *a*) des *rameaux musculaires* pour les muscles externes et profonds de la plante : *b*) la COLLATÉRALE PLANTAIRE EXTERNE DU GROS ORTEIL ;

2° Dans la seconde portion qui est transverse : *a*) *Des artères perforantes*, qui remontent à travers les espaces interosseux, et s'anastomosent à leur partie postérieure, avec les interosseuses dorsales du pied ; *b*) les ARTÈRES INTEROSSEUSES PLANTAIRES, au nombre de quatre : α) *interosseuse plantaire du premier espace*, qui rejoint l'interosseuse dorsale du premier espace, devenue plantaire ; β), γ), δ), les ARTÈRES INTEROSSEUSES PLANTAIRES DES 2e, 3e, 4e ESPACES ; elles cheminent entre les muscles interosseux et les tendons fléchisseurs des orteils ; elles se terminent, par deux branches, au-dessous des articulations métatarso-phalangiennes ; elles sont anastomosées avec les interosseuses dorsales correspondantes par des branches perforantes antérieures. — Au pied, on observe donc comme à la main une série d'anastomoses le long des bords et dans les espaces interosseux ; β) la 2e INTEROSSEUSE PLANTAIRE fournit : la *collatérale externe du 2e orteil*, et la *collatérale interne du 3e orteil* ; γ) la 3e ARTÈRE INTEROSSEUSE, la *collatérale externe du 3e orteil* et la *collatérale interne du 4e orteil* ; δ) la 4e ARTÈRE INTEROSSEUSE, la *collatérale externe du 4e orteil* et la *collatérale interne du petit orteil*.

c) La *collatérale externe plantaire du petit orteil*, souvent très grêle, naît soit de l'arcade plantaire (disposition rare), soit plus souvent de l'interosseuse plantaire du 4e espace près de son origine.

ARTICLE III.

LES VEINES DU MEMBRE INFÉRIEUR

Comme au membre supérieur, elles sont figurées par deux courants : *a*) l'un *superficiel* ; *b*) l'autre *profond*, unis entre eux par de multiples anastomoses. Mais l'ensemble des veines qui les représentent ayant un développement sensiblement semblable, l'un et l'autre peuvent se suppléer en toutes circonstances : leurs éléments sont remarquables par l'épaisseur, la résistance de leurs parois, le grand nombre des valvules ; particularités qui leur permettent de lutter efficacement contre la pesanteur. — La collectrice de tout le membre inférieur est la veine fémorale qui se continue dans la veine iliaque externe (p. 307).

A. — VEINES SUPERFICIELLES DU MEMBRE INFÉRIEUR

Elles constituent un système spécial sous-cutané 1° figuré : *a*) au pied, par un réseau plexiforme, serré à la plante, lâche sur le dos ; *b*) à la jambe et à la cuisse par de larges mailles de direction variée et irrégulière ; 2° se résumant en deux collectrices principales, les SAPHÈNES, constantes en leur trajet et leur terminaison ; — 3° elles sont affluents des veines profondes : *a*) la saphène externe au creux poplité ; *b*) la saphène interne au-dessous du pli de l'aine.

Bien apparentes sous la peau, leurs traînées bleuâtres s'accusent dans la station debout prolongée. Plus que toutes autres, elles sont prédisposées aux varices et à la phlébite.

§ 1. — Les Veines Superficielles des Orteils et du Pied.

Leur distribution reproduit, dans ses grandes lignes, celle des veines superficielles de la main.

A. — **Veines des Orteils.** — On retrouve, mais formés de vaisseaux plus grêles qu'aux doigts : 1° le *réseau veineux sous-unguéal* et la *fourche péri-unguéale* ;

2° la GAINE VEINEUSE PÉRI-DIGITALE, avec son *tronc dorsal médian*, ses *veines digitales dorsales* et *palmaires*, aboutissant : principalement aux veines dorsales du pied par l'*arcade dorsale des phalanges* et les *veines interdigitales* ; accessoirement aux veines plantaires.

B. — **Veines du Pied.** — I. VEINES DORSALES. — Transparentes sous la fine peau du dos, elles groupent : 1° les *interosseuses sous-cutanées* des 2e, 3e, 4e espaces, courtes, sinueuses, anastomosées ; 2° la *marginale externe* ou SALVATELLE DU PETIT ORTEIL ; 3° la *marginale interne* ou CÉPHALIQUE DU GROS ORTEIL, origine principale de la saphène interne. Les deux marginales sont unies : constamment sur le gril métatarsien — *arcade veineuse dorsale du pied* — ; inconstamment sur le cou-de-pied — *arcade veineuse dorsale du cou-de-pied* — toujours grêle.

II. VEINES PLANTAIRES. — Elles se répartissent dans le derme et la graisse plantaires en un réseau touffu, serré, dont les vaisseaux ténus, unis par de multiples anastomoses — **semelle vasculaire** (Bourceret), **semelle veineuse plantaire** (Lejars) — deviennent particulièrement abondants au talon : **lacis de la coque talonnière.** — De la *grande veine anastomotique plantaire sous-cutanée*, transversalement étalée sous la racine des orteils, elles courent, relayées sur l'*arcade plantaire de l'avant-pied*, en divergeant : ces multiples affluents convergent en dedans vers la marginale interne (courant principal) ; en dehors vers la marginale externe (courant accessoire).

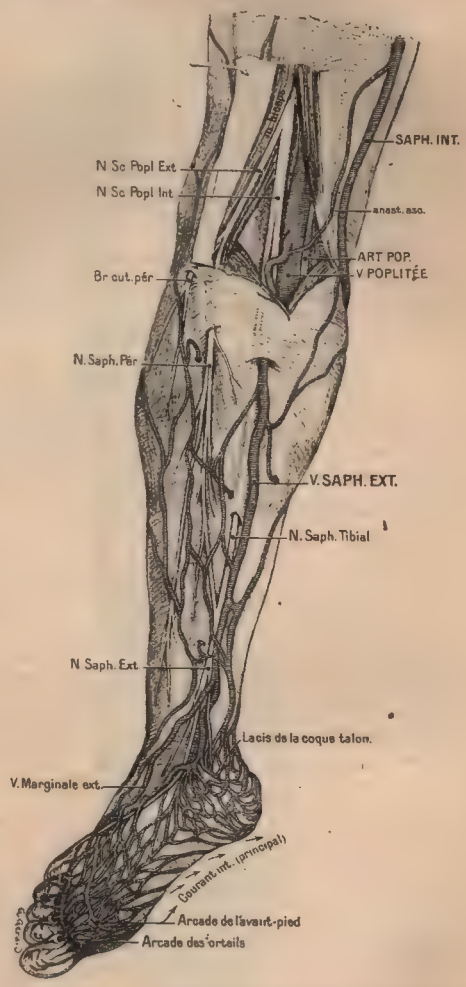

FIG. 578. — *La Veine Saphène Externe et les nerfs sous-cutanés du mollet* (jambe gauche).

Toutes les veines superficielles sont reliées aux veines profondes par de multiples anastomoses : toutes possèdent des valvules ostiales suffisantes (en si grand nombre que l'injection des veines du pied est des plus difficiles, si on ne la pratique en poussant par les artères).

§ 2. — **Les Veines Superficielles de la jambe et de la cuisse. — Les Saphènes.**

A. — **La Veine Saphène Externe — Petite Saphène** — (fig. 578).

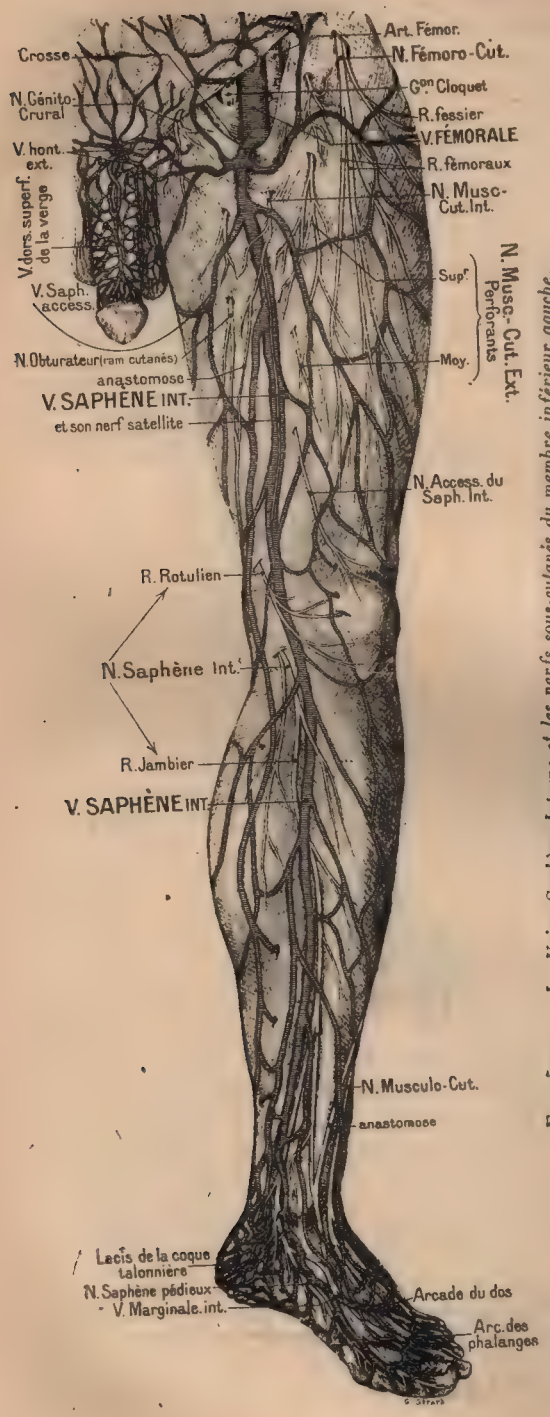

FIG. 579. — *La Veine Saphène Interne et les nerfs sous-cutanés du membre inférieur gauche.*

Elle s'étend sur la face postéro-interne de la jambe, de la malléole externe à la poplitée. Née de la marginale externe, qui elle-même collige les veines externes du dos et de la plante, elle contourne le bord postérieur de la malléole, monte sur le côté externe du tendon d'Achille, puis le long du mollet, *en compagnie du nerf saphène externe*, et atteint la rainure sus-aponévrotique qui sépare les jumeaux ; devenue sous-aponévrotique, elle croise le nerf sciatique poplité interne, arrive dans l'espace intercondylien et se jette dans la veine poplitée. Sa dernière portion est remarquable par ses flexuosités, qui la mettent à l'abri des tiraillements dans l'extension du genou.

Avant de traverser l'aponévrose poplitée, il est permis de dire qu'elle *émet* une branche, constante, mais de volume variable, qui continue sa direction et rejoint la saphène interne ou une de ses branches (ANASTOMOSE ASCENDANTE).

Ses affluents viennent : 1° du bord externe du pied (*veines plantaires* et *dorsales externes*) ; 2° du réseau sous-cutané de la face externe de la jambe ; 3° de la face postérieure du genou et de la cuisse.

Elle est anastomosée : avec la saphène interne par l'anastomose ascendante et des perforantes ; — avec les veines profondes plantaires, pédieuses, péronières.

B. — **La Veine Saphène Interne — Grande Saphène** — (fig. 579). Elle s'étend sur la face interne de la jambe et de la cuisse, de la malléole interne à la veine fémorale, près du pli de l'aine. Elle naît de la marginale interne, collectrice des veines internes du dos et de la plante. — A LA JAMBE : elle monte au-devant de la malléole interne, sur la face interne, puis le long du bord postérieur du tibia — dont elle contourne en haut la tubérosité interne. — A LA CUISSE : elle passe derrière le condyle interne, suit le bord antérieur du couturier, puis croisant ce muscle et le moyen adducteur, arrive dans le triangle de Scarpa. A 3 ou 4 centimètres de l'arcade de Fallope, elle creuse le trou principal du fascia cribriformis pour se jeter dans la veine fémorale. La crosse qu'elle forme à ce niveau est sous-tendue par le *repli falciforme* (*ligament de Hey* ou *d'Allan Burns*; p. 649).

Dans tout son trajet, elle est suivie par les lymphatiques superficiels du membre inférieur ; vers sa terminaison, elle est côtoyée par les ganglions inguinaux inférieurs et internes.

Ses affluents sont : 1° la plupart des veines superficielles (*dorsales et plantaires internes du pied, jambières* et *fémorales superficielles*), anastomosées en larges mailles longitudinales. A la cuisse, en dedans, Cruveilhier signale à part la grosse **Saphène Accessoire,** qui la rejoint plus ou moins haut ; 2° la plupart des veines superficielles des organes génitaux (*honteuses externes, dorsale superficielle de la verge* ou *du clitoris*) et de la paroi abdominale sous-ombilicale (*sous-cutanées abdominales*).

Elle est anastomosée avec : la saphène externe ; — les veines profondes, pédieuses, tibiales antérieures, tibiales postérieures, par des perforantes ; — la veine épigastrique.

Lors des ralentissements de la circulation dans la veine cave inférieure, les veines sous-cutanées abdominales, épigastriques et mammaires internes, parombilicales et intercostales, prennent une importance spéciale, par la dérivation — bien visible sous la peau du ventre et désignée sous le nom de tête de Méduse — qu'elles établissent entre les veines du membre inférieur et le système cave supérieur.

B. — VEINES PROFONDES DU MEMBRE INFÉRIEUR

La disposition des veines profondes rappelle exactement celle des artères du membre : contenues dans la même gaine qu'elles, elles ont même trajet et mêmes rapports. Il y a en général deux veines satellites pour une artère, quelquefois trois (autour de la tibiale postérieure) et même quatre (*veines pédieuses,* Le Dentu). Ce sont :

§ 1. — Les Veines Profondes du Pied et de la Jambe.

A) AU PIED : Toutes les veines sont satellites des artères du pied. Ce sont : 1. Les *Collatérales profondes des orteils,* une seule par artère, extrêmement grêles ; elles se continuent dans les *Interosseuses plantaires profondes,* qui aboutissent à l'ARCADE VEINEUSE PLANTAIRE et aux VEINES PLANTAIRES EXTERNES ; 2. Les *collatérales internes du pied* qui deviennent VEINES PLANTAIRES INTERNES ; 3. Les *Interosseuses dorsales profondes,* également très ténues, qui, après avoir constitué l'*arcade veineuse profonde du dos du pied,* aboutissent aux *veines* PÉDIEUSES. — Toutes sont reliées : α) entre elles par des *anastomoses perforantes* ; β) aux veines superficielles, soit par des *canaux directs* (veines dorsales), soit par des *anastomoses qui contournent les bords* du pied (veines plantaires).

B) A LA JAMBE : 1. Les VEINES TIBIALES ANTÉRIEURES continuent les pédieuses ; — 2. Les VEINES TIBIALES POSTÉRIEURES ; — 3. Les VEINES PÉRONIÈRES ; recueillant la plus

grande partie du sang des veines profondes du mollet, elles « sont plus grosses que les tibiales postérieures ; il y a un rapport inverse à établir entre les artères et les veines du même nom relativement à la quantité de sang rouge ou noir qu'elles charrient » (Le Dentu) ; — 4. Le TRONC VEINEUX TIBIO-PÉRONIER, généralement unique ; formé par la confluence des veines tibiales postérieures et péronières, il se continue par la veine poplitée après avoir reçu les veines tibiales antérieures.

Des anastomoses unissent entre elles : *a*) les veines postérieures de la jambe ; *b*) les péronières et les tibiales antérieures à travers le ligament interosseux ; *c*) les veines profondes du mollet et les veines superficielles de la jambe.

§ 2. — La Veine Poplitée.

Unique, volumineuse, à parois épaisses et résistantes, elle adhère intimement à l'artère poplitée. Au-dessous et au niveau de l'articulation du genou, elle la recouvre et la cache. Dans la moitié supérieure du creux poplité, elle la déborde, généralement en dehors. Artère et Veine poplitées sont exactement accolées par leur adventice, particulièrement dense, parcourue par d'innombrables vasa vasorum et par des anastomoses artério-veineuses (Hyrtl). — Le nerf sciatique poplité interne est externe et sur un plan superficiel relativement aux deux vaisseaux.

Ses affluents sont : 1° les VEINES SATELLITES DES COLLATÉRALES DE L'ARTÈRE POPLITÉE (*articulaires, jumelles*) ; 2° les VEINULES PLEXIFORMES qui enlacent l'artère poplitée ; 3° la SAPHÈNE EXTERNE (p. 677) qui la rejoint dans l'espace intercondylien après avoir traversé l'aponévrose de la région.

§ 3. — La Veine Fémorale.

A l'orifice inférieur du canal de Hunter, la poplitée change de nom et devient fémorale. — Unique, volumineuse, elle s'étend jusqu'à l'arcade crurale. Contenue dans la même gaine que son artère satellite, elle monte longée par le nerf saphène interne sous le couturier, en se plaçant successivement de haut en bas : *a*) dans le canal des adducteurs, en dehors et en arrière de l'artère ; *b*) à la partie moyenne de la cuisse, derrière l'artère ; *c*) dans le triangle de Scarpa, en dedans et un peu au-dessous de l'artère ; *d*) à la racine de la cuisse, elle traverse la partie interne de l'anneau crural ; elle est séparée de la vive arête du ligament de Gimbernat par l'espace qui loge le ganglion de Cloquet.

En pénétrant dans le grand bassin, elle devient *veine iliaque externe*.

Ses affluents sont : 1° surtout les veines satellites des collatérales de l'artère fémorale profonde, rassemblées en la VEINE FÉMORALE PROFONDE, qui s'abouche à 3-6 centimètres de l'arcade crurale après avoir passé sous l'artère fémorale ; 2° la SAPHÈNE INTERNE (p. 679) qui la rejoint vers la base du triangle de Scarpa, après s'être grossie des *veines honteuses externes* et *sous-cutanées abdominales*.

On trouve des **valvules** jusque dans les plus petites ramifications veineuses ; mais elles sont surtout nombreuses dans les tibiales postérieures, péronières et saphènes. Vers sa terminaison, la veine fémorale présente une ou deux valvules, toujours suffisantes.

C. — ANASTOMOSES DES VEINES DU MEMBRE INFÉRIEUR

Très multipliées, elles comprennent :

1° *Les anastomoses entre les troncs superficiels* ; particulièrement nombreuses entre les saphènes et leurs affluents, elles entourent tout le membre, des orteils jusqu'à l'aine, d'un

large plexus dont les mailles, grêles sur le dos du pied et sur la face antéro-externe de la jambe, sont larges sur la face interne de la cuisse et de la jambe ;

2° *Les anastomoses entre les veines superficielles et profondes* ; elles sont soit directes, de veine à veine ; soit indirectes, transmusculaires, par l'entremise de vaisseaux perforants des muscles ;

3° *Les anastomoses des veines profondes entre elles* ; elles sont figurées, soit par des veines courtes, transversales ou obliques, unissant deux troncs voisins comme les barreaux rattachant les montants d'une échelle ; soit par des veines intra-musculaires reliant deux veines profondes plus ou moins éloignées.

Article IV.

LES NERFS DU MEMBRE INFÉRIEUR

A. — NERFS LOMBAIRES

Les nerfs lombaires sont au nombre de cinq paires : la première sort entre la 1re et la 2e vertèbres lombaires, la cinquième entre la 5e vertèbre lombaire et la base du sacrum. Près du trou de conjugaison, chaque nerf lombaire se divise en une branche postérieure et une branche antérieure.

1. — BRANCHES LOMBAIRES POSTÉRIEURES

Réparties dans la région lombaire, elles se divisent en *rameaux internes* très fins, qui innervent les muscles interépineux et surépineux, et en *rameaux externes* qui innervent la masse commune, puis la traversent pour donner la sensibilité à la peau de la région lombaire et de la partie supérieure de la fesse (NERFS FESSIERS SUPÉRIEURS SOUS-CUTANÉS OU NERFS SUPÉRIEURS DE LA FESSE).

2. — BRANCHES LOMBAIRES ANTÉRIEURES. — PLEXUS LOMBAIRE

Les anastomoses des 5 branches antérieures des nerfs lombaires constituent le plexus lombaire. Ses arcades, dirigées en bas et en dehors, situées sur les faces latérales des vertèbres lombaires, descendent en partie dans l'épaisseur même du psoas, en partie entre le psoas et le carré des lombes.

Les branches du plexus lombaire sont anastomotiques, collatérales, terminales.

A. — Branches Anastomotiques du Plexus Lombaire.

Le plexus lombaire s'anastomose : 1° avec la chaîne du sympathique lombaire par des rameaux communicants longs qui proviennent de chacune des branches antérieures, non loin du trou de conjugaison ; 2° avec le 12e nerf intercostal (*nerf dorso-lombaire*) ; 3° quant aux 4e et 5e nerfs lombaires, ils s'anastomosent entre eux pour former un tronc unique, le NERF LOMBO-SACRÉ, qui descend dans le bassin et va entrer dans la constitution du plexus sacré.

B. — *Branches Collatérales du Plexus Lombaire* (fig. 581).

Elles naissent du plexus dans l'épaisseur même du psoas. On les distingue en branches courtes et branches longues.

1. **Branches courtes.** — Elles sont représentées par des rameaux grêles et courts : NERFS DU CARRÉ DES LOMBES, NERFS DU GRAND PSOAS, NERF DU PETIT PSOAS, qui émergent en face de chacun des trous de conjugaison.

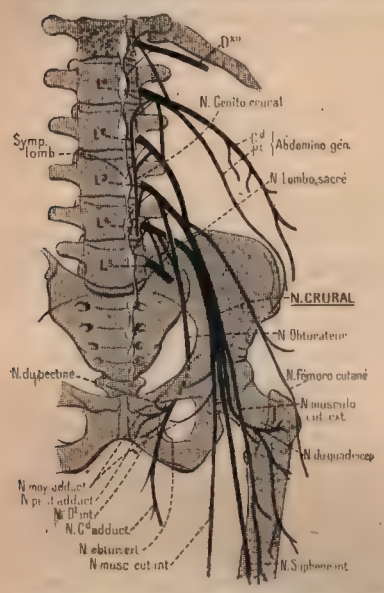

FIG. 580. — *Les racines antérieures et les branches du Plexus Lombaire* (schéma).

L^1, L^2, L^3, L^4, 1re, 2e, 3e et 4e branches antérieures formant par leur anastomose avec DXII (12e branche dorsale) et L^5 les racines antérieures du plexus destiné aux muscles antérieurs et internes de la cuisse.

2. **Branches longues.** — Au nombre de 4, elles descendent vers l'arcade crurale en glissant sous le péritoine. Cruveilhier les divise en branches abdominales et branches inguinales.

a) **Collatérales longues abdominales.** — Destinées aux parois du ventre, elles ont de nombreuses analogies avec les nerfs intercostaux. Ce sont :

1° le NERF GRAND ABDOMINO-GÉNITAL OU ILIO-HYPOGASTRIQUE (fig. 485, 581). Il descend vers la crête iliaque, entre le carré des lombes et la face postérieure du rein, s'engage entre les muscles transverse et petit oblique, auxquels il donne des filets moteurs. Il se comporte comme un nerf intercostal. Vers le milieu de la crête iliaque, il fournit un *rameau cutané perforant*, qui se perd dans la peau de la fesse. — A l'orifice interne du canal inguinal, il devient sous-cutané et se divise en deux rameaux antérieurs : le *rameau abdominal* se dirige vers la ligne blanche et se distribue aux muscles et à la peau de la paroi abdominale (région hypogastrique) ; le *rameau génital*, inconstant, traverse le canal inguinal, et se distribue à la peau du pubis et de la partie interne du pli de l'aine ;

2° le NERF PETIT ABDOMINO-GÉNITAL OU ILIO-INGUINAL (fig. 485). Né d'un tronc commun avec le précédent, il suit le même trajet que lui, et en reçoit toujours une anastomose. A sa sortie du canal inguinal, il se distribue à la peau de la partie supéro-interne du pli de l'aine, au mont de Vénus et à la portion antéro-supérieure du scrotum chez l'homme, de la grande lèvre chez la femme. Il fournit également des filets moteurs aux muscles petit oblique et transverse.

b) **Collatérales longues inguinales.** — Elles fournissent l'innervation sensitive du pli de l'aine et des régions antéro-externe et antéro-interne de la cuisse.

1° le NERF FÉMORO-CUTANÉ OU INGUINAL EXTERNE (fig. 581, 583). Né de la branche antérieure du 2e nerf lombaire, il descend entre le muscle iliaque et sa lame aponévrotique vers l'épine iliaque antéro-supérieure, sort du ventre en passant au-dessous de la portion supéro-externe de l'arcade crurale ; c'est là qu'il se divise en trois rameaux : le *rameau postéro-externe* — *branche fessière* — des-

cend vers le grand trochanter, à la région duquel il fournit la sensibilité; les *deux rameaux antérieurs* — ou *fémoro-cutanés proprement dits* — donnent la sensibilité à la peau de la partie antéro-externe de la cuisse jusqu'au genou ;

2° le NERF GÉNITO-CRURAL OU INGUINAL INTERNE (fig. 581). Né aussi du 2e nerf

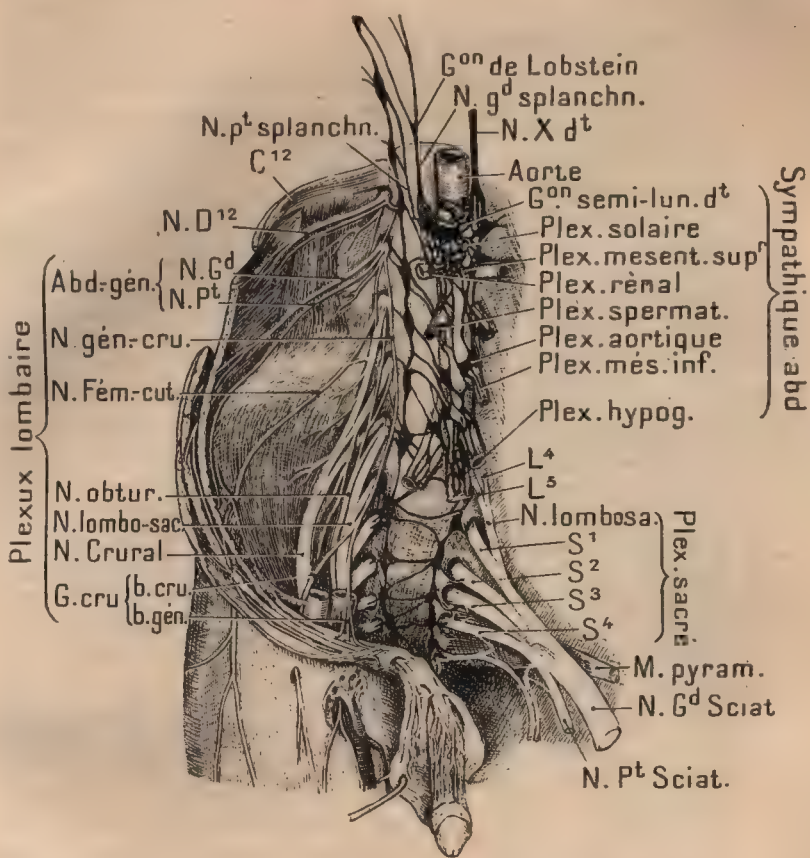

FIG. 581. — *Les Branches Antérieures des Plexus Lombaire et Sacré.*

lombaire, il traverse le psoas, puis descend sur la face antérieure de ce muscle, au-devant de l'artère iliaque externe. Un peu au-dessus de l'arcade crurale, il se bifurque en deux rameaux : le *rameau externe* ou *crural* descend sous la peau de la région antéro-interne de la cuisse, au tiers supérieur de laquelle il fournit la sensibilité ; le *rameau interne* ou *génital* parcourt le canal inguinal, innerve le muscle crémaster, et donne la sensibilité à la peau du scrotum chez l'homme, de la grande lèvre chez la femme.

C. — *Branches Terminales du Plexus Lombaire* (fig. 583).

Elles sont trois : *nerf lombo-sacré, nerf obturateur, nerf crural.*

§ 1. — **Le Nerf Lombo-Sacré** (fig. 580).

Formé par la réunion des branches antérieures des 4e et 5e nerfs lombaires, il participe à la constitution du plexus sacré, en s'unissant aux branches antérieures des quatre premiers nerfs sacrés.

§ 2. — **Le Nerf Obturateur** (fig. 582).

Né des 2e, 3e et 4e nerfs lombaires, il traverse le psoas, dont il suit ensuite le bord interne, croise l'articulation sacro-iliaque, puis la face postérieure des vaisseaux iliaques primitifs, longe la paroi externe de l'excavation, au-dessous du péritoine, gagne par le plus court chemin l'orifice interne du canal sous-pubien dans lequel il abandonne **2 collatérales** : le NERF DE L'OBTURATEUR EXTERNE, le *premier rameau pour l'articulation de la hanche.* — Au sortir du trou ischio-pubien, *il se bifurque* : *a*) la **branche antérieure**, satellite des vaisseaux obturateurs, glisse sous le pectiné et le moyen adducteur, sur le petit adducteur. Elle fournit : le NERF DU MOYEN ADDUCTEUR, le NERF ANTÉRIEUR DU PETIT ADDUCTEUR, le RAMEAU INFÉRIEUR DU PECTINÉ (rare, 8 p. 100 : Macalister), le NERF DU DROIT INTERNE, le *filet vasomoteur de l'artère fémorale* ; — puis anastomosée avec le musculo-cutané interne, elle porte la sensibilité à la peau de la face interne de la cuisse et du genou ; — *b*) la **branche postérieure** traverse l'obturateur externe, donne : le 2e *rameau articulaire de la hanche*, le *nerf postérieur du petit adducteur* (inconstant), le NERF SUPÉRIEUR DU GRAND ADDUCTEUR : aminci, il descend dans l'épaisseur de ce muscle jusqu'à l'espace poplité, derrière l'artère poplitée et se termine par une branche articulaire pour la partie postérieure du genou.

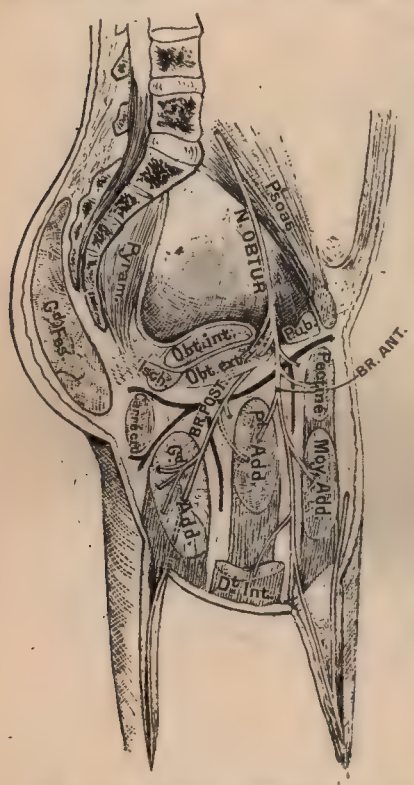

FIG. 582 (diagramme, modifié, de CUNNINGHAM). — *Trajet et distribution du Nerf Obturateur.*

En noir plein, l'artère circonflexe interne (p. 669).

« Le nerf obturateur est essentiellement le nerf de l'adduction de la cuisse ; étant donnée sa situation dans le bassin, il est fréquemment le siège de névralgies au cours de la grossesse. La paralysie produite par la compression de la tête fœtale ou par une hernie étranglée (Féré) amène une gêne notable dans la rotation externe de la cuisse, et dans sa flexion sur le bassin ; l'adduction devient très difficile, quelquefois même impossible » (Soulié).

§ 3. — **Le Nerf Crural** (fig. 583).

Formé par trois racines venant des 2e, 3e et 4e nerfs lombaires, c'est la bran-

che terminale la plus volumineuse du plexus. Il est d'abord placé dans l'épaisseur du psoas. A la sortie de ce muscle, il descend dans le sillon de séparation des muscles psoas et iliaque ; contenu dans leur gaine, il s'y aplatit, et un peu au-dessus de l'arcade crurale, en dehors de la bandelette ilio-pectinée, s'épanouit en ses branches terminales.

A. — **Branches collatérales du nerf Crural.** — Nées dans le bassin, à trajet court, elles sont destinées aux muscles ; ce sont : le NERF INFÉRIEUR DU GRAND PSOAS ; les NERFS (2 ou 3) DU MUSCLE ILIAQUE ; le NERF SUPÉRIEUR DU PECTINÉ.

B. — **Branches terminales du nerf Crural.** — Deux sont superficielles, le *nerf musculo-cutané externe*, le *nerf musculo-cutané interne* ; deux sont profondes : le *nerf du quadriceps crural*, le *nerf saphène interne*.

1. **Le Nerf musculo-cutané externe.** — Il passe entre le tendon du psoas en arrière et la partie supérieure du couturier en avant. Il se divise tout de suite :

a) Ses *rameaux musculaires*, sont destinés au couturier ;

b) De ses trois *rameaux cutanés*, les deux premiers — *cutanés perforants, supérieur et inférieur* — suivent la face profonde du couturier, qu'ils traversent à des hauteurs variables, pour donner la sensibilité à la partie antérieure de la cuisse jusqu'au genou ; — le troisième — *accessoire du nerf saphène interne* — suit la veine saphène interne et s'anastomose avec le nerf saphène interne à la partie interne du genou.

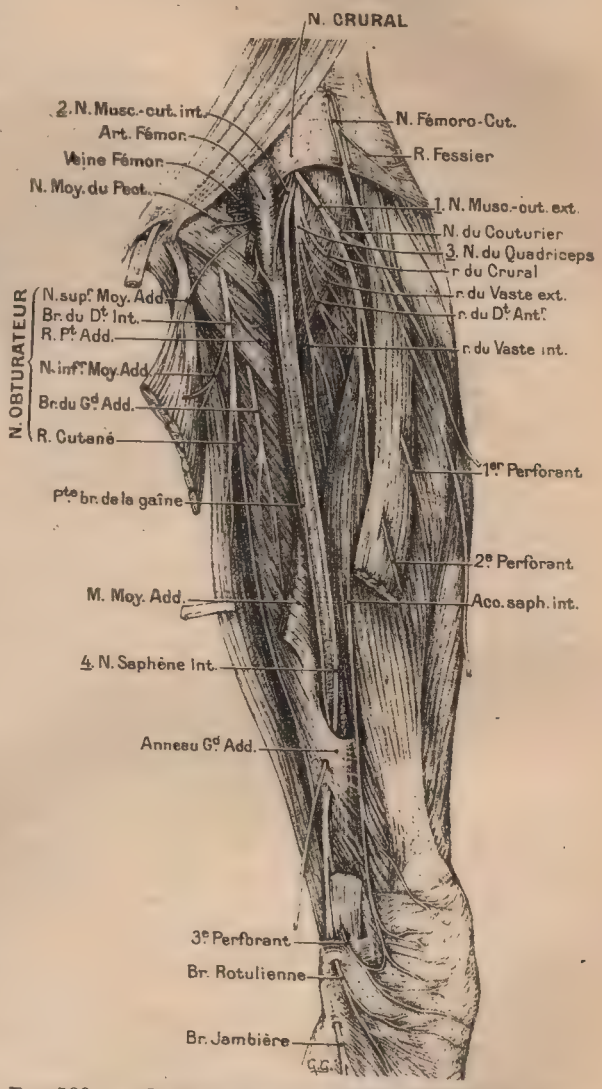

FIG. 583. — *Les quatre branches terminales du Nerf Crural et le Nerf Obturateur.*
(Cuisse gauche, face antérieure.)

2. **Le Nerf musculo-cutané interne** (fig. 583). — La plus grêle des terminales, cette branche descend derrière le bord interne du couturier en se divisant en plusieurs filets minces : *a*) les supérieurs, *musculaires* — NERF SUPÉRIEUR DU MOYEN ADDUCTEUR, NERF MOYEN DU PECTINÉ — croisent la face profonde des vaisseaux fémoraux ; *b*) les inférieurs, *cutanés*, pénètrent dans la gaine des vaisseaux ; l'un d'eux : PETITE BRANCHE DE LA GAINE DES VAISSEAUX FÉMORAUX (Cruveilhier), s'anastomose, au milieu de la cuisse, avec les filets cutanés du nerf obturateur, contribuant ainsi à donner la sensibilité à la peau de la face interne de la cuisse et de la partie supéro-interne du genou.

3. **Le Nerf du quadriceps crural** (fig. 583). — Il est formé soit par un tronc unique qui se divise très rapidement, soit plus souvent par des branches se rendant séparément à chacune des parties du quadriceps : *rameau du droit antérieur* ; — *rameau du vaste externe* ; — *rameau du vaste interne* ; — *rameaux du muscle crural* (le principal nerf de ce muscle vient habituellement du nerf du vaste interne).

4. **Le Nerf saphène interne** (fig. 583). — Né en dedans du précédent, de la branche profonde du crural, il est satellite de l'artère fémorale à la cuisse, de la veine saphène interne à la jambe. Il descend dans la gaine des vaisseaux fémoraux, PERFORE L'ANNEAU DU 3e ADDUCTEUR, se place derrière le bord postérieur du couturier. — A la face interne du genou, il se divise en deux terminales : l'une antérieure, l'autre postérieure. A la cuisse, il peut s'anastomoser avec le nerf obturateur.

Ses COLLATÉRALES sont : *a*) le *rameau cutané fémoral*, qui apparaît au tiers moyen de la cuisse, et se distribue à une partie de la région postéro-interne ; *b*) le *rameau cutané tibial*, qui contourne le bord interne du muscle droit interne, et donne la sensibilité à une partie de la région postéro-interne de la jambe (ces deux rameaux cutanés s'anastomosent généralement avec le tronc lui-même ou les terminales du nerf saphène interne) ; *c*) le *filet articulaire* pour la partie interne du genou.

Ses TERMINALES sont : *a*) la *branche antérieure, réfléchie* ou *rotulienne*, qui, après avoir abandonné le *cutané perforant inférieur* ou *3e perforant* du couturier émerge au-dessous de ce muscle et se répand par de nombreux filets dans la peau des faces antérieure et interne du genou ; *b*) la *branche postérieure, directe* ou *jambière*, qui continue le trajet primitif du nerf, traverse l'aponévrose à la face interne du genou, et descend sous la peau de la face interne de la jambe (fig. 579) ; côtoyant la veine saphène interne, elle croise la malléole interne et se termine sur le bord interne du pied — *N. Saphène pédieux* — par de nombreux rameaux ; un de ces filets terminaux est constamment anastomosé avec le nerf musculo-cutané, branche du sciatique poplité externe. — La branche jambière donne la sensibilité à la peau de la face interne de la jambe, du cou-de-pied et du pied.

« Le nerf crural, par ses branches motrices, est le nerf de la flexion de la cuisse sur le bassin (psoas-iliaque) et de l'extension de la jambe sur la cuisse (quadriceps fémoral) ; par ses branches cutanées, il donne la sensibilité à la région antérieure de la cuisse, et au côté interne de la jambe et du pied » (Soulié).

B. — NERFS SACRÉS

Les nerfs sacrés sont au nombre de 5 paires ; les quatre premières sortent par les trous sacrés antérieurs et postérieurs ; la 5e entre le sacrum et le coccyx.

Leurs racines, on l'a vu, émanent de la moelle vers sa terminaison (à la hauteur du corps de la 1re lombaire), descendent verticalement dans le canal rachidien, en enveloppant le cône terminal avec lequel elles constituent la queue de cheval.

Dans le canal sacré lui-même (fig. 584), chacun des quatre premiers nerfs sacrés, appliqué sur la face antérieure du canal, se divise en une branche postérieure et une branche antérieure. [Le 5e nerf ne se divise pas ; il en est de même du nerf coccygien (Trolard)].

1. — BRANCHES SACRÉES POSTÉRIEURES

Très grêles, elles sortent par les trous sacrés postérieurs et s'anastomosent les unes avec les autres dans les gouttières sacrées. Du **plexus sacré postérieur** ainsi formé, partent, au niveau de chaque nerf : des *rameaux externes* donnant de nombreux filets à l'articulation sacro-iliaque et à la peau de la partie moyenne de la fesse (*nerfs fessiers moyens sous-cutanés*) ; — des *rameaux internes* fournissant des filets moteurs aux derniers faisceaux de l'interépineux et du surépineux.

2. — BRANCHES SACRÉES ANTÉRIEURES. — PLEXUS SACRÉ

Le plexus sacré (fig. 581), est formé par l'union du nerf lombo-sacré et des branches antérieures des 4 premiers nerfs sacrés (S^1, S^2, S^3, S^4). Étendu depuis les trous sacrés antérieurs jusqu'à l'échancrure sciatique vers laquelle toutes ses branches convergent, il a la forme d'un éventail ouvert dont les nervures, écartées au-devant du sacrum, se réunissent à la partie inférieure du trou grand sciatique pour se continuer dans le nerf grand sciatique (fig. 587). — Appliqué sur le pyramidal, il est recouvert par le fascia pelvia qui le sépare des organes pelviens. Il est contigu : par en haut aux vaisseaux hypogastriques ; par en bas, aux insertions postérieures du releveur de l'anus.

Des branches du plexus sacré, les unes sont anastomotiques ; les autres, collatérales. — Il n'existe qu'une seule terminale : le nerf grand sciatique.

A. — Branches Anastomotiques du Plexus Sacré.

Le plexus sacré s'anastomose : 1° avec la chaîne du sympathique sacré par des rameaux communicants ; — 2° avec le plexus lombaire par l'entremise du nerf lombo-sacré ; — 3° avec le nerf coccygien qui, s'unissant au 5e nerf sacré, forme le **plexus coccygien**.

B. — Branches Collatérales du Plexus Sacré.

Pour la commodité de la description, on peut diviser le plexus sacré en deux parties : 1. — Une inférieure — **plexus honteux** — formée par toute la racine antérieure du 4e nerf sacré anastomosée avec une partie du 3e nerf sacré ;

2. — Une supérieure — **plexus ischiatique** — formée par les racines antérieures des 3 premiers nerfs sacrés anastomosées avec le nerf lombo-sacré.

§ 1. — Le Plexus Honteux.

Il fournit des branches destinées exclusivement aux organes pelviens (*nerfs viscéraux*) et aux parois pelviennes (*nerfs pariétaux*).

Nerfs Viscéraux. — Nés dans le petit bassin des 3e et 4e nerfs sacrés, ils descendent sur les faces latérales du rectum et de la vessie chez l'homme, du rectum, du vagin et de la vessie chez la femme. Ils **abandonnent aux muscles lisses de ces organes un certain nombre de filets directs**, mais le plus grand nombre de leurs rameaux entrent dans la constitution du PLEXUS HYPOGASTRIQUE, duquel partent les NERFS HYPOGASTRIQUES, destinés aux muscles lisses des organes pelviens (Voir : nerfs de la vessie).

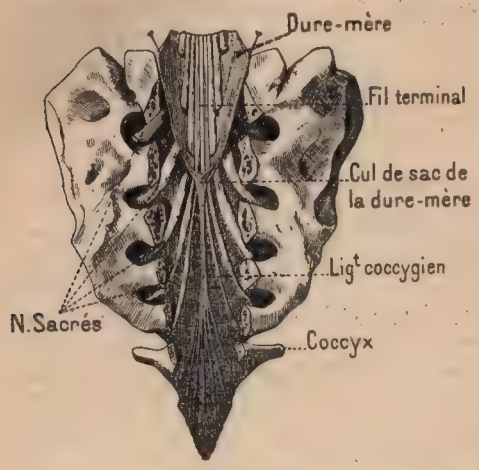

FIG. 584. — *Les Racines Sacrées dans le canal sacré.*

Nerfs pariétaux (fig. 585). Au nombre de quatre, ce sont :

1° Les NERFS, PROFOND ET SUPERFICIEL, DU MUSCLE RELEVEUR DE L'ANUS, destinés aux fibres les plus antérieures de ce muscle ;

2° Le NERF DU MUSCLE ISCHIO-COCCYGIEN ; souvent issu du nerf précédent ; il donne des filets à l'ischio-coccygien et au sphincter externe de l'anus (*nerf sphinctérien postérieur*) ;

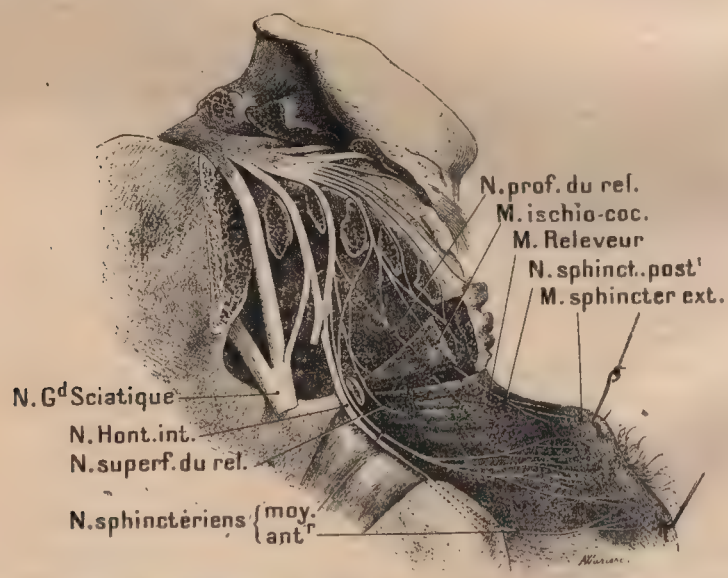

FIG. 585 (QUÉNU et HARTMANN). — *Les Nerfs du muscle releveur de l'anus et les nerfs sphinctériens.*

3° Le NERF DU MUSCLE OBTURATEUR INTERNE, qui après avoir contourné l'épine sciatique, se rend à son muscle par trois rameaux divergents ;

4° Le NERF HONTEUX INTERNE. Cette branche, la plus volumineuse du plexus

honteux, sort du bassin par le grand trou sciatique, avec le nerf fessier inférieur, contourne l'épine sciatique, puis rentrant dans l'excavation par le petit trou sciatique, suit la face interne de l'ischion dans le canal d'Alcock (p. 638) en compagnie de l'artère honteuse interne.

Il se divise en trois terminales : *a*) le *nerf hémorrhoïdal* ou *anal*, destiné au sphincter externe et à la peau de l'anus (*nerfs sphinctériens antérieur et moyen*); *b*) le *nerf périnéal* (fig. 586), *branche inférieure* ou *périnéale* qui, par son rameau

Fig. 586. — *Les nerfs du Périnée de la femme.*

Ils sont fournis : principal[t] par les nerfs honteux internes, accessoir[t] par le nerf petit sciatique.

profond, donne la motricité aux muscles du périnée (transverse superficiel, bulbo-caverneux, ischio-caverneux, partie antérieure du sphincter externe de l'anus et du releveur de l'anus) et par son rameau superficiel donne la sensibilité à la peau du périnée antérieur et de la partie postérieure des bourses ; *c*) le *nerf dorsal de la verge* (ou *du clitoris*), branche profonde du nerf honteux, qui monte contre la face interne de la branche ischio-pubienne, innerve, chemin faisant, le muscle transverse profond. — Chez l'homme, il gagne le dos de la verge qu'il longe d'arrière en avant, en donnant des filets nombreux et ténus à la peau de la verge et à la muqueuse du gland.

§ 2. — **Le Plexus Ischiatique** (fig. 587).

Il fournit 5 collatérales destinées exclusivement au membre inférieur :

1° Le NERF DU MUSCLE PYRAMIDAL qui aborde, près de l'échancrure sciatique, le pyramidal, habituellement par plusieurs filets sis à différentes hauteurs ;

2° Le NERF DU MUSCLE JUMEAU SUPÉRIEUR ;

3° Le NERF DES MUSCLES JUMEAU INFÉRIEUR ET CARRÉ CRURAL ;

4° Le NERF FESSIER SUPÉRIEUR. Il sort de l'excavation par le grand trou scia-

tique, au-dessus du muscle pyramidal, traverse le canal de Bouisson (p. 635) *au-dessous et en dehors de l'artère fessière*, et donne des filets aux muscles *moyen fessier*, *petit fessier* et *tenseur du fascia lata*;

5° Le NERF FESSIER INFÉRIEUR OU PETIT SCIATIQUE (fig. 586, 587). Il sort de l'excavation au-dessous du pyramidal, descend sous le grand fessier, auquel il abandonne de nombreux rameaux; puis passant à égale distance du grand trochanter et de l'ischion, il glisse le long de la face postérieure de la cuisse, d'abord sous l'aponévrose, puis sous la peau (*nerf cutané postérieur de la cuisse*). Dans son trajet, il émet: *a*) des *rameaux récurrents* sensitifs pour la partie inférieure de la fesse; *b*) un *rameau périnéal*, qui fournit la sensibilité à la partie supéro-interne de la cuisse, au périnée, et se termine dans la partie externe du scrotum chez l'homme, de la grande lèvre chez la femme; à la cuisse, il donne la sensibilité à toute la face postérieure jusqu'au creux poplité.

Certains auteurs décrivent séparément la portion fessière inférieure (motrice) et le petit sciatique, exclusivement sensitif.

FIG. 587. — *Le nerf Petit Sciatique. — Le nerf Grand Sciatique et ses collatérales musculaires à la cuisse.*

C. — Branche Terminale du Plexus Sacré. Le Nerf Grand Sciatique.

La seule branche terminale du plexus ischiatique est le nerf grand sciatique (fig. 587) à la formation duquel concourent le nerf lombo-sacré et les branches antérieures des trois premiers nerfs sacrés.

Il sort de l'excavation par la partie inférieure du grand trou sciatique, au-dessous du pyramidal. Il descend verticalement sous le grand fessier, derrière les muscles obturateur interne, jumeaux, carré crural. De l'intervalle inter-ischio-trochantérien — plus près de l'ischion que du grand trochanter — il pénètre dans la loge postérieure de la cuisse, en compagnie de l'artère ischiatique; suit la face postérieure du grand adducteur, entre le biceps et les muscles demi-tendineux et demi-membraneux.

A la partie supérieure du creux poplité, il se divise en ses deux terminales : sciatique poplité externe, sciatique poplité interne.

« Le nerf sciatique se bifurque quelquefois à la sortie du bassin, ou dans tout autre point intermédiaire à sa sortie et au creux du jarret, ou même avant sa sortie du bassin. Cette division précoce est sans importance ; elle existe toujours par le fait, car, lors même qu'il n'y a qu'un seul tronc apparent, les deux branches de bifurcation sont accolées, mais distinctes tout le long de la cuisse » (Cruveilhier).

§ 1. — Branches Collatérales du Nerf Grand Sciatique.

Destinées aux articulations de la hanche et du genou, aux muscles postérieurs de la cuisse. — Toutes ces branches, sauf la dernière, émergent très haut, généralement au niveau du carré crural. — Ce sont :

1° Des RAMEAUX POUR L'ARTICULATION COXO-FÉMORALE ; 2° le NERF DE LA LONGUE PORTION DU BICEPS ; 3° le NERF DU DEMI-TENDINEUX ; 4° le NERF DU DEMI-MEMBRANEUX ; souvent dédoublé, souvent confondu avec le suivant ; 5° le NERF INFÉRIEUR DU GRAND ADDUCTEUR qui pénètre ce muscle par son tiers supérieur ; 6° le NERF DE LA COURTE PORTION DU BICEPS (qui dans les cas de bifurcation précoce vient du sciatique poplité externe) ; 7° le NERF ARTICULAIRE SUPÉRIEUR DU GENOU, pour l'articulation du genou.

§ 2. — Branches Terminales du Nerf Grand Sciatique.

1° — Le Nerf Sciatique Poplité externe ou Péronier commun.

La branche de bifurcation externe du grand sciatique (fig. 574, 587, 588),

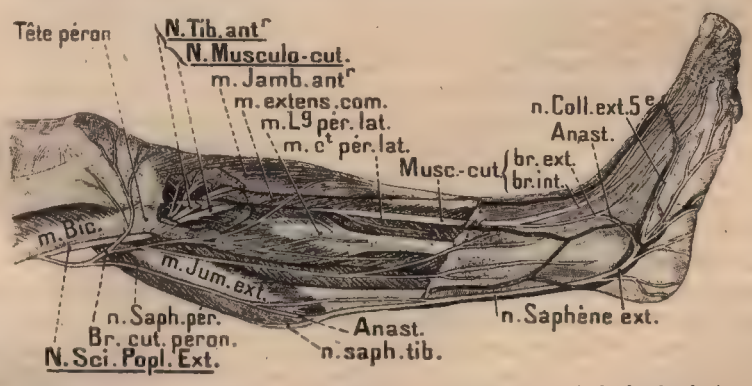

FIG. 588. — *Les Muscles et les nerfs de la région externe de la jambe droite.*

descend contre le bord interne du corps charnu, puis du tendon du biceps crural, contourne la face postérieure du condyle externe du fémur, se place DERRIÈRE LA TÊTE DU PÉRONÉ (RAPPORT PRINCIPAL) dont elle reste séparée par l'insertion supérieure du soléaire, s'applique exactement sur le col de cet os qu'elle contourne pour passer dans la profondeur du long péronier latéral, et s'y diviser en deux terminales : musculo-cutané et tibial antérieur.

A. — Branches Collatérales du Sciatique Poplité externe.

Le sciatique poplité externe donne toutes ses collatérales (fig. 578), au-dessus du genou :

1° RAMEAUX ARTICULAIRES pour la partie externe et postérieure de l'articulation du genou ; — 2° NERF SAPHÈNE PÉRONIER, *Anastomotique péronier* ou ACCESSOIRE DU SAPHÈNE TIBIAL, qui se porte en bas, devient sous-cutané vers le milieu de la jambe, où il s'unit au nerf saphène tibial, pour constituer le **nerf saphène externe**, satellite de la veine saphène externe ; — 3° la BRANCHE CUTANÉE PÉRONIÈRE — *nerf latéral cutané du mollet* — qui naît souvent d'un tronc commun avec le saphène péronier, derrière le condyle externe ; après avoir traversé l'aponévrose poplitée, elle descend sous la peau de la face externe de la jambe, à laquelle elle fournit la sensibilité.

B. — **Branches Terminales du Sciatique Poplité Externe.**

I. **Le Nerf Musculo-Cutané ou Péronier Superficiel.**

Destiné aux muscles péroniers et à la peau de la face dorsale du pied, il apparaît (fig. 575), dans l'épaisseur du long péronier latéral, descend entre ce muscle et le court péronier latéral, traverse l'aponévrose jambière au tiers inférieur de la jambe, et sous la peau se divise en deux terminales, qui fournissent les collatérales dorsales des orteils.

a) **Branches collatérales du Musculo-Cutané.** — *Dans son trajet à la jambe*, il donne de nombreuses collatérales musculaires et cutanées : les NERFS DU LONG PÉRONIER LATÉRAL ; le NERF DU COURT PÉRONIER LATÉRAL ; des *filets jambiers cutanés*.

b) **Branches terminales du Musculo-Cutané.** — 1° La BRANCHE INTERNE — NERF CUTANÉ DORSAL INTERNE DU PIED — s'anastomose avec le nerf saphène interne et va porter la sensibilité à la face dorsale des deux premiers orteils et de la partie interne du 3e orteil ; α) *collatéral dorsal interne du gros orteil* ; β et γ) *collatéraux dorsaux, externe du gros orteil et interne du 2e orteil* ; δ et ε) *collatéraux dorsaux, externe du 2e et interne du 3e orteil*.

Ces deux derniers sont fréquemment suppléés par des rameaux correspondants fournis par le nerf tibial antérieur avec lequel ils s'anastomosent.

2° La BRANCHE EXTERNE — NERF CUTANÉ DORSAL EXTERNE DU PIED — s'anastomose avec le nerf saphène externe en dehors ; avec la branche cutanée dorsale interne en dedans ; avec le nerf tibial antérieur en avant. Elle porte la sensibilité à la face dorsale de la moitié interne du 5e orteil, de tout le 4e orteil et de la moitié externe du 3e orteil ; α et β) *collatéraux dorsaux, externe du 3e, interne du 4e orteil* ; γ et δ) *collatéraux dorsaux, externe du 4e, interne du 5e orteil*. Cette dernière branche est fréquemment fournie par le nerf saphène externe.

II. **Le Nerf Tibial Antérieur ou Péronier Profond.**

Destiné aux muscles de la loge antérieure de la jambe (fig. 575), au pédieux et aux interosseux, il naît dans l'épaisseur du long péronier latéral, traverse la partie supérieure de l'extenseur commun des orteils, glisse à la face antérieure du ligament interosseux, en compagnie des vaisseaux jambiers antérieurs, d'abord entre les muscles jambiers antérieur et extenseur commun, puis entre le jambier antérieur et l'extenseur propre du gros orteil, passe sous le ligament annulaire du tarse et au pied se divise en deux branches d'abord protégées par une double aponévrose.

a) **Branches collatérales du Tibial antérieur.** — Dans son trajet à la jambe, il fournit de nombreuses collatérales musculaires : NERFS DU JAMBIER ANTÉRIEUR ; — NERFS DE L'EXTENSEUR COMMUN ; — NERFS DE L'EXTENSEUR PROPRE DES ORTEILS.

b) **Branches terminales du Tibial antérieur.** — 1° Le RAMEAU EXTERNE fournit des *filets moteurs au muscle pédieux*, des *filets sensitifs* aux articulations métatarso-phalangiennes des trois derniers orteils ;

2° Le RAMEAU INTERNE suit le premier espace interosseux, en dedans de l'ar-

tère pédieuse, et donne des filets sensitifs aux articulations métatarso-phalangiennes des deux premiers doigts.

A sa terminaison, le nerf tibial antérieur participe à l'innervation sensitive de la face dorsale des orteils, soit en fournissant directement les collatérales dorsales, soit plus souvent par les anastomoses qu'il envoie aux terminales du musculo-cutané.

D'où qu'ils viennent, tous LES NERFS COLLATÉRAUX DORSAUX INNERVENT TOUTE LA FACE DORSALE DES DEUX PREMIÈRES PHALANGES DES ORTEILS.

2° — Le Nerf Sciatique Poplité Interne ou Tibial commun.

Plus volumineuse que l'externe, la branche de division interne paraît bien être la continuation du nerf grand sciatique (fig. 587, 589). Elle traverse verticalement le creux poplité, sous l'aponévrose, en arrière et en dehors des vaisseaux poplités, descend dans l'interstice de séparation des jumeaux, passe sous l'anneau du soléaire et se place entre ce muscle et le plan musculaire profond; elle prend dès lors le nom de **Nerf Tibial Postérieur.**

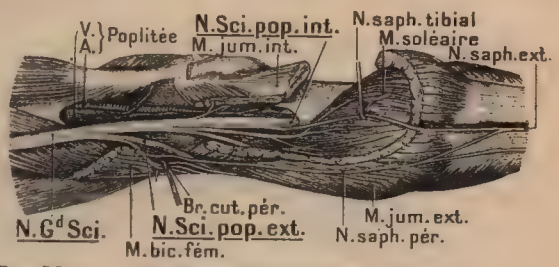

FIG. 589. — *La bifurcation du Sciatique dans le creux poplité gauche.*

A. — Branches Collatérales du Sciatique Poplité Interne.

Au nombre de six, elles naissent dans le creux poplité, 4 sont musculaires : 1° NERF DU PLANTAIRE GRÊLE ; — 2° NERF DU JUMEAU INTERNE ; — 3° NERF DU JUMEAU EXTERNE ; — 4° NERF DU SOLÉAIRE. — La 5e BRANCHE, ARTICULAIRE, va au ligament postérieur de l'articulation du genou. — La 6e *branche, cutanée,* est le NERF SAPHÈNE TIBIAL (fig. 578). Il naît au milieu du jarret, descend superficiellement entre les jumeaux ; vers la partie moyenne de la jambe, il traverse l'aponévrose et est abordé par le nerf saphène péronier qui s'anastomose avec lui ; le tronc commun ainsi formé est le **Saphène Externe.** Ce nerf suit le côté externe du tendon d'Achille côtoyant la veine saphène externe avec laquelle il passe derrière la malléole externe ; longeant le bord externe du pied, il s'anastomose avec la branche cutanée dorsale externe du musculo-cutané et se termine en fournissant le plus habituellement le COLLATÉRAL DORSAL EXTERNE DU 5e ORTEIL. Chemin faisant, le nerf saphène externe abandonne des filets à la peau qui recouvre la malléole externe et la face externe du calcanéum (*nerfs calcanéens externes*).

B. — Branche Terminale du Sciatique Poplité Interne.

Le Nerf Tibial Postérieur. — Continuant le sciatique poplité interne, le tibial postérieur descend profondément, de l'anneau du soléaire à la gouttière interne du calcanéum où il se bifurque en ses deux terminales plantaires ; interne et externe. Caché sous l'aponévrose jambière profonde, il suit la face postérieure des muscles jambier postérieur et fléchisseur propre du gros orteil, côtoyé en dedans par les vaisseaux jambier postérieurs. — Derrière la malléole interne, il est appliqué contre le bord interne du tendon du fléchisseur propre, en dedans et un peu en arrière de ses vaisseaux satellites (fig. 565). Contenu dans la même

gaine qu'eux, SÉPARÉ DE LA PEAU PAR DEUX APONÉVROSES, il représente un important repère dans la ligature de la tibiale postérieure derrière la malléole.

a) **Branches collatérales du Tibial postérieur.** — Le nerf tibial postérieur fournit :

1° Des *nerfs musculaires*, pour tous les muscles profonds de la jambe : *a*) NERF DU POPLITÉ ; *b*) NERF DU JAMBIER POSTÉRIEUR ; *c*) NERF DU LONG FLÉCHISSEUR PROPRE DU GROS ORTEIL, qui est satellite de l'artère péronière ; *d*) NERF DU FLÉCHISSEUR COMMUN DES ORTEILS. — (« Le nerf tibial postérieur fournit souvent une branche qui traverse la partie supérieure du ligament interosseux pour se rendre dans le muscle tibial antérieur » (Van Gehuchten).

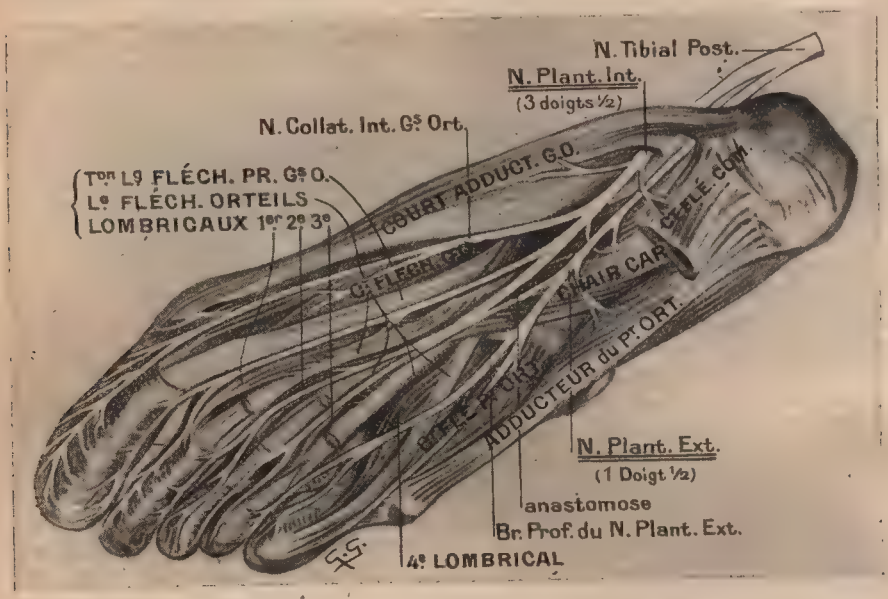

FIG. 590. — *Les nerfs profonds de la plante du pied droit.*
Le court fléchisseur plantaire — qui les cache — est enlevé.

2° Un *nerf cutané* — NERF CALCANÉEN INTERNE — qui donne la sensibilité à la peau de la face interne du calcanéum et de la partie postérieure de la plante du pied.

b) **Branches terminales du Tibial postérieur.** — 1. Le **Nerf plantaire interne.** Destiné à la peau et à certains muscles de la plante du pied, il apparaît derrière la malléole interne, descend en avant dans la gouttière du calcanéum, traverse la partie postérieure du court fléchisseur des orteils, se place entre ce muscle et le court fléchisseur propre du gros orteil ; à l'extrémité postérieure des métatarsiens, il se divise en **4 branches dont la distribution rappelle exactement celle du nerf médian à la paume de la main.**

a) BRANCHES COLLATÉRALES DU PLANTAIRE INTERNE. — Ce sont : 1° Des *branches cutanées* pour la peau de la partie interne du pied ;

2° Des *branches musculaires* : *a*) NERF DU COURT FLÉCHISSEUR DU GROS ORTEIL ; — *b*) NERF DE L'ADDUCTEUR DU GROS ORTEIL ; — *c*) NERF DU COURT FLÉCHISSEUR COMMUN DES ORTEILS ; — *d*) NERF DE L'ACCESSOIRE DU LONG FLÉCHISSEUR COMMUN DES ORTEILS (partie interne) ; *e*) NERF DE L'INTEROSSEUX DU PREMIER ESPACE.

b) Branches terminales du plantaire interne. — Elles fournissent : la motricité au chef externe du court fléchisseur du gros orteil, à deux des lombricaux, le 1er et le 2e ; — la sensibilité à la face plantaire du gros orteil, des 2e, 3e et moitié interne du 4e orteil (**3 doigts et demi**).

1° Le premier rameau — nerf collatéral plantaire interne du gros orteil — volumineux, se distribue au côté interne du gros orteil ; sur son trajet, sort un *filet pour le court fléchisseur propre du pouce*.

2° et 3° Les 2e et 3e rameaux — nerfs digitaux plantaires des 1er et 2e espaces — innervent les 1er et 2e lombricaux ; chacun d'eux se bifurque en deux filets qui sont : α) les nerfs collatéraux plantaires, externe du gros orteil et interne du 2e orteil ; — β) les *collatéraux plantaires, externe du 2e orteil* et interne du 3e orteil.

4° Le 4e digital plantaire, nerf du 4e espace, reçoit une anastomose du nerf plantaire externe et se bifurquant va donner la sensibilité au bord externe du 3e orteil, nerf collatéral plantaire externe du 3e orteil et au bord interne du 4e orteil, nerf collatéral plantaire interne du 4e orteil.

2. **Le Nerf plantaire externe.** — Moins volumineux que le nerf plantaire interne, il suit d'abord la gouttière du calcanéum, traverse le court fléchisseur des orteils, puis obliquant en avant et en dehors, se place entre le court fléchisseur commun et l'accessoire du long fléchisseur, se dirige vers le tubercule du 5e métatarsien. Il se divise à la base du 4e espace en ses deux terminales. **Sa distribution à la plante du pied rappelle exactement celle du nerf cubital à la paume de la main.**

Fig. 591. — *Les Territoires Sensitifs du Pied.*

a) Branches collatérales du plantaire externe. — Ce sont : 1° des *filets cutanés* pour la peau de la partie externe de la plante du pied ; 2° des *branches musculaires* ; α) nerf de l'abducteur du petit orteil ; β) nerf de l'accessoire du long fléchisseur commun (partie externe) ; γ) nerf du court fléchisseur du petit orteil.

b) Branches terminales du plantaire externe. — L'une est superficielle, l'autre est profonde.

1° Branche plantaire superficielle. — Elle longe le bord externe du court fléchisseur du petit orteil, et se bifurque en deux rameaux secondaires après avoir abandonné des *filets au muscle opposant du petit orteil* : *a*) le rameau interne, exclusivement cutané, envoie une anastomose à la 4e branche terminale du nerf plantaire interne, et va donner la sensibilité au bord plantaire externe du 4e orteil — *nerf collatéral plantaire externe du 4e orteil* — et au bord plantaire interne du petit orteil — *nerf collatéral plantaire interne du 5e orteil* ; *b*) le rameau externe donne la sensibilité au bord plantaire externe du petit doigt, nerf collatéral plantaire externe du petit doigt ; il donne également des filets à la peau du

bord externe du pied, aux *muscles court fléchisseur du petit orteil* et *interosseux du 4e espace*.

2° Branche plantaire profonde. — Elle décrit une courbe à convexité antérieure en passant entre les muscles interosseux plantaire et abducteur oblique. Elle fournit : des filets pour les articulations du tarse et du métatarse ; et des *filets musculaires* : α) nerfs des 3e et 4e lombricaux ; — β) nerf de l'abducteur oblique ; — γ) nerf de l'abducteur transverse ; — δ) nerfs des interosseux des 2e et 3e espaces.

Tous les nerfs collatéraux plantaires présentent les dispositions communes suivantes :
1° Ils sont satellites des artères digitales ;
2° Ils s'étendent jusqu'à l'extrémité de la troisième phalange ;
3° Ils envoient à la face dorsale un petit rameau sous-unguéal.

C. — NERFS COCCYGIENS

Les nerfs coccygiens sont au nombre de trois paires. La première, nerf coccygien, est constante et bien caractérisée ; les deux autres sont rudimentaires et réduites, quand elles existent, à des filets très grêles confondus avec le *filet terminal* (p. 331), et ne dépassant jamais les limites du canal rachidien.

Le nerf coccygien émerge de la partie inférieure du cône médullaire, descend verticalement dans la queue de cheval à droite et à gauche du filet terminal et sort par l'orifice inférieur du canal sacré, à la face postérieure du coccyx. Il ne se divise pas comme les autres nerfs rachidiens, mais est directement relié au 5e nerf sacré indivis lui-même (Trolard). L'anastomose du 5e nerf sacré et du nerf coccygien constitue le **plexus sacro-coccygien** ou **plexus coccygien**.

Plexus coccygien : Il est rattaché : 1° au plexus sacré par l'anastomose qui unit les 4e et 5e nerfs sacrés ; 2° à la partie inférieure de la chaîne du sympathique par des rameaux communicants.

Ses branches efférentes sont : 1° des *rameaux cutanés*, répandus sous la peau de la région coccygienne ; 2° des *rameaux viscéraux*, qui se jettent dans le plexus hypogastrique ; 3° des *rameaux mixtes*, fusionnés en un filet assez volumineux, le nerf ano-coccygien, qui s'épanouit, partie sur la face antérieure du muscle ischio-coccygien, partie sous la peau qui s'étend entre la pointe du coccyx et l'orifice anal.

SIXIÈME PARTIE

LE SYSTÈME LYMPHATIQUE

CHAPITRE PREMIER

LES TRONCS LYMPHATIQUES COLLECTEURS

§ 1. — Le Canal Thoracique.

Le **Grand Collecteur lymphatique**, satellite de la veine grande azygos, draine la majeure partie de la lymphe jusqu'à la veine sous-clavière gauche. Impair et paramédian, appliqué sur le rachis, il apparaît comme le prolongement supérieur de la **citerne de Pecquet**, traverse l'orifice aortique du diaphragme, parcourt tout le médiastin postérieur de bas en haut et un peu obliquement de droite à gauche. On le découvre aisément sous la forme d'un cordon plat, blanc-gris, du volume moyen d'une plume de poule, bosselé, noueux, plus large au-dessus de son origine et vers sa terminaison, souvent tortueux ou même dédoublé en un ou plusieurs points de son trajet. A son extrémité supérieure ou terminale, il décrit une courbe à concavité inférieure — *crosse du canal thoracique.* — Ses valvules sont très nombreuses.

Rapports. — A. **La citerne de Pecquet.** — Le **Réservoir du Chyle** est l'aboutissant de tous les lymphatiques sous-diaphragmatiques. C'est un sac allongé verticalement, irrégulièrement piriforme, aplati, à parois minces, haut en moyenne de 3 centimètres, large de 4 à 7 millimètres. Il s'étale au-devant de la 1re lombaire et souvent de la 2e entre l'aorte et le bord tendineux du pilier droit du diaphragme, derrière le segment initial de l'artère rénale droite.

Ses AFFÉRENTS sont des troncs volumineux, théoriquement au nombre de 5 (fig. 592); ils peuvent se réunir ou être plus nombreux par dissociation : *3 ascendants,* les deux TRONCS LOMBAIRES — droit (1) et gauche (2) — ; le TRONC LYMPHATIQUE INTESTINAL COMMUN (3) ; *2 descendants* — TRONCS LYMPHATIQUES THORACIQUES droit (4) et gauche (5) — provenant des espaces intercostaux inférieurs et de la partie postérieure du diaphragme.

B. — **Le canal thoracique proprement dit.** — 1. DANS LE MÉDIASTIN : — il répond : *en arrière,* à la colonne dorsale, aux artères intercostales droites et à la terminaison des deux veines petites azygos ; — *en avant,* à l'œsophage ; — *à droite,* à la grande azygos (RAPPORT PRINCIPAL), dont il s'écarte dans sa moitié supérieure ; — *à gauche,* à l'aorte thoracique descendante, derrière la première portion de laquelle il se cache en haut.

2. A LA BASE DU COU. — S'inclinant vers la gauche, il contourne le sommet de la plèvre gauche, passe entre l'œsophage et l'artère sous-clavière gauche, se dévie en dehors, derrière la carotide primitive gauche, puis derrière la jugulaire interne. — Décrivant sa crosse, il descend en dehors, contre le bord interne du

scalène antérieur, et rejoint enfin la face postérieure de la veine sous-clavière gauche, près de l'angle rentrant qu'elle forme avec la jugulaire interne.

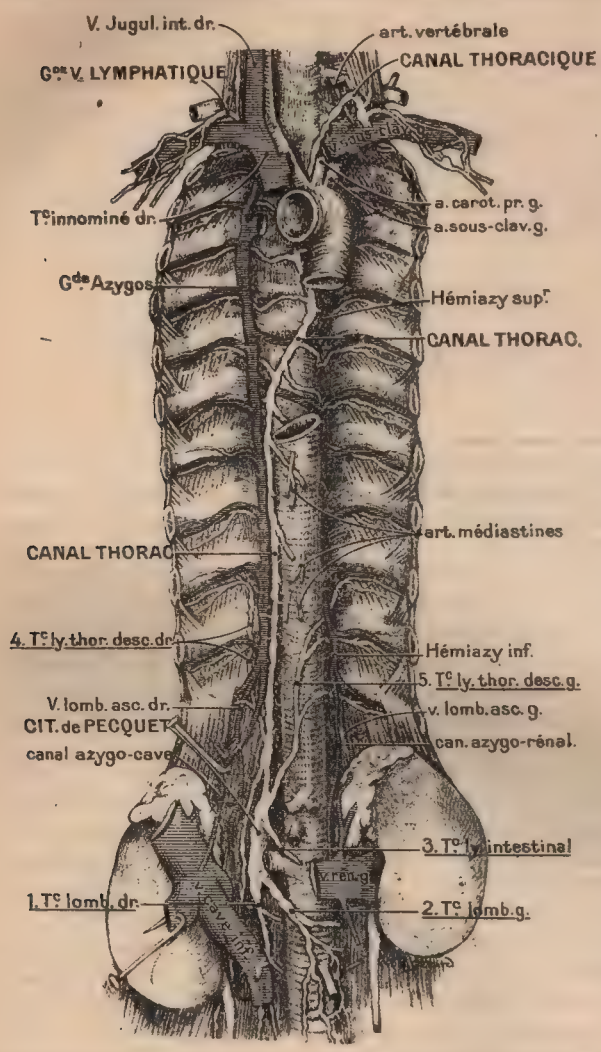

Fig. 592. — *Le Canal Thoracique et la Grande Veine Lymphatique. Les Veines Azygos et leurs racines.*

3. A sa terminaison. — Il présente, soit une paire de valvules bien développées, soit une seule valvule dont l'insuffisance est suppléée par une torsion du canal empêchant le reflux du sang veineux ; dans certains cas, il n'y a aucune valvule, mais le canal s'abouche si obliquement, « après avoir rampé, pour ainsi dire dans l'adventice de la veine », que la distension même de celle-ci rend impossible tout reflux sanguin (Buy et Argaud).

Abstraction faite de quelques afférents, irréguliers autant qu'inconstants, qui lui arrivent directement des espaces intercostaux moyens, et surtout de gauche, c'est vers sa terminaison que le canal thoracique reçoit :

a) le *tronc jugulaire gauche*, collecteur de la partie gauche de la tête et du cou ; — *b*) le *tronc sous-clavier gauche*, collecteur du membre supérieur gauche ; — *c*) le *tronc broncho-médiastinal*, confluent des lymphatiques du poumon et des bronches gauches, du cœur, de la moitié supérieure gauche des parois thoraciques.

§ 2. — La Grande Veine Lymphatique ou Canal Lymphatique droit.

Elle collige (fig. 593) toute la circulation lymphatique de la partie droite de la tête et du cou, du membre supérieur droit, de la moitié supérieure droite des

parois thoraciques. Généralement très courte — 1 centimètre en moyenne — elle se jette dans le système veineux, derrière l'angle formé par la confluence des veines jugulaire et sous-clavière droites, en présentant une double valvule à sa terminaison.

Cette description répond en réalité à une disposition rare. La grande veine lymphatique est le plus souvent double ou triple, c'est-à-dire figurée par une série de troncs

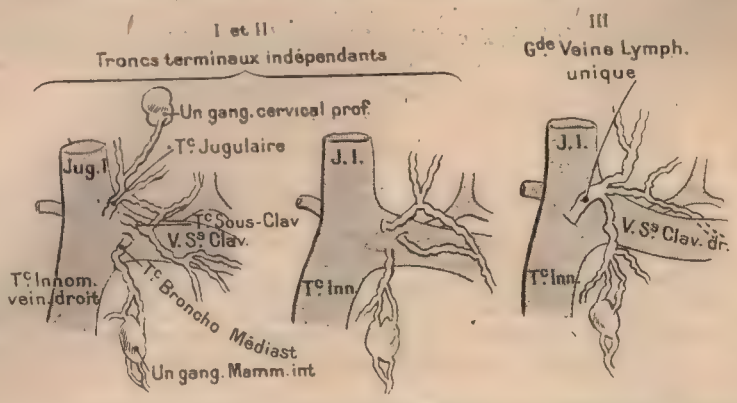

Fig. 593 (Cunéo). — *Variétés de terminaison des troncs collecteurs lymphatiques du côté droit Vue postérieure.*

déversant séparément dans la veine sous-clavière droite la lymphe : *a*) de la tête et du cou, par le tronc unique terminal de la chaîne cervicale profonde — *tronc jugulaire* ; *b*) du membre supérieur par le tronc terminal résultant de la confluence des troncs efférents des ganglions sus-claviculaires — *tronc sous-clavier* ; *c*) de la paroi thoracique droite — *tronc broncho-médiastinal* — par 1, 2 ou 3 collecteurs, efférents des ganglions pariétaux et viscéraux du thorax.

CHAPITRE DEUXIÈME

LES VAISSEAUX ET LES GANGLIONS LYMPHATIQUES

Article I.

TRONCS ET GANGLIONS SOUS-DIAPHRAGMATIQUES

Deux chaînes lymphatiques *principales*, l'une droite, l'autre gauche, montent, suivant le trajet des veines du membre inférieur, jusqu'au-devant de la 5e vertèbre lombaire. Elles s'y anastomosent pour se continuer par plusieurs troncs ascendants principaux, paramédians et profonds, enlaçant l'aorte abdominale, résumés en haut en les DEUX TRONCS LOMBAIRES.

Des troncs *secondaires* les rejoignent à différentes hauteurs : au pli de l'aine, à la bifurcation de l'iliaque primitive, aux parties supérieures et profondes de l'abdomen, leur apportant la lymphe des parois et des organes du bassin et de l'abdomen ; le plus haut placé est le TRONC INTESTINAL COMMUN.

Ces groupements lymphatiques sous-diaphragmatiques aboutissent tous à la citerne de Pecquet, directement ou indirectement.

A. — TRONCS ET GANGLIONS DU MEMBRE INFÉRIEUR

§ 1. — Les Lymphatiques du Membre Inférieur.

Ils naissent tout le long du membre (fig. 594), mais surtout au niveau des orteils, du dos et de la plante du pied : *a*) de réseaux sous-cutanés très développés convergeant vers les *lymphatiques superficiels* ; *b*) de réseaux sous-aponévrotiques figurant les origines des *lymphatiques profonds*. — Cette division en vaissseaux superficiels et profonds correspond à celle des veines, que les lymphatiques suivent très exactement.

A. — **Lymphatiques superficiels.** — Formant trois courants, ils convergent vers le pli de l'aine : 1° COURANT INTERNE. Ses troncs côtoient la veine saphène interne, remontent avec elle jusqu'à la racine de la cuisse et se jettent dans les ganglions cruraux ; — 2° COURANT EXTERNE. Satellite de la saphène externe jusqu'au genou ; de ses troncs, les uns vont vers le creux poplité, les autres se déjettent en dedans et en dehors pour renforcer le groupe précédent ; — 3° COURANT SUPÉRIEUR OU FESSIER. Ses troncs aboutissent aux ganglions inguinaux, qu'ils rejoignent : *a*) en dehors, en contournant le grand trochanter ; *b*) en dedans, en suivant la direction du pli génito-crural.

B. — **Lymphatiques profonds.** — Exactement satellites des vaisseaux sanguins, ils peuvent être répartis en trois groupes : 1° les PÉDIEUX et TIBIAUX ANTÉRIEURS : Collecteurs de la face dorsale du pied et de la loge antérieure de la jambe, ils se relaient, en haut de la jambe, dans le GANGLION TIBIAL ANTÉRIEUR,

avant de traverser le ligament interosseux pour gagner les GANGLIONS POPLITÉS MOYENS ; — 2° les L. PLANTAIRES et JAMBIERS POSTÉRIEURS. Collecteurs de la plante du pied et du mollet, ils se relaient dans 5-6 GANGLIONS POPLITÉS, petits, sous-aponévrotiques qui reçoivent les lymphatiques postérieurs de l'articulation du genou ; leurs efférents, satellites de la fémorale, se continuent vers la racine du membre pour rejoindre les GANGLIONS INGUINAUX PROFONDS ; — 3° les LYMPHATIQUES DE LA RACINE DU MEMBRE ; *a*) *obturateurs*, tributaires de la chaîne ganglionnaire interne du groupe iliaque externe ; *b*) *ischiatiques*, confluant vers un ganglion hypogastrique ; *c*) *fessiers profonds*, aboutissant à une glande minuscule nichée dans l'échancrure sciatique.

Il y a indépendance complète entre les lymphatiques superficiels et profonds de la jambe, mais sur la face interne de la cuisse, les deux groupes de vaisseaux sont reliés par des anastomoses.

FIG. 594. — *Les Lymphatiques superficiels du Membre Inférieur.*

Les troncs saphènes internes, satellites de la veine homonyme et de ses branches, remontent jusqu'au triangle de Scarpa.

§ 2. — Les Ganglions Inguino-cruraux.

Ils sont groupés (fig. 596), à la face antérieure de la racine de la cuisse, en **deux séries**, l'une superficielle, l'autre profonde, **séparées par le fascia cribriformis**.

A. — G. Inguino-Cruraux Superficiels.

Ils sont étalés dans l'aire du triangle de Scarpa *au-dessus* du fascia cribriformis, au-dessous du fascia superficialis. Au nombre de 15 à 18, de volume variable, on les divise en deux groupes : 1° supérieur ou inguinal proprement dit, parallèle au pli de l'aine ; 2° inférieur ou crural.

1. Le **Groupe Inguinal** comprend : *a*) un ILOT SUPÉRO-INTERNE, collecteur des lymphatiques : α) de la paroi abdominale sous-ombilicale et de l'ombilic ; β) de la fesse ; γ) du flanc ; δ) d'une partie des plans superficiels du périnée postérieur ; — *b*) un ILOT SUPÉRO-INTERNE, relai des vaisseaux superficiels issus : α) du scrotum ; β) des téguments de la verge, du capuchon du clitoris, des grandes et petites lèvres chez la femme) ; γ) des plans superficiels du périnée antérieur et de la moitié antérieure de la peau de l'anus.

2. Le **Groupe Crural** présente : *a*) une SÉRIE INFÉRO-EXTERNE, où vont une partie des lymphatiques de l'anus et de la fesse ; *b*) une SÉRIE INFÉRO-INTERNE, qui recueille la plus grande partie des lymphatiques superficiels du membre inférieur ; quelques-uns de ceux-ci aboutissent à la série inféro-externe.

Les **Efférents des ganglions superficiels** sont ascendants ; perforant le fascia cribriformis au voisinage de la crosse de la saphène interne, ils rejoignent

les ganglions inguinaux profonds, mais surtout les ganglions iliaques externes, en passant par les parties antérieure et interne du canal crural (fig. 595).

B. — **G. Inguino-Cruraux Profonds.**

Ils rejoignent les efférents des inguinaux superficiels, les satellites fémoraux profonds, les lymphatiques du *gland* (du pénis ou du clitoris) et de l'*urèthre balanique*. Le plus important d'entre eux, le GANGLION DE CLOQUET, comble l'entonnoir crural (p. 650).

B. — TRONCS ET GANGLIONS ILIO-PELVIENS

Abondants et larges (fig. 595), ils se répartissent en trois séries, satellites des vaisseaux sanguins : iliaques externes, hypogastriques, iliaques primitifs.

§ 1. — Les Lymphatiques et Ganglions Iliaques Externes.

Le long du bord interne du psoas, contre les vaisseaux iliaques externes, montent trois chaînes lymphatiques, continuant celles du membre inférieur :

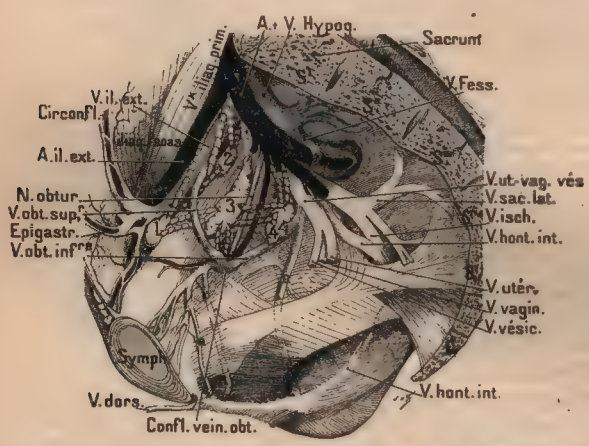

FIG. 595 (FARABEUF). — *Les Ganglions lymphatiques pelviens.* (Les veines en noir plein.)

Il y avait beaucoup plus de vaisseaux et de ganglions lymphatiques qu'il n'en est représenté. Ceux qui se trouvaient en dedans des vaisseaux sanguins ont été seuls conservés. Le premier *1.* se voit comme d'habitude à la partie interne de l'anneau crural ; le second *2.* accolé à la veine iliaque externe en arrière de l'embouchure de la veine obturatrice supérieure ; le troisième *3.* comme détaché de la chaîne, se montre abaissé sur le linteau du canal sous-pubien ; un quatrième *4.* repose sur la veine obturatrice inférieure ; — *a. a. a.* Anastomoses veineuses honteuses obturatrices.

a) La CHAINE EXTERNE qui longe l'artère en dehors, présente 3 à 4 ganglions, étagés, auxquels aboutissent : les efférents des ganglions inguinaux ; les lymphatiques profonds satellites des artères épigastrique et circonflexe iliaque ; ceux de l'articulation de la hanche (qui se rendent également aux ganglions des deux chaînes voisines) ; *b*) et *c*) les CHAINES MOYENNE et INTERNE, l'une externe, l'autre interne par rapport à la veine, et qui collectent : α) les l. de la *vessie*, de la *prostate*, de l'*urèthre membraneux* ; — β) chez la femme, une partie des l. du col *de l'utérus*, et de la *partie supérieure du vagin* ; γ) les l. *obturateurs*, pénétrant par le trou sus-pubien, présentant sur leur trajet un petit ganglion obturateur inconstant, rejoignent aussi la chaîne interne.

Les **Efférents Iliaques externes** se continuent en deux gros troncs aboutissant aux ganglions iliaques primitifs. Le tronc interne recueille les efférents hypogastriques.

§ 2. — Les Ganglions Iliaques Internes ou Hypogastriques.

Groupés à l'émergence des différentes branches de l'iliaque interne, au-dessous du péritoine, ils reçoivent : α) les l. de l'*urèthre prostatique* et *membraneux* ; β) de la *vessie*, de la *prostate*, des *vésicules séminales* et du *canal déférent* ; γ) chez la femme, la plus grande partie des l. du *vagin* et du **col** *de l'utérus* ; δ) quelques troncs venant du *rectum* ; ε) les l. *profonds* de la fesse (*ischiatiques*) et du *périnée* (*honteux interne*) ; ζ) ceux de l'*articulation sacro-iliaque*.

Leurs **Efférents** vont au groupe moyen des ganglions iliaques primitifs.

§ 3. — Les Ganglions Iliaques Primitifs.

Ils sont répartis autour de l'artère iliaque primitive en trois groupes : *a*) l'EXTERNE, 2 ganglions en dehors de l'artère ; *b*) le MOYEN, 2 à 4 ganglions, derrière l'artère, dans la fosse du nerf lombo-sacré (Marcille) ; à ces deux groupes, aboutissent les *gros efférents des chaînes iliaques externes et hypogastriques* ; *c*) L'INTERNE, groupe du promontoire, reçoit à gauche de nombreuses branches du plexus lymphatique sacré, et des deux côtés, des lymphatiques provenant de la *prostate*, du *col de la vessie*, du **col** *de l'utérus* et du *vagin*.

Leurs **Efférents** remontent dans la chaîne lombaire du côté correspondant.

Le **Plexus Lymphatique Sacré** est formé de fins réseaux placés dans la concavité du sacrum et se relayant dans de petits ganglions situés en regard des trous sacrés antérieurs ; en relation avec TROIS GANGLIONS VOLUMINEUX DU MÉSORECTUM, ils drainent, auprès du promontoire, le plus grand nombre des l. du *rectum*.

Les **Efférents sacrés** communiquent à droite avec la chaîne lombaire et à gauche avec les l. iliaques primitifs.

C. — TRONCS ET GANGLIONS DE L'ABDOMEN

Les lymphatiques abdominaux montent au-devant de la colonne vertébrale et autour des vaisseaux abdominaux profonds. — Les deux grands courants qui les représentent sont largement anastomosés entre eux : 1. La CHAINE PROFONDE, CHAINE DES GANGLIONS LOMBAIRES, figure la grande voie collectrice des l. des membres inférieurs et du bassin ; — 2. La CHAINE PRÉ-AORTIQUE COLLECTE TOUS LES L. DU TUBE DIGESTIF SOUS-DIAPHRAGMATIQUE.

§ 1. — La Chaîne des Ganglions Lombaires.

Les ganglions lombaires — 20 à 30 — se superposent du promontoire à la 1re lombaire, de chaque côté de l'aorte, au-devant de l'insertion des m. psoas, au-dessous du péritoine.

Afférents. — *a*) Les INFÉRIEURS proviennent des ganglions iliaques externes et hypogastriques ; *b*) les MOYENS, nombreux troncs satellites des vaisseaux génitaux internes, proviennent de l'*épididyme*, du *testicule* lui-même, des *enveloppes profondes du testicule* chez l'homme ; de l'*ovaire*, de la *trompe*, du **corps** *de l'utérus* chez la femme ; *c*) les SUPÉRIEURS recueillent les l. des *reins* et des *capsules surrénales*, ainsi que ceux des *parois abdominales*, latérale et postérieure.

Les glandes génitales se développant dans la partie haute de l'abdomen, mais émigrant secondairement loin de leur origine, on explique aisément la terminaison haute des lymphatiques de tous les organes génitaux internes, tout comme le long trajet des vaisseaux spermatiques sanguins.

Étalés à la fois des deux côtés de l'aorte, derrière elle et derrière la veine

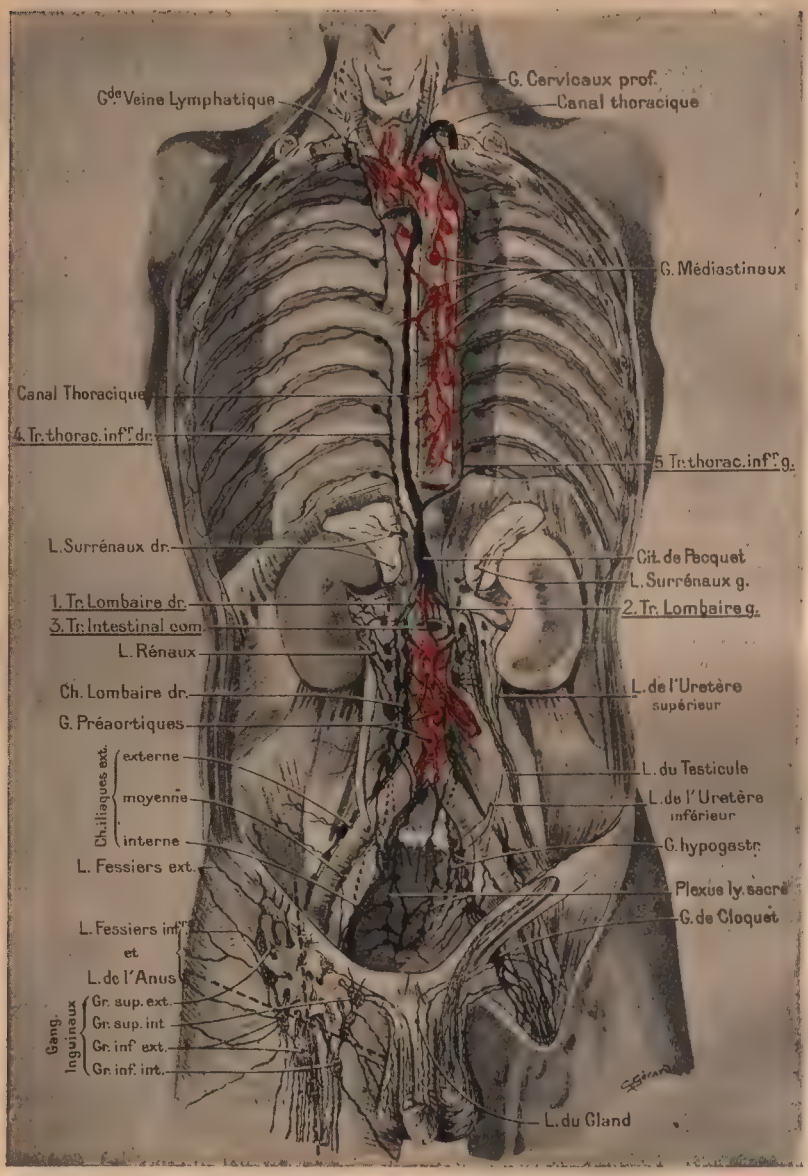

FIG. 596 — *Diagramme d'ensemble des voies lymphatiques du thorax et de l'abdomen.*

DU CÔTÉ DROIT de la figure : ly. profonds de la cuisse, ly. de l'uretère et du testicule ; les troncs iliaques et lombaire gauches ne sont pas figurés.

DU CÔTÉ GAUCHE : g. inguinaux superficiels et chaînes iliaques et lombaire droites ; ly. rénaux.

cave inférieure, les ganglions lombaires sont unis par de nombreuses anastomoses entre eux et, à leur partie supérieure, aux ganglions pré-aortiques.

Leurs **Efférents** des deux côtés aboutissent : à *2 troncs principaux* se jetant dans la citerne de Pecquet ; — à *2 troncs accessoires* gagnant directement le canal thoracique un peu au-dessus de son origine.

§ 2. — La Chaîne des Ganglions Pré-Aortiques.

Extrêmement nombreux, ils s'étagent au-devant de l'aorte abdominale, de sa bifurcation au bord supérieur du pancréas. Ils drainent toute la lymphe du gros intestin, de l'intestin grêle, de l'estomac, du foie, du pancréas, de la rate.

a) Les Inférieurs reçoivent : en bas, la plupart des l. du *rectum* ; — à gauche, ceux du *côlon ilio-oméga* et du *côlon descendant* ; — à droite, ceux du *cæcum* et du *côlon ascendant*. *b*) Les Moyens, compacts, ceux de l'*intestin grêle*, de la *moitié droite du gros intestin* et du *pancréas*. *c*) Les Supérieurs, ceux du *duodénum*, de l'*estomac*, du *foie*, du *pancréas*, de la *rate*. — Ces groupes, unis entre eux par de multiples anastomoses, confluent tous trois vers la citerne de Pecquet.

Les Lymphatiques de l'Intestin.

Extrêmement nombreux, ils prennent naissance à la fois dans la muqueuse de l'intestin (couche lymphatique profonde) et dans la tunique musculaire (couche superficielle).

1. — **Lymphatiques de l'Intestin grêle.**

Les **Chylifères** ou **Vaisseaux lactés** (cette dernière dénomination rappelant la découverte d'Aselli, 1622) naissent des chylifères centraux des villosités. Larges, plexiformes, ils quittent le bord adhérent de l'intestin grêle à côté des artères et des veines, passent avec elles entre les deux feuillets du mésentère, en formant une série d'arcades.

Ile se relaient successivement dans les **ganglions mésentériques**, particulièrement nombreux (**au moins 200**). — *a*) Ils aboutissent d'abord à une *série primaire*, formée de petites glandes peu nombreuses, échelonnées à 4 centimètres du bord de l'intestin, parallèlement aux vaisseaux ; *b*) leurs efférents, larges, passent, par de multiples ramifications, dans une *série secondaire* de glandes côtoyant la première arcade artérielle ; *c*) enfin les efférents de cette seconde série, plus larges encore, se relaient dans l'abondante *série tertiaire*, dont les éléments se massent au-dessous du pancréas en un ilôt (dit pancréas d'Aselli) qui suit le bord gauche de la veine grande mésaraïque.

Les voies unissant tous ces ganglions sont larges et pourvues de valvules abondantes.

2. — **Lymphatiques du gros Intestin.**

Ceux de la couche muqueuse naissent d'un réseau à mailles très serrées. Les troncs du cæcum et du côlon ascendant sont assez rares ; ils rejoignent la chaîne des chylifères, à sa droite, après avoir traversé une quinzaine de *glandes mésocôliques*.

Les troncs du côlon transverse, bien développés surtout vers les angles, communiquent largement avec ceux du grand épiploon. Les troncs et ganglions du côlon descendant sont peu abondants. Les troncs du côlon ilio-oméga se relaient contre les branches inférieures de la petite mésaraïque dont ils suivent ensuite le trajet ascendant. Les uns et les autres confluent vers la série tertiaire des ganglions mésentériques et passent avec eux derrière la grande mésaraïque.

Tous les lymphatiques intestinaux se jettent dans la citerne de Pecquet, soit par plusieurs troncs volumineux, soit par un tronc unique — (**tronc lymphatique intestinal commun**) — qui monte en arrière et à droite de l'artère mésentérique supérieure ; au-devant de la 2e lombaire, il aboutit au réservoir du chyle avec les deux troncs lombaires.

§ 3. — Les Ganglions Splanchniques Abdominaux.

Dans toutes les portions du tube digestif et de ses annexes, vers le hile des organes, on rencontre une série de ganglions généralement satellites des pédicules vasculaires sanguins :

— *a*) G. GASTRIQUES, le long des courbures de l'estomac ; — *b*) G. DUODÉNO-PANCRÉATIQUES, en avant et en arrière du duodénum et le long du bord supérieur du pancréas ; — *c*) G. SPLÉNIQUES, au hile de la rate ; — *d*) G. HÉPATIQUES, au hile du foie ; — *e*) G. RÉNAUX et SURRÉNAUX, en grappe au-dessus des artères rénales ; — *f*) G. MÉSENTÉRIQUES (p. 705) ; *g*) G. MÉSOCÔLIQUES, drainant les lymphatiques des diverses portions du gros intestin, depuis le cæcum jusqu'au côlon oméga. — Tous ces lymphatiques sont décrits après les organes auxquels ils appartiennent.

ARTICLE II.

TRONCS ET GANGLIONS SUS-DIAPHRAGMATIQUES

Les divers systèmes lymphatiques, disséminés au-dessus du diaphragme, confluent à droite vers la grande veine lymphatique, à gauche, vers la terminaison du canal thoracique (seuls, les vaisseaux des 6, 7, 8 derniers espaces intercostaux droits et gauches descendent vers la citerne de Pecquet ; fig. 592). On peut les répartir en trois groupements : *a*) troncs et ganglions du thorax ; *b*) troncs et ganglions de la tête et du cou, tous dépendant de la *chaîne cervicale profonde* ; *c*) troncs et ganglions du membre supérieur (et de la paroi thoracique externe) ; ils se relaient dans les *ganglions sus-claviculaires*.

A. — TRONCS ET GANGLIONS DU THORAX

Les troncs sont pariétaux ou centraux : — 1. Les *l. des parois* se répartissent en trois séries : *a*) l. diaphragmatiques ; *b*) l. mammaires internes ; *c*) l. intercostaux postérieurs ; — 2. Les *l. des organes* présentent trois groupements principaux : *a*) l. péritrachéo-bronchiques ; *b*) l. médiastinaux antérieurs ; *c*) l. périœsophagiens ou médiastinaux postérieurs.

§ 1. — Les Troncs et Ganglions Thoraciques pariétaux.

a) Les LYMPHATIQUES DIAPHRAGMATIQUES. — Ils se rassemblent tous sur la face convexe du diaphragme. Ils y forment trois chaînes, dont les affluents proviennent : principalement, des réseaux sous-pleuraux, parapéricardiques et musculaires de la face thoracique du diaphragme ; accessoirement, du réseau sous-péritonéal, peu fourni, de la face abdominale du muscle.

α) Les *chaînes latérales* courent d'arrière en avant sur les faisceaux musculaires, de chaque côté de l'insertion du péricarde ; elles s'interrompent en avant dans 4-6 *ganglions collecteurs antérieurs*, dont les efférents vont aux ganglions mammaires internes inférieurs ; — β) la *chaîne moyenne* ou *antérieure* reçoit, sous la base du péricarde, ses afférents de la face supérieure du foie ; elle reste indépendante, aboutit à 2-3 *ganglions rétro-xiphoïdiens*, dont les efférents vont aux chaînes mammaires internes ; — γ) les *réseaux diaphragmatiques postérieurs*, sont figurés par d'innombrables mailles, reliées en avant aux chaînes latérales, enlaçant en arrière l'aorte et l'œsophage, et rejoignant les *ganglions péri-œsophagiens* et ceux qui entourent la terminaison de la veine cave inférieure.

b) Les LYMPHATIQUES MAMMAIRES INTERNES. — Ils se groupent en deux chaînes, satellites des vaisseaux sanguins homonymes, formées à leurs origines par les efférents des ganglions diaphragmatiques antérieurs et rétro-xiphoïdiens, grossies des affluents venant de la partie antérieure des espaces intercostaux. — Leurs

ganglions — 8 à 16 — s'échelonnent le long des bords du sternum. En haut, chaque chaîne rejoint le tronc broncho-médiastinal.

c) Les chaînes intercostales postérieures. — Satellites des vaisseaux intercostaux, elles rejoignent, à l'extrémité postérieure des espaces intercostaux, les *ganglions prévertébraux* ou *intercostaux postérieurs*. Les efférents des 4, 5 ou 6 premiers espaces sont ascendants vers le canal thoracique. — Ceux des 6, 7 ou 8 espaces inférieurs, rejoignent les troncs thoraciques inférieurs, qui descendent vers la citerne de Pecquet.

§ 2. — Les Troncs et Ganglions Thoraciques viscéraux.

a) Groupe des ganglions péritrachéo-bronchiques. Ce confluent ganglionnaire central du thorax, des plus importants, est formé de 4 amas (Baréty) : 1° *prétrachéo-bronchique droit* : 4-5 ganglions dans l'angle formé par la trachée et la bronche droite ; — 2° *prétrachéo-bronchique gauche* : 3-4 ganglions à gauche de la trachée ; — 3° *intertrachéo-bronchique* : 10-12 ganglions sous la bifurcation de la trachée ; — 4° *interbronchique* figuré par les ganglions qui suivent les bronches jusqu'aux ramifications de 4e ordre ; la plupart sont dans le parenchyme pulmonaire. Leurs afférents viennent du *poumon*, de la *plèvre*, des *bronches* et de la *trachée*, du *cœur*, du *péricarde*.

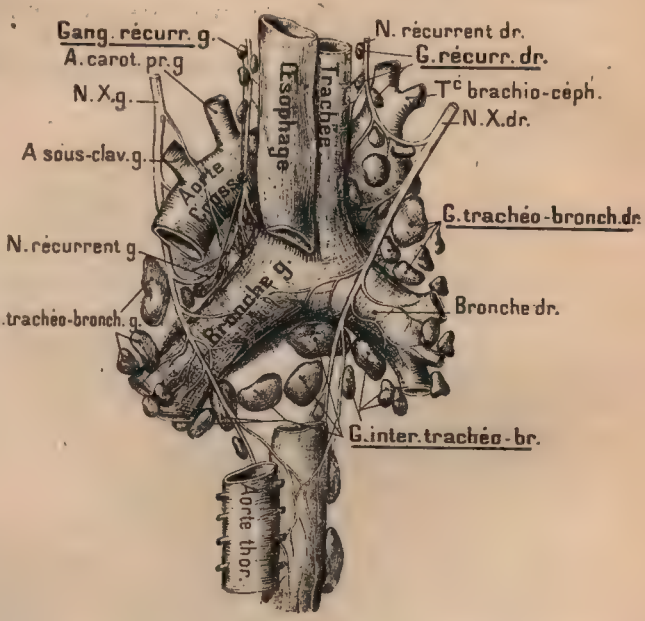

Fig. 597 (Gueneau de Mussy). — *Les Ganglions Trachéo-bronchiques vus par derrière.*

N. X. dr.-N. X. g. Nerfs Pneumogastriques, droit et gauche.

Les ganglions trachéo-brachiques sont mis en relation : 1° avec les lymphatiques du cou par les *chaînes récurrentielles* qui remontent avec les nerfs récurrents jusqu'au larynx (relais dans les ganglions parathyroïdiens) ; 2° avec les ganglions sus-claviculaires. Ces dernières connexions sont importantes à connaître au point de vue clinique ; *l'hypertrophie des ganglions du médiastin est toujours accompagnée d'hypertrophie des ganglions sus-claviculaires* ; pour Baréty, cette coïncidence est due aux connexions d'un confluent rétro-sterno-claviculaire qui ferait constamment communiquer les chaînes cervicale profonde (p. 708), mammaire interne et trachéo-bronchique. — Poupardin, 1909, mentionne en outre : un gros ganglion sous chacune des veines pulmonaires inférieures et des ganglions en général minuscules dans le ligament triangulaire du poumon. Ces glandes aberrantes communiquent avec les ganglions intertrachéo-bronchiques, par l'intermédiaire des œsophago-aortiques.

b) Ganglions médiastinaux antérieurs. Étagés au-devant de l'aorte, puis en avant et en arrière de la veine cave supérieure, ils reçoivent les efférents péribronchiques, troncs ascendants provenant du *cœur*, du *péricarde*, du *thymus* et de l'*appareil respiratoire*. Ils aboutissent, par le **tronc broncho-médiastinal** : à gauche, dans le canal thoracique, près de sa terminaison ; à droite, au confluent des veines sous-clavière et jugulaire interne, plus rarement à la grande veine lymphatique.

c) Ganglions médiastinaux postérieurs ou péri-œsophagiens. Ils sont échelonnés au-devant et sur les côtés de l'œsophage, dont ils reçoivent les lymphatiques ascendants.

B. — TRONCS ET GANGLIONS DE LA TÊTE ET DU COU

De chaque côté du cou, de la base du crâne à l'orifice supérieur du thorax,

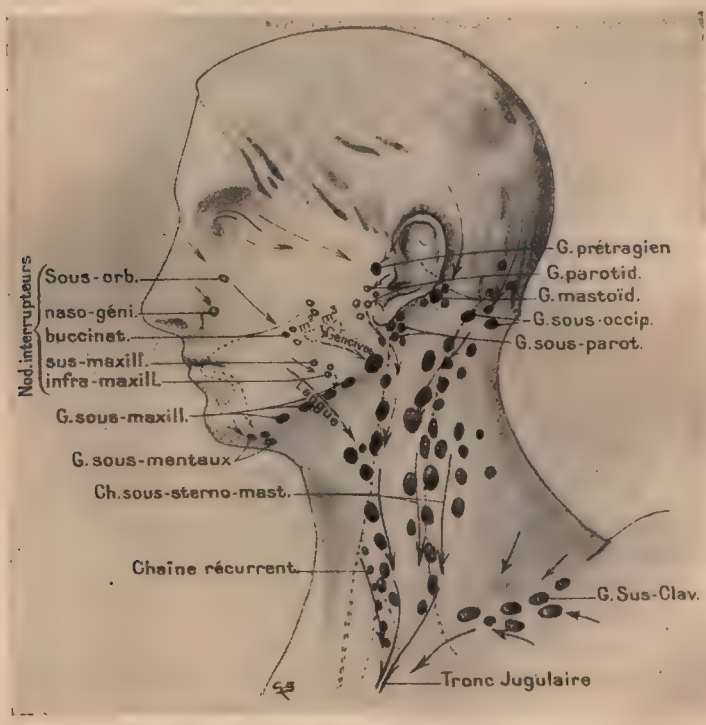

Fig. 598. — *Les Ganglions de la Tête et du Cou.*
m^2 m^3, les 2e et 3e grosses molaires (en pointillé).

descendent parallèlement 3 à 6 gros troncs l., enchevêtrés par de multiples anastomoses, présentant sur toute leur longueur des amas successifs de ganglions. Cette *chaîne lymphatique principale — cervicale profonde* — s'étale sous le sterno-cléido-mastoïdien, résumant toute la circulation l. de la tête, du cou et de la nuque ; vers elle confluent, à des hauteurs et à des profondeurs différentes, tous les courants — *chaînes lymphatiques secondaires* — issus, tant des régions super-

ficielles et profondes que d'une partie des organes digestifs et respiratoires supérieurs.

Troncs principaux et secondaires sont exactement satellites des veines ; leurs ganglions se groupent contre les gros troncs veineux, mais sur des plans plus superficiels qu'eux.

§ 1. — Les Lymphatiques de la Tête.

Ils suivent deux courants (fig. 598) : 1° un superficiel, formé des chaînes tégumentaires de la face et du cuir chevelu ; 2° un profond, en rapport avec les parois et les organes des cavités de la face.

A. — Les Lymphatiques tégumentaires de la tête. — Ils se répandent en traînées sous-cutanées descendant le long des faces latérales vers une série de ganglions de relai placés : les antérieurs, à la rencontre de la face et du cou ; les postérieurs, à la rencontre du crâne et de la nuque.

a) Les LYMPHATIQUES DE LA FACE. — Les traînées satellites de la veine faciale, l. du *grand angle de l'œil*, du *nez extérieur*, de la *joue*, du *menton*, aboutissent aux GANGLIONS SOUS-MAXILLAIRES. On a signalé sur leurs trajets de petits noyaux ganglionnaires géniens — *nodules interrupteurs* — inconstants. — Les l. du *menton* et de la *lèvre inférieure*, de la *pointe de la langue* et du *plancher de la bouche*, ceux des *incisives* et de la *partie antérieure des gencives inférieures*, vont aux *ganglions sous-mentaux*.

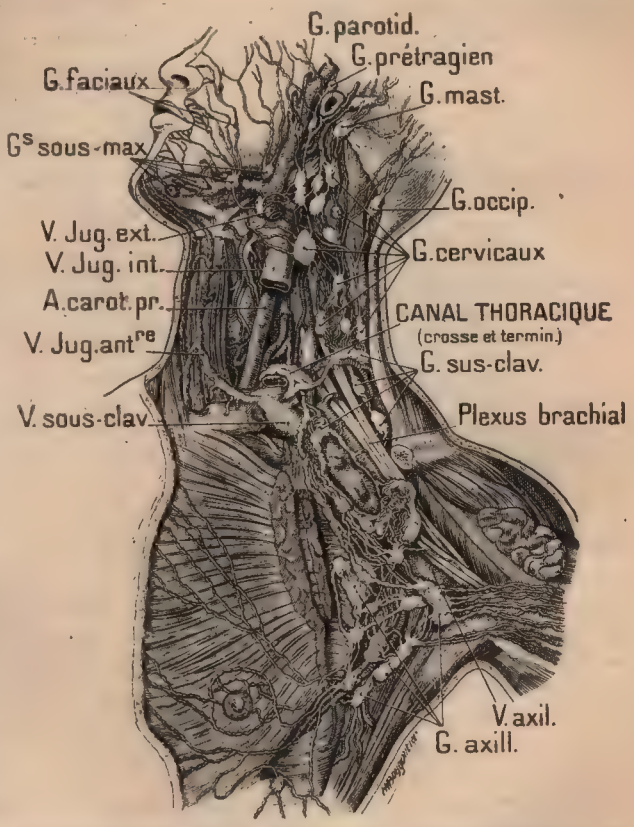

FIG. 599 (en partie d'après BONAMY, BROCA et BEAU). — *Les Lymphatiques de la Face, du Cou et de l'Aisselle.*
Noter la multiplicité des vaisseaux et des ganglions contigus, adhérents à la Veine Axillaire !

b) Les LYMPHATIQUES DU CUIR CHEVELU. — Ils se répartissent en trois traînées ; d'avant en arrière ; α) les *antérieurs* ; des *paupières*, de la *racine du nez*, du *front* et de la *tempe*, de la *face externe du pavillon de l'oreille*, de la *partie antérieure du*

conduit auditif externe, ils vont aux *ganglions parotidiens superficiels*, sans relation avec les parotidiens profonds. — Le plus développé d'entre eux est bridé au-devant du tragus (GANGLION PRÉAURICULAIRE OU PRÉTRAGIEN) (fig. 598) par l'aponévrose massétérine ; — β) les *latéraux* ; de la *tempe*, de la *face interne du pavillon de l'oreille*, de la *partie postérieure du conduit auditif externe*, ils vont à 3-4 *g. mastoïdiens* appliqués sur la mastoïde par un feuillet fibreux ; — γ) les *postérieurs* ; occipitaux, ils se relaient dans 2 ou 3 petits *g. sous-occipitaux* reposant sur le grand complexus.

Les **Efférents** des g. mastoïdiens et sous-occipitaux sont tributaires des g. sous-sterno-mastoïdiens les plus élevés.

B. — **Les Lymphatiques profonds de la tête.** — Les lymphatiques des fosses nasales, des parois de la bouche, de la langue et du pharynx seront mentionnés avec ces organes. Je ne fais ici que signaler les ganglions dont ils sont tributaires.

a) Les G. RÉTRO-PHARYNGIENS — GANGLIONS DE GILLETTE — sont deux petites glandes de relai, superposées verticalement au-devant de l'axis (cf. Rapports du pharynx). Ils reçoivent les l. postérieurs (principaux) des *fosses nasales*, ceux de la *trompe d'Eustache* et de la *caisse du tympan*.

b) Les GANGLIONS PAROTIDIENS PROFONDS. Groupés dans la parotide ou autour d'elle, tous sous-aponévrotiques, on les divise en : α) *intra-parotidiens*, qui recueillent les l. du *lobule de l'oreille*, d'une partie du *conduit auditif* et de la *caisse du tympan* ; β) *sous-parotidiens*, nombreux — 10 à 25 — petits, rassemblés dans les espaces sous-parotidiens postérieur et antérieur, auxquels aboutissent les l. des *fosses nasales*, du *rhino-pharynx* et de la *trompe d'Eustache*.

Tous les efférents des g. rétro-pharyngiens et parotidiens profonds confluent vers les ganglions supérieurs et antérieurs de la chaîne sous-sterno-mastoïdienne.

c) Les GANGLIONS SOUS-MAXILLAIRES. Maintenus sous le bord inférieur de la mandibule par l'aponévrose cervicale superficielle, ils reçoivent, outre les vaisseaux *superficiels de la face*, les l. d'une *partie de la langue* : pointe et tiers antérieur de ses bords latéraux, les l. des canines et des molaires des deux mâchoires ainsi que ceux des gencives correspondantes. — Celui d'entre eux couché sous l'angle de la mandibule reçoit le gros tronc collecteur des deux *gencives*.

Les **Efférents** vont à la chaîne cervicale profonde (tiers moyen du cou).

§ 2. — Les Lymphatiques du Cou.

La **Chaîne cervicale profonde** ou **sous-sterno-mastoïdienne** s'étend sans interruption du creux parotidien à la base du cou, à la face profonde du m. sterno-cléido-mastoïdien, en avant et en dehors du paquet vasculo-nerveux du cou. Ses ganglions, au nombre de 20 à 30, sont surtout nombreux dans la moitié supérieure de la région carotidienne.

C'est vers eux que convergent : *a*) en dehors, les efférents des g. sous-occipitaux et mastoïdiens ; quelques l. cutanés et musculaires de la nuque ; *b*) en haut, les efférents des g. parotidiens et sous-maxillaires ; *c*) en dedans, *tous les l. des 2/3 postérieurs de la langue*, de la *voûte* et du *voile du palais*, des *fosses nasales*, du *pharynx*, de la *portion cervicale de l'œsophage*, du *larynx*, des *3/4 supérieurs de la trachée* ; les *l. superficiels* du *corps thyroïde*.

Leurs **Efférents** figurent plusieurs chaînes parallèles qui se rejoignent contre le bord interne du scalène antérieur, y formant le gros **tronc jugulaire** qui se

jette : à droite, dans la grande veine lymphatique ou directement dans la partie basse de la jugulaire interne ; à gauche dans le canal thoracique.

On rencontre encore au cou une série de troncs peu développés, tributaires de la chaîne profonde : 1. Les l. satellites des veines jugulaires antérieure et externe ; sous-jacents à l'aponévrose cervicale superficielle, ils sont relayés par quelques petits ganglions ; 2. Les 2 ou 3 petits *g. pré-hyoïdiens* qui reçoivent les efférents de l'amygdale ; 3. Des *g. pré-laryngés* (inconstants), qui reçoivent les vaisseaux du *larynx* ; ils sont également en connexion avec les chaînes récurrentielles (p. 707) ; 4. Des *g. pré-trachéens*, recueillant les *l. profonds du corps thyroïde.*

C. — TRONCS ET GANGLIONS DU MEMBRE SUPÉRIEUR

§ 1. — Les Lymphatiques du Membre Supérieur.

Ils naissent tout le long du membre (fig. 600) : *a*) de réseaux sous-cutanés, particulièrement abondants autour des doigts et de la paume de la main, convergeant vers les *lymphatiques superficiels* ; *b*) de réseaux sous-aponévrotiques figurant les origines des *lymphatiques profonds*. Les uns et les autres, satellites des veines, aboutissent successivement, après s'être relayés dans les *ganglions axillaires* (qui recueillent également les l. thoraciques externes), aux *ganglions sus-claviculaires*, dont les efférents se déversent, directement ou indirectement, dans les veines de la base du cou.

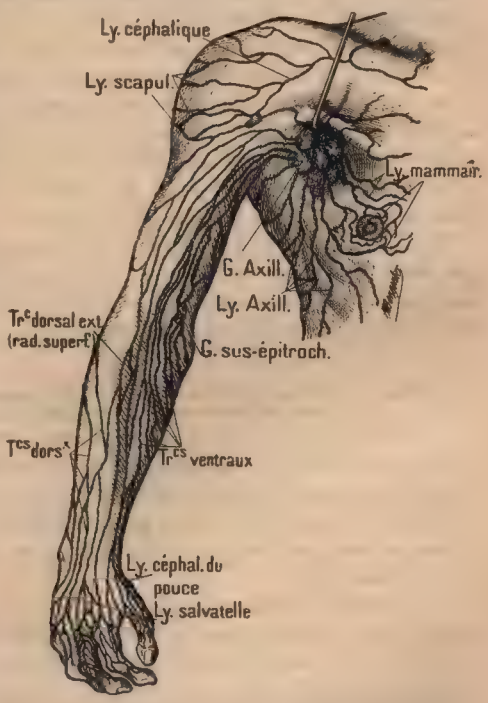

Fig. 600. — *Les Lymphatiques superficiels du Membre Supérieur.*

La distribution des lymphatiques étant satellite de celle des veines, on ne s'étonnera pas de voir donner à leurs troncs les noms de salvatelle, céphalique du pouce, radial superficiel.

Les Ganglions Axillaires sont bien situés, comme il convient, contre la paroi interne du creux axillaire, la pulpe des doigts les y découvre aisément, pour peu qu'ils soient hypertrophiés.

A. — **Lymphatiques superficiels.** — Ils forment trois courants : 1. Courant externe ou radial : ses vaisseaux partis du pouce et de l'index, remontent le long des veines radiale superficielle et céphalique ; — 2. Courant moyen ; satellite de la veine médiane à l'avant-bras, il rejoint le précédent un peu au-dessus du coude ; — 3. Courant interne ou cubital ; c'est le plus développé ; ses troncs continuant ceux du médius, de l'annulaire et de l'auriculaire, remontent le long du bord cubital de l'avant-bras jusqu'au sillon bicipital interne. Ils s'y relaient dans le ganglion sus-épitrochléen, parfois dédoublé, situé sous la peau à 4 centimètres au-dessus de l'épitrochlée.

Les deux premiers courants remontent directement jusqu'aux g. axillaires. Le troisième est figuré, à partir du g. sus-épitrochléen par trois troncs efférents, satellites de la veine basilique, qui traversent l'aponévrose axillaire pour atteindre le groupe huméral, le plus inférieur des ganglions axillaires.

B. — **Lymphatiques profonds.** — Satellites des vaisseaux sanguins à la main et à l'avant-bras, ils se résument au bras en 2-3 troncs huméraux, présentant sur leur trajet 1 ou 2 petites glandes inconstantes, et aboutissant, contre la veine axillaire, au groupe huméral profond des ganglions axillaires.

§ 2. — Les Ganglions Axillaires.

Ils sont répandus entre les mailles du tissu aréolaire du creux axillaire, contre les vaisseaux scapulaires inférieurs et les nerfs perforants latéraux sous-aponévrotiques. Au nombre de 20 à 30, ils se répartissent en quatre groupes : 1. Un GROUPE BRACHIAL EXTERNE ET INFÉRIEUR, satellite de la veine axillaire, couché contre elle et adhérant à sa gaine (ce rapport de contiguité, est de première importance ; il est le principal danger dans l'opération du curage ganglionnaire de l'aisselle) ; il collecte les l. du membre supérieur. — 2. Un GROUPE THORACIQUE INTERNE, qu'on doit rechercher contre le gril costal ; il recueille les l. de la *glande mammaire* et de la *paroi thoracique latérale*. — 3. Un GROUPE SCAPULAIRE POSTÉRIEUR, auquel aboutissent les vaisseaux de l'*épaule* et de la *nuque*. — 4. Un GROUPE SUS-CLAVICULAIRE, qui reçoit un ou deux troncs, satellites de la veine céphalique dans l'espace delto-pectoral.

Les **Efférents** des g. axillaires se résument en quatre gros troncs, satellites antérieurs de la veine axillaire : trois d'entre eux se relaient dans les g. sus-claviculaires ; le plus interne, brachial, peut aboutir directement au canal thoracique ou à la grande veine lymphatique.

§ 3. — Les Ganglions Sus-Claviculaires.

Intermédiaires aux lymphatiques brachiaux et cervicaux (fig. 599), massés à la base de la région sus-claviculaire, perceptibles derrière la clavicule quand ils sont hypertrophiés, ils recueillent à la fois : la majeure partie des *efférents des g. axillaires* ; les l. de la *nuque* et d'une *partie du dos*, quelques efférents de la région pectorale antérieure (dans certains cas, les l. brachiaux satellites de la veine céphalique).

De leurs **Efférents** : les plus nombreux s'unissent à ceux de la chaîne cervicale profonde pour former le **tronc jugulaire** (p. 710); quelques-uns se jettent directement — par le tronc **sous-clavier** — dans les troncs lymphatiques collecteurs ou dans les veines de la base du cou, surtout à droite.

SEPTIÈME PARTIE

LES ORGANES DES SENS (1)

CHAPITRE PREMIER

LES FOSSES NASALES ET LE SENS DE L'ODORAT

Article I.

LES FOSSES NASALES OSSEUSES

Les fosses nasales comprennent : 1° deux cavités symétriques séparées par une cloison sagittale ; ménagées sous l'étage antérieur du crâne, entre les orbites, au-dessus de la voûte palatine. Elles sont aplaties dans le sens transversal, étroites en haut, plus larges en bas ; — 2° quatre paires de cavités aériennes *annexes*, ou sinus : maxillaires, frontaux, ethmoïdaux, sphénoïdaux.

Comparables à deux prismes triangulaires creux à base inférieure, à arête supérieure, on décrit à chacune d'elles : *a*) trois parois : interne, externe, inférieure ; *b*) deux orifices : antérieur, postérieur.

Elles sont formées par la juxtaposition d'os ou de portions d'os appartenant à la fois : au crâne (principalement ethmoïde, accessoirement frontal et corps du sphénoïde) ; et à la face (maxillaires supérieurs, pièces principales de la charpente ; — os propres du nez, unguis, palatins, cornets inférieurs ; — vomer).

§ 1. — Les Parois des Fosses Nasales.

A. — **La Paroi Interne** (fig. 601). — Elle répond à la face latérale de la cloison.

La **Cloison** des fosses nasales, ostéo-cartilagineuse, est constituée par trois pièces unies deux par deux : deux lames osseuses : *lame perpendiculaire de l'ethmoïde* en haut ; *vomer* en bas ; — une lame cartilagineuse, *cartilage de la cloison*, en avant.

Le cartilage de la cloison — cartilage quadrangulaire — s'intercale dans l'angle à sommet postérieur formé par les deux lames osseuses. Son bord supéro-antérieur s'insère en haut (1/3 supérieur) sur la crête nasale interne ; dans son 1/3 moyen, il s'épanouit en *deux expansions aliformes* ; dans son 1/3 inférieur, il redevient tranchant ; ses 2/3 inférieurs, répondent au dos du nez.

(1) Sauf le sens du goût, étudié avec la muqueuse de la langue.

— Son bord antéro-inférieur qui arrive jusqu'à la sous-cloison (p. 720) est parfois complété par le *cartilage de Hüschke.*

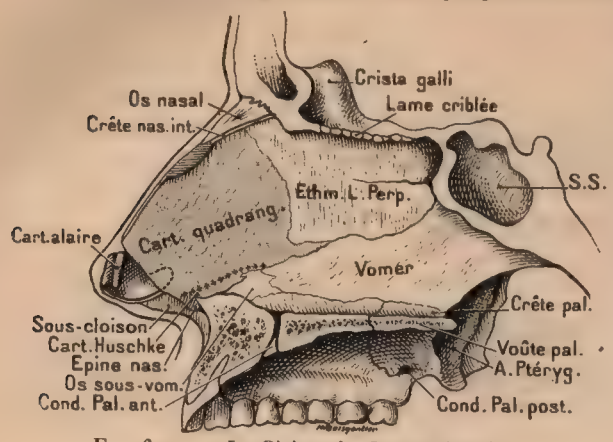

Fig. 601. — *La Cloison des Fosses Nasales.*

Face gauche ; la muqueuse a été enlevée.

La cloison chez l'adulte a une forme pentagonale : son bord antérieur — *inter-narinal* — est exclusivement cartilagineux ; — son bord postéro-inférieur — bord postérieur du vomer — est libre dans le pharynx nasal : on pourrait l'appeler *cloison des choanes* (p. 717).

Bien verticale jusqu'à son ossification complète — 6e année — la cloison de l'européen adulte est TOUJOURS *plus ou moins déviée*

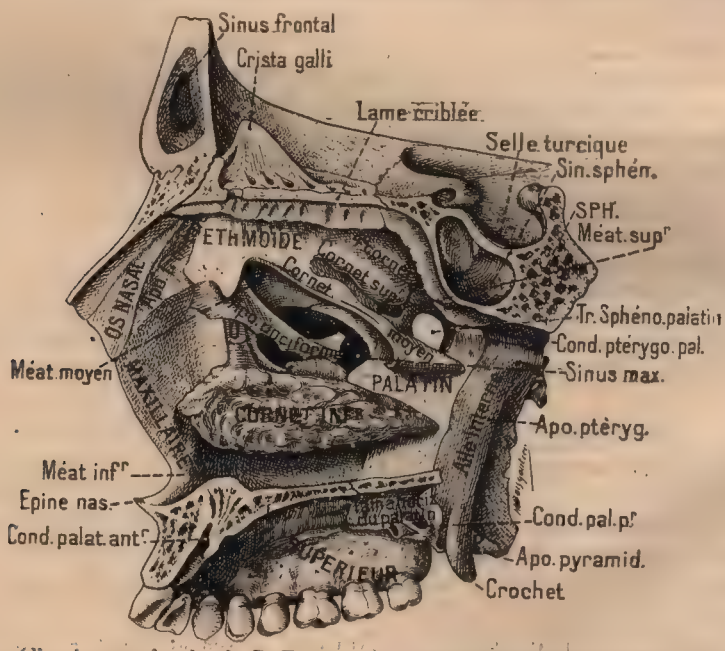

Fig. 602 (d'après une planche du Pr Farabeuf). — *La Paroi Externe (osseuse) de la Fosse Nasale droite.*

Le cornet moyen a été réséqué pour laisser voir l'apophyse unciforme et l'hiatus maxillaire. — *U.* Unguis ; — *SPH.* Corps du sphénoïde.

d'un côté ou de l'autre, suivant le bord supérieur du vomer, depuis le pré-maxillaire jusqu'au bec du sphénoïde, c'est-à-dire précisément dans sa portion la plus épaisse et la plus

résistante. — Elle présente en outre, avec une fréquence variable, des crêtes ou éperons, saillies anguleuses à direction antéro-postérieure.

B. — La Paroi Externe. — Les os qui la forment (fig. 602) sont principalement : la face interne du labyrinthe ethmoïdal, la face nasale du sus-maxillaire ; accessoirement le palatin, le cornet inférieur, l'unguis, l'aile interne (face interne) de la ptérygoïde du sphénoïde.

Elle présente des saillies, les CORNETS, limitant des dépressions, les MÉATS, qui sont percés par les ouvertures de communication avec les sinus. — La ligne d'implantation du cornet inférieur, la divise en deux portions : une *supérieure* ou *supraturbinale* (cornets et méats supérieur et moyen), une *inférieure* ou *infraturbinale* (méat inférieur et conque).

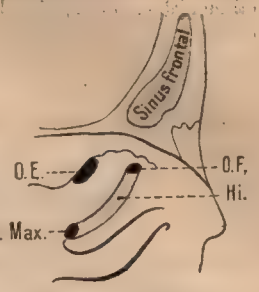

FIG. 603 (HAJEK). — *Les Orifices des Sinus* (schéma).

O. F. Orifice du sinus frontal ; — *Hi.* Hiatus semi-lunaire ; — *O. E.* Orifice d'une cellule ethmoïdale ; — *Ost. Max.* Ostium maxillaire.

De haut en bas : 1. Le CORNET SUPÉRIEUR — *C. ethmoïdal supérieur* — ; long de 20 mm., large de 5 à 13 mm., légèrement enroulé par son bord libre, il est souvent dédoublé en le *4e cornet.*

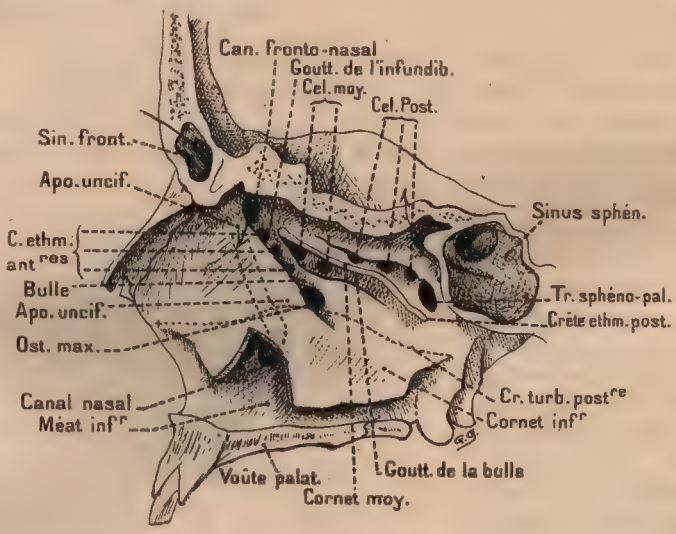

FIG. 604 (RANGLARET). — *La Paroi Externe de la Fosse Nasale droite ; les orifices des trois groupes de Cellules Ethmoïdales.*

Les cornets supérieur et moyen sont enlevés ; l'inférieur est échancré pour laisser voir l'abouchement du canal lacrymo-nasal dans le méat inférieur.

2. Le MÉAT SUPÉRIEUR ; limité en arrière par le corps du sphénoïde, il présente en avant les orifices — 1 à 3 — d'abouchement des cellules ethmoïdales postérieures.

3. Le CORNET MOYEN — *C. ethmoïdal inférieur* — qui cache la plupart des orifices débouchant dans les fosses nasales. Il n'est séparé de la cloison que par la fente olfactive.

Incliné en arrière et en bas, sa base d'implantation divise la paroi interne du labyrinthe ethmoïdal en deux triangles rectangles adossés par leur hypoténuse (Stanculéanu); au-dessous de lui, se trouvent les *cellules ethmoïdales antérieures — labyrinthe ethmoïdal antérieur* — ; au-dessus, les *cellules ethmoïdales postérieures.*

4. Le Méat moyen, dissimulé à peu près complètement par le cornet moyen. Une fois le cornet réséqué, on voit la partie moyenne du méat divisée en deux gouttières par la bulle ethmoïdale (p. 44), plus ou moins saillante :

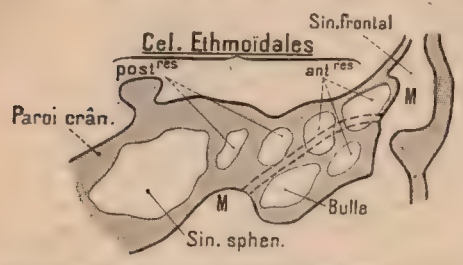

Fig. 605 (Luc). — *Le Labyrinthe Ethmoïdal. Coupe antéro-postérieure* (schéma).

Les cellules ethmoïdales antérieures débouchent *au-dessous* du cornet moyen *MM.* ; les postérieures *au-dessus* de lui.

a) La gouttière inférieure — *gouttière de l'infundibulum* — ménagée entre la bulle et l'apophyse unciforme; inclinée en bas et en arrière, elle présente une série d'orifices; d'arrière en avant: α) à la partie moyenne, l'hiatus maxillaire, orifice d'accès dans le sinus maxillaire bordé par quatre portions d'os : sus-maxillaire, apophyse unciforme, palatin et agrafe de la conque, relativement large sur le squelette (fig. 55) ; β) l'*orifice de la grande cellule ethmoïdale* ; γ) l'*orifice inférieur du canal fronto-nasal.* — C'est par l'infundibulum que se fait la propagation des sinusites frontales au sinus maxillaire;

b) La gouttière supérieure — *sinus de la bulle* — cachée sous l'insertion du cornet moyen; — les cellules ethmoïdales antérieures y débouchent, par un ou deux orifices.

5. Le Cornet inférieur (p. 68). — Son bord libre est distant du plancher d'environ 1 centimètre ; sa face interne éloignée de la cloison par une distance variable.

6. Le Meat inférieur. — Sa paroi est exclusivement osseuse : paroi interne du sinus maxillaire, généralement concave; lame verticale du palatin ; une portion de la ptérygoïde (aile interne); processus maxillaire du cornet inférieur. Il est excavé en haut; sa largeur varie avec la voussure du sinus maxillaire. Dans le méat inférieur débouche l'orifice inférieur du canal nasal.

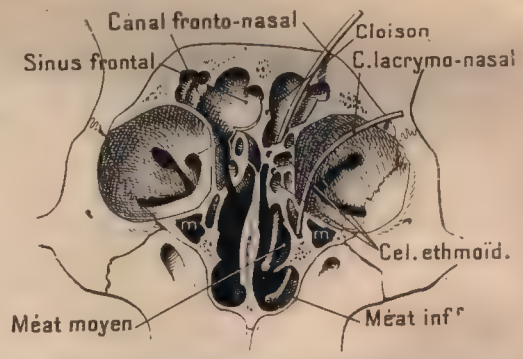

Fig. 606. — *Coupe coronale des fosses Nasales osseuses passant par le canal lacrymo-nasal.*

m, m, la portion la plus antérieure et la plus interne des sinus maxillaires.

C. — **La Paroi Inférieure** (fig. 613). — Le plancher est constitué par les apophyses palatines des sus-maxillaires et les lames horizontales des palatins, qui forment à droite et à gauche de la ligne médiane deux gouttières osseuses : peu

profondes, longues d'environ 5 centimètres, larges de 12-15 mm., un peu inclinées en bas et en arrière, légèrement concaves en longueur et en largeur, elles présentent en avant les *trous palatins antérieurs* qui se rejoignent sous la crête palatine pour former le *canal incisif*.

D. — **La Paroi Supérieure.** — La VOUTE de chacune des fosses nasales est formée d'avant en arrière, de trois parties : 1. *Nasale* (face interne des os nasaux, réunis en la crête nasale interne, oblique de bas en haut); — 2. *Ethmoïdale* (lame criblée) étroite — 3 mm. — et très mince ; — 3. *Sphénoïdale* : paroi antérieure du sinus sphénoïdal ; rétrécie par la saillie des cornets supérieur et moyen, s'élargissant en arrière, au niveau de l'ouverture du sinus sphénoïdal, elle présente à droite et à gauche les trous sphéno-palatins.

§ 2. — Les Orifices des Fosses Nasales.

A. — **Les Orifices postérieurs ou choanes** (fig. 401, 610). — Ils font communiquer les fosses nasales avec le pharynx nasal. Séparés par le bord postérieur du vomer, limités en bas par le bord postérieur de la voûte palatine, en dehors par l'aile interne des ptérygoïdes, en haut par la face inférieure du basi-sphénoïde, ces deux trous quadrilatères à angles arrondis, à grand axe vertical, ont comme dimensions moyennes : 25 mm. en hauteur, 12 ou 15 mm. en largeur. Les choanes sont généralement symétriques, la cloison n'étant que très exceptionnellement déviée en arrière.

B. — **L'ouverture antérieure** (fig. 65, 68). — Sur le squelette, l'ORIFICE PIRIFORME, circonscrit en haut par les os nasaux, latéralement par les sus-maxillaires, présentant en bas l'épine nasale antéro-inférieure, forme avec la lame perpendiculaire de l'ethmoïde et l'épine nasale du frontal le squelette du nez extérieur.

§ 3. — Les Cavités Aériennes annexées aux Fosses Nasales.

I. Cellules Ethmoïdales.

Elles sont creusées dans le labyrinthe lui-même, ou constituées par la juxtaposition des demi-cellules des masses latérales avec le bord supérieur de l'os nasal, la portion nasale du frontal, la face antérieure du corps du sphénoïde, l'apophyse orbitaire du palatin, la paroi orbitaire du sinus maxillaire. — Elles sont en nombre variable : de 5 à 14. Les dimensions de chacune d'elles sont en rapport inverse de leur nombre. Leur forme échappe à toute description. Ranglaret estime leur capacité totale à 8-10 centimètres cubes.

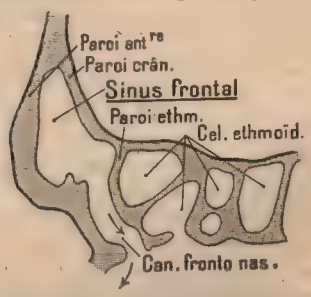

FIG. 607. — *Coupe antéro-postérieure du Sinus Frontal et de son canal fronto-nasal.*

Chaque cellule communique avec la fosse nasale, soit directement par un trou minuscule, soit par un canalicule court et étroit.

Les CELLULES ANTÉRIEURES, plus nombreuses et moins spacieuses, contiguës au sinus frontal, débouchent toutes au-dessous du cornet moyen, isolément ou branchées sur le canal fronto-nasal.

Les CELLULES POSTÉRIEURES, voisines du sinus sphénoïdal, communiquent avec le méat supérieur par 1 à 4 orifices isolés.

Rapports des Cellules Ethmoïdales. — Dans leur ensemble, elles répondent : en haut — *face cérébrale* — à la face inférieure du lobe frontal ; — en dehors — *face orbitaire* ou *ophtalmologique* — à l'orbite (nerf nasal, m. droit interne et grand oblique de l'œil, sac lacrymal en avant) ; — en dedans — *face nasale* — à la portion supra-turbinale de la paroi externe ; — en avant, au sinus frontal ; — en arrière, au sinus sphénoïdal.

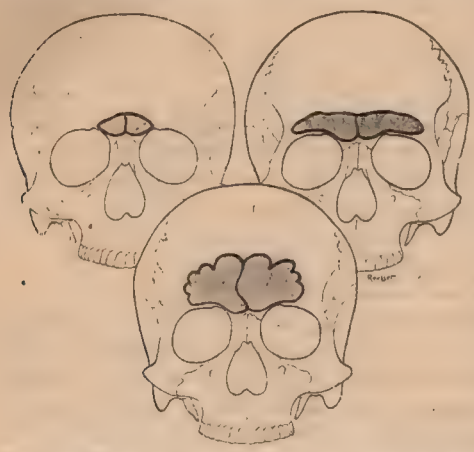

Fig. 608 (Laurens). — *Petits, moyens, grands Sinus Frontaux* (schéma).

II. Sinus Frontaux.

Creusés dans le frontal, au nombre de deux, un droit, un gauche, séparés par une cloison déviée, ils surplombent l'angle supéro-interne de l'orbite. Ils ont la forme de deux pyramides triangulaires à sommets tronqués, et adossées par leur base au-dessus de la bosse nasale.

Ils communiquent avec le méat moyen par le **canal naso-frontal**, long de 2 centimètres, d'un diamètre de 3-4 mm. qui, aplati transversalement, se dirige en bas et en arrière vers l'extrémité antérieure de la gouttière de l'infundibulum.

Ils apparaissent à la fin de la 1re année aux dépens d'une invagination — ethmoïdo-frontale — des cellules ethmoïdales antérieures ; ils atteignent leur développement définitif entre 15 et 20 ans.

Leur capacité, extrêmement variable, répond à différents types : *a*) *rudimentaires*, cavité très réduite située sous la fovea trochlearis ; — *b*) *petits*, tout contre l'angle antéro-interne de l'orbite ; dans cette variété, il n'y a pas de paroi antérieure ; — *c*) *moyens*, leur cavité n'excédant pas 4 centimètres cubes ; — *d*) *grands sinus*, excavant l'arcade orbitaire, pouvant être assez creux pour dédoubler tout le plafond de l'orbite, ou s'épanouir jusqu'aux apophyses orbitaires externes, dans les bosses frontales et jusqu'aux pariétaux (Ruysch). On peut rencontrer des sinus supplémentaires (Mouret).

Rapports des Sinus Frontaux. — Les parois, également intéressantes pratiquement, sont : *antérieure* ou *chirurgicale* ; — *postérieure* ou *crânienne* — mince (1 millimètre d'os compact) et trouée de nombreux vaisseaux sanguins et lymphatiques par lesquels peuvent se faire les propagations infectieuses vers les méninges ; — *inférieure* — *ethmoïdo-nasale* ; — *externe* ou *ophtalmologique*, remarquable par sa minceur et par son rapport, d'importance capitale lors des interventions, avec l'insertion de la poulie du grand oblique de l'œil.

Fig. 609 (Laurens). *Petits, moyens, grands Sinus Sphénoïdaux* — S, — *leurs rapports avec la basilaire*, ba, *Coupes sagittales*.

S.t. Selle turcique.

III. Sinus Sphénoïdaux.

Ils sont deux, limités en avant et en bas, par les osselets de Bertin, séparés par une cloison souvent déviée. — Leur forme est vaguement cuboïde. Cha-

cun d'eux communique avec la fosse nasale par un orifice ménagé dans la paroi antérieure.

Leurs dimensions sont très variables; les *petits sinus*, sont de simples culs-de-sac prolongeant l'orifice en arrière; — les *grands sinus*, plus fréquents, peuvent envoyer des prolongements dans l'apophyse basilaire, le bec et les grandes ailes du sphénoïde, la base de la ptérygoïde; le palatin et jusque vers les petites ailes (importance de ce rapport en ophtalmologie à cause de la contiguïté avec le canal optique).

Rapports des Sinus Sphénoïdaux. — La *paroi supérieure* répond au chiasma optique, à la selle turcique et au corps pituitaire, et sur les côtés aux canaux optiques. — La *paroi externe* est côtoyée par le sinus caverneux et ses différents nerfs.

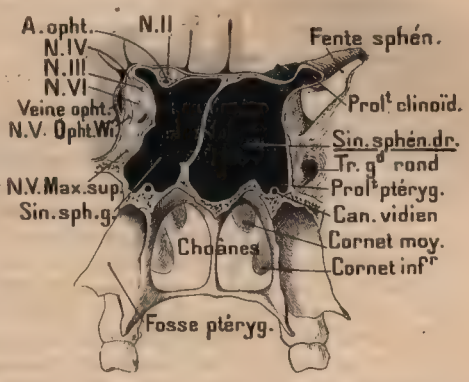

Fig. 610 (Testut et Jacob). — *Les Sinus Sphénoïdaux.*

Segment antérieur d'une coupe coronale passant au-dessous du bord postérieur de la cloison nasale.

IV. Sinus Maxillaires — ou Antres d'Highmore.

Je les ai étudiés avec le maxillaire supérieur (p. 62).

Leur capacité, variable — entre les extrêmes 5 et 20 centimètres cubes, — est de 10 centimètres cubes en moyenne. Leur cavité est généralement libre, mais peut présenter: des cloisonnements incomplets ou même complets (5 fois sur 100, Grüber); des prolongements vers l'apophyse frontale, ou vers le palatin.

Rapports du Sinus Maxillaire. — De ses parois: l'*antérieure* a 1 millimètre d'épaisseur; — la *postérieure* est longée par les canaux dentaires postérieurs; — *l'inférieure* — *plancher* — est soit mamelonnée par les alvéoles des dents supérieures, soit aplatie et ainsi divisée en compartiments ou fosses. Elle est généralement en contre-bas du plancher des fosses nasales, et en contiguïté avec les nerfs dentaires qui ne sont séparés d'elle que par une paroi très mince; — l'*interne* — *nasale* — est déprimée par la saillie du canal lacrymonasal (fig. 633); — la *supérieure* — *ophtalmologique* — a de $0^{mm},5$ à 1 millimètre d'épaisseur.

L'**Ostium maxillaire** (p. 63) est distant de la narine d'environ 45 mm. Le repli muqueux qui le borde est oblique en haut et en arrière et limite un véritable canal en boutonnière, long de 7-8 mm., débouchant vers le sinus par un orifice arrondi.

L'orifice accessoire de Giraldès — quand il existe (10 fois sur 100) — s'ouvre derrière l'ostium. Cette subdivision de l'hiatus est produite par un petit prolongement turbinal de l'apophyse unciforme.

Article II.

LE NEZ EXTÉRIEUR

§ 1. — Description.

Le nez extérieur est comparé à un auvent, à une saillie en pignon, à une pyramide triangulaire à base inférieure, à sommet supérieur.

1. Ses Faces antéro-latérales, triangulaires, s'appuient en haut sur les os propres; en bas, elles se soulèvent en les ailes. Les **Ailes du nez**, souples, mobiles, grâce à leur charpente cartilagineuse, sont séparées des régions voisines et de haut en bas, par les *sillons de l'aile* : *naso-palpébral, naso-génien, naso-labial.* Elles s'unissent en avant sur le dos du nez, terminé en bas par le **lobule**, saillie arrondie.

2. Sa Face postérieure est divisée par la cloison en deux gouttières, se continuant directement dans les fosses nasales.

3. Son Sommet — racine du nez — se déprime au-dessous de l'épine nasale du frontal.

4. Sa Base, plus ou moins horizontale, présente : au milieu, la *sous-cloison*; de chaque côté, les *narines*, limitées latéralement par le bord inférieur des ailes.

Les Narines; — Vestibule des Fosses Nasales. — Elles répondent à la partie antérieure des cavités nasales. Suffisamment spacieuses pour admettre l'extrémité de l'index, dilatables, elles sont légèrement excavées : en dehors vers l'aile et en avant vers le lobule, par une dépression obliquement dirigée en haut et en arrière : ventricule du lobule du nez. En arrière et en haut, elles débouchent dans la fosse nasale. En arrière et en bas, elles sont limitées par la base de la sous-cloison. En dedans, la narine est séparée de celle du côté opposé, par la partie antéro-inférieure de la cloison des fosses nasales et par la sous-cloison.

La Sous-Cloison. — Elle établit la séparation des narines; elle s'étend du lobule du nez à la lèvre supérieure, plus exactement à l'épine nasale antérieure. Elle est constituée par la peau qui engaine la portion interne des cartilages de l'aile, le bord inférieur des cartilages, quadrangulaires et de Hüschke. — Ses *dimensions* dépendent de la forme des os nasaux; longue chez les Européens, elle diminue dans la race jaune et plus encore dans la race nègre. — Les ouvertures des narines suivent ces variations : elliptiques à grand axe antéro-postérieur dans les races européennes, arrondies ou ovalaires dans les races jaunes, leur axe est dirigé transversalement chez les nègres. Tout leur pourtour est bordé d'un bourrelet de peau qui se continue insensiblement, dans la narine, avec la muqueuse pituitaire.

§ 2. — Structure du Nez extérieur.

a) **Squelette.** — Il est formé par une portion osseuse et par une portion cartilagineuse.

1. La portion osseuse est connue. Elle est figurée par six os : nasaux, apophyses frontales des sus-maxillaires, épine nasale du frontal, lame perpendiculaire de l'ethmoïde.

2. La portion cartilagineuse prolonge en bas le nez osseux; ses cinq pièces sont : α) les 2/3 inférieurs du bord antérieur du *cartilage quadrangulaire* avec ses expansions aliformes encastrées entre le bord inférieur des nasaux et le bord interne des cartilages suivants; β) les *cartilages triangulaires* ou *latéraux*, droit et gauche, qui comblent l'espace entre l'orifice piriforme et le bord latéral des expansions aliformes; γ) les *cartilages alaires*, droit et gauche, recourbés en un crochet dont les deux branches circonscrivent les ouvertures des narines. Tous ces cartilages sont revêtus d'un périchondre épais.

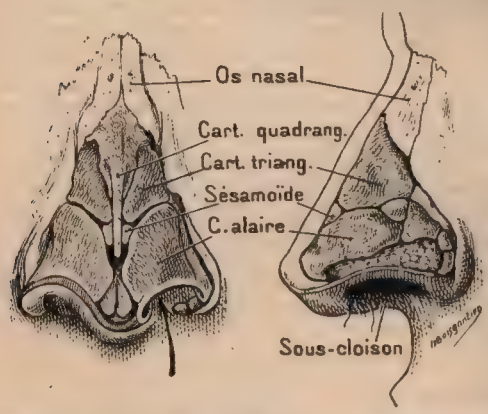

Fig. 611. — *Le Nez extérieur; squelette osseux et cartilagineux.*

b) **Double Couverture Musculaire.** — Elle a été vue avec les peauciers de la face (p. 455, 456).

c) **Revêtement cutané.** — Le nez extérieur et les narines sont revêtus par de la peau

Mince sur le dos du nez, plus épaisse au niveau du lobule et de la sous-cloison, elle est piquetée par les nombreux orifices de glandes sébacées volumineuses et de glandes sudoripares, et plantée de poils, parfois très apparents. — Le tissu sous-cutané, inégalement uni aux tissus sous-jacents, contient peu de graisse.

Transition entre la peau et la muqueuse nasale. — On observe successivement : au bord des narines, la peau avec des poils plus ou moins durs et des glandes sébacées ; — un feutrage conjonctif avec papilles, sans glandes ni poils ; — enfin la pituitaire qui commence à l'orifice postéro-supérieur des narines.

Vaisseaux et nerfs. — Les ARTÈRES du nez extérieur, branches de la faciale, se répandent sur les faces latérales et le dos (*artères pinnales*) ainsi que sur la sous-cloison (*artère de la cloison*). Les lymphatiques vont aux ganglions sous-maxillaires.

Les NERFS moteurs viennent du nerf facial ; — les nerfs sensitifs des sous-orbitaire et ethmoïdal antérieur.

ARTICLE III.

LA MUQUEUSE NASALE OU PITUITAIRE

La pituitaire (fig. 612, 613) tapisse les fosses nasales osseuses et leurs annexes.

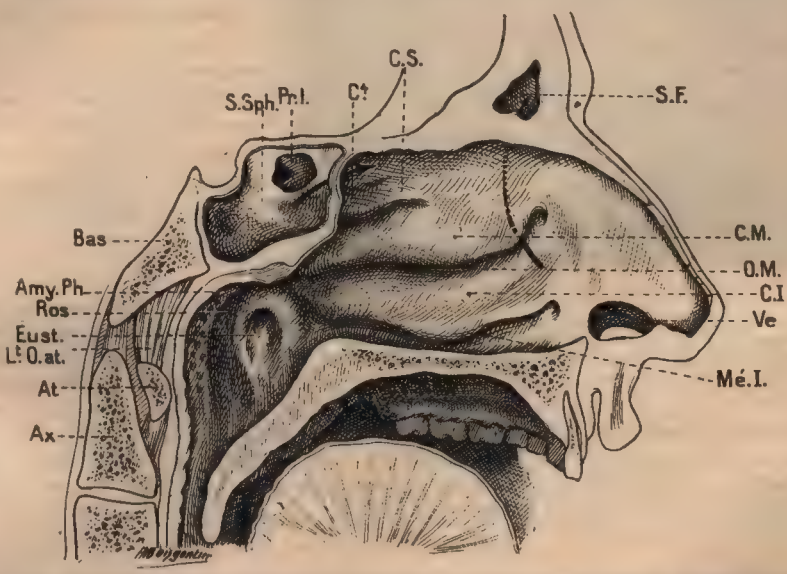

FIG. 612. — *La muqueuse de la Paroi Externe de la Fosse Nasale gauche (homme adulte).*
C. I, C. M, C. S, C4. Les 4e cornets ; — *O. M.* Ostium maxillaire ; — *Mé. I.* Méat inférieur ; — *S. F.* Sinus frontal (une flèche indique le trajet du canal fronto-nasal) ; — *S. Sph.* Sinus sphénoïdal avec *Pr. l.* son prolongement latéral dans la petite aile du sphénoïde ; — *Ve.* Vestibule de la narine gauche ; — *Amy. Ph.* Amygdale pharyngée ; — *Ros.* Fossette de Rosenmüller ; — *Eust.* Orifice de la trompe d'Eustache ; — *Lt. O. at.* Ligament occipito-atloïdien antérieur ; — *At.* Atlas, arc antérieur ; — *Ax.* Axis, odontoïde.

Elle s'étale sur toutes leurs parois, épouse fidèlement leurs saillies et en adoucit les contours, s'enfonce dans les dépressions et anfractuosités, se poursuit dans la cavité des sinus. — Elle se continue : en arrière avec la muqueuse du pharynx et de la trompe d'Eustache (le sillon nasal postérieur marquant leur séparation

au-devant du pli salpingo-pharyngien) ; dans le canal lacrymo-nasal (voie de propagation directe des inflammations du nez vers l'orbite et l'œil). Sur le bord postérieur du vomer, la pituitaire qui couvre la cloison d'un côté passe sur la face opposée. En avant, vers la narine, elle rejoint la peau du vestibule et de la sous-cloison en se modifiant par une zone de transition qui ne contient plus ni glandes ni follicules pileux.

Fig. 613. — *Le Plancher des Fosses Nasales (homme adulte).*

Coupe horizontale de la tête passant à quelques millimètres au-dessus du plancher. 1. Narine ; — 2. Cloison ; — 3. Plancher de la fosse droite ; — 4. Sinus maxillaire droit ; — 5. Muscles ptérygoïdiens ; — 6. Voile du palais ; — 7. Luette.

Partout, elle s'accole intimement à l'os ou au cartilage sous-jacents par le périoste ou le périchondre, confondus l'un et l'autre avec sa partie profonde.

Son épaisseur varie suivant les régions : elle est grande sur les cornets moyen et inférieur, sur la portion respiratoire de la cloison, et à l'entrée du méat moyen ; — elle diminue sur la paroi externe et le plancher. Au niveau de l'hiatus semi-lunaire, elle se réduit brusquement, pour passer dans les sinus, à une fine pellicule (surtout dans le sinus maxillaire).

« ..... A côté du nez olfactif, qui est chez l'homme un luxe de la vie, il y a le nez respiratoire qui est une des premières nécessités de l'existence... Dans les fosses nasales, l'air froid s'échauffe, l'air sec s'humidifie, l'air poussiéreux s'épure, et ainsi sont sauvegardées les voies aériennes. Sans cesse ouvert à deux battants sur le monde extérieur des infections, il sait arrêter les germes assaillants qui pénètrent incessamment par cette porte en apparence si mal défendue ; il les tue par son mucus bactéricide ; il les dévore avec l'appétit phagocytaire de son tissu adénoïde. » (Lermoyez).

1. La *portion inférieure* ou RESPIRATOIRE — *Membrane de Schneider*, — s'étend sur les 3/4 inférieurs de la cloison et sur toute la portion infra-turbinale de la paroi externe. Dans son chorion, courent des veinules nombreuses qui lui donnent un aspect érectile et favorisent l'échauffement de l'air inspiré avant sa pénétration dans la trachée. Elle est tapissée par un épithélium nettement respiratoire : cellules cylindriques à cils vibratiles avec cellules caliciformes. Ses glandes très nombreuses sur les parois latérale et inférieure, tassées sur le cornet inférieur, sont volumineuses ; leur cavité sécrétante, en ampoule, aboutit à un canal excréteur étroit. Il existe du tissu adénoïde diffus, mais seulement sur la fente respiratoire.

2. La *portion supérieure* ou OLFACTIVE répond à la *partie moyenne du cornet supérieur* et à la *partie correspondante de la cloison*. Ses éléments essentiels sont les

cellules sensorielles olfactives (fig. 617), réparties au milieu des autres cellules cylindriques ciliées qui ne sont que des éléments de soutien.

Vaisseaux de la pituitaire.

Artères. — 1. Les *artères de la cloison*, fournies par la sphéno-palatine interne (p. 494), les branches des ethmoïdales antérieures et postérieures, sont unies partout par des anastomoses qui deviennent particulièrement abondantes à deux centimètres de l'orifice des narines; elles y forment la TACHE VASCULAIRE DE LA CLOISON, d'où proviennent ordinairement les hémorrhagies nasales (artère de l'épistaxis).

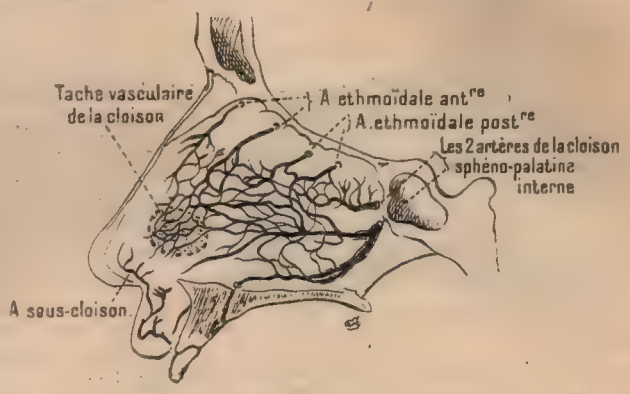

Fig. 614. — *Les Artères de la Cloison.*

1'. L'*artère de la sous-cloison* monte de la coronaire labiale supérieure (p. 490) et se ramifie sur la sous-cloison et le vestibule des narines.

2. Les *artères de la paroi externe* sont fournies : par la sphéno-palatine externe, les ethmoïdales externes (p. 486); par les artères pinnales en avant.

Fig. 615 (Laurens). — *L'Artère de l'épistaxis.*

Épanouie en arborisations au niveau de la tache vasculaire de la cloison; son hémorrhagie est l'origine la plus commune des épistaxis.

Les artérioles des sinus sont mal connues.

Toutes les artères nasales tendent à s'anastomoser autour du canal nasal avec des rameaux de l'angulaire et de l'ophtalmique.

Veines. — Elles forment au-dessous de la muqueuse un *réseau superficiel* ininterrompu, complété dans la portion respiratoire par un *réseau profond* à la présence duquel est dû l'aspect érectile de la membrane de Schneider. — Toutes les veines nasales communiquent largement avec les veines des régions voisines.

Lymphatiques. — Leurs réseaux sont plus superficiels que ceux des veines ; la plupart de leurs ganglions sont profonds. Ils suivent trois courants :

1. Les *troncs collecteurs antérieurs* (tiers antérieur de la muqueuse); ils rejoignent les lymphatiques du nez extérieur et vont avec eux aux ganglions sous-maxillaires.

2. Les *troncs collecteurs postérieurs*, voie lymphatique principale, tendent vers les choanes et aboutissent tous, par trois pédicules, à des ganglions cervicaux profonds ; —

a) Le *pédicule supérieur* va aux ganglions rétro-pharyngiens (p. 710), et de là aux ganglions supérieurs de la chaîne profonde ; — *b*) le *pédicule moyen* à une grosse glande placée un peu au-dessus de la grande corne de l'hyoïde, contre l'embouchure du tronc thyro-linguo-facial ; — *c*) le *pédicule inférieur* à deux ou trois ganglions profonds échelonnés au-dessous de la bifurcation de la carotide primitive.

3. Les *troncs collecteurs supérieurs* (fig. 616), naissant de la portion olfactive de la pituitaire, par un système absolument clos comme partout ailleurs, sont tous ascendants. Ils communiquent avec les espaces sous-arachnoïdiens — **voies naso-méningées** — Cette notion de première importance explique la possibilité d'une propagation directe des affections nasales aux méninges.

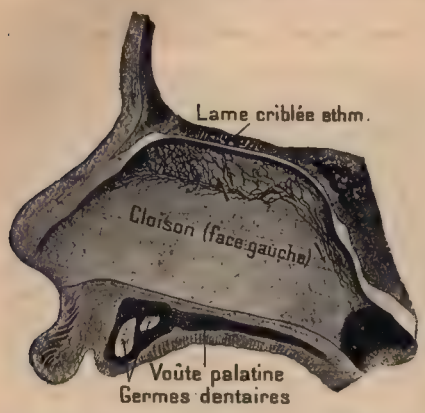

Fig. 616 (J.-M. André). — *Les Voies naso-méningées de la Cloison chez l'homme.*

Coupe sagittale d'une tête de nouveau-né montrant comment : 1° les lymphatiques antéro-supérieurs de la pituitaire communiquent directement avec les espaces péri-méningés par des petits canaux spéciaux, traversant la lame criblée, qui n'auraient rien de commum avec les gaines entourant les filets du nerf olfactif ; 2° les lymphatiques pituitaires postérieurs vont aux ganglions rétro-pharyngiens.

D'après les recherches d'Axel Key et Retzius (1876) confirmées par J.-M. André (1905), qui aurait réussi chez le nouveau-né humain à remplir le réseau lymphatique nasal par injection sous-arachnoïdienne, il faudrait admettre : 1° que la communication s'établit, traversant les trous de la lame criblée (voir p. 41), par de fins canaux autonomes, indépendamment ou en compagnie des filets nerveux olfactifs ; 2° que ces canaux lymphatiques sont indépendants des gaines péri-neurales, auxquelles ils se superposent (J.-M. André).

Malgré l'intérêt de ces constatations, les voies lymphatiques restent discutables ; il est inadmissible que les gaines péri-neurales soient elles-mêmes entourées par un second manchon lymphatique : 1° parce que les gaines durales se fixent sur le pourtour des trous de la lame criblée ; 2° parce qu'elles sont doublées concentriquement par les GAINES ARACHNOÏDIENNES, *les seules par lesquelles puissent* se faire les communications entre les lymphatiques des fosses nasales et les espaces sous-arachnoïdiens.

Lymphatiques des sinus. — Ceux *du sinus maxillaire*, particulièrement abondants sur le plancher, confluent vers l'hiatus, ou perforent la paroi interne du sinus pour rejoindre les collecteurs postérieurs. — Ceux *des cellules ethmoïdales*, extrêmement ténus, forment « à côté du réseau sanguin une élégante toile d'araignée d'une rare finesse » (André). — Ceux des autres sinus sont mal connus. — Les uns et les autres semblent rattachés aux collecteurs nasaux principaux.

Nerfs sensitifs de la pituitaire.

Ils sont fournis par le trijumeau : en avant, le nasal interne, de l'ophtalmique (p. 447) ; en arrière et en haut, les nerfs nasaux supérieurs, palatin antérieur et quelques filets du nerf pharyngien de Bock (p. 449).

Article IV.

LE NERF OLFACTIF. — N. I.

PREMIÈRE PAIRE DES NERFS CRANIENS

L'*Olfactif*, exclusivement sensoriel, est le nerf de l'olfaction. A sa description se rattachent les *voies olfactives*.

§ 1. — Développement des Voies Olfactives. — Le Rhinencéphale.

Les nerfs olfactif et optique, émanations immédiates de l'écorce cérébrale, forment un groupe absolument à part : le premier constitue le rhinencéphale ; le second, le thalamencéphale. — L'Olfactif provient d'une évagination directe de l'hémisphère cérébral ; il conserve d'ailleurs, dans sa structure définitive, un certain nombre de caractères distinctifs — fibres sans myéline comparables aux fibres de Remak, parsemées de gros noyaux ovalaires — qui le différencient nettement des autres nerfs crâniens.

Dans le courant de la 5e semaine chez l'homme, les extrémités antérieures des vésicules hémisphériques poussent en avant un diverticule creux en forme de massue. — *Lobe olfactif* ou *rhinencéphale* — dont la cavité se continue avec le ventricule latéral ; sa partie antérieure se renfle en le *bulbe olfactif*, qui repose sur la lame criblée de l'ethmoïde ; le pédicule creux qui le rattache à la vésicule cérébrale devient la bandelette olfactive. — Peu à peu sa cavité centrale disparaît et le rhinencéphale se transforme en cordon plein. Ce n'est que secondairement que les prolongements cylindre-axiles des cellules bipolaires de l'épithélium olfactif pénètrent dans le bulbe et viennent s'arboriser librement autour de ses cellules mitrales.

§ 2. — Description Générale du Nerf Olfactif.

L'Olfactif doit être suivi depuis la muqueuse olfactive, où sont ses origines réelles, jusque vers les centres nerveux supérieurs. — Il présente à étudier successivement : *a*) la distribution nasale de ses rameaux olfactifs ; *b*) le bulbe olfactif ; *c*) la bandelette olfactive ; *d*) les racines olfactives.

A. — Les Filets olfactifs dans les fosses nasales.

Le **Nerf Olfactif proprement dit** est formé par les *seuls filets nerveux qui vont de la muqueuse nasale au bulbe olfactif.*

Les rameaux olfactifs sont exclusivement localisés sur la partie moyenne du cornet supérieur et sur la partie de la cloison qui lui fait vis-à-vis (Von Brünn). Groupés en plexus à mailles serrées, au nombre de 12 à 16 sur la lame perpendiculaire de l'ethmoïde, de 12 à 20 sur le cornet supérieur, ils remontent vers les trous de la lame criblée, les traversent pour atteindre le bulbe olfactif qu'ils pénètrent par sa face inférieure. Dans tout leur trajet, ils sont entourés d'une triple gaine méningienne.

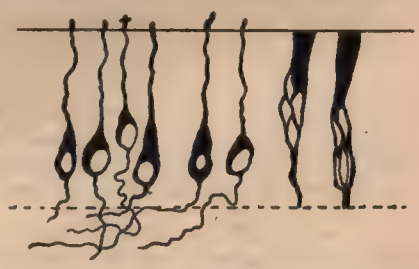

Fig. 617 (Van Gehuchten). — *Quelques cellules nerveuses bipolaires de la muqueuse olfactive de la souris blanche.*

Structure des Filets Olfactifs (fig. 617). — Les rameaux olfactifs ne sont autre chose que les prolongements cylindre-axiles des cellules sensorielles olfactives de la partie supérieure de la pituitaire : éléments neuro-épithéliaux bipolaires, calés entre les cellules épithéliales dites de soutien. De la superficie vers la profondeur, ils présentent : α) un prolongement périphérique, bâtonnet sensoriel, libre à la surface de l'épithélium nasal qu'il dépasse légèrement ; il a pour fonction de recevoir les impressions olfactives ; β) un corps protoplasmique ovalaire, renfermant un gros noyau rond ; γ) un prolongement central ou interne, grêle, le cylindre-axe de la cellule olfactive, qui conduit les impressions olfactives au bulbe olfactif. — Ces prolongements centraux forment seuls les filets olfactifs. Ils ne sont pas entourés d'une gaine de myéline, mais seulement protégés par des prolongements directs des méninges (gaines péri-neurales).

B. — Le Bulbe olfactif.

C'est une petite masse grise, ovoïde (fig. 618), longue d'environ 1 centimètre, épaisse de 3 à 5 millimètres, couchée dans la gouttière olfactive, répondant par sa face supérieure à la face inférieure du lobe frontal. Son extrémité antérieure, arrondie, est protégée par la tente du bulbe olfactif (p. 423) : son extrémité postérieure, amincie, se continue dans la bandelette olfactive.

Structure du Bulbe Olfactif. — Une coupe le montre formé par trois couches ; de la partie inférieure à la partie supérieure : 1. La *couche superficielle des fibrilles olfactives*, cylindre-axes des cellules sensorielles olfactives ; 2. La *couche des cellules mitrales*, ou couche moyenne ; 3. La couche interne ou *couche des fibres nerveuses centrales*, dont les faisceaux sont entremêlés avec des cellules spéciales, appelées *grains*.

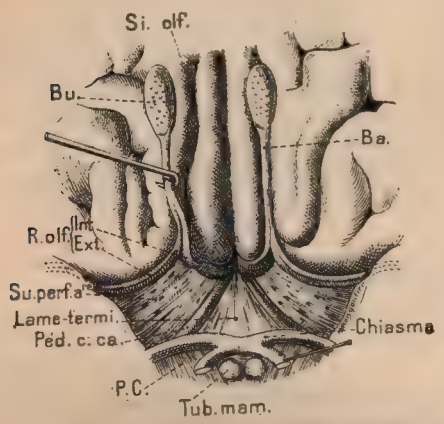

Fig. 618. — *Le Bulbe Olfactif* (Bu.), *les bandelettes* (Ba.) *et les racines olfactives (Le chiasma optique rejeté en arrière).*

Si. olf. Sillon olfactif ; — *R. olf. Int. Ext.* Racines olfactives interne et externe ; — *Su. perf. a^re.* Substance perforée antérieure ; — *Péd. c. ca.* Pédoncule du corps calleux, — *P. C.* Pédoncule cérébral.

Les Cellules mitrales, volumineuses, ont un corps cellulaire triangulaire dont la forme rappelle vaguement celle d'une mitre ; à leur base, arrivent les prolongements protoplasmiques, articulés par des arborisations complexes avec les terminaisons libres des cylindre-axes olfactifs ; leurs zones d'articulations, placées entre les couches superficielle et moyenne, affectent la forme de masses granuleuses arrondies, les *glomérules olfactifs*. Du sommet interne du corps des cellules mitrales, partent les cylindre-axes qui pénètrent dans la couche interne et s'engagent, après avoir émis un grand nombre de collatérales, dans la bandelette olfactive.

Les *Grains*, cellules nerveuses, groupés dans la couche interne, sont vraisemblablement des éléments d'association. — Au-dessus d'eux, dans la partie tout supérieure du bulbe, une rangée unique de cellules épithéliales figure les *cellules épendymaires* groupées autour des vestiges de la cavité centrale originelle.

C. — La Bandelette olfactive.

C'est un cordon blanchâtre, prismatique triangulaire à arête supérieure, long de 3 à 3^cm,5, qui se dirige d'avant en arrière dans le sillon olfactif du lobe frontal. A son extrémité postérieure, il se renfle en une saillie pyramidale, le *tubercule olfactif*, qui répond par sa face inférieure au *trigone olfactif*.

Les Racines Olfactives. — Du tubercule olfactif partent en divergeant trois faisceaux — *Stries* ou *racines olfactives*, — reliant la bandelette olfactive à diverses parties de l'écorce : *a*) *racine blanche interne*, placée en avant et en dedans de l'espace perforé antérieur ; *b*) *racine blanche externe* ou *fondamentale*, plus longue, en avant et en dehors de l'espace perforé antérieur ; *c*) *racine grise* ou *moyenne*, qui naît au-dessus des deux autres, s'enfonce dans la substance grise de l'espace perforé, et se porte vers la commissure blanche antérieure.

§ 3. — Les Trajets Olfactifs. — Vue d'ensemble.

De la muqueuse olfactive à l'écorce cérébrale, les voies olfactives sont formées par la

succession de deux neurônes pour la voie directe, de trois neurônes pour la voie indirecte.

A. — **Voie Olfactive directe.** — Ses deux neurônes sont :

1° Les *cellules sensorielles olfactives* (*neurônes sensitifs périphériques*) ; — ils reçoivent les impressions olfactives à la surface libre de la muqueuse olfactive par leur prolongement externe, unique, et les transmettent aux neurônes sensitifs centraux par les prolongements cylindre-axiles figurant les filets olfactifs.

2° Les *neurônes olfactifs centraux* ; — ils forment la VOIE OLFACTIVE BULBO-CORTICALE. Par identification avec les dispositions observées chez les animaux dont l'odorat est très développé, on appelle **lobe olfactif** la région inférieure du cerveau qui répond aux racines olfactives, au tubercule, à la bandelette et au bulbe olfactifs. Le lobe olfactif est traversé par les *neurônes olfactifs centraux*. Au niveau des glomérules olfactifs, les prolongements protoplasmiques des cellules mitrales reçoivent les impressions olfactives, les transmettent aux corps cellulaires, puis à leurs prolongements cylindre-axiles. Au sortir du bulbe, ceux-ci se groupent dans la bandelette et passent dans les stries olfactives.

Les stries olfactives émanent en divergeant du trigone olfactif. Se fondant sur leur disposition chez le fœtus, Retzius les considère comme de véritables circonvolutions ; *a*) l'EXTERNE OU FONDAMENTALE, est la circonvolution olfactive latérale, celle qui conduit les fibres bulbo-corticales A LA PARTIE ANTÉRO-INFÉRIEURE DE LA CIRCONVOLUTION DE L'HIPPOCAMPE. C'est la voie la plus directement en rapport avec la sphère olfactive (p. 406) ; *b*) l'INTERNE se perd après un trajet très court dans le carrefour olfactif de Broca. *Ses fibres se terminent dans le trigone olfactif* (Calleja).

La Sphère Olfactive principale — centre olfactif cortical, localisé dans la *partie inférieure de la circonvolution de l'hippocampe* — reçoit les impressions olfactives, soit directement par la strie olfactive externe, soit indirectement par la voie des formations sus-calleuses : *nerf de Lancisi, fasciola cinerea, fascia dentata, bandelette de Giacomini* (voir grand lobe limbique de Broca, p. 357 et fig. 324 et 325).

B. — **Voie Olfactive réflexe.** — D'après Cajal, les voies olfactives réflexes, *neurônes olfactifs de 3e ordre*, sont très multipliées.

1° *Neurônes issus du carrefour olfactif* ; ils se rendent par la racine grise dans la commissure blanche antérieure (p. 362). Leurs cellules d'origine occupent le carrefour ; leurs cylindre-axes s'entre-croisent dans la commissure antérieure avec ceux du côté opposé (*chiasma olfactif*) et aboutissent à une région mal délimitée de l'écorce temporo-occipitale ;

2° *Neurônes naissant des cellules de l'indusium griseum.* — Leurs cylindre-axes se poursuivent dans les nerfs de Lancisi, la fasciola cinerea, la fascia dentata et la bandelette de Giacomini pour aboutir par un chemin détourné à la circonvolution de l'hippocampe ; ils sont également en relation avec le lobe limbique ;

3° *Voies olfactives centrifuges.* — Nées de l'écorce grise de la pointe du lobe temporal. Chez les animaux, elles seraient au nombre de trois et constitueraient : α) la *voie commissurale* dont les fibres gagnent l'écorce temporale du côté opposé en suivant la partie postérieure de la commissure blanche antérieure ; β) la *voie de projection* dont les fibres traversent le noyau lenticulaire, suivent la bandelette demi-circulaire (p. 345) et se terminent dans les masses grises voisines de la cloison transparente et du tubercule cendré (partie postérieure de l'infundibulum) ; γ) la *voie d'association* dont les fibres unissent la sphère olfactive à la partie postérieure de l'hippocampe, au septum lucidum, aux circonvolutions limbiques. De la partie supérieure de l'hippocampe, partent des fibres centrifuges pour la corne d'Ammon et le faisceau denté du même côté.

C. — **Voies centrifuges de la corne d'Ammon et du faisceau denté.**

Il faut enfin mentionner les *neurônes olfactifs du 4e ordre* dont les fibres emprunteraient les voies les plus diverses et les plus compliquées ; *a*) *fibres commissurales inter-ammoniques* passant dans les piliers postérieurs du trigone cérébral où elles forment le psalterium ou commissure des cornes d'Ammon ; *b*) *fibres de projection* qui suivent les piliers postérieurs du trigone cérébral ; abandonnant des collatérales au septum lucidum, au tubercule mamillaire, elles se poursuivent après entre-croisement dans le tronc cérébral ; descendent vers les centres nerveux inférieurs pour se terminer dans les masses motrices inférieures du tronc cérébral.

CHAPITRE DEUXIÈME

L'APPAREIL DE LA VISION

Article I.

L'ORBITE

A la rencontre du crâne et de la face, les deux orbites, droite et gauche, contiennent et protègent l'appareil de la vision. On les compare à deux pyramides quadrangulaires, à angles arrondis, à axe antéro-postérieur oblique en arrière et en dedans, ayant leur plus grande largeur à un centimètre de la base. On leur décrit quatre parois, une base, un sommet.

§ 1. — Les Parois de l'Orbite.

A. — **La Paroi Supérieure ou Cérébrale — Plafond.** — Concave surtout en avant, lisse et mince, elle est formée par le frontal et la petite aile du sphénoïde. Elle peut être doublée dans tout ou partie de son étendue par le sinus frontal (p. 718).

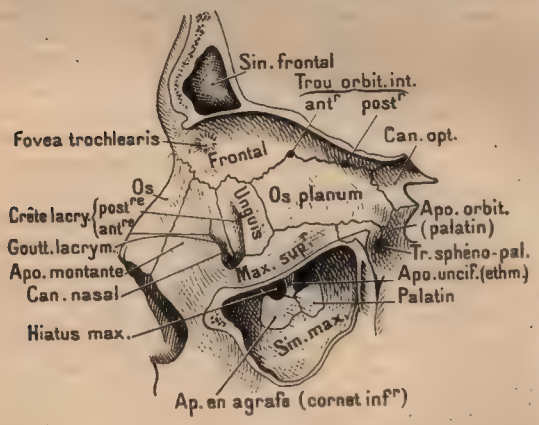

Fig. 619. — *La Paroi Interne — Nasale — de l'Orbite gauche.*

B. — **La Paroi Inférieure ou Maxillaire.** — Elle est formée : par le maxillaire supérieur ; la facette supérieure de l'apophyse orbitaire du palatin en arrière ; le malaire en avant et en dehors. Légèrement inclinée en avant et en dehors, parcourue par le sillon et la gouttière sous-orbitaires, elle n'est séparée de l'antre d'Highmore (p. 62 — *rapport principal*) que par la paroi mince du *plafond de l'antre*, qui figure **le Plancher** de l'orbite.

C. — **La Paroi Interne, Médiale** ou **Nasale** (fig. 619). — Remarquablement mince ($0^{mm},2$ à $0^{mm},4$), formée : par l'unguis, l'os planum de l'ethmoïde et la partie antéro-latérale du sphénoïde, elle répond aux cellules ethmoïdales; elle présente en avant la gouttière lacrymo-nasale.

Les parois nasales des deux orbites, à peu près planes, sont parallèles entre elles, et séparées par une distance constante de 2 centimètres. « La largeur du nez, c'est-à-dire l'écart entre les deux crêtes lacrymales antérieures, je la trouve en moyenne de 22 millimètres » (Merkel). J'ai obtenu le même chiffre en mesurant cet écartement sur 70 crânes.

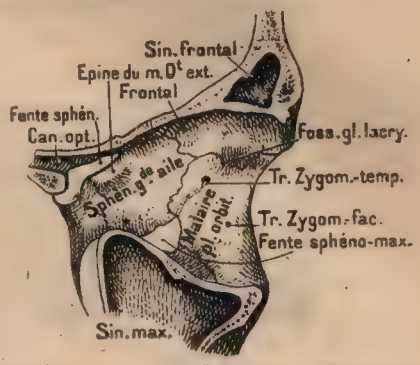

Fig. 620. — *La Paroi Externe — Temporale — de l'Orbite gauche.*

D. — **La Paroi Externe, Latérale ou Temporale** (fig. 620), épaisse de 2 mm., oblique d'avant en arrière, est formée par la grande aile du sphénoïde, le malaire et l'apophyse orbitaire externe du frontal. Elle présente sur le malaire les orifices zygomato-temporal et zygomato-facial des conduits malaires ; sur l'aile temporale du sphénoïde, l'empreinte d'insertion d'un des chefs du m. droit externe de l'œil.

§ 2. — Les Bords ou Angles de l'Orbite.

1. Le SUPÉRIEUR ET INTERNE présente : les sutures du frontal avec la branche montante du sus-maxillaire, l'unguis et l'os planum (trous ethmoïdaux, orifices des conduits orbitaires internes) ; — 2. le SUPÉRIEUR ET EXTERNE, les sutures fronto-malaire et fronto-sphénoïdale ; en arrière, la fente sphénoïdale ; en avant, la fosse lacrymale (dénomination inexacte, la glande lacrymale étant toujours située plus bas) ; — 3. l'INFÉRIEUR ET INTERNE, indiqué par les sutures : α) du maxillaire supérieur avec l'unguis et l'os planum ; β) du corps du sphénoïde avec le processus orbitaire du palatin ; il est terminé en avant par l'orifice supérieur du canal nasal ; — 4. l'INFÉRIEUR ET EXTERNE, formé en avant par l'apophyse orbitaire du malaire, interrompu en arrière par la fente sphéno-maxillaire.

La **Fente Sphéno-Maxillaire — orbitaire inférieure** — rétrécie en arrière, s'élargit progressivement en avant (5, 6 millimètres et plus) où elle se termine à une distance variable (1 à 2 centimètres) du rebord osseux de l'orbite. Elle est fermée à l'état frais par une membrane fibreuse, traversée par le rameau orbitaire du nerf maxillaire supérieur.

§ 3. — Le Sommet de l'Orbite.

Il répond : pour les uns à la partie la plus large de la fente sphénoïdale ; pour les autres à l'orifice antérieur du canal optique. — Le **canal optique** long de 8 à 9 mm., large de 5 à 6 mm., dirigé en bas, en avant et en dehors, est plus étroit vers l'orbite, plus large vers la cavité crânienne ; il est traversé par le nerf optique qui épouse exactement son contour, et par l'artère ophtalmique qui longe sa paroi inférieure.

Sur le sommet s'insèrent six des muscles de l'orbite (fig. 674).

§ 4. — La Base de l'Orbite.

Le Rebord orbitaire figurant une spirale longuement distendue, commence

à la *crête lacrymale antérieure*, suit les bords inférieur et externe, atteint le bord supérieur, se recourbe par une ligne rugueuse en arrière et se termine sur la *crête lacrymale postérieure*. Entre les deux crêtes, s'excave longitudinalement la gouttière ou fossette lacrymale.

Le rebord, approximativement quadrilatère, est proéminent au-devant des paupières et du globe qu'il protège efficacement contre les traumatismes extérieurs : 1. par son *bord sourcilier*, toujours saillant, qui présente l'échancrure ou le trou sus-orbitaire (nerf et artère frontaux externes); 2. par son *bord inférieur*, bien marqué, qui surplombe le trou sous-orbitaire (nerf et artère sous-orbitaires); 3. son *bord externe* est en retrait, sur le même plan que la commissure externe des paupières; c'est de son côté que l'œil est le plus exposé; 4. son *bord interne* répond aux deux extrémités de la spirale orbitaire; il est protégé par le dos et la base du nez dont la saillie dépasse généralement deux centimètres.

Fig. 621. — *Les Variations de forme, de dimensions et d'orientation de l'orifice supérieur du canal nasal osseux.*

Diagrammes obtenus par superposition des calques de 170 dessins d'orifices.

La Fossette Lacrymo-nasale. — Elle est inclinée en bas, en dehors et un peu en arrière; sa largeur moyenne égale 7 mm. Elle se prolonge inférieurement dans le canal nasal osseux.

Dans un travail de 1906, j'ai avancé qu'elle varie : 1° dans sa forme. On peut distinguer des fossettes larges avec orifices larges des deux côtés; des fossettes et orifices larges d'un côté, étroits de l'autre; des fossettes étroites avec orifices étroits; — 2° dans sa direction. Normalement oblique en dehors et en bas, la paroi orbitaire interne peut être franchement verticale et même, si les nasaux sont très développés, légèrement oblique en dedans à sa partie inférieure; — 3° dans ses dimensions. La largeur de l'axe transversal varie entre 4 et 9 millimètres (par ordre de fréquence décroissante : 7, 6 et 8, 4, 5, 9 millimètres).

L'*orientation* et la *forme* de l'**orifice supérieur du Canal nasal**, varient avec la disposition de la gouttière lacrymale. J'ai groupé ces variations sur les diagrammes ci-contre (fig. 621). Il est intéressant de les mentionner, en insistant sur l'importance qu'elles peuvent avoir dans la pratique du cathétérisme des voies lacrymales. Par ordre de fréquence décroissante, on peut ainsi classer les trous nasaux supérieurs : α) *ronds*, diamètre variable, 36 pour 100; β) *transversaux* généralement larges, 22,5 pour 100; γ) *allongés d'avant en arrière*, toujours étroits, 17,5 pour 100; δ) *obliques internes*, 13,5 pour 100; ε) *obliques externes*, 10,5 pour 100. L'*épine lacrymale* ou l'*Éperon lacrymal* (p. 61), facilement perceptibles à

travers les téguments au moins chez les sujets maigres, manquent ou sont rudimentaires au-devant des trous arrondis ; ils sont quasi constants au-devant des trous larges, fréquents dans les autres variétés.

Le Canal Nasal Osseux. — Il est constitué principalement par la *gouttière* ou *rigole nasale* du maxillaire supérieur (fig. 44) ; elle détermine une saillie toujours appréciable sur le paroi interne de l'antre d'Highmore (fig. 55), complétée en arrière et en dedans par l'unguis en haut, l'apophyse unguéale du cornet inférieur en bas. La longueur du canal osseux ne dépasse pas 12 à 15 mm. ; son diamètre transversal 5 à 6 mm. Sur le squelette, son orifice inférieur est béant dans le méat inférieur. — L'*orifice supérieur du canal nasal* figure la limite inférieure de la gouttière lacrymale. C'est la portion la plus rétrécie du canal osseux : son diamètre moyen égale 5 mm., d'avant en arrière ou transversalement (Ses dimensions extrêmes sont, d'après mes observations, $2^{mm},5$ et 8 : — par ordre décroissant : 5, 4, 6, 7, 3,5, 3, 8 et 2,5).

La DISTANCE QUI SÉPARE L'ORIFICE SUPÉRIEUR DU CANAL DU PLANCHER DES FOSSES NASALES, varie entre 25 et 40 mm. (mensurations personnelles — 1906). Le seul chiffre à retenir est **25 mm., distance minima, mais toujours supérieure à la longueur totale du canal nasal.**

E. — **Dimensions moyennes de l'orbite.**

Profondeur moyenne : 43 mm. chez l'homme ; 40 mm. chez la femme (chiffres extrêmes : 39 et 50 mm.). — *Largeur* moyenne : 40 mm. — *Hauteur* moyenne : 35 mm. — *Cubage* moyen : 30 centimètres cubes chez l'adulte ; 22 centimètres cubes à 10 ans.

La Périorbita. — On appelle ainsi le périoste péri-orbitaire : mince, mais résistant et fortement adhérent aux sutures, il tapisse toutes les parois, envoie des prolongements par toutes les ouvertures. Au rebord antérieur, il s'étale sur tous les os voisins, et donne insertion au septum orbitaire (p. 736). A la fente sphénoïdale et au trou optique, il se continue avec la couche externe de la dure-mère.

Contenu de l'orbite. — L'orbite contient le globe oculaire, ses muscles, ses vaisseaux, ses nerfs et la glande lacrymale, maintenus dans leur situation par des formations fibreuses et graisseuses dont j'examinerai la disposition et les connexions à l'article VI.

Article II.

LES FORMATIONS DE PROTECTION DU GLOBE

§ 1. — Les Sourcils.

Le rebord orbitaire supérieur, à sa jonction avec le plafond de l'orbite, est matelassé extérieurement par le **Sourcil.** Cette saillie musculo-cutanée, plus bas située que le rebord osseux, figure un arc à concavité inférieure, tendu entre les deux apophyses orbitaires, sur lequel s'implantent des poils courts dirigés en dehors. Sa TÊTE, interne, est en rapport avec la proéminence de la bosse sourcillière, et la face antérieure du sinus frontal ; — Son CORPS est parallèle à l'auvent osseux de l'orbite ; — Sa QUEUE s'amincit vers l'apophyse orbitaire externe.

Constitution du Sourcil. — De la superficie à la profondeur, il présente les plans suivants :

a) La *peau*, épaisse, adhérente aux tissus sous-jacents ; de grosses glandes sébacées sont annexées aux poils qui traversent son épaisseur.

b) La *couche sous-cutanée,* pauvre en graisse, lardée par les travées conjonctives et charnues des muscles sourcilier et frontal.

c) La *couche musculaire* (fig. 413), constituée :

1° Superficiellement : α) par les faisceaux tout supérieurs de l'orbiculaire des paupières ; leur direction est horizontale ; ils sont entre-coupés par β) les fibres verticales du muscle frontal (p. 455), qui, en haut vont s'insérer suivant une ligne convexe à la face profonde de la peau du sourcil ;

2° Profondément : par le sourcilier.

Le **Muscle Sourcilier** s'insère sur la portion interne de l'arcade osseuse ; de là, ses fibres, dirigées presque horizontalement en haut et en dehors, s'enchevêtrant avec celles des muscles précédents, viennent s'attacher à la face profonde de la peau du sourcil et du front au-dessus du trou sous-orbitaire.

La contraction du sourcilier détermine le froncement du sourcil, en haut et un peu en dedans et sa saillie en avant (expression de la douleur).

d) La *couche celluleuse lâche,* sous-musculaire, qui permet le plissement et le glissement en masse du sourcil dans tous les sens sur le périoste. C'est dans cette couche qu'on rencontre les vaisseaux sus-orbitaires et les branches terminales du nerf frontal.

e) Le *périoste* épais, adhérent. Au-dessous du rebord de l'orbite, il se dédouble, se poursuit sur la périorbita en arrière ; il se continue avec le septum orbitale en bas et en avant.

Vaisseaux du Sourcil.

Les ARTÈRES viennent de la sus-orbitaire et de la temporale superficielle. — Les VEINES vont, en dehors : à la veine temporale superficielle ; en dedans à la veine ophtalmique supérieure. — Les LYMPHATIQUES sont tributaires : les externes, du ganglion préauriculaire (p. 710) ; les internes, des ganglions sous-maxillaires.

Nerfs du Sourcil.

Les nerfs des muscles peauciers viennent du facial ; les nerfs sensitifs, des branches du frontal et du nasal externe.

§ 2. — Les Paupières.

A. — Étude descriptive.

Les paupières sont les voiles de protection — l'un supérieur, l'autre inférieur — du globe oculaire qu'elles lubrifient constamment par leur clignement. Elles sont formées par un repli du tégument externe dont les deux feuillets, l'un cutané, l'autre muqueux ou conjonctival, sont séparés par une série de formations musculaires et fibreuses.

On leur décrit : une face externe, un bord libre, une face interne.

1. **Face Externe, Antérieure ou Cutanée** (fig. 622).

La **Paupière Supérieure** s'étend jusqu'au sourcil ; moulée sur le globe, et d'autant plus bombée qu'il est lui-même plus protrus, elle est plus haute que l'inférieure, d'un quart environ : sa hauteur moyenne, au milieu, égale 20 mm. — Le *sillon palpébral supérieur,* pli musculaire de mouvement, la divise en deux parties : *a*) Centrale, oculaire ou tarsale, convexe, lisse, rigide et haute d'un centimètre comme le tarse qu'elle recouvre ; *b*) périphérique, préorbitaire ou membraneuse, lâche et plissée, tantôt creuse, tantôt saillante, ne répondant qu'à des parties molles : *bourrelet orbitaire,* sous-jacent au sourcil.

La **Paupière Inférieure** est beaucoup moins mobile que la supérieure. *a*) Elle est séparée de la joue et du nez par le *sillon palpébro-génien,* croissant interne à concavité supérieure, étalé de la commissure interne au-devant du sac lacrymal et suivant le rebord orbitaire inférieur ; accusé, chez les blonds, par un cercle bleuâtre dû à l'émergence de la veine faciale (Charpy), chez les bruns — surtout les maigres — par une traînée pigmentée qui cerne les yeux ; *b*) Elle est divisée transversalement dans sa hauteur, par le *sillon palpébral inférieur,* en

deux parties : tarsale et préorbitaire ; *c*) Elle présente de petits sillons, secondaires, constants.

2. **Bord libre.**

Sur chaque paupière, ils sont séparés par les tubercules lacrymaux (p. 741) saillants à la limite interne des tarses, en deux portions :

1° *Interne*, ou *lacrymale*, ou *caroncularie*, croissant mousse dépourvu de cils ;

2° *Externe* ou *ciliaire*, étendue régulièrement sur les 5/6 du bord libre. Large de 2 mm., elle est bordée par deux arêtes — lèvres antérieure et postérieure — limitant le *liséré intermarginal* ; α) la lèvre antérieure ou cutanée, arrondie, figure le SOL CILIAIRE, champ de répartition des cils, disposés sur 3 à 5 rangs parallèles. — Plus nombreux, plus longs et plus forts à la paupière supérieure, les cils s'enracinent en moyenne à 2 mm. de profondeur : leur base d'implantation se marque par une très fine ligne brunâtre divisant le liséré intermarginal dans toute son étendue ; β) la lèvre postérieure ou muqueuse est à vive arête ; au-devant d'elle, sur une seule rangée, on voit les tout petits points blanchâtres — *palissade* — des orifices des glandes de Meïbomius.

FIG. 622 (diagramme). — *Les Paupières et l'appareil lacrymal gauches.*

Les bords libres circonscrivent la **fente palpébrale**, étendue transversalement sur 25-30 mm., rarement plus. — En dehors, ils sont réunis à angle aigu par un petit repli cutané — *canthus* ou *commissure externe* — marqué par les rides de la patte d'oie ; éloigné du rebord orbitaire de 5 mm. et interne par rapport à lui, cet espace répond profondément à une dépression externe du cul-de-sac conjonctival ; en dedans, l'*angle* ou *canthus interne*, arrondi en fer à cheval, loge la caroncule lacrymale (p. 737).

Dans le rapprochement, les bords libres se juxtaposent exactement, décrivant une courbe en S italique très allongée, concave en haut dans ses 3/4 externes, et légèrement descendante en dehors. Dans l'écartement, la fente palpébrale laisse à découvert une portion plus ou moins considérable du globe : la paupière supérieure cache la partie supérieure de la cornée, le bord libre descendant un peu plus bas chez les sujets âgés ; la paupière inférieure reste éloignée de la cornée de 1-2 mm.

3. **Face Interne, Postérieure, ou Conjonctivale.** — Elle est visible quand on éverse la paupière inférieure ou quand on fait basculer la supérieure. Sa hau-

teur est sensiblement égale à celle de la face cutanée. — Elle est constituée par la conjonctive palpébrale accolée au tarse qu'elle laisse voir par transparence ainsi que les petites traînées jaunâtres, perpendiculaires au bord libre, des glandes de Meïbomius.

B. — **Constitution anatomique des Paupières** (fig. 623).

De la superficie à la profondeur, on trouve les plans suivants : *a*) la peau ; *b*) la couche celluleuse sous-cutanée ; *c*) la couche musculaire figurée par l'orbiculaire des paupières ; *d*) la couche celluleuse prétarsale ; *e*) les tarses ; *f*) la muqueuse : Conjonctive palpébrale.

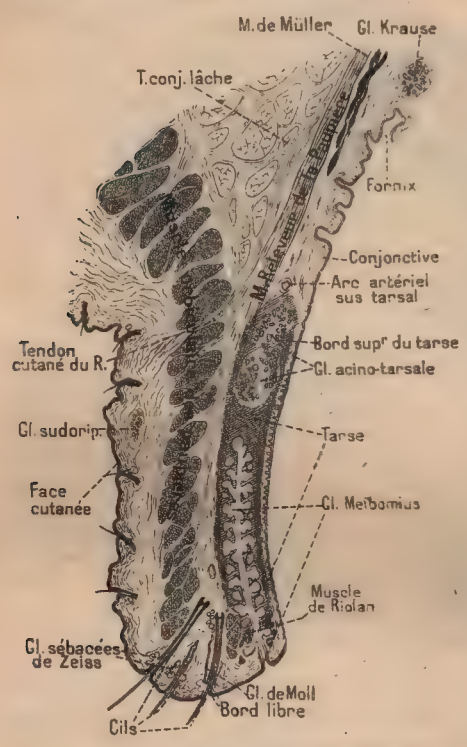

Fig. 623. — *Coupe Sagittale de la Paupière supérieure.*

a) La peau. — Extrêmement fine dans la portion tarsale, très mobile, elle possède : un grand nombre de poils fins avec minuscules glandes sébacées ; des glandes sudoripares remarquablement petites. On trouve dans son épiderme des cellules pigmentaires, surtout abondantes chez les bruns. — Elle s'épaissit au niveau du bord libre.

Dans le tissu compact du sol ciliaire, **les cils** s'implantent profondément, sur un point d'appui solide qui détermine leur orientation invariable en avant et un peu en dehors ; leur régénération est rapide et persiste jusqu'à l'âge le plus avancé. A chacun des cils sont annexées de 4 à 5 glandes ciliaires sébacées — *Glandes de Sappey ou de Zeiss* — et de place en place des glandes sudoripares modifiées — *Glandes de Moll.*

b) Couche celluleuse sous-cutanée. — Elle est lâche, flasque, se laisse distendre avec la plus grande facilité et d'une manière considérable par les liquides ou les gaz. Elle est toujours dépourvue de graisse.

c) Couche musculaire. — I. **Le Muscle Orbiculaire des Paupières** (fig. 624). — Il s'étale en une mince couche aplatie, circulaire, dépassant les limites du rebord orbitaire. — Ses fibres, circulaires, peuvent artificiellement être divisées en deux portions :

α) La portion externe, exorbitaire, s'attache à l'apophyse orbitaire interne du frontal et à la face profonde de la peau de la racine du nez. Ses fibres s'étalent au-dessus de l'arcade sourcilière, et vont jusqu'à l'apophyse orbitaire externe et à la partie frontale de la crête temporale, puis descendent sur le bord orbitaire du malaire. Elles s'insèrent enfin sur l'apophyse montante du maxillaire supérieur. — Sur sa partie supérieure vient s'insérer le muscle frontal.

β) La portion palpébrale s'insère principalement sur le faisceau antérieur du ligament palpébral interne. Ses fibres, de couleur pâle, s'étalent au-devant des tarses de chaque paupière, et marchant à la rencontre des unes des autres, se fixent sur le ligament palpébral externe.

A ces deux portions sont annexés les muscles de Riolan et de Duverney-Horner.

γ) Le **Muscle de Riolan** ou muscle ciliaire (fig. 623) est la portion contiguë au

bord libre. Elle est formée de fibres fines allant d'un point à un autre de ce bord, et en rapport immédiat avec les cils, les glandes de Moll et de Meïbomius.

δ) Le **Muscle de Duverney-Horner** — M. LACRYMAL POSTÉRIEUR OU TENSEUR DU TARSE — (fig. 624) figure la couche profonde de la portion palpébrale de l'orbiculaire. Ses fibres s'attachent sur le faisceau postérieur du ligament palpébral interne, et avec lui sur l'unguis, derrière la moitié supérieure de la crête lacrymale postérieure. Elles se bifurquent en dehors en deux faisceaux : chacun d'eux pénètre dans la portion lacrymale du bord libre des paupières jusqu'aux conduits lacrymaux qu'ils entourent ; ils se terminent au niveau des points lacrymaux.

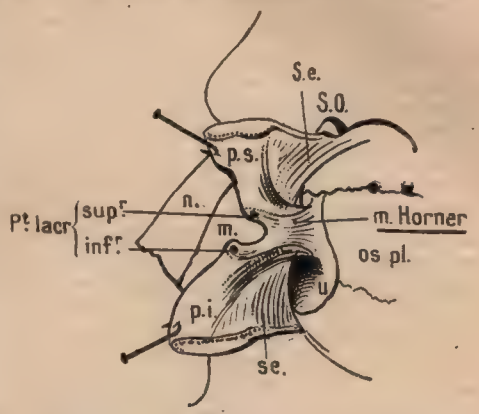

FIG. 624. — *Le Muscle de Duverney-Horner.*

p. s., p. i. Les paupières coupées et attirées en dedans ; — *se.* Septum orbitaire (le reste de la légende fig. 625).

2. **Les Ligaments Palpébraux.**

α) Le LIGAMENT PALPÉBRAL INTERNE (fig. 625). — C'est une bride fibreuse bien nette, attachée d'une part en avant à l'apophyse montante du maxillaire supérieur ; contournant d'autre part l'extrémité supérieure du sac lacrymal pour s'insérer à la crête lacrymale postérieure. — Son *faisceau antérieur, tendon direct de l'orbiculaire*, étroit mais solide, fait saillie sous la peau de la commissure interne, et devient bien visible quand on tire les paupières en dehors. Par son bord supérieur, il touche la coupole du sac lacrymal dont le tissu se confond avec lui. — Son *faisceau postérieur, tendon réfléchi de l'orbiculaire*, tenseur du tarse, plus large, mais plus mince, s'attache à la crête de l'unguis ; il reste séparé du sac lacrymal par du tissu cellulaire. Il donne insertion à une partie des fibres du muscle de Duverney-Horner.

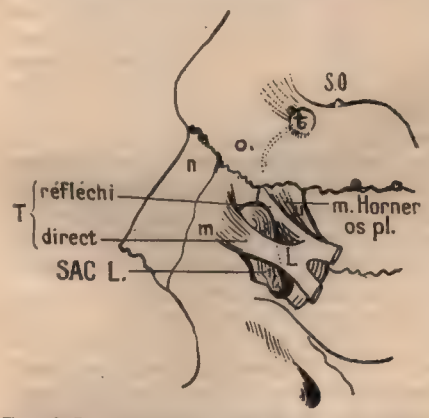

FIG. 625. — *Les deux portions directe et réfléchie, du Ligament Palpébral Interne* — L. — *circonscrivant le Sac Lacrymal.*

m. Apophyse montante du sus-maxillaire ; — *u.* Unguis ; — *n.* Nasal ; — *os pl.* Os planum de l'ethmoïde ; — *o.* Apophyse orbitaire interne ; — *t.* Dépression trochléaire ; — *S. O.* Echancrure sus-orbitaire.

Les deux faisceaux se rejoignent sur la face externe du sac ; là, le ligament palpébral interne se bifurque en deux expansions plates qui fixent l'extrémité interne de chacun des tarses ; elles sont traversées par les canalicules lacrymaux.

β) Le LIGAMENT PALPÉBRAL EXTERNE. — Plus étalé, mais moins épais que l'interne, il apparaît, à la commissure externe, comme une simple condensation de tissu cellulaire qui s'insère au rebord orbitaire externe, souvent aussi sur la paroi externe de l'orbite. Il relie les extrémités temporales des deux tarses, et donne insertion aux fibres externes de la portion palpébrale de l'orbiculaire.

Action. — L'orbiculaire est avant tout, SPHINCTER. Il clôt les paupières, suivant des degrés bien précis : α) *rapprochement simple*, par contraction des fibres de la portion palpébrale, à partir de leur insertion fixe sur les ligaments palpébraux ; β) *occlusion avec effort* par contraction de la portion exorbitaire ;

γ) *clignement* ou *contracture* par contraction synergique de tout l'orbiculaire, du sourcilier et du pyramidal. — Son antagoniste est le muscle frontal. — Son rôle dans l'expression a été signalé p. 455.

L'orbiculaire est **innervé** par les fibres du facial dépendant des cellules du groupe supérieur de ce nerf (p. 460).

d) Le TISSU CELLULAIRE PRÉTARSAL. — Abondant et lâche, il s'infiltre plus facilement encore que la couche sous-cutanée ; c'est lui qui permet le déplissement de la paupière par glissement du tarse et du releveur sur la portion orbitaire de l'orbiculaire.

Pratiquement, cette couche permet de dissocier la paupière en deux feutrages superposés : l'antérieur, cutanéo-musculaire ; le postérieur, fibro-muqueux, constitué par le septum orbitaire, le tarse avec les glandes de Meïbomius, la conjonctive.

e) Le SEPTUM ORBITAIRE. — Le LIGAMENT LARGE et les TARSES. — En enlevant avec précaution les fibres de l'orbiculaire palpébral, la cavité de l'orbite apparaît fermée en avant par le septum, rideau fibreux vertical, étendu du rebord orbitaire au bord libre des paupières ; formé de deux parties concentriques d'inégale consistance : l'une périphérique — *ligament large des paupières* — ténue, fragile et lâche ; l'autre, centrale, condensée en les *deux tarses* — *supérieur* et *inférieur*, qui figurent le squelette des paupières.

1. Le **Ligament large des paupières** est un délicat fascia lamelleux, attaché au pourtour de l'orbite, où il se continue directement avec le périoste ; latéralement, il se confond en dedans avec le ligament palpébral interne ; en dehors, il se condense en le ligament palpébral externe. Ses trousseaux convergent vers les tarses, sur la face antérieure desquels ils s'éparpillent. — Il présente près de son insertion osseuse une série d'orifices pour les vaisseaux et nerfs sortant de l'orbite.

2. Les **Tarses** donnent aux paupières leur forme permanente et leur modelé. En râclant doucement les fibrilles ténues qui s'égaillent sur leur face superficielle, bombée en avant, en coupant l'insertion principale du releveur de la paupière qui s'étale le long du bord supérieur convexe en haut du tarse supérieur, on les isole artificiellement en deux folioles falciformes, dont les pointes interne et externe sont retenues par les ligaments palpébraux, avec lesquels elles se confondent ; — leurs bords libres s'embrassent dans l'occlusion des paupières, l'inférieur légèrement convexe en haut, le supérieur, convexe en bas ; — leur face profonde ou postérieure adhère intimement à la conjonctive palpébrale.

FIG. 626. — *Une glande de Meïbomius.*

Dimensions moyennes. — En hauteur, le tarse supérieur a un centimètre ; l'inférieur n'a guère que 4-5 mm. Chacun d'eux a sensiblement la même longueur (20 mm.) et la même épaisseur (1 mm.).

Structure. — De consistance cartilagineuse (d'où l'ancienne et inexacte dénomination de cartilages tarses), ils sont formés *exclusivement de tissu conjonctif très serré.*

f) La *conjonctive palpébrale* (p. 737).

C. — **Les Glandes des Paupières.**

1. **Glandes de Meïbomius.** — Elles sont logées dans l'épaisseur même des tarses, du bord convexe au bord libre ; 35 en haut, 24 en bas, serrées parallèlement les unes contre les autres, visibles par transparence sous forme de petites traînées jaunâtres sur la face conjonctivale de la paupière. — Ce sont des glandes sébacées considérablement développées, allongées en grappe ou en épi, sécrétant le smegma palpébral qui lubrifie les bords palpébraux, sur l'arête postérieure, desquels elles débouchent.

2. Les **Glandes Acino-Tarsales** (fig. 623) se disséminent suivant le bord convexe des tarses. Ce sont des glandules lacrymales isolées appartenant à la conjonctive.

D. — **Les Vaisseaux et Nerfs des Paupières.**

Les ARTÈRES, rameaux des sus- et sous-orbitaires, de la nasale, de la lacrymale, se groupent en deux arcades, tarsale supérieure et tarsale inférieure, suivant les bords du tarse : elles donnent de fins ramuscules surtout abondants vers le bord libre et la conjonctive. — Les VEINES, nombreuses, largement anastomosées, disséminées aux deux faces des tarses se groupent en plexus sous les culs-de-sac conjonctivaux supérieur et inférieur. Les veines rétro-tarsiennes et sous-conjonctivales sont en relation avec les veines de l'orbite, musculaires et ophtalmiques. Il convient de rappeler l'importance des communications qui s'établissent par elles avec la circulation veineuse intra-crânienne. Les veines prétarsiennes vont à la faciale et à la temporale superficielle. — Les LYMPHATIQUES sont très développés et surtout nombreux vers la conjonctive. Comme ceux du sourcil, ils aboutissent : en dehors, au ganglion préauriculaire ; en dedans, aux ganglions sous-maxillaires.

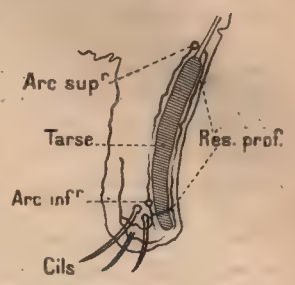

FIG. 627 (FUCHS). — *Les Artères de la Paupière supérieure* (gross. 3 = 1).

Les NERFS. — Les filets moteurs viennent du facial, et sont destinés à l'orbiculaire. — Les nerfs sensitifs sont fournis tous par le trijumeau : filets du nasal externe, du frontal interne, du frontal externe, du lacrymal, du sous-orbitaire.

§ 3. — La Conjonctive.

A. — Étude descriptive.

La conjonctive est la muqueuse molle qui de la face postérieure des paupières qu'elle tapisse, se réfléchit sur le segment antérieur du globe. De l'arête postérieure du bord libre des paupières, où elle se continue insensiblement avec la peau, elle passe sur les tarses — *conjonctive palpébrale* — ; à la base et aux commissures de chaque paupière, elle se reploie en le cul-de-sac oculo-palpébral — *fornix* — et s'étale au-devant du globe — *conjonctive oculaire* — jusqu'au limbe scléro-cornéen où elle s'insère. — Sur la cornée, qu'elle recouvre en avant, elle se réduit à son seul épithélium.

1. **La Conjonctive Palpébrale.** — Les paupières ayant à leurs faces muqueuse et cutanée une hauteur sensiblement égale, la conjonctive recouvre d'abord les tarses, auxquels elle est très adhérente. Lisse, veloutée, de couleur rosée, très vasculaire, la *conjonctive tarsienne* laisse voir par transparence les traînées jaunâtres des glandes de Meïbomius. Un peu au-dessus du bord adhérent des tarses, elle devient très lâche et se reploie régulièrement.

2. **Le Cul-de-Sac Conjonctival** ou **Fornix.** — Il décrit une courbe approximativement circulaire au-devant du globe (fig. 669). Pratiquement, il faut le diviser en plusieurs portions : *a) fornix supérieur* ; il remonte si haut, que pour le voir il faut retourner la paupière, l'œil ayant été préalablement dirigé en bas. La muqueuse y est abondante, plissée, souple, disposition qui permet les mouvements étendus du globe. — Cette portion contracte d'importants rapports : en haut avec le m. palpébral supérieur (V. m. releveur, p. 780), en arrière avec le tendon du m. droit supérieur, en dehors avec la glande lacrymale palpébrale. Le fond du cul-de-sac est maintenu par un tendinet émané du releveur ; — *b) fornix inférieur*, facile à voir en éversant la paupière inférieure, l'œil étant dirigé en haut ; — *c)* portion interne, *conjonctive de la commissure interne*, marquée par la caroncule et le repli semi-lunaire.

3. **La Caroncule Lacrymale.** — Cette saillie rougeâtre, ovoïde, comble le fer

à cheval du grand angle de l'œil. Haute de 3 mm., large de 5 mm., reliée à la peau voisine par une muqueuse dermoïde, elle repose sur le repli semi-lunaire. A sa surface, émergent de 12 à 17 petits poils de volume variable.

La CARONCULE est un ilot cutané avec glandes sébacées et follicules pileux ; ses vaisseaux, nombreux, restent béants à la coupe; ses hémorrhagies peuvent être abondantes et prolongées. La caroncule semble empêcher l'écoulement des larmes par l'angle interne (?).

Le REPLI SEMI-LUNAIRE, petite saillie en croissant vertical placée en dehors de la caroncule, formée par un soulèvement de la conjonctive, représente la membrane clignotante ou troisième paupière des animaux.

Canthus interne, caroncule et repli semi-lunaire, figurent une petite région : le **lac lacrymal** qui, sur l'œil ouvert, a la forme d'une demi-ellipse circonscrite par la portion caronculaire des paupières.

4. **La Conjonctive Oculaire ou Bulbaire.** — Du fornix, la conjonctive rayonne jusqu'au limbe de la cornée, recouvrant d'une couronne mince les tendons des muscles droits et la sclérotique qu'elle laisse voir par transparence (blanc de l'œil). Le *tissu épiscléral* qui les sépare est lâche, mince, extensible et permet à la conjonctive de se chiffonner ou de s'étendre dans les divers mouvements du globe (l'infiltration de ce tissu entraîne l'œdème conjonctival, *chémosis*, qui peut être considérable). — Vers le limbe, à quelques millimètres de la périphérie de la cornée, elle s'épaissit et devient plus fixe grâce aux expansions antérieures de la capsule de Tenon qui se terminent dans sa profondeur : cette relation explique comment on peut pratiquement maintenir le globe, dans les opérations oculaires, en pinçant profondément la conjonctive tout près de la cornée.

5. **La Conjonctive Cornéenne.** — Réduite à un épithélium et à une membrane élastique, elle forme le revêtement antérieur de la cornée.

B. — **Structure de la Conjonctive.**

Cette muqueuse comprend deux couches superposées, épithélium et derme, et des glandes. — L'*épithélium* est cylindrique stratifié sur le tarse et dans le cul-de-sac ; pavimenteux stratifié au-devant du bulbe. — Le *derme* est formé de tissu conjonctif lâche ; sa partie superficielle renferme normalement des globules blancs qui augmentent de nombre dans les inflammations de la muqueuse.

Les *glandes acineuses*, déjà signalées avec les tarses (p. 736), sont des lacrymales accessoires. Vers l'extrémité externe du cul-de-sac supérieur, elles continuent vers la paupière la glande lacrymale palpébrale.

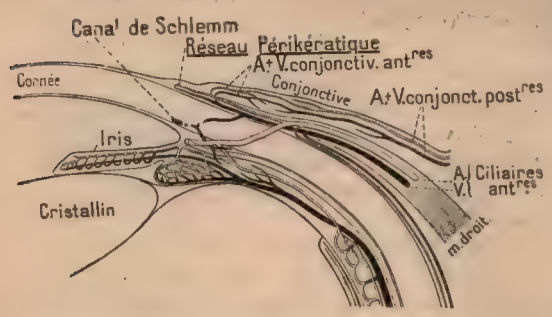

FIG. 628 (LEBER). — *Les Vaisseaux Sanguins du segment antérieur de l'œil* (schématique).

Les vaisseaux conjonctivaux antérieurs, issus des vaisseaux ciliaires antérieurs, forment le **réseau périkératique** en s'anastomosant avec les vaisseaux conjonctivaux postérieurs.

C. — **Vaisseaux et Nerfs de la Conjonctive** (fig. 628).

ARTÈRES. — A la partie supérieure sont les deux arcades tarsales, supérieure et inférieure ; — à la paupière inférieure, il n'y a qu'une arcade. Les rameaux rétro-tarsiens sont nombreux et très développés. — La conjonctive bulbaire est nourrie : 1° principalement par les a. conjonctivales postérieures, issues des artères voisines, lacrymale, frontale, sus- et

sous-orbitaires ; 2° par les a. ciliaires antérieures qui forment le réseau sous-conjonctival, superficiel, reconnaissable à ce que ses mailles *suivent les mouvements de glissement de la conjonctive* sur la sclérotique. Son injection dans les conjonctivites est rouge vif. Issues des a. musculaires (p. 486) les ciliaires antérieures suivent les muscles droits ; au moment de percer la sclérotique au voisinage du limbe, elles émettent des *branches qui vont s'anastomoser avec les conjonctivales postérieures* pour former le RÉSEAU PÉRIKÉRATIQUE spécialement destiné à la cornée (l'injection périkératique, qui accompagne les affections de la cornée, de l'iris et du corps ciliaire, se distingue de l'injection conjonctivale par sa coloration violette, son aspect diffus ; les vaisseaux de ce réseau *ne se déplacent pas quand on pince la conjonctive*).

VEINES. — 1° Les V. conjonctivales antérieures sont en relation avec les palpébrales et les veines de la face ; 2° les V. conjonctivales postérieures vont à l'ophtalmique par les v. ciliaires antérieures. — Les deux systèmes sont largement anastomosés.

LYMPHATIQUES. — En relation avec ceux des paupières, ils vont aux mêmes ganglions.

NERFS. — Ils sont fournis par les nerfs nasal externe et lacrymal.

ARTICLE III.

L'APPAREIL LACRYMAL

Il est constitué : 1° par la *glande lacrymale*, sécrétrice des larmes qui se déversent sur la conjonctive et sont dirigées vers le grand angle de l'œil ; 2° par les voies lacrymales d'excrétion, *points et canalicules lacrymaux, sac lacrymal* et *canal lacrymo-nasal*, qui drainent les larmes vers le méat inférieur des fosses nasales.

§ 1. — La Glande Lacrymale.

Elle occupe les parties supérieure, antérieure et externe de l'orbite (fig. 622). Elle se compose de deux portions, orbitaire, palpébrale, assez nettement séparées par l'expansion externe commune aux muscles releveur et droit supérieur. Sur le vivant, sa couleur jaune-rougeâtre la distingue de la graisse orbitaire qui est plus pâle.

A. — **La Glande Orbitaire, Supérieure ou Principale** (fig. 679). — Elle est logée derrière la suture fronto-malaire (Rochon-Duvigneaud) et non dans la fossette dite lacrymale du frontal. Son tissu serré la ramasse en un corps ovoïde de la forme et du volume d'une fève, obliquement couché en bas et en dehors, sous le périoste du frontal auquel elle est très adhérente.

RAPPORTS. — 1° *En dedans*, le bord externe du releveur de la paupière supérieure ; 2° *En avant*, le rebord orbitaire, sous l'insertion supéro-externe du septum orbitaire ; 3° son *Bord postérieur* — HILE — est abordé par l'artère lacrymale, le nerf lacrymal de l'ophtalmique de Willis et le filet lacrymal du rameau orbitaire du n. maxillaire supérieur ; 4° son *Extrémité externe* s'étend jusqu'à l'aileron ligamenteux externe.

Ses *dimensions* sont variables : en moyenne 20 mm. de longueur, 14 mm. de largeur, 3 à 5 mm. d'épaisseur. Son *poids moyen* : 0gr,30.

Capsule de la Glande Orbitaire. — Les lobules glandulaires sont retenus par du tissu conjonctif qui se condense à la périphérie pour embrasser étroitement la glande et lui fournir une *capsule* : elle est mince, délicate, incomplète en arrière où ses fascicules s'éparpillent dans le tissu graisseux de l'orbite ; elle s'épaissit en haut et en dehors pour s'atta-

cher sur le périoste du rebord de l'orbite — *ligament suspenseur de la glande* — ; en bas, ses fibrilles se poursuivent sur l'aileron ligamenteux du m. droit externe.

B. — La Glande Palpébrale Externe, Inférieure ou Accessoire. — Aplatie, elle s'étale en croissant dans l'interstice limité : *en avant*, par le septum orbitaire ; *en bas et en avant* par le fornix supérieur (qu'elle fait légèrement saillir quand on relève la paupière supérieure retournée) ; *en bas et en dehors* par le ligament palpébral externe ; *en haut et en dedans, par le tendon du releveur* (RAPPORT PRINCIPAL), le tendon pouvant être dangereusement intéressé dans les cas où on veut enlever la glande lacrymale accessoire.

Fig. 629 (en partie d'ap. DEMOURS, 1818). *La Face interne des Paupières* (côté droit).

La conjonctive disséquée, partiellement en haut, totalement en bas, dégage la plupart des glandes de Meibomius. — Une épingle sépare *les deux portions de la Glande lacrymale.*

C. — **Les Canaux Excréteurs de la Glande Lacrymale.** — La *glande orbitaire* a de 2 à 5 conduits excréteurs très fins, mais aisément visibles, pour peu qu'on les dissèque attentivement en allant de l'orbite vers la conjonctive ; ils passent entre les lobes de la glande accessoire et débouchent dans le tiers externe du fornix supérieur. — La *glande palpébrale* a 7 ou 8 conduits, courts et ténus, qui débouchent plus en dehors, et jusqu'au canthus externe.

Fig. 630 (DEMOURS). — *La Glande Lacrymale droite.*

Structure de la Glande Lacrymale. — Elle est formée par 15 à 40 petits lobules (Sappey) groupés autour des canaux excréteurs de la glande orbitaire. Chaque lobule se décompose en acini, entourés d'une membrane propre, supportant deux espèces de cellules sécrétantes : c. principales et c. basales. — La glande accessoire serait absente 7 fois sur 22 sujets (Bock).

Vaisseaux et Nerfs de la Glande Lacrymale.

Les ARTÈRES viennent de la lacrymale et des palpébrales. — Les VEINES sont tributaires de la v. lacrymale et des v. musculaires. — L'existence des LYMPHATIQUES n'est pas démontrée.

Les NERFS proviennent : 1° du lacrymal, 2° de l'anastomose de ce nerf avec le rameau orbitaire du n. maxillaire supérieur, 3° du ganglion ophtalmique (un filet constant).

Les Larmes.

Elles se répandent, lubrifient la conjonctive, grâce aux mouvements de l'œil qui les font glisser par capillarité, en dedans, vers le lac lacrymal (p. 738). — Elles sont formées par un liquide alcalin, incolore, de goût salé, renfermant principalement du chlorure de sodium en proportions variables (4 à 15 grammes pour 1 000) et des albuminoïdes. Leur action bactéricide semble bien démontrée.

§ 2. — Les Voies d'Excrétion Lacrymale.

Les VOIES LACRYMALES PROPREMENT DITES (fig. 622) présentent : Deux *points lacrymaux*, orifices extérieurs des deux *canalicules lacrymaux* qui se réunissent et se jettent par un canal commun dans : le *sac lacrymal*, continué lui-même vers le nez par le *canal lacrymo-nasal*.

A. — Les Points et les Tubercules Lacrymaux (fig. 624).

Au nombre de deux, supérieur et inférieur, ces orifices des canalicules sont situés sur la lèvre postérieure du bord libre des paupières, au sommet de petites élevures cratériformes : TUBERCULES LACRYMAUX OU PAPILLES LACRYMALES. Répondant à la pointe interne des tarses, ils regardent en arrière et glissent sur la conjonctive du lac lacrymal. Placés à une distance de 5 à 7 mm. de la commissure interne, le point supérieur est un peu plus rapproché du nez que l'inférieur. — J'ai rapporté trois cas — 1920 — d'ectopie congénitale *des points lacrymaux inférieurs*, chez des femmes ; leur présence sur le versant *antérieur* de la paupière est, à mon avis, une des causes du larmoiement dit essentiel.

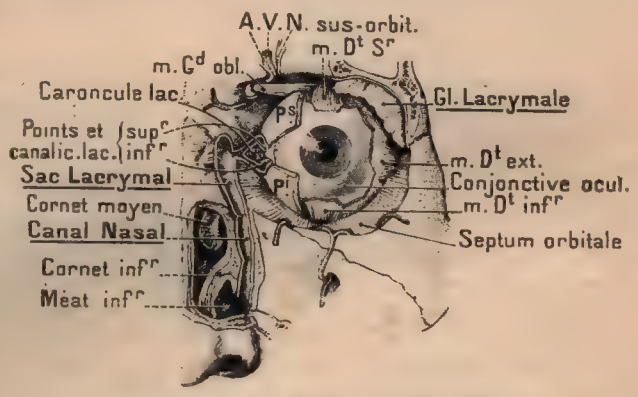

FIG. 631. — *L'Appareil Lacrymal gauche.*

Leur ouverture, taillée comme à l'emporte-pièce dans le tissu conjonctif serré et dur des tubercules, a la forme d'un ovale transversal rigide mesurant 1/4 de mm. pour le point supérieur, 1/3 de mm. pour le point inférieur.

B. — Les Canalicules Lacrymaux (fig. 622).

Longs en moyenne d'un centimètre, creusés dans les plis cutanés qui bordent le canthus interne et tout contre la peau, chacun d'eux présente : 1. une *portion verticale*, courte (2 à $2^{mm},5$) marquée : α) à son origine, par un rétrécissement fibreux — *angustia* — dont le diamètre n'excède pas $0^{mm},1$; β) à sa terminaison, par un *étranglement* demi-circulaire auquel fait suite une petite dila-

tation angulaire ; — 2. une *coudure*, voisine de l'angle droit ; — 3. une *portion horizontale*, large de 1/2 mm., mais dilatable jusqu'à $1^{mm},5$, recouverte par le ligament palpébral interne.

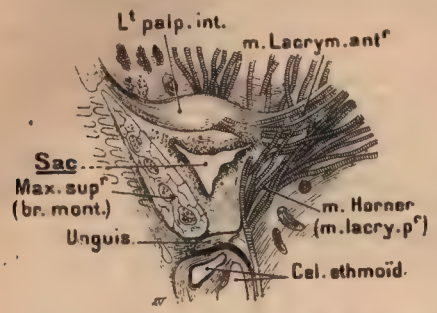

Fig. 632. (F. Terrien). — *Rapports du Sac Lacrymal. Coupe transversale schématique par le ligament palpébral interne.*

Passant derrière la caroncule, ils convergent l'un vers l'autre, directement appliqués sur le muscle de Horner, et aboutissent au sac lacrymal, soit séparément, soit plus souvent par un court canal commun recouvert par le tendon de l'orbiculaire et qu'on peut considérer comme un diverticule externe : *vestibule* du sac lacrymal.

Le canalicule inférieur présente souvent sur sa paroi postérieure un repli muqueux capable de s'opposer au cours des larmes et de gêner le cathétérisme.

C. — **Le Sac Lacrymal.**

Couché dans la fossette lacrymale, au périoste de laquelle il adhère très intimement, il a la forme d'un cæcum renversé et aplati latéralement dont la coupole dépasse de 2 mm. environ le tendon direct de l'orbiculaire (fig. 625).

Dimensions moyennes : En hauteur, 12 à 15 mm. ; en largeur, 3 à 5 mm. dans tous les sens. Topographiquement, son grand axe est placé à $3^{mm},5$ derrière le canthus interne.

Légèrement oblique en bas, en dehors et en arrière, il est en rapport : en *dedans et en haut*, avec les cellules ethmoïdales antéro-inférieures — cellules lacrymales — qui peuvent être assez développées pour empiéter sur une partie de sa face antérieure ; — avec le canal naso-frontal, *en dedans et en bas*, et le méat moyen des fosses nasales (« D'où cette déduction opératoire de s'adresser à la partie inférieure de la paroi interne du sac si on veut établir une communication artificielle entre le sac et les fosses nasales. » F. Terrien) ; — *en avant*, avec la crête lacrymale antérieure (l'éperon, inconstant, p. 61), et la portion directe du ligament palpébral interne, qui le croise horizontalement à la jonction des 2/3 inférieurs et du 1/3 supérieur ; — *en arrière*, avec sa portion réfléchie et le m. de Horner ; — *en haut*, fond ou coupole du sac, avec une

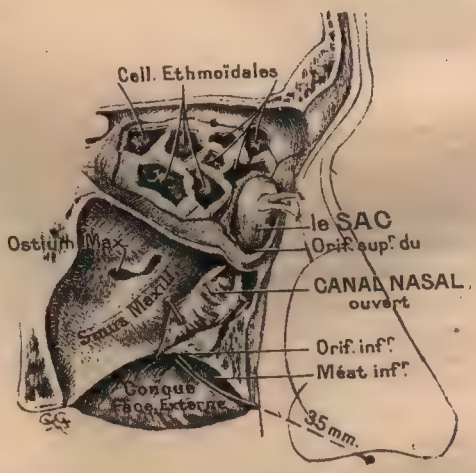

Fig. 633. — *Rapports osseux du Sac Lacrymal et du Canal Nasal droits vus d'en dehors.*

Le Sinus maxillaire effondré de dehors en dedans ; de ses parois, seule subsiste la portion de la face nasale sus-jacente à l'insertion du cornet inférieur ; en avant et à droite, on a enlevé la paroi osseuse *externe* du canal nasal (revoir la fig. 55), et fendu le canal dans toute sa longueur.

série de vaisseaux qui ne sont pas à négliger ; artère nasale, confluent des veines angulaire, frontales, nasales et palpébrales internes. La coupole est éloignée de 15 mm. de la poulie du grand oblique.

Sa *cavité* est toujours réduite, par accolement physiologique des parois, souvent irrégulière ; sa muqueuse est plissée, mais non valvulée ; normalement, elle est incapable de gêner le cathétérisme.

On peut observer : le dédoublement de la cavité du sac, surtout chez le fœtus (Tartuferi) ; chez l'adulte il subsiste — assez rarement — une bipartition incomplète ; ces diverticules de division sont, à l'occasion, le point de départ de dilatations kystiques.

D. — Le Canal Nasal ou Lacrymo-Nasal.

Il occupe le canal nasal osseux, du sac lacrymal au méat inférieur des fosses nasales (fig. 633, 635). De la même longueur que le sac, 12 à 15 mm. il est fusiforme et aplati transversalement.

1. Son EXTRÉMITÉ SUPÉRIEURE a la forme d'une boutonnière, large de $0^{mm},5$ au plus sur une longueur de 2 à 3 mm. C'est le point le plus étroit du canal ; — à sa partie moyenne, il atteint 3 à 4 mm. de diamètre.

2. Son OUVERTURE INFÉRIEURE OU NASALE a une forme variable : c'est le plus souvent une fente en bec de flûte allongé, tantôt large et béante, tantôt petite et à peine visible, quelquefois circulaire et haut placée au fond du méat. Elle est éloignée de 30 à 35 mm. du bord postérieur de la narine ; généralement difficile à découvrir, je considère son cathétérisme sur le vivant (procédé de Laforest) comme impraticable.

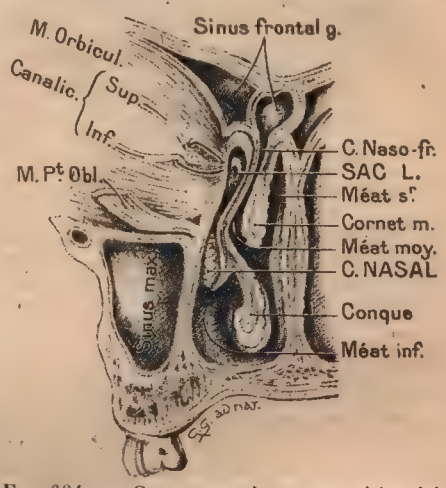

FIG. 634. — *Coupe coronale, un peu schématisée intéressant à la fois les canaux nasal et fronto-nasal gauches.* — Vue postérieure.

Sa *direction* est oblique en bas, en arrière et un peu en dehors. « Sur le vivant, on peut se représenter ce trajet en tenant une sonde droite de façon qu'en haut elle repose sur le milieu du ligament palpébral interne et en bas sur la limite qui sépare l'aile du nez de la joue, sillon naso-labial » (Fuchs).

Sac et canal se rejoignent par une coudure antéro-interne plus ou moins marquée. Le canal fait saillie dans le sinus maxillaire (fig. 55, 633), refoulant soit son angle antéro-interne, soit la partie antérieure de sa face interne.

La cavité du canal nasal est généralement irrégulière et mamelonnée par des soulèvements flasques, et même flottants dans sa lumière, séparant des anfractuosités. Ces boursouflures, dues à l'hypertrophie du tissu lymphoïde abondant dans la muqueuse et la sous-muqueuse, peuvent contribuer à rétrécir sac et canal. On les considère quelquefois comme de véritables valvules.

Il ne semble pas possible d'admettre *dans le canal* de valvules permanentes, constantes et situées en des points fixes. On observe seulement des plis inconstants, placés à tous les endroits du canal, pouvant même limiter un orifice plus ou moins circulaire. A l'ouverture nasale, il n'y a pas non plus de valvules, mais seulement le prolongement muqueux interne

du bout terminal du canal — *pli lacrymal* de Hasner — ; dans le jeune âge un lambeau muqueux figurant le vestige du diaphragme fœtal, qui ferme le canal jusqu'au milieu du 6e mois de la vie fœtale. L'extrémité nasale est assez souvent imperforée à la naissance.

Le canal peut être : rétréci congénitalement, soit dans toute sa longueur par étroitesse des parois osseuses chez les sujets de taille exiguë, soit localement par angustie de son orifice supérieur ; — double sur tout ou partie de son étendue.

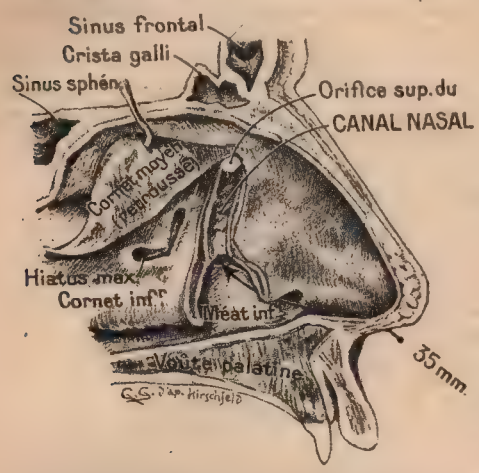

Fig. 635 (Hirschfeld). — *Le Canal nasal gauche vu en dedans, après ablation de la pituitaire et écornement de l'apophyse unguéale de la conque et d'une partie de l'unguis.*

E. — **Constitution des Voies Lacrymales.**

Les voies d'excrétion lacrymale sont constituées par une muqueuse établissant la transition de la conjonctive à la pituitaire. Participant à toutes les inflammations de la pituitaire, c'est par elle principalement que les affections nasales se propagent du nez vers l'œil.

1. Dans les CONDUITS LACRYMAUX, le chorion riche en fibres élastiques donne aux canalicules leur grande élasticité ; en arrière, il est contigu aux fibres du muscle lacrymal postérieur (fig. 632). L'épithélium pavimenteux stratifié se continue avec celui du bord libre des paupières. — 2. Dans le SAC et le CANAL NASAL, le chorion, épais et confondu avec le périoste, est fibro-élastique dans sa partie externe, creusé de lacis veineux continus avec ceux de la pituitaire, réticulé dans sa partie interne et présentant, chez l'adulte seulement, des amas folliculaires. L'épithélium, prismatique stratifié, présente par place des cellules superficielles avec cils vibratiles.

Les glandes n'existeraient qu'à la partie tout inférieure, autour de l'ouverture nasale.

Fig. 636. — *L'Inclinaison du Canal nasal.*

Une sonde introduite dans la gouttière lacrymale arrive sur le plancher *(P.P.)* de la fosse nasale en se dirigeant en bas, en arrière et légèrement en dehors, exactement au-dessus de la racine de la première petite molaire. La perpendiculaire *(G. N.)* qui côtoie le sillon naso-génien indique assez bien sa direction.

Pratiquement, la portion du cathéter *(CC')* destinée à parcourir le canal lacrymo-nasal ne doit pas avoir plus de 25 mm. de longueur (G. Gérard, 1906).

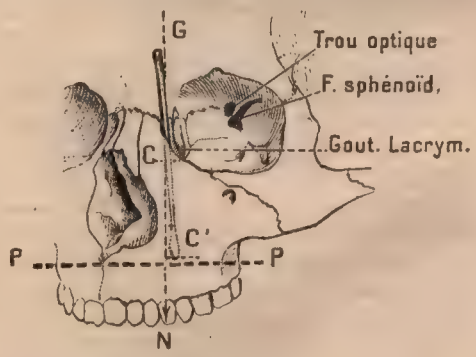

F. — Vaisseaux et Nerfs des Voies Lacrymales.

Les ARTÈRES du sac et du canal proviennent de la palpébrale inférieure et du rameau interne de la nasale, branches de l'ophtalmique. — Les VEINES, surtout nombreuses autour du canal, *plexus lacrymo-nasal* (fig. 444), mettent en relation les veines de la pituitaire avec l'ophtalmique et la faciale. — Les LYMPHATIQUES du *sac* appartiennent au groupe facial et vont aux ganglions sous-maxillaires ;

ceux du *canal* se joignent à ceux du cornet inférieur pour se rendre aux ganglions pharyngiens latéraux et rétro-pharyngiens.

Les NERFS, très déliés, proviennent du nerf nasal externe.

ARTICLE IV.

LE GLOBE DE L'ŒIL

A. — CONSIDÉRATIONS GÉNÉRALES

Le globe de l'œil n'est pas tout à fait sphérique. Ses 5/6 postérieurs figurent un segment de sphéroïde, légèrement aplati dans le sens vertical, de 12mm,5 de rayon, répondant extérieurement à la sclérotique. Le 1/6 antérieur, bombé par la cornée, représente un segment de sphère plus petite, dont le rayon ne dépasse guère 7mm,5. Le *sillon scléral*, peu net à la jonction des deux portions du globe, n'est flagrant que chez le vieillard (*gérontoxon*).

Pour la commodité des descriptions cliniques, on lui considère :

a) Un axe antéro-postérieur, *axe optique de l'œil* ; — *b*) deux *pôles*, antérieur, postérieur ; — *c*) un *équateur*, cercle coronal perpendiculaire à l'axe, qui le divise en deux *hémisphères*, *antérieur* et *postérieur*. En dehors, il répond sensiblement au rebord orbitaire externe ; — *d*) des *méridiens*, comprenant tous les cercles passant par les deux pôles, et parallèles à l'axe antéro-postérieur.

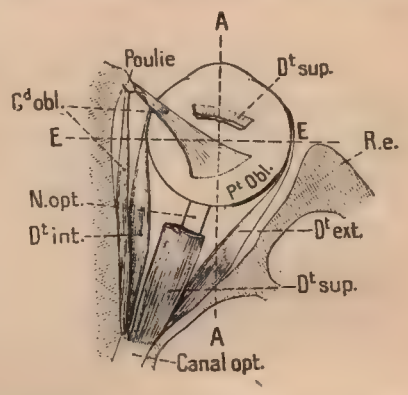

FIG. 637. — *Coupe horizontale de l'Orbite droite* (diagramme).

Le rebord orbitaire externe, *R. e.*, se trouve dans le plan de l'équateur *EE*. du globe. — Les muscles droits s'insèrent au-devant de l'équateur, les muscles obliques derrière lui. — En arrière, l'axe antéro-postérieur du globe *AA*. arrive en dehors du nerf optique. — La poulie du *Gd obl.*, figurée pour les besoins de la démonstration, est en réalité située plus haut, au niveau de l'angle supéro-interne.

Dimensions moyennes du globe :

Diamètre antéro-postérieur, le plus long, 24 à 26 mm. ;

Diamètre vertical, 23 mm. ;

Diamètre transversal, 23mm,5 ;

Les diamètres de la femme sont en moyenne inférieurs de 0mm,5 à 0mm,6 (Sappey).

Ces dimensions sont celles de l'œil normal ou emmétrope, de celui dont les images d'objets éloignés vont se former exactement sur la rétine. Elles varient lorsque ces conditions de la vision normale sont anatomiquement irréalisables : 1° dans l'*hypermétropie*, où l'axe de l'œil est trop court, 2° dans la *myopie* où cet axe est trop long.

Le poids moyen est de 7 à 8 grammes ; son volume d'un peu plus de 7 cc³.

Consistance de l'œil. — Le globe peut être envisagé comme une capsule pleine d'un liquide qui détermine la *pression intra-oculaire* ; physiologiquement cette pression, sensiblement constante chez l'adulte, est égale à celui d'une colonne de mercure de 26 mm.

Pratiquement, on l'apprécie de la façon dont on recherche la fluctuation d'un abcès, en palpant le globe à travers les paupières fermées avec la pulpe des deux index. La recherche de la pression est destinée à mesurer la *tension* ou *tonus* du globe. Le tonus est augmenté ou diminué dans diverses maladies de l'œil.

Surface extérieure du globe. — Il est abordé dans son hémisphère postérieur : par le nerf optique, les artères ciliaires courtes postérieures, les nerfs ciliaires, les deux muscles obliques ; — dans son hémisphère antérieur par les tendons des muscles droits. Ses 5/6 postérieurs sont coiffés par la capsule de Tenon ; son 1/6 antérieur recouvert par l'épithélium de la conjonctive à partir du limbe scléro-cornéal (p. 749).

Le nerf optique le pénètre en arrière par son quadrant inféro-interne ; la *papille* est ainsi placée à 3 mm. environ en dedans de l'axe de l'œil. — (Indication pratique : pour faire tomber le faisceau lumineux sur la papille, dans l'examen ophtalmoscopique, il convient de faire regarder l'œil que l'on examine un peu en dedans et très légèrement en haut).

B. — CONSTITUTION DU GLOBE DE L'ŒIL

La paroi du globe (fig. 639) est formée par trois tuniques concentriques : 1. une externe, fibreuse ; 2. une moyenne, vasculaire ; 3. une interne, nerveuse. — Elle circonscrit trois milieux transparents : 1. en avant, l'humeur aqueuse ; 2. au milieu, le cristallin ; 3. en arrière, le corps vitré.

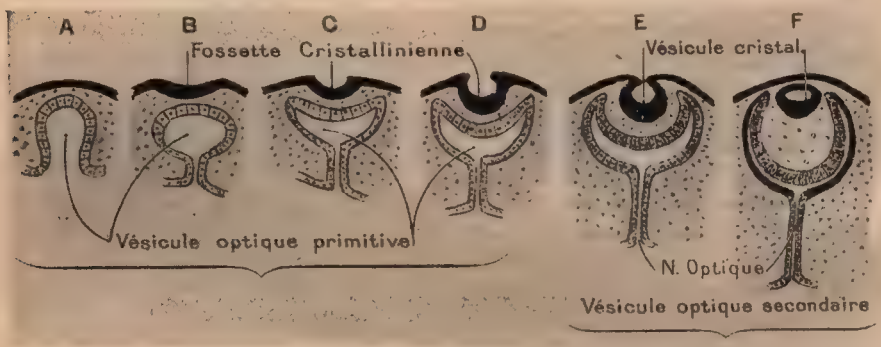

Fig. 638. — *Développement de la Rétine et du Cristallin* (diagramme).

Développement du Globe.

1. — Les éléments sensoriels et le cristallin sont d'**origine ectodermique.** — De chacune des faces latérales de la vésicule cérébrale antérieure, sort un diverticule creux qui s'allonge ; sa base se rétrécit en un pédicule creux — *nerf optique embryonnaire* — ; son extrémité libre se dilate en une cavité sphérique, la *vésicule oculaire primitive.* Des hémisphères de cette vésicule : l'externe s'aplatit, puis s'enfonce contre l'interne ; les deux feuillets désormais accolés figurent une sorte de cupule ou calice qui par rétrécissement de son ouverture prend l'aspect d'une sphère incomplète : *vésicule oculaire secondaire.*

Le feuillet interne donne la **Rétine** proprement dite. — Le feuillet externe reste mince et devient l'*épithélium pigmentaire* (p. 756) ; il reste en connexion avec la portion du mésoderme qui formera la choroïde, à la lame vitrée interne de laquelle il finit par adhérer.

La cavité du nerf optique embryonnaire, d'abord en communication avec le 3e ventricule s'oblitère (7e semaine) ; son pédicule lui-même se déprime inférieurement en la *fente choroïdienne,* dont les lèvres s'enroulent autour de l'artère centrale de la rétine (fig. 650). Le **Nerf optique** devenu cordon plein est secondairement envahi par des fibres nerveuses émanées de la rétine, cylindre-axes des cellules ganglionnaires qui poussent à travers le chiasma et les bandelettes optiques.

Le **cristallin** est une dérivation directe de l'ectoderme : fossette, puis vésicule cristallinienne.

2. — Les formations conjonctives et vasculaires de l'œil sont **d'origine mésodermique** ; cornée (excepté l'épithélium antérieur, ectodermique), sclérotique, uvée, se développent aux dépens des cellules mésenchymateuses, enveloppant la cupule optique. — L'artère hyaloïde, branche de la centrale de la rétine, vascularise le corps vitré et la capsule du cristallin pendant la vie fœtale ; elle s'atrophie avant la naissance.

I. — Les Tuniques du Globe de l'Œil.

§ 1. — La Membrane Fibreuse.

Elle est formée de deux parties, *sclérotique* et *cornée*, continues l'une avec l'autre au *limbe scléro-cornéen*.

A. — La Sclérotique.

C'est une membrane opaque occupant les 5/6 postérieurs du globe. Elle est

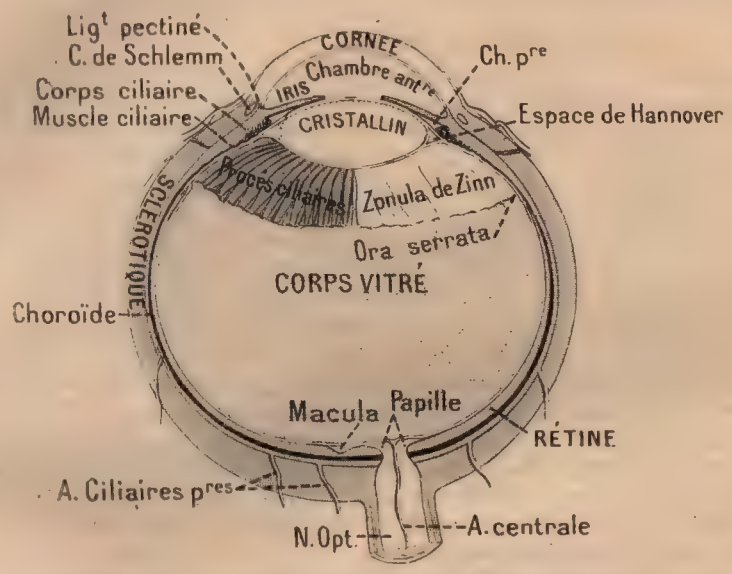

Fig. 639 (schéma). — *Coupe verticale et antéro-postérieure du globe de l'Œil.*
(Les tuniques sont dessinées avec leur épaisseur respective.)

visible en avant, par transparence à travers la conjonctive, qui permet de distinguer sa coloration variable avec les âges : bleuâtre chez l'enfant, blanc-bleu chez l'adulte, plus ou moins jaune chez le vieillard. Son épaisseur, égale à 1 mm. en arrière, diminue graduellement vers le segment antérieur ($0^{mm},3$) ; elle est renforcée légèrement ($0^{mm},6$) par l'insertion des muscles droits, et au voisinage de la cornée ($0^{mm},8$).

1. Sa face externe répond à l'espace de Tenon (p. 778) ; à partir de l'insertion des muscles droits, elle est rattachée à la conjonctive bulbaire par le *tissu épiscléral*.

2. Sa face interne, brune, est reliée à l'uvée (p. 750) par des filaments conjonctifs, par les vaisseaux et les nerfs traversant la sclérotique ; elle est plus particulièrement adhérente à la limite postérieure de la choroïde, et en avant au

tendon annulaire du muscle ciliaire. *Par sa partie tout antérieure, elle appartient à la Chambre antérieure* qu'elle contribue à limiter à sa périphérie.

Elle est percée : α) par l'orifice en entonnoir du nerf optique, large en dehors (3 mm.) étranglé en dedans (1 mm.) treillagé par la *lame criblée* (p. 771) ; β) autour de lui, par les 15 à 20 petits trous des artères et nerfs ciliaires postérieurs ; γ) derrière l'équateur, par les 4 orifices des veines vortiqueuses ; δ) au pourtour de la cornée, par les orifices des vaisseaux ciliaires antérieurs.

Structure de la Sclérotique. — De fines fibrilles de tissu conjonctif réunies en faisceaux entrelacés dans tous les sens ; des fibres élastiques superficielles ; des cellules fixes et migratrices. Les fibres des tendons musculaires s'insèrent dans la sclérotique en s'enfouissant parallèlement sous la couche externe des fibres scléroticales entre-croisées.

La sclérotique a peu de vaisseaux. Les artères ciliaires courtes s'anastomosent en arrière dans son épaisseur, autour du nerf optique (*cercle artériel de Haller*). Au limbe scléro-cornéen, elle est parcourue par un canal veineux annulaire (*canal de Schlemm* ou *sinus scléral*). Les nerfs propres sont rares.

B. — La Cornée Transparente.

La cornée occupe le 1/6 antérieur du globe. Sa forme n'est pas circulaire, mais comparable à un ménisque elliptique (fig. 640), dont les diamètres mesurent : horizontalement $11^{mm},5$; verticalement, 11 mm. Elle est plus épaisse à la périphérie ($1^{mm},1$) qu'au centre ($0^{mm},9$) ; de ce fait la courbure de la face postérieure, qui appartient à un segment de sphère de $6^{mm},7$ de rayon, est plus faible que la courbure de la face antérieure qui appartient à un segment de sphère de $7^{mm},7$ de rayon. D'autre part, la courbure de la face antérieure est un peu plus grande dans le méridien vertical que dans l'horizontal. Le *dôme* de la cornée au pôle antérieur dépasse de $2^{mm},6$ le plan de sa *circonférence*.

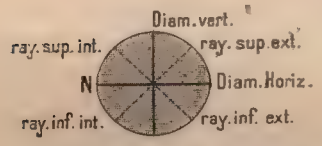

Fig. 640. — *Diamètres principaux de la Cornée* (œil gauche).
N. Côté nasal.

1. **Circonférence.** — Il n'existe pas de limite entre la cornée et la sclérotique : leurs fibres respectives se confondent les unes dans les autres. La circonférence répond à l'insertion de la conjonctive et à la ligne circulaire du limbe scléro-cornéen, le long de laquelle la conjonctive se réduit à l'épithélium (p. 738) pour tapisser la cornée en avant.

2. **Face antérieure.** — Convexe, lisse, brillante, elle répond : à l'air extérieur quand l'œil est ouvert ; — à la face conjonctivale des paupières quand l'œil est fermé.

3. **Face postérieure.** — Concave, elle limite la chambre antérieure en avant.

La propriété essentielle de la cornée est la **Transparence**, qui est due à l'exacte juxtaposition des lames cornéennes (indice de réfraction du tissu cornéen : 1,377 ; indice de réfraction de l'humeur aqueuse : 1,337).

Structure de la Cornée.

On peut lui distinguer trois feuillets, figurant un tout sur l'œil développé et bien portant, mais reconquérant leur indépendance, au moins relative, dans les états pathologiques. Ces trois parties sont d'avant en arrière :

1° La conjonctive oculaire ou FEUILLET CONJONCTIVAL. — Réduit à l'épithélium antérieur formé de cellules pavimenteuses sur 7 ou 8 rangées, il s'épaissit assez brusquement au niveau du limbe pour se fixer au-dessus d'une expansion de la capsule de Tenon ;

2° Le FEUILLET SCLÉRAL OU TISSU CORNÉEN, proprement dit, constitué par :

a) Une basale — *lame élastique antérieure de Bowmann* — mince, homogène, unie aux lamelles sous-jacentes ; — *b*) le stroma cornéen formé : α) de minces lames conjonctives exactement superposées, fixées entre elles par des faisceaux passant de l'une à l'autre (fibres suturales); β) de cellules cornéennes fixes ; γ) de cellules migratrices (leucocytes), peu nombreuses normalement, mais qui augmentent dès que la cornée est irritée ;

3° La partie postérieure — MEMBRANE DE DESCEMET OU DE DEMOURS — FEUILLET UVÉAL *de la cornée*, comprend la *lame élastique postérieure* ; plus épaisse à la périphérie qu'au centre, résistante, terminée en arrière à l'anneau tendineux de Döllinger, elle est recouverte par l'*épithélium postérieur*, rangée unique de cellules, qui se continue dans l'angle scléro-cornéal et sur la face antérieure de l'iris.

Circulation de la Cornée. — La cornée n'a normalement ni vaisseaux sanguins, ni lymphatiques. A la périphérie, suivant le limbe, la circulation s'effectue par les fines anses capillaires issues des artères ciliaires antérieures (fig. 628). Le tissu propre est nourri par imbibition, par infiltration du plasma sanguin dans les espaces séparant les cellules.

Nerfs de la Cornée. — Issus des nerfs ciliaires, ils sont très nombreux, surtout dans les couches superficielles. Ils se terminent par des arborisations libres entre les cellules de l'épithélium antérieur auquel ils donnent sa sensibilité exquise.

C. — La Région du Limbe scléro-cornéen.

Situé à la périphérie de la cornée, le *limbe scléro-cornéen* — plus simplement le LIMBE — répond à l'insertion de la conjonctive bulbaire. Il n'est bien visible que lorsque la conjonctive est tirée avec une pince, ou soulevée par une infiltration artificielle ou un gonflement pathologique (chémosis) dessinant à sa place un bourrelet elliptique net. — A son niveau, s'observent, de la superficie à la profondeur, les particularités suivantes :

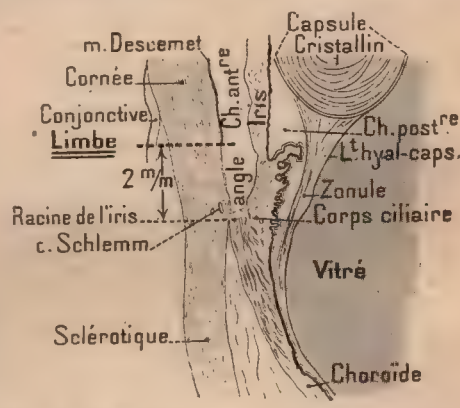

FIG. 641 (TERRIEN). — *Le Limbe scléro-cornéen sur une coupe verticale du segment antérieur de l'œil adulte.*

Le limbe coïncide ; anatomiquement avec la fin de la membrane de Descemet : topographiquement, *il est situé à* 2 MILLIMÈTRES EN AVANT de la racine de l'iris (Sur la préparation, la choroïde est écartée de la sclérotique).

1° Le *passage de la conjonctive à la cornée*. La conjonctive est inséparable de la sclérotique à laquelle elle est unie par son tissu sous-conjonctival renforcé de l'expansion antérieure de la capsule de Tenon. A partir du limbe, elle se réduit à l'épithélium antérieur de la cornée.

2° La *transition de la sclérotique devenant la cornée*. Les deux membranes sont intimement confondues par l'intrication de leurs lames et faisceaux ; on ne peut arrêter la cornée qu'au contour suivant lequel elle perd sa transparence.

3° Une coupe méridienne de la région montre dans la face profonde du limbe la coupe du canal de Schlemm et du ligament pectiné.

a) Le CANAL DE SCHLEMM est un cercle veineux creusé en plein tissu scléral ; aplati de dehors en dedans, et présentant des diverticules, il s'abouche en avant avec des veinules en plexus dépendant des veines épisclérales ; il communique, en arrière avec la chambre antérieure par les lacunes du ligament pectiné.

b) Le LIGAMENT PECTINÉ (fig. 642). A la périphérie de la cornée, la membrane de Descemet se termine sur un léger épaississement circulaire, l'*anneau de Döllinger*; placé en dedans du canal de Schlemm, il donne attache à une série de lamelles ou trabécules qui s'écartent en éventail vers la racine de l'iris, en limitant entre elles des lacunes, *espaces lymphatiques de Fontana*. L'ensemble de ces trabécules constitue le *ligament pectiné* de Hueck, qui arrondit et comble l'aire répondant à la rencontre de l'iris, de la cornée et de la sclérotique, *angle de la chambre antérieure*. En arrière, on le divise en trois faisceaux : α) l'*antérieur*, a, va dans le tissu scléral ; β) le *moyen*, m, se continue par le tendon du muscle ciliaire ; γ) le *postérieur*, p, courbe, ligament pectiné proprement dit, formé de fibres élastiques, arrive sur l'insertion de l'iris, sur la face antérieure duquel il tend à se réfléchir.

FIG. 642. — *L'Angle de la Chambre Antérieure.*

On n'a figuré que le 1/4 interne de l'épaisseur de la cornée ; l'iris est coupé près de son insertion, — *l.-r.-c.* Les 3 portions, longitudinale, radiée (m. de Brücke), circulaire (m. de Rouget) du Muscle Ciliaire ; — *a.-m.-p.* Les 3 portions, antérieure, moyenne, postérieure, du Ligament Pectiné ; — *ch. p.* Chambre postérieure.

§ 2. — La Membrane Vasculaire. — Tractus Uvéal ou Uvée.

En enlevant avec précaution la sclérotique et la cornée, on découvre la membrane indistinctement appelée : *tunique vasculaire*, en raison des nombreux vaisseaux qu'elle contient, ou *tractus uvéal*, plus simplement UVÉE, par la comparaison qu'on a faite de cette tunique vasculaire, la sclérotique étant enlevée, avec la pelure d'un raisin (*uva*) noir.

Trois parties la constituent : *a*) en arrière, la *choroïde* ou membrane nourricière qui revêt la face interne de la sclérotique ; *b*) en avant, l'*iris* qui se replie brusquement à 2 mm. en dehors du limbe scléro-cornéal pour s'appliquer sur la face antérieure du cristallin ; *c*) le *corps ciliaire*, intermédiaire à ces deux parties.

A. — La Choroïde, membrane nourricière de l'œil.

La choroïde (fig. 639) est la partie de l'uvée comprise entre l'entrée du nerf optique et l'*Ora serrata* (p. 756). Elle a peu d'épaisseur (de $0^{mm},1$ à $0^{mm},2$); elle est lisse et sa couleur uniformément brune n'est légèrement rompue sur le cadavre que par les innombrables tourbillons veineux occupant toute sa superficie (fig. 661).

1. Sa FACE INTERNE est faiblement attachée à la rétine jusqu'à l'ora serrata.

Sur le vivant, elle apparaît par transparence à l'ophtalmoscope sous l'aspect d'une membrane rouge, plus foncée et tigrée chez les bruns, plus pâle chez les blonds, rouge sur le fond blanc des albinos (l'absence des pigments rétinien et choroïdien laissant transparaître les rayons lumineux dans l'œil à travers la sclérotique). La couleur rouge du fond de l'œil est due à l'abondance des vaisseaux choroïdiens et surtout à la richesse du réseau vasculaire de la chorio-capillaire.

2. Sa FACE EXTERNE est noire et brillante. Elle est retenue à la sclérotique,

intimement au pourtour du nerf optique, plus lâchement en avant, par ses propres vaisseaux et nerfs et par de faibles tractus conjonctifs.

3. Sa LIMITE ANTÉRIEURE. — A l'ora serrata, la choroïde se continue sur le corps ciliaire par les fibres méridiennes du muscle ciliaire (*fibres cornéo-choroïdiennes du muscle de Brücke*, p. 755), qui s'étendant de la partie antérieure de la choroïde jusqu'au limbe scléro-cornéen, représente le *muscle tenseur de la choroïde*.

Structure de la Choroïde (fig. 643). — En allant de dehors en dedans, on lui décrit 5 couches : 1° La *lamina fusca* ou *supra-choroïde*, adhérente à la sclérotique, formée de lamelles pigmentées ; — 2° La *couche des gros vaisseaux*, figurée par des artères et surtout des veines séparées par les espaces intervasculaires contenant des *cellules pigmentaires*, caractéristiques de la choroïde. Les cellules pigmentaires transforment l'œil en chambre obscure ; elles font défaut dans les yeux albinos ; les éléments de cette couche donnent à l'ophtalmoscope l'aspect d'un treillis de vaisseaux clairs sur un fond tigré rouge, sombre ou brun ; — 3° la *couche des vaisseaux moyens*, mince et peu pigmentée ; — 4° la *chorio-capillaire* ou *membrane de Ruysch*, d'autant plus épaisse qu'on l'examine plus près du pôle postérieur ; formée par de gros capillaires, elle est privée de pigment ; — 5° la *lame vitrée*, très mince, recouverte en dedans par l'épithélium pigmenté de la rétine.

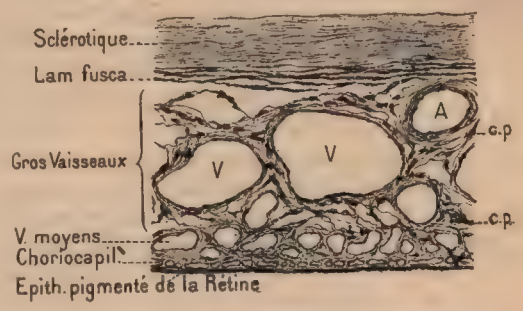

FIG. 643. — *Coupe de la Choroïde* (gross. : 105 diam.). *c. p.* Cellules pigmentaires ; — *V. V.* Veines ; — *A.* Artère.

B. — L'Iris.

L'iris, segment antérieur du tractus uvéal, est un écran circulaire — épais en moyenne de $0^{mm},3$ à $0^{mm},4$ — placé au-devant des procès ciliaires et du cristallin, percé en son centre d'un trou rond, la PUPILLE, qui fait office de diaphragme mobile. Il forme la paroi postérieure de la chambre antérieure.

FIG. 644. — *L'Iris. — Face antérieure* (gross. : 6/1).

Sa *coloration* varie suivant qu'il contient plus ou moins de pigment ; elle va du bleu clair au bleu foncé, du gris au brun clair ou foncé et au noir. Moins accusée dans les premières années de la vie, elle s'accentue pour devenir définitive vers la fin de la 13e année.

1. Sa FACE ANTÉRIEURE, légèrement convexe, particulièrement bien visible à l'éclairage oblique, présente une série de reliefs et d'anfractuosités, formés par les saillies des vaisseaux du stroma irien et par les espaces qui les séparent. Au voisinage de la pupille, les anastomoses vasculaires figurent le petit cercle de l'iris qui divise la membrane en une *zone interne* ou *pupillaire* et une *zone externe* ou *ciliaire* marquée par des dépressions, *stomates* ou *cryptes*, et des *rides*

de contraction, concentriques à la grande circonférence. Tous les détails de la face antérieure, bien nets sur l'iris normal, deviennent flous et s'atténuent dans les inflammations (iritis).

2. Sa FACE POSTÉRIEURE, rendue absolument noire par le pigment rétinien (p. 756) qui la recouvre, est en rapport : au milieu avec le cristallin qui fait légèrement bomber l'iris en avant ; à la périphérie, avec la tête des procès ciliaires.

3. La GRANDE CIRCONFÉRENCE OU CONTOUR CILIAIRE, très aminci, s'insère à 2 mm. en arrière du limbe, sur le ligament pectiné et la face antérieure du corps ciliaire, de telle sorte que la sclérotique à sa partie tout antérieure contribue à limiter la chambre antérieure à sa périphérie.

4. La PETITE CIRCONFÉRENCE OU CONTOUR PUPILLAIRE limite l'ouverture pupillaire ; elle est bordée d'un liséré noir plus ou moins visible.

La **Pupille** est normalement circulaire. Elle n'est pas exactement centrale, mais un peu décentrée en dedans par rapport à l'axe optique. On ne peut lui assigner de diamètre moyen ; son ouverture variant constamment sous l'influence de la lumière ; le chiffre de 3 à 4 mm. qu'on donne pour l'adulte normal, ne convient ni à tous les adultes, ni au même sujet aux différents moments de la journée, ni aux enfants dont la pupille est souvent très large, ni aux vieillards dont la pupille est habituellement contractée, souvent ponctiforme, ni aux yeux anormaux qui tendent à s'élargir (myopes) ou à se contracter (hypermétropes). Il y a des pupilles individuelles et non une pupille moyenne.

A propos du diamètre, le seul point important à considérer dans l'œil normal, est l'ÉGALITÉ PUPILLAIRE, diamètre égal des deux pupilles qui doivent réagir, se dilater ou se resserrer, de la même façon et en même temps à la lumière ou par l'accommodation.

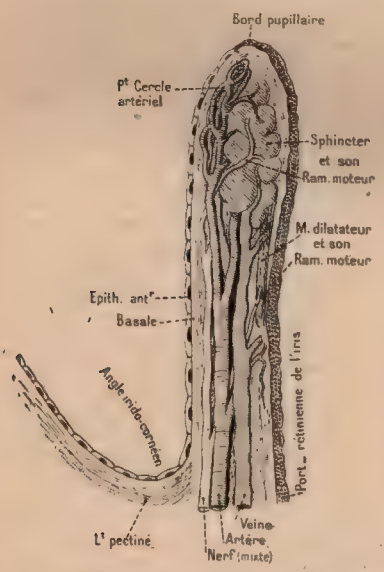

FIG. 645 (FARABEUF). — *Coupe méridienne de l'Iris* (diagramme).

Structure de l'Iris (fig. 645).

Comme la choroïde, l'iris, épais de 300 μ, se compose d'un stroma, recouvert d'épithélium sur ses deux faces, de vaisseaux, de muscles, de nerfs :

1° Le *stroma iridien,* formé d'un tissu mollasse et spongieux, contient de nombreux *vaisseaux* radiaires enveloppés d'un réseau lâche de cellules pigmentées ramifiées — *chromatophores* — ou rondes — *cellules-amas* — remplissant leurs interstices ;

2° Les *muscles,* d'importance capitale, qui effectuent les mouvements de l'iris sont au nombre de deux : *le sphincter* qui resserre la pupille, *le dilatateur* qui la dilate ;

a) Le SPHINCTER DE L'IRIS occupe circulairement la zone pupillaire plus près de la face postérieure que de la face antérieure. Épais de $0^{mm},1$ (près de la pupille) à $0^{mm},25$, il est formé de fibres lisses, groupées par secteurs, crispés sur les travées radiaires et leurs vaisseaux. La contraction tonique s'effectue par des mouvements en quelque sorte vermiculaires, faciles à suivre à l'éclairage oblique ; —

b) Le DILATATEUR DE LA PUPILLE naît en arcades entrelacées dans le sphincter lui-même. Ses faisceaux se « réunissent après avoir dépassé la limite du sphincter, en une plaque musculaire continue qui recouvre toute la face postérieure de l'iris ; toutes les fibres de

cette plaque ont une disposition régulière : parallèles les unes aux autres, elles rayonnent du bord pupillaire vers le bord ciliaire. A la distance de 1/2 mm. de son point d'insertion, le muscle se divise en faisceaux isolés qui se placent suivant deux couches superposées. Les fibres de ces faisceaux changent de nouveau leur direction tout près du bord ciliaire, se retournent en arc et forment, en s'entrelaçant, un mince plexus musculaire qui embrasse, sous forme d'anneaux, le bord ciliaire » (Iwanoff).

Les NERFS sont de fines fibrilles motrices (pour les muscles), sensitives ou vasculaires.

[TOPOGRAPHIQUEMENT, on voit sur une coupe, d'avant en arrière :

1° L'*épithélium antérieur* qui continue l'épithélium postérieur de la cornée; il manque au niveau des stomates ; — 2° le *stroma iridien,* couche conjonctivo-vasculaire, qui contient le sphincter ; — 3° Le *muscle dilatateur* de la pupille. Ces trois couches constituent la PORTION UVÉALE DE L'IRIS ; — 4° l'*épithélium postérieur,* couche de pigment rétinien, opaque, qui va jusqu'au bord de la pupille. C'est la PORTION RÉTINIENNE DE L'IRIS.]

Mouvements de l'Iris.

L'iris effectue des mouvements réflexes et des mouvements volontaires qui se traduisent par son resserrement et sa dilatation.

a) **Mouvements réflexes. — Les réflexes lumineux.** — Ils s'effectuent sous l'action des rayons lumineux : l'iris se contracte sous une lumière plus vive, se dilate sous une lumière plus faible (se dilate au maximum dans l'obscurité) pour ménager la susceptibilité des éléments nerveux de la rétine et leur permettre d'apprécier la situation et la forme des objets extérieurs (L'iris est contracté pendant le sommeil naturel ou artificiel).

1. Le resserrement, **réflexe pupillaire à la lumière,** est dû à la contraction du sphincter de l'iris ; — la dilatation, à l'action, toujours plus faible, du dilatateur de l'iris. Normalement, le réflexe lumineux se produit également dans les deux yeux, c'est-à-dire que le resserrement et la dilatation des deux pupilles sont égaux, ÉGALITÉ PUPILLAIRE, et alors même que les rayons lumineux n'agissent que sur un œil. — L'inégalité pupillaire physiologique — anisocorie — ne s'observe que lorsque l'œil est porté en divergence extrême : la pupille la plus dilatée étant celle de l'œil regardant du côté temporal (Caillaud, 1921).

2. On donne le nom de **réflexe consensuel** à la contraction précise, immédiate, synergique et synchrone des deux pupilles, alors même qu'une seule est impressionnée par la lumière ou par l'obscurité. On l'explique très simplement : par l'entre-croisement partiel des fibres du nerf optique agissant symétriquement sur les terminaisons corticales de l'appareil de la vision, et par les relations des voies optiques avec les noyaux moteurs de l'œil, principalement ceux de la 3e paire.

La voie réflexe lumineuse est très compliquée ; car le centre où se produit le réflexe lumineux doit être vraisemblablement localisé dans les tuberbules quadrijumeaux antérieurs (p. 400). La voie centrifuge est représentée par les nerfs ciliaires dont les cellules d'origine sont dans le ganglion ophtalmique (p. 447).

b) **Mouvements volontaires.** — On peut considérer comme des mouvements volontaires d'Accommodation et non comme des réflexes d'Accommodation : 1° la *dilatation pupillaire* qui assure la vision de loin ; 2° la *contraction pupillaire* (appelée à tort réflexe pupillaire d'accommodation) qui règle la vision de près.

C. — **Le Corps Ciliaire** ou **Zone Ciliaire.**

Lorsqu'on ouvre le globe suivant l'un de ses méridiens, on découvre l'uvée, après l'enlèvement du cristallin, du corps vitré et de la rétine qui se rompt à l'ora serrata. Derrière l'ora serrata, est la choroïde, de couleur brune. — Devant elle, le corps ciliaire (fig. 646, 647), de couleur noire, sur lequel on distingue :

a) En avant et en dedans, les *procès ciliaires,* dont l'ensemble plissé figure la *couronne ciliaire* ; *b*) en arrière, l'*orbiculus ciliaris,* partie lisse, noire, du corps ciliaire ; *c*) en dehors, sous la sclérotique, une formation grise : le *muscle ciliaire.*

Le corps ciliaire est en rapport : en dehors avec la sclérotique à laquelle il adhère, et dont il n'est séparé en arrière que par la lamina fusca ; en dedans, avec le corps vitré, la zone de Zinn et la chambre postérieure de l'œil.

1. **La Couronne Ciliaire. — Procès Ciliaires.**
La juxtaposition des **70** *procès ciliaires* (fig. 646, 647) forme à la partie

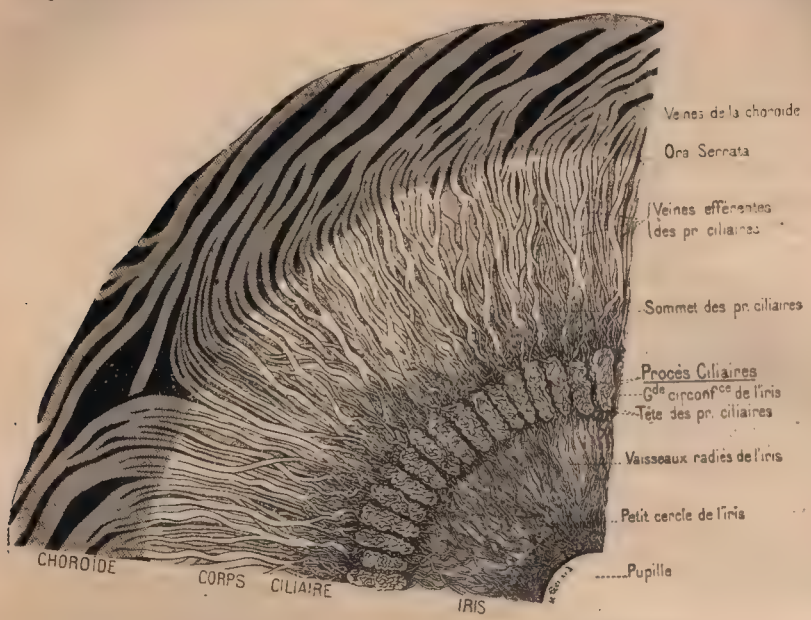

Fig. 646. — *Les Procès ciliaires et l'Iris* (face postérieure).

antérieure du corps ciliaire une collerette large de 2 mm. environ, arrivant jusqu'au voisinage de l'équateur du cristallin qu'elle ne touche pas.

Chaque procès ciliaire, long de $2^{mm},5$, large de $0^{mm},12$, épais de 1 mm. se termine en dedans par un renflement appelé *tête*, et s'effile en dehors (*queue*). A la loupe, le bord libre se montre hérissé de dentelures et de franges.

Reposant sur le muscle ciliaire, les procès ciliaires sont formés par un nombre considérable de vaisseaux anastomosés et ramifiés en de nombreux capillaires. La couronne ciliaire est la région la plus vasculaire de tout le globe.

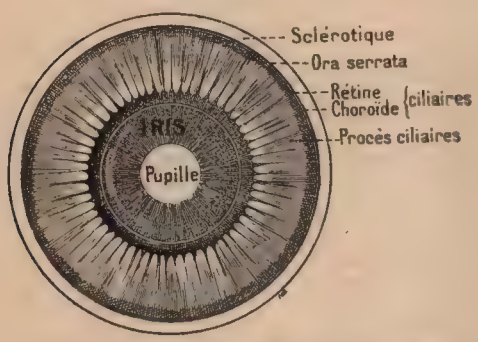

Fig. 647 (d'après une planche du Pr Farabeuf).
La Face postérieure de l'Iris et la Couronne ciliaire.

2. **L'Orbiculus Ciliaris.** — Il s'étend de la couronne ciliaire à l'ora serrata (fig. 648). Tout à fait lisse ou finement plissé par les vaisseaux qui le soulèvent, sa coloration est uniformément noire.

3. **Le Muscle Ciliaire.**

Le Muscle de l'Accommodation (fig. 648) est la formation la plus importante du corps ciliaire, dont il occupe la partie antéro-externe. Embrassant les procès

ciliaires à la façon d'un anneau prismatique, il a, sur une coupe méridionale, la forme d'un triangle rectangle dont le côté externe le plus long (6 à 7 mm.) forme un angle droit avec le côté antérieur le plus court (0mm,8).

Son TENDON s'insère en avant sur l'anneau de Döllinger (fig. 642), se continue sur la partie moyenne du ligament pectiné; et s'épanouit en éventail en arrière et en dehors.

Le CORPS MUSCULAIRE, formé de fibres lisses, se divise en deux portions inégalement développées:

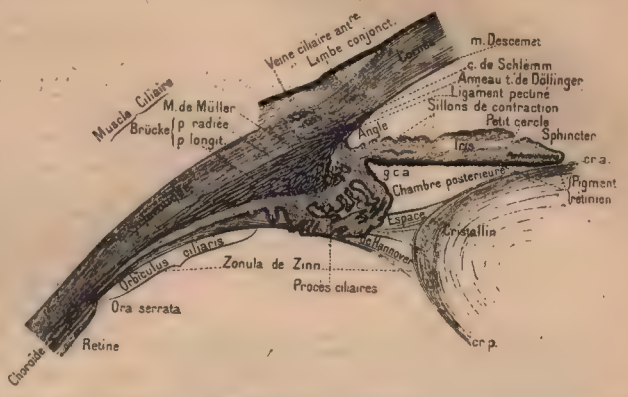

FIG. 648 (FUCHS). — *Coupe antéro-postérieure à travers le segment antérieur de l'œil destinée surtout à montrer la région ciliaire.*

g. c. a. Grand cercle artériel de l'iris; — *cr. a. cr. p.* Cristalloïde antérieure et postérieure.

a) La *portion externe*, de beaucoup la plus importante (MUSCLE DE BRÜCKE), comprend: α) une *partie longitudinale* ou *cornéo-choroïdienne*; ses fibres sont méridiennes et groupées en une collerette compacte doublant la sclérotique, de la partie antérieure de la choroïde jusqu'au limbe scléro-cornéen (muscle tenseur de la choroïde); β) une *partie moyenne, radiée* ou *cornéo-ciliaire*, qui figure un réseau en éventail dont les mailles divergent au-dessus et en dehors de l'orbiculus ciliaris dont elles ne dépassent pas le niveau en arrière.

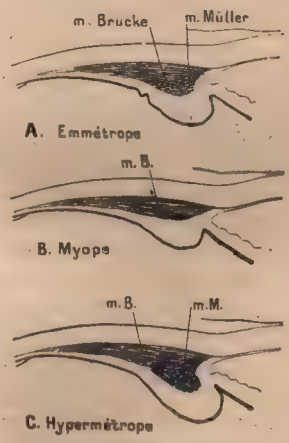

FIG. 649. — *Le Corps Ciliaire: dans l'œil normal* (A); *dans les yeux anormaux* (B et C).

b) La *portion interne* ou *circulaire* (MUSCLE DE ROUGET OU DE MÜLLER) représente seulement 1/10 du muscle total; placée en avant des procès ciliaires, elle est indépendante, sauf en arrière où ses fibres s'intriquent avec celles de la partie radiée. On discute l'existence de ses fibres circulaires. Pour Grynfellt (1910) « la plupart des faisceaux qu'on rattache à ce système de fibres circulaires ne sont en effet que le sommet des anses décrites par les fibres cornéo-ciliaires et sectionnées en travers par les coupes méridiennes ». Quoiqu'il en soit, on admet que le muscle de Rouget est antagoniste du muscle de Brücke.

La portion longitudinale et la portion circulaire peuvent varier dans leur développement. Dans les types extrêmes, on note: soit l'absence complète du muscle circulaire (sur les yeux longs — myopes); soit une exagération du volume des fibres circulaires qui occupent jusqu'à 1/3 du volume total du muscle (dans les yeux courts — hypermétropes) (fig. 649).

Le corps ciliaire est tapissé en dedans par trois couches : la *membrane vitrée* qui s'épaissit au voisinage de l'ora serrata et au niveau des procès ciliaires ; une *couche de cellules pigmentées* et une *couche de cellules non pigmentées*, sus-jacentes au vitré, qui continuent l'épithélium pigmenté de la rétine et se poursuivent après avoir tapissé les procès ciliaires sur la face postérieure de l'iris. Elles représentent la PORTION CILIAIRE DE LA RÉTINE.

Circulation de l'Uvée (p. 765).

Nerfs de l'Uvée. — Les 5 à 10 ciliaires indirects (p. 448) et accessoirement les 2 à 4 ciliaires directs (p. 447) tôt subdivisés, dans le segment postérieur de l'œil en 16 à 20 filets, s'anastomosent à la surface de la choroïde (fig. 404) en le *plexus uvéal* qui fournit aux vaisseaux choroïdiens et sur le muscle ciliaire, entre dans la contitution du *plexus ciliaire*. — C'est des cellules ganglionnaires de ce plexus qui proviennent des ramuscules, multiples mais tous indépendants : α) pour le muscle ciliaire ; β) pour l'iris, dans l'extrémité duquel ils se subdivisent en deux ou trois cercles concentriques dont le plus constant ceinture le sphincter ; γ) pour la cornée (p. 749).

§ 3. — La Membrane Nerveuse. — La Rétine.

La Rétine est la membrane qui reçoit les impressions lumineuses et les transmet au cerveau par le nerf optique.

L'embryologie explique sa disposition et ses divisions (p. 746) : α) *Epithélium pigmentaire* ; β) *rétine proprement dite*, formée de deux portions, continues l'une avec l'autre au niveau de l'ora serrata : la portion *irido-ciliaire*, 1/3 antérieur, qui reste mince, recouvre le corps ciliaire et la face postérieure de l'iris ; — la portion *optique*, 2/3 postérieurs, qui s'épaissit notablement.

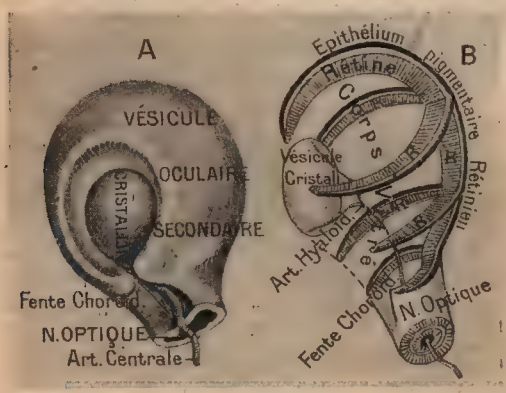

Fig. 650. — *La Cupule optique avec le Cristallin et le Vitré.*

A. Reconstruction. B. Dissection idéale.

I. **L'Épithélium pigmentaire ou Pigment Rétinien.** — La paroi externe de la vésicule secondaire figure le *tapis* ou *tapetum nigrum* : exactement appliqué contre la lame vitrée de la choroïde, il est formé par une assise unique de cellules très pigmentées (aplaties vers le choroïde, irrégulières vers la rétine), qui se continue sur la face postérieure de l'iris jusqu'au bord pupillaire.

II. **L'Ora Serrata.** — C'est à la fois la ligne de terminaison de la choroïde et le cercle de division des deux portions de la rétine proprement dite ; irrégulièrement et finement festonnée, elle est située à 6 mm. en arrière du limbe sclérocornéen, près du commencement du corps ciliaire, à la terminaison des stries ciliaires de l'orbiculus ciliaris. Elle s'avance plus du côté nasal que du côté temporal.

III. **La Portion Irido-Ciliaire de la Rétine.** — Sur le corps ciliaire, elle est réduite à une assise de cellules doublant l'épithélium pigmentaire. — Sur la face postérieure de l'iris, ses cellules chargées de pigment ne peuvent être distinguées de l'épithélium pigmentaire.

IV. **La Rétine nerveuse.** — C'est la seule portion que, pratiquement, on comprend sous le nom de rétine. En forme de cupule occupant les 2/3 posté-

rieurs du globe, elle répond par sa FACE EXTERNE à la choroïde ; par sa FACE INTERNE à la membrane hyaloïde. Elle présente en arrière deux formations particulièrement importantes : la *papille* et la *tâche jaune*.

ADHÉRENCE. — Elle n'adhère à la choroïde qu'en deux régions : à la papille et à l'ora serrata ; c'est ce qui explique la facilité avec laquelle se font les *décollements de la rétine*, lorsqu'une masse liquide ou solide vient s'interposer entre l'épithélium pigmentaire et les couches des cellules visuelles.

ÉPAISSEUR. — Égale à $0^{mm},4$ vers la papille, elle décroit vers l'ora serrata ($0^{mm},1$). Au niveau de la macula, elle a $0^{mm},5$ sur les bords, $0^{mm},1$ seulement dans le fond.

Transparence et coloration. — Le pourpre rétinien.

Sur le vivant, la rétine est absolument transparente et d'une coloration rosée. Sa *transparence* permet de saisir, par l'examen ophtalmoscopique, tous les détails de la choroïde (p. 750). Normalement, on peut observer, suivant la plus ou moins grande abondance du pigment de l'œil, toute la gamme des rouges, du rouge clair au rouge sombre et du brun rouge au noir. La *coloration rosée de la rétine*, exposée toute la journée à la lumière, s'accuse chez les animaux et les sujets tenus dans l'obscurité ; elle peut arriver au rouge pourpre. Inversement, elle disparaît sous l'action des rayons solaires en passant par le rouge clair, le jaune et la couleur chamois. Elle se reproduit facilement, en 15 à 30 minutes dans l'obscurité.

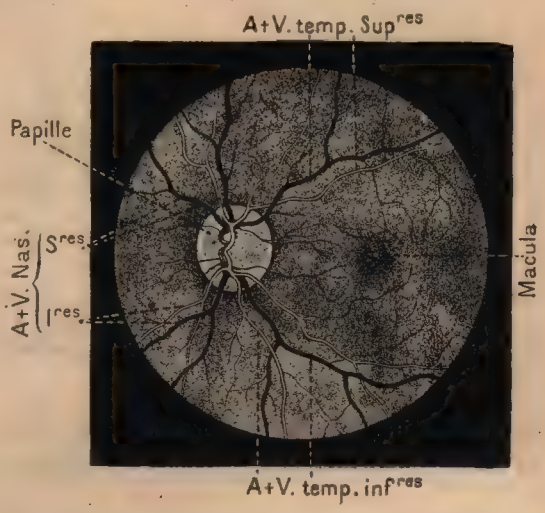

FIG. 651 (FUCHS, légèrement modifiée). — *Aspect ophtalmoscopique d'un œil gauche normal, vu à l'image droite.*

La papille est entourée d'un anneau clair, sclérotical, et plus en dehors d'un anneau noir choroïdien. En son centre, est l'excavation physiologique avec un fin pointillé gris (les lacunes de la lame criblée). Les artères sont en clair, les veines en noir.

Cette couleur rouge de la rétine *vivante non éclairée* est due à un pigment spécial contenu dans ses bâtonnets et sécrété par les *cellules pigmentaires* adjacentes : le POURPRE RÉTINIEN, *rhodopsine* ou *érythropsine*, qui ne manque qu'au niveau de la macula et vers l'ora serrata.

Sur le cadavre, la rétine s'opacifie et prend un ton blanc-gris sale.

Vaisseaux de la Rétine.

La circulation artérielle est autonome et dépend de la seule *artère centrale de la rétine* (p. 485) dont les branches se ramifient jusqu'à l'ora serrata sans s'anastomoser. — La circulation veineuse de retour est assurée par la seule *veine centrale de la rétine*. Artère et veine émergent au centre de la papille, et s'y divisent (ordinairement à son niveau, plus rarement dans le nerf optique lui-même) en formant un groupe supérieur et un groupe inférieur : tous deux comprennent une artère et une veine qui se côtoient et finissent par se bifurquer en un rameau nasal et un rameau temporal.

A l'ophtalmoscope, les artères se distinguent des veines par leur plus faible diamètre et par une strie claire médiane ; on ne saisit pas de vaisseaux au niveau de la macula ; les ramifications périphériques sont d'autant plus grêles qu'on approche davantage de l'ora serrata.

La STRUCTURE DE LA RÉTINE sera étudiée avec les voies optiques ; il est impossible de la séparer de ces formations auxquelles la rattachent intimement l'embryologie et l'anatomie, tant macroscopique que microscopique.

La Papille optique (fig. 651 et 652). — La papille ou DISQUE OPTIQUE répond à la zone de pénétration et d'épanouissement du nerf optique. Elle ne dépasse pas le plan de la rétine. — Elle a la forme d'une tache blanchâtre, ronde ou d'un ovale plus ou moins allongé ; elle mesure de $1^{mm},5$ à $1^{mm},7$ de diamètre. Elle est située à 3-4 mm. en dedans du pôle postérieur.

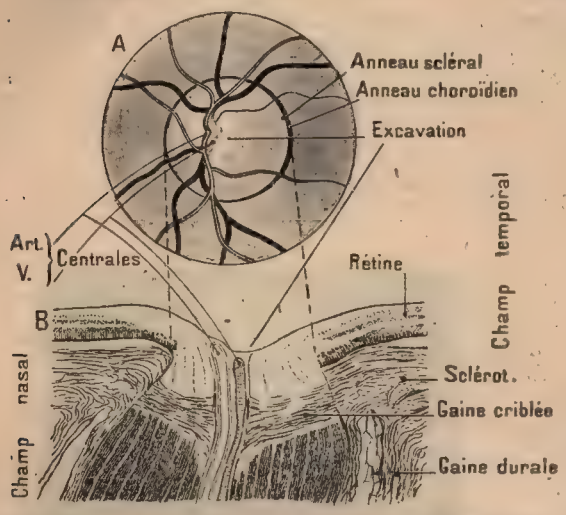

FIG. 652. — *Formations du fond d'œil — particulièrement celles de la Papille Optique vues à l'ophtalmoscope* — en A. *Éléments qui les constituent, vus sur une coupe longitudinale* — en B.

A l'ophtalmoscope, se détachant en gris-rose sur le fond rouge de l'œil, elle apparaît bordée par un fin liséré circulaire répondant, soit directement à la choroïde (*anneau choroïdien* qui est d'un noir plus ou moins net), soit à la sclérotique (*anneau scléral*) ligne blanche se plaçant entre la papille et l'anneau choroïdien. Son centre, faiblement enfoncé, *excavation physiologique*, répond à l'émergence des vaisseaux rétiniens et s'accuse par un léger reflet blanc.

La Macula. — La tâche jaune — macula lutea, plus simplement MACULA — répond à un léger enfoncement de la rétine, fossette rétinienne ou *fovea centralis*, située exactement au pôle postérieur de l'œil, en dehors de la papille et à 4 mm. de son centre. C'est le point de vision maximum de l'œil. — Elle a la forme d'un ovale à grand axe transversal, mal limité, plus épais et pigmenté sur les bords, aminci et déprimé insensiblement en entonnoir à son centre. Ses dimensions moyennes sont : diamètre transversal, 2 mm, ; diamètre vertical, $1^{mm},5$; diamètre de la fossette, $0^{mm},2$ à $0^{mm},4$.

La teinte jaune tendre qui a valu son nom à cette région ne se voit que sur l'œil cadavérique. — A l'ophtalmoscope, sur l'œil vivant, la macula est difficile à voir ; on arrive seulement à distinguer à son niveau un petit reflet en forme de croissant ou d'anneau, de couleur rouge brunâtre ou brune, dont le diamètre n'excède pas celui des veines principales de la papille. Le centre de la macula est privé de vaisseaux ; les artérioles très graciles, qui occupent son pourtour, restent invisibles.

II. — Les Milieux transparents du Globe de l'Œil.

§ 1. — L'Espace Antérieur de l'Œil.

Un liquide transparent, l'humeur aqueuse, occupe, entre la cornée et le cris-

tallin, l'espace que le rideau verticalement tendu de l'iris divise en chambre antérieure et chambre postérieure (fig. 653).

A. — **La Chambre Antérieure de l'Œil.**

C'est l'espace en forme de calotte sphérique (fig. 639, 653, 658) limité : en avant par la face postérieure de la cornée ; en arrière par la face antérieure de l'iris, et au niveau de la pupille par la face antérieure du cristallin ; à sa périphérie, l'*angle de la chambre antérieure* sis à la jonction du ligament pectiné et du corps ciliaire (fig. 641 et 642), est séparé de la sclérotique par une distance moyenne de 2 mm. en haut et en bas ; de $1^{mm},25$ en dedans et en dehors.

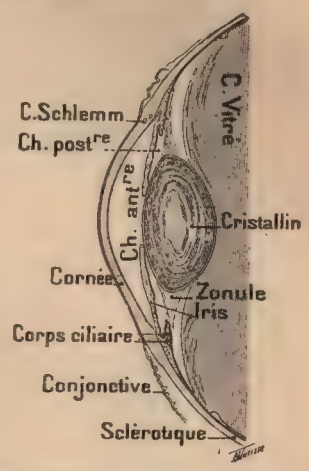

Fig. 653. — *Le segment antérieur de l'œil adulte* (gross. : 4 diam.).

Au centre, son diamètre antéro-postérieur, *profondeur de la chambre antérieure*, mesure de $1^{mm},5$ à $2^{mm},5$, un peu plus chez les myopes, un peu moins chez les hypermétropes. Elle diminue d'autant plus qu'on se rapproche plus de la circonférence.

B. — **La Chambre postérieure de l'Œil.**

On donne ce nom à l'espace péricristallinien compris entre l'iris en avant, la partie antérieure du corps ciliaire en dehors, le cristallin en dedans, le ligament hyaloïdéo-capsulaire du vitré en arrière. Sa partie antérieure libre — *chambre postérieure proprement dite* — communiquant avec la chambre antérieure par la pupille, est normalement très réduite ; sa partie postérieure est parcourue par les fibres de la zonula qui limitent l'espace de Hannover (p. 762).

C. — **L'Humeur aqueuse.**

L'espace antérieur de l'œil est rempli complètement par l'humeur aqueuse, liquide transparent et limpide.

Son indice de réfraction (1,337 Helmholtz) est le même que celui du vitré. Son poids spécifique égale 1,008. Il contient normalement (pour 1000) : de l'eau, 980 à 985, du chlorure de sodium, 10 à 13, des traces d'albumine.

L'élaboration de l'humeur aqueuse se fait continuellement ; produite par la transsudation des vaisseaux des procès ciliaires, elle s'écoule dans le canal de Schlemm, et dans les veines de l'iris par les stomates de Fuchs. Sa sécrétion s'effectue très rapidement : quand on ouvre la chambre antérieure, l'humeur aqueuse remplit à nouveau en six minutes, la chambre antérieure, dans tous les cas où on est amené à ponctionner la cornée.

§ 2. — Le Cristallin.

A. — **Conformation et Rapports.** — Le cristallin, agent principal de l'accommodation, est l'organe en forme de lentille biconvexe, situé derrière la pupille, entre l'iris, le corps vitré et les procès ciliaires (fig. 653, 654).

Maintenu dans sa position par son appareil suspenseur (zonule de Zinn), on lui considère :

1. Une face antérieure, répondant de dehors en dedans à la chambre postérieure et à la partie interne de l'iris qui s'étale sur elle ; son centre, *pôle antérieur*, laissé à découvert par la pupille, est à $3^{mm},5$ de la face *antérieure* de la

cornée. La distance qui le sépare de la face postérieure de la cornée est plus grande dans les yeux des myopes ; elle « mesure à peine 1 mm. chez le vieillard dont la forme du cristallin reste plus ou moins constante » (De Wecker).

2. Une FACE POSTÉRIEURE, plus bombée que l'antérieure, moulée dans la fossa patellaris du corps vitré ; son centre, *pôle postérieur*, est distant de 16 mm. de la fovea centralis de la rétine.

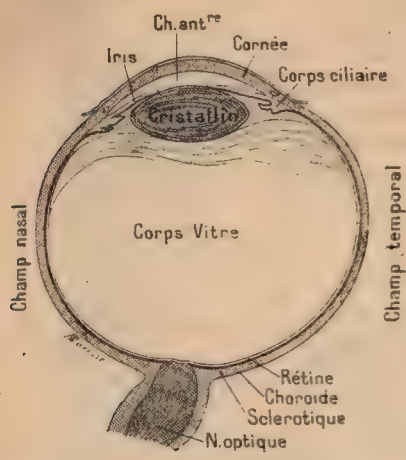

FIG. 654. — *Coupe horizontale de l'œil droit adulte* (gross. : 2 diam.).

La forme du globe ne reproduit pas une courbe régulière ; il est un peu aplati du côté temporal.

3. Une CIRCONFÉRENCE OU ÉQUATEUR ; compris dans l'anneau des procès ciliaires, il reste séparé de leur sommet par un intervalle de $0^{mm},5$, *espace périlenticulaire* ou *péricristallinien* répondant en arrière à l'espace de Petit.

Forme du Cristallin. — Elle varie insensiblement pendant toute la vie. Chez le nouveau-né, les courbures des faces sont très accentuées et lui donnent une forme presque sphérique ; avec l'âge les formes s'aplatissant, l'organe s'étale et acquiert la forme d'une lentille biconvexe, à contour arrondi.

Dimensions moyennes du Cristallin : diamètre sagittal ou axe : 4 à 5 mm. augmentant dans la vision des objets rapprochés ; — diamètre transversal ou équatorial : 9 à 10 mm. ; — rayon de courbure de la face antérieure : 10 mm. au repos, 6 mm. dans la vision de près ; — rayon de courbure de la face postérieure : 6 mm. au repos, 5 mm. dans la vision de près.

POIDS. — Augmentant avec l'âge, il va de 15 à 25 centigrammes.

INDICE DE RÉFRACTION. — 1,44 à 1,45 (Helmholtz).

PUISSANCE DE RÉFRACTION. — Égale en moyenne à 16 dioptries, elle peut augmenter de 14 dioptries dans le jeune âge ; cette amplitude diminue progressivement et disparaît complètement vers 65 ou 70 ans.

CONSISTANCE et COLORATION. — Chez les jeunes sujets, la consistance est très faible ; le cristallin jeune est incolore, sa substance absolument diaphane le rendant limpide comme de l'eau.

La *consistance* augmente peu à peu, surtout au centre ; le cristallin adulte, pincé entre les doigts, donne l'impression d'une substance gluante, molle et s'écrasant en s'étalant à la périphérie — *écorce du cristallin* — entourant une portion centrale — *noyau du cristallin* — plus dure, d'une teinte légèrement jaune ambrée. Le noyau, dû à une sorte de tassement des parties centrales, apparaît vers l'âge de 25 ans ; par sclérose, il s'épaissit lentement du centre à la périphérie, et grossit au point qu'à un âge très avancé, la lentille, complètement durcie, est incapable de se modifier dans sa forme. « Plus la sclérose du cristallin fait des progrès, dit Fuchs, moins cet organe est en état de subir les changements de forme nécessaires à l'accommodation. C'est pour ce motif que l'amplitude de l'accommodation diminue à mesure qu'on avance en âge (presbyopie). La sclérose donne à l'organe un reflet gris ou gris verdâtre, reflet sénile, qui ne doit pas être confondu avec une cataracte au début. »

B. — **La Capsule du Cristallin.** — Le cristallin est contenu dans une capsule complète, la CRISTALLOÏDE. Homogène, diaphane, très élastique, peu résistante, la plus petite effraction de sa surface détermine son recroquevillement spontané dans toute son étendue. Suivant sa situation, on la divise en : *cristalloïde antérieure*, épaisse de 10 à 15 μ, solidement rattachée à la zonula près de sa périphérie ; *cristalloïde postérieure*, épaisse de 5 à 7 μ, adhérente à la fossa patellaris du corps vitré.

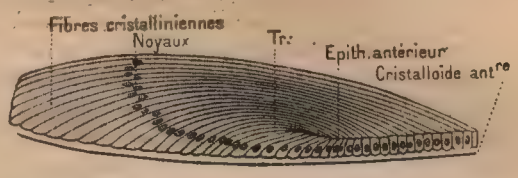

FIG. 655 (BABUCHIN). — *Section méridionale à travers le bord du Cristallin du lapin. La Zone des noyaux.*

En s'allongeant, les cellules de l'épithélium forment les fibres avec leur noyau. *Tr.* Zone de transition.

La cristalloïde est vascularisée chez le fœtus par les branches radiées de l'artère hyaloïdienne (p. 763). Normalement, les vaisseaux qui contribuent à l'accroissement rapide du cristallin sont disparus chez le nouveau-né et, pendant toute la vie, l'organe se nourrit par imbibition.

FIG. 656 (MATHIAS DUVAL). — *Derniers Stades du développement de la Rétine et du Cristallin.*

C. — **Structure du Cristallin.**

Le développement explique sa structure. Des deux couches cellulaires de la vésicule cristallinienne, l'antérieure, gardant sa forme cubique, figure l'épithélium antérieur ; la postérieure s'épaissit par allongement considérable de ses cellules, qui deviennent les longues fibres cristalliniennes munies chacune d'un seul noyau ; à la surface du cristallin, chacun des épithéliums sécrète une basale, la cristalloïde, qui est plus épaisse en avant qu'en arrière :

Les parties qui le composent sont :

1° La *cristalloïde* ; 2° la *couche épithéliale antérieure*, unique, mince, tapissant la cristalloïde antérieure ; 3° les *fibres du cristallin*, cellules épidermiques très allongées avec un seul noyau qui, par leur groupement, forment presque toute la lentille adulte ; à la section, elles ont la figure d'hexagones étirés. Elles sont unies par un segment intermédiaire. Groupées en séries, elles s'emboîtent les unes dans les autres, en lamelles superposées comme les couches d'un bulbe d'oignon ; toutes sont concentriques et s'étendent, suivant une disposition régulière, de la face antérieure à la face postérieure du cristallin, le long de lignes rayonnant sur les deux faces, du pôle antérieur et du pôle postérieur vers l'équateur.

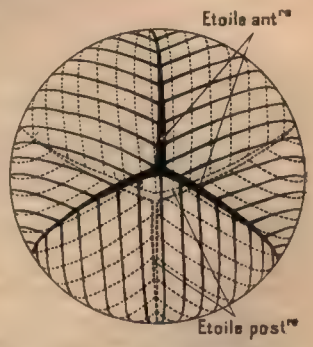

FIG. 657. — *Le Cristallin. — Face Antérieure. Disposition alternante des étoiles et des fibres.*

Chez le fœtus et le nouveau-né, ces lignes forment les *deux étoiles à trois branches du cristallin* (fig. 657) ; l'antérieure, en Y renversé (en suture lambdoïde) alternant avec la postérieure qui est en Y droit.

Parties d'une des branches de l'étoile antérieure, les fibres d'une même lamelle gagnent la face postérieure et y rejoignent l'une des branches de l'étoile postérieure. Il n'y a pas de limite entre les fibres du noyau, plus anciennes et plus minces, et les fibres corticales, plus jeunes.

Chez l'adulte, chacun des rayons principaux des étoiles se ramifie, émettant des rayons secondaires, et les fibres alternantes qui les unissent acquièrent une disposition plus nettement radiée.

D. — **La Zonula. — Appareil suspendeur du Cristallin.** — Un système délicat de fibres agglomérées rayonnant du corps ciliaire à l'équateur du cristallin figure son appareil suspenseur, *zonule de Zinn* (fig. 658) plus simplement ZONULA. Les fibres qui le constituent, d'origine exclusivement ciliaire, se détachent de la limitante interne de la rétine ciliaire. Pour Roud — 1913 — elles se développent aux dépens de cette portion de la rétine. Indépendantes, transparentes, séparées complètement de la membrane hyaloïde du corps vitré, sauf à leur origine sur l'ora serrata, elles sont ÉLASTIQUES, MAIS INEXTENSIBLES; leur diamètre ne dépasse pas 2 à 8 m. Leur rôle est d'agir, *passivement*, sur le cristallin dans les contractions du muscle ciliaire.

A la coupe, la zonula a l'aspect d'un délicat treillis triangulaire; en arrière, elle s'attache à partir de l'ora serrata, sur la face interne de l'orbiculus ciliaris et dans les vallées et saillies des procès ciliaires. Au sommet de ceux-ci, elle devient libre : ses fibres divergent en éventail dans la chambre postérieure pour aller s'insérer sur la cristalloïde en avant de l'équateur du cristallin, sur l'équateur même et derrière lui.

L'espace de Petit. — En arrière, la zonula est contiguë au ligament hyaloïdéo-capsulaire du corps vitré; elle en est artificiellement séparable par l'insufflation, qui détermine autour du cristallin l'*Espace dit de Petit*, en forme de couronne godronnée, limitée en dehors par les festons de l'ora serrata.

L'espace de Hannover. — Il est communément désigné sous le nom impropre de *Canal de Petit*; c'est simplement l'espace péri-cristallinien, triangulaire à la coupe, compris entre les fibres zonulaires libres et l'équateur du cristallin, qu'il est classique de désigner sous un nom spécial. Injecté en 1845 par Hannover (qui le confondit d'ailleurs avec l'espace de Petit), il est rempli par l'humeur aqueuse, et communique avec la chambre postérieure par les ouvertures ou fentes que laissent entre elles les fibres de la zonula.

E. — **Notions sommaires sur le mécanisme de l'Accommodation** (fig. 658).

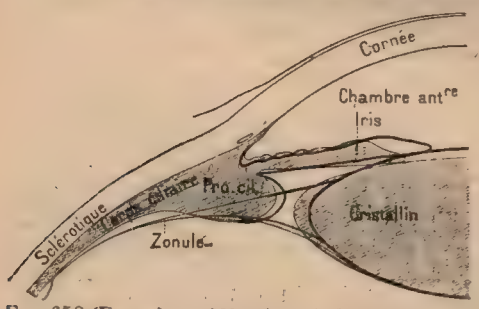

FIG. 658 (FUCHS). — *Mécanisme de l'Accommodation* (schématique).

Les *hachures* figurent la situation des parties, quand l'œil est au repos; la *ligne noire*, pendant l'accommodation. Cette *ligne noire* montre les procès ciliaires et l'équateur du cristallin reportés vers l'axe de l'œil. Les deux faces du cristallin sont plus fortement bombées, et la face antérieure est déplacée en avant. L'iris est plus large; son bord pupillaire est reporté en avant, son bord ciliaire en arrière.

L'œil normal est capable de distinguer également bien les objets éloignés et les objets rapprochés, grâce à l'accommodation, « faculté que possède l'œil de donner à son appareil dioptrique la force nécessaire pour voir nettement les objets situés à des distances différentes ». Elle dépend principalement de l'élasticité du cristallin dont les courbures varient suivant le relâchement ou la contraction des diverses portions du muscle ciliaire.

VISION A DISTANCE. — Dans la vision des objets éloignés, l'œil normal est au repos. Cet état se traduit par l'aplatissement du cristallin dû à la traction passive des fibres de la zonula sous l'action tonique des fibres longitudinales du muscle de Brücke et du dilatateur de la pupille, et la rétraction des procès ciliaires; la zonula, tendue, tirant sur le cristallin dans le sens de son équateur, l'aplatit.

VISION DE PRÈS. — Dans la vision des objets rapprochés, l'œil est à l'état d'*accommodation*. La convexité des deux faces du cristallin augmente par le relâchement des fibres de la

zonula qui permet à la lentille d'obéir à son élasticité propre. Le relâchement de la zonula est produit principalement par la contraction des fibres circulaires (muscle de Rouget) du muscle ciliaire, accessoirement par la contraction du sphincter de la pupille qui fait tirer l'iris sur le corps ciliaire, par le gonflement et la proéminence des procès ciliaires, dont les vaisseaux sont remplis grâce à la compression de voisinage.

L'action des fibres radiaires du muscle ciliaire est intermédiaire à celle des fibres longitudinales et des fibres circulaires ; elle intervient probablement pour régler et préciser l'effet de la contraction des unes et des autres.

La force réfringente de l'œil et son pouvoir accommodateur diminuent avec l'âge et finissent par être nuls ; ces modifications sont dues à la diminution, puis à la disparition de l'élasticité du cristallin.

§ 3. — Le Corps Vitré.

Le corps vitré — plus simplement le **vitré** — est la masse gélatineuse transparente, maintenue par la membrane hyaloïde, dans l'espace postérieur de l'œil limité par la rétine, la zonula et le cristallin. De forme sphéroïde, il est déprimé en avant par un enfoncement à concavité antérieure, la *fossa patellaris*, qui se moule sur la face postérieure du cristallin contre la cristalloïde postérieure à laquelle il adhère intimement. D'avant en arrière, à partir du cristallin, il s'applique sur la zonula, puis sur la face interne du corps ciliaire et de la rétine par l'intermédiaire de la membrane hyaloïde.

Le corps vitré présente à considérer deux parties :

a) Un contenu, l'HUMEUR VITRÉE, substance vitreuse dont la consistance, comparable au blanc d'œuf, est plus grande chez l'embryon et le sujet jeune que chez l'adulte.

Son poids spécifique égale 1,005, son indice de réfraction 1,337. Il contient des traces d'albumine et du chlorure de sodium. La filtration ne laisse sur le filtre qu'une faible quantité de substance visqueuse et membraneuse, la majeure partie dégouttant sous forme de liquide transparent.

b) Une enveloppe, MEMBRANE HYALOÏDE OU HYALOÏDIENNE, très mince, transparente, anhiste, faisant aisément des plis, sous-jacente à la limitante interne de la rétine dont elle est séparable ; adhérente à l'ora serrata, au-devant de laquelle elle s'épaissit en le *ligament hyaloïdéo-capsulaire* qui s'attache sur la cristalloïde postérieure tout près de l'équateur du cristallin, elle s'accole à l'insertion périphérique de la zonula, mais en reste séparée dans tout le reste de son étendue. Elle manque dans la fossa patellaris, l'humeur vitrée étant immédiatement au contact de la cristalloïde postérieure. Sa face interne adhère à l'humeur vitrée dans l'intimité de laquelle elle envoie de fins cloisonnements.

Le **Canal Hyaloïdien.** — Le corps vitré est traversé dans toute sa longueur par le *canal hyaloïdien de Cloquet* ou *de Stilling*, — 2 mm. de diamètre — qui va de la pupille au pôle postérieur du cristallin où il s'évase en entonnoir ; il est vraisemblablement de nature lymphatique.

Le canal de Cloquet loge pendant la vie fœtale l'*artère hyaloïdienne* qui donne plus tard naissance aux vaisseaux rétiniens ; exclusivement destinée au cristallin, elle est complètement disparue avant la naissance, par régression d'arrière en avant. Elle peut anormalement persister sous la forme d'un filament grisâtre ; dans ces cas, elle s'accompagne généralement d'opacités, dans la partie postérieure du cristallin (cataracte corticale postérieure).

Structure du Corps vitré. — Il est constitué par un tissu conjonctif spécial, très riche en eau. Chez l'embryon, l'abondance de ses cellules le rend opaque. Dans l'œil par-

fait, il est constitué : par des fibrilles cloisonnant la cavité en plusieurs loges ; par des cellules de plusieurs formes, arrondies ou ramifiées, et par des cellules rondes (globules blancs, cellules subhyaloïdiennes) surtout abondantes dans les couches périphériques.

Le corps vitré n'a pas de vaisseaux ; il se nourrit aux dépens des tissus avoisinants et surtout de l'uvée.

C. — CIRCULATION DU GLOBE DE L'ŒIL

§ 1. — Vaisseaux Sanguins du Globe.

Ils se groupent en trois systèmes : rétinien, uvéal, ciliaire antérieur, indiqués sur la fig. 659 par les chiffres 1, 2 et 3.

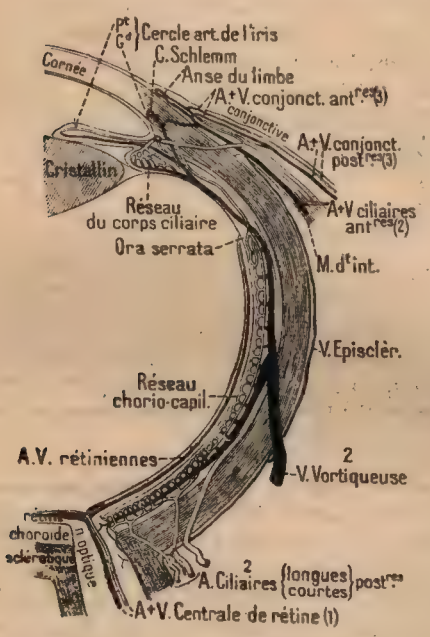

Fig. 659 (Leber). — *Les Vaisseaux Sanguins de l'Œil* (schématique).

1. Système vasculaire de la rétine, indépendant. — 2. Système des vaisseaux ciliaires, fournissant à la choroïde et à l'iris, anastomosé en avant avec : — 3. Système vasculaire de la conjonctive.

A. — Vaisseaux Rétiniens.

L'artère et la veine centrales de la rétine ont un trajet et une distribution parallèles (voir papille optique p. 758 et fig. 651). Leur indépendance n'est pas absolue, grâce aux anastomoses qui unissent l'artère à la circulation de la lame criblée (p. 771).

B. — Vaisseaux de l'Uvée.

Il sont de beaucoup les plus abondants et les plus développés :

1° Les artères ciliaires sont : courtes postérieures, longues postérieures, antérieures ; elles s'unissent à la périphérie de la choroïde en un réseau divisible en trois zones : postérieure, équatoriale et pré-équatoriale. α) Les *ciliaires courtes postérieures* ou *choroïdiennes* ; au nombre de 2 à 6, elles se résolvent autour du nerf optique en une quinzaine de terminales qui, par le pôle postérieur du globe, traversent la sclérotique et se répandent dans les couches internes de la choroïde jusqu'à l'ora serrata ; derrière la papille, elles s'unissent entre elles (*cercle artériel de Haller ou de Zinn*) ; leurs anastomoses avec le système rétinien fournissent au petit territoire de la rétine compris entre la papille et la macula ; l'existence de ces anastomoses permet d'envisager la possibilité de la restauration (relative) de la circulation artérielle de la rétine après thrombose ou embolie de son artère centrale ; — β) les *ciliaires longues postérieures* ou *iriennes* ; au nombre de deux, l'une nasale, l'autre temporale, elles perforent la sclérotique au pôle postérieur, passent d'arrière en avant sur la face externe de la choroïde et suivent le méridien horizontal de l'œil jusqu'au muscle ciliaire ; à son niveau, elles se dévient en dedans pour se bifurquer en deux terminales, supérieure et inférieure, qui s'unissent avec celles du côté opposé et avec γ) les *ciliaires antérieures* (p. 486 et C, p. 764) pour constituer le *grand cercle artériel de l'iris* : cette couronne artérielle fournit des branches choroïdiennes, récurrentes ; les artères des procès ciliaires ; des branches iriennes, radiaires, qui s'anastomosent autour de la pupille (*petit cercle artériel de l'iris*).

2° Les veines de l'uvée ou choroïdiennes (fig. 661) sont extrêmement nombreuses. Nées de la chorio-capillaire par des capillaires larges (sauf derrière la macula où les mailles de leur réseau sont étroites et très serrées), elles se disposent à la surface de la choroïde en

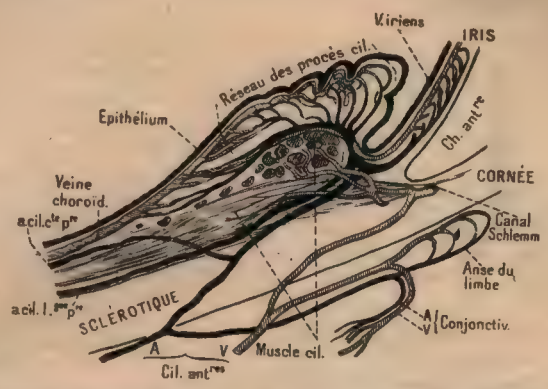

Fig. 660 (d'après une planche du Pr Farabeuf). — *Coupe du Corps Ciliaire et de l'Iris montrant le grand nombre des vaisseaux de ces formations et leurs anastomoses avec les circulations antérieure (conjonctivale) et postérieure (ciliaire et choroïdienne).*

Les Artères en noir, les Veines en gris.

tourbillons, aboutissant principalement aux *vasa vorticosa* : ces veines vortiqueuses ou vorticineuses (p. 505) au nombre de 4 (2 supérieures, 2 inférieures), se dirigent en arrière, perforent la sclérotique derrière l'équateur du globe et se jettent dans les veines ophtalmiques ou leurs collatérales. Elles reçoivent des affluents de l'iris, des procès ciliaires et de l'orbiculus ciliaris.

C. — **Vaisseaux du Pôle Antérieur.** — 1° Les artères ciliaires antérieures sont à la fois destinées : à la conjonctive qu'elles vascularisent en partie (p. 738) ; à l'iris et au muscle ciliaire, à la périphérie desquels elles s'anastomosent largement avec les autres artères du globe ;

2° Les veines ciliaires antérieures recueillent le sang veineux du canal de Schlemm, d'une partie de l'iris et du muscle ciliaire. En avant, elles sont largement anastomosées avec les veines de la face par les veines conjonctivales. Pratiquement, elles doivent être envisagées comme d'importantes voies de communication entre les veines de l'uvée et celles des membranes externes.

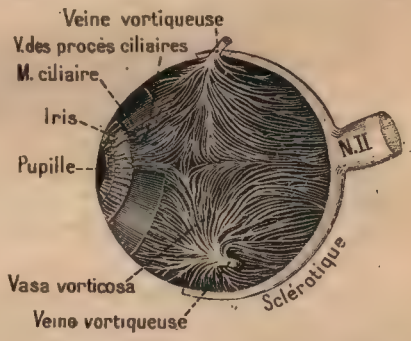

Fig. 661. — *Les Veines de l'Iris, des Procès Ciliaires et de la Choroïde.*

§ 2. — Lymphatiques du Globe.

Le globe n'a pas de vaisseaux lymphatiques, mais seulement des fentes et des espaces (fig. 662) :

1° En avant, la chambre antérieure et la chambre postérieure, continues l'une avec l'autre par l'intermédiaire de la pupille. L'humeur aqueuse qui les occupe passe dans le canal veineux de Schlemm ;

2° En arrière, le *canal de Cloquet* (p. 763) et l'*espace péri-choroïdien* qui communiquent avec les *espaces lymphatiques inter-vaginal et supra-vaginal du nerf optique* (p. 771). La plus grande partie de la lymphe sort par les voies antérieures. L'espace de Tenon, décrit quelquefois avec les voies postérieures, n'est pas de nature lymphatique ;

3° Les capillaires et les veines de la rétine sont entourées de gaines lymphatiques périvasculaires convergeant vers le réseau des fentes lymphatiques de la *gaine piale du nerf optique*. Les espaces lymphatiques du nerf optique et de ses gaines communiquent probablement avec les espaces sous-arachnoïdiens.

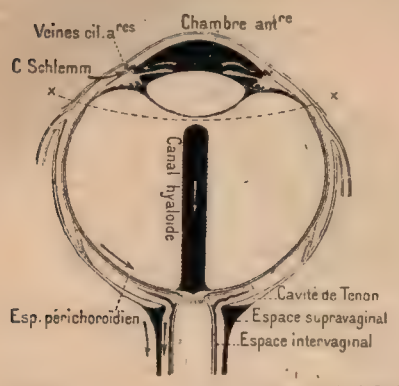

FIG. 662. — *Les Voies Lymphatiques de l'Œil* (schéma).

Le pointillé sépare conventionnellement le groupe antérieur, qui va au canal de Schlemm, du groupe postérieur qui rejoint les espaces du nerf optique. L'espace de Tenon est absolument indépendant des lymphatiques du globe.

§ 3. — Nerfs du Globe.

Les nerfs ciliaires directs ou indirects (p. 447, 448) forment à la surface de la choroïde un plexus nerveux dont les fines ramifications efférentes donnent : la sensibilité au corps ciliaire, à l'iris et à la cornée ; la motricité au muscle ciliaire et aux muscles de l'iris.

ARTICLE V.

LE NERF OPTIQUE. — N. II

DEUXIÈME PAIRE DES NERFS CRANIENS

Le nerf optique, exclusivement sensoriel, est le nerf de la vision. A sa description, se rattachent les voies optiques. Il doit être étudié et suivi en partant de ses origines dans la rétine jusqu'à ses terminaisons dans les centres nerveux.

§ 1. — Description générale et Morphologie.

Trajet apparent (fig. 663). — Les fibres nerveuses, épanouies dans la rétine, se ramassent au pôle postérieur de l'œil en un gros cordon, le **nerf optique proprement dit**, qui traverse l'orbite, pour pénétrer par le canal optique, dans l'étage antérieur du crâne. Sur le corps du sphénoïde, il rejoint celui du côté opposé, avec lequel IL SEMBLE se confondre en une masse blanche quadrilatère, le *chiasma optique*, des angles postérieurs duquel partent les bandelettes optiques : adhérentes à la base du cerveau, elles embrassent les pédoncules cérébraux et SEMBLENT se terminer dans les *corps genouillés*.

Trajet réel. — La majeure partie des fibres sensorielles émanées de la rétine s'entre-croise dans le chiasma (fibres *controlatérales*) ; l'autre partie reste du même côté (*fibres homolatérales*). Les unes et les autres se rejoignent dans le faisceau externe des bandelettes optiques. Elles vont se terminer : partie dans les corps genouillés externes, partie dans les tubercules quadrijumeaux antérieurs et le

pulvinar de la couche optique. — L'ensemble constitue le SEGMENT OPTIQUE ANTÉRIEUR OU EXTRA-CÉRÉBRAL.

Corps genouillés externes, pulvinar et tubercules antérieurs sont les CENTRES OPTIQUES INFÉRIEURS OU GANGLIONNAIRES : les premiers sont rattachés, par des fibres de projection — radiations optiques — au CUNÉUS (p. 355). CENTRE OPTIQUE CÉRÉBRAL. Des seconds, tubercules quadrijumeaux antérieurs, partent des faisceaux descendant vers la protubérance et le bulbe qui entrent en relation avec les différents noyaux des nerfs crâniens des 3e, 4e, 6e et 8e paires.

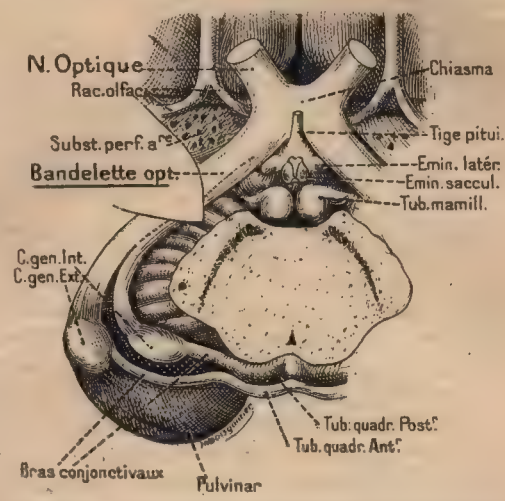

FIG. 663. — *Le Chiasma et la Bandelette optique droite.* **A-E, P-I** : Les tubercules quadrijumeaux **A**ntérieurs sont reliés aux corps genouillés **E**xternes, etc.

A. — Le Segment Optique extra-cérébral.

I. Le Nerf Optique. — Trajet et Rapports.

Il émerge au-dessous et en dedans du pôle postérieur du globe (fig. 668), traversant successivement la lame criblée de la sclérotique, l'orbite, le canal optique, pour atteindre le chiasma dans le crâne.

a) A TRAVERS LA LAME CRIBLÉE. — On dit qu'il s'y étrangle légèrement ; en réalité, il n'y a aucune constriction, et son faible diamètre à ce niveau vient de ce qu'il est exclusivement formé par le groupement des fibres sans myéline de la rétine.

b) DANS L'ORBITE. — Il s'avance en arrière et en dedans, au milieu de la graisse, vers le canal optique. Il est en rapport avec les nerfs ciliaires directs et indirects, l'artère et la veine ophtalmiques, le ganglion ciliaire (fig. 679).

Les *nerfs ciliaires* entourent le nerf en s'appliquant sur lui. — L'*artère ophtalmique*, placée d'abord en dehors du nerf, entre le m. droit externe et le nerf moteur oculaire externe, glisse au-dessus de lui et se place ensuite à sa face interne, le long du bord inférieur du m. grand oblique. — La *veine ophtalmique* se place au-dessus du nerf par sa branche supérieure, en dehors par sa branche inférieure. — Le *ganglion ophtalmique* est situé en dehors du nerf, à un centimètre environ en avant de l'anneau de Zinn.

c) A TRAVERS LE CANAL OPTIQUE. — Dans cette *portion intracanaliculaire*, longue de 6 à 9 mm., il épouse exactement la forme du tunnel osseux assez régulièrement cylindrique, auquel il est solidement fixé. En dehors seulement, quelquefois en bas, il présente une légère dépression latérale pour l'artère ophtalmique, enlacée de son plexus sympathique (fig. 674).

d) DANS L'ÉTAGE ANTÉRIEUR DU CRANE (*Portion intracrânienne*). — Il s'aplatit en une bandelette dirigée en arrière, en dedans et un peu en bas, qui, après un trajet de 8 à 10 mm., se jette dans l'angle antéro-externe du chiasma. Chemin faisant, il traverse la partie la plus interne de l'espace perforé antérieur, suit

assez exactement la racine blanche interne du nerf olfactif, et à son entrée dans le canal optique, croise la terminaison de la bandelette olfactive.

II. **Le Chiasma des Nerfs Optiques.** — Le chiasma — *commissure des nerfs optiques* (fig. 663) — est une petite masse nerveuse quadrilatère à bords concaves, large en moyenne de 13 mm., épaisse de 3mm,5, couchée transversalement dans la partie antéro-supérieure de la selle turcique (gouttière optique) au-devant du tuber cinereum, de la tige et du corps pituitaires. Par ses angles antérieurs, il est abordé par les nerfs optiques sous un angle obtus plus ou moins voisin de l'angle droit ; de ses angles postérieurs, partent les bandelettes optiques.

III. **Les Bandelettes Optiques.** — Longues de 3 centimètres environ, épaisses de 4 mm., chacune d'elles sort des angles postérieurs du chiasma en divergeant, sous la forme d'un gros cordon aplati, dirigé en arrière, en dehors et en haut, décrivant une courbe, parallèle à la fente de Bichat — p. 351 — (dont elles contribuent à former les lèvres internes), embrassant dans sa concavité la face externe du pédoncule cérébral correspondant, à son entrée dans l'hémisphère. — Par leur face supérieure, elles adhèrent à l'extrémité supérieure du lobe frontal ; — leur bord interne, côtoyé par la bandelette diagonale, limite l'espace perforé antérieur, en dedans et en arrière.

B. — **Les Centres Optiques Ganglionnaires.**

I. **Les Corps Genouillés externes.** — Les corps genouillés, externe et interne (p. 345 et fig. 313), sont en connexion intime avec la face inférieure des couches optiques ; les externes seuls appartiennent aux voies optiques. — Le CORPS GENOUILLÉ EXTERNE (p. 401), plus gros que l'interne, est en relation : en avant, avec la racine externe, portion optique, de la bandelette optique ; en arrière avec le tubercule quadrijumeau antérieur auquel l'unit un faisceau blanc — bras conjonctival — contournant la face inférieure du pulvinar.

II. **Les Tubercules Quadrijumeaux Antérieurs.** — On a vu (p. 343 et 400) ces formations ganglionnaires, séparées des tubercules postérieurs par un sillon transversal. Chacune d'elles est unie : au corps genouillé externe par le *bras conjonctival supérieur* ; à la partie postérieure de la couche optique. On reviendra plus loin sur ces connexions.

III. — **Le Pulvinar de la Couche Optique.** — C'est le noyau de la couche optique (p. 345) auquel aboutissent quelques-unes des fibres *visuelles* provenant de la partie externe, *visuelle*, de la bandelette optique.

§ 2. — Constitution des Voies Optiques.

A. — Le Segment Optique extra-cérébral.

I. **Structure de la Rétine.** — Elle est essentiellement constituée par des cellules nerveuses réparties sur trois couches et maintenues par une trame de cellules épithéliales modifiées.

La *charpente de soutien* est figurée par les fibres radiées de Müller, qui parcourent toute l'épaisseur de la membrane, de sa surface interne à sa surface externe. La connaissance des *trois couches d'éléments nerveux essentiels* est de date récente ; elle s'accorde bien avec nos conceptions actuelles sur l'innervation des organes des sens (p. 26).

Avant de l'examiner, il convient de rappeler, avec la nomenclature des théories anciennes, les notions exactes qu'elles avaient acquises sur les formations extrêmes de la rétine (fibres nerveuses, cônes et bâtonnets), à la description desquelles on n'a rien ajouté.

a) **Conceptions anciennes sur la Structure de la Rétine.**

On lui décrivait dix couches, en allant *de dedans en dehors* :

1° La *Limitante interne*, basale, sur laquelle se réunissent les pieds des fibres de Müller ;

2° La *couche des fibres du nerf optique*, constituée par des fibres nerveuses sans myéline répandues sur toute la surface de la rétine (sauf au niveau de la macula où elles manquent tout à fait) convergeant toutes vers la papille où elles se groupent pour passer dans le nerf optique. Elles figurent les cylindre-axes nus des cellules de la couche suivante ;

3° *Couche des cellules nerveuses multipolaires* ou *couche ganglionnaire* ; ses cellules, volumineuses, sont particulièrement nombreuses en arrière et surtout dans la macula ;

4° *Couche moléculaire interne*, fin réseau de fibrilles ;

5° *Couche des grains internes*, formée par les corps des cellules *moyennes* ou *bipolaires* ;

6° *Couche moléculaire externe*, comparable à l'interne, mais formée de fibres plus fines ;

7° *Couche des grains externes*, occupée principalement par les cellules extrêmes de deux espèces, *grains de cônes* et *grains de bâtonnets*, les premiers plus volumineux ;

8° *Couche limitante externe*, formée par la soudure des prolongements externes des fibres de Müller et dépassée par les éléments de la couche suivante ;

9° *Couche des cônes et des bâtonnets*. — Les cellules visuelles sont localisées DANS LA PORTION LA PLUS EXTERNE DE LA RÉTINE NERVEUSE, en dedans de l'épithélium pigmentaire rétinien ; leurs prolongements périphériques sont différenciés en les *cônes* et les *bâtonnets* ; LES RAYONS LUMINEUX NE LES IMPRESSIONNENT QU'APRÈS AVOIR TRAVERSÉ TOUTES LES AUTRES COUCHES INTERNES DE LA RÉTINE.

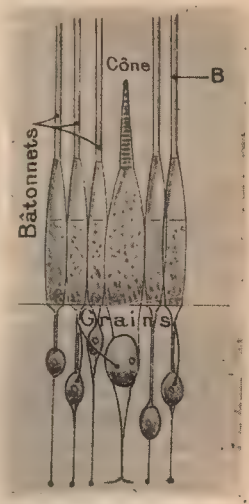

FIG. 664. — *Cône et bâtonnets.*

α) Les BÂTONNETS sont de minces baguettes cylindriques, longues de 40 à 60 μ, formées par juxtaposition de fines plaquettes dont la nature serait à rapprocher de celle de la myéline. Leur base est unie au corps cellulaire — *grain du bâtonnet* — par un fin prolongement. — Leur segment externe contient le pourpre rétinien (p. 757) dont l'élaboration semble se faire aux dépens de l'épithélium pigmentaire sus-jacent.

β) Les CÔNES sont des prolongements plus courts, en forme de bouteille ou d'obus, terminés par une pointe aiguë (segment externe), immédiatement en rapport par leur base (segment interne) avec le corps cellulaire — *grain du cône*.

γ) RÉPARTITION DES CÔNES ET DES BÂTONNETS. — Les bâtonnets n'apparaissent qu'aux bords de la fovea centralis et augmentent de nombre dans la portion moyenne.

Les *cônes*, nombreux vers l'ora serrata, diminuent dans la portion moyenne (il y en a un pour 10 à 20 bâtonnets) et se multiplient au milieu de la fovea où les bâtonnets disparaissent complètement. — Les couches internes de la rétine manquent également au niveau de la macula ; c'est ce qui explique son amincissement ;

10° La *couche des cellules pigmentaires* répond à l'épithélium pigmentaire accolé à la choroïde.

b) **Opinion de Transition.**

La théorie ancienne ignorait à peu près complètement les connexions des différents éléments de la rétine ; elle avait seulement établi la distinction entre cellules nerveuses et cellules de soutien.

Ranvier, se fondant sur la présence des vaisseaux dans la partie interne de la rétine et sur leur absence dans la partie externe, divisa la membrane nerveuse de l'œil en une *partie cérébrale interne* et vascularisée contenant un appareil ganglionnaire compliqué et une *partie épithéliale* constituée par les cellules sensorielles ou visuelles, grains de cônes et de bâtonnets avec leurs cônes et leurs bâtonnets.

G. GÉRARD.

C. — Conceptions actuelles sur la Structure de la Rétine.

1° Les éléments nerveux essentiels.

Les recherches de Cajal et de Van Gehuchten, simplifiant et précisant les connaissances acquises, ont montré que les éléments essentiels de la rétine sont superposés en trois couches ; de dehors en dedans :

a) La *couche externe — des cellules sensorielles ou visuelles.* — Bipolaires, elles présentent : α) un corps cellulaire, dont la partie moyenne forme le grain de cône ou de bâtonnet ; β) un prolongement externe, saillant sur la face externe de la rétine ; suivant sa forme on l'appelle cône ou bâtonnet, « formation homologue des bâtonnets et cils gustatifs ou auditifs » (M. Duval) ; γ) un prolongement interne ou central qui passe dans la profondeur pour s'articuler librement avec les prolongements correspondants des cellules de la couche moyenne, soit par un épaississement en massue (bâtonnets), soit par des arborisations indépendantes (cônes).

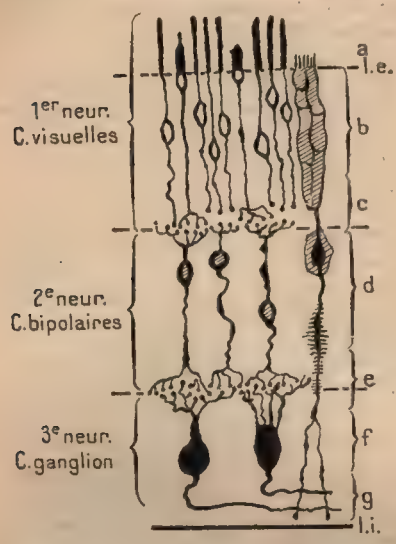

Fig. 665 (Van Gehuchten). — *Coupe microscopique de la Rétine du chien montrant la succession des trois neurones.*

a. Cônes et bâtonnets ; — *l. e.* Limitante externe ; — *b*. Granuleuse externe ; — *c*. Moléculaire externe ; — *d*. Granuleuse interne ; — *e*. Moléculaire interne ; — *f*. Couche ganglionnaire ; — *g*. Couche des fibres nerveuses ; — *l. i.* Couche limitante interne.

b) La *couche moyenne — des cellules bipolaires ou neurônes sensitifs périphériques.* — Ses cellules sont bipolaires ; leur prolongement externe est articulé par des arborisations libres avec les prolongements internes des cellules visuelles ; leur prolongement interne s'articule par des ramifications libres autour des prolongements protoplasmiques des cellules multipolaires de la couche interne.

c) La *couche interne — des cellules nerveuses ganglionnaires ou neurônes sensitifs centraux.* — Ses cellules sont volumineuses, multipolaires et pourvues de plusieurs prolongements externes protoplasmiques articulés avec les arborisations libres des prolongements internes des cellules bipolaires. — Leurs prolongements internes ou cylindre-axiles, convergeant vers la papille optique, y vont constituer les fibres mêmes du nerf optique.

2° Les éléments nerveux accessoires.

La rétine présente, entre les trois couches de cellules essentielles, des éléments nerveux éparpillés dont la nature et le rôle sont mal connus : *cellules horizontales*, grandes et petites, dont le corps cellulaire et les prolongements s'étendent horizontalement dans la zone d'articulation des cellules visuelles et bipolaires ; — *spongioblastes*, disséminés dans la couche des cellules bipolaires ; ils semblent dépourvus de prolongements protoplasmiques ; leurs prolongements cellulifuges, dirigés horizontalement en dedans, s'articulent avec les prolongements protoplasmiques des cellules ganglionnaires. — Ces deux variétés de cellules semblent avoir pour fonction de relier entre elles les diverses portions d'une même couche.

II. Structure du Nerf Optique.

Ses fibres, extrêmement ténues, sont à myéline sans gaine de Schwann ; sur les coupes transversales, elles lui donnent l'aspect en moelle de jonc. Ses faisceaux sont séparés par des dépendances conjonctives de la pie-mère. — Au centre du nerf, se trouvent l'artère et la veine centrales de la rétine.

La région de la Lame Criblée. — Le diamètre du nerf est assez réduit au pôle postérieur de l'œil : 1mm,5. — Les fibres sans myéline de la rétine traversent des espaces ménagés au niveau du pôle postérieur de la sclérotique — LAME CRIBLÉE — puis, acquérant leur gaine de myéline, augmentent rapidement le diamètre du nerf (3 mm.).

La **lame criblée** est constituée par des faisceaux en étages superposés ; provenant de la sclérotique et convergeant vers le faisceau conjonctif central du nerf, ils ménagent les orifices traversés par les fibres nerveuses et par des artérioles, anastomosées en un réseau assez touffu qui communique à la fois avec la circulation rétinienne et la circulation ciliaire par le cercle de Haller (p. 764).

Les Gaines du Nerf Optique. — Les méninges se poursuivent autour du nerf et jusque sur le globe oculaire : *a*) la *gaine externe, durale*, qui continue la dure-mère, intrique en avant ses fibres avec celles de la sclérotique, — *b*) la *gaine interne, piale*, qui continue la pie-mère, confond la plus grande partie de ses fibres dans le stromachoroïdien ; — *c*) la *gaine moyenne, arachnoïdienne*, s'accole à la gaine durale, mais reste séparée de la gaine piale par un interstice, qui en arrière communique avec l'espace sous-arachnoïdien, et en avant se termine en s'effilant entre la sclérotique et la gaine piale.

C. — Trajet des Fibres dans le Segment Optique extra-cérébral.

Les fibres du nerf optique se répartissent en deux faisceaux : 1° Le **faisceau direct, externe ou homolatéral**, groupant toutes les fibres émanées de la partie *externe* — temporale — de la rétine, longe le bord *externe* du chiasma, et se continue directement dans la partie *externe* de la bandelette optique du même côté. — Il faut mentionner à part le groupe émanant de la macula lutea, point de vision maximum de l'œil ; ce FAISCEAU PAPILLO-MACULAIRE, localisé d'abord à la face externe du nerf optique, se place ensuite au centre de la bandelette optique et gagne le corps genouillé externe où il se termine ; 2° Le **faisceau croisé** ou **controlatéral**, plus volumineux, est formé de fibres provenant de la partie *interne* — nasale — de la rétine. Il s'entre-croise complètement dans le chiasma avec le faisceau croisé du côté opposé et se continue dans la partie moyenne de la bandelette optique controlatérale.

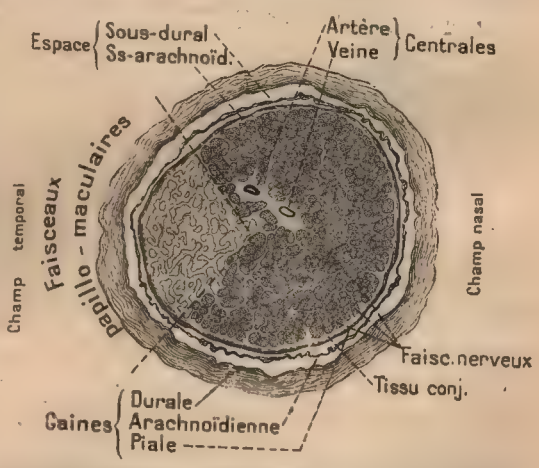

FIG. 666 (FUCHS). — *Coupe transversale d'un Nerf Optique dont les* FAISCEAUX PAPILLO-MACULAIRES *sont atrophiés.*
Leur répartition en segment cunéiforme est limitée par le pointillé.

[COMMISSURE DE GUDDEN. — Ce faisceau de fibres nerveuses (fig. 318) côtoie le bord postérieur du chiasma, et se poursuit à droite et à gauche, le long du bord interne de

chacune des bandelettes optiques, jusqu'aux corps genouillés internes. Il *n'a aucun rapport avec la vision*, Ses fibres commissurales, unissent l'un à l'autre chacun des corps genouillés internes et figurent par leur ensemble un fer à cheval à concavité postérieure. — La commissure de Gudden est en outre reliée aux tubercules quadrijumeaux postérieurs par les *bras conjonctivaux inférieurs*.

Elle doit être rattachée soit aux formations olfactives, soit, plus vraisemblablement, aux formations auditives].

B. — Vue d'ensemble des Voies Optiques.

Voies optiques directes.

De la rétine à l'écorce, les voies optiques sont formées par la succession de 4 neurônes : 1. Les cellules sensorielles visuelles ; 2. Les neurônes sensitifs périphériques ; 3 et 4. La partie centrale des voies optiques qui comprend elle-même deux neurônes superposés : 3. Les neurônes rétino-diencéphaliques ; 4. Les neurônes diencéphalo-corticaux.

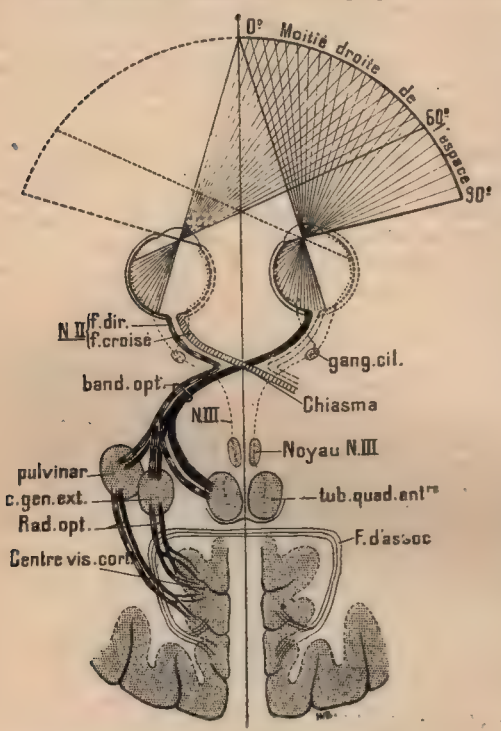

Fig. 667 (schématique). — *Trajet des Voies optiques.*

Les origines réelles du nerf optique sont dans la rétine : on a vu (p. 770) que les éléments nerveux s'y groupent en trois couches superposées :

1. Cellules sensorielles visuelles. — Cette première couche reçoit les impressions lumineuses ; elle les transmet au 2e neurône ;

2. Cellules bipolaires. — Ces cellules de la seconde couche figurent, dans la rétine même, les *neurônes sensitifs périphériques* ou *partie périphérique des voies optiques* ; par elles, les impressions lumineuses sont transmises au 3e neurône ;

3. Cellules ganglionnaires. — Les cellules multipolaires de la couche interne figurent les origines des *neurônes sensitifs centraux* ; — de leurs deux neurônes superposés : les premiers, rétino-diencéphaliques, amènent les impressions lumineuses aux centres ganglionnaires ; les seconds, diencéphalo-corticaux, conduisent ces impressions jusqu'à l'écorce du centre optique visuel ;

3'. Neurônes rétino-diencéphaliques. — Les cylindre-axes des cellules ganglionnaires forment successivement le nerf, le chiasma, la bandelette optiques ; les uns restent directs, les autres s'entre-croisent dans le chiasma ; mais quel que soit le côté vers lequel ils se dirigent, ils aboutissent tous au cerveau moyen et au cerveau intermédiaire et se terminent par des arborisations libres : en majeure partie dans le corps genouillé externe (les fibres du faisceau maculaire s'y terminent toutes); en moins grand nombre dans le pulvinar de la couche optique et le tubercule quadrijumeau antérieur.

Ces centres optiques ganglionnaires représentent le relai de la partie centrale des voies optiques. Leurs cellules possèdent des prolongements protoplasmiques en relation avec les terminaisons libres des neurônes rétino-diencéphaliques ; leurs prolongements cylindre-axiles se rendent : 1° soit dans le centre optique cérébral en formant la *voie optique diencéphalo-corticale*, 2° soit dans les centres nerveux inférieurs en formant la *voie optique réflexe*.

4. Voie optique diencéphalo-corticale. — Les fibres qui la constituent se groupent pour former les *radiations optiques de Gratiolet* ou *faisceau optique cérébral* (fig. 667).

Les radiations optiques de Gratiolet occupent d'abord la partie la plus reculée du segment postérieur de la capsule interne (fig. 331); décrivant une légère courbe à concavité interne, elles se dirigent horizontalement en arrière contre la paroi externe du prolongement occipital du ventricule latéral et vont se terminer à la face interne du lobe occipital. C'est à ce niveau que se trouve le *centre cortical de la vision*, sphère visuelle ou centre psycho-optique (fig. 378).

La sphère visuelle, localisée dans les circonvolutions voisines de la scissure calcarine, comprend : **avant tout, le Cuneus** — O^6 — accessoirement les lobules lingual — O^5 — fusiforme — O^4 — (p. 356) et le pôle occipital. Les seules fibres qui interviendraient dans l'acte visuel émanent du corps genouillé externe, se groupent en le faisceau optique occipital et se terminent dans le voisinage de la calcarine : écorce grise du cunéus. — Les fibres issues de la partie postérieure de la couche optique et qui aboutissent soit au cunéus, soit à la circonvolution linguale, n'interviendraient que dans le mécanisme des mouvements réflexes.

Le centre psycho-optique est réuni par des fibres d'association à diverses régions de l'écorce : 1° à la sphère visuelle du côté opposé par des fibres du corps calleux ; 2° à la pointe du lobe temporal (T1. où on a localisé la sphère auditive) ; 3° au centre des images graphiques qu'on a placé sous le pli courbe.

Voie Optique réflexe. — Elle s'étend de la rétine au pulvinar de la couche optique et au tubercule quadrijumeau antérieur. Des cellules de ces centres optiques ganglionnaires, partent des fibres descendantes vers les centres nerveux inférieurs.

Les fibres émanant de la couche optique aboutissent à l'écorce cérébrale et forment *la voie optique réflexe thalamo-corticale*.

Les fibres naissant des cellules du tubercule quadrijumeau antérieur descendent vers la partie supérieure du bulbe par le faisceau tecto-bulbaire, et vers le pont de Varolè, par le faisceau tecto-protubérantiel : tous deux représentent des voies optiques réflexes ; leurs cylindre-axes contractent d'importantes connexions avec les cellules des noyaux moteurs des nerfs : moteur oculaire commun, pathétique, moteur oculaire externe. « Nous devons admettre que les fibres optiques se terminant dans le tubercule quadrijumeau supérieur sont des *voies courtes* servant aux mouvements réflexes. L'existence de ces voies nerveuses reliant la rétine aux noyaux moteurs du métencéphale et du mésencéphale, par l'intermédiaire des fibres centripètes se terminant dans le tubercule supérieur, et des fibres centrifuges du faisceau tecto-bulbaire, explique ce fait clinique surprenant au premier abord : la persistance du réflexe pupillaire à la lumière chez les malades atteints de cécité corticale complète par suite d'une lésion des deux sphères visuelles » (Van Gehuchten).

Les faisceaux optiques réflexes sont également en relation avec les noyaux terminaux des nerfs acoustiques.

Article VI.

LA CAPSULE DE TENON ET LES MUSCLES DE L'ORBITE

La Situation du globe dans l'orbite. — Ses moyens de fixité.

L'orbite est séparée, par la *capsule de Tenon*, en deux loges indépendantes : la *loge antérieure, oculaire*, contient le globe de l'œil ; la *loge postérieure, rétro-oculaire*, est comblée par le coussinet graisseux de l'orbite et traversée par ses muscles, ses vaisseaux et ses nerfs.

Le globe de l'œil occupe à peu près le centre de la moitié antérieure évasée de l'orbite. « Cette situation est ordinairement telle que, si on place une règle verticalement contre les rebords supérieur et inférieur de l'orbite et qu'on la

presse, on touche le sommet de la cornée à travers les paupières fermées, mais on ne comprime pas sensiblement l'œil » (Fuchs). Les variations individuelles sont nombreuses.

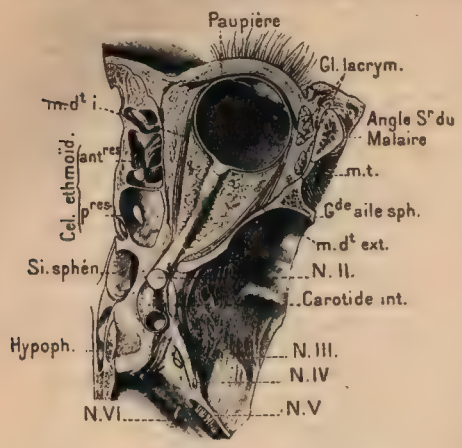

Fig. 668. — *Rapports du globe. Coupe horizontale de l'orbite droite* (segment inférieur).

m. dt i., m. dt ext. Muscles droits, interne et externe; — *Si. sphén.* Sinus sphénoïdal; — *m. t.* Muscle temporal; — *N. V.* Tronc du nerf trijumeau.

La saillie plus ou moins accusée du globe peut fournir d'utiles probabilités sur son état fonctionnel. Le raccourcissement (*hypermétropie*), l'allongement (*myopie*) de son axe antéro-postérieur peuvent être décelés à la seule inspection; les yeux des hypermétropes sont plus ou moins enfoncés et paraissent plats; ceux des myopes sont saillants, parfois à un point tel qu'on apprécie directement leur excès de longueur en suivant leurs grands mouvements d'excursion.

Le globe de l'œil est maintenu dans sa position:

1° En avant: par les expansions antérieures de la capsule de Tenon qui sont: *a*) fixées à la conjonctive (fascia-sous-conjonctival, p. 775), *b*) étalées vers les parois de l'orbite (*collerette intermusculaire* et *expansions orbitaires des gaines musculaires*, p. 777), *c*) renforcées en dedans et en dehors en les *ailerons ligamenteux, interne* et *externe*, qui ont pour rôle: α) de maintenir le globe oculaire suspendu dans l'orbite; β) de limiter ses excursions dans le sens horizontal; γ) de contre-balancer la tonicité des muscles obliques (tension passive de l'aileron externe).

Les relations du m. releveur de la paupière avec le septum orbitaire et les tarses, ses connexions immédiates avec le droit supérieur et sa gaine contribuent: α) au maintien du globe en avant; β) à sa suspension par en haut (ce ligament suspenseur de l'œil — Whitnall — s'attache au rebord supérieur de l'orbite);

2° En arrière: *a*) par le nerf optique; *b*) par la pression du coussinet adipeux (enfoncement du globe dans l'amaigrissement, sa saillie dans l'embonpoint);

3° Latéralement: par les muscles droits, rétracteurs du globe. — Les deux obliques sont protracteurs. En outre, le grand oblique par ses connexions avec les expansions du releveur et du droit supérieur renforce l'*appareil de suspension*.

Fig. 669. — *La Situation du globe dans l'orbite.*

La ligne pointillée indique la limite de l'œil vu par transparence à travers les paupières.

En somme, ces diverses formations agissent en différents sens. Les insertions antérieures de la capsule de Tenon à la base de l'orbite sont suffisantes pour lutter contre l'antagonisme des muscles droits et assurer au globe un équilibre parfait et une stabilité relative en harmonie avec l'amplitude de ses mouvements de rotation autour d'un point immobile, qu'on estime être placé un peu (à $1^{mm},77$) derrière le milieu de son axe antéro-postérieur.

Coussinet adipeux de l'orbite.

La loge rétro-oculaire de l'orbite est comblée par de la graisse, maintenue dans des logettes celluleuses. Le coussinet qu'elle forme est divisé en deux parties concentriques par

L'échancrure (ou le trou) sus-orbitaire est située à l'union du 1/3 interne avec les 2/3 externes du bord supérieur *SS.* ; il est généralement possible de préciser sa situation avec l'ongle de l'index.
Menée de cette échancrure, une perpendiculaire à *SS.* (*P*) se projette successivement sur le tendon oculaire du grand oblique, le bord interne du Droit supérieur, et du droit inférieur, et sur l'insertion osseuse du petit oblique.
Le trou sous-orbitaire est placé à 5 mm. en dehors de cette perpendiculaire.
La perpendiculaire *GN*, parallèle à la précédente, montant du sillon naso-génien à la gouttière lacrymale, indique la direction mais non l'inclinaison du canal nasal.

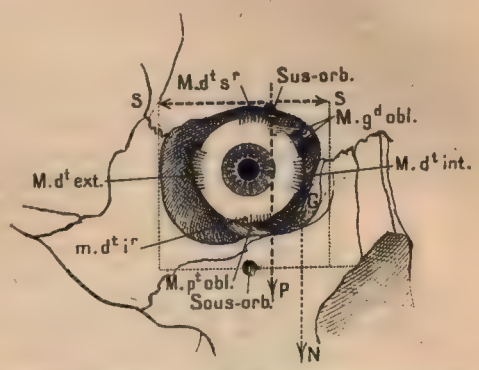

Fig. 670. — *Les Repères permettant de découvrir l'insertion antérieure des muscles obliques, droit supérieur et droit inférieur.*

les muscles droits et leur collerette intermusculaire ; une *partie centrale* « entourée par les muscles et entourant le nerf optique et l'hémisphère postérieur de l'œil » rattachée à la face externe de la capsule de Tenon par des prolongements denticulés ; une *partie périphérique*, située entre le périoste et les muscles.

A. — CAPSULE DE TENON

La capsule ou membrane de Tenon (nouvelle membrane de l'œil, Tenon) est l'enveloppe conjonctivo-élastique qui, d'une part en arrière, s'applique sur le globe ; d'autre part, en avant, s'étale pour s'insérer sur tout le rebord orbitaire après avoir engainé les muscles vers leur insertion scléroticale.

Sa description embrasse :

a) La capsule proprement dite, *fibreuse du globe* ; moulée sur la sclérotique, elle rejoint en avant la conjonctive bulbaire et confondue avec elle, s'insère sur la limbe (p. 738) ; *b*) des diverticules creux, *gaines musculaires*, entourant chacun des tendons d'insertion des six muscles de l'œil ; *c*) des expansions pleines épanouies vers la base de l'orbite, sur le rebord de laquelle elles s'attachent ; elles entrent dans la constitution des *ailerons musculaires interne et externe* ; *d*) des *orifices vasculo-nerveux* ; *e*) l'*espace dit de Tenon*.

1. **La Capsule Fibreuse du globe.** — Du nerf optique à la cornée, la fibreuse (fig. 671), appliquée sur le globe comme la cupule d'un gland (Bonnet), s'insère : *en arrière*, sur le sillon séparant le nerf optique de la sclérotique et sur la sclérotique elle-même ; *en avant*, sur tout le pourtour antérieur de la sclérotique en fournissant, du fornix à 8 ou 10 mm. du limbe, une doublure fibreuse à la conjonctive oculaire ; rejoignant la conjonctive à angle très aigu, elle l'épaissit et la fixe (*fascia sous-conjonctival*).

« Son épaisseur, autour du globe n'est pas uniforme. Elle est la plus forte dans la région équatoriale, centre de pénétration des muscles avec leurs gaines et leurs ailerons : à ce niveau elle égale presque la sclérotique ($0^{mm},5$, enfant). Elle s'amincit entre l'équateur et le cul-de-sac conjonctival. Elle devient plus ténue derrière la sclérotique et diminue pro-

gressivement par émission de fibres à cette membrane. Elle est mince également en arrière, au point de pénétration des muscles obliques » (Charpy).

L'adhérence de la conjonctive à la capsule n'existe qu'en avant. — « *Pratiquement, quand on incise la conjonctive près du limbe dans l'énucléation de l'œil ou dans sa strabotomie, on ne trouve qu'une seule membrane sous le bistouri et on entre d'emblée dans l'espace de Tenon.* » — En arrière, il y a simplement accolement, grâce à l'interposition d'un tissu cellulaire lâche permettant toujours la séparation des deux membranes.

La fibreuse du globe est traversée par les formations musculaires et vasculo-

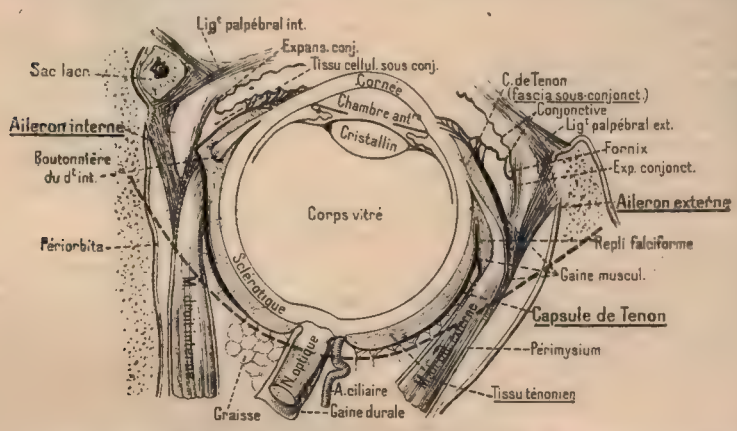

Fig. 671 (composée d'après deux fig. de Charpy). — *Coupe horizontale schématique de l'orbite droite et du globe ;* la capsule de Tenon *et ses expansions latérales, barrières entre les deux loges de l'orbite, indiquées par le pointillé gras.*

Remarquer les variations d'épaisseur de la capsule fibreuse. L'espace ténonien a été très exagéré pour les besoins de la démonstration.

nerveuses qui de la loge postérieure de l'orbite se rendent au globe. — Sa face externe est unie au coussinet graisseux par de fins prolongements denticulés.

2. **Les Gaines des muscles moteurs du globe et les Orifices musculaires.** — Les quatre droits perforent la capsule en avant de l'équateur du globe ; les deux obliques la traversent derrière l'équateur. Tous, avant de la trouer, ont des gaines, mais inégalement développées ; celles des droits et du grand oblique, très minces, réduites en arrière au périmysium ; celle du petit oblique, complète et plus résistante.

A. Gaines des muscles droits (fig. 671). — A un centimètre en arrière de la sclérotique, leur tendon (plus rarement leur chef musculaire) fend la fibreuse par une boutonnière dont les lèvres se continuent en arrière sur le périmysium légèrement épaissi du corps musculaire. A sa terminaison, chacun des tendons des droits est donc libre, mais circonscrit par une *gaine ténonienne* relativement épaisse, à laquelle on considère : un feuillet externe qui suit d'abord le tendon, puis s'en détache pour aller se confondre avec le fascia sous-conjonctival ; un feuillet interne, plus épais, qui rejoint la fibreuse du globe en formant un repli dit falciforme.

B. Gaine des muscles obliques. — Le tendon du grand oblique perfore obliquement la capsule derrière l'équateur du globe. « Sa gaine est formée

par les lames intermusculaires venant des muscles droits interne et supérieur. Plus celluleuse que celle des muscles droits, elle s'étend toute entière de l'insertion orbitaire à la poulie » (Motais).

Le petit oblique conserve son enveloppe jusqu'à son insertion orbitaire.

Indication pratique. — En sectionnant le tendon d'un seul des muscles droits à la sclérotique, sa portion charnue reste en relation avec le globe : 1° par les expansions fibreuses reliant sa gaine à celles des deux muscles voisins ; 2° par l'insertion conjonctivo-sclérale de la capsule de Tenon, qui reste en connexion plus ou moins lâche avec ces expansions.

2'. **Les Lames Intermusculaires.** — Tous les muscles de l'orbite sont reliés les uns aux autres par des membranes conjonctives très fines, *lames fibreuses intermusculaires.*

Les muscles droits, sectionnés avec leurs gaines, entourent le globe et sont reliés par la capsule de Tenon. La coulisse du grand oblique avec les deux expansions qui y aboutissent. Les ailerons externe et interne, émanés du droit externe et du droit interne, et renforcés chacun par deux expansions supérieures et deux inférieures. Expansions médianes du droit supérieur et du droit inférieur. Expansion du petit oblique au plancher de l'orbite. Orifices adipeux pour les vaisseaux et les nerfs ; les artères sont seules figurées.

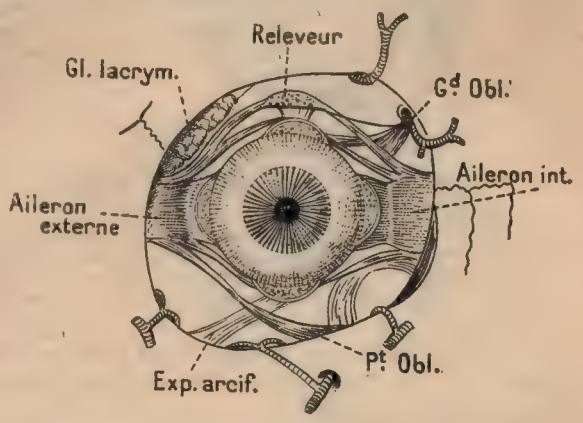

Fig. 672 (Charpy). — *Les Expansions orbitaires des Muscles de l'œil* (côté droit).

Celles qui entourent les droits forment la COLLERETTE INTERMUSCULAIRE. — En avant, elle s'attache sur la fibreuse, *juste à l'équateur du globe* ; comme c'est à ce niveau que les tendons droits perforent la capsule, la collerette est continue et figure, avec les chefs musculaires des droits, un entonnoir membraneux divisant le coussinet graisseux en une partie externe et une partie interne. En arrière, elle s'amincit et « se résout en une mince lamelle intermusculaire, émettant de nombreux et fins cloisonnements sur les lobules adipeux » (Charpy).

Le droit supérieur et le releveur sont unis l'un à l'autre par une gaine continue du sommet à la base de l'orbite, mais dédoublée par un septum en général assez résistant.

3. **Les Expansions orbitaires des Gaines musculaires.** — Unissant la capsule de Tenon à la base de l'orbite, elles ont comme rôle principal d'assurer la stabilité du globe (fig. 671, 673). On les décrit schématiquement comme formant un diaphragme concave en avant, ininterrompu, s'étendant des gaines musculaires jusqu'au pourtour de l'orbite (derrière le septum orbitaire) formant, en certains points épaissis, des bandes fibreuses désignées sous le nom d'AILERONS LIGAMENTEUX OU TENDONS D'ARRÊT des muscles de l'œil.

En réalité, les ailerons ne sont bien distincts qu'aux angles de l'œil, sous la forme de bandes transversales hautes d'un centimètre allant : *a*) de la gaine du droit interne à la crête lacrymale postérieure (aileron interne) ; *b*) de la gaine du droit externe au bord orbitaire externe, derrière le ligament palpébral (aileron externe). Épais, résistant, inséré sur le tubercule orbitaire (Whitnall) du malaire, il est de première importance ; c'est lui qui contre-balance la tension latérale exercée en dedans par les obliques ; *c*) vers l'angle externe de l'orbite, l'aileron prend le nom d'*expansion arciforme du petit oblique.*

Partout ailleurs, les expansions orbitaires sont jetées comme des cordages entre lesquels passent des *prolongements adipeux de l'orbite* (Charpy), au nombre de 5, livrant également passage aux vaisseaux et nerfs qui sortent de l'orbite (fig. 672, 673).

« C'est par elles que les injections expérimentales, poussées dans la profondeur de l'orbite, à travers ses couches périphériques, gagnent la surface et apparaissent derrière les paupières ou même dans les culs-de-sacs conjonctivaux ; ce sont aussi sans doute les mêmes voies que suivent les infiltrations pathologiques de gaz, de pus, et les épanchements sanguins qui fusent le long des parois » (Charpy).

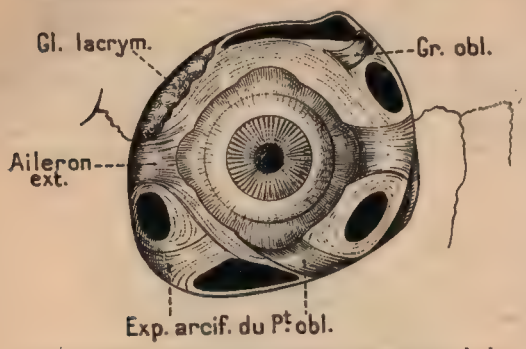

Fig. 673 (Charpy). — *Les Orifices adipeux de la base de l'orbite.*

La paupière a été enlevée avec son ligament large, et on a réséqué les prolongements adipeux. Les orifices apparaissent en noir. On entrevoit les muscles droits à travers la capsule de Tenon (les vaisseaux et les nerfs ne sont pas figurés).

Les trois expansions musculaires principales interviennent passivement dans les mouvements du globe.

Les *prolongements denticulés* « donnent à la coupe histologique un aspect festonné et fixent le coussinet graisseux à la capsule. De ces dents, les unes, petites, sont le point de départ des lamelles intervésiculaires ; les autres, grosses, vrais cônes fibreux du pannicule, sont l'insertion des travées interlobulaires ».

4. **Les orifices vasculo-nerveux de la capsule de Tenon.**

La capsule est perforée à son pôle postérieur par les vaisseaux et les nerfs se rendant au globe. « Quatre ou cinq veines vorticineuses, accompagnées parfois de veinules accessoires, sortent de la sclérotique, en arrière de l'équateur de l'œil... elles traversent la capsule de Tenon, non pas directement, mais en rampant avec un trajet sinueux, long de 5 mm., qui leur permet sans doute de se prêter aux mouvements de l'œil. Arrivées dans la graisse orbitaire où elles sont flexueuses et le plus souvent dirigées en arrière, elles se déversent dans la veine ophtalmique ou dans une de ses branches. »

L'espace de Tenon communique également « avec l'espace périchoroïdien par les canaux de ces mêmes veines vorticineuses et par ceux des artères et des nerfs ciliaires postérieurs... Un tissu lâche en partie endothélial, continuation de la lamina fusca, entoure ces organes et va se réunir au tissu ténonien » (Charpy).

5. **L'espace de Tenon ou Supra-Sclérotical.** — L'espace limité entre la sclérotique et la fibreuse du globe est virtuel. Ses deux faces, improprement appelées feuillets, sont unies l'une à l'autre par des trabécules de tissu celluleux désignées sous le nom de *tissu ténonien, épiscléral* ou ÉPISCLÈRE. Pour Charpy : *a*) Cet espace est une simple cavité conjonctive, partout cloisonnée, qui acquiert seulement par places, au voisinage des tendons, le type de bourse muqueuse : fausse séreuse, qui n'est *nullement en rapport avec le système lymphatique du globe*, comme on le dit trop souvent ; *b*) la capsule est analogue aux gaines vasculaires ou viscérales enveloppant les organes mobiles (trachée, vessie, rectum, rein) dans les points où ils sont dépourvus de séreuse.

En somme, dans sa portion qui entoure le globe, « *la capsule est une gaine viscérale faisant fonction de cavité articulaire* » (Charpy).

B. — MUSCLES DE L'ORBITE

Des sept muscles de l'orbite, l'un est réservé à la paupière supérieure, le releveur; les six autres sont moteurs du globe : 4 droits, supérieur, externe, inférieur, interne; — 2 obliques, supérieur, inférieur.

L'oblique inférieur est le seul qui n'ait pas une insertion au fond de la cavité orbitaire.

Tendons d'insertion du sommet de l'orbite.

Des six muscles qui s'y insèrent, le releveur et le grand oblique s'attachent directement sur le périoste; les 4 droits se fixent sur des expansions périostiques particulières, *tendons orbitaires de Lockwood et de Zinn.*

Le canal optique est, sur l'os sec, plus étroit à son orifice antérieur. Ce rétrécissement est accentué par le périoste épaissi qui enserre le nerf optique et l'artère ophtalmique. La gaine du nerf optique se confond dans les 3/4 supérieurs avec le périoste du canal optique et ne l'abandonne que pour se continuer sur le nerf dans son trajet orbitaire.

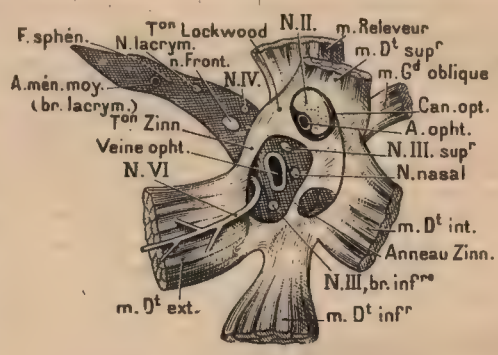

Fig. 674. — *Fond de l'Orbite droite.*

Le périoste, épaissi à l'orifice antérieur du canal optique, forme au-dessous de lui le TENDON ORBITAIRE SUPÉRIEUR OU DE LOCKWOOD dont les branches donnent attache : la supérieure au droit supérieur, l'interne à l'expansion supérieure du droit interne. Il se prolonge au-dessous du nerf optique en le TENDON ORBITAIRE INFÉRIEUR OU DE ZINN qui, après avoir divisé la fente sphénoïdale en deux parties inégales, va s'insérer à l'épine du droit externe (fig. 620). Il se trifurque; ses trois branches donnant respectivement attache en dehors et en dedans aux m. droits externe et interne, en bas au m. droit inférieur. En s'unissant à son congénère, le tendon de Zinn forme l'ANNEAU DE ZINN, qui circonscrit la partie interne de la fente sphénoïdale.

Groupement des Muscles Droits. — De l'anneau de Zinn, les quatre droits s'avancent respectivement en divergeant et limitent d'abord, à travers le coussinet graisseux, un espace infundibuliforme, l'ENTONNOIR MUSCULAIRE de l'orbite, dont l'axe est le nerf optique. Ils se moulent ensuite sur le globe, suivant ses méridiens principaux, et se terminent en avant par deux insertions : l'*une, sclérotícale*, terminaison antérieure de chacun des muscles, se fait par un tendon plat enroulé d'abord sur la sclérotique; l'*autre, orbitaire*, est empruntée aux expansions antérieures de la capsule de Tenon.

Chacun des muscles droits a donc TROIS insertions : *deux sont fixes*, l'une au sommet de l'orbite, l'autre à sa base (expansion fibreuse ou tendon d'arrêt); la *troisième est mobile*, c'est celle qui se fait sur le globe oculaire. L'insertion fixe antérieure, en se séparant du tendon scléral, lui constitue « une véritable poulie de renvoi, à partir de laquelle la direction principale du muscle se trouve sensiblement modifiée. Ainsi placé entre ses deux insertions fixes, le corps du muscle peut donc être considéré comme une anse décrivant à l'état de repos une courbe à concavité dirigée du côté des parois orbitaires, et de la convexité de laquelle se détache le tendon qui se porte à la sclérotique » (Richet).

D'après le rôle qu'ils jouent dans la statique et les mouvements du globe, les sept muscles de l'orbite peuvent être divisés en trois groupes : A. *Groupe suspenseur*, oblique supérieur, releveur, droit supérieur et leurs expansions ténoniennes ; — B. *Groupe d'équilibre latéral*, droit externe, droit interne et leurs solides ailerons ligamenteux ; — C. *Groupe inférieur ou de maintien*, droit inférieur, oblique supérieur et son expansion arciforme.

A. — Groupe suspenseur du globe.

§ 1. — Le Muscle Grand Oblique ou Oblique Supérieur.

Il s'insère en arrière, par un court tendon : sur la gaine du nerf optique et le périoste de la partie supéro-interne du trou optique, entre le droit supérieur et le droit interne (fig. 679).

Il se dirige en avant suivant l'angle supéro-interne de l'orbite ; devenu tendineux, il s'engage à travers la *poulie de renvoi* ou *trochlée*, demi-anneau cartilagineux solide, au sortir duquel le tendon épanoui en éventail se réfléchit en arrière et en dehors à angle aigu ; passant sous le tendon du droit supérieur auquel il est rattaché par une expansion oblique de la capsule de Tenon, il va s'insérer derrière l'équateur du globe et à peu près suivant le méridien vertical, dans l'intervalle ménagé entre le droit supérieur et le droit externe.

Rapports. — 1. Dans la partie moyenne de l'orbite, le long du bord supéro-interne, il côtoie les cellules ethmoïdales. Son bord inférieur est séparé du droit interne par l'artère ophtalmique suivie en dedans par le nerf nasal. Au niveau du trou orbitaire antérieur, le nerf nasal externe passe sous la trochlée (nerf sous-trochléaire p. 447).

2. La poulie du grand oblique s'insère dans la fossette trochléaire du frontal à 1 ou 2 mm. derrière le rebord antérieur de la face interne de l'orbite. J'ai insisté (p. 718) sur son rapport avec la paroi inféro-externe du sinus frontal. *Sur la poulie*, glisse le nerf frontal interne ou sus-trochléaire. *Au-dessous d'elle*, et tout près l'un de l'autre, on rencontre : la veine ophtalmique inférieure, l'artère nasale, le nerf nasal externe.

3. Tendon réfléchi. — On trouve : *au-dessus de lui* et de dehors en dedans, les vaisseaux sus-orbitaires, le nerf frontal externe, le muscle releveur, puis surtout le droit supérieur. Ces rapports intimes entre les trois muscles et le sinus frontal expliquent la diplopie fréquente qu'on observe dans la sinusite frontale.

Innervation. — Le grand oblique est innervé par le nerf pathétique.

§ 2. — Le Muscle Releveur de la Paupière Supérieure.

Il s'insère en arrière, par un tendon mince, sur le périoste de la petite aile du sphénoïde, au-devant du trou optique, au-dessus du droit supérieur. — Devenu musculaire, il s'aplatit et s'élargit pour glisser sous le plafond de l'orbite dont il reste séparé par le nerf frontal (fig. 679); il suit la face supérieure du droit supérieur à la gaine duquel il emprunte sa propre gaine.

Vers le rebord orbitaire supérieur, il redevient tendineux, s'interposant entre le septum orbitaire et le bord supérieur du tarse, maintenu à ce niveau par l'insertion du septum sur le feuillet supérieur de sa gaine fibreuse, il pénètre dans la paupière supérieure et y dissémine ses expansions tendineuses, grêles, mais très nombreuses.

En s'éparpillant, elles forment deux groupes :

a) Les *fibres superficielles* rencontrent le septum orbitale, le traversent par une multitude de faisceaux répartis entre les fibres de l'orbiculaire (portion palpébrale), et se terminant par des languettes fibreuses ; 1° *au bord supérieur* et *sur la partie supérieure de la face*

antérieure du tarse, INSERTION PRINCIPALE ; 2° dans le derme de la peau de la paupière où elle dissémine ses fibres « sur une hauteur d'un centimètre environ, depuis le bord libre jusqu'au voisinage du pli orbito-palpébral » (Clermont) ;

b) Les *fibres profondes*, minces, s'insèrent à la face conjonctivale du tarse et au cul-de-sac conjonctival supérieur (RAPPORT PRINCIPAL avec la glande lacrymale accessoire) disposées en deux couches entre lesquelles on trouve des fibres lisses (MUSCLE PALPÉBRAL SUPÉRIEUR) qui vont rejoindre le tarse (fig. 623).

A chaque angle de la paupière, des fibres divergentes, peu distinctes, atteignent le ligament palpébral interne et poussent jusqu'à la poulie du grand oblique ; elles arrivent en dehors jusqu'au ligament palpébral externe (p. 735). Enfin, un certain nombre remontent vers les angles supérieurs de l'orbite — MUSCLE ORBITO-PALPÉBRAL DE SAPPEY — par deux ailerons plus ou moins confondus avec ceux du droit supérieur.

Innervation. — Le releveur est innervé par un filet du moteur oculaire commun.

§ 3. — Le Muscle Droit Supérieur.

Le droit supérieur s'attache : A. — Par des INSERTIONS FIXES. — 1° *En arrière* sur la gaine du nerf optique et sur la portion moyenne du tendon de Lockwood, au-dessous et en arrière du releveur. Cette insertion se confond en dehors avec celle du droit externe. Il se dirige : en avant et au-dessous du releveur à la gaine duquel sa gaine est intimement unie ; au-dessus du nerf optique, du nerf nasal, de l'artère ophtalmique, de la veine ophtalmique supérieure, s'enroule sur la partie supérieure du globe de l'œil, et traverse la capsule de Tenon ;

2° *En avant* et *en haut*, au rebord orbitaire supérieur par deux expansions latérales confondues avec celles du releveur : l'interne part de la poulie du grand oblique ; l'externe sépare la glande lacrymale en ses deux parties, orbitaire et palpébrale.

B. — Par une INSERTION MOBILE. — A la sclérotique, partie supérieure, à $7^{mm}5$ du limbe scléro-cornéen. Son tendon terminal, long et large de 8 mm., est croisé inférieurement d'avant en arrière par l'insertion sclérale du muscle grand oblique à la gaine ténonienne duquel il est relié.

Innervation. — Le droit supérieur est innervé par un filet du moteur oculaire commun.

B. — Groupe d'équilibre latéral du globe.

§ 4. — Le Muscle Droit externe.

Le droit externe (fig. 675, 676) s'attache : A. — par des INSERTIONS FIXES : 1° *En arrière*, par deux chefs : *a*) un *supérieur* fixé : α) sur la portion externe du tendon de Lockwood, par une languette qui remonte jusqu'à l'insertion du droit supérieur ; β) sur le périoste intermédiaire au trou optique et à la fente sphénoïdale ; — *b*) un *inférieur* attaché sur la branche externe du tendon de Zinn et l'épine du droit externe.

2° *En avant* et *en dehors*, sur le rebord orbitaire externe par l'important aileron ligamenteux externe.

B. — Par une INSERTION MOBILE. — Sur la sclérotique, partie externe du globe, à 7 mm. du limbe scléro-cornéen, par un tendon de 8 mm. de large.

Rapports. — L'insertion des deux chefs postérieurs se confond sur la moitié externe

de l'anneau de Zinn, limitant avec lui la portion inféro-interne de la fente sphénoïdale, qui est traversée par le nerf moteur oculaire commun divisé en ses deux branches, le nerf moteur oculaire externe, le nerf nasal et la veine ophtalmique. — La *face profonde* répond : *a*) dans sa partie postérieure, à l'artère ophtalmique émergeant du canal optique, au ganglion ophtalmique, au nerf nasal, au nerf moteur oculaire externe qui lui est spécialement destiné (fig. 674) ; *b*) dans sa partie antérieure à la fibreuse du globe qu'elle suit sur environ 2 centimètres. — La *face superficielle* suit la paroi externe de l'orbite ; elle en est séparée en avant par la capsule de la glande lacrymale orbitaire.

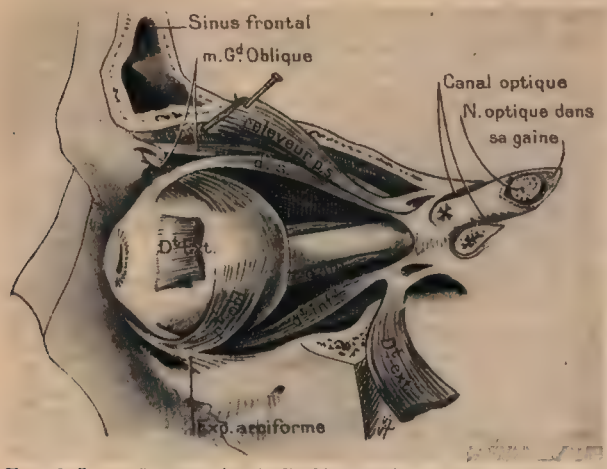

Fig. 675. — *Les Muscles de l'orbite gauche vus après enlèvement de la paroi externe.*

✚ Orifice antérieur rétréci du canal optique.

Innervation. — Le droit externe est innervé par le nerf oculo-moteur externe.

§ 5. — Le Muscle Droit Interne.

Le plus large des muscles de l'orbite et le plus long des droits, il s'attache : A. — par des insertions fixes. — 1° *En arrière,* sur la partie interne de la gaine du nerf optique, la branche interne du tendon de Zinn, et par quelques fibres sur la branche interne du tendon de Lockwood ; — 2° *En avant* et *en dedans,* sur la crête lacrymale postérieure, par l'intermédiaire de l'aileron ligamenteux interne.

B. — Par une insertion mobile, sur la sclérotique, partie interne du globe, à 6 mm. du limbe scléro-cornéen, par un tendon allongé, large de 7 mm.

Rapports. — La face interne de l'orbite le sépare des cellules ethmoïdales. — Son bord supérieur est séparé du grand oblique par un interstice qui loge le nerf nasal, l'artère ophtalmique, ses branches ethmoïdales et ses branches terminales. Dans sa partie antérieure, il suit la capsule de Tenon sur une longueur de 15 mm. environ.

Innervation. — Le droit interne est innervé par le rameau interne de la branche inférieure du moteur oculaire commun.

C. — Groupe musculaire inférieur.

§ 6. — Le Muscle Droit Inférieur.

Le droit inférieur (fig. 676) s'attache : A. — Par des insertions fixes : 1° *En arrière,* au périoste sous-jacent au trou optique et à la branche moyenne du tendon de Zinn ; — 2° *en avant,* sur le rebord orbitaire inféro-externe par l'intermédiaire de la gaine ténonienne du petit oblique (*expansion arciforme*) qui lui est sous-jacent.

B. — Par une INSERTION MOBILE : sur la sclérotique, partie inférieure du globe, à 6mm5 du limbe scléro-cornéen, par un tendon de 5 mm.

Rapports. — En connexion intime avec les insertions postérieures des droits interne et externe, le droit inférieur, sous-jacent au nerf optique, suit le plancher de l'orbite dans sa plus grande étendue ; — son *bord externe* est côtoyé par la branche inférieure du nerf moteur oculaire commun et par le rameau destiné au petit oblique ; — *en avant*, il s'applique par sa partie supérieure sur la capsule de Tenon sur une longueur d'environ un centimètre ; à sa terminaison sclérale, sa *face inférieure* est croisée par le petit oblique à la gaine duquel il est rattaché.

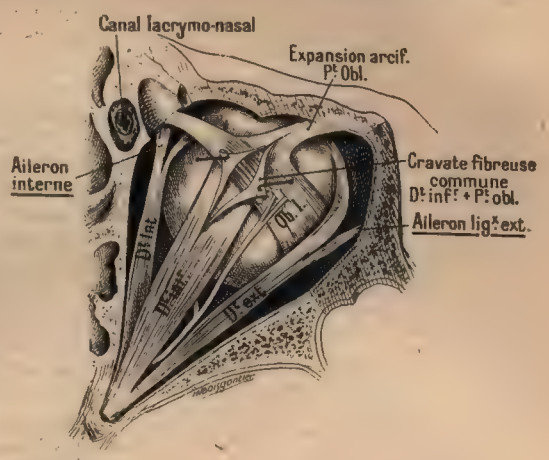

FIG. 676. — *Les Muscles de l'œil vus d'en dessous.*
Le petit oblique *(Ob. I.)* dans sa gaine et son nerf (branche inférieure du moteur oculaire commun).

Innervation. — Le droit inférieur est innervé par le rameau inférieur de la branche inférieure du moteur oculaire commun.

§ 7. — Le Muscle Petit oblique ou Oblique Inférieur.

Il s'insère à la partie antéro-inférieure de l'orbite (fig. 675) par DEUX INSERTIONS FIXES : *a*) la *principale*, sur le rebord osseux de l'orifice supérieur du canal nasal, en dehors du sac lacrymal ; *b*) l'*accessoire*, qui répond à l'*expansion arciforme* (fig. 676) de la capsule de Tenon.

Les fibres issues de l'attache principale se dirigent en dehors et en arrière, cravatant le droit inférieur auquel elles sont unies par une gaine ténonienne commune, glissent sous le droit externe et vont s'attacher sur la sclérotique par un tendon large et aplati, derrière l'équateur du globe, un peu au-dessus du méridien horizontal.

Innervation. — Le petit oblique est innervé par le rameau externe de la branche inférieure du moteur oculaire commun.

L'Insertion Mobile ou Scléroticale des Muscles Droits. — Il y a un intérêt de premier ordre à connaître d'une façon précise les tendons des droits et leurs insertions. Par leurs fibres parallèles, blanches, nacrées, très brillantes, on les distingue de la sclérotique qui est d'un blanc-bleuâtre uniformément mât. Près des bords et surtout au centre, des fibrilles détachées de la face profonde peuvent s'implanter sur la sclérotique de 1 à 5 mm. en arrière de l'insertion principale.

DISTANCE DES INSERTIONS AU LIMBE SCLÉRO-CORNÉEN. — On peut adopter en pratique les distances moyennes suivantes, à partir de la cornée :

Le droit interne est à 5 ou 6 mm. — Le droit inférieur, à 6 ou 6mm5. — Le droit externe, à 7 mm. — Le droit supérieur, à 7mm5 ou 8 mm.

La courbe de jonction des extrémités tendineuses est spiroïde (fig. 677).

Action tonique des muscles de l'orbite.

Au repos, les muscles droits (*rétracteurs*) tendent à ramener le globe en arrière.

Les obliques (*protracteurs*) tendent, par leur action simultanée, à le ramener en avant.

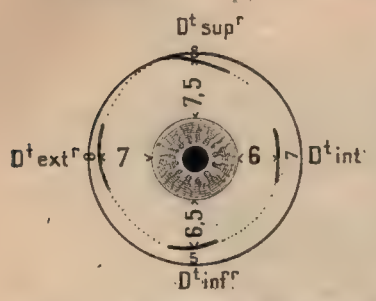

Fig. 677. — *Spirale des insertions des muscles droits sur la sclérotique* — gros chiffres — *et largeur d'insertion des tendons* — petits chiffres — (*œil droit adulte*).

L'action des obliques est complétée par les ailerons de la capsule de Tenon. « Ces deux groupes de muscles sont par conséquent antagonistes. Ce sont deux forces tendant à porter l'œil, l'une en arrière, l'autre en avant : mais ces forces se font équilibre aussi bien à l'état de repos qu'à l'état de mouvement de l'organe, en sorte que le globe de l'œil reste suspendu entre elles dans le même point de l'espace » (Tillaux).

Mouvements actifs du globe.

Tous les muscles du globe sont rotateurs ; ses mouvements s'exécutent librement dans tous les sens : il ne change pas de place, mais tourne autour d'un *point* ou *centre de rotation*, situé à $1^{mm}77$ derrière le centre de l'axe visuel.

Tous les mouvements résultent de la combinaison de mouvements correspondant à trois axes principaux passant par le point de rotation et se croisant à angle droit :

1° L'*axe vertical* autour duquel s'exécutent les mouvements de latéralité en dehors (abduction) et de latéralité en dedans (adduction) ;

2° L'*axe transversal* (EE, fig. 637) autour duquel l'œil s'élève et s'abaisse ;

3° L'*axe antéro-postérieur* (AA, fig. 637) autour duquel s'effectue la rotation, mouvement qui a pour effet de déplacer le méridien vertical en dehors ou en dedans.

1° Les mouvements de latéralité sont simples et consécutifs à la contraction du droit externe qui est abducteur, ou du droit interne qui est adducteur. — Droit externe et droit interne sont antagonistes.

2° Les mouvements d'élévation ou d'abaissement sont toujours combinés avec un certain degré de rotation.

Le droit supérieur, par suite de sa légère obliquité en avant et en dehors, porte la cornée en haut et un peu en dedans, en même temps qu'il produit une rotation qui déplace en dedans l'extrémité supérieure de son méridien vertical.

Le droit inférieur, par suite de sa très légère obliquité en avant et en dehors et aussi par ses connexions avec le petit oblique, porte la cornée en bas et très légèrement en dedans, en même temps qu'il produit une rotation qui déplace en dehors l'extrémité supérieure de son méridien vertical. — Droit supérieur et droit inférieur sont antagonistes.

3° Action du grand oblique. — Il ne faut considérer au grand oblique que la portion comprise entre la trochlée et le globe. Sa contraction entraîne : α) principalement, un mouvement de rotation par déplacement en dedans de l'extrémité supérieure du méridien vertical ; β) accessoirement, un mouvement d'abduction et d'abaissement de la cornée, la pupille se plaçant en dehors par relèvement et traction en dedans de la moitié postérieure du globe. Le *grand oblique*, à la fois rotateur, abaisseur et abducteur du globe, *dirige la pupille en dehors et en bas.*

4° Action du petit oblique. — Il produit : α) la rotation en sens inverse du grand oblique, en déplaçant en dehors l'extrémité supérieure du méridien vertical ; β) l'élévation et l'abduction de la cornée par abaissement et traction en dedans de la moitié postérieure du globe. A la fois rotateur, élévateur et abducteur du globe, *il dirige la pupille en dehors et en haut.*

Les *muscles antagonistes* peuvent être groupés de la façon suivante :

— Droit interne et droit externe tournent l'œil exclusivement autour de l'axe vertical (adduction et abduction) et par suite sont les seuls antagonistes, au vrai sens du mot.

— Droit supérieur et droit inférieur tournent l'œil autour de l'axe transversal (élévation

et abaissement) ainsi qu'autour de l'axe antéro-postérieur ; ils agissent en sens opposé l'un de l'autre et sont donc en ce sens antagonistes ; mais tous deux sont adducteurs.

— Les deux obliques tournent l'œil, à la fois autour de l'axe antéro-postérieur (rotation) ainsi qu'autour de l'axe transversal (élévation et abaissement) et celà en sens inverse l'un de l'autre ; ils sont donc antagonistes, mais tous deux sont abducteurs.

« Il est rare que l'œil se meuve sous l'action d'un seul muscle » (Fuchs).

Sa rotation dans tous les sens est due à l'action successive ou simultanée de ses muscles. — On peut résumer ainsi ses mouvements. Il se meut :

En dehors, sous l'action du droit externe ; —
En dedans, sous l'action du droit interne ; —
En haut, sous l'action des droit supérieur et petit oblique ; —
En bas, sous l'action des droit inférieur et grand oblique ; —
En haut et *en dehors*, sous l'action des droit externe, droit supérieur et petit oblique ; —
En bas et *en dehors*, sous l'action des droit inférieur, droit externe et grand oblique ; —
En haut et *en dedans*, sous l'action des droit interne et droit supérieur ; —
En bas et *en dedans*, sous l'action des droit interne et droit inférieur.

Article VII.

LES NERFS MOTEURS DU GLOBE DE L'ŒIL (3e, 4e ET 6e PAIRES DES NERFS CRANIENS)

A. — LE NERF MOTEUR OCULAIRE COMMUN, — N. III TROISIÈME PAIRE DES NERFS CRANIENS

Le **nerf de la troisième paire** — N. III — (fig. 679 et 681) est exclusivement moteur : 1° pour cinq des muscles extrinsèques du globe : releveur de la paupière ; droits supérieur, interne, inférieur ; petit oblique ; 2° pour tous les muscles intrinsèques.

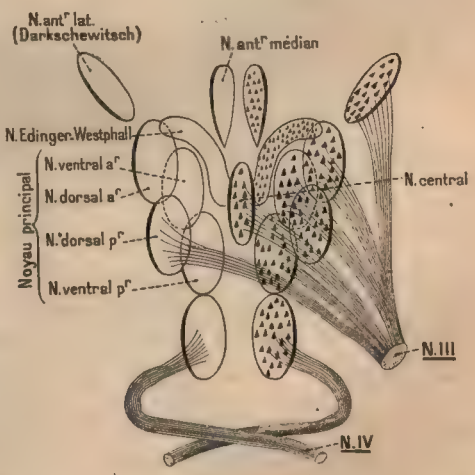

Fig. 678. — *Les groupes de cellules nerveuses formant les noyaux du Moteur Oculaire Commun* — N. III — *et du Pathétique* — N. IV —.

§ 1. — Les Origines du Moteur Oculaire Commun.

A. — **Origine réelle.** — Ses fibres émanent 1° principalement d'un noyau gris — NOYAU PRINCIPAL DU NERF III — placé dans le pédoncule cérébral, sous l'aqueduc de Sylvius, au niveau des tubercules quadrijumeaux antérieurs, sus-jacent au noyau du pathétique, et continuant comme lui la colonne dorsale des nerfs moteurs, 3e, 4e, 6e et 12e paires (suivre sa segmentation sur la fig. 310) ; — 2° accessoirement, d'amas de cellules motrices, contigus au noyau principal, échelonnés sur les faces antéro-latérales de l'aqueduc de Sylvius : *a) noyau médian* ou central de Perlia ; — *b) noyau latéral* ou d'Edinger-Westphall ; — *c) noyau antéro-latéral* ou de Darkschewitsch ; — *d) noyau médian antérieur.*

Leurs fibres radiculaires se rendraient séparément à chacun des muscles extrinsèques et intrinsèques de l'œil dépendant du territoire du nerf III. Leurs connexions avec les filets destinés à ces muscles n'ont pas encore été bien précisées.

Connexions centrales du moteur oculaire commun. — Ses noyaux sont en relation : 1° avec les terminaisons libres des fibres collatérales et terminales provenant par la voie pyramidale des cellules motrices de l'écorce cérébrale du côté opposé ; — 2° avec les fibres croisées de la voie sensitive centrale ; — 3° avec les fibres du faisceau tecto-bulbaire (p. 399) qui proviennent de cellules des tubercules quadrijumeaux antérieurs. « Ces fibres constituent une voie importante reliant les ramifications terminales des fibres optiques aux noyaux d'origine des différents nerfs qui innervent les muscles du globe oculaire » (Van Gehuchten) ; — 4° avec les fibres acoustiques ascendantes provenant des noyaux de Deiters et de Bechterew ; — 5° avec les fibres olivo-rubro-thalamiques du pédoncule cérébelleux supérieur.

De leurs cellules d'origine, les fibres radiculaires se dirigent en avant dans l'épaisseur du pédoncule cérébral. *Quelques-unes d'entre elles subissent un entre-croisement partiel.*

B. — **Origine apparente** (fig. 316, 318). — Les fibres radiculaires émergent sur la face interne du pédoncule cérébral, et sur les côtés de l'espace interpédonculaire, — perforé supérieur — par de nombreux filets se réunissant en un tronc unique.

§ 2. — Le Trajet et la Distribution du Moteur Oculaire Commun.

Le nerf se porte en avant et en dehors, traverse la dure-mère, s'engage dans

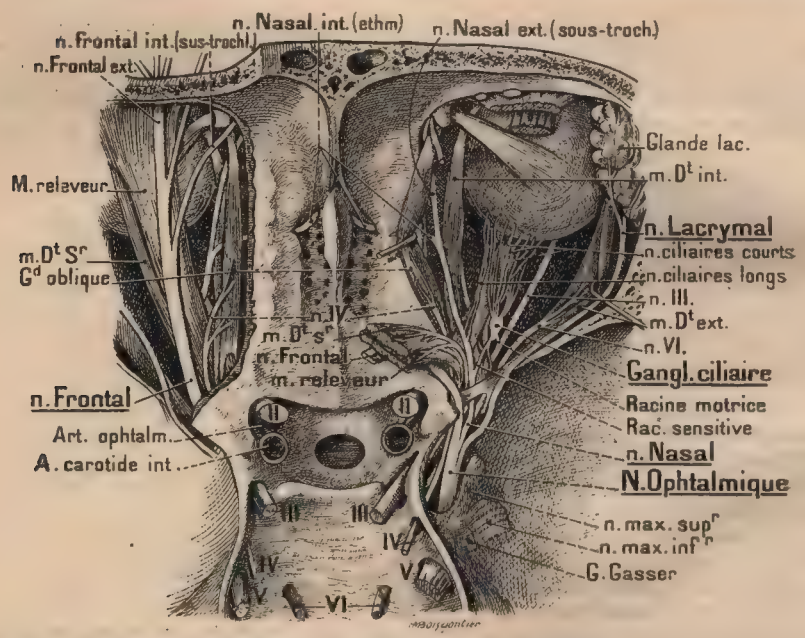

Fig. 679 (d'après une planche du Pr Farabeuf). — *Les Muscles et les Nerfs de l'œil vus d'en haut après enlèvement du plafond des orbites.*

le sinus caverneux dont il longe la paroi supéro-externe, au-dessus du moteur oculeur externe, en dedans du pathétique et de l'ophtalmique de Willis. Il pénètre dans l'orbite par la fente sphénoïdale dont il occupe la partie la plus

interne et se divise en deux branches terminales, supérieure, inférieure (fig. 681).

La BRANCHE SUPÉRIEURE, grêle, va à la face profonde des muscles droit supérieur et releveur de la paupière supérieure.

La BRANCHE INFÉRIEURE, plus volumineuse, se divise en trois rameaux, l'interne destiné au droit interne, l'inférieur au droit inférieur, l'externe au petit oblique (fig. 676).

Ce dernier ou *naso-ciliaire*, fournit dans son trajet *la racine courte ou motrice du ganglion ciliaire* (p. 447). — Elle innerverait indirectement les MUSCLES INTRINSÈQUES DE L'ŒIL ; m. ciliaire et m. sphincter de l'iris. En réalité, ses fibres constitutives se terminent par arborisations libres autour des cellules du ganglion ophtalmique : c'est de ces cellules et non de la racine motrice que proviendraient les fibres motrices destinées aux muscles intrinsèques du globe.

Dans le sinus caverneux, le moteur oculaire commun s'anastomose avec un filet sensitif de l'ophtalmique et un filet sympathique du plexus carotidien.

B. — LE NERF PATHÉTIQUE. — N. IV. QUATRIÈME PAIRE DES NERFS CRANIENS

Le **nerf pathétique**, exclusivement moteur, est réservé à l'innervation du seul muscle grand oblique de l'œil. Il présente ces particularités d'être le seul des nerfs crâniens : 1° qui naisse de la face postérieure de l'axe cérébro-spinal ; 2° dont les fibres radiculaires subissent un entre-croisement complet.

§ 1. — Les Origines du Pathétique.

A. — **Origine réelle** (fig. 680). — Des cellules du noyau unique — NOYAU DU PATHÉTIQUE — situé dans les pédoncules cérébraux, sous l'aqueduc de Sylvius, au niveau des tubercules quadrijumeaux postérieurs, sous-jacent au noyau du moteur oculaire commun, sus-jacent au noyau du moteur oculaire externe, et continuant comme lui la colonne dorsale des nerfs moteurs (3e, 4e, 6e et 12e paires), tous les *prolongements cylindre-axiles* se groupent en un faisceau qui contourne la face antéro-latérale de l'aqueduc de Sylvius, se recourbe en bas et en arrière, gagne la partie supérieure de la valvule de Vieussens qu'il *traverse* EN S'ENTRECROISANT COMPLÈTEMENT *avec le faisceau du côté opposé*.

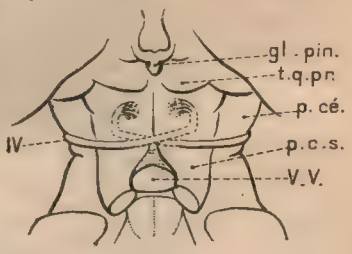

FIG. 680. — *Trajet et entre-croisement des fibres radiculaires des Nerfs Pathétiques* — IV.

Ce noyau a des connexions centrales : 1° avec les terminaisons libres des fibres provenant par la voie pyramidale des cellules motrices de l'écorce cérébrale du côté opposé ; — 2° avec les fibres de la voie sensitive ; — 3° avec les fibres du faisceau longitudinal postérieur.

B. — **Origine apparente** (fig. 306). — Le pathétique apparaît sur les côtés du frein de la valvule de Vieussens, au-dessous des tubercules quadrijumeaux postérieurs. C'EST LE SEUL NERF CRANIEN QUI ÉMERGE A LA FACE DORSALE DU TRONC CÉRÉBRAL.

§ 2. — Le Trajet et la Distribution du Pathétique (N. IV, fig. 403).

Il se dirige en dehors, contourne le pédoncule cérébral, se porte en avant et

en dedans, traverse la dure-mère, s'engage dans le sinus caverneux, en dehors de la carotide interne, au-dessous du moteur oculaire commun, et pénètre dans l'orbite *par la partie* LA PLUS EXTERNE *de la fente sphénoïdale* (au-dessous du lacrymal et du frontal). De là, il se dévie brusquement en dedans, glisse sur le releveur de la paupière et va *se terminer,* après un très court trajet *dans le muscle grand oblique de l'œil,* non loin de son insertion postérieure.

Dans le sinus caverneux, il s'anastomose avec un filet sensitif de la branche opthalmique de Willis.

C. — LE NERF MOTEUR OCULAIRE EXTERNE. — N. VI. SIXIÈME PAIRE DES NERFS CRANIENS.

Le nerf moteur oculaire externe, exclusivement moteur, fournit l'innervation au seul muscle droit externe de l'œil.

§ 1. — Les Origines du Moteur Oculaire Externe.

A. — **Origine réelle.** — Ses filets émanent de deux noyaux moteurs placés dans la protubérance : 1° *noyau principal ou dorsal de la 6e paire* (fig. 366 et 414) ; embrassé par les fibres radiculaires du facial, il fait saillie sous l'eminentia teres du plancher du 4e ventricule ; 2° *noyau accessoire, ventral* ou *de Van Gehuchten* — dont l'existence ne serait pas constante chez l'homme.

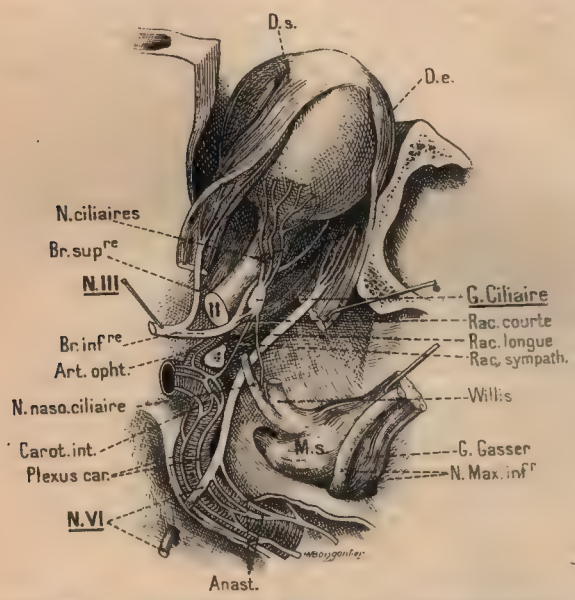

Fig. 681. — *Les Nerfs : Optique* — II — *Moteurs Oculaires : Commun* — N. III — *et Externe* — N. VI. — *Le Ganglion Ciliaire* (orbite droite, vue supérieure).

D. s. Muscle droit supérieur ; — *D. e.* Muscle droit externe ; — *M. s.* Nerf maxillaire supérieur.

Les cellules radiculaires de ces noyaux sont multipolaires. Leurs *prolongements protoplasmiques* sont en relation : 1° avec les terminaisons libres des fibres provenant par la voie pyramidale des cellules motrices de l'écorce cérébrale du côté opposé ; — 2° avec des fibres acoustiques entre-croisées provenant du noyau de Deiters ; — 3° avec des fibres entre-croisées provenant des divers noyaux du nerf moteur oculaire commun. — Leurs *prolongements cylindre-axiles* se portent en bas et en avant, et donnent le cylindre-axe des fibres radiculaires qui traversent la protubérance sans s'entre-croiser.

B. — **Origine apparente.** — Les fibres radiculaires apparaissent dans le sillon bulbo-protubérantiel, en dedans du facial, au-dessus de la pyramide antérieure, groupées en deux rameaux qui se réunissent tout de suite en un tronc unique.

§ 2. — Le Trajet et la Distribution du Moteur Oculaire Externe.

Il se dirige en haut et en avant (fig. 674, 681), traverse la dure-mère, croise le sommet du rocher (rapport qui explique sa paralysie dans les fractures du rocher — Panas). S'engageant dans le sinus caverneux, il se place en dehors de la carotide interne, pénètre dans l'orbite par l'anneau de Zinn dont il occupe la partie la plus externe; le tendon de Zinn le sépare de la pointe externe de la fente sphénoïdale.

Il *se termine* dans la face profonde du *muscle droit externe*.

Dans le sinus caverneux, l'oculo-moteur externe s'anastomose avec le plexus carotidien et l'ophtalmique de Willis.

CHAPITRE TROISIÈME

L'APPAREIL DE L'AUDITION

Ses trois portions ont un rôle physiologique bien défini : 1° l'*oreille externe*, pavillon et conduit auditif externe, RECUEILLE les sons ; 2° l'*oreille moyenne* ou *caisse du tympan*, les TRANSMET à l'oreille interne par la chaînette des osselets de l'ouïe. Elle communique : en avant, avec les fosses nasales par la trompe d'Eustache, en arrière, avec les cellules mastoïdiennes qui lui sont annexées ; 3° l'*oreille interne* ENREGISTRE les sons et les conduit aux centres nerveux par le nerf acoustique.

Développement. — La portion sensorielle de l'oreille se développe comme tous les neuro-épithéliums, par un épaississement local de l'**ectoderme invaginé**, formant la FOSSETTE AUDITIVE ; elle est reliée directement à la moelle allongée par un pédicule, *ébauche* — précoce — *du nerf acoustique*.

La fossette auditive se transforme en la VÉSICULE AUDITIVE, qui est appelée à former tout le labyrinthe membraneux. Se détachant de l'ectoderme, elle émet un premier diverticule, le *canal endolymphatique* ; puis, s'accroissant en longueur, elle fournit la première *ébauche du canal cochléaire*. On peut dès lors distinguer deux parties au labyrinthe primitif : une supérieure et postérieure, comprenant l'*utricule* et les *canaux demi-circulaires* ; une antérieure et inférieure comprenant le *saccule* et le *limaçon* (c'est cette division qui a été adoptée pour l'étude du labyrinthe membraneux).

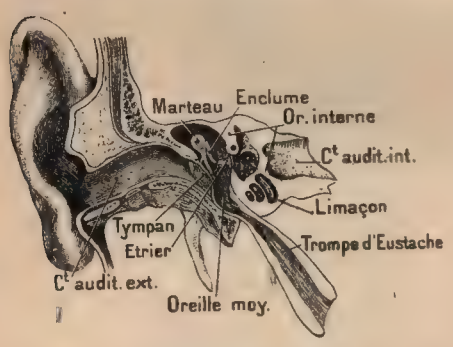

FIG. 682. — *Coupe coronale de l'Appareil Auditif* (demi-schématique).

Par étranglement, ces différentes parties s'individualisent : d'une part, l'utricule et le saccule, qui désormais ne communiquent plus que par le canal endolymphatique ; d'autre part, le saccule et le canal cochléaire, qui restent reliés par le canal de réunion.

Le *canal cochléaire* s'allonge considérablement et S'ENROULE en spirale dans la masse de tissu conjonctif gélatineux qui l'entoure ; en même temps, une partie de son épithélium se différencie en l'*organe de Corti*. — Aux dépens du mésenchyme, la *capsule auditive membraneuse* se développe autour du labyrinthe primitif dès qu'il s'est séparé de l'ectoderme ; ses cellules externes, serrées, donnent le cartilage embryonnaire ; ses cellules internes figurent une masse qui se modifie rapidement en trois assises : l'externe et l'interne sont des couches limitantes minces se transformant en tissu fibreux et s'unissant : 1. L'externe ou périchondrique à la paroi cartilagineuse (c'est elle qui deviendra le *périoste du labyrinthe osseux*) ; 2. L'interne au tube épithélial qu'elle renforce et qu'elle nourrit par son riche réseau sanguin (elle deviendra la *paroi membraneuse du labyrinthe*) ; 3. L'assise moyenne,

d'abord produite par l'augmentation de la substance gélatineuse, devient plus fluide et s'atrophie dans la suite en formant dans la substance fondamentale les *cavités* ou *espaces périlymphatiques*.

Les *rampes du limaçon* se forment par une différenciation du tissu gélatineux en tout semblable à celle du reste du labyrinthe ; la couche limitante externe s'insinuant entre le canal cochléaire et la paroi cartilagineuse pour former le *ligament spiral* et la *strie vasculaire* ; la couche limitante interne devenant fibreuse et s'unissant à l'épithélium cochléaire dont elle renforce les parois ; la couche moyenne s'atrophiant et donnant la cavité des rampes vestibulaire et tympanique.

Le canal cochléaire est ainsi contenu dans un canal trop large dont la paroi est partie cartilagineuse, partie fibreuse. Le tissu gélatineux qui reste forme à sa périphérie deux cordons spiraux occupant la place de la rampe tympanique et de la rampe vestibulaire. — Plus tard les parois du limaçon fibreux s'ossifiant directement donnent l'*ébauche du limaçon osseux : columelle, cloisons du canal limacéen, lame spirale*.

La portion postérieure de la première fente branchiale devient : 1° par son sillon interne ou endodermique, l'*oreille moyenne* et la *trompe d'Eustache* ; 2° par son sillon externe ou ectodermique, le *conduit auditif externe* et le *pavillon de l'oreille*. La membrane du tympan primitivement didermique par accolement des sillons externe et interne, est secondairement tridermique par progression du nésoderme entre ses deux lames.

Article I.

L'OREILLE EXTERNE

Elle présente à étudier : le pavillon, le conduit auditif externe.

A. — PAVILLON DE L'OREILLE

Le pavillon accueille les sons et les concentre vers le conduit auditif externe.

§ 1. — Conformation Extérieure du Pavillon.

Il est situé sur le côté de la tête, au-devant de la mastoïde, au-dessus de la gouttière qui sépare le bord parotidien de la mandibule du bord antérieur du sterno-mastoïdien. La ligne unissant le point le plus élevé de chacun des pavillons passe à $1^{cm},5$ au-dessus de la racine du nez (Macalister). La ligne unissant la partie inférieure des lobules passe un peu au-dessous, plus rarement au niveau du lobule du nez. La plus grande partie de son étendue est libre. — Sa portion moyenne et antérieure, adhérente, rattachée à l'extrémité externe du cartilage du conduit auditif externe, figure une sorte de cornet ou d'entonnoir protégé en dehors par la racine de l'hélix et fermé incomplètement en avant par le tragus. Elle répond en bas et un peu en dedans au condyle du maxillaire et à la parotide : les mouvements de mastication modifient ainsi légèrement la hauteur du **méat auriculaire** ou **orifice auditif externe**.

On considère au pavillon une face externe, une face interne, une circonférence.

1. La FACE ANTÉRO-EXTERNE n'a qu'un intérêt esthétique ; elle contribue à donner au visage son harmonie générale : il est convenu qu'une oreille petite, fine et bien ourlée, caractérise heureusement et complète la beauté d'un profil féminin.

Elle présente une série de saillies et de dépressions :

α) L'**Hélix** est le repli d'enroulement de la moitié supérieure de la circonférence du pavillon qu'elle borde en avant et en haut : de la conque où il émerge par une *racine* amincie, il monte au-dessus du tragus en s'élargissant (*portion ascendante*), s'ourle le long du bord supérieur (*portion horizontale*), puis descend (*portion descendante*) pour se confondre

insensiblement avec le lobule (*queue de l'hélix*); sur sa portion descendante, une saillie mousse constante, plus ou moins accusée (*tubercule de Darwin*) serait le vestige de la pointe du pavillon des mammifères;

β) L'**Anthélix**, saillie approximativement concentrique à l'hélix, en est séparée par la *goutière de l'hélix* dont la profondeur varie avec la largeur et l'enroulement de l'hélix. Elle commence au-devant de la queue de l'hélix et derrière l'antitragus par l'*incisure de l'anthélix*, enfoncement plus ou moins marqué; elle s'enroule en avant et finit par se bifurquer en deux branches : une branche supérieure, limitant la *fossette de l'anthélix*, dite *scaphoïde* ou *naviculaire*, en partie cachée sous l'hélix; — une branche inférieure, principale, qui rejoint l'antitragus et forme avec lui la *margelle de la conque*;

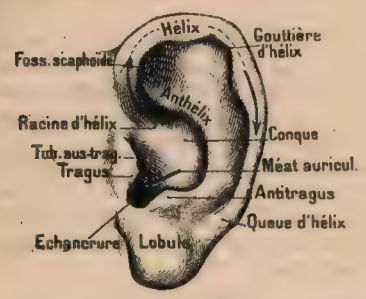

Fig. 683. — *Le Pavillon de l'Oreille. — Face externe.*

γ) L'**Antitragus**, placé en arrière, en dehors et au dessous du tragus, s'étend de l'anthélix à l'échancrure de la conque (*fosse angulaire*). Sa saillie est variable; son inclinaison va de l'horizontalité à une obliquité qui dans les cas extrêmes peut atteindre 45°;

δ) Le **Tragus**; tubercule operculaire, de forme conique, aplati, masquant le méat auriculaire, il se continue en dehors avec la peau de la joue, en dedans avec la peau de la conque et du conduit auditif externe. Son sommet plus ou moins éversé, est arrondi et surmonté du *tubercule sus-tragien*, visible ou perceptible par la palpation. Sa base, continue avec le cartilage du conduit auditif externe, est séparée : de l'hélix en haut par le creux tragohélicien; de l'antitragus en bas par la *fosse angulaire* ou *échancrure de la conque*. Sa face interne est garnie de poils rudimentaires qui peuvent prendre un grand développement dans l'âge adulte;

ε) La **Conque**; excavation de largeur variable, mais toujours profonde, divisée en deux parties inégales par la racine de l'hélix, elle est limitée en dehors par l'anthélix et l'antitragus. Elle se continue sans transition dans le méat auriculaire;

ζ) Le **Lobe** ou **Lobule**; terminant le pavillon en bas, ce repli, formé seulement par deux feuillets de peau, est séparé de l'antitragus par le sillon supra-lobulaire; le contour de son bord inférieur est soit complètement libre, soit adhérent à la joue; entre ces dispositions extrêmes, on trouve tous les intermédiaires. Sa pointe se relève plus ou moins en avant.

2. La FACE POSTÉRO-INTERNE est adhérente dans sa portion moyenne et antérieure, celle qui répond au méat auditif. — Dans le reste de son étendue, qui est libre, on retrouve l'indication des saillies et dépressions de la face externe : ourlet de l'hélix et lobule, dépression indiquant la place des racines de l'anthélix, saillie de la conque.

3. La CIRCONFÉRENCE. Indiquée par l'hélix et le lobule, elle est séparée : en haut, de la peau de la tempe par une encoche toujours nette; — en bas, de la peau de la joue par une incisure (absente quand le lobule est adhérent).

§ 2. — Structure du Pavillon.

Un squelette fibro-cartilagineux recouvert de muscles et maintenu par une double peau.

I. **Le fibro-cartilage.** — Il imprime sa forme au pavillon. Il manque seulement dans le lobule. Outre les saillies et anfractuosités signalées avec la face externe, on lui décrit :

1° En dehors : α) l'*apophyse* ou *épine de l'hélix*, qui marque l'origine de la portion ascendante de l'hélix; β) la *languette* ou *queue de l'hélix*, qui indique sa terminaison; γ) la *fissure postérieure* ou *hélico-antitragienne*, dépression séparant la queue de l'hélix de l'antitragus; δ) l'*isthme* ou *ponticule trago-antitragien* qui répond à la fosse angulaire; ε) l'*inci-*

sure terminale de Santorini, échancrure verticale de la racine du tragus, séparant le cartilage de la conque de celui du conduit auditif externe ;

2° En dedans : ζ) la *saillie de la fossette scaphoïde* ; η) le sillon transversal, dépression marquant la réunion des deux racines de l'anthélix ; θ) l'*épine de l'hélix* ; ι) le *cartilage du conduit auditif*, rattaché en dedans à la racine du tragus ; κ) l'*incisure terminale*, qui échancre le cartilage de la conque en regard de l'isthme ; λ) la *queue de l'hélix*.

Le pavillon est solidement attaché aux parois du crâne par des ligaments généralement bien nets.

II. **Les ligaments du pavillon.** — On les divise en extrinsèques et en intrinsèques :

a) Il y a deux ligaments extrinsèques : l'*antérieur* rattache le cartilage à la racine du zygoma et à l'aponévrose temporale ; le *postérieur* s'étend de l'apophyse mastoïde à la convexité de la conque ; — *b*) On décrit comme ligaments intrinsèques de tout petits trousseaux conjonctifs unissant les saillies du fibro-cartilage, et rattachant le tragus à la racine de l'hélix.

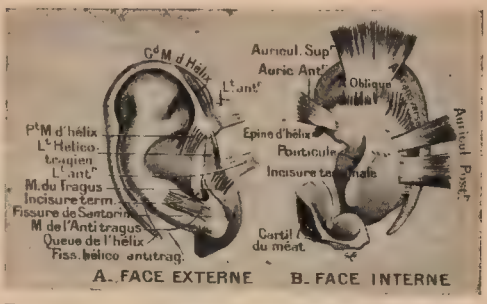

FIG. 684. — *Fibro-cartilage, ligaments et muscles du pavillon.*

III. **Les muscles du pavillon.** — On les divise en extrinsèques et intrinsèques :

a) MUSCLES EXTRINSÈQUES. — Ils sont au nombre de trois :

1. L'AURICULAIRE POSTÉRIEUR, élévateur du pavillon, s'étend de la partie latérale de l'aponévrose épicrânienne à la saillie interne de la fossette scaphoïde.

2. L'AURICULAIRE ANTÉRIEUR va de l'aponévrose épicrânienne (au-dessus du tubercule zygomatique) à l'épine de l'hélix et au bord antérieur de la conque.

Ces deux premiers muscles aplatis, rayonnés, très minces, se touchent par un de leurs bords ; Cruveilhier les réunit en un muscle unique, l'auriculo-temporal.

3. L'AURICULAIRE POSTÉRIEUR, rétracteur de l'oreille, souvent formé de plusieurs faisceaux, va de la base de l'apophyse mastoïde à la convexité de la conque.

Les muscles auriculaires sont rudimentaires chez l'homme et généralement incapables de mobiliser le pavillon. *Ils sont innervés par le rameau temporal postérieur du facial.*

b) MUSCLES INTRINSÈQUES. — Très rudimentaires, leurs petits groupements de fibres pâles sont difficiles à distinguer. On les divise en :

1. INTRINSÈQUES EXTERNES :

α) Le *grand muscle de l'hélix*, qui suit le bord antérieur de la branche ascendante de l'hélix ; β) le *petit muscle de l'hélix*, qui unit la racine et la branche ascendante ; γ) le *muscle du tragus*, lame rectangulaire formée de fibres horizontales et verticales s'entre-croisant ; δ) le *muscle de l'antitragus*, qui va de la queue de l'hélix à l'antitragus.

2. INTRINSÈQUES INTERNES :

α) L'*auriculaire transverse*, formé de courtes fibres transversales unissant la conque au bord interne de l'hélix ; β) l'*auriculaire oblique*, très réduit, s'étendant sur le sillon transverse de l'anthélix. — Il est souvent confondu avec le précédent.

L'action de ces muscles, tous *innervés par de minuscules filets du facial*, est nulle.

IV. **La peau du pavillon.** — Très fine, elle suit exactement les saillies et dépressions du cartilage, au périchondre épais duquel elle adhère fortement en dehors, dont elle est séparée en arrière par du tissu cellulaire. Au niveau du lobule, le cartilage manque ; les deux feuillets de peau sont matelassés par du tissu cellulaire et de la graisse. — Elle renferme : des poils sur le tragus et à l'orifice du méat auditif ; et partout ailleurs, un abondant duvet, bien visible seulement chez les blonds ou à jour frisant ; — des glandes sébacées, surtout bien développées dans la dépression de la conque ; — des glandes sudoripares, petites et rares.

§ 3. — Vaisseaux et Nerfs du Pavillon.

Les ARTÈRES sont fournies par l'auriculaire antérieure (de la temporale superficielle) et l'auriculaire postérieure (de la carotide externe). — Les VEINES vont à la faciale postérieure et à la jugulaire externe. — Les LYMPHATIQUES vont : ceux de la conque et du tragus au ganglion prétragien ; ceux de l'hélix et de la face postérieure aux ganglions mastoïdiens ; ceux du lobule aux ganglions parotidiens.

Les NERFS proviennent : les moteurs du facial pour les muscles ; les sensitifs : du trijumeau par l'auriculo-temporal (p. 451) ; du plexus cervical, par l'auriculaire et le nerf grand sous-occipital d'Arnold (p. 517).

B. — LE CONDUIT AUDITIF EXTERNE

Il s'étend en cul-de-sac, du fond de la conque au cercle tympanal où il se termine en biseau. La membrane du tympan le sépare de l'oreille moyenne.

Il est formé de deux parties : l'externe fibro-cartilagineuse, l'interne osseuse.

A. — Direction, Dimensions du Conduit Auditif Externe.

Chez le fœtus, il est court et rectiligne ; à partir de la 5e année, s'esquissent ses courbures, d'intérêt pratique. Chez l'adulte, il SE DIRIGE OBLIQUEMENT EN DEDANS, UN PEU EN AVANT ET EN BAS, à peu près suivant la direction du rocher.

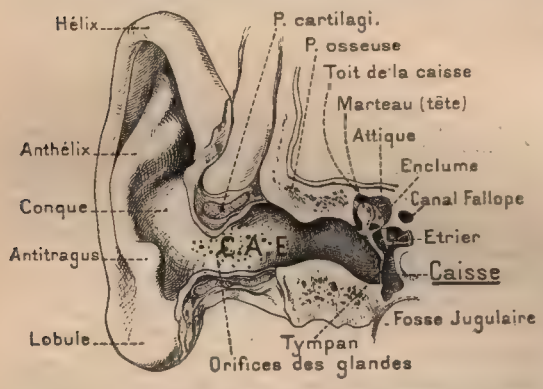

FIG. 685. — *Coupe coronale du Conduit Auditif Externe* C. A. E. *et de l'Oreille Moyenne* (côté droit, segment postérieur).

Longueur. — Fixe pour sa portion osseuse, variable pour sa portion cartilagineuse, elle varie de 2,5 à 3 centimètres (22 mm. en ligne droite : Valsalva, Sappey ; 23 mm. : Richet ; 24 mm. : Politzer, Bonnier ; 31 mm. : Macalister).

Calibre. — A l'union des 2/3 externes et du 1/3 interne, s'observe un rétrécissement constant, l'*isthme*, dont le grand diamètre ne dépasse pas 7 mm. Les deux extrémités sont légèrement évasées.

Forme. — On l'apprécie sur les coupes sagittales : sensiblement ovale à grand axe vertical dans la 1re portion ; elliptique à grand axe voisin de l'horizontale dans la 2e.

Courbures. — Dans son ensemble, le conduit est flexueux, contourné en pas de vis. Sur une coupe coronale, on voit une seule courbure à concavité inférieure, dont le sommet répond à l'union des deux portions (fig. 685). — Sur une coupe horizontale (fig. 686), on distingue de dehors en dedans : une 1re portion regardant en avant — une 1re inflexion en bas et en arrière — une 2e portion transversale en dedans — une 2e inflexion, en bas et en avant ; elle appartient à la partie osseuse, comme la 3e portion, qui dirigée d'abord en dedans et un peu en avant, se coude vers le bas dans son dernier demi-centimètre.

Indication pratique : Pour explorer le conduit, il faut, après avoir écarté le tragus en avant, tirer le pavillon en haut et en arrière pour redresser toutes les courbures.

B. — Rapports du Conduit Auditif Externe.

Quatre parois : antérieure, inférieure, postérieure, supérieure ; deux extrémités. Par l'obliquité du cercle tympanal, très voisine de l'horizontale à la naissance, les parois n'ont pas toutes même longueur : la supérieure, la plus courte, est presque horizontale ; puis vient la postérieure. *L'inférieure, qui forme un angle très aigu (de 23 à 30°) avec le tympan, a en moyenne un demi-centimètre de plus que la supérieure.*

1. La PAROI SUPÉRIEURE, CRANIENNE, répond de dehors en dedans aux téguments de la tempe (peau, muscle temporal et son aponévrose), *mais surtout à l'attique et au canal tympano-mastoïdien* dont elle est séparée par une lame osseuse, mince en dehors, plus épaisse en dedans.

A la naissance et chez le jeune enfant, la caisse du tympan, très développée à sa partie supérieure (attique), et plus externe que chez l'adulte, « déborde en haut le conduit auditif qu'elle sépare ainsi de la cavité crânienne » (Tillaux).

2. La PAROI ANTÉRIEURE, MAXILLAIRE, est en rapport : avec la partie supérieure de la parotide, mais surtout avec l'articulation temporo-maxillaire, dont le condyle détermine la mobilisation du conduit dans les mouvements d'ouverture et de fermeture de la bouche ; les vaisseaux temporaux superficiels ; le nerf auriculo-temporal ; le ganglion prétragien.

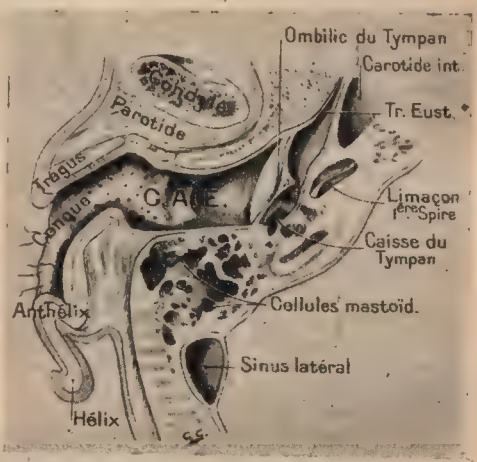

FIG. 686 (CUNNINGHAM). — *Coupe horizontale du Conduit Auditif Externe et de l'Oreille Moyenne* (côté droit, segment inférieur).

3. La PAROI POSTÉRIEURE, PAROTIDIENNE, est sus-jacente à la parotide, dont les lobules adhèrent au périchondre de son cartilage.

4. La PAROI POSTÉRIEURE, MASTOÏDIENNE, est séparée des cellules mastoïdiennes, de dehors en dedans par les téguments de la région (peau, aponévrose épicrânienne) et par une lamelle osseuse mince (1 à 2 millimètres d'épaisseur) ; dans la profondeur elle est suivie par la portion descendante du canal du facial (p. 710).

5. L'*extrémité ou orifice externe*, MÉAT AUDITIF, continue directement l'entonnoir de la conque ; partiellement caché par le tragus, il regarde en arrière ; il est protégé en avant par la racine du zygoma et le condyle du maxillaire. L'abaissement de la mâchoire l'élargit.

6. L'*extrémité interne* répond à la face externe de la membrane du tympan.

C. — Structure du Conduit Auditif Externe.

Le conduit est formé d'une charpente ostéo-cartilagineuse tapissée par la peau.

1° La PORTION OSSEUSE. — Elle est constituée : chez le fœtus et l'enfant, exclusivement par l'anneau tympanal ; chez l'adulte, par l'union, complète seulement après la vingtième année, des parois antérieure et mastoïdienne du temporal avec sa portion tympanique, garnie sur son bord externe d'un rebord fibreux résistant.

2° La PORTION CARTILAGINEUSE. — Elle forme le tiers externe du conduit ; elle tire son nom du prolongement tubulaire du cartilage du pavillon. C'est une lame incurvée, qui s'interrompt en arrière et en haut (au-devant de la mastoïde) ; l'intervalle ainsi déterminé est comblé par une lame membraneuse rattachant ses bords. La lame cartilagineuse est, soit unique, soit formée de deux pièces interrompues par des incisures ; c'est la souplesse

du tissu fibreux les rattachant qui permet la mobilité de cette portion du conduit. La portion cartilagineuse est d'autre part mobilisable sur sa portion osseuse, grâce à la membrane conjonctive souple et flexible qui la relie au bourrelet fibreux de l'os tympanal.

3° La PEAU DE REVÊTEMENT DU CONDUIT se continue avec celle de la conque. Elle s'amincit insensiblement dans la profondeur ; elle se réduit à l'épiderme pour passer sur la membrane du tympan. Partout ailleurs, elle adhère intimement au périchondre, à la lame membraneuse et au périoste. — Elle présente : au méat auditif, des bulbes pileux avec glandes sébacées ; — dans la portion cartilagineuse, de nombreuses glandes sudoripares modifiées, *glandes cérumineuses*, larges, brunâtres, sécrétant cette sorte de cire jaune qu'on appelle le *cérumen* ; les glandes n'existent plus dans la portion osseuse.

D. — **Vaisseaux et Nerfs du Conduit Auditif Externe.**

Les ARTÈRES émanent des branches auriculaires de la temporale superficielle (*auriculaires antérieures*), de la maxillaire interne (*auriculaire profonde* ou *tympanique*, destinée à la portion osseuse), de la carotide externe (*auriculaire postérieure*). — Les VEINES antérieures vont à la veine maxillaire interne et au plexus ptérygoïdien ; les postérieures à la jugulaire interne ; la plupart d'entre elles sont anastomosées avec les veines de la mastoïde. — Les LYMPHATIQUES, répartis comme ceux du pavillon, vont aux ganglions prétragien, parotidiens, mastoïdiens.

Les NERFS sensitifs, nombreux, sont fournis par l'auriculo-temporal et la branche auriculaire du pneumogastrique.

ARTICLE II.

L'OREILLE MOYENNE OU CAISSE DU TYMPAN

Vue d'ensemble de la caisse du tympan.

L'oreille moyenne, cavité intermédiaire au conduit auditif et à l'oreille interne, loge la chaîne des osselets de l'ouïe. On a vu (p. 91) qu'elle se développe aux dépens de la partie postérieure de la première fente branchiale (*fente hyo-mandibulaire*).

Forme. — La caisse, irrégulièrement arrondie et aplatie de dehors en dedans, est habituellement comparée à une lentille biconcave creuse ou a une tabatière reposant sur un de ses petits côtés : elle communique, en avant, avec le naso-pharynx, par la TROMPE D'EUSTACHE ; en arrière, avec les cavités de la mastoïde, CELLULES MASTOÏDIENNES, par l'*aditus ad antrum*. — Cliniquement, on la divise en deux parties : l'une supérieure et postérieure — *tympano-mastoïdienne* — figurée par l'attique et les cellules mastoïdiennes ; l'autre inférieure et antérieure — *tympano-tubaire* — formée par l'atrium et la trompe d'Eustache.

Dimensions. — *Hauteur* moyenne : 15 mm. ; *longueur* antéro-postérieure : 15 mm. également (variables, suivant les sujets, de 1 mm. à $1^{mm},5$ pour chaque paroi). — La *profondeur* est inégale suivant les parties considérées : la partie la plus large est l'attique, dont la voûte, *tegmen tympani*, mesure 5 mm. ; la partie plus étroite ($1^{mm},5$) est comprise entre l'ombilic du tympan et la saillie du promontoire ; la largeur du plancher égale environ 4 mm.

La caisse du nouveau-né est un peu plus haute et plus profonde que celle de l'adulte.

[La première partie de la description est consacrée à l'étude des parois, du contenu, des dépendances de l'oreille moyenne ; la seconde s'attache à établir sa division topographique en attique et atrium.]

A. — ÉTUDE DESCRIPTIVE DE LA CAISSE DU TYMPAN

La caisse proprement dite est formée principalement de deux parois, externe et interne, réunies par une circonférence osseuse irrégulière.

§ 1. — Paroi Externe ou Tympanique.

La paroi externe, en réalité externe et inférieure (fig. 687), est constituée : 1° par la *membrane du tympan* et son cadre osseux qui occupe environ les deux tiers de sa surface ; 2° en haut, par une paroi osseuse, *mur de la logette* ou *margelle*, dépendant de l'écaille ; 3° tout en bas, par une tout petite *rainure osseuse* qui rencontre la paroi inféro-interne de la caisse à angle aigu.

L'os tympanal (p. 53) a chez le fœtus à terme (fig. 37), la forme d'un fer à cheval ouvert en haut dont les deux branches limitent, avec la portion écailleuse, la circonférence du tympan. Le long de sa courbure interne court une rainure, *sulcus tympanicus*, pour l'insertion de la membrane du tympan. Les deux branches, terminées par deux cornes, laissent en haut un espace libre, le *segment de Rivinus*, au-dessus duquel est l'attique. Dans sa partie inférieure, un fossé interne se continue avec la paroi inféro-externe de la caisse.

A. — La Membrane du Tympan.

Située au fond du conduit auditif externe, qu'elle sépare complètement de la caisse, inscrite dans la rainure de l'os tympanal, cette membrane arrondie, tendue, très peu mobile, vibre sous le choc des ondes sonores, comme la peau du tambour, et, par la chaîne des osselets qu'elle ébranle, transmet les sons à l'oreille interne.

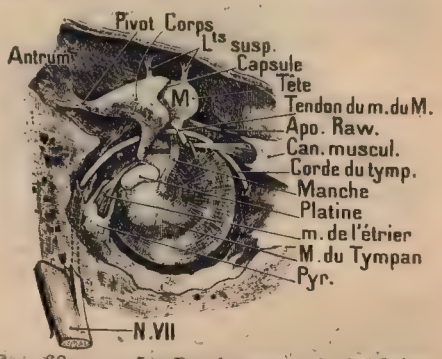

Fig. 687. — *La Paroi externe de la Caisse. Membrane du tympan et chaîne des osselets vus par en dedans* (côté gauche).

Un crochet remplit l'office du bec de cuiller, qu'il était impossible de figurer.

Forme. — Elle est bombée en dedans, déprimée en dehors en entonnoir très évasé par sa base, répondant par son sommet ombiliqué (*ombilic* ou *umbo*) à l'extrémité en spatule du manche du marteau qui fait corps avec elle.

Inclinaison. — Oblique de 45° à 50° sur l'horizontale, elle fait avec la paroi inférieure du conduit, un angle de 25° à 30° ; elle s'écarte de la paroi supérieure sous un angle obtus.

Placée chez le fœtus à fleur du temporal, elle semble plus voisine de l'horizontale que chez l'adulte. Les différences d'obliquité aux différents âges sont en réalité assez minimes.

Dimensions moyennes. — Hauteur : 10 mm. ; largeur : 9 mm. ; épaisseur : 1/10 de mm. ; superficie : 70 mm².

Elle est formée de deux portions : une inférieure, *tympan* proprement dit ou *membrana tensa*, qui occupe les 7/8 inférieurs ; une supérieure, *membrane flaccide de Schrapnell*.

I. Le Tympan proprement dit. — On lui décrit : une face interne, une face externe, une circonférence.

A. — Face interne (fig. 687, 688). — Elle est bordée en haut par deux ligaments ou replis tympano-malléaires (p. 804) qui forment la limite supérieure du cadre tympanal, et soulevée verticalement par le manche du marteau : ces formations limitent deux petits enfoncements membraneux : la *poche antérieure de Trœltsch*, entre le ligament antérieur, le plus court, et le manche ; la *poche postérieure de Trœltsch*, entre le ligament postérieur et le manche (fig. 700).

La face interne est convexe vers le centre ; elle est longée transversalement

en haut par la corde du tympan (p. 452), qui passe entre le manche du marteau et l'apophyse verticale de l'enclume.

Division topographique. — Conventionnellement, deux diamètres perpendiculaires, le vertical prolongeant le manche du marteau, l'horizontal, passant par l'ombilic, divisent le tympan en quatre quadrants : antéro-supérieur, postéro-supérieur, antéro-inférieur, postéro-inférieur. Aux extrémités du diamètre vertical, répondent les pôles, supérieur et inférieur.

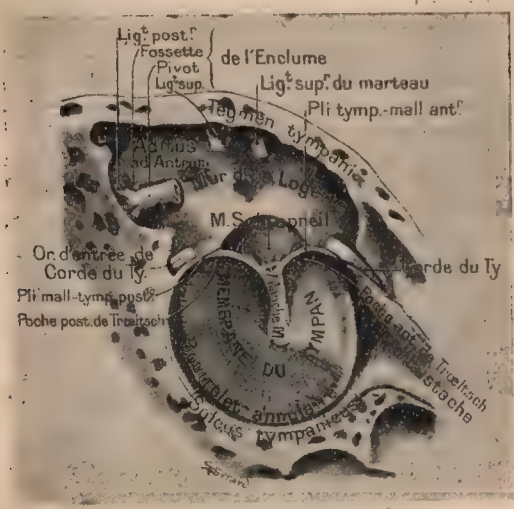

Fig. 688. — *La Paroi externe de la Caisse, vue de l'intérieur après section du col du marteau et du pivot de l'enclume* (côté gauche).

B. — Face externe. — Visible par le conduit auditif, elle est concave et lisse, et traversée obliquement, en bas et en arrière, par la ligne opalescente du manche du marteau. — Sur le cadavre, sa couleur est terne, gris-blanchâtre.

Sur le vivant, l'examen otoscopique a la lumière réfléchie permet de distinguer les particularités suivantes (fig. 689 et 690) : un ovale brillant dans son ensemble, miroitant, translucide, de couleur gris-perle ou gris-mauve, plus foncé chez l'enfant, plus clair chez le vieillard ; laissant voir par transparence à un fort éclairage : principalement le manche du marteau, facilement perceptible, ligne sombre, oblique en bas et en arrière, flanquée de deux artérioles ; — en haut la branche verticale de l'enclume et la corde du tympan ; — en avant du pôle supérieur, l'apophyse externe du marteau, saillie de la grosseur d'une tête d'épingle, conique, blanchâtre, ou d'un blanc rosé ; — un peu plus bas que le centre, l'*ombilic*, dépression produite par la traction tonique du manche du marteau vers le promontoire ; — dans la portion sous-ombilicale, un reflet, *triangle lumineux de Wilde*, de forme variable, d'importance très relative ; produit par l'inclinaison du tympan, et variant avec elle, il est placé en avant du manche et forme avec lui un angle obtus ouvert en avant ; sa base répond à la circonférence, son sommet à l'ombilic.

Fig. 689 (Laurens). — *La tête du Marteau* — t — *après résection du mur de la logette.*

Pte A. Petite apophyse ; — *M*. Manche ; — *Ty*. Membrane du tympan ; — *l*. Triangle lumineux.

Indication pratique. — Le lieu d'élection pour pratiquer la paracentèse du tympan est le quadrant antéro-inférieur, entre le cadre tympanal et le manche du marteau.

C. — Circonférence. — Elle est rattachée au sulcus tympanicus par le *bour-*

relet annulaire de Gerlach, forte bandelette fibreuse qui se continue à travers le segment de Rivinus, entre les deux cornes du croissant tympanal et jusqu'à la base de l'apophyse externe du marteau, par les deux ligaments tympano-malléaires.

II. **La Membrane flaccide de Schrapnell.** — C'est l'opercule membraneux en forme de segment de cercle, sus-jacent à la membrana tensa, qui comble l'espace compris entre la partie ligamenteuse du bourrelet annulaire et le tegmen tympani. — Elle représente environ le 1/8 de la surface totale du tympan. Située à la hauteur de l'arcade zygomatique, sa base répond à la périphérie du tympan, son sommet à la courte apophyse du marteau. Sa hauteur est environ de $2^{mm},5$ à 3 mm.

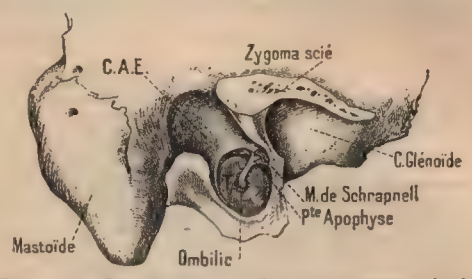

Fig. 690 (Politzer). — *La Face externe de la Membrane du Tympan* — T —.
C. A. E. Conduit auditif externe.

Elle ne participe pas à l'inclinaison du reste du tympan, car elle est verticale. Elle s'insère : d'une part à l'échancrure supérieure de l'anneau tympanal ; d'autre part, se confondant avec la couche cutanéo-périostique du conduit auditif, elle est rattachée par sa base à la lamelle osseuse dépendant de l'écaille ; c'est cette margelle qui forme, avec la membrane flaccide elle-même, la paroi externe de la caisse.

Par sa face interne, elle est en rapport avec : la *poche de Prussak* (v. Attique, p. 807), le col du marteau croisé en dedans par la corde du tympan ; en arrière, elle se termine en regard du bord antérieur de la longue apophyse de l'enclume.

Structure de la Membrane du Tympan.

Le tympan proprement dit est formé d'un stroma fibreux recouvert sur ses deux faces par un épithélium. — Le stroma, *membrane propre*, est constitué à sa périphérie par le bourrelet annulaire de Gerlach, épaississement fibreux confondu avec le périoste, duquel partent : des fibres radiaires convergeant vers l'ombilic ; des fibres circulaires concentriques, plus abondantes à la périphérie, incorporant le manche du marteau dans son feutrage ; c'est à cet enchevêtrement que le tympan doit d'être relativement peu élastique. — La peau du conduit auditif, réduite à son épithélium, fournit le *revêtement externe* ; la muqueuse de la caisse, le *revêtement interne*.

La membrane flaccide de Schrapnell est formée presque exclusivement par l'accolement de la muqueuse tympanique à la peau du conduit auditif. Cette partie, la moins résistante de la membrane, figure la limite inférieure de la paroi externe de l'attique.

Vaisseaux et Nerfs de la Membrane du Tympan.

Artères. — Elles proviennent : *a*) *du conduit auditif* ; — les rameaux de l'artère stylo-mastoïdienne, pénétrant la membrane près de l'apophyse externe du marteau, fournissent les deux artérioles satellites du manche du marteau et le réseau sus-ombilical. Si petits qu'ils soient, ces ramuscules peuvent produire des hémorrhagies difficiles à arrêter a cause du peu de souplesse du tympan ; *b*) *de la caisse*, des rameaux de l'artère tympanique destinés surtout à la portion sous-ombilicale. — Les deux réseaux artériels se confondent à la circonférence du tympan et s'y anastomosent en le *cercle vasculaire*.

Veines. — Satellites des artères, elles se résument en deux réseaux : cutané et muqueux.

Lymphatiques. — Les externes s'unissent aux troncules du conduit auditif externe ; les internes appartiennent à la caisse.

Nerfs. — La sensibilité du tympan est exquise. Elle est assurée : 1° par un filet de l'auriculo-temporal qui pénètre la membrane à son pôle supérieur ; 2° par un filet du

rameau auriculaire du pneumogastrique dont l'excitation peut se traduire, dans certaines interventions sur le tympan, par du vertige, des vomissements et même la syncope.

B. — **Le Mur de la Logette-Margelle.** — Il sera vu avec l'attique (p. 806).

§ 2. — Paroi Interne ou Labyrinthique.

La paroi interne — en réalité interne et supérieure, car son inclinaison, au moins à sa partie moyenne, est parallèle à celle de la paroi externe — présente la série des formations mentionnées (p. 56) avec la face antérieure du rocher (fig. 691).

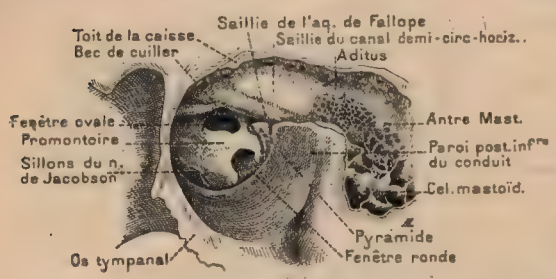

Fig. 691. — *La Paroi interne — labyrinthique — de l'Oreille Moyenne du côté gauche vue à travers le conduit auditif externe après enlèvement du tympan et sculpture de la paroi externe de la mastoïde.*

a) Une région centrale, autour de laquelle se groupent, principalement en haut et en arrière, tous les détails osseux tirant leur importance de leur voisinage avec le labyrinthe : c'est le *promontoire* ; placé en regard de l'ombilic du tympan, il en est séparé par une distance de $1^{mm},5$ à 2 mm. ; ses sillons sont parcourus par les filets du nerf de Jacobson (fig. 458) ; — *b*) au-dessus et en avant, le *bec de cuiller*, au niveau duquel se dévie brusquement le tendon du muscle interne du marteau ; — *c*) directement au-dessus, la *fenêtre ovale*, sertie d'un mince cartilage, obturée par la plaque de l'étrier ; — surplombée par la saillie de la *portion horizontale de l'aqueduc de Fallope* ; — *d*) en arrière, la *pyramide*, logette du stapédius ou muscle de l'étrier, qui par son sommet livre passage au tendon de ce muscle ; le *sinus tympani* ou *cavité sous-pyramidale* ; — *e*) derrière le promontoire et sous lui, la *fenêtre ronde*, aboutissant de la rampe tympanique du limaçon ; souvent dissimulée par la saillie du promontoire, elle est fermée par le *tympan secondaire*, membrane fibreuse dont le rôle purement passif

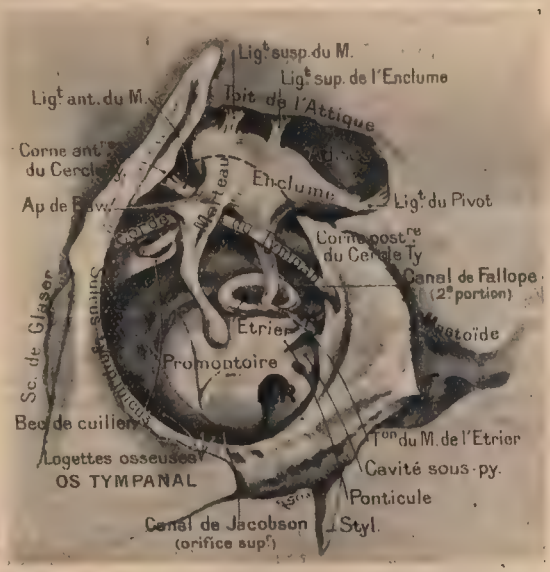

Fig. 692. — *La Paroi interne de la Caisse gauche, vue après enlèvement de la membrane du tympan et du mur de la logette. — Osselets et corde du tympan.*

semble être de « permettre par son élasticité le mouvement du liquide labyrinthique que tendent à produire les secousses communiquées par la membrane de la fenêtre ovale (Gariel) » ; — *f*) entre la pyramide et l'aqueduc de Fallope, l'orifice par lequel la corde du tympan sort de l'aqueduc pour entrer dans la caisse.

Pratiquement, il faut se rappeler que LES FORMATIONS IMPORTANTES DE LA PAROI LABYRINTHIQUE SE GROUPENT AU-DESSUS ET EN ARRIÈRE DU PROMONTOIRE.

§ 3. — Circonférence de la caisse.

Elle peut être divisée, pour la commodité de la description, en quatre parois : supérieure, postérieure inférieure, antérieure.

A. — **Paroi Supérieure, Crânienne.** — Le plafond de la caisse ; **Tegmen Tympani**, ou pour être tout à fait précis, **Toit de l'Attique**, est formé en dedans par le rocher, en dehors par l'écaille du temporal, séparés par la suture pétro-squameuse ; cette lamelle osseuse très mince répond à une fossette de la face supérieure du rocher. Elle est creusée d'une part, par l'hiatus de Fallope et son sillon parallèle, qui s'ouvrent en dedans sous la dure-mère ; d'autre part, par une série de pertuis livrant passage à des vaisseaux communs à la dure-mère et à la muqueuse tympanique (c'est par les gaines de ces vaisseaux que les suppurations de la caisse peuvent se propager aux méninges). — En arrière, elle se continue vers l'antre mastoïdien par le canal tympano-mastoïdien, *aditus ad antrum*.

Sur elle reposent les circonvolutions temporales de la base du cerveau et le sinus pétreux supérieur qui suit le bord supérieur du rocher.

B. — **Paroi Postérieure, Mastoïdienne.** — Très irrégulière, elle présente de haut en bas : l'orifice tympanique de l'aditus, de forme et de dimensions variables ; — la fossette du pivot de l'enclume ; — l'orifice d'entrée de la corde du tympan ; — la logette du muscle de l'étrier ; — la partie verticale, descendante de l'aqueduc de Fallope (3e portion du facial intra-pétreux) ; — tout en bas, une petite protubérance inconstance (Politzer), déterminée par la base d'implantation de la styloïde du temporal.

FIG. 693 (BONNIÈR). — *Coupe coronale de la Caisse montrant ses disposition et inclinaison générales. Vue antérieure de la chaîne des osselets.*

C. — **Paroi Inférieure, Jugulaire.** — Elle forme le plancher de la caisse. Etroite, d'épaisseur variable, inclinée en dehors et en bas, creusée en avant de minuscules logettes osseuses, elle est soulevée par l'excavation du golfe de la jugulaire : rapport particulièrement important, quand la paroi est très mince (ou même absente, la muqueuse tympanique pouvant être immédiatement accolée à la paroi de la veine jugulaire).

D. — **Paroi Antérieure, Carotido-Tubaire.** — En avant et en bas, puis en avant, la caisse se rétrécit encore. — La paroi antérieure, étriquée dans

ses 2/3 inférieurs : — *segment carotidien* — s'élargit dans son 1/3 supérieur : — *segment tubaire* — béant vers l'embouchure tympanique de la trompe d'Eustache.

1. Segment carotidien. — Figuré par la rencontre, à angle aigu, de la branche antérieure du cercle tympanique et du pan osseux en avancée sur l'aire antérieure du promontoire, il est réduit à une étroite rigole osseuse sensiblement verticale, souvent mince, en rapport extérieur avec la carotide interne et ses plexus veineux et sympathique.

2. Segment tubaire. — L'orifice de la trompe d'Eustache, largement évasé, est surplombé par le canal du muscle tenseur du tympan. Dans son voisinage se trouvent : au-dessus et en dehors, l'orifice interne du canal d'Huguier (corde du tympan) ; en dehors et en avant, entre le rocher et l'écaille, la scissure de Glaser (artère tympanique, apophyse grêle et ligament du marteau).

B. — CONTENU DE LA CAISSE

§ 1. — Les Osselets de l'ouïe. — Leurs articulations et ligaments.

Trois osselets : marteau, enclume, étrier, s'articulent en chaîne ininterrompue, du tympan à la fenêtre ovale. Ils sont unis aux parois de la caisse : 1° par des muscles — tenseur du tympan, m. de l'étrier — qui entrent en jeu sous la vibration des ondes sonores pour régler l'*ébranlement en mouvement de sonnette* qui du tympan se transmet au labyrinthe ; — 2° par des ligaments. — Ils sont tapissés complètement par la muqueuse de la caisse.

A. — **Le Marteau — Malléus.** — Os externe de la chaîne, il s'accole verticalement à la face interne du tympan.

Long de 6 à 8 mm. il présente : une *tête*, partie supérieure, arrondie, per-



Fig. 694. — *Le Marteau.*
A. Vue antéro-externe ; — *B*. Vue postéro-interne ; — *t*. Tendon du muscle du marteau.

Fig. 695. — *L'Enclume.*
A. Vue antéro-externe ; — *B*. Vue postéro-interne.

chée dans l'attique, au-dessus du cercle tympanal, articulée en arrière avec l'enclume par deux facettes, postérieure et interne ; — au-dessous de la tête et dans son prolongement, un *col*, répondant en avant à la poche de Prussak, en arrière à la corde du tympan ; un *manche*, tige amincie dilatée en spatule à son extrémité, maintenue contre le tympan, dans son 1/3 inférieur, par l'intrication des fibres circulaires de cette membrane ; — près du col, au-devant du manche, l'*apophyse grêle de Raw* (5 mm.), pointe longue, mince, qui pique la scissure de Glaser ; — en dedans du col, l'*apophyse courte* (1 mm.), dont la base donne insertion au tendon du muscle interne du marteau.

B. — **L'Enclume — Incus.** — L'os moyen de la chaîne, comparable à une

dent à deux racines qui serait couchée transversalement à la face interne du cercle tympanal, tout près du tympan, est articulé avec le marteau et l'étrier.

Il présente un corps, deux apophyses. Le *corps* est niché dans l'attique, un peu plus bas que la tête du marteau, sur laquelle il s'adapte par une petite cavité glénoïde ; — des deux apophyses ou branches, la *supérieure, pivot,* horizontale, courte, est tournée vers l'aditus ad antrum, et rattachée au plafond de la caisse par un ligament. L'*inférieure* et *postérieure,* verticale, longue, concave en dedans, parallèle au manche du marteau, porte à son extrémité interne le processus lenticulaire, **Os lenticulaire de Sylvius**, disque arrondi, articulé avec la tête de l'étrier (quelquefois décrit à part).

C. — **L'Articulation du marteau et de l'enclume.** — Les facettes articulaires, recouvertes d'une mince couche de cartilage hyalin, s'emboîtent réciproquement. Elles sont réunies par une capsule lâche permettant un mouvement de bascule relativement étendu : UN PETIT MÉNISQUE INTERARTICULAIRE, cunéiforme, s'attache sur elle en haut et en dedans.

FIG. 696. — *L'Étrier.*

A. Vue supérieure ; — *B.* Vue antéro-externe ; — *C.* Vue postéro-interne ; — *t.* Tendon du muscle de l'étrier.

D. — **L'Étrier — Stapes.** — L'os interne de la chaîne, profond et haut situé dans la caisse, a la forme de la pièce de harnachement à laquelle il doit son nom.

Il présente : une *tête,* articulée par une petite surface excavée avec la lentille de l'enclume ; — un *col,* très court ; — deux *branches* ou *arceaux* (l'antérieure, plus courte), laissant entre elles un espace comblé à l'état frais pour une housse muqueuse ; une *base, sole, platine* ou *plaque,* à contour réniforme, appliquée sur la fenêtre ovale, qu'elle obture complètement ; sa face interne est en contact direct avec le liquide labyrinthique.

L'étrier se développe aux dépens du tronçon le plus reculé du segment postérieur du 2e arc branchial — arc stylo-stapédien — (p. 91).

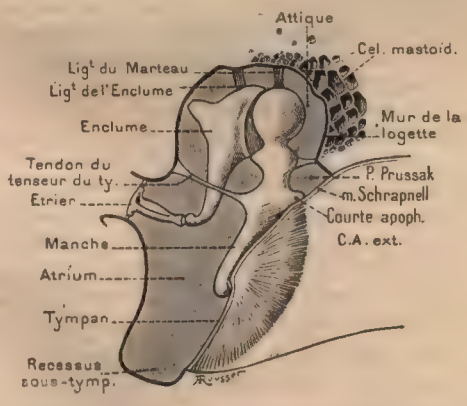

FIG. 697. (LAURENS). — *Les Osselets de l'ouïe* (demi-schématique).

E. — **L'Articulation de l'enclume et de l'étrier.** — La face convexe du processus lenticulaire, la face concave de la tête de l'étrier, revêtues du cartilage hyalin, s'emboîtent réciproquement. La capsule, serrée, qui les unit, ne permet aux deux os que des mouvements peu étendus, malgré les nombreuses fibres élastiques qu'elle renferme.

F. — **L'Enchâssement de l'étrier avec la fenêtre ovale (articulation stapédio-vestibulaire).** — Le pourtour de la sole de l'étrier et le bord de la fenêtre ovale, sertis d'un mince cartilage, sont rattachés par des fibres radiaires provenant du périoste, mais assouplies par la présence de fibres élastiques (*ligament annulaire de l'étrier*; fig. 699).

G. — **Les Ligaments rattachant les osselets aux parois de la caisse** (fig. 700). — 1. LIGAMENTS DU MARTEAU. — Le marteau est rattaché intimement : au tympan dont il règle tous les mouvements. En outre, il est retenu à la caisse par quatre ligaments :

α) Un *ligament supérieur — suspenseur du marteau* — arrondi, court, épais, qui unit le sommet de la tête au plafond de l'attique ; il limite la rotation du manche en dehors ;

β) Un *ligament externe*, qui va de la crête de la tête, près du col du marteau, au mur de la logette, au-dessus de la poche de Prussak ; son action est analogue à celle du précédent ;

γ) Un *ligament antérieur*, court et trapu (fig. 692) qui s'étend du col et de l'apophyse grêle de Raw à l'épine du sphénoïde en traversant la scissure de Glaser ;

δ) *Deux ligaments ou replis tympano-malléaires* (fig. 688) ; ils sont formés par la réflexion en arc du bourrelet fibreux de Gerlach, au-dessous du segment de Rivinus ; l'un va de la corne antérieure du cercle tympanal à la base de l'apophyse externe ; l'autre de la base de cette apophyse à la corne postérieure.

2. Ligaments de l'enclume. — Au nombre de deux : α) le *ligament suspenseur* est inconstant ; β) le *ligament postérieur* unit l'extrémité ou pivot de la branche horizontale à une fossette de la paroi postérieure de la caisse (fig. 688).

§ 2. — Les Muscles intra-tympaniques.

A. — **Le Muscle interne du marteau ou Tenseur du tympan** (fig. 687, 702). Il s'insère par un corps charnu sur le rocher, au niveau de l'orifice antérieur du canal carotidien et sur la paroi supérieure, cartilagineuse, de la trompe (fig. 705) ; de là, il entre dans son canal osseux (p. 57), qui reste séparé de la portion osseuse de la trompe par une lamelle osseuse mince ; pénétrant dans la caisse, son corps charnu se continue sur un tendon long de 2 mm. qui se dévie brusquement (fig. 693), au niveau du bec de cuiller ; traversant toute la caisse, il se dirige presque horizontalement de dedans en dehors jusqu'à la face interne du col du marteau qu'il aborde perpendiculairement. Il s'attache en haut de son manche, au-dessous de l'apophyse grêle de Raw et du col, en un point opposé à la courte apophyse.

Action. — Il est en avant tout tenseur du tympan, dont il augmente la convexité en dedans ; il fait basculer le manche du marteau en dedans et en arrière ; entraînant la chaîne des osselets et enfonçant la platine de l'étrier dans la fenêtre ovale, il augmente ainsi la pression labyrinthique.

Il est **innervé** par une branche efférente du ganglion otique (p. 452).

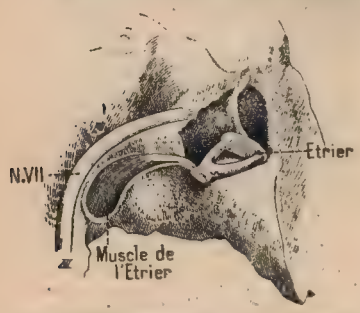

Fig. 698 (Laurens). — *Le Muscle de l'étrier.*

B. — **Le Muscle de l'étrier** (fig. 687 et 698). — Inséré par une portion charnue au fond du canal stapédien, il remonte en s'amincissant à travers la pyramide ; il émerge de son sommet par un tendon mince qui se coude, se dirigeant en avant pour traverser une partie de la caisse et gagner la face postérieure de la tête et la branche postérieure de l'étrier.

L'**action** de ce muscle, **innervé** par un rameau du facial intra-pétreux, n'est pas précisée. Il aurait pour fonction d'augmenter la pression labyrinthique en tirant la tête de l'étrier en arrière.

§ 3. — La Muqueuse de la Caisse du Tympan.

Fine, ténue, presque transparente, elle adhère assez intimement aux os. Elle

tapisse toute la paroi, passe en suivant les ligaments et les plis sur les osselets qu'elle engaine, embrasse les tendons et la corde du tympan ; sur l'étrier, elle comble complètement l'espace circonscrit par les deux branches (fig. 699) ; elle double la membrane de la fenêtre ronde et contribue à maintenir l'étrier dans la fenêtre ovale en passant de la plaque de cet os sur la paroi osseuse voisine.

Elle se prolonge dans les cellules mastoïdiennes et la trompe d'Eustache.

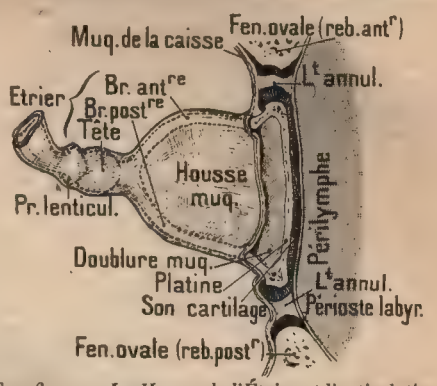

FIG. 699. — *La Housse de l'Étrier et l'articulation stapédo-labyrinthique.*

La silhouette des os en pointillé.

Structure. — Elle est constituée par un chorion confondu avec le périoste, recouvert d'un épithélium à type respiratoire, cylindrique, à cils vibratiles ; sur les osselets, sur les membranes et dans les cellules mastoïdiennes, les cils manquent.

§ 4. — Vaisseaux et Nerfs de la Caisse du Tympan.

ARTÈRES. — Elles pénètrent dans la caisse par ses différents trous :

1° Par l'aqueduc de Fallope, la stylo-mastoïdienne, branche de l'occipitale, fournit au nerf facial, au tympan (face interne, les deux artérioles satellites du manche), à la paroi postérieure et aux cellules mastoïdiennes ; 2° par la scissure de Glaser, l'artère tympanique (p. 492) arrive au tympan et se distribue surtout à sa portion sous-ombilicale ; 3° par l'hiatus de Fallope, une artériole importante émanée de la méningée moyenne donne à la paroi supérieure des ramuscules qui gagnent les osselets en suivant la trame conjonctive des ligaments ; 4° par le canal de Jacobson, des rameaux de la pharyngienne inférieure vont au promontoire, au plancher et à la trompe d'Eustache.

Ces artérioles sont toutes anastomosées entre elles dans le chorion de la muqueuse ; elles fournissent à la muqueuse, au périoste et aux parois osseuses.

VEINES. — La *circulation veineuse du rocher* est assurée par des affluents vasculaires émanés du labyrinthe et de la mastoïde, aboutissant aux sinus voisins, et finalement au grand canal collecteur sinuso-jugulaire qui contourne le versant postéro-inférieur du temporal.

Les *veines de la caisse*, nombreuses, largement anastomosées, sont en général satellites des artères : α) les *supérieures* gagnent le sinus pétreux supérieur et les veines méningées moyennes par les trous du plafond ; β) les *antérieures* vont aux plexus ptérygoïdien et pharyngien ; γ) les *inférieures* se rendent plus ou moins directement à la jugulaire interne.

LYMPHATIQUES. — Ils naissent d'un réseau à larges mailles, présentant des dilatations ou lacunes. — Ceux du plafond sont vraisemblablement, bien que la démonstration pratique n'en ait pas été faite, en relation avec les espaces périméningés par les gaines des vaisseaux qui traversent les pertuis du tegmen tympani. — Ceux de la trompe vont aux ganglions latéro-pharyngiens. — Ceux du reste de la caisse, c'est-à-dire de sa majeure partie, vont aux ganglions rétro-pharyngiens.

Les NERFS sensitifs proviennent des rameaux du nerf de Jacobson (p. 530).

C. — TOPOGRAPHIE DE L'OREILLE MOYENNE

L'importance pratique de la caisse est telle qu'on ne peut passer sous silence sa division, établie par les otologistes, en deux parties : supérieure — *attique* — sus-jacente au

segment de Rivinus ; inférieure — *atrium* — placée à la hauteur du tympan et derrière lui.

1. **L'Attique ou coupole.** — On l'appelle encore : *sus-cavité, logette, cavité* ou *recessus épitympanique*. Invisible sans préparation sur l'os sec (parce que placée au-dessus du cercle tympanal) surplombant l'extrémité interne du conduit auditif externe, elle loge la tête du marteau et le corps de l'enclume. Inclinée en dehors, de forme arrondie, sa hauteur moyenne est de 4 mm.

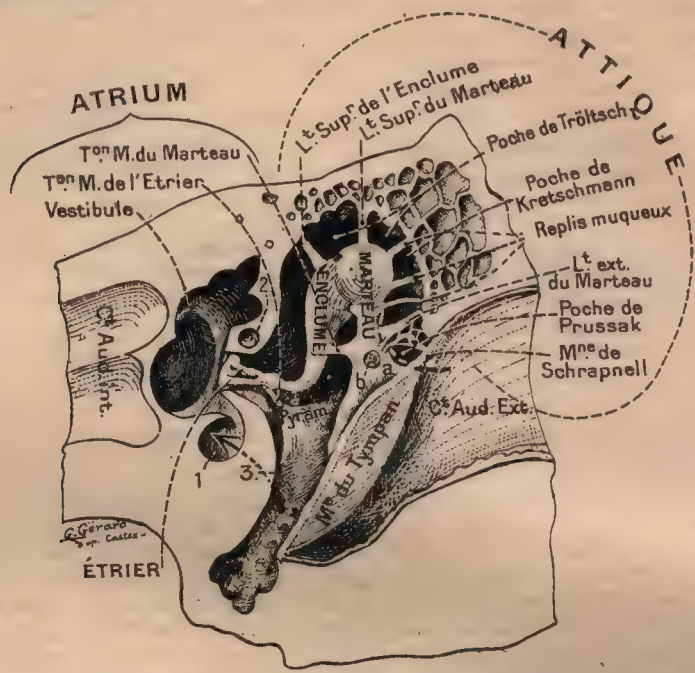

Fig. 700 (Castex). — *Coupe transversale de la caisse du tympan conventionnellement séparée en deux parties : l'atrium et l'attique par le pointillé qui suit le rebord de la tête du marteau.*

1° Attique : Des replis muqueux séparent les poches de Tröltsch et de Kretschmann. —
2° Atrium : Osselets de l'ouïe et promontoire : *a*) apophyse courte, *b*) apophyse grêle (coupée à sa base) du marteau. —
3° Parties n'appartenant pas à la caisse : Une flèche passe de la fenêtre ronde, 3, dans : 1, Rampe tympanique du limaçon ; — 2, Aqueduc de Fallope.

Elle dépasse en tous sens les limites de la caisse. Ses parois sont : α) en dehors, la membrane de Schrapnell et la paroi osseuse externe, *margelle*, répondant à la paroi supérieure du conduit auditif inclinée en toit de mansarde ; « c'est cette partie inclinée qui fait plancher à l'attique élargie » (Farabeuf) ; β) en haut, le tegmen tympani ; γ) en dedans, la portion de la paroi labyrinthique sus-jacente à la saillie de la portion horizontale de l'aqueduc de Fallope. — En bas, elle est séparée de l'atrium par un détroit osseux rétréci encore par les osselets et leurs ligaments, le tendon du tenseur du tympan et les plis membraneux répartis autour des osselets.

L'attique est en outre subdivisée en un segment interne et un segment externe :

a) Le segment interne ou profond communique : en avant, avec la trompe d'Eustache ; en arrière, avec l'antre mastoïdien par l'aditus ad antrum, borné en dedans par le canal demi-circulaire horizontal ; en bas, avec l'atrium par un tout petit orifice (1 mm² Chatellier) qui peut s'oblitérer dans les inflammations ;

b) Le SEGMENT EXTERNE OU SUPERFICIEL a la forme d'un coin dont la partie inférieure étroite est comprise entre les osselets et la membrane de Schrapnell. Des replis muqueux le séparent en plusieurs cavités ou poches communicantes, juxtaposées, par lesquelles il communique, en bas, en avant et en arrière avec l'atrium ; de haut en bas, les *deux poches de Trœltsch*, la *poche de Kretschmann* ; enfin la *poche de Prussak*, qui répond immédiatement à la membrane flaccide : elle est subdivisée près du marteau en un grand nombre d'espaces irréguliers, minuscules, communiquant les uns avec les autres.

2. **L'Atrium.** — Situé à la hauteur du tympan et fermé en dehors par lui, il est occupé par les apophyses de l'enclume, l'étrier et le tendon de son muscle revêtus de muqueuse. Il communique largement en avant avec la trompe d'Eustache.

La corde du tympan la traverse à sa partie tout supérieure ; décrivant (p. 452) une courbe à concavité inférieure, elle passe entre le marteau et l'enclume (fig. 692), dans un repli muqueux qui limite en dedans les poches antérieure et postérieure de Trœltsch.

3. **Rapports du nerf facial avec la caisse** (fig. 701). — Des trois portions du facial dans l'aqueduc de Fallope, deux intéressent immédiatement les parois interne et postérieure de la caisse.

a) La 2e portion, *tympanique*, fait, sur la paroi interne de la caisse, une saillie horizontale d'avant en arrière, surplombant la fenêtre ovale.

b) Le coude entre les 2e et 3e portions répond à la jonction des parois interne et postérieure ; au-dessous du canal demi-circulaire horizontal dont il n'est séparé que par 1 ou 2 mm. et surtout au-dessous de l'aditus ad antrum, « où le protège une simple lamelle osseuse effrayante de minceur » (Régnier).

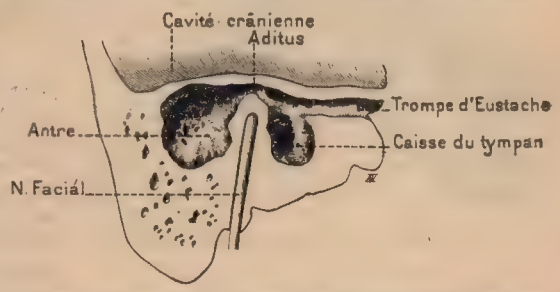

FIG. 701 (LAURENS). — *Coupe sagittale du rocher montrant les rapports de la Caisse, de l'aditus et de l'Antre avec le nerf facial.*

c) La 3e portion, *mastoïdienne*, suit obliquement en bas et en dehors la paroi postérieure de la caisse. [D'où l'**indication opératoire** de ne jamais trépaner sur la paroi postérieure du conduit auditif, parce qu'elle surplombe le nerf.]

D. — ANNEXES DE L'OREILLE MOYENNE

§ 1. — La Trompe d'Eustache.

Le conduit qui établit la large communication du pharynx nasal avec la caisse est formé de deux portions, troncs de cônes creux très allongés, contigus par leur sommet, s'ouvrant d'un côté dans l'atrium, débouchant d'autre part dans le naso-pharynx : la portion externe est *osseuse* et creusée dans le sommet du rocher (p. 57) ; — la portion interne, *fibro-cartilagineuse*, est limitée par deux parois verticales normalement apposées.

Direction. — Du pharynx, la trompe remonte sous la base du crâne, en avant de la suture pétro-sphénoïdale ; elle se dirige en haut, en arrière et en dehors, en faisant avec l'horizontale un angle de 40° (fig. 702).

Longueur. — Elle mesure en moyenne 36 mm., dont 1/3 pour la portion osseuse, 2/3 pour la portion fibro-cartilagineuse. Chez l'enfant, les deux portions ont sensiblement même longueur.

A. — **Constitution et Rapports de la trompe d'Eustache.**

1° **L'Orifice pharyngien** (fig. 612). — Le *Pavillon de la trompe* — *Embou-*

chure interne — est sa partie la plus large : béant dans le pharynx nasal, il est arrondi au-dessus et en arrière, incliné en bas et en avant. Haut de 7 à 9 mm., large de 4 à 6 mm., il est limité par le crochet du cartilage tubaire et par son bourrelet, saillants en haut et en arrière ; en bas, le pli salpingo-pharyngien le sépare de la fossette de Rosenmüller. En dessous, le muscle péristaphylin externe figure sous la muqueuse une éminence convexe, visible par la rhinoscopie postérieure.

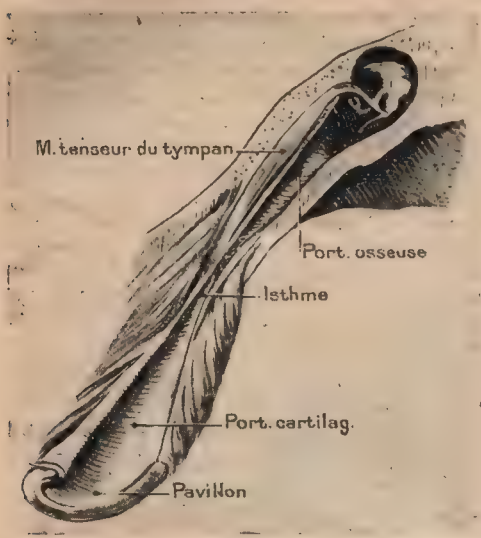

Fig. 702. — *La Trompe d'Eustache et le muscle du marteau.*

Voici d'après Laurens, sa situation précise et ses points de repère. — Il est placé sur la paroi latérale de l'espace naso-pharyngien, à 15 mm. au-dessous de la base du crâne, à 10 mm. au-dessus et en arrière de la voûte palatine (plus bas chez l'enfant que chez l'adulte par rapport au plancher des fosses nasales) ; il est distant de 8 centimètres de l'entrée des narines, de 15 mm. de la paroi postérieure du pharynx, et situé presque immédiatement en arrière de la queue du cornet inférieur. Importants sont les repères fournis dans le cathétérisme,

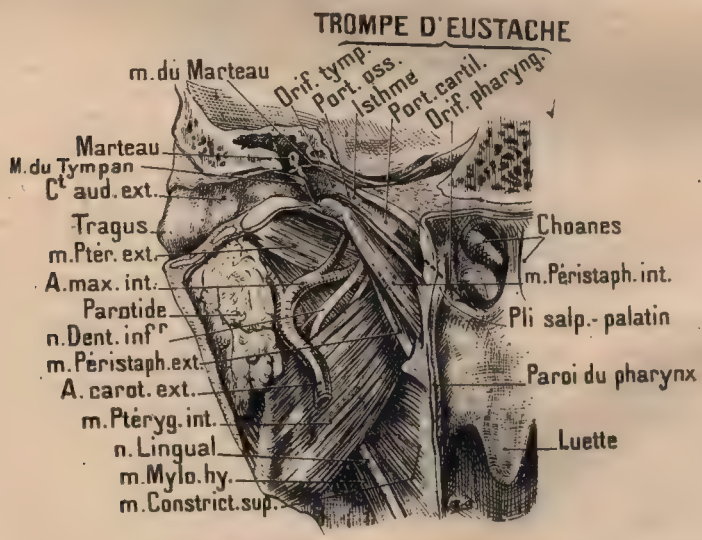

Fig. 703. — *Les Rapports de la Trompe d'Eustache à la base du crâne.*
Coupe coronale du côté gauche. Segment antérieur.

par le *pli salpingo-pharyngien*, dont la saillie est toujours bien perceptible, et par le *bord postérieur de la cloison des fosses nasales* (les deux orifices pharyngiens étant situés sur le

même plan vertico-transversal que le bord postérieur du vomer, et extérieurement, en projection, sur le même plan que la racine transverse de l'apophyse zygomatique (Gellé).

2° **La portion fibro-cartilagineuse.** — Le *Cône pharyngo-nasal* (fig. 702) forme les 2/3 internes de la trompe chez l'adulte, la moitié chez l'enfant. Long de 20 à 26 mm., il est constitué par un cartilage complété en avant par une lame membraneuse; ses deux parois limitent une fente étroite, sensiblement verticale. Évasé vers le pharynx, il se rétrécit graduellement jusqu'au voisinage de son sommet externe, où il s'étrangle en sa portion la plus étroite — L'ISTHME — qui n'a pas plus de 1mm,5 à 2 mm. de hauteur sur 1/2 à 3/4 de mm. de largeur.

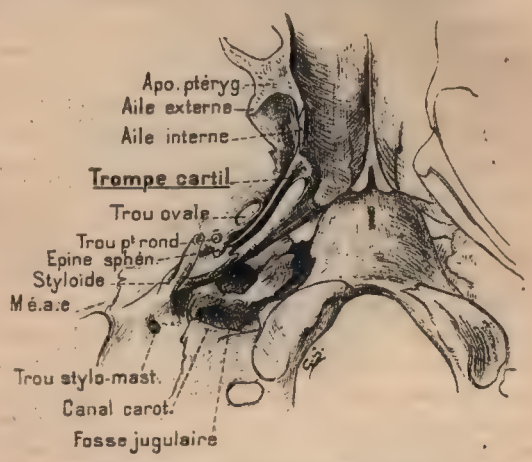

FIG. 704 (HENLE). — *Les Rapports de la base du crâne avec le cartilage de la Trompe d'Eustache.*

Mé. a. e. Méat auditif externe.

Encastré au-dessous de la rainure pétro-sphénoïdale (fig. 704), adhérant intimement à son tissu fibreux, il monte vers la portion osseuse entre les deux principaux muscles du voile du palais : le péristaphylin externe (tenseur du palais) étant en dedans et en arrière. En bas, il est en rapport avec le fascia salpingo-pharyngien qui sépare les deux péristaphylins. Près de son sommet, on trouve : en dehors, l'artère méningée moyenne et le nerf maxillaire inférieur à sa sortie du trou ovale (ce dernier rapport n'est que médiat).

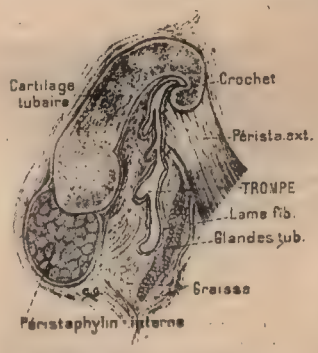

FIG. 705. — *Coupe transversale — grossie — de la Trompe fibro-cartilagineuse.*

Le **Cartillage Tubaire** figure la *paroi interne de la portion fibro-cartilagineuse.* — Il apparaît dès qu'on a soulevé la muqueuse recouvrant le pavillon : c'est là qu'il est le plus épais (3 à 4 mm.). Sa BASE, pharyngienne, comble la fossette scaphoïde et est fixée par du tissu fibreux à l'*encoche tubaire* de l'apophyse ptérygoïde interne. — Il se continue en dehors sous forme de demi-gouttière triangulaire recroquevillée sur elle-même, surtout en haut où il se recourbe en crochet (fig. 705). — Son sommet s'insère sur le bord rugueux de la portion osseuse.

Il est rarement d'une seule pièce ; le plus souvent, il est en plusieurs fragments, séparés par des incisures, reliés par des tractus fibreux qui assurent sa mobilité dans les mouvements de déglutition.

La PAROI EXTERNE, plus longue que l'interne, est formée par la **lame membraneuse** qui unit les bords du cartilage ; mince en haut, elle s'épaissit vers sa partie inférieure, qui est continue avec le fascia salpingo-pharyngien.

Son périchondre, en dedans, se confond avec la tunique fibreuse du pharynx qui s'insère sur lui, et envoie sur la portion la plus reculée de la trompe cartilagineuse un renforcement fibreux, le *ligament pétro-salpingo-pharyngien* (Escat).

3° **La Portion osseuse.** — Occupant le 1/3 externe de la trompe, ce *Cône tympanique*, long en moyenne de 10 mm. est situé dans le sommet du rocher, en dedans de la scissure de Glaser, au-dessous du canal musculaire du tenseur du marteau, AU-DESSUS DU CANAL CAROTIDIEN (rapport principal).

Son SOMMET, interne, est rétréci, 2 mm. ; — sa *portion externe* s'évase légèrement en entonnoir pour déboucher dans la caisse ; — sa *paroi inférieure*, rencontrant la crête de la paroi antérieure de l'atrium, qui remonte un peu, fait un coude avec elle.

4° **L'Embouchure tympanique.** — Haute de 5 mm., large de 2-3 mm., elle est triangulaire à la coupe. On a vu ses connexions avec la paroi antérieure de la caisse (p. 802, 806).

B. — **La Muqueuse Tubaire.**

Des parois de la caisse, la muqueuse passe dans la trompe et va rejoindre celle du pharynx nasal. Mince dans le cône tympanique, elle s'épaissit et devient plus vasculaire dans la portion fibro-cartilagineuse ; les glandes y abondent et le tissu lymphoïde s'y tasse le long de la paroi externe, membraneuse, et surtout vers l'orifice pharyngien. Par comparaison avec l'amygdale pharyngienne, on comprend sous le nom d'**amygdale tubaire**, l'accumulation des follicules clos dans la portion interne et autour du pavillon.

L'épithélium est cylindrique cilié ; les mouvements des cils s'effectuent de dehors en dedans, chassant vers le pharynx les sécrétions tubaires.

C. — **Vaisseaux et nerfs de la trompe d'Eustache.**

Les ARTÈRES proviennent : principalement de la pharyngienne ascendante (carotide externe), accessoirement de la méningée moyenne et de la vidienne (maxillaire interne). — Les VEINES vont au plexus ptérygoïdien. — Les LYMPHATIQUES vont aux ganglions sous-parotidiens et rétro-pharyngiens.

NERFS. — La sensibilité est fournie par le rameau de Jacobson (p. 530) et le nerf pharyngien de Bock (p. 449).

[**Considérations pratiques.** — Normalement, sur le vivant, la trompe est presque complètement close, par apposition des parois. Elle s'ouvre à chaque mouvement de déglutition sous l'action des deux m. péristaphylins, permettant à l'air des fosses nasales de pénétrer dans la caisse et d'équilibrer la pression atmosphérique sur les deux faces du tympan. — Comme sa lumière est relativement minime, elle s'obstrue facilement par gonflement de sa muqueuse ; elle participe à la plupart des inflammations nasales et pharyngo-nasales qui se transmettent, par son entremise, à l'oreille moyenne.]

§ 2. — Les Cellules Mastoïdiennes.

On les a vues avec le temporal, p. 54. Il reste à préciser certaines de leurs particularités, leurs connexions avec la caisse, leur topographie.

A. — **L'Antre Mastoïdien.** — C'est la plus grande et la plus constante des cellules mastoïdiennes. Elle occupe le QUADRANT ANTÉRO-SUPÉRIEUR DE LA BASE DE LA MASTOÏDE (fig. 707) ; placée plus haut chez l'enfant, plus profondément chez l'adulte (à un centimètre de la surface de l'os), elle est en arrière du facial, en avant du sinus latéral. Sa cavité « où se logerait un pois » (Farabeuf), communique toujours avec l'attique par l'aditus ad antrum qui débouche de sa partie antérieure (fig. 701).

B. — **L'Aditus ad Antrum.** — Ce canal tympano-mastoïdien est un tunnel

osseux long de 2 à 5 mm., large de 3 mm. Ses parois sont : *en dehors*, le mur de la logette et la paroi postérieure du conduit auditif externe ; — *en haut*, le TEGMEN TYMPANI, lame mince et fragile qui s'épaissit graduellement en arrière ; — *en bas*, un bloc de tissu osseux compact, logeant le nerf facial ; — *en dedans*, la paroi osseuse marquée par le relief du canal demi-circulaire horizontal.

C. — **Rapports de la Mastoïde dans la profondeur.** — Les principaux sont : le sinus latéral, le nerf facial, le cerveau.

1. Le SINUS LATÉRAL (p. 502). — En dedans de la mastoïde, il est d'abord placé EN ARRIÈRE, puis au-dessous de l'antre (fig. 706) ; dans sa gouttière sigmoïde, il forme un coude, au niveau duquel s'abouchent la veine mastoïdienne, les veines de l'antre et des autres cellules. — Puis il descend verticalement vers le trou déchiré postérieur. CETTE PORTION

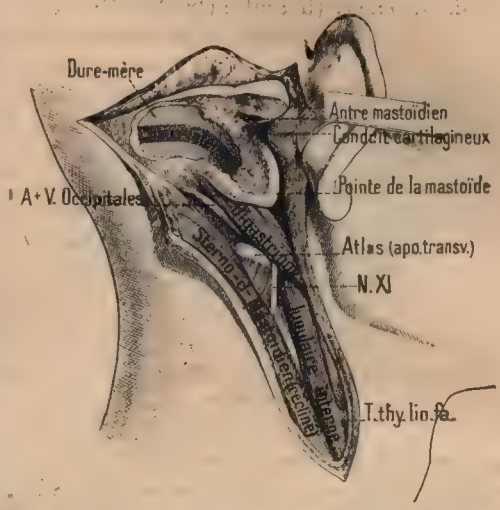

FIG. 706 (LAURENS, un peu modifiée). — *Rapports superficiels et profonds de l'Apophyse Mastoïde.*

La mastoïde réséquée en majeure partie ainsi qu'un morceau de l'occipital. On voit bien la situation du sinus latéral et sa continuation dans la jugulaire.

N. XI. Nerf spinal ; — *T. thy. lin. fa.* Tronc veineux thyro-linguo-facial.

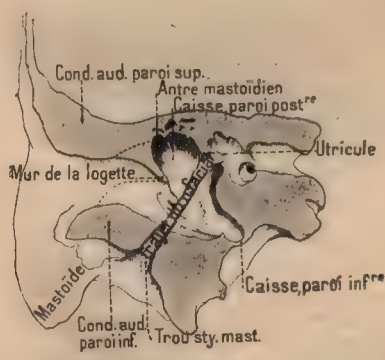

FIG. 707 (POLITZER). — *Coupe coronale d'un rocher du côté droit* (segment postérieur).

Etudier avec soin le tunnel du facial dans la paroi postérieure de la caisse.

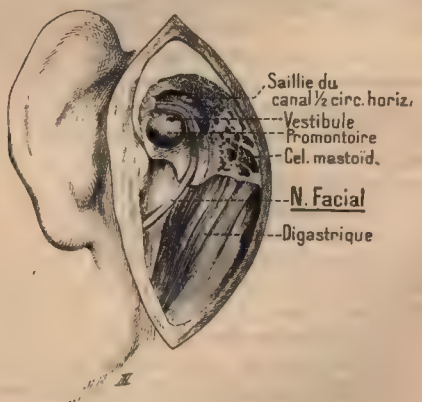

FIG. 708 (LAURENS). — *Sculpture du facial dans le canal de Fallope, après résection de toute la pointe de l'apophyse mastoïde* (côté gauche, vue postérieure).

VERTICALE RÉPOND AU QUADRANT POSTÉRO-SUPÉRIEUR DE LA MASTOÏDE ; d'après Marion, il « se trouve à 18 mm. en moyenne en arrière du bord postérieur du conduit auditif externe. A ce niveau, il chemine à un centimètre environ de la surface de

l'os ; plus haut il s'en rapproche beaucoup (4 mm.), plus bas, il s'en éloigne considérablement (3 centimètres) » (fig. 39). — Ses rapports sont d'ailleurs variables. — Chez l'enfant, il est à fleur d'os. Chez l'adulte, il s'avance souvent dans le rocher plus à droite qu'à gauche ; ou bien il est très profond ; ou bien il occupe toute la face interne de l'apophyse, et arrive jusqu'au voisinage du conduit auditif osseux.

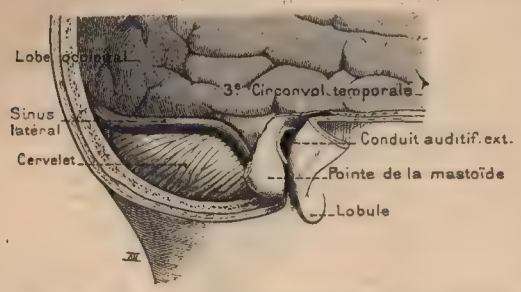

Fig. 709 (Laurens). — *Rapports de la Mastoïde avec l'encéphale.*

En somme, sa projection se fait sur la partie moyenne de la mastoïde, se rapprochant du bord antérieur par son coude, s'en éloignant par sa portion verticale.

2. Le nerf facial. — Il est, dans la profondeur, à 2 centimètres de la surface de la mastoïde, mais éloigné seulement de 2 mm. de la paroi postérieure du conduit auditif externe (fig. 707, 708, 710).

3. Le cerveau. — La mastoïde, à sa base, est, par le tegmen tympani, immédiatement sous-jacente à la fosse temporale et par l'intermédiaire du sinus latéral, contiguë à la fosse cérébelleuse (fig. 709).

D. — **Points de repère de l'antre.** — Ce sont :

1° *En avant,* le bord postérieur du conduit auditif ; en haut et en arrière, l'épine de Henle ; 2° *au-dessus de la mastoïde et du conduit,* la ligne temporale ou racine zygomatique ; elle est d'abord horizontale, puis se relève en arrière. Elle marque la séparation de la fosse temporale avec les parois sous-jacentes. « Je ne connais, dit Farabeuf, rien de sûr comme le repère fourni par ce point supéro-postérieur du conduit auditif qui perforé mène sûrement à l'aditus ; faites aboutir l'axe de votre puits à 6 ou 8 mm. derrière, ni plus bas, ni plus haut, et vous aurez ouvert l'antre et par lui, les cellules mastoïdiennes. »

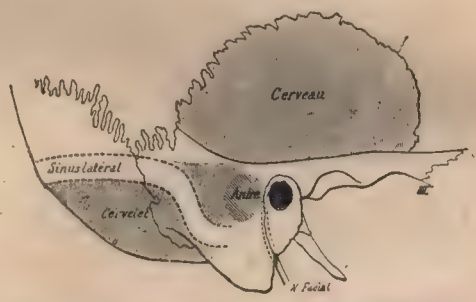

Fig. 710 (Laurens). — *Projection du rocher et en particulier de l'antre sur les organes encéphaliques.*

La **muqueuse** des cellules mastoïdiennes continue en arrière celle de la caisse ; son épithélium est plat et non cilié.

Vaisseaux et Nerfs des cellules mastoïdiennes.

Les artères sont fournies : en bas, par l'auriculaire postérieure et la stylo-mastoïdienne, en haut par des rameaux de la méningée moyenne. — Les veines vont au sinus latéral et au sinus pétreux supérieur.

Les nerfs proviennent du rameau de Jacobson.

E. — **Variétés de cellules mastoïdiennes** (fig. 711).

L'antre est la seule cellule constante de la mastoïde.

1° Quand elle existe seule, elle est entourée de tissu compact, extrêmement dense. C'est le type de l'*apophyse compacte* ou *éburnée* ;

2° Le plus souvent, l'antre est entouré de cellules antérieures, externes, postérieures,

inférieures communiquant avec lui. Toute la mastoïde peut ainsi être excavée d'un système plus ou moins compliqué de cellules, en relation les unes avec les autres par des orifices étroits, convergeant toutes vers l'antre et y aboutissant. C'est le type de l'*apophyse pneumatique* ou de la *diploëtique*.

3° *Cellules aberrantes.* — Certaines des cellules restent indépendantes. D'après, leur siège, on les divise en : α) *péri-faciales* qui engainent parfois l'aqueduc de Fallope ; β) *apexienne*, cavité isolée, en nid de pigeon, occupant toute la pointe de la mastoïde ; γ) *squamo-occipitales*, qui remontent plus ou moins loin dans l'écaille ; δ) *inter-sinuso-faciales* (Laurens), situées d'une part entre le sinus et la paroi postérieure du conduit, d'autre part entre la pointe et l'antre ; ε) *péri* et *sous-sinusiennes*, côtoyant directement le sinus.

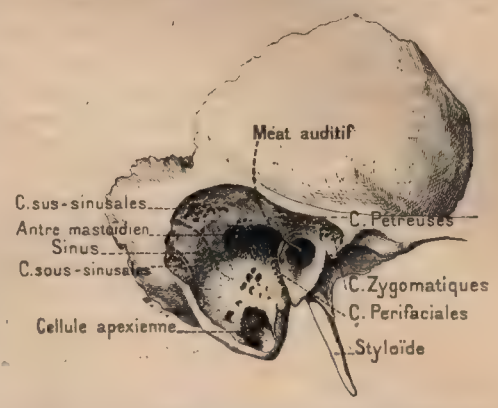

Fig. 711 (Laurens). — *Schéma topographique des Cellules Mastoïdiennes aberrantes.*

Article III.

L'OREILLE INTERNE OU LABYRINTHE

Vue d'ensemble. — L'oreille interne est constituée principalement par des formations molles (*labyrinthe membraneux*) contenues dans un moule rigide (*labyrinthe osseux*). Elle est en relation : 1° avec l'appareil de transmission des sons par la plaque de l'étrier, mobile dans la fenêtre ovale ; 2° avec l'appareil nerveux sensoriel de réception des sons par les filets d'origine du nerf acoustique, 8e paire ; ce caractère essentiel de communication avec les centres nerveux s'observe dès les premiers stades du développement (p. 790).

Pour la commodité de la description, on lui considère :

1° Un contenant osseux, LABYRINTHE OSSEUX, comprenant le *vestibule*, les *canaux demi-circulaires*, le *limaçon* ;

2° Un canal osseux, CONDUIT AUDITIF INTERNE, par lequel les nerfs parviennent aux organes de l'audition et à ses annexes ;

3° Un contenu comprenant : *a*) les formations du LABYRINTHE MEMBRANEUX, *utricules* et *canaux demi-circulaires*, *saccule* et *limaçon*, *canal endolymphatique* ; *b*) les liquides labyrinthiques, *périlymphe* et *endolymphe* ; *c*) des nerfs et des vaisseaux.

Avant d'entrer dans le détail descriptif de ces différentes formations (qui n'ont pas toutes la même importance) il faut tout de suite mettre en vedette les *parties essentielles du sujet* ; je veux dire : 1° l'APPAREIL SENSORIEL DE L'AUDITION EXCLUSIVEMENT CANTONNÉ DANS CERTAINES PORTIONS DE L'ORGANE DE CORTI ; 2° la BRANCHE COCHLÉAIRE DU NERF AUDITIF, SEULE PORTION PARTICIPANT EN PROPRE AU SENS DE L'AUDITION.

A. — LABYRINTHE OSSEUX

Il est formé chez l'adulte par des cavités creusées à même dans la partie du rocher limitée : 1° en dedans par la face postérieure ou cérébelleuse de cet os (p. 57) ; 2° en dehors par la paroi interne de la caisse du tympan ; figurant la

barrière externe du vestibule, elle est rigide et percée seulement de deux orifices, les fenêtres ronde et ovale; 3° en dehors et en dessous par le canal carotidien; 4° en dessous, directement par le golfe jugulaire.

Il est facile à découvrir chez le fœtus et le nouveau-né; leur temporal, mou, de tissu spongieux, laisse sculpter dans sa masse peu résistante au scalpel, un ensemble de cavités limitées par une carapace dure, et comme éburnée.

Ses subdivisions sont : au centre, le *vestibule*; en arrière, les *canaux demi-circulaires osseux*, se coupant à angle droit; en avant, le *limaçon osseux*.

§ 1. — Le Vestibule Osseux ou Carrefour du Labyrinthe.

En défonçant avec précaution la paroi labyrinthique de la caisse, on arrive dans le vestibule. Sa cavité minuscule (hauteur 4 mm.; largeur entre les parois externe et interne, 3 à 3,5 mm.; longueur d'avant en arrière, 4 à 6 mm.) s'étend obliquement en avant, en dehors et en bas. — Sa FORME est irrégulière : on peut la comparer à un ovoïde aplati transversalement et lui considérer pour la commodité de la description six parois :

1. *Externe*, trouée en majeure partie par la fenêtre ovale;
2. *Interne*, répondant au fond du conduit auditif interne;
3. *Antéro-inférieure*, communiquant avec la rampe vestibulaire du limaçon;
4. *Antéro-supérieure*, séparée de l'aqueduc de Fallope en haut, de la base du limaçon en avant par un mur osseux;
5. *Postérieure*, trouée par les 5 orifices des canaux demi-circulaires;
6. *Inférieure*, présentant l'ouverture de la fenêtre ronde.

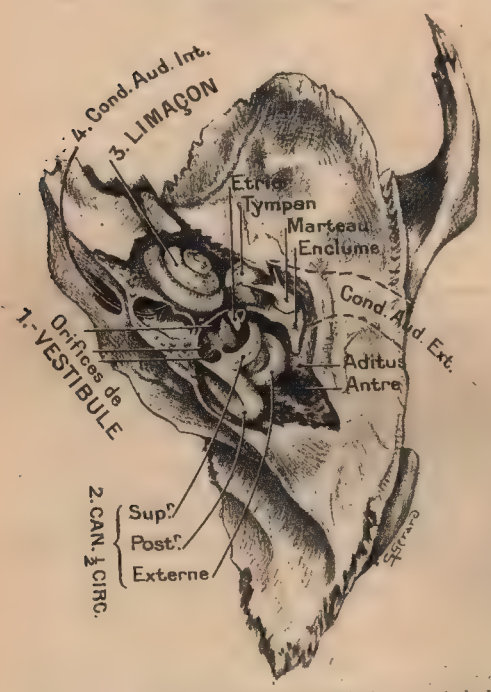

FIG. 712. — *Topographie de l'oreille interne et de la Caisse dans le rocher droit.*

Les différentes formations du vestibule peuvent être étudiées en partant de la paroi interne (fig. 713). Elle est marquée principalement par deux dépressions superposées : postéro-supérieure, *fossette elliptique semi-ovoïde* ou *utriculaire*; antéro-inférieure, *fossette hémisphérique* ou *sacculaire*. Séparées par un relief osseux vertical — *crête du vestibule* — elles sont percées d'une série d'orifices minuscules (dont le groupement figure les TACHES CRIBLÉES) livrant passage aux multiples filets de la branche vestibulaire du nerf acoustique.

La crête du vestibule, en haut et en avant, s'évase en la *pyramide du vestibule*, saillie conique, sise en regard de la fenêtre ovale. En bas, elle se bifurque en un prolongement postéro-interne, qui suit la paroi du saccule, et un prolongement

postéro-externe qui s'étend vers l'ampoule du canal demi-circulaire postérieur. Ces deux prolongements surplombent la *petite fossette cochléaire de Reichert*, sur laquelle s'applique l'origine en cul-de-sac du canal cochléaire.

Les Taches criblées. — Les orifices par lesquels les filets de la branche vestibulaire (p. 828), quittent le carrefour du labyrinthe sont groupés au niveau des dépressions vestibulaires qu'on appelle les taches criblées. — Ce sont :

1° Dans la fossette utriculaire, la TACHE CRIBLÉE SUPÉRIEURE, 30 trous environ, livrant passage à la fois : par sa portion antéro-inférieure, aux filets vestibulaires destinés à l'utricule ; par sa portion postéro-supérieure : α) aux filets nerveux de l'ampoule du canal demi-circulaire supérieur (nerf ampullaire supérieur); β) aux filets nerveux de l'ampoule du canal demi-circulaire externe (nerf ampullaire externe);

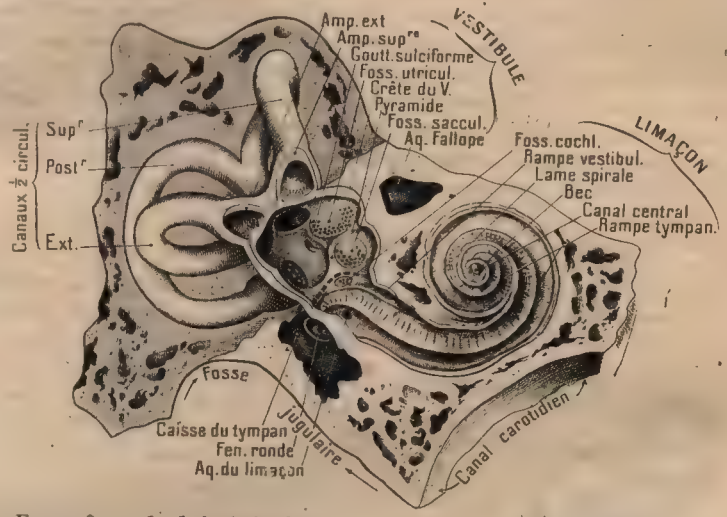

FIG. 713. — *Le Labyrinthe Osseux de l'oreille droite* (demi-schématique).
Vue d'ensemble (par le côté externe) après effondrement de la paroi labyrinthique de la caisse et de la partie externe de la lame des contours. — Le limaçon est vu par son sommet.

2° Au niveau de la fossette sacculaire, la TACHE CRIBLÉE ANTÉRIEURE, 15 trous environ, livrant passage aux filets vestibulaires destinés au saccule ;

3° Au niveau de la fossette criblée de Reichert, la TACHE CRIBLÉE COCHLÉAIRE OU DE REICHERT, laissant passer de 4 à 6 ramuscules nerveux du nerf cochléaire destinés à l'extrémité postérieure du canal cochléaire du limaçon ;

4° Au niveau de l'ampoule du canal demi-circulaire postérieur, la TACHE CRIBLÉE POSTÉRIEURE OU DE MORGAGNI, 5 à 8 trous, livrant passage aux filets vestibulaires de l'ampoule du canal postérieur (nerf ampullaire postérieur).

Les Orifices. — En dehors des foraminules traversés par les filets nerveux, les parois du vestibule présentent une série d'orifices qui les mettent en relation avec les autres parties du labyrinthe osseux et avec la caisse du tympan. Ce sont :

1° La *fenêtre ovale* en dehors, fermée par la platine de l'étrier ; la *fenêtre ronde* en bas, obturée par le tympan secondaire. Par les fenêtres, s'établissent les communications fonctionnelles entre la caisse et le labyrinthe.

2° Les *cinq orifices des canaux demi-circulaires* : *a*) en haut, en dedans et en arrière, l'*orifice non ampullaire commun aux deux canaux demi-circulaires supérieur*

et postérieur ; *b*) au milieu et en arrière, l'*orifice non ampullaire du canal horizontal* ; *c*) en bas, en dedans et en arrière, l'*orifice ampullaire du canal postérieur* ; *d*) vers la paroi externe et en avant : en haut, en dehors et verticalement, l'*orifice ampullaire du canal supérieur* ; *e*) tout près de lui, mais plus bas, au milieu, en avant et en dehors, l'*orifice ampullaire du canal externe*.

3° Derrière et au-dessous de la fossette utriculaire, la *goutière sulciforme*, orifice interne de l'AQUEDUC DU VESTIBULE, fin canal osseux, oblique en bas et en dedans, qui vient déboucher sur la face cérébelleuse du rocher, derrière le conduit auditif interne ; l'aqueduc du vestibule est occupé principalement par le canal endolymphatique ;

4° En avant et en bas, l'OUVERTURE DU LIMAÇON OSSEUX, subdivisée par une saillie osseuse, la *lame spirale osseuse*, en deux rampes : *a*) la communication vestibulaire qui se continue sans interruption par la rampe vestibulaire du limaçon (la fossette cochléaire de Reichert étant placée en dedans par rapport à l'orifice de communication) ; *b*) l'*origine de la lame spirale osseuse*, qui commence à la fois contre l'extrémité postérieure de la fenêtre ronde et sous le prolongement externe de la fenêtre du vestibule ; *c*) contre la face interne de la fenêtre ronde, le *commencement de la rampe tympanique*, ainsi nommée parce qu'elle n'est séparée de la caisse du tympan que par le tympan secondaire.

§ 2. — Les Canaux Demi-Circulaires Osseux (fig. 714).

Surplombant le vestibule en dehors et en arrière, ils sont trois, perpendiculaires les uns aux autres, occupant les trois dimensions de l'espace à des hauteurs différentes. D'après leur situation, on les appelle : supérieur, postérieur, externe.



FIG. 714. — *Diagramme destiné à montrer la situation respective dans l'espace des canaux demi-circulaires de l'oreille droite.*

Dans ce schéma, la forme et les proportions des canaux ont été conservées aussi scrupuleusement que possible.

Chacun d'eux figure une anse creuse ou les trois quarts d'un anneau creux, elliptique à la coupe, s'abouchant dans le vestibule par deux extrémités : l'une dilatée, l'*ampoule* ; l'autre d'un diamètre égal à celui du reste du canal, l'*extrémité non ampullaire*.

On a vu leurs orifices vestibulaires. Les deux extrémités non ampullaires des canaux supérieur et postérieur se confondent en un canal commun.

A. — **Le Canal demi-circulaire Supérieur ou Coronal.** — Le plus élevé, il est placé verticalement au-devant et au-dessus des deux autres *dans le plan transversal* ou *coronal* ; il mesure en moyenne environ 18 mm. (1). Son extrémité ampullaire est externe ; son extrémité non ampullaire, interne et postérieure, est confondue avec l'extrémité supérieure du canal postérieur.

(1) J'ai pris ces mensurations avec un fil passé dans la cavité des canaux sculptés sur l'os sec adulte ; elles diffèrent très peu des moyennes que j'ai obtenues en mesurant extérieurement les canaux de 16 labyrinthes creusés dans des temporaux de nouveau-nés à terme et de fœtus aux derniers mois. — On peut avancer que de toutes les parties du corps, l'oreille interne et les portions sensorielles de l'œil sont celles qui acquièrent le plus précocement leur parfait développement.

B. — **Le Canal demi-circulaire Postérieur ou Sagittal.** — Il est le plus long (20,5 mm. environ) et le plus étroit; il est placé *verticalement*, en dedans des deux autres, et dans le *plan sagittal* qui continue en arrière la paroi interne du vestibule ; à partir de son extrémité supérieure, non ampullaire, qui s'abouche en compagnie de l'extrémité interne du canal supérieur, il décrit une courbe irrégulière à concavité antérieure qui ne remonte pas, à beaucoup près, aussi haut que le canal coronal, mais descend plus bas que les deux autres canaux, de sorte que son extrémité inférieure, ampullaire, débouche tout en bas, à l'union des parois interne et postérieure du vestibule.

C. — **Le Canal demi-circulaire Externe ou Horizontal.** — Il est le plus court (14 à 16 mm.) et le plus large; il est placé, en dehors, en dessous et en arrière du canal supérieur, et *dans le plan horizontal*; son extrémité interne, non ampullaire, est voisine, en dehors et au-dessous, de l'orifice commun des canaux supérieur et postérieur ; son extrémité externe, ampullaire, est sous-jacente à l'orifice ampullaire du canal supérieur, mais interne par rapport à lui.

Chez l'adulte, ce n'est qu'artificiellement qu'on peut retrouver les parois propres des canaux osseux en sculptant avec des précautions infinies le tissu compact du rocher. On a vu qu'il n'en était pas de même sur le temporal du fœtus et du jeune enfant. Aux premiers âges de la vie, on arrive à faire, avec un fort scalpel, une dissection qui permet, en moins d'une demi-heure, de séparer de la masse spongieuse du rocher toute la coque osseuse du labyrinthe et surtout de montrer dans toute leur élégance, les anses des canaux demi-circulaires : à signaler pendant toute la vie fœtale l'obliquité d'arrière en avant et de haut en bas du canal supérieur qui forme avec le canal externe un angle de 55° à 65°.

§ 3. — Le Limaçon Osseux (fig. 715).

Forme, Rapports et Orientation.

Il figure exactement, par son enroulement, une coquille d'escargot légèrement aplatie. Il est placé de champ au-devant et un peu au-dessous du vestibule, avec lequel il communique en arrière.

Il est compris dans la portion du rocher circonscrite : en haut par la paroi supérieure — cérébrale — de l'os ; en avant, par le canal carotidien ; en dehors et un peu en avant, par la paroi labyrinthique de la caisse qu'il fait saillir au niveau du promontoire. Il entre encore en rapport : en dedans avec le conduit auditif interne (rapport principal), en haut et un peu en arrière avec l'entrée de l'aqueduc de Fallope.

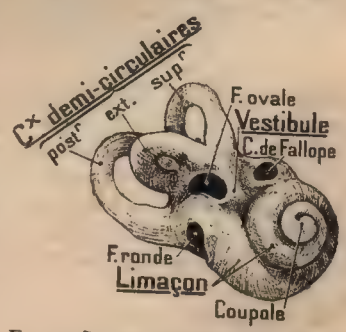

Fig. 715. — *Le Labyrinthe Osseux sculpté dans le temporal droit d'un nouveau-né* (face externe).

Il est en somme placé verticalement et suivant une orientation telle que son axe, sensiblement perpendiculaire à la paroi cérébelleuse du rocher, est dirigé de dedans en dehors et un peu d'arrière en avant. Sa partie large — BASE — est en relation directe avec le conduit auditif interne qui lui amène ses nerfs par le crible spiroïde. Son sommet — COUPOLE fait saillie en dehors et très légèrement en avant, derrière le promontoire.

Chez l'adulte, il fait absolument corps avec le rocher. Et même chez le fœtus, il n'est jamais possible d'arriver par la dissection à retrouver exactement les contours extérieurs d'une coquille d'escargot ; la comparaison n'est donc exacte qu'à la condition d'envisager seulement la surface interne de la coque osseuse.

Dimensions. — Largeur totale à la base : 6 à 7 mm. ; largeur de son axe à la base : 3 mm. ; grand axe : 4 mm. à 4mm,5 ; longueur de l'axe osseux (columelle) : 3 mm.

Description. — Pour la commodité de la description, on considère habituellement le limaçon osseux comme s'il était indépendant, et l'on fait abstraction de la masse pétreuse compacte qui l'encastre. Et c'est ainsi qu'on lui décrit : un axe osseux, la columelle ; autour de l'axe, le cône limacéen décrit deux tours et demi de spire, séparés par une paroi osseuse, la lame des contours, qui fait corps, en dedans avec la columelle, en dehors avec la paroi cochléaire osseuse ; une formation spéciale, la lame spirale osseuse enroulée autour de la columelle ; une cavité occupée au centre par le *canal cochléaire* qui s'interpose entre deux rampes juxtaposées ; *rampe tympanique* et *rampe vestibulaire*.

1. La Columelle.

L'Axe du limaçon — *columelle, noyau, moyeu, modiolus* — est la portion du squelette limacéen couchée transversalement de dedans en dehors et un peu d'arrière en avant, perpendiculairement à l'axe du rocher. Triangulaire sur une coupe axiale, on la décrit comme un cône osseux présentant :

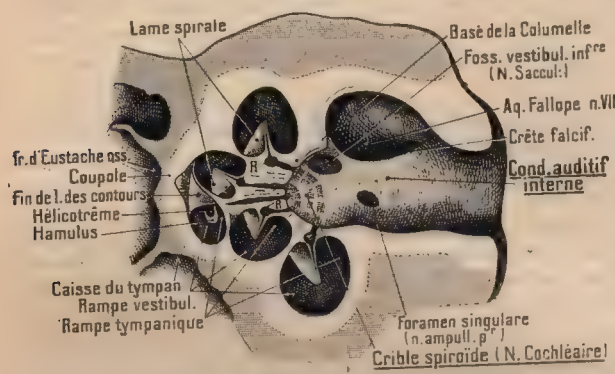

Fig. 716. — *Coupe axiale du* Limaçon osseux *montrant 1° sa constitution 2° ses relations avec le conduit auditif en dedans, la trompe d'Eustache et la caisse en dehors* (demi-schématique).

Tout l'espace blanc autour du limaçon répond à la lame des contours. *R. R.* Canal spiral de Rosenthal.

a) Une base, interne, large de 3 mm. ; son centre est évasé comme le pavillon d'un cor (Cruveilhier) ; son pourtour, approximativement circulaire, refoule légèrement la portion antérieure de l'étage inférieur du fond du conduit auditif interne. Elle est perforée par les trous du *crible spiroïde* ;

b) Un sommet, externe, qui ne dépasse pas le deuxième tour de spire ;

c) Une paroi latérale contribuant d'une part à limiter en dedans les tours de spire du limaçon, et d'autre part subdivisant leur cavité par la lame spirale qui serpente autour d'elle. — En effet, elle se continue alternativement : α) sur la lame spirale osseuse ; β) sur les parois osseuses de la lame des contours séparant les tours de spire ; et elle se confond avec elles.

La columelle est creusée dans sa hauteur par la série des canalicules logeant les filets du nerf cochléaire ; répondant par leur base aux trous de la lame criblée spiroïde, ils se groupent parallèlement au grand axe du noyau, autour d'un *canal central* qui remonte jusqu'au sommet et s'y termine par un petit trou. Les canalicules se dirigent tous vers le bord adhérent de la lame spirale, où ils s'infléchissent, après s'être dilatés, pour perforer la lame spirale elle-même ; les plus externes sont les plus courts.

Les dilatations des canalicules se succèdent autour de la columelle ; elles communiquent entre elles en formant en dedans du bord adhérent de la lame spirale et dans toute son étendue le canal spiral de Rosenthal, qui loge les cellules bipolaires du ganglion de Corti.

2. La Lame des contours.

C'est la coquille du limaçon, dont elle limite extérieurement la cavité. S'enroulant autour de la columelle, décrivant de sa base à son sommet au moins deux tours et demi de spire, elle se termine par une portion arrondie en dôme — *coupole* — en dehors et un peu en avant.

Le *canal limacéen osseux* a environ 3 centimètres de *longueur* ; son premier tour de spire commence en avant du vestibule, à la partie tout inférieure de sa paroi interne ; l'enroulement se continue de dedans et en dehors, de gauche à droite pour le limaçon gauche, de droite à gauche pour le limaçon droit (le limaçon étant regardé par sa base).

De la base vers le sommet, le canal limacéen — 2 mm. de diamètre à la base — se rétrécit au sommet — 1 mm. Ses tours de spire se superposent exactement, interceptés par l'expansion de la lame des contours qui les sépare dans toute son étendue, sauf à la hauteur de la demi-spirale extrême ; là, sa paroi interne disparaît et sa paroi externe se réduit à une gouttière dont la concavité placée en face (en dehors) de la columelle qu'elle surplombe en dôme (coupole) est séparée d'elle par un espace libre ; — par sa convexité (extérieurement), elle est au voisinage immédiat de la trompe d'Eustache osseuse.

3. La Lame spirale osseuse.

Elle peut être considérée comme un tire-bouchon osseux involvant très régulièrement la surface de la columelle, de sa base à son sommet et de dedans en dehors, et étalant sa volute dans les intervalles ménagés entre les cloisonnements figurés par la paroi interne de la lame spirale. Elle subdivise incomplètement la cavité du tube limacéen osseux en les deux rampes tympanique et vestibulaire.

Elle commence à la partie tout antérieure du plancher du vestibule, au-dessus de la fenêtre ronde ; puis s'enroule en demi-rampe d'escalier confondue avec la paroi latérale de la columelle, d'abord perpendiculairement à son axe (premier tour de spire), ensuite plus obliquement, en diminuant insensiblement de largeur ; elle se termine par un petit crochet libre, effilé — *bec* ou *hameçon* (*hamulus*) — qui n'atteint pas le sommet de la lame des contours.

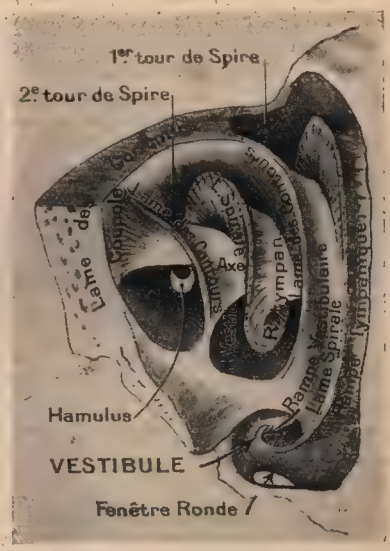

Fig. 717. — *La lame spirale osseuse* (côté droit).

Son *bord interne*, concave, fait corps avec le moyeu ; il est suivi dans toute son étendue par les petites dilatations formant le canal spiral de Rosenthal. — Son *bord externe*, convexe, libre dans la cavité du limaçon dont il ne dépasse pas la moitié interne, donne insertion à la membrane basilaire.

De ses deux *faces* : α) l'antéro-externe regarde la rampe vestibulaire par ses 2/3 internes ; sur son tiers externe — lèvre vestibulaire — s'attachent la membrane de Reissner et la bandelette sillonnée ; β) la face postéro-interne — lèvre tympanique — contribue à limiter la rampe tympanique.

La lame spirale est formée de deux lamelles osseuses minces, séparées par une lamelle conjonctive percée dans toute son étendue de canalicules, perpendiculaires à sa direction, juxtaposés de la base au sommet comme les tuyaux d'une flûte de Pan ; ils livrent passage

aux ramuscules nerveux d'origine du nerf cochléaire (prolongements protoplasmiques qui après s'être ramifiés autour des cellules auditives sensorielles, les traversent pour rejoindre leurs centres, les cellules bipolaires du ganglion de Corti).

4. **Les Rampes du limaçon.**

Deux membranes s'attachent sur la lame spirale : sur la lamelle externe et en avant, la MEMBRANE DE REISSNER ; sur l'extrémité libre de la lamelle interne, la MEMBRANE BASILAIRE. Elles subdivisent le limaçon osseux en trois parties superposées : de dedans en dehors (d'arrière en avant), la RAMPE TYMPANIQUE, le CANAL COCHLÉAIRE, la RAMPE VESTIBULAIRE.

Les deux membranes doivent avant tout être considérées comme parois antérieure et postérieure du CANAL COCHLÉAIRE — SEULE PARTIE DU LIMAÇON VÉRITABLEMENT IMPORTANTE AU POINT DE VUE FONCTIONNEL. On verra que l'extrémité externe du canal cochléaire est aveugle et n'arrive pas jusqu'au sommet de la lame des contours ; grâce à cette disposition, il y a, sous la coupole, communication directe, par un petit orifice, *hélicotrème de Breschet*, mi-osseux, mi-membraneux, entre les rampes tympanique et vestibulaire.

Chaque rampe figure : sur le limaçon complet, un demi-cylindre creux enroulé deux fois et demie ; sur la coupe transversale du limaçon, un demi-cercle ou demi-ovale.

a) La **Rampe Tympanique** s'enroule en arrière (en dedans) de la lame spirale, à partir du fond de la fossette de la fenêtre ronde. Le tympan secondaire la sépare de la caisse du tympan. En s'enroulant, sa lumière diminue.

Elle se termine au sommet du limaçon.

b) La **Rampe Vestibulaire** communique avec le vestibule par un orifice ovalaire à partir duquel elle s'enroule au-devant (en dehors) de la lame spirale et de la membrane de Reissner pour gagner le sommet du limaçon où s'établit sa communication avec la rampe tympanique par l'hélicotrême.

Les rampes tympanique et vestibulaire sont d'importance très secondaire, car elles n'ont pas de relations avec les terminaisons sensorielles auditives. Leur surface extérieure est séparée de la lame des contours par un périoste épais, tapissé sur sa face interne par un épithélium cubique simple et baigné par la périlymphe.

5. **L'Aqueduc du limaçon.**

Près de l'origine de la rampe tympanique, un mince orifice donne accès dans l'aqueduc du limaçon. Ce canalicule se porte en bas, en arrière et un peu en dedans pour déboucher dans une dépression placée en avant et en dedans de la fosse jugulaire (fig. 40). Très étroit, il livre passage à une veinule descendante et à des lymphatiques ; sa partie inférieure est comblée par un prolongement de la dure-mère.

§ 4. — Le Conduit Auditif Interne (fig. 718).

Il a la forme d'un cylindre biseauté dont la partie antérieure est deux fois plus longue que la postérieure ; il est profond d'un centimètre, large de 5 à 6 mm. Il livre passage : à deux nerfs, le facial (avec l'intermédiaire de Wrisberg), l'acoustique ; aux vaisseaux auditifs internes.

Son fond, en rapport avec la face interne du vestibule et du limaçon osseux est séparé par la *crête falciforme*, en deux étages superposés :

a) L'*étage supérieur* est subdivisé en deux fossettes : 1° Dans l'*antérieure*, ouverture large de l'ouverture de l'aqueduc de Fallope, s'engagent les deux portions du nerf de la 7e paire, facial moteur et intermédiaire ; 2° La *postérieure*, perforée de trous débouchant dans la tache criblée supérieure ou utriculaire, est réservée à la branche supérieure du nerf vestibulaire qui se divise en trois filets : utriculaire, ampullaire supérieur, ampullaire horizontal.

b) L'*étage inférieur*, plus spacieux, est divisé inégalement : par un léger soulèvement osseux en deux fossettes de dimensions très inégales : 1° la *postérieure*, la plus étroite, est percée de foraminules débouchant de la fossette sacculaire, traversés par les filets du nerf sacculaire ; le trou tout à fait postérieur, *foramen singulare de Morgagni*, est destiné au nerf ampullaire postérieur ; 2° l'*antérieure* — FOSSETTE COCHLÉENNE — répond à la base de la columelle ; elle est formée par le groupement en spirale d'une série de petites taches criblées oblongues, dont les foraminules, au nombre de 4 à 6 sur chacune des taches, laissent sortir les nombreux filets du nerf cochléaire émanés du canal spiral de Rosenthal. L'ensemble des macules osseuses de la fossette cochléenne figure le CRIBLE SPIROÏDE DU LIMAÇON.

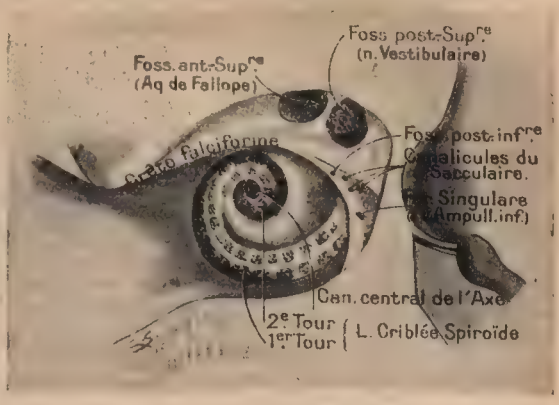

FIG. 718. — *Le fond du Conduit auditif interne droit.*

B. — LABYRINTHE MEMBRANEUX

Suivant le développement embryologique, on peut séparer l'ensemble de ses parties molles en deux groupes : le postérieur et supérieur comprenant l'utricule et les canaux demi-circulaires ; l'antérieur et inférieur, le saccule et le limaçon. — Cette division ne répond pas exactement, au moins en ce qui concerne le vestibule, à celle du labyrinthe osseux. Utricule et saccule, bien que logés tous deux dans le vestibule, sont séparés complètement et leurs cavités ne communiquent entre elles que par l'intermédiaire des deux branches du canal endolymphatique.

I. — Groupe labyrinthique supérieur et postérieur.

§ 1. — L'Utricule.

Large de 6 mm., haute et longue de 2 mm., elle est comparable par sa forme à une petite outre aplatie, couchée transversalement dans la fossette utriculaire. Elle adhère en dedans aux foraminules de la tache criblée supérieure, auxquels la rattachent les filets du nerf utriculaire. Sa paroi externe regarde la fenêtre ovale, dont elle reste éloignée de 2 mm.

Sa surface intérieure présente : 1° en dedans : *a*) la TACHE dite AUDITIVE *de l'utricule*, saillie grisâtre d'origine des filets nerveux utriculaires (c'est la formation principale de l'utricule) ; — *b*) le petit orifice de la branche utriculaire du canal endolymphatique ; — 2° les orifices ampullaires et non ampullaires des canaux demi-circulaires membraneux à leurs places respectives.

§ 2. — Les Canaux demi-circulaires Membraneux.

Les canaux demi-circulaires osseux sont uniformément tapissés de périoste. Ils contiennent les canaux membraneux et leur périlymphe (p. 826).

Les CANAUX DEMI-CIRCULAIRES MEMBRANEUX sont très grêles et n'occupent qu'une partie des canaux osseux (le 1/5 ou le 1/4 de leur lumière totale). Reportés à la face interne de leur courbure excentrique, ils n'adhèrent au périoste correspondant que par leur contour convexe (fig. 720).

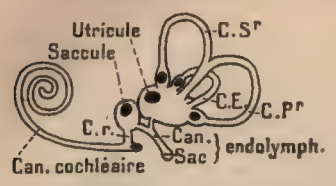

FIG. 719 (schématique). — *Le Labyrinthe Membraneux droit vu par sa face interne.*

Les noirs figurent les crêtes et les taches acoustiques.

Tout le reste de leur paroi extérieure baigne dans la périlymphe et est rattaché au périoste du canal osseux par des trabécules fibreuses.

Chaque canal membraneux présente deux extrémités : l'une ampullaire, l'autre non ampullaire, s'ouvrant dans l'utricule et disposées exactement dans les extrémités des canaux osseux ; le canal postérieur et le canal supérieur se rejoignent par leur extrémité non ampullaire avant d'arriver dans l'utricule.

Leurs *ampoules*, elliptiques, présentent sur le côté interne de leur surface intérieure des saillies légères, appelées CRÊTES ACOUSTIQUES (à tort puisqu'elles ne sont pas en relation avec le sens de l'audition). De ces crêtes partent les filets d'origine des trois nerfs ampullaires : supérieur, externe, postérieur.

II. — Groupe labyrinthique antérieur et inférieur.

§ 3. — Le Saccule.

Plus petit que l'utricule, qui le surplombe et à la paroi inférieure duquel il est accolé par en haut, ce petit sac globuleux, quelque peu aplati, de 2 mm. de diamètre, occupe la fossette sacculaire du vestibule. Il adhère, en dedans, aux foraminules de la tache criblée antérieure, auxquels le rattachent les filets du nerf sacculaire.

Sa surface intérieure présente :

1° En dedans : *a*) la TACHE dite AUDITIVE *du saccule*, petite saillie grisâtre d'où partent les filets du nerf sacculaire (c'est la formation principale du saccule) ; *b*) le petit orifice du branchement sacculaire du canal endolymphatique ;

2° En bas : *a*) il émet un diverticule tubulaire, commençant par une portion très rétrécie, le **canal de réunion** (*canalis réuniens de Hensen*) qui est vertical et court ; *b*) à son extrémité inférieure, il se dilate pour se continuer dans le canal cochléaire, partie la plus importante du limaçon membraneux.

Le Canal Endolymphatique. — D'apparition précoce, il résulte de la confluence de deux branchements grêles, utriculaire et sacculaire ; dirigés en arrière et en haut, ils se rejoignent après un court trajet, formant un canal effilé, *canal endolymphatique*, qui traverse le rocher et se termine à sa face postérieure (à l'hiatus du vestibule) par le SAC ENDOLYMPHATIQUE, dilatation arrondie, placée sous la dure-mère, non loin du golfe de la jugulaire.

Structure des Canaux demi-circulaires, de l'Utricule et du Saccule. — Les Crêtes et les Taches dites acoustiques.

La paroi des canaux membraneux, de l'utricule et du saccule est conjonctive ; des trabécules fibreuses l'unissent, à travers le canal périlymphatique, au périoste du contenant osseux. — Le recouvrement interne, épithélium figuré par des cellules sur un seul rang, présente des *épaississements* au niveau des am-

poules des canaux demi-circulaires (CRÊTES DITES ACOUSTIQUES) et sur les macules de l'utricule et du saccule (TACHES DITES ACOUSTIQUES).

Les *cellules* SENSORIELLES dites acoustiques de ces différenciations sont importantes à connaître, parce qu'elles sont semblables à celles qui assurent la spécificité sensorielle de l'organe de Corti (p. 824). Elles reposent sur des cellules de soutien occupant toute l'épaisseur de la crête ou de la tache ; leur extrémité libre est surmontée d'un bâtonnet volumineux, *cil* dit *auditif*, baignant dans l'endolymphe ; autour du corps de ces cils, se ramifient les extrémités nerveuses libres qui sont les filets d'origine du nerf vestibulaire.

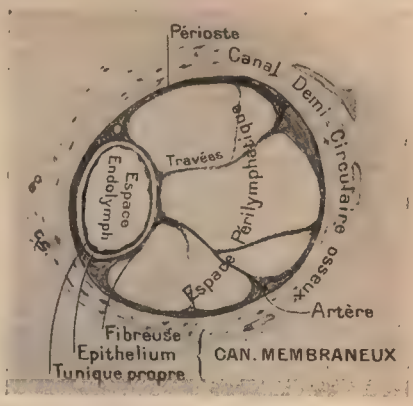

FIG. 720. — *Coupe transversale du canal demi-circulaire supérieur* (Grossiss. : 15 diam. ; les vaisseaux en noir plein).

LES CANAUX DEMI-CIRCULAIRES NE SONT PAS EN RELATION AVEC LE SENS DE L'AUDITION, MAIS JOUENT UN RÔLE IMPORTANT DANS L'ÉQUILIBRATION. Le rôle auditif de l'utricule et du saccule, innervés comme les canaux par la branche vestibulaire du nerf acoustique, est également douteux.

§ 4. — Le Canal Cochléaire.

On peut le considérer, en se reportant à son développement, comme un tube creux enroulé dans le limaçon depuis la partie antéro-inférieure du vestibule jusqu'à la coupole. Occupant dans la cavité du canal limacéen l'espace compris entre la lame spirale et la portion moyenne de la paroi externe, il est fermé en cul-de-sac à ses deux bouts : mais son extrémité vestibulaire, adhérente au vestibule, sur la tache cochléaire de Reichert, communique avec la cavité du saccule par l'intermédiaire du *canalis reuniens* qui débouche à angle presque droit dans sa paroi supérieure. Il est rempli par l'endolymphe.

Le canal cochléaire doit être considéré comme la partie fondamentale, non seulement du limaçon, mais de toute l'oreille interne : car c'est sur une de ses parois que reposent les SEULS ÉLÉMENTS CELLULAIRES QUI SOIENT EN RELATION IMMÉDIATE AVEC LE NERF COCHLÉAIRE, portion du nerf acoustique exclusivement RÉSERVÉE AU SENS DE L'AUDITION.

Des parties qui le constituent, toutes n'ont pas même importance ; et il convient de les diviser tout de suite en deux groupes : *a*) l'un accessoire, présentant des détails multiples, mais d'intérêt absolument secondaire ; leur description sera aussi réduite que possible ; — *b*) l'autre, principal, renfermant surtout les cellules acoustiques sensorielles. Il est constitué par l'ORGANE DE CORTI, mosaïque cellulaire étalée sur la membrane basilaire et contenant à la fois : *a*) des cellules de soutien ; *b*) les cellules sensorielles en relation avec les origines du nerf cochléaire par des filets nerveux ramifiés autour d'elles.

A. — Les Parois — Parties accessoires — du Canal Cochléaire.

Sur une coupe transversale (fig. 721) il a la forme d'un triangle dont la base s'attache à la lame des contours, le sommet à la lame spirale osseuse dans son

tiers externe, dont les deux autres côtés sont séparés des rampes du limaçon par des membranes. Les trois parois présentent de grandes dissemblances dans leur disposition ; la plus intéressante est la paroi postérieure sur laquelle repose l'organe de Corti.

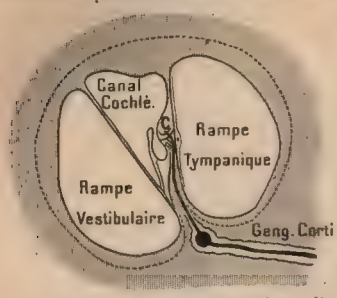

FIG. 721. — *Coupe schématique d'un tour de Limaçon.*
C. L'Organe de Corti.

1. La **paroi externe** est simplement un fort épaississement du périoste qu'on appelle le LIGAMENT SPIRAL : il donne insertion par sa face interne : α) en arrière (crête d'insertion postérieure) à la *membrane basilaire* ; β) en avant (crête d'insertion antérieure) à la *membrane vestibulaire*. Contre sa crête d'insertion postérieure, il présente un léger enfoncement : sillon spiral externe ; puis, de dedans en dehors, il s'épaissit en le *bourrelet spiral*, et se différencie en la *strie vasculaire*, supportant la plupart des vaisseaux de la paroi externe. L'endolymphe est vraisemblablement le produit de l'exsudation de l'épithélium de la strie vasculaire.

2. La **paroi antérieure** est formée par la MEMBRANE VESTIBULAIRE OU DE REISSNER, formation peu épaisse tapissée : sur sa face cochléaire par un épithélium cubique, sur sa face vestibulaire par un endothélium.

3. La **paroi postérieure** est formée à la fois par le tiers externe de la lame spirale et par la membrane basilaire. La portion cochléaire de la lame spirale présente un épaississement considérable du périoste qu'on appelle la *bandelette sillonnée* ou *protubérance de Huschke*, surmontée de saillies quadrilatères, nommées *dents auditives* (à tort, puisqu'elles n'ont aucun rapport avec l'audition) ; la bandelette sillonnée se continue en dehors par le sillon spiral interne et s'étend jusqu'à la lèvre vestibulaire de la lame spirale.

Le ligament spiral et sa strie vasculaire, ainsi qu'une partie de la bande sillonnée, représentent la pie-mère des centres qui accompagne le nerf cochléaire et s'épanouit sur la paroi du canal cochléaire.

La MEMBRANE BASILAIRE sépare le canal cochléaire de la rampe tympanique. Elle s'insère en dedans sur la lèvre tympanique de la lame spirale, en dehors sur la crête postérieure du ligament spiral ; C'EST SUR LA PORTION INTERNE DE SA FACE COCHLÉAIRE, CONTRE LA LAME SPIRALE, QUE REPOSE L'ORGANE DE CORTI. — Vers sa face tympanique, elle est bombée localement par la *saillie du vaisseau spiral*, qui loge *le vaisseau spiral*, rameau de l'artère auditive interne, branche de la cérébelleuse antérieure.

B. — **Le Contenu — Parties essentielles — du Canal Cochléaire.**

1. **L'Epithélium Cochléaire.** — C'est un épithélium *indifférent* figuré par une couche de cellules cubiques, s'étalant successivement sur le sillon spiral interne, la bandelette sillonnée, la membrane de Reissner, le ligament spiral et le sillon spiral externe. A ses deux extrémités, il se continue par des formations de transition avec l'épithélium de Corti.

2. **L'Organe de Corti.**

Différenciation *localisée* et *spécifique* de l'épithélium du canal cochléaire, cette **longue crête auditive** s'étale sur toute l'étendue de la membrane basilaire ; ses éléments essentiels sont les cellules sensorielles auditives.

Une coupe transversale intéressant toute la crête auditive (fig. 722) en donne une représentation bien nette : ses cellules sont figurées par « *deux masses épithéliales* disposées l'une par rapport à l'autre comme les deux versants d'un toit ; elles sont en effet écartées l'une de l'autre vers leurs bases, au niveau de la mem-

brane basilaire et se rejoignent par leur sommet..... délimitant un véritable canal prismatique dit *tunnel de Corti*. Dans chacune de ces masses, on distingue des cellules dites acoustiques ou ciliées... » (M. Duval).

Les deux masses épithéliales renferment : — PRINCIPALEMENT DES CELLULES SENSORIELLES, d'aspect uniforme, ayant le type commun des cellules acoustiques ciliées ; — *Accessoirement* des cellules de soutien de formes variées.

Répartition : Ces deux sortes de cellules sont ainsi réparties :

1° Dans la MASSE ÉPITHÉLIALE INTERNE, et en partant du tunnel de Corti :

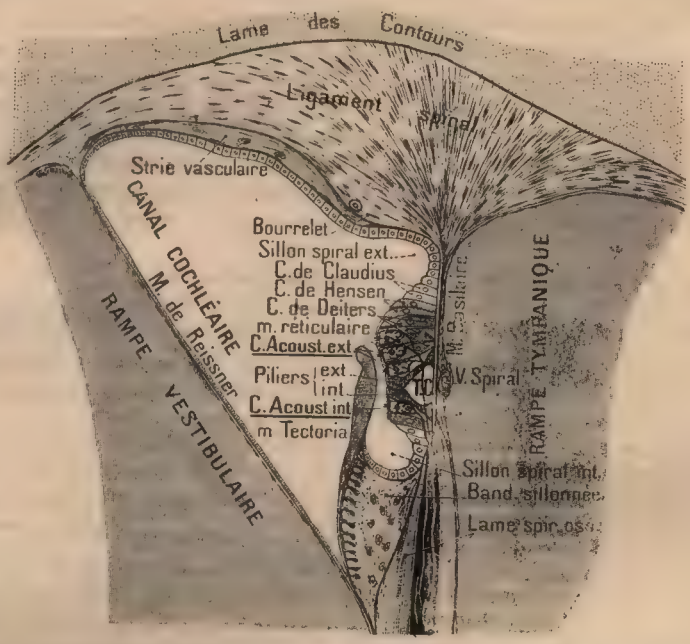

FIG. 722. — *Coupe transversale, grossie, du Canal Cochléaire, montrant principalement les éléments de* l'ORGANE DE CORTI (les cellules de cette portion d'après Mathias Duval).

T. C. Tunnel de Corti.

α) Une grosse cellule de soutien — *pilier interne de l'organe de Corti* — étalée par son pied sur la membrane basilaire, élargie par sa tête qui, en dehors, s'incline pour s'articuler avec la tête du pilier externe et en dedans s'étale en une courte lame cuticulaire, percée d'un orifice circulaire ;

β) Une *cellule* ACOUSTIQUE OU CILIÉE INTERNE, adossée au pilier interne, présentant à son extrémité supérieure une série de cils rigides traversant l'orifice circulaire de la lame du pilier interne et plongeant dans l'endolymphe ;

γ) Une *cellule de soutien interne*, à laquelle font suite une série de cellules, disposées sur une seule couche (épithélium de la pente interne du canal de Corti), qui deviennent de plus en plus basses et prennent, vers le sillon spiral interne, le caractère des cellules indifférentes de l'épithélium cochléaire.

2° Dans la MASSE ÉPITHÉLIALE INTERNE, et en partant du tunnel de Corti :

Mêmes dispositions qu'en dedans, avec cette différence que le nombre des éléments est plus grand, à savoir :

α) Une grosse cellule de soutien — *pilier externe de l'organe de Corti*, plus long et plus incliné que l'interne — étalée par son pied qui se déjette en dehors sur la membrane basilaire, élargie par sa tête qui en dedans s'incline pour s'articuler avec la tête du pilier interne, et en dehors « se prolonge en une lame cuticulaire qui, s'unissant à des lames cuticulaires semblables appartenant aux autres cellules de soutien (de Deiters), forme à la masse cellulaire externe de l'organe de Corti une cuticule ou membrane dite *membrane réticulaire*, parce qu'elle est percée d'orifices qui lui donnent la disposition d'un réseau régulier » (M. Duval).

β) *Trois* ou *quatre cellules de soutien externes — cellules de Deiters* — comparables par leur forme à une chaise et supportant les cellules suivantes ;

γ) Les *trois ou quatre cellules de Corti* — ACOUSTIQUES OU CILIÉES EXTERNES — les plus importantes de l'organe de Corti, surmontées de cils rigides passant par les trous de la membrane réticulaire et baignant dans l'endolymphe ;

δ) Plus en dehors, des *cellules de soutien externes — de Hensen* en dedans, *de Claudius* en dehors — de plus en plus basses et figurant les formes de transition vers les cellules épithéliales indifférentes qui revêtent le reste du canal cochléaire.

Origines nerveuses. — Comme au niveau des macules et des crêtes, les fibres nerveuses, réduites à l'état de cylindre-axe nu, viennent s'arboriser par des ramifications libres autour des cellules sensorielles ; les plus externes traversent le tunnel de Corti et rejoignent les plus internes pour s'engager avec elles dans les canalicules de la lame spirale. Elles représentent les *prolongements périphériques des cellules bipolaires* logées dans le canal de Rosenthal.

MEMBRANE DE CORTI. — Toutes les cellules sensorielles sont surplombées et comme protégées par une formation cuticulaire — *Membrane de Corti* ou *Membrana tectoria* — appareil otolithique qui agirait passivement sur les cils auditifs, à la façon d'un étouffoir : elle s'étend successivement sur les dents de la bandelette sillonnée par son origine adhérente et sur les cellules sensorielles ciliées par sa portion libre et mobile. Son extrémité libre ne dépasse pas les cellules de Deiters. Son rôle est inconnu.

C. — PÉRIOSTE, ESPACE PÉRILYMPHATIQUE ET LIQUIDES LABYRINTHIQUES

Les parois du labyrinthe osseux sont tapissées par un périoste assez épais mais peu adhérent, limitant avec la paroi conjonctive du labyrinthe membraneux l'**espace périlymphatique**, relativement large, qui contient la PÉRILYMPHE. Ce réservoir est disséminé : dans la partie externe du vestibule ; — dans l'espace ménagé entre la paroi des canaux demi-circulaires membraneux et leur paroi périostique (fig. 720) ; — dans les deux rampes du limaçon. Il est traversé par des trabécules fibreuses supportant les vaisseaux ; nombreuses dans les canaux demi-circulaires, rares dans le vestibule, elles manquent complètement dans le limaçon.

La **Périlymphe** passe du vestibule dans la rampe vestibulaire, arrive, par l'hélicotrème, dans la rampe tympanique et suit l'aqueduc du limaçon pour communiquer directement avec les espaces sous-arachnoïdiens. « Les gaines vasculaires des vaisseaux descendus de la pie-mère et des méninges établissent encore d'autres communications. Une gaine périlymphatique accompagne le

canal endolymphatique et entoure le sac qui le détermine. Il existe en ce point de petits pertuis (Rudinger) qui, très probablement, font communiquer les deux récipients » (Bonnier).

L'**Endolymphe**, probablement exsudée de la strie vasculaire (p. 824), occupe le système clos (?), mais non cloisonné, des cavités du labyrinthe membraneux. Du canal cochléaire, elle passe : d'abord dans le saccule par le canal de réunion ; puis, dans l'utricule par les deux branchements du canal endolymphatique ; de là, elle se répand directement dans les canaux demi-circulaires.

Baignant l'épithélium, elle contient des corpuscules otolithiques spéciaux : *otoconies, taches* ou *poussières auditives*, en regard des cupules terminales, au-dessus des crêtes acoustiques. Ces otolithes, se déplaçant sous les ondes sonores, auraient pour rôle d'impressionner les cellules sensorielles en relation avec les origines des filets vestibulaires.

La composition des liquides labyrinthiques se rapproche de celle du sérum sanguin dont ils proviennent : alcalins, limpides, incolores, ils contiennent une certaine quantité d'albumine (plus grande dans l'endolymphe que dans la périlymphe).

Relations du labyrinthe avec les méninges.

Le mésenchyme, aux dépens duquel se développent les parois, membraneuse et périostique, du labyrinthe, est primitivement en continuation avec celui qui produit les méninges : c'est ainsi qu'on peut les identifier avec les différentes parties de l'oreille interne.

La *dure-mère* tapisse le conduit auditif interne, au fond duquel elle se continue directement avec le périoste des canalicules de la columelle. — L'*arachnoïde* s'arrête au fond du conduit. L'endothélium sous-arachnoïdien pénètre dans le labyrinthe avec les différents nerfs et se développe en espaces périlymphatiques qui communiquent avec les espaces sous-arachnoïdiens. — « La *pie-mère* correspond à la capsule auditive molle ou paroi conjonctive du labyrinthe membraneux » (Hertwig).

Vaisseaux de l'oreille interne.

Artères. — La principale est l'*auditive interne*, branche de la cérébelleuse antérieure ; satellite du nerf auditif, elle se bifurque comme lui dans le conduit auditif interne : la *branche vestibulaire* fournit au périoste du vestibule et des canaux, à la paroi conjonctive du saccule, de l'utricule, des canaux membraneux ; la *branche cochléaire* destinée au limaçon, est la plus importante ; elle se ramifie dans les canalicules de la columelle, et fournit aux parois du canal cochléaire ; un de ses rameaux, le vaisseau spiral (p. 824), court en hélicoïde sous la membrane basilaire. — Les artères accessoires sont fournies : par une petite branche méningée (pour les canaux), par de fins rameaux de la stylo-mastoïdienne qui vont de l'aqueduc de Fallope au limaçon et au vestibule.

Veines. — La *veine de l'aqueduc du vestibule*, formée par les veines du vestibule et des canaux, se jette dans le sinus pétreux inférieur : de même, la *veine auditive interne* qui, après avoir reçu les veines de la lame spirale, sort du limaçon par la columelle ; les veines du limaçon vont à la jugulaire interne par la veine de l'aqueduc du limaçon.

« Des relations vasculaires existent entre le labyrinthe et l'oreille moyenne, à travers la paroi osseuse qui sépare ces deux parties..., ces anastomoses se font par les vaisseaux osseux qui courent dans la paroi externe du labyrinthe » (Politzer).

Lymphatiques. — Il est peu vraisemblable qu'il existe d'autres voies lymphatiques que les espaces périlymphatiques, et les gaines vasculaires entourant les vaisseaux provenant des méninges. On a vu (p. 826) comment ces différentes voies établissent une communication directe avec les cavités du labyrinthe et les espaces périméningés ; c'est par elles que se transmettent aux méninges et aux centres nerveux un certain nombre d'infections de l'oreille interne. Il convient de les rapprocher des voies naso-méningées (p. 724).

Article IV.

LE NERF ACOUSTIQUE. — N. VIII

HUITIÈME PAIRE DES NERFS CRANIENS

L'Acoustique ou Auditif est le nerf qui préside à l'audition. — Il doit être suivi : de l'oreille interne, où sont ses origines réelles, vers les centres nerveux.

§ 1. — Les Origines de l'Acoustique.

Il prend ses **origines réelles** dans l'épithélium de l'organe de Corti, sur les crêtes acoustiques des canaux demi-circulaires, sur les taches acoustiques de l'utricule et du saccule. Ses *fibres centripètes* naissent par des arborisations libres entre les cellules sensorielles acoustiques. Elles aboutissent aux cellules bipolaires des *ganglions — de Corti* et *de Scarpa* — annexés au nerf. — De ces cellules ganglionnaires partent les *fibres centrifuges* formant les deux branches — cochléaire, vestibulaire — du nerf (fig. 723).

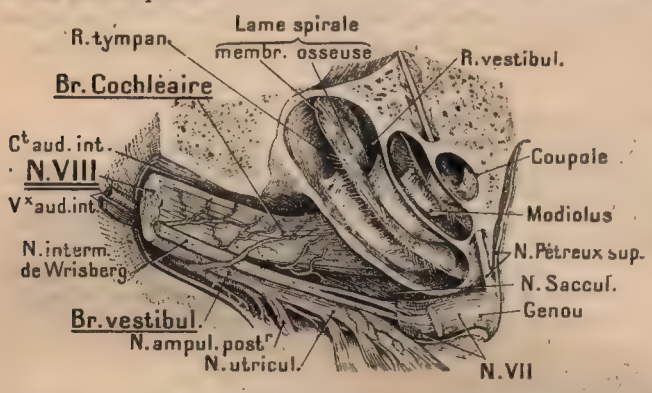

Fig. 723. — *Le nerf Auditif. — Conduit auditif interne et Limaçon vus après enlèvement de la paroi osseuse supérieure.*

1. La **Branche Cochléaire.** — Elle provient avant tout du canal cochléaire. Ses fibres d'origine, cylindre-axes nus, naissent par des ramifications libres autour des cellules sensorielles acoustiques; les *fibres externes*, après avoir enlacé les cellules de Corti (p. 825), passent entre les pieds des piliers externes, traversent le tunnel de Corti, s'insinuent entre les pieds des piliers internes; et de concert avec les *fibres internes*, qui embrassent les cellules acoustiques internes, elles pénètrent dans les canalicules de la lame spirale et vont jusqu'aux cellules du ganglion spiral ou de Corti, qui occupe le canal de Rosenthal. — Du ganglion de Corti, les fibres centrifuges s'engagent dans les canaux de la columelle, en sortent par les trous du crible spiroïde pour se grouper en un tronc unique.

Accessoirement, la branche cochléaire reçoit quelques fibres émanées de la tache criblée de Reichert; c'est le *rameau vestibulaire du nerf cochléaire* : sur son trajet se trouve le minuscule *ganglion de Bœttcher*.

2. **La Branche Vestibulaire.** — Elle résulte du groupement de trois nerfs : *a*) nerf utriculaire, qui vient de la tache utriculaire et se grossit des deux nerfs : *ampullaire supérieur* et *ampullaire externe*; *b*) nerf sacculaire, qui émane de la tache sacculaire ; *c*) nerf ampullaire postérieur. — Leurs filets sor-

tent par les trous des taches criblées et se ramassent dans le conduit auditif interne en un tronc unique sur le trajet duquel se trouve le GANGLION VESTIBULAIRE OU DE SCARPA.

Les cellules des ganglions de Corti et de Scarpa sont bipolaires; par leur pôle externe, elles reçoivent le prolongement externe ou cellulipète qui vient de l'oreille interne; par leur pôle interne, elles émettent le prolongement interne ou cellulifuge, celui qui représente le cylindre-axe de la cellule nerveuse.

§ 2. — Trajet du Nerf Acoustique.

Les deux branches, cochléaire et vestibulaire, semblent se confondre dans le conduit auditif interne en un tronc unique, **Nerf acoustique proprement dit.** Déprimé à sa partie supérieure en une gouttière comblée par le facial et l'intermédiaire de Wrisberg, puis côtoyé par ces deux nerfs, il se dirige en dedans, et aborde la partie la plus reculée du sillon bulbo-protubérantiel — fossette latérale du bulbe — en dehors de l'émergence du facial (VIII, fig. 304, 305). C'est là son **origine apparente**.

Avant de pénétrer dans le pont de Varole, les deux branches : externe, *racine cochléaire*, interne, *racine vestibulaire*, reprennent leur indépendance pour se terminer dans des noyaux sensitifs différents.

§ 3. — Terminaisons centrales du Nerf Acoustique.

A. — La **Racine externe — Nerf Cochléaire** — contourne le pédoncule cérébelleux inférieur, et aboutit, par des terminaisons libres, à deux noyaux sensitifs terminaux : *tubercule latéral* et *noyau accessoire* (p. 389). De ces noyaux bulbaires, partent les fibres de la voie acoustique centrale, qui, après entre-croisement, montent vers les circonvolutions du lobe temporal, réunies en un faisceau unique, le RUBAN DE REIL LATÉRAL.

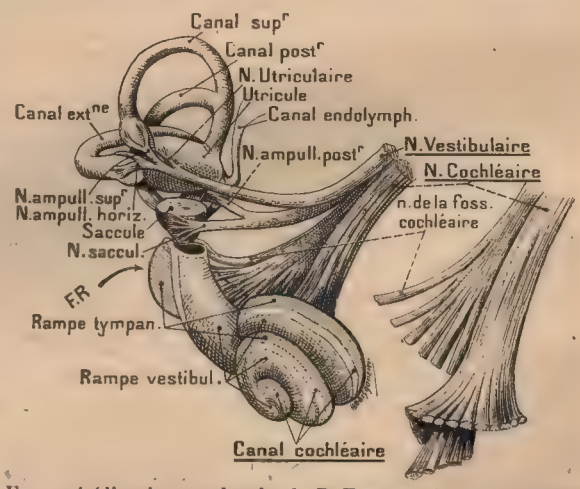

FIG. 724 (d'après une planche du Pr FARABEUF). — *Le Limaçon et le Nerf Acoustique dans l'oreille droite.* Vue d'avant (schématique).

F. R. Direction de la fenêtre ronde.

Ruban de Reil latéral ou Lemniscus latéral. — On l'a vu à travers le pont (p. 392) et les pédoncules cérébraux (p. 399). Continuant en dehors — presque à angle droit sur les coupes — le lemniscus médian, il longe extérieurement le pédoncule cérébelleux supérieur dans la région latérale de l'isthme. Deux sortes de fibres le constituent : principalement *fibres de la voie acoustique ascendante*, originaires du tubercule latéral et du noyau accessoire — voie bulbo-mésencéphalique — se terminant d'une part dans les tubercules quadrijumeaux postérieurs, d'autre part dans T^1 et T^2 (re-

voir sphère auditive p. 406) ; — accessoirement, *fibres descendantes*, originaires du noyau rouge (faisceau de von Monakow, p. 399).

B. — La **Racine interne** — **Nerf Vestibulaire** — pénètre dans la protubérance sous le pédoncule cérébelleux inférieur ; ses fibres se divisent : en *branches ascendantes* qui se terminent par des arborisations libres autour des cellules des *noyaux gris de Deiters* (p. 392) *et de Bechterew*, et en *branches descendantes*, qui se réunissent en un faisceau, *racine descendante du nerf vestibulaire* (p. 391) en relation avec la voie sensitive centrale.

Le nerf vestibulaire présente de plus des connexions encore mal connues avec le noyau du toit du cervelet (*faisceau acoustico-cérébelleux de Cajal*).

La *Branche Cochléaire* est la seule des deux divisions du nerf qui conduise les sensations auditives ; on a précisé cette fonction en étudiant ses origines (p. 824). — La *Branche Vestibulaire* est en rapport (ainsi que les canaux demi-circulaires) avec le sens de l'équilibre ; elle intervient peut-être accessoirement pour apprécier l'origine et la direction de certaines ondes sonores.

CHAPITRE QUATRIÈME

LA PEAU ET LE SENS DU TACT

Article I.

LA PEAU

Le corps est limité extérieurement par la **Peau**, membrane impénétrable, souple, mobile sur les plans profonds, élastique, servant à la fois d'organe de protection, de sensibilité, d'absorption, de sécrétion et d'excrétion : par sa surface externe, qui baigne dans l'air extérieur ; — par sa surface interne, soulevée par les saillies osseuses dont elle atténue et arrondit les reliefs, moulée sur les groupes musculaires superficiels et les tendons, elle contribue à donner à l'ensemble du corps son *modelé*, son esthétique générale, sa personnalité.

§ 1. — Généralités.

Interrompue seulement aux orifices naturels — paupières, nez, bouche, anus, urèthre, vulve — au niveau desquels elle se continue avec une muqueuse, elle s'étale sur une surface de $1^{m2},6$ environ chez l'homme adulte. Elle se réfléchit sur certaines formations qu'elle constitue en majeure partie : pavillon de l'oreille, narines, prépuce, grandes et petites lèvres.

a) **Limites.** — Elles sont difficiles à préciser, aux lèvres, à l'anus, à l'urèthre, où graduellement la structure se transforme (*muqueuses de transition*). — En outre, certaines muqueuses même — vulve — rappelent, par leur derme et ses papilles, par leurs glandes, tous les caractères de la peau.

b) **Epaisseur.** — Dès la puberté, elle est estimée, en moyenne à un millimètre, dont $0^{mm},3$ à $0^{mm},4$ pour l'épiderme ; $0^{mm},6$ à $0^{mm},7$ pour le derme. Des plus variables suivant les régions, elle dépend non seulement de l'épiderme et du derme, mais encore du tissu conjonctif sous-cutané.

C'est au niveau du mamelon et de son aréole qu'elle est le plus mince, $0^{mm},2$ à $0^{mm},4$. Elle mesure : de $0^{mm}.3$ à $0^{mm},7$ sur le dos des mains et des pieds où elle est fine, transparente, très mobile ; $0^{mm},5$ à 1 mm. sur la face antérieure du tronc et du cou ; sur le cuir chevelu, elle augmente du front vers la nuque ($0^{mm},9$ à $1^{mm},5$, l'épiderme n'y comptant que pour 1/10), diminue vers la tempe où son adhérence à la couche cellulo-graisseuse sous-cutanée est aussi moins grande ; elle est épaisse et très adhérente profondément dans le creux de la main, à la plante du pied et des orteils (1 mm. à $1^{mm},5$, même 2 mm. aux piliers de la voûte plantaire, et 3 mm. chez les sujets qui marchent beaucoup) ; enfin, elle est le plus épaisse à la partie supérieure du dos et à la nuque (3 à 4 mm.) où elle fait intimement corps avec la gaine du trapèze.

Toutes ces épaisseurs sont moindres chez l'enfant et la femme que chez l'homme.

c) **Élasticité, Extensibilité et Rétractibilité.** — La peau reste normalement tendue sur les parties sous-jacentes grâce à la tonicité de ses fibres élastiques. Mais comme elle est très souple, elle peut s'étendre et se rétracter plus ou moins (par glissement) sur le tissu conjonctif lâche sous-cutané. Ces propriétés d'extensibilité et de rétractibilité ont une importance pratique considérable, particulièrement dans la confection des lambeaux d'amputations.

d) **Couleur.** — Elle varie suivant les races (caractère distinctif des races blanche, jaune, rouge, noire), les individus, les sexes. les régions du corps (aréole du sein, organes génitaux), etc. Ces différences tiennent exclusivement à l'abondance plus ou moins grande et à la répartition de son pigment.

§ 2. — Étude descriptive de la Peau.

A. — La Surface externe de la Peau.

a) **Les Saillies permanentes.** — On les observe à la paume de la main, à la plante du pied. Le groupement des papilles du derme soulève l'épiderme en fines lignes courbes, légèrement surélevées. Ces CRÊTES PAPILLAIRES varient tellement avec chaque individu que leurs empreintes, prises à la pulpe des doigts — élément essentiel des fiches individuelles des services anthropométriques (fig. 725) — ont acquis en anthropologie criminelle une importance de premier ordre.

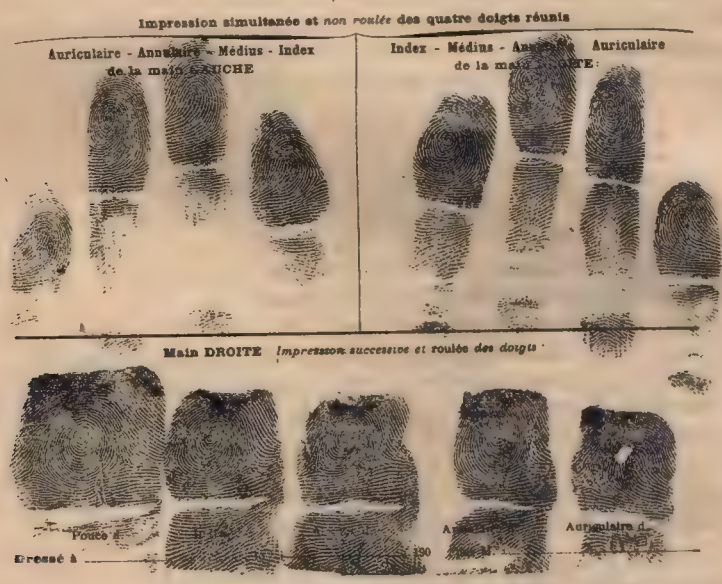

FIG. 725. — *Les Sillons interpapillaires* (d'après une fiche anthropométrique).

b) **Les Orifices ou Pores.** — Ils répondent aux orifices des glandes sudoripares et aux follicules pileux.

c) **Les Dépressions.** — Elles comprennent :

1° Les SAILLIES INTERPAPILLAIRES, séparant les crêtes papillaires.

2° Les PLIS DE CONTRACTION DES MUSCLES OU PLIS MUSCULAIRES, déterminés par la contraction des muscles peauciers ; — les *plis de la face* se produisent d'abord dans l'exécution des jeux de physionomie ; ils deviennent permanents à partir

d'un certain âge ; — les *plis du scrotum*, produits par la contraction tonique des fibres du dartos, disparaissent par la distension.

3° **Les Plis Articulaires ou de Locomotion.** — Les uns sont transitoires, les autres permanents. Les PLIS TRANSITOIRES, n'apparaissent qu'*au moment* de la flexion ou de l'extension, sur la peau couvrant certaines articulations (coude, épaule, genou, etc.).

Les PLIS PERMANENTS se voient en les régions où la peau, plus épaisse, adhère intimement aux plans sous-jacents : doigts, orteils, paume des mains, plante des pieds, poignets. D'aucuns ont une grande importance pratique par leurs relations constantes avec les interlignes articulaires : *plis dorsaux des doigts*, qui, dans la flexion, restent à un demi-centimètre environ en arrière et au-dessus des interlignes articulaires (fig. 159); — les *trois plis palmaires des doigts* : l'inférieur situé à 3 mm. au-dessus de l'articulation phalangino-phalangettienne; le moyen correspondant exactement à l'interligne phalango-phalanginien ; le supérieur situé de 12 à 15 mm. au-dessus de l'articulation métacarpo-phalangienne; — les *deux* ou *trois plis antérieurs du poignet*, limités chez l'enfant par de véritables bourrelets; les *plis de la paume de la main*, etc.

On trouve dans la paume six lignes principales qui accusent à la fois les mouvements de flexion des doigts sur la paume (trois plis transversaux) et d'opposition du pouce et de l'annulaire (trois plis verticaux).

[La **chirologie** s'appuie exclusivement sur la disposition des saillies et surtout des LIGNES DE LA MAIN. Les doigts sont rattachés à cinq planètes : le pouce, doigt de Vénus ; l'index, de Jupiter ; — le médius, de Saturne ; — l'annulaire, d'Apollon ; — l'auriculaire, de Mercure. Les *éminences de la paume* répondent à la tête des phalanges ; ces *monts* portent le nom de leurs doigts respectifs : celui de l'index est le mont de Jupiter, etc. ; l'éminence thénar s'appelle le mont de Vénus ; l'éminence hypothénar, mont de la lune contre le poignet, mont de Mars à sa partie moyenne ; la partie adjacente de la paume est la plaine de Mars.

Des *plis transversaux*, la ligne de Jupiter ou palmaire inférieure s'étend du bord cubital (au-dessus du mont de Mars) au mont de Jupiter ; la ligne de Mars ou palmaire moyenne, parallèle à la précédente, coupe transversalement la paume ; la ligne de Vénus ou palmaire supérieure (ligne de vie) contourne la base du mont de Vénus.

Les *plis verticaux*, lignes de Saturne, d'Apollon, de Mercure, sont plus ou moins accusés suivant l'amplitude des mouvements d'opposition.

En se croisant, les différents plis limitent dans la paume des aires appelées : le *triangle*, entre les lignes de Vénus, de Mercure et de Mars ; le *quadrangle* ou *table*, entre les lignes de Mars et de Jupiter.]

J'ai mentionné ces fantaisies pour signaler d'une façon pittoresque les plis permanents, repérant les arcades artérielles : pratiquement, le plus intéressant est la *ligne de Mars* qui court au-dessus de l'*arcade palmaire superficielle*.

Certains plis permanents n'existent que dans les premières années de la vie. Les plus intéressants sont : α) la *ceinture ou pli de Vénus*, pli arciforme de flexion, déterminé non pas par l'inclinaison du tronc sur le bassin (il existe à la naissance), mais bien par la tension tonique de la bande costo-pubienne du grand oblique dont il suit la direction ; tendu d'une épine iliaque à l'autre, il coupe la région hypogastrique par sa convexité inférieure qui marque la limite abdominale du pénil. Il sert de repère dans la cure radicale de la hernie inguinale congénitale (Félizet) ; β) le *pli crural moyen* qui coupe le milieu de la face interne de la cuisse (les anges des peintres de la Renaissance, les *amours* de Boucher).

Tous les autres plis permanents, génito-crural, poplité, etc., ainsi que les fossettes épicondylienne, rotuliennes, malléolaires, sont beaucoup plus accusés chez l'enfant.

4° PLIS DE SÉNILITÉ OU RIDES ; ils résultent de la disparition de la graisse et de la diminution d'élasticité des téguments.

5° Dépressions permanentes de la peau ; elles sont déterminées par l'adhérence du derme aux fascias sous-jacents ; pli fessier, pli de l'aine, creux de l'aisselle.

6° Stries atrophiques ou vergetures ; constantes sur la paroi abdominale après la grossesse, elles sont indiquées par des bandes de coloration plus pâle au niveau desquelles manquent les papilles et les follicules pileux.

Jusqu'à la puberté, la peau a sensiblement les mêmes caractères dans les deux sexes. Certaines différences sexuelles s'accusent alors, qui résultent à la fois de la solidité, de l'épaisseur du derme et du développement du système pileux, et qui se traduisent chez la femme par une finesse et une élasticité plus grandes, une pigmentation moins accusée.

B. — La Surface profonde de la Peau.

Elle se continue directement dans le tissu cellulaire sous-cutané qui sert de trame à ses vaisseaux et à ses nerfs. J'insiste à nouveau sur son adhérence en différentes régions : paume de la main, plante du pied, fesse ; sur sa laxité en différentes autres où les glissements sont considérables : par ordre décroissant, pénis, paupières, scrotum, parois thoraciques. Le glissement en masse du cuir chevelu doit être signalé à part.

A l'étude morphologique de la peau, se rattache le pannicule cellulo-adipeux qui la matelasse dans la profondeur.

C. — Le Tissu Conjonctif Sous-Cutané.

Son épaisseur varie suivant qu'il renferme plus ou moins de graisse. Velpeau lui considère deux couches : 1° Superficielle — couche aréolaire — faite de tissu conjonctif ; les aréoles renferment des cellules graisseuses, dont le groupement donne le *pannicule graisseux sous-cutané*. En certaines régions, la graisse s'accumule normalement en amas persistant chez les sujets les plus maigres : *boule de Bichat, lobules graisseux de l'orbite, coussinet lombo-fessier* (p. 544), etc. Amas graisseux et pannicule adipeux sont particulièrement riches en vaisseaux.

2° *Profonde* — couche lamelleuse — formée de tissu conjonctif lâche ; elle permet le glissement et le décollement de la peau. Les vaisseaux y sont rares.

Aux dépens du tissu conjonctif sous-cutané se développent les **bourses séreuses** ou **muqueuses** : cavités d'étendue variable, congénitales ou acquises, lubrifiées par un peu de liquide. Les unes sont constantes ; les autres se développent par les frottements répétés dans certaines attitudes professionnelles.

Les bourses séreuses constantes existent au niveau de toutes les saillies du squelette des membres ; les plus importantes sont : la *sus-acromiale*, la *rétro-olécrânienne*, la *sous-ischiatique*, la *trochantérienne*, la *prérotulienne*, la *rétro-calcanéenne* (qu'il ne faut pas confondre avec la bourse sous-tendineuse), celles qui sont au-dessous de la tête du premier et du cinquième métatarsiens.

Parmi les bourses professionnelles : celles des mains, sous les durillons des travailleurs manuels ; celles des fileurs de lin à la racine de l'auriculaire gauche ; celles des bateliers au défaut de l'épaule (région où s'appuie la gaffe) ; celles des cordonniers à la partie inférieure de la cuisse ; la bourse pré-claviculaire des soldats et des hommes qui tirent la charrette avec une bretelle ; celle des facteurs des postes, au-dessus de l'épaule droite, etc. — D'une manière générale, il y a développement d'une bourse séreuse anormale en toute région soumise à frottement et pression continus.

§ 3. — Développement de la Peau.

La peau a une double origine, ectodermique pour l'épiderme, mésodermique pour le derme.

L'**Épiderme** dérive directement de l'ectoderme par apparition de couches cellulaires successives ; il en présente sept à huit à la fin du 4e mois, et mesure alors une épaisseur totale de 40 μ. — Les différents organes annexés à la peau : ongles, poils, glandes sébacées et sudoripares, dérivent également de l'ectoderme.

Dans la suite de son développement, l'épiderme continue l'ectoderme dans son rôle primitif de protection et de sensibilité.

Le **Derme** est formé aux dépens de la lame musculo-cutanée du mésoderme ; les papilles apparaissent au 6e mois sous forme d'excroissance pénétrant l'épiderme.

§ 4. — Structure de la Peau.

La peau présente à étudier : 1° deux couches, le derme et l'épiderme ; 2° des formations épidermiques : ongles, poils, glandes sébacées et sudoripares.

A. — L'Épiderme.

Il recouvre comme d'un vernis toute la peau. Quand on l'isole par macération, on obtient une membrane de 1/10 à 2/10 de millimètre, plus mince en différentes régions (mamelon), plus épaisse en d'autres (talon). Ses différences d'épaisseur dépendent du développement plus ou moins considérable de la couche cornée.

a) Structure de l'épiderme.

L'épiderme est chagriné à sa face superficielle ; sa face profonde est d'autant plus irrégulière que les papilles du derme sont plus nombreuses et plus saillantes.

C'est un épithélium pavimenteux stratifié, dont les portions superficielles se desquament sous la poussée des éléments profonds. Son renouvellement ne s'arrête jamais. *Il est formé de deux couches* : l'une *profonde, couche muqueuse ou corps muqueux de Malpighi* ; l'autre *superficielle, couche cornée.*

1. La COUCHE MUQUEUSE, molle, est la portion vivante dans laquelle se produisent les divisions cellulaires. De la profondeur à la superficie, on lui décrit trois stratums : α) *s. germinativum* ; β) *s. filamentosum* ; γ) *s. granulosum* ; — 2. La COUCHE CORNÉE est formée d'éléments morts s'étalant en un revêtement dur, résistant, imperméable, épais à la paume de la main et surtout à la plante du pied : de la profondeur à la surface de la peau trois stratums : δ) *s. intermédium*, et *s. lucidum* ; ε) *s. corneum* ; ζ) *s. disjunctum.*

Leur description est du domaine de l'histologie pure. — Les *granulations de pigment* qui donnent à la peau des différentes races ses caractères propres de couleur, occupent seulement l'assise profonde — stratum germinativum, — dans la race blanche, les deux autres couches du corps muqueux dans les races de couleur ; c'est à leur abondance que certaines régions (aréole du mamelon, scrotum, etc.), sont particulièrement colorées dans les races blanches. « Dans les races noires, la couche basale renferme de si nombreuses granulations pigmentaires qu'elle apparaît sur les couches comme une bande d'un noir intense » (M. Duval).

b) Renouvellement de l'épiderme.

Ininterrompu pendant toute la vie, il se fait aux dépens du corps muqueux : les assises profondes, perpétuellement en voie de multiplication, repoussent du fond vers l'extérieur des strates de cellules qui se modifient dans leur structure en devenant plus superficielles : aplatissement, apparition des granulations d'éléidine, puis kératinisation (v. les traités d'histologie). La couche cornée se reproduit sans cesse ; ses éléments tout superficiels tombant continuellement sous forme de fines particules (anormalement — scarlatine, etc. — en squames ou lamelles plus ou moins étendues).

c) Nutrition et régénération de l'épiderme.

Comme tous les épithéliums, l'épiderme ne possède pas de vaisseaux propres ; sa NUTRITION dépend du derme, par transsudation du plasma sanguin.

Ses couches profondes ont une vitalité propre, particulièrement active dans le corps muqueux, qui permet sa néoformation en les points où il a été enlevé par une cause quelconque. — Dans le cas où cette RÉGÉNÉRATION ne se fait pas, on peut y suppléer par la

pratique des *greffes épidermiques* qui est fondée sur l'utilisation de cette intéressante propriété : certaines plaies atoniques, surtout après les brûlures étendues, n'ont aucune tendance à se cicatriser, plus exactement à s'épidermiser ; en portant sur elles de l'épiderme emprunté à une région quelconque du corps et provenant du blessé lui-même ou d'un autre sujet, on provoque une cicatrisation impossible à obtenir par un autre moyen.

Les greffes épidermiques se font, soit aux dépens de l'épiderme et de la portion tout superficielle des papilles du derme (*greffes de Reverdin*) ; ou bien elles entament les papilles plus profondément et sur une étendue plus grande (*greffes de Thiersch*). Dans les deux cas, ce sont les cellules du corps muqueux de Malpighi qui reprennent et reproduisent de l'épiderme en se multipliant.

d) **Fonctions de l'épiderme.**

La graisse du stratum corneum, plus abondante en certaines régions (aisselle, couronne du gland, etc.), enduit légèrement toute la peau et contribue à sa souplesse.

L'ÉPIDERME EST IMPERMÉABLE ; il a un rôle protecteur de premier ordre : régulateur et antidéperditeur de chaleur, il a également : une fonction respiratoire, faible chez l'homme, mais très importante chez les animaux inférieurs ; une fonction d'absorption pour les gaz et pour certaines substances (mercure, gaïacol, acide salicylique, salicylate de méthyle), à la condition 1° qu'elles soient capables d'avoir une certaine tension de vapeurs à la température du corps, 2° qu'elles soient incorporées à des matières grasses : cette propriété est couramment utilisée en thérapeutique. — Il est enfin excréteur et sécréteur par les glandes sébacées et sudoripares.

B. — Le Derme.

Le derme est la portion résistante de la peau. Épais de $0^{mm},5$ à $1^{mm},5$, c'est lui qui fournit le cuir. Sa consistance, homogène à la partie superficielle, devient graduellement plus lâche dans la profondeur où ses mailles se relâchent jusqu'à se confondre insensiblement avec le tissu conjonctif sous-cutané.

« Le derme des membres de l'enfant et de l'adulte est très élastique partout où il n'est pas doublé d'une couche épidermique ou d'un pannicule graisseux d'une épaisseur considérable. Son extensibilité a pourtant des limites. Lorsque les parties sous-jacentes prennent un très grand développement en plusieurs mois, on observe les éraillures, véritables débridements interstitiels, de la grossesse et des tumeurs mécaniquement analogues... Lorsque la peau, après avoir été lentement et longtemps distendue, se trouve subitement libérée, soit par un amaigrissement rapide, soit par l'accouchement, soit par une section chirurgicale, il arrive souvent qu'elle semble avoir perdu une partie de son ressort et qu'elle ne subit pas *immédiatement* le retrait dont elle est d'ordinaire susceptible. Mais, sauf peut-être chez les vieillards, la peau, dans ces conditions, retrouve peu à peu sa rétractilité et l'utilise...

« Il semble que la rétractilité de la peau n'ait pas de limite, c'est-à-dire qu'elle continue indéfiniment à se manifester, jusqu'à ce que le tégument ait trouvé une résistance et acquis une tension capable de contrebalancer sa tendance au retrait...

« ... Dans la confection des moignons, il suffit en général de prévoir les effets de la rétraction immédiate de la peau, de celle qui lui fait perdre un tiers de sa longueur.

« ... Le derme n'est pas également libre, dans toutes les régions, de se rétracter à sa guise. Tantôt son élasticité est paralysée par l'épaisseur de sa cuirasse épidermique ou par la densité de sa doublure graisseuse ; tantôt sa mobilité est entravée par des adhérences aponévrotiques ou osseuses, tantôt enfin comme au niveau des coudes articulaires, devant la rotule et surtout derrière l'olécrâne, sa rétractibilité, soumise à chaque instant à de nouvelles épreuves physiologiques, semble avoir tout à fait disparu... »

Le raccourcissement de la peau varie... « avec les régions, l'épaisseur du pannicule adipeux et de l'épiderme, l'âge et d'autres circonstances... »

« Donc, dans les régions où l'épiderme est mince, le pannicule graisseux peu abondant, où la peau n'adhère pas notablement aux parties profondes et se trouve peu distendue par l'attitude ordinaire du membre, la rétraction des lambeaux tégumentaires doit être consi-

dérable. C'est ce qui arrive à la face dorsale du poignet, à la face antérieure de l'avant-bras et du bras, au voisinage du pli du coude ; sur le dessus du cou-de-pied, près du jarret ; en dedans et en avant de la racine des membres. » (Farabeuf.)

a) **Structure du derme.**

Le derme est une trame serrée du tissu conjonctif condensé avec des faisceaux de fibres élastiques surtout abondants autour des vaisseaux et des follicules pileux et, par endroits avec des pelotons adipeux et des faisceaux de muscles lisses annexés aux follicules pileux (*muscles arrecteurs* ou *horripilateurs des poils*). Il contient les glandes sébacées, les follicules pileux et les glandes sudoripares. Les premières ne dépassent pas ses limites inférieures ; les seconds (quand ils appartiennent aux poils forts) et les troisièmes arrivent jusque dans le tissu conjonctif sous-cutané. On les divise arbitrairement en deux couches : une superficielle ou *stratum papillaire* ; une profonde ou *stratum réticulaire*.

Le *stratum papillaire* présente une série d'élevures, les PAPILLES DU DERME, qui s'enfoncent dans la partie profonde du corps muqueux de l'épiderme ; hautes de 35 à 100 μ., de forme conique, les unes renferment des vaisseaux (papilles vasculaires), les autres, les organes terminaux des nerfs de sensibilité (papilles nerveuses).

b) **Vaisseaux du Derme et Papilles vasculaires.**

Le tissu conjonctif sous-cutané contient de nombreuses *artérioles* dont les rameaux forment à la limite du pannicule adipeux, un premier réseau fournissant : les branches récurrentes pour le pannicule ; les branches qui vont former le réseau sous-papillaire ; les ramifications de ce dernier s'épanouissent en ombelles destinées à un certain nombre de papilles et anastomosées avec leurs voisines. Après une injection fine, la peau s'injecte en produisant des taches : chacune d'elles correspond au territoire d'une artériole (*cône vasculaire de Renaut*) ; cette répartition expliquerait la forme des TACHES ROSÉES dans les congestions inflammatoires de la peau (rougeole, fièvre typhoïde, purpura, syphilis, etc.).

Les *veinules*, occupant le centre de chacune des papilles, naissent par un cul-de-sac arrondi. Elles sont entourées à leur origine par un lacis capillaire, formant des anses ou des mailles serrées.

Les *lymphatiques* naissent également dans chaque papille par des extrémités en cæcum ; de là, ils gagnent la profondeur du derme.

§ 5. — La Peau, Organe du Tact.

Le sens du TACT est localisé principalement dans la peau, mais non exclusivement : la plupart des muqueuses possédant la propriété de percevoir des sensations diverses. Mais une des fonctions essentielles de la peau est de *sentir* : sa surface extérieure recueille, par les extrémités nerveuses sensibles, les impressions ; par les nerfs sensitifs, elles sont transmises aux centres nerveux, qui à leur tour les interprètent et les traduisent en sensations tactiles, thermiques, douloureuses.

Si le sens du tact est réservé à l'ensemble de la peau, il faut : 1° mentionner à part le *sens du toucher*, réservé à certaines régions bien spéciales et surtout aux doigts de la main ; 2° signaler certaines formes particulières de perception des sensations : *sens musculaire*, localisé dans les muscles ; — *sens de l'espace* qui se développe surtout chez les aveugles et est probablement dû à une sensibilité particulièrement vive de la peau du front et de la face ; — *sens génital*, parfois décrit à part.

A. — Les Extrémités nerveuses Sensitives de l'Épiderme.

Entre les cellules des couches profondes du corps de Malpighi, on trouve les fibrilles intra-épidermiques, qui figurent les véritables origines périphériques des nerfs sensitifs ; leurs extrémités sont libres, renflées en *boutons terminaux* ou étalées en *ménisques tactiles*, sortes de plaques concaves vers la surface libre de l'épiderme. Ces *terminaisons hédériformes* (Ranvier) se rencontrent surtout au-dessous des *cellules sensorielles épidermiques* de la pulpe des doigts.

B. — **Les Extrémités nerveuses Sensitives du Derme.**

Les origines intra-dermiques des nerfs sensitifs sont localisées dans les appareils tactiles spéciaux des **papilles nerveuses** du derme ; ils sont surtout abondants à la paume des mains et à la plante des pieds.

Ces **corpuscules du tact**, ovoïdes, longs en moyenne de 100 μ, larges de 70 μ, remplissent presque toute la papille ; ils reçoivent par leur extrémité inférieure une seule fibre nerveuse qui autour d'eux décrit deux ou trois tours de spire, puis pénètre dans leur substance granuleuse où elle se divise.

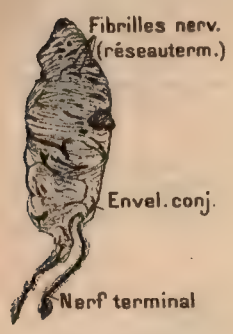

Fig. 726. — *Un corpuscule tactile terminal de Meissner.*

Gross. 560 diamètres.

Dans leur forme simple (corpuscules de Grandry, autour du bec de canard) ils sont formés de deux cellules tactiles conjonctives entre lesquelles un cylindre-axe s'étale en un *disque tactile terminal* ; le tout étant entouré d'une mince capsule de tissu conjonctif. Dans le cas où il existe trois cellules tactiles, elles sont abordées par deux disques.

Dans leur forme compliquée, — **corpuscules de Meissner** — ils peuvent être considérés comme un amas de corpuscules de Grandry entourés d'une enveloppe conjonctive commune. La fibre ou les fibres nerveuses qui les abordent se rendent à chaque groupement de cellules tactiles et abandonnent entre chacune d'elles les disques tactiles qui sont en tous points identifiables aux terminaisons hédériformes intercalées entre les cellules sensorielles épidermiques. — Les corpuscules de Meissner (fig. 726) sont particulièrement volumineux dans les papilles de la muqueuse du gland et du clitoris ; on les y appelle corpuscules génitaux. — Dans la conjonctive, par contre, ils sont petits et généralement réduits à un seul lobule (corpuscules de Krause).

C. — **Les Extrémités nerveuses Sensitives du Tissu Conjonctif Sous-Cutané.**

Les **Corpuscules de Vater-Pacini** sont de petites masses olivaires, transparentes, du volume d'un grain de chènevis, disséminées : dans le tissu conjonctif sous-cutané (sur le trajet des nerfs, collatéraux des doigts et des orteils, intercostaux, autour des articulations) ; dans le périoste ; dans le tissu conjonctif du mésentère. A l'une de leurs extrémités arrive une fibre à myéline entourée d'une gaine de Henle épaisse.

Le corpuscule lui-même semble formé d'une série de gaines ou lamelles concentriquement emboîtées autour d'une *massue centrale*, granuleuse, dans laquelle se termine la fibre nerveuse, qui a perdu sa myéline. En réalité, les gaines du corpuscule proviennent de la décomposition des diverses lamelles de la gaine de Henle, entre lesquelles apparaissent des cellules plates affectant la disposition endothéliale. — Dans le corpuscule, la fibre nerveuse, réduite à l'état de cylindre-axe, se termine dans la masse granuleuse centrale par des ramifications renflées en boutons terminaux autour des *cellules de la massue*, qui seraient des sensorielles tactiles comparables à celles des corpuscules de Grandry, de Meissner, de Krause.

En somme, toutes les origines périphériques des nerfs sensitifs, qu'elles soient réparties entre les cellules de l'épiderme ou au milieu de groupements dermiques d'aspect particulier, se font par des extrémités libres, en boutons, en ménisques ou en disques tactiles. Leurs fibrilles forment les plexus intra-épithéliaux, les plexus sous-épithéliaux, et se groupent finalement en les prolongements périphériques des neurônes sensitifs qui ont leur centre dans les ganglions rachidiens ou dans les ganglions homologues des nerfs crâniens.

Article II.

LES GLANDES DE LA PEAU

La peau présente un nombre considérable de glandes de deux variétés : 1° *Glandes sécrétrices de la sueur* ou *sudoripares*, qui interviennent avant tout dans la régulation de la chaleur animale ; 2° *Glandes sécrétrices du sébum* ou *sébacées*, qui répandent sur l'épiderme l'enduit graisseux chargé d'assurer sa souplesse et probablement, dans une certaine mesure, sa vitalité. — A ce second groupe se rattachent immédiatement les glandes mammaires.

§ 1. — Les Glandes Sudoripares.

Les glandes sécrétrices de la sueur (fig. 727) se développent (fin du 4e mois) par des bourgeons pleins de la couche profonde de l'épiderme, qui s'allongent dans le derme ; au cours du 6e mois, leur extrémité en massue se pelotonne en un glomérule, en même temps que leur tube se creuse d'une lumière centrale.

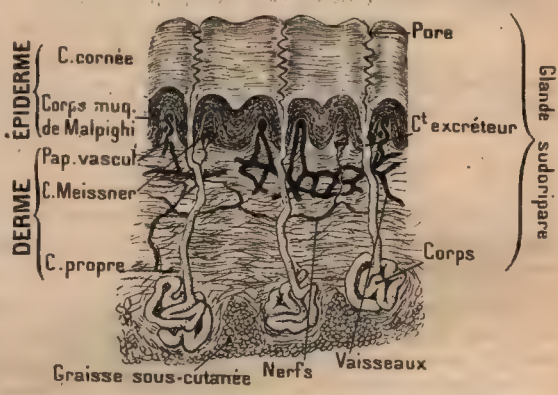

Fig. 727. — *Structure de la peau* (de la main). *Coupe demi-schématique.*

Tubuleuses et très longues, on leur considère : une portion sécrétante, le *glomérule*, masse sphérique sise dans le tissu conjonctif sous-cutané, formée par l'enroulement sur lui-même du tube à sa partie profonde ; — une portion excrétante, *Tube* ou *Canal excréteur*, qui, rectiligne dans le derme entre les papilles duquel il s'insinue, se contourne en spirale en traversant l'épiderme, et s'ouvre à la surface de la peau par un *pore*.

Dans le derme, le tube présente une paroi propre conjonctive séparée, par une membrane propre, de la couche épithéliale. — L'épithélium du glomérule, cylindrique, présente cette très remarquable particularité d'être immédiatement en rapport, à sa périphérie, avec une couche de cellules myo-épithéliales, éléments musculaires lisses nés aux dépens de l'épithélium sudoripare, par conséquent *de l'ectoderme*.

Dans l'épiderme, le tube n'a pas de paroi propre ; il est creusé à même entre les cellules épidermiques.

Les glandes sudoripares existent sur toute l'étendue de la peau, sauf aux zones de transition, lèvres, glandes, nymphes. Elles sont extrêmement nombreuses — 2 à 2 millions et demi — et abondent surtout en les régions où l'épiderme est épais — paume des mains, plante des pieds.

Leur volume est très variable : les plus simples — *Glandes de Moll* des paupières — se relèvent en crosse à leur extrémité profonde ; les plus grosses —

celles de l'aisselle — ont jusqu'à un mm. de diamètre ; entre ces extrêmes, on trouve tous les intermédiaires. — Les *Glandes cérumineuses*, du conduit auditif externe, offrent cette particularité d'être ramifiées au moins chez le nouveau-né ; quelques-unes d'entre elles s'abouchent directement dans les follicules pileux à la façon des glandes sébacées.

La sueur, ou ses dérivés — cérumen — est une des trois sécrétions acides de l'organisme (les deux autres sont : l'urine et le suc gastrique). Elle contient principalement du chlorure de sodium, des acides gras, des bases volatiles d'odeur spéciale, variant avec les races et les individus.

§ 2. — Les Glandes Sébacées.

Ces glandes, acineuses à plusieurs culs-de-sacs, débouchent par un canal excréteur commun, dans un follicule pileux, ou directement à la surface de la peau.

1. Les GLANDES ANNEXÉES AUX POILS sont les plus nombreuses ; elles se développent (au 4e mois) à la hauteur du col du follicule, aux dépens d'un bourgeon malpighien plein. Leur nombre est considérable (650000 d'après Macalister).

2. Les GLANDES NON ANNEXÉES AUX POILS sont plus rares. — On les rencontre : dans les deux sexes sur le bord libre des lèvres ; — chez l'homme sur la face interne du prépuce (*Glandes de Tyson*) ; — chez la femme, sur le vestibule, les petites lèvres et sur toute la surface du mamelon.

§ 2'. — Les Glandes Mammaires.

A. — **Généralités.** — Les *glandes mammaires*, *glandes lactaires* ou *mamelles*, sont des glandes sébacées extraordinairement développées, spécialisées en vue d'une fonction particulière : la sécrétion du lait.

Leur importance fonctionnelle est telle qu'on les a choisies comme base du groupement de la classe la plus élevée des vertébrés, les mammifères : chez tous ses représentants, elles existent, et dans les deux sexes ; mais elles n'acquièrent leur parfait développement que chez les femelles et n'entrent en activité qu'après la naissance du ou des petits, dont elles doivent assurer l'alimentation exclusive pendant un temps variable.

Leur situation et leur nombre varient avec les espèces ; mais elles sont toujours paires et symétriques. Pour justifier les anomalies qu'on rencontre assez fréquemment chez l'homme, il convient de rappeler qu'elles sont inguinales chez les ruminants et les jumentés, abdominales chez les carnivores, pectorales chez les primates.

1. **Développement de la glande mammaire.** — Elle se développe à la façon des sébacées (fig. 728) par des invaginations cutanées poussant des ramifications de plus en plus nombreuses d'où viennent les culs-de-sac glandulaires. A la naissance, c'est une glande insignifiante, dont les dimensions n'excèdent pas un demi à un centimètre sur 2 à 3 mm., composée de canaux galactophores étendus vers la profondeur, origine des lobes futurs, peu ramifiés et aboutissant à des renflements en massue. Malgré ce développement minime, elles sont capables de fournir à peu près constamment, dans les premiers jours de la vie et dans les deux sexes, une petite sécrétion (quelques gouttes de lait dit de sorcière).

La glande s'accroît lentement jusqu'à la puberté, conservant même volume chez la fille et le garçon. — Chez l'homme, elle reste rudimentaire pendant toute la vie. Chez la femme, elle est formée avant l'établissement de la menstruation ; mais ses lobes sont encore indistincts ; elle augmente assez rapidement de volume à l'époque où évoluent les organes génitaux et où le bassin acquiert ses dimensions définitives. — L'aréole ne se développe que peu à peu et n'acquiert son complet développement qu'après le premier accouchement. — Pendant la grossesse, et surtout après l'établissement de la lactation, son développement s'exagère encore, et elle commence à fonctionner. — Enfin, après la ménopause, ses éléments essentiels (glandulaires) s'atrophient définitivement.

2. **Situation.** — Dans l'espèce humaine, les mamelles sont placées dans la région mammaire (fig. 487) de chaque côté de la ligne médiane, au-devant du muscle grand pectoral.

3. **Nombre.** — Il y a normalement deux mamelles, l'une droite, l'autre gauche. — Anormalement, on peut observer : l'absence complète d'une mamelle (cas exceptionnel) ; plus souvent des mamelles supplémentaires, rudimentaires ou développées — **polymastie** — ; des mamelons surnuméraires figurés par des taches cutanées portant ou non des poils — **polythélie.** — Les unes et les autres ont comme caractère essentiel d'être cantonnées sur la *ligne mammaire* ou *lactée* (Williams 1891), qui s'étend du fond de l'aisselle à la racine de la cuisse. — Siégeant en sept zones : α) dans l'aisselle ; β) sur son bord antérieur ; γ) au-dessus ou en dehors ou δ) au-dessous et en dedans des glandes normales ; ε) à la base du thorax ; ζ) sur la paroi abdominale ; η) dans l'aine, elles sont deux fois plus fréquentes dans le sexe masculin et coincident généralement avec un système pileux bien fourni. — Le nombre des mamelles accessoires peut varier de une à dix.

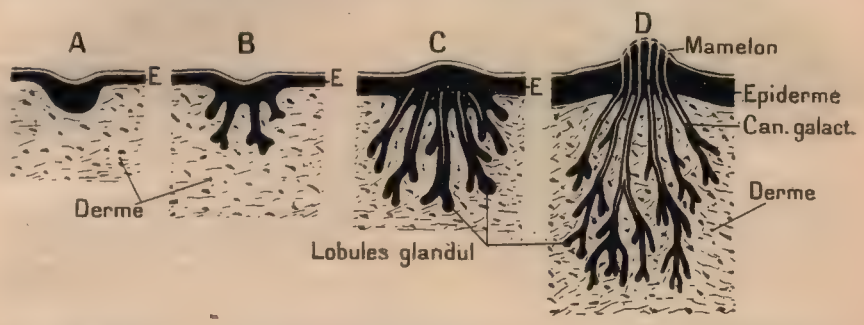

Fig. 728 (L. Roule). — *Développement des Glandes Cutanées — Sébacées et Mammaires — des mammifères.*

4. **Volume, dimensions, poids.** — Le volume est des plus variables suivant les races (il est considérable dans certaines peuplades noires), et suivant les individus. — Les dimensions moyennes de la mamelle bien développée, chez la jeune fille de race blanche sont : 10 centimètres de hauteur, 12 centimètres de largeur, 5 centimètres d'épaisseur.

Le poids égale environ 200 grammes ; il augmente beaucoup chez la nourrice, où il atteint de 400 à 800 grammes. — Les seins sont souvent asymétriques ; on admet communément que le gauche est plus gros que le droit.

Le volume est : 1° en relation directe avec le degré de développement des organes génitaux ; dans les cas d'atrophie des ovaires ou de l'utérus, il y a arrêt de développement ou atrophie des seins ; 2° en relation inverse avec l'éducation intellectuelle : il y a une sorte de balancement entre le développement du cerveau et celui des seins, chez la jeune fille qui se livre aux travaux de l'esprit.

B. — Aspect et Rapports de la Mamelle de la Femme.

« Ces demi-globes que les flatteurs poètes, faiseurs de madrigaux et sonnets s'obstinent à nommer les frères ennemis » (Th. Gautier), sont des cônes aplatis, appliqués par leur base sur la paroi antérieure du thorax, de chaque côté du sternum, de la 3e à la 7e côte chez la femme.

1° Leur face antérieure ou cutanée est convexe. Lisse, unie dans la plus grande partie de son étendue, elle est surmontée à son centre par une saillie plus ou moins développée, le mamelon qui répond à la 4e côte ou au 4e espace intercostal. Autour de lui, la peau différenciée en l'aréole, de couleur brune, présente des saillies particulières.

Le **Mamelon** pointe en avant et un peu en dehors : saillie conique ou cylindrique, arrondie au sommet, plus ou moins étalée par la base, longue de 1 à

2 centimètres, proportionnellement grosse, rugueuse au toucher, hérissée de petites éminences visibles à l'œil nu ; son extrémité libre est percée de *10 à 20 orifices* ou *pores* en pomme d'arrosoir bien visibles, par lesquels on fait sourdre le lait en pressant le sein d'une nourrice. — Les mamelons cylindriques et gros conviennent particulièrement à l'allaitement ; anormalement, ils peuvent être, plats et sur le même plan que l'aréole, déprimés en dedans (*mamelons rentrés*), complètement absents (*athélie*).

L'AURÉOLE ou AURÉOLE, couronne du mamelon, est une zone rosée chez la jeune fille, brune ou bronzée chez la femme qui a eu des enfants, large de 3 à 5 centimètres ; sa peau, très fine, est exposée aux éruptions eczémateuses et aux fissures. Elle présente : de nombreuses glandes sébacées : de place en place des élevures arrrondies, *tubercules de Morgagni* (pendant la grossesse les *tubercules de Montgomery*) ; des papilles visibles à l'œil nu pour les terminaisons vasculaires et nerveuses ; des poils follets plus ou moins développés.

FIG. 729. — *La Mamelle. Mamelon et Aréole chez la femme nullipare.*

2° Leur FACE POSTÉRIEURE est appliquée sur le grand pectoral et la partie antéro-inférieure du grand dentelé. Elle en est séparée par les aponévroses de ces muscles et le dédoublement du fascia superficialis. — « La glande mammaire étant une production cutanée, issue de la face profonde de l'épiderme, et insinuée au milieu du pannicule graisseux qui forme la capsule adipeuse, se trouve, par conséquent, au-dessus du fascia, entre lui et la peau » (Charpy).

3° Leur CIRCONFÉRENCE, surtout marquée chez la femme au sein rebondi et volumineux, présente à sa partie inférieure un sillon sous-mammaire plus ou moins profond, siège fréquent d'intertrigo (femmes grasses). En haut, la peau se continue sans démarcation avec celle de la paroi thoracique.

C. — **Structure de la glande mammaire de la femme.**

On doit envisager successivement l'enveloppe cutanée, la glande proprement dite.

1. **L'Enveloppe cutanée.** — La peau recouvre toute la face antérieure de la glande. Mince, souple, elle est doublée d'une forte couche de graisse. *Normalement, elle est mobile sur les parties profondes.*

Elle se modifie au niveau de l'aréole et du mamelon ; — la couche graisseuse y manque absolument, remplacée par du tissu cellulaire lâche. — Elle s'y double d'un muscle lisse, le MUSCLE ARÉOLAIRE, composé de faisceaux circulaires et de faisceaux longitudinaux. Les fibres circulaires bien développées dans le mamelon à sa base, y entourant les conduits galactophores, s'étendent en dehors jusqu'aux limites de l'aréole. Les fibres longitudinales vont des précédentes au sommet du mamelon qu'elles redressent par leur contraction. Dans son ensemble, le muscle aréolaire représente : un sphincter sur le sein au repos et pour les canaux vides ; un expulseur pour les canaux pleins.

2. **La Glande Mammaire proprement dite** (fig. 730 et 731). — Aplatie d'avant en arrière, elle constitue le corps de la mamelle ; son contour est irrégulier. — Son épaisseur

est surtout grande dans la région du mamelon. — Sa consistance, ferme (ne pas prendre les lobes de la glande pour des tumeurs), se distingue nettement, par le palper, de celle du tissu adipeux.

Sa surface externe est accidentée. Elle est partout recouverte de tissu conjonctif dépendant du fascia superficialis — CAPSULE CONJONCTIVE DE LA MAMELLE — qui donne sa forme à la glande, la fixe aux parties voisines du thorax par ses expansions fibreuses, l'isole des lobes par ses prolongements internes. — Le *fascia superficialis* s'insère en haut à tout le bord antérieur de la clavicule ; au-dessous d'elle, il est intimement fixé par de nombreux tractus à l'aponévrose dense du grand pectoral. Ce sont ces adhérences qui font de ce fascia l'équivalent d'un ligament suspenseur, qui n'est pas indépendant comme le croyait Giraldès. « Sur la périphérie de la mamelle, il se divise en deux feuillets : l'un très court, se confond immédiatement avec la capsule fibreuse de la glande dans toute sa partie circonférentielle ; l'autre passe derrière la glande et constitue son fascia. Le sein est ainsi suspendu par le fascia à la partie supérieure de la poitrine ; aussi peut-il s'allonger démesurément (hottentotes) mais non pas se déplacer... Entre la face profonde de la glande revêtue du fascia et les aponévroses sous-jacentes... on retrouve le tissu cellulaire sous-cutané habituel, plus lâche sur certaines glandes mammaires, dans la lactation notamment, et dont Chassaignac a fait l'équivalent d'une bourse séreuse sous-mammaire. Ce n'est point une cavité séreuse vraie, mais un espace de tissu lâche, circonscrit à la périphérie de la glande par des adhérences cutanéo-aponévrotiques » (Pès-Larive). Par sa face cutanée, la glande adhère au derme par des tractus en forme de *crêtes* émanées de sa capsule fibreuse.

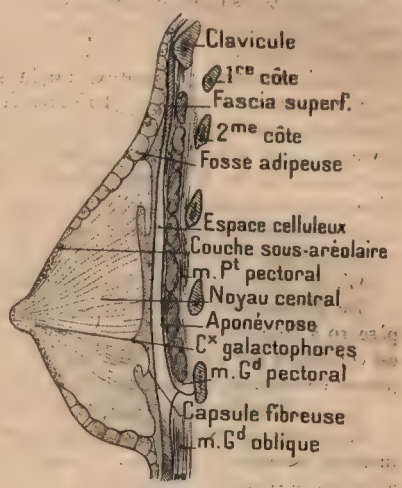

FIG. 730. — *Coupe verticale de la Mamelle*

La GLANDE ELLE-MÊME comprend deux parties : l'une périphérique, plus vasculaire et plus molle, composée surtout de grains glandulaires ; l'autre, centrale, plus résistante, blanchâtre, formée de grains glandulaires plus rares, et surtout de tissu conjonctif et des conduits excréteurs de la glande.

La mamelle est une glande en grappe ; son tissu glandulaire est formé par l'agglomération de 10 A 25 LOBES tout à fait indépendants, séparés qu'ils sont par des cloisons conjonctives. Rieffel insiste sur le *prolongement* ou *lobe axillaire*, qui est constant. « Il se dirige en dehors, atteint souvent les ganglions les plus antérieurs du creux de l'aisselle. Ce rapport explique comment certaines adénites ont pu être prises pour des tumeurs et réciproquement. » — Hors le temps de lactation, les lobes sont rudimentaires, réduits à quelques culs-de-sac glandulaires atrophiés et aux canaux excréteurs.

FIG. 731. — *Lobe et lobules de la Mamelle.*

Schématiquement, chacun des lobes s'étend de la partie profonde du sein jusqu'au mamelon. — Enfoui dans le tissu conjonctif, allongé, il est formé par les LOBULES qui se subdivisent eux-mêmes en *acini* ; du fond des acini partent les origines des conduits excréteurs qui tous convergent vers le collecteur central, *conduit, canal galactophore* ou *lactifère*. Il y a ainsi de 10 à 25 conduits galactophores par sein : dépourvus de valvules, ils se renflent à la base du mamelon en une *ampoule* ou *sinus* et s'ouvrent à l'extérieur par les *pores galactophores*.

Histologiquement, l'acinus est formé : α) par une membrane d'enveloppe ; — β) par un épithélium cylindrique ; pendant la grossesse il est stratifié et son protoplasma contient de petites boules graisseuses. — Pendant la lactation, il n'a plus qu'une seule couche ; ses éléments subissent des transformations incessantes aboutissant à la formation soit des corpuscules du colostrum, soit des globules du lait. — Les CONDUITS GALACTOPHORES sont constitués par une couche externe conjonctive supportant un épithélium cylindrique sur une seule rangée.

3. L'Enveloppe graisseuse de la Mamelle.

Les inégalités et saillies extérieures de la glande sont cachées par la graisse. — Elle s'accumule dans le tissu conjonctif péri-glandulaire et à la face postérieure, comble l'espace entre la glande et le fascia superficialis. Sur toute la surface externe, elle se masse dans les *fosses adipeuses*, loges assez régulières, de la grosseur moyenne d'une noisette, placées immédiatement sous la peau et séparées les unes des autres par les crêtes fibreuses. Ce sont les fosses adipeuses qui donnent au sein sa fermeté ; c'est dans leur intérieur que se développent certains abcès. — La graisse fait absolument défaut sous l'aréole.

C'. — Le Sein de l'homme adulte.

De dimensions réduites — 10 à 30 mm. de diamètre sur 4 à 8 mm. d'épaisseur — il pèse 10 à 30 grammes. Sa petite masse irrégulière, plus ferme que la peau qui l'environne, est constituée par un noyau fibreux, non lobulé, traversé par quelques conduits galactophores courts dont la lumière est généralement encombrée par des déchets épithéliaux.

D. — Vaisseaux et Nerfs de la Mamelle.

ARTÈRES. — Bien développées, elles viennent de différentes sources : mammaire interne, mammaire externe, acromio-thoracique, intercostales. Toutes leurs branches abordent le sein par sa périphérie.

VEINES. — Satellites des artères, unies par des anastomoses dans l'intérieur et à la périphérie de la glande, elles s'hypertrophient et deviennent visibles sous la peau pendant la lactation.

LYMPHATIQUES. — Les lymphatiques *superficiels — cutanés et sous-cutanés* — forment sous l'aréole et le mamelon un réseau très riche ; ils vont aux ganglions *axillaires* (certains d'entre eux s'entre-croiseraient sur la ligne médiane avec ceux du côté opposé). — Les lymphatiques *profonds — glandulaires* — naissent autour des culs-de-sac glandulaires des canaux lactifères et des vaisseaux ; ils convergent sous l'aréole où ils forment un plexus sous-aréolaire de la périphérie duquel partent deux gros troncs, l'un en dedans, l'autre en dehors du mamelon, qui vont dans les ganglions axillaires les plus rapprochés du bord antérieur de l'aisselle.

LES NERFS. — Les rameaux *cutanés* et *glandulaires* viennent des 2e, 3e, 4e, 5e et 6e nerfs intercostaux et de la branche sus-claviculaire du plexus cervical. — Des filets sympathiques suivent les artères.

ARTICLE III.

L'ONGLE

Les ongles sont des lames épidermiques cornées, dures, diaphanes, moulées sur toute la face dorsale des phalangettes de la main et du pied.

§ 1. — Développement de l'Ongle.

L'ongle est une différenciation de l'épiderme des phalangettes. Un *sillon épidermique* superficiel, première indication de la *Matrice*, apparaît sur le dos de la base de la phalange unguéale des mains (7e semaine de la vie fœtale), et des pieds (2 à 3 semaines plus tard) puis s'invagine. — Au cours du 4e mois, une formation spéciale, la *lame* ou *plaque unguéale*, pousse entre le corps muqueux de Malpighi et la couche cornée (première indication du corps). Elle subit l'évolution onychogène, enfonce sa portion postérieure

(future *racine*) dans la matrice, refoulant en même temps le derme dont une portion, le *manteau*, devient ainsi sus-ungueale. Dès lors, cette plaque ininterrompue ne tarde pas à pousser vers le bout du doigt.

Jusqu'au 5e mois, tout l'ongle est recouvert par la couche cornée de l'épiderme ; à cette époque, cette couche se dilacère, laissant à nu la face dorsale. Dans les derniers mois de la vie fœtale, le *corps* devient plus consistant, sa surface plus lisse. A la naissance, son *extrémité libre*, arrive à dépasser la pulpe des doigts (à la main seulement).

Une fois l'ongle formé, l'évolution onychogène, qui donne à l'ongle sa dureté et la solide cohésion de ses éléments, se poursuit sans interruption jusqu'à la mort.

§ 2. — Morphologie de l'Appareil Unguéal.

A. — L'Ongle en place.

De l'ongle enchâssé, on voit seulement : la face dorsale, l'extrémité libre, la rainure dans laquelle il est serti (A, fig. 732).

1. La FACE DORSALE du corps, dessine sur les 2/3 antérieurs du dos de la phalangette un quadrilatère à angles mousses, convexe dans la largeur et souvent aussi dans la longueur. Sa coloration rosée sur la portion extrême (la plus étendue) est, sur sa portion postérieure ou *lunule*, d'un blanc-bleu opaque (franchement bleue chez le nègre).



FIG. 732. — *L'Ongle du pouce gauche.*
A. En place ; — *B*. Après dissection.

La LUNULE a la forme d'un croissant, d'une lentille plan-convexe ou biconvexe. Chez le jeune enfant, elle est à peine indiquée par un petit liséré *rose* à l'ongle du pouce, quelquefois à celui de l'index. Elle apparaît sur tous les doigts de la main entre 4 et 7 ans, sous forme d'un mince sertis. Chez l'adulte, son développement est très variable ; certaines mains ont de belles lunules à tous les doigts ; d'autres ayant conservé le caractère fœtal ou infantile, ne présentent de lunules rudimentaires que sur le pouce et l'index. Aux pieds, les lunules sont à peine distinctes, marquées seulement sur le gros orteil.

2. L'EXTRÉMITÉ LIBRE. Suivant qu'on laisse ou non croître l'ongle, elle surplombe plus ou moins la pulpe du doigt avec l'épiderme duquel elle se continue en dessous par le *sillon* demi-circulaire *de la pulpe* (*angle de l'ongle*, Renaut). Elle s'allonge démesurément en s'enroulant légèrement en avant et en bas si on fait pousser l'ongle avec précaution.

3. Le CONTOUR. Adhérent, en fer à cheval, il est limité par un rebord de l'épiderme — *Rainure unguéale* — peu profond sur les bords latéraux, dégagé en avant. Il est limité en arrière par le manteau qui applique sur lui un listel épidermique — *épidermicule* ou *périonyx* — surtout bien marqué en arrière, se soulevant souvent en petites pellicules (vulgairement, les envies) ; son adhérence parfaite en arrière est indispensable à sa parfaite évolution.

a) Les BORDS LATÉRAUX, plus ou moins recouverts par les bourrelets du périonyx, sont faciles à dégager ; — *b*) la RACINE, moins épaisse que le reste de l'ongle et taillée en biseau aux dépens de sa face inférieure, est cachée par le

Manteau (pour la découvrir, il faut décoller ce manteau, le couper en son milieu et récliner ses deux lambeaux — B, fig. 732). Occupant du 1/6 au 1/3 de la longueur de l'ongle, elle apparaît molle, cannelée, et sur le cadavre semble continue en arrière avec les tissus voisins. — On n'aperçoit bien les limites du BORD POSTÉRIEUR que sur les coupes microscopiques de doigts de fœtus (Curtis, 1889) ; la distance qui le sépare chez l'adulte de l'interligne phalangino-phalangettien, ne dépasse pas 1 à 3 mm. suivant les doigts ; tout en arrière, il s'enfonce très légèrement et vient buter contre le bord rebroussé de la phalangette, du périoste de laquelle il n'est séparé que par un peu de tissu dermique ; au-dessous et derrière lui, le périoste se continue sans interruption, au moins à la naissance, avec les fibres du tendon extenseur et de la capsule articulaire.

4. L'ongle est énergiquement maintenu dans sa position par les adhérences de sa FACE VENTRALE, concave. Sa cohésion est assurée par pénétration réciproque de ses cannelures et des crêtes du derme sous-unguéal : elle est si grande qu'il faut pour déchausser l'ongle exercer, même chez le cadavre, une pesée énergique sur la pince à mors plats engagée à fond au-dessous de lui.

Les ONGLES DES MAINS, luisants, polis, flexibles, deviennent ternes, presque opaques chez les manouvriers et sur les cadavres. Striés de fines cannelures longitudinales à reflets irisés, leur teinte rosée, due aux vaisseaux du derme sous-unguéal, est uniforme sur les doigts d'enfants ; elle est localisée chez l'adulte, à la portion antérieure ou *corps*.

Leur forme varie avec l'âge, le sexe, les professions. Chez l'enfant, ils sont très minces, petits, plats, plus larges que longs sur les 3e, 4e et 5e doigts. Peu à peu, ils deviennent carrés et restent tels sur les doigts très larges ou grêles. Chez l'adulte, la longueur de leur portion apparente dépend de celle de la phalangette ; sur les doigts effilés, ils sont plus convexes et plus longs (ongles en amande), toujours plus petits chez la femme. L'élargissement et l'aplatissement dus au travail de force sont un peu plus marqués du côté de la main qui travaille (la gauche chez les gauchers).

Les ONGLES DES PIEDS sont plus aplatis ; leur coloration tend à devenir jaunâtre ivoirine, sauf chez les gens soignés ou chez ceux qui marchent nu-pieds. — Sur le gros orteil, ils sont à peu près carrés et leurs stries longitudinales sont coupées par des sillons parfois assez accentués pour les enrouler en coquille (surtout chez les vieillards où l'épaisseur peut augmenter considérablement) ; — sur les autres orteils, ils sont plus larges que longs et ne présentent guère qu'une striation transversale. — L'ongle du 5e orteil, rudimentaire, manque quelquefois.

B. — L'Ongle détaché.

Rectangulaire ou trapézoïde, dans la longueur ou la largeur, enroulé en segment de cylindre, il présente une courbure transversale accusée et souvent une incurvation antéro-postérieure.

La *coloration* de sa face dorsale est d'un blanc-gris opaque uniforme : la limite antérieure de la lunule n'étant plus marquée que par un piqueté noirâtre (inconstant) ; par contre, sa racine tranche par sa coloration blanche, ses stries fines et serrées. — L'*épaisseur*, plus grande vers le bord libre, diminue : sous la lunule et d'autant plus qu'on approche du bord postérieur ; du milieu vers les bords latéraux.

1. La FACE VENTRALE, DIGITALE, est divisée en deux zones inégales : *a*) Le *corps* est strié longitudinalement dans toute son étendue ; — l'emplacement de la lunule n'est plus distinct ; *b*) la *racine*, d'un blanc laiteux opaque, est limitée par un rebord plus ou moins net, concave en avant.

2. Le BORD POSTÉRIEUR, mou, finement dentelé, rencontre les bords latéraux suivant deux angles à peu près droits.

3. Les BORDS LATÉRAUX sont minces et tranchants.

C. — **Vue d'ensemble de l'appareil unguéal.**

1. Morphologiquement, l'ongle est formé : *a*) par le *corps*, d'étendue variable, terminé en avant par le bord libre, reposant sur la portion du corps muqueux qu'on appelle le *lit de l'ongle* ; *b*) par la *racine*, portion cachée sous le manteau et encadrée par la *matrice*, repli du corps muqueux ; il faut lui rattacher toute la *portion lunulaire*, qui participe avec elle au développement, à l'accroissement et à la régénération de l'ongle (Arloing).

2. De la superficie à la profondeur, il est constitué par : *a*) *une portion dure* — ongle proprement dit ou *limbe unguéal* — indépendante en avant seulement ; *b*) une *portion molle*, adhérente au derme, se continuant en avant dans l'épiderme de la pulpe digitale, se reployant en arrière (*rainure unguéale*) dans l'épiderme du repli sus-unguéal.

§ 3. Structure de l'Ongle.

Au niveau des ongles, la substance unguéale se substitue à la couche cornée de l'épiderme.

L'Épiderme unguéal. — C'est un épiderme modifié, reposant sur le derme sous-unguéal, formé de la profondeur à la superficie : 1° par le *corps muqueux de Malpighi*, couche génératrice dont les deux portions sont le lit et la matrice ; ses cellules superficielles renferment des granulations de substance onychogène (Ranvier) ; 2° par la SUBSTANCE UNGUÉALE, stratum lucidum très épais, condensé en une masse dure et consistante de lamelles cellulaires exactement accolées, ayant subi la transformation kératique, possédant encore un noyau ratatiné, mais relativement bien conservé. — Elle dérive du corps muqueux, se développe et s'accroît à ses dépens. Elle forme toute la portion dure et superficielle, c'est-à-dire l'ongle proprement dit ; elle n'est indépendante et isolée qu'à l'extrémité libre, et sur les 3/4 antérieurs de la face dorsale. — Dans tout le reste de son étendue, sur toute la face ventrale et la racine, elle est confondue avec le corps muqueux.

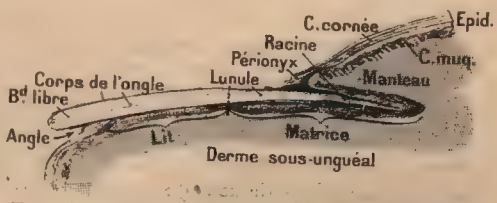

FIG. 733. — *Coupe demi-schématique, suivant le grand axe de l'Ongle, montrant le replôiement du corps muqueux de Malpighi derrière la racine et son étalement sous le corps de l'ongle.*

Le derme sous-unguéal et sus-unguéal en grisé.

La Matrice. — Accroissement de l'Ongle.

Le nom de matrice ou couche génératrice doit être réservé à l'ensemble des cellules de Malpighi sous-jacentes à la racine et à la lunule. C'est à leurs dépens que l'ongle croît en longueur et en épaisseur.

L'ACCROISSEMENT EN LONGUEUR, le plus important, est rapide. Il dépend de l'élaboration, par la partie tout postérieure de la matrice, des couches brillantes et superficielles qui orientent l'ongle suivant sa direction normale. Il se fait de la racine vers le bord libre, ainsi qu'on le vérifie facilement en suivant la progression des petites taches blanches (*albugo*) ou des petits épanchements sanguins sous-unguéaux.

L'ACCROISSEMENT EN ÉPAISSEUR dépend de la partie sous-lunulaire de la matrice ; il se fait par couches stratifiées.

La seule portion qui CROISSE est la lame unguéale dont les couches dures, poussées sans cesse en avant, s'aplatissent et acquièrent une résistance plus grande par l'adjonction des couches profondes élaborées sous la lunule. La portion sus-radiculaire profonde de la matrice contribue à former la couche tout superficielle.

Le déchirement de l'épidermicule, avec soulèvement et refoulement du relief sus-

unguéal, trouble la nutrition et détermine une dépression transversale de l'ongle persistant jusqu'à sa croissance complète.

L'épaisseur plus grande du côté du bord libre a été signalée. Dans certains cas, par exagération de l'accroissement en épaisseur (communément chez les vieillards), les ongles deviennent épais, denses, nacrés (*hyperkératose* qui peut aller jusqu'à la production de véritables cornes).

La croissance des ongles est indéfinie si on les coupe de temps à autre; elle serait limitée dans le cas contraire. Elle est plus lente aux pieds qu'à la main, inégalement active sur les différents doigts : en moyenne et par semaine 1 mm. à la main, 1/4 ou 1/3 de mm. au pied. — Le temps que met l'ongle à pousser de sa propre longueur serait en moyenne de 100 jours comme les cils (3 mois et demi à la main droite, 4 mois à la main gauche — Pradier). L'ongle du gros orteil se renouvellerait entièrement en quatre mois.

Sa progression se fait de plus en plus lentement à mesure qu'il s'éloigne de sa racine.

Régénération de l'ongle. — L'ongle tombé se reproduit intégralement (il est seulement moins translucide) à condition qu'il n'y ait pas eu inflammation de sa matrice et destruction plus ou moins complète de sa rainure unguéale; dans ce cas, il y a reproduction souvent irrégulière et hypertrophique avec épaississement et déformation. — La résection totale de la matrice (pratiquée dans la cure radicale de l'ongle incarné) empêche la régénération.

Les maladies aiguës ou chroniques, la grossesse, ralentissent l'accroissement des ongles, les rendent plus minces et plus mous.

§ 4. — Le Derme Unguéal.

Le derme suit l'épiderme unguéal dans toute son étendue. Il s'étale sous la face ventrale (*derme sous-unguéal*), se reploie sur les bords latéraux et sur la racine (*derme sus-unguéal*). Son plissement est, comme celui de l'épiderme, produit par la progression précoce de la lame unguéale qui pousse excentriquement sur les côtés, mais surtout en arrière (4e mois de la vie fœtale) : elle détermine la production de la *rainure unguéale* et participe à sa nutrition et à son accroissement, au moins par ses parties postérieure et profonde. La gaine complète de la racine est : α) constituée principalement par le corps muqueux revêtant ses deux faces et appartenant à la matrice par sa face profonde; β) doublée profondément par le reploiement du derme qui suit la dépression déterminée par l'enfouissement du bord postérieur.

1. **Le Derme Sous-Unguéal.** — Doublant la face ventrale de l'épiderme unguéal, il s'unit intimement dans la profondeur au périoste revêtant les 4/5 de la phalangette, soit toute la surface comprise entre l'angle de l'ongle et l'insertion du tendon extenseur.

Après avulsion de l'ongle, il apparaît strié en long par des soulèvements — *crêtes de Henle* — qui, du milieu de la rainure unguéale s'écartent en avant, comme les méridiens partant d'un pôle commun (Sappey). Leur aspect diffère sur les deux moitiés de la phalangette, séparées par la limite antérieure de la lunule : la zone postérieure qui double profondément la matrice est blanchâtre; sur la zone antérieure, d'un rouge vineux, qui appartient au lit de l'ongle, ses crêtes apparaissent comme de véritables cannelures. C'est sur le sommet des crêtes que sont implantées les papilles du derme.

Le derme sous-unguéal ne contient ni glandes sébacées, ni glandes sudoripares. Ce sont ses veines volumineuses qui donnent à l'ongle sa coloration normalement rosée, anormalement bleue ou lie-de-vin quand la circulation se ralentit. Son réseau lymphatique ne dépasse pas le périonyx.

2. **Le Derme Sus-Unguéal.** — Derrière le bord postérieur, le derme sous-unguéal, suivant le corps muqueux, se rebrousse et se continue avec le derme sus-unguéal : celui-ci forme, avec la portion sus-radiculaire du corps muqueux, le MANTEAU. Il s'avance plus ou moins — de 2 à 6 mm. — au-dessus de la racine et même de la lunule, comme un cap coiffé par le reploiement épidermique. Il sert de feutrage à la fois à la peau de la phalangette par sa partie supérieure, à la partie sus-radiculaire de l'épiderme par sa face inférieure.

Il ne contient pas de glandes dans la portion sus-jacente à la racine; on ne les retrouve

que tout à fait en arrière, au-dessus du tendon extenseur. L'épiderme qui l'engaine reprend ses caractères vers la portion tout antérieure ; la couche cornée de la peau du dos de la phalangette s'étalant sur la lunule par l'épidermicule.

L'ÉPIDERME DU REPLI SUS-UNGUÉAL participe à la nutrition de l'ongle : α) principalement par sa partie postérieure et profonde, contiguë à la matrice ; β) accessoirement par l'épidermicule ; en la décollant de place en place, on détermine sur l'ongle la production de taches d'albugo ; en la coupant dans toute son étendue, on supprime la formation des lames tout superficielles ; ce trouble de nutrition se traduit, on l'a vu, par une dépression transversale persistante et progressant vers le bord libre.

Le derme unguéal est très vasculaire. Ses artères communiquent directement, par des pelotons de très gros capillaires (Bourceret, 1885), avec les veinules volumineuses du réseau sous-unguéal (p. 618). Ses lymphatiques, nés du derme péri-unguéal et de la matrice, se rejoignent sur le dos des doigts. — Les nerfs suivent les crêtes et semblent ne pas dépasser le derme.

ARTICLE IV.

LE POIL

Comme les ongles, dont ils rappellent l'évolution, les poils sont des productions épidermiques, poussant à la surface de la peau sous forme de filaments apparents, de longueur, d'épaisseur, de coloration variables.

Des poils de duvet couvrent d'abord tout le corps, à l'exception de la paume des mains, de la plante des pieds, qui en sont toujours dépourvus. A des époques sensiblement fixes — fin de la vie fœtale, premiers mois de la puberté — des transformations les rendent plus apparents sur les *zones velues* : cuir chevelu, sourcils, bord libre des paupières aux environs de la naissance ; pubis, périnée, aisselles, joues, lèvre supérieure à la puberté.

Tous les poils primitifs persistent pendant toute la vie ; les uns conservent leur développement rudimentaire ; les autres s'accroissent d'une façon qui varie suivant les races, les sexes, les individus.

§ 1. — Développement du Poil (fig. 734).

Le poil proprement dit et son follicule *ne sont formés que d'éléments épidermiques* élaborés par le corps muqueux de Malpighi. Ils sont *entourés par une gaine dermique* qui se charge d'assurer leur nutrition, suit leur évolution et croît avec eux.

PRIMITIVEMENT, la place de chaque poil est marquée par un bourgeon, *nodule dermique ou conjonctif*, première indication de la *papille*, qui soulève légèrement l'épiderme. Sa présence provoque, pour ainsi dire, un épaississement localisé du corps muqueux sus-jacent, première indication du *germe* ou *follicule du poil* qui acquiert vite un rôle prépondérant ; ses premières cellules tendent à repousser la papille primitive dans la profondeur ; mais, par son tissu conjonctif assez dense, elle oblige le follicule, d'abord à étaler ses cellules au-dessus de lui, ensuite à se répandre sur toute sa périphérie, enfin, à se déprimer en une sorte de cul de bouteille qui circonscrit tout le nodule dermique et le coiffe.

SECONDAIREMENT, le bourgeon pileux, follicule, évolue seul : *a*) sa portion périphérique, poussant obliquement dans la profondeur, s'invagine et s'allonge en refoulant la papille ; *b*) sa portion centrale, plus exactement la masse des cellules malphigiennes coiffant la papille, prolifère de son côté en un groupement cellulaire qui tend à s'évaginer en produisant un corps conique, globuleux, PREMIÈRE INDICATION DU POIL.

Le poil, alors représenté seulement par son *bulbe* et par le *rudiment de sa tige*, reste entouré partout de cellules du corps muqueux qui deviendront la *gaine épithéliale externe*.

Enfin le poil lui-même s'entoure d'une gaine cornée, la *gaine épithéliale interne*. Mais comme sa croissance est indiscontinue et plus rapide que sa nouvelle enveloppe, il la fait éclater. — Dès lors, il pousse tout seul en donnant la *tige* du poil qui successivement parvient à la portion resserrée — *col* du follicule — puis à la surface de la peau recouverte seulement par la couche cornée qu'il n'a aucune peine à faire sauter localement. — L'accroissement en longueur est produit par la multiplication continue des cellules du corps muqueux.

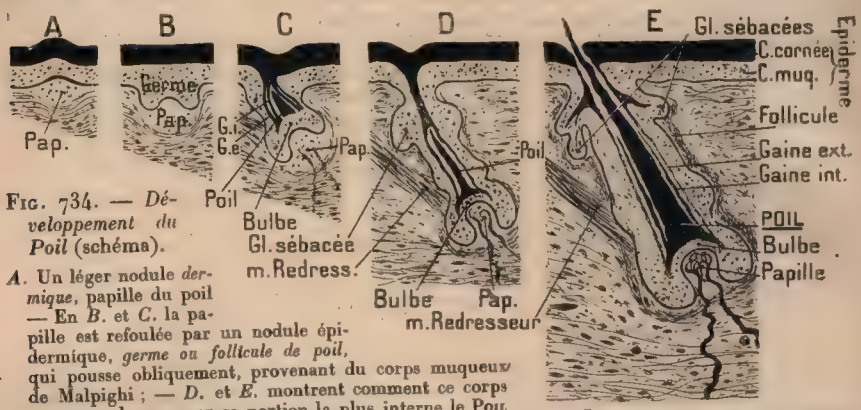

FIG. 734. — *Développement du Poil* (schéma).

A. Un léger nodule *dermique*, papille du poil — En *B*. et *C*. la papille est refoulée par un nodule épidermique, *germe ou follicule de poil*, qui pousse obliquement, provenant du corps muqueux de Malpighi ; — *D*. et *E*. montrent comment ce corps muqueux donne : par sa portion la plus interne le Poil entouré par la gaine épithéliale interne ; par sa portion externe les bourgeons des glandes sébacées et le bourgeon sur lequel s'insère le muscle redresseur du poil.

Cette évolution présente en somme de nombreuses analogies avec celle de l'ongle : son origine est la même : le corps muqueux ; comme lui, il pousse sur une région plus vascularisée du derme ; comme lui, il s'enveloppe d'un revêtement corné dont il se débarrasse. Il diffère toutefois de l'ongle par ce fait que sa substance cornée contient à la fois de l'éléidine, qui manque totalement dans l'ongle, et de la substance onychogène.

Les premiers poils apparaissent chez l'homme, à la fin du 3e mois de la vie fœtale, au niveau du front et des sourcils.

§ 2. — Morphologie et Structure du Poil.

Le poil qui a terminé son évolution présente : une *tige*, de longueur très variable, arrondie ou un peu aplatie, lisse à sa surface, tendant plus ou moins à s'enrouler (poil frisé), se terminant en pointe effilée sur le poil qui n'a jamais été coupé, se divisant dans le cas contraire en une série d'effilochures ; — une *racine*, engainée par le follicule ; elle part profondément du *bulbe*, renflement piriforme qui occupe le derme ou même le tissu sous-cutané ; — un *follicule*, dépression épidermique renforcée extérieurement par le feutrage du derme.

A. — Structure du Poil.

1. La TIGE. — Elle est formée uniquement, comme la substance unguéale, de cellules dures différenciées qu'on distingue, de la surface vers l'axe, en trois parties : α) l'*épidermicule* ou *cuticule*, rangée unique de lamelles écailleuses imbriquées ; β) l'*écorce* ou *substance fondamentale*, finement striée suivant l'axe par juxtaposition de longues cellules fusiformes, plus ou moins pigmentées et renfermant les vestiges d'un noyau allongé ; γ) la *moelle*, *canal médullaire*, occupant l'axe, contenant des cellules polyédriques superposées. — Les poils n'ont pas tous de substance médullaire.

2. La RACINE. — Elle a la structure de la tige, avec une couche en plus : la *gaine épithé-*

liale interne, formée de trois rangées de cellules aplaties et kératinisées : de dehors en dedans, *couche de Henle* (cellules transparentes) ; *couche de Huxley* (cellules polygonales, épaisses) ; *cuticule de la gaine épithéliale interne*, indépendante de celle du poil.

3. Le BULBE PILEUX. — Ce renflement profond du poil, est déprimé par la papille, vasculaire et conique. Il a la structure des couches profondes du corps muqueux de Malpighi ; ses cellules centrales ou apicales se différencient pour fournir la substance médullaire ; ses cellules de recouvrement sont destinées à donner l'écorce et l'épidermicule.

4. Les FOLLICULES PILEUX. — Ces enfoncements en doigt de gant, déprimés dans la profondeur de la papille, sont occupés dans toute l'étendue de leur cavité par le poil lui-même. — On peut, avec Sappey, les répartir en deux groupes, suivant qu'il débouchent à la surface de la peau ou qu'ils s'ouvrent dans les glandes sébacées.

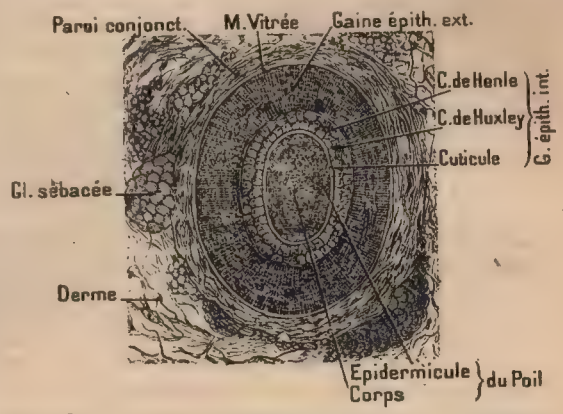

FIG. 735. — *Coupe transversale d'un Cil et de son follicule.*

a) Les FOLLICULES DÉBOUCHANT A LA SURFACE DE LA PEAU, plus longs et plus importants, sont *perpendiculaires au derme* (Sappey) ; leur extrémité inférieure atteint, soit son tiers moyen, soit sa partie tout inférieure, soit même (au cuir chevelu) le tissu conjonctif sous-jacent. — SEULE, LEUR PAROI INTERNE, D'ORIGINE ÉPIDERMIQUE, présente un peu au-dessous de la surface de la peau un étranglement, *col du follicule*, dans lequel débouchent généralement deux glandes sébacées ; toute la paroi interne est en rapport avec le poil : elle lui adhère au-dessous de l'embouchure des glandes sébacées ; au-dessus d'elles, elle reste séparée du poil par un espace rempli de sébum.

Toute cette partie interne du follicule représente sa paroi propre, épithéliale, celle qui possède toutes les couches de l'épiderme invaginé au-dessus de l'embouchure des glandes sébacées. — Au-dessous de leur abouchement, le stratum corneum et le stratum granulosum ne se développant pas, la paroi est directement circonscrite en dedans par les cellules du corps muqueux ; on lui réserve le nom de *gaine épithéliale externe*, à cause de sa contiguïté avec la gaine épithéliale interne.

Extérieurement, le follicule est entouré par une gaine conjonctive répondant aux faisceaux fibreux du derme, déprimée au niveau du col par les glandes sébacées, donnant insertion au-dessous d'elles au MUSCLE ARRECTEUR OU REDRESSEUR DU POIL, petit faisceau de fibres musculaires lisses s'attachant d'autre part à la face profonde du derme. C'est la contraction réflexe de ces muscles horripilateurs qui donne la *chair de poule*.

b) Les FOLLICULES PILEUX S'OUVRANT DANS LES GLANDES SÉBACÉES sont rudimentaires ; indépendants du derme, ils sont situés sur le contour d'une glande sébacée ; partout adhérents au poil qu'ils contiennent, ils sont généralement dépourvus de muscles lisses et leur structure est plus simple. On peut observer deux follicules débouchant dans la même glande, particulièrement autour des grosses glandes sébacées de l'aréole du sein.

Les follicules reçoivent des vaisseaux et des nerfs. — Les vaisseaux sont nombreux et exclusivement constitués par des capillaires ; groupés en réseau autour de la tunique fibreuse, plus abondants et plus gros dans la papille où ils forment des anses. — Les nerfs forment des plexus à grandes mailles irrégulières dont les extrémités libres se ramifient au-dessous du col du follicule.

B. — Accroissement. — Remplacement du poil.

1. CROISSANCE. — Tout poil est une formation passagère *s'accroissant aux dépens du*

bulbe pileux. Sa durée varie suivant qu'il entre dans la constitution du duvet ou qu'il est devenu poil très apparent. Les éléments du *lanugo*, duvet couvrant le corps du fœtus, commencent à tomber pendant la vie fœtale ; leur chute continue, plus active, après la naissance. — En des régions fixes du corps, ils sont remplacés par des poils plus épais, surtout au cuir chevelu. Ils poussent continuellement, plus vite le jour que la nuit et l'été que l'hiver; arrivés à une certaine longueur, variable suivant le sexe et les individus, leur extrémité libre se dessèche, devient friable, se fendille et finit par se désagréger.

2. **Chute et remplacement.** — Certains poils, des sourcils, des paupières, du pubis, sont constamment remplacés : après un temps variable, leur bulbe pileux régresse : la multiplication de ses cellules s'arrête ; le poil s'en sépare, s'effile à sa partie profonde ; il est mort : aplasie provoquée par celle de sa papille qui perd sa fonction trophique. — D'autres disparaissent définitivement en certaines régions, par l'atrophie des papilles qui ne sont pas remplacées ; *il est vain de prétendre faire repousser les cheveux dans la calvitie.*

Physiologiquement, le remplacement périodique s'effectue ainsi : sous l'ancien bulbe primaire, *germe un follicule secondaire*, plus profond, nourri par une papille nouvelle développée aux dépens du derme cutané. Un poil nouveau croît sous l'ancien, se développe comme lui, lui succède. — Ce remplacement est particulièrement actif aux paupières ; dans les opérations de transplantation du sol ciliaire, il serait possible d'expliquer l'apparition de cils nouveaux par une évolution plus active de bulbes rudimentaires ramassés sur deux ou trois étages, fournissant normalement les multiples générations de cils, et donnant anormalement naissance aux cils embryonnaires déviés vers la cornée.

[On admet généralement que les poils continuent à pousser après la mort. Cette assertion semble reposer sur des observations insuffisantes : en trente ans, Ledouble déclarait n'avoir jamais constaté la moindre poussée des cheveux, des sourcils, de la barbe, des poils des aisselles, de la toison annelée du pubis, sur des sujets jeunes, adultes ou vieux, morts depuis plus ou moins longtemps.]

§ 3. — La Répartition des Poils. Le Système Pileux.

Le *Système Pileux* présente, aux époques de transformation physiologique, des caractères assez différents pour qu'il soit possible au point de vue didactique de lui considérer quatre types : fœtal, infantile, adulte, sénile.

1. **Type fœtal.** — Dans les derniers mois de la vie intra-utérine, la peau du fœtus est recouverte de *lanugo*, partout sauf à la paume des mains, à la plante des pieds. Certains de ces poils rudimentaires tombent dans le liquide amniotique et sont remplacés ; en outre, certaines régions — cuir chevelu, sourcils, bord libre des paupières — se couvrent déjà de poils de remplacement plus forts, les cheveux, les poils des sourcils, les cils. — A la naissance, la délimitation entre poils forts et poils de duvet n'est qu'indiquée : chez les nouveau-nés dont les cheveux, bien marqués, couvrent également le cuir chevelu, une partie du front et des joues, le type fœtal persiste sur les épaules et les membres, par l'abondance du lanugo.

2. **Type infantile.** — Dans les trois premiers mois de la vie, MUE complète ; après laquelle les poils forts impriment leur caractère définitif aux régions qu'ils couvrent. Les poils de duvet persistent tous, mais passent désormais inaperçus. Les *Cheveux* épaississent et s'allongent ; leur coloration se fonce en une dizaine d'années, du blond fade au blond vénitien, du châtain clair au châtain foncé, du brun au noir ou au noir bleu : ces modifications, dues à l'accumulation du pigment, sont générales et constantes (sauf chez les albinos).

3. **Type adulte.** — Lors de la puberté, les poils différenciés, surtout les cheveux, augmentent d'épaisseur et croissent plus vite. — Les poils follets subissent par places une poussée en longueur et épaisseur qui les rend apparents et donne à différentes régions leur aspect définitif. — Leur hypertrophie commence

au pubis : à la racine de la verge chez l'éphèbe, à la commissure des grandes lèvres chez la fille, les poils sont d'abord clairsemés, petits et raides, puis abondants, plus gros, généralement frisés. Peu après les *poils visibles* apparaissent successivement : aisselle, périnée, pourtour de l'anus, face externe des jambes et des cuisses, face postérieure des avant-bras. La barbe n'évolue que plus tard : son temps d'apparition varie considérablement suivant les races, les individus. Généralement, elle n'acquiert son parfait développement que chez l'homme ; son éclosion (inconstante) chez la femme fait pressentir la ménopause.

Les POILS ADULTES. — Rigides et durs, ou ondulés et frisés, on peut les diviser en deux groupes : les *poils de duvet*, dont il ne sera plus question ; les *poils forts* qui restent courts ou subissent un allongement appréciable.

Leur *coloration*, en harmonie avec celle de la peau et avant tout sous la dépendance des caractères physiques originels et héréditaires de l'individu, présente d'innombrables nuances, suivant le point d'implantation, les races, les pays, les climats, les latitudes, les températures, le milieu, etc.

Toutes ces nuances peuvent être obtenues en mélangeant trois couleurs, blanc, jaune, rouge, entre elles, ou avec le noir : tons simples ou composés, désignés par le vulgaire sous les noms de : *noir*, *brun* (brun rougeâtre, brun clair), *châtain* (châtain clair ou foncé), *blond*, avec ses innombrables variétés (blond de lin, filasse, paille, doré, blond hardi) ; *roux* (du blond chrome foncé au rouge vif, roux carotte), etc.

Le système pileux prédomine à la tête où ses groupements sont inégalement importants ; il recouvre le crâne et maintient sa chaleur par les *Cheveux*, défend les organes des sens contre les poussières, par les *Cils* et les *Vibrisses* protecteurs des narines et du conduit auditif externe, accentue les caractères sexuels par la *Barbe*, attribut de la virilité.

Les cheveux. — Ils s'implantent dans le cuir chevelu par des racines verticales ; leurs tiges, raides et piquantes sur les cheveux ras tendent à s'assouplir quand elles s'allongent, à se plier aux courbures qu'on leur impose. Tous les cheveux s'irradient à partir d'un centre (situé habituellement à égale distance de la bosse pariétale droite et du lambda) en courbes — *tourbillons* — d'abord régulières au sommet de la tête, qui s'éparpillent en zébrures vers sa périphérie.

Leur nombre, variable suivant les races, les sexes, les âges, les individus, est d'autant plus grand que les cheveux sont plus fins ; leur diamètre (qui oscille entre 50 μ et 410 μ, Pruner-Bey) est minime dans les races très civilisées et semble traduire une déchéance héréditaire (observée également sur d'autres organes, en particulier les glandes mammaires). Coupés fréquemment, ils poussent plus vite, augmentent d'épaisseur, mais l'excès d'activité imprimé à leurs bulbes semble les exposer à une chute plus précoce. Chez l'homme blanc, certaines coutumes, les cheveux trop ras, ou relevés en brosse, ou tiraillés suivant des directions anormales, paraissent avoir une influence nuisible sur leur évolution et hâter la calvitie. La calvitie est en effet aussi rare — relativement — chez la femme qu'elle est fréquente chez l'homme ; et l'on peut se demander si la longueur, l'abondance et la vitalité des cheveux ne dépendent pas de la façon dont on les fait pousser ; chez la femme blanche, ils ont couramment de $0^m,60$ à 1 mètre et peuvent atteindre $1^m,80$, dépasser 2 mètres (Ledouble), arriver jusqu'à $2^m,10$ et même $2^m,24$ (Wilson), être assez longs pour traîner sur le sol, assez abondants pour recouvrir le corps comme d'un manteau. De même, les peuples qui les laissent croître (Chinois, certains Arabes et Hindous, etc.) ont communément chez l'homme des nattes descendant jusqu'au sacrum.

Les cheveux sont flexibles et élastiques ; ils peuvent être allongés de près du tiers de leur longueur sans se rompre ; ils sont assez résistants pour supporter

un poids de 60 à 180 grammes; ils sont hygrométriques, absorbant par les temps humides la vapeur de l'atmosphère, la lui restituant par les temps secs.

Leur durée moyenne serait de deux à quatre ans; on observe normalement pendant toute l'année la chute d'un nombre variable de cheveux.

La barbe chez l'homme. — La moustache, les favoris, le collier, la mouche présentent un développement, une longueur, une souplesse extrêmement variables suivant les individus. La barbe fait défaut ou reste rudimentaire dans certains groupes ethniques: Annamites, Chinois, Cinghalais et quelques peuples de l'Inde. — Par contre, elle s'allonge démesurément chez certains adultes.

La barbe chez la femme. — Beaucoup de femmes, vers la quarantaine, voient fleurir sur la lèvre supérieure, le menton et les joues, des poils rudes plus ou moins longs. — « Il y a, disent Ledouble et Houssay, plus de femmes barbues qu'on ne croit; certains auteurs disent un quart, d'autres disent davantage. » Pour ces anatomistes, « la génitalité est un puissant facteur de l'hypertrichose faciale ». A l'appui de cette assertion, ils envisagent successivement: la barbe féminine temporaire de la grossesse, la barbe féminine permanente non congénitale qui apparaît après l'accouchement, lors de la ménopause (surtout chez les femmes dont les règles sont supprimées de bonne heure); celle qui semble quelquefois une conséquence directe de la chasteté, du veuvage ou de la stérilité. Elle peut acquérir un développement tout à fait anormal: femmes à barbe proprement dites. — « La barbe féminime peut avoir toutes les couleurs, affecter toutes les formes, acquérir les dimensions des barbes masculines..... se manifester par des moustaches, des favoris, un bouc, un fer à cheval, un collier, une barbe complète. »

Les poils des organes génitaux et de l'aisselle. — Ils ont entre eux une grande analogie de forme et de longueur: le plus souvent frisés. Assez courts, chez l'homme, ils couvrent la racine de la verge, le mont de Vénus, contournent les bourses, couvrent le périnée sur lequel ils restent éparpillés, redeviennent plus denses autour de l'anus. Chez la femme, ils garnissent le mont de Vénus et la face externe des grandes lèvres.

« Il y a des hommes qui n'ont pas de poils autour de l'orifice anal et des femmes qui par contre en ont ...Sur 1 948 femmes appartenant toutes à la race blanche, il y en avait 325 ... soit 16,6 pour 100 qui avaient des poils autour de l'orifice anal... Sur 822 hommes... appartenant tous à la race blanche, 21 n'avaient pas de poils autour de l'anus... En somme, l'atrichose masculine, 2,50 pour 100, est moins commune que l'hypertrichose périanale féminine, 16,6 pour 100 » (Ledouble et Houssay — 1910).

Les plus importants des poils annexés aux organes des sens, sont: ceux des NARINES, LES VIBRISSES; apparaissant assez tard, ils sont durs, raides de haut en bas, entre-croisés pour engluer les poussières; — les POILS DU CONDUIT AUDITIF EXTERNE, souvent exubérants, qui ont un rôle analogue; — les POILS RECOUVRANT L'ABDOMEN, LA POITRINE, LES MEMBRES, surtout marqués dans le sexe masculin, de développement variable, qui sont des poussées locales du duvet.

4. **Type sénile.** — Il s'annonce principalement par la décoloration des cheveux (CANITIE), plus tard par leur chute (*calvitie*). Le nombre des cheveux gris augmente graduellement, au point de recouvrir à un moment variable de la vie tout le cuir chevelu. Graduellement, ils peuvent se raréfier, découvrant plus ou moins vite les régions latérales du front, supéro-latérales du crâne. Ils persistent ordinairement sur ses régions latéro-postérieures et occipitale. La calvitie coïncide avec l'amincissement général de tous les poils qui perdent leurs courbures et semblent tendre à revenir au type fœtal ou infantile.

HUITIÈME PARTIE

L'APPAREIL RESPIRATOIRE

Article I.

LE LARYNX

A. — GÉNÉRALITÉS, FORME, RAPPORTS

Le larynx est l'organe essentiel de la phonation.

Médian, à la partie moyenne et antérieure du cou, le chapiteau creux du conduit laryngo-trachéal occupe la région comprise entre la base de la langue et l'hyoïde en haut, la trachée qui le continue en bas, l'hypopharynx qui, en arrière, le sépare des 3e, 4e, 5e, 6e cervicales.

Chez la femme, il est un peu plus haut, sa limite inférieure ne dépassant pas le *bord supérieur de la 6e cervicale*; il est encore plus élevé chez l'enfant (entre l'axis et la 5e cervicale).

Il est **maintenu dans sa position** par ses connexions avec l'hyoïde, le pharynx, la trachée : 1° à l'hyoïde, il est rattaché *passivement* par une membrane ; 2° au pharynx, il est relié par le constricteur inférieur qui, par ses insertions étendues, peut le mobiliser *activement* en haut et un peu en arrière ; 3° la trachée est également suspendue au-dessous de lui par une membrane. — C'est un organe très mobile qui, pendant la déglutition, suit exactement le pharynx, remonte ou s'abaisse avec lui : ses *déplacements de haut en bas*, visibles extérieurement, se font sur 2 et 3 centimètres. — Dans les examens ou opérations, on peut lui imprimer, avec les doigts, des mouvements latéraux et antéro-postérieurs.

[**Indication pratique.** — Dans toute intervention portant sur les voies aériennes supérieures, il convient d'immobiliser préalablement le larynx.]

Dimensions. — Elles sont variables avec l'âge, le sexe, les individus :

Avec l'âge : le volume du larynx du nouveau-né est à peu près égal au 1/3 du larynx de femme adulte ; il s'accroît jusqu'à trois ans, puis reste stationnaire jusqu'à la puberté, époque à laquelle il augmente rapidement et acquiert ses différences sexuelles.

Avec le sexe : chez l'adulte, les différences sexuelles sont assez accusées pour que le larynx de la femme n'excède pas en volume les 2/3 du larynx masculin (Bichat). C'est ce que traduisent les chiffres moyens suivants que j'emprunte à Sappey :

	Chez l'homme	Chez la femme
Hauteur (intervalle sus-thyro-sous-cricoïdien)..	44 mm.	36 mm.
Largeur (écartement maximum des bords postérieurs du thyroïde).	43 mm.	41 mm.
Diamètre antéro-postérieur maximum.	36 mm.	26 mm.
Grande circonférence (par la saillie du thyroïde). . . .	136 mm.	112 mm.

Les variations individuelles sont également très appréciables.

Forme extérieure et Rapports du Larynx (fig. 446, 744).

La forme du larynx, comparable à un tronc de pyramide triangulaire à base supérieure, n'est bien appréciable que sur l'organe détaché.

La dissection de la partie antérieure du cou met successivement en évidence les faces antéro-latérales, le bord antérieur. La face postérieure, les bords postérieurs, la base et le sommet ne deviennent visibles qu'après ouverture du pharynx en arrière.

1. Les FACES ANTÉRO-LATÉRALES présentent de bas en haut : *a*) le *cartilage cricoïde* recouvert par les m. crico-thyroïdiens ; *b*) l'interstice crico-thyroïdien, haut de 8 à 10 mm., comblé par la *membrane crico-thyroïdienne* ; *c*) la *saillie médiane du thyroïde* (*pomme d'Adam*) ; recouverte par la peau et la ligne blanche des aponévroses superficielle et moyenne, elle se continue de chaque côté et en dehors par la face externe des ailes du thyroïde, recouverte de la superficie à la profondeur, médiatement par le peaucier du cou, le sterno-hyoïdien, l'omo-hyoïdien, immédiatement par le sterno-thyroïdien et le thyro-hyoïdien ; *d*) la *membrane thyro-hyoïdienne* répondant en arrière à l'épiglotte et à la muqueuse laryngée.

2. La FACE POSTÉRIEURE, pharyngienne, présente :

AU MILIEU : *a*) les *replis glosso-épiglottiques*, l'*épiglotte* et l'*orifice supérieur du larynx* (p. 863) ; *b*) au-dessous et derrière lui, la *muqueuse pharyngienne* tapissant les cartilages aryténoïdes et le muscle aryténoïdien ; *c*) le chaton du *cricoïde* et les muscles *crico-aryténoïdiens postérieurs* ;

LATÉRALEMENT : *a*) les *gouttières pharyngo-laryngées* ou *sinus pyriformes*, limités en dehors par les plaques latérales du cricoïde ; *b*) les bords postérieurs des *ailes* du thyroïde avec leur prolongement cornu supérieur et postérieur ; ils sont côtoyés par les carotides primitives, plus en dehors par les pneumogastriques.

Par l'intermédiaire de la double paroi pharyngienne, le larynx s'applique intimement contre la colonne cervicale [Constatations : α) sur le cadavre ; coupes sagittales et horizontales ; — β) sur le vivant ; examen laryngoscopique ; déplacements latéraux qui font frotter l'organe contre les vertèbres. On verra plus loin que la lumière de l'hypopharynx est rendue virtuelle par la contraction tonique du *sphincter inférieur du pharynx*

3. Le SOMMET, répondant au bord inférieur du cricoïde, circonscrit un orifice arrondi.

B. — SQUELETTE CARTILAGINEUX DU LARYNX

Il convient de n'examiner la conformation intérieure du larynx que lorsqu'on connaît sa **charpente cartilagineuse.** — De ses neuf pièces — 5, volumineuses, comprennent : 4 cartilages vrais, dont deux impairs médians, *thyroïde* et *cricoïde*, et deux pairs, postéro-supérieurs, *aryténoïdes* ; 1 cartilage fibro-élastique, *épiglotte* ; — 4, rudimentaires, sont disposées par paires : *cartilages de Santorini*, au sommet des aryténoïdes ; *cartilages de Morgagni* dans l'épaisseur des replis ary-épiglottiques (il existe également une et parfois deux paires de cartilages sésamoïdes dans les cordes vocales).

Les cartilages, unis entre eux par des articulations, limitent un tube étroit qui communique en haut avec le pharynx, en bas avec la trachée.

§ 1. — Le Cartilage Thyroïde (fig. 736).

Il protège les 2/3 antéro-latéraux à la façon d'un bouclier (θυρεος).

Il est formé de deux ailes aplaties quadrilatères, unies au milieu sous un angle de 80°, saillant en avant (*pomme d'Adam*). Chacune d'elle présente :

a) Un BORD POSTÉRIEUR, légèrement oblique en haut et en dehors sur le sujet debout, donnant attache aux m. stylo-pharyngien et pharyngo-staphylin; prolongé à ses deux extrémités: en haut par la *corne supérieure* (*grande corne*), cylindroïde, unie à la grande corne de l'hyoïde par le ligament thyro-hyoïdien postérieur; en bas par la *corne inférieure* (*petite corne*), cylindroïde, plus courte que la supérieure, s'incurvant en bas et en avant pour s'articuler à son extrémité (facette cricoïdienne) avec la facette latérale (thyroïdienne) du cricoïde;

b) Un BORD SUPÉRIEUR, sinueux, convexe en haut; présentant en arrière, au-devant de la grande corne, une échancrure (*incisure latérale*), dont le fond saillant est surplombé en dehors par le *tubercule thyroïdien supérieur*; — incliné en avant pour limiter avec le bord supérieur opposé la *grande échancrure médiane* ou *incisure thyroïdienne supérieure*, dont les lèvres éversées constituent la partie la plus saillante de la pomme d'Adam. Il donne attache à la *membrane thyro-hyoïdienne*;

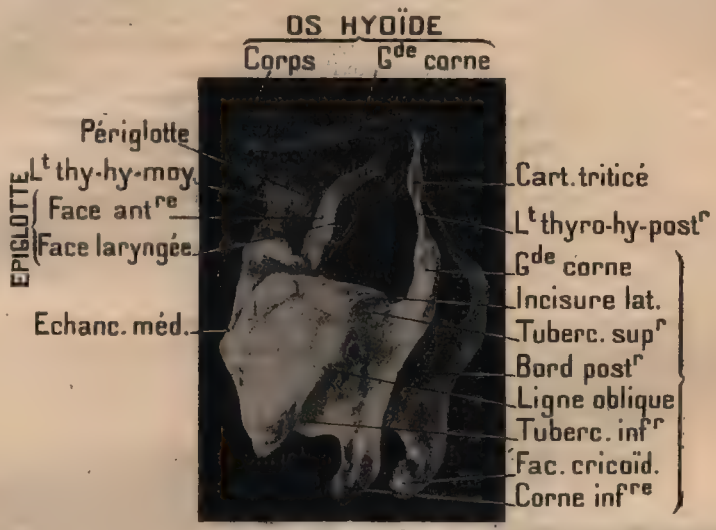

FIG. 736. — *Le Cartilage Thyroïde et l'Épiglotte. — Vue latérale gauche.*
On a laissé, dans la préparation, une partie des formations fibreuses unissant le larynx à l'os hyoïde.

c) Un BORD INFÉRIEUR, échancré en arrière, sinueux, donnant insertion au m. crico-thyroïdien; il est marqué par deux saillies; l'une postérieure, *tubercule marginal inférieur*, au-devant de la petite corne; l'autre antérieure, qui s'unit à celle du bord inférieur opposé, et donne attache à la *membrane crico-thyroïdienne*;

d) Un BORD ANTÉRIEUR — ISTHME DU THYROÏDE — unissant les deux ailes; le plus court du cartilage, proéminent en haut et en avant, déprimé au milieu, légèrement saillant en bas;

e) Une FACE EXTERNE, lisse dans ses trois quarts antéro-supérieurs, croisée par la *ligne oblique*, à peine marquée, qui va du *tubercule thyroïdien supérieur* au *tubercule marginal inférieur*. La ligne oblique est souvent renforcée par une bande fibreuse tendue entre les tubercules, divisant la face externe en un triangle supérieur sus-hyoïdien et un triangle inféro-postérieur sous-hyoïdien et pharyngien: elle donne insertion: en bas, au sterno-thyroïdien; en haut, au thyro-hyoïdien. Le constricteur inférieur s'attache immédiatement sur l'aile inféro-postérieure ou sur la bande fibreuse;

f) Une FACE INTERNE, lisse, concave et recouverte par la muqueuse au niveau des ventricules. En s'unissant à celle du côté opposé, elle forme l'*angle rentrant du thyroïde*, déprimé à sa partie inférieure en la fossette thyroïdienne médiane dans laquelle s'attachent : le *pédicule de l'épiglotte*, les *ligaments thyro-aryténoïdiens*, les *muscles thyro-aryténoïdiens* et les *ligaments thyro-aryténoïdiens inférieurs* OU CORDES VOCALES VRAIES.

§ 2. — Les moyens d'union du Cartilage Thyroïde avec l'Os Hyoïde.

Le cartilage thyroïde est relié au bord inférieur et postérieur de l'os hyoïde par la MEMBRANE THYRO-HYOÏDIENNE, formée de fibres élastiques (fig. 744). On la subdivise en :

a) LIGAMENT THYRO-HYOÏDIEN MOYEN, qui, en arrière, reste séparé de l'épiglotte par la périglotte ; — qui, en avant répond : α) à la peau ; β) à trois plans aponévrotiques — superficiel, moyen-antérieur ou sterno-hyoïdien, moyen-postérieur ou inter-thyro-hyoïdien (p. 479; ces deux derniers fortement adhérents en haut et à l'hyoïde sur une hauteur d'un centimètre) ; γ) à l'espace séparant les m. thyro-hyoïdiens. Devant le ligament thyro-hyoïdien moyen et au-dessous de l'aponévrose thyro-hyoïdienne médiane, se trouve une séreuse constante, *la bourse thyro-hyoïdienne* improprement appelée *Séreuse de Boyer*, cavité bien nette en forme de cœur comprise entre la face postérieure du corps de l'hyoïde, les muscles thyroïdiens (sous lesquels elle ne s'étend pas) et l'incisure thyroïdienne supérieure (Clermont). Pendant la déglutition, le bord supérieur du thyroïde remonte derrière la face concave de l'hyoïde ; la bourse séreuse s'interposant entre cet os et le ligament thyro-hyoïdien moyen.

b) LIGAMENTS THYRO-HYOÏDIENS LATÉRAUX, traversés au-dessus de l'échancrure latérale du thyroïde par les vaisseaux laryngés supérieurs et la branche interne du nerf laryngé supérieur.

c) LIGAMENTS THYRO-HYOÏDIENS POSTÉRIEURS, cordons arrondis renflés à leur partie moyenne par le *cartilage triticé* qui a le volume d'un grain d'orge (fig. 736).

§ 3. — Le Cartilage Cricoïde (fig. 737, 738).

Placé à la partie inférieure du larynx, sa forme est comparable à un anneau (κρικος) ou à une bague dont le chaton serait tourné en arrière.

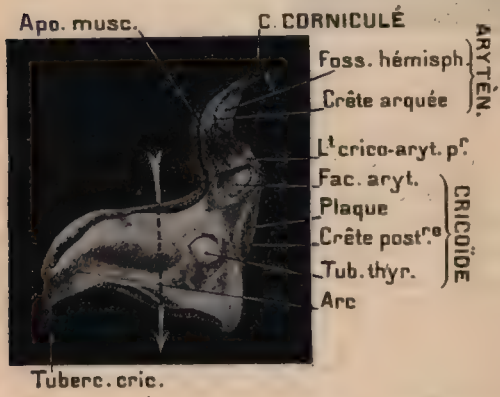

FIG. 737 — *Les Cartilages Cricoïde et Aryténoïdes ; Vue latérale gauche.*

A. — **Surface extérieure.** — Elle présente : 1° EN AVANT, un *arc* étroit, arrondi, haut de 6 à 8 mm., en saillie au milieu — *tubercule cricoïdien* —, un peu en retrait latéralement sur le plan des ailes du thyroïde ;

2° EN ARRIÈRE, le *chaton du cricoïde*, haut de 25 mm. environ : cette plaque aplatie, quadrilatère, est la portion la plus fixe du larynx ; elle présente les deux dépressions latérales d'insertion des m. crico-aryténoïdiens postérieurs séparés par une *crête médiane* qui en haut donne attache au ligament crico-œsophagien, bande fibreuse commune d'où partent les deux bandes longitudinales de l'œso-

phage (fig. 821). A l'union de l'arc et du chaton, on voit de chaque côté le *tubercule thyroïdien*, saillie d'articulation pour la corne inférieure du thyroïde;

3° Le BORD SUPÉRIEUR DE L'ARC, oblique en bas et en avant, présentant en avant une forte concavité; l'espace qui le sépare du thyroïde — *creux crico-thyroïdien* — est comblé au milieu par la *membrane crico-thyroïdienne*, à droite et à gauche par les *ligaments crico-thyroïdiens*;

4° La FACE EXTERNE, qui donne insertion à droite et à gauche aux m. crico-thyroïdiens;

5° Le BORD SUPÉRIEUR DE LA PLAQUE présentant de chaque côté, la *facette aryténoïdienne*, segment de cylindre, plein, convexe (fig. 738), oblique en haut et en dehors, qui supporte la base du cartilage aryténoïde. Au-devant de celle-ci, s'attache le crico-aryténoïdien latéral. Entre les deux facettes aryténoïdiennes, dans une petite échancrure, s'insère l'ary-aryténoïdien;

6° Le BORD INFÉRIEUR, circonférence mousse unie au premier anneau de la trachée par la *membrane crico-trachéale*, présente, au-dessous et un peu en arrière du tubercule thyroïdien, la petite saillie d'insertion du constricteur inférieur du pharynx.

B. — **Surface intérieure.** — Elle est tapissée par la muqueuse de la portion sous-glottique.

§ 4. — Les moyens d'union des Cartilages Cricoïde et Thyroïde.

Le cricoïde et le thyroïde sont rattachés l'un à l'autre par la membrane crico-thyroïdienne et par deux articulations crico-thyroïdiennes.

1. La MEMBRANE CRICO-THYROÏDIENNE ou *ligament crico-thyroïdien moyen* (fig. 744), épaisse, triangulaire, unit le bord supérieur du cricoïde au bord inférieur du thyroïde sur la ligne médiane. Elle est recouverte en arrière par la muqueuse laryngée; longée en avant par une arcade veineuse transversale parfois volumineuse.

[**Indication pratique.** — La *laryngotomie inter-crico-thyroïdienne* « procédé d'adulte, moins dangereux... que la trachéotomie au point de vue de la perte de sang » intéresse principalement la membrane crico-thyroïdienne. « L'espace crico-thyroïdien, même agrandi par la bascule imposée au cricoïde pour l'introduction, est tout juste suffisant pour recevoir une canule de bon calibre... » (Farabeuf)].

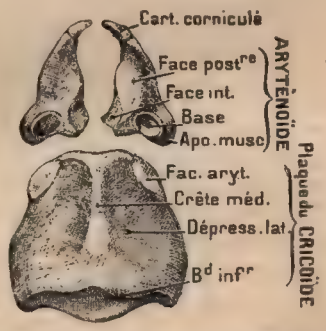

FIG. 738. — *Les Cartilages Cricoïde et Aryténoïdes. — Face postérieure.*

2. Les LIGAMENTS CRICO-THYROÏDIENS LATÉRAUX s'étendent de la lèvre interne du bord supérieur du cricoïde à l'angle rentrant du thyroïde, au-dessous de l'insertion de la corde vocale inférieure. Très résistants, recouverts en dedans par la muqueuse laryngée, ils sont, en dehors, séparés du thyroïde par les m. thyro-aryténoïdiens et crico-aryténoïdiens.

3. Les ARTICULATIONS CRICO-THYROÏDIENNES sont des arthrodies dont les surfaces articulaires, extrémité inférieure de la petite corne du thyroïde et tubercule thyroïdien du cricoïde, sont maintenues en contact par une capsule lâche, renforcée par des fibres verticales, *ligaments crico-thyroïdiens, antérieur* et *postérieur*. Une synoviale bien développée double la capsule.

Mouvements. — Glissement du cricoïde sur la petite corne du thyroïde autour d'un axe transversal passant par les deux articulations, permettant une légère élévation du cricoïde en avant. Ce mouvement de bascule se produit seulement dans la tension des cordes vocales.

§ 5. — Les moyens d'union du Cricoïde et de la Trachée.

La membrane CRICO-TRACHÉALE, fibreuse, élastique, de même nature que celle qui unit les anneaux de la trachée, permet quelques mouvements d'élévation du premier anneau de la trachée jusque derrière l'arc du cricoïde.

§ 6. — Les Cartilages Aryténoïdes (fig. 737, 738, 739, 740).

Au nombre de deux, placés symétriquement sur la partie supéro-postérieure du cricoïde, ils sont courbes d'avant en arrière sur leur axe, à la manière de l'entonnoir appelé bec d'aiguière (αρυταινα, entonnoir). Leur forme est comparable à une pyramide triangulaire irrégulière. — On leur considère :

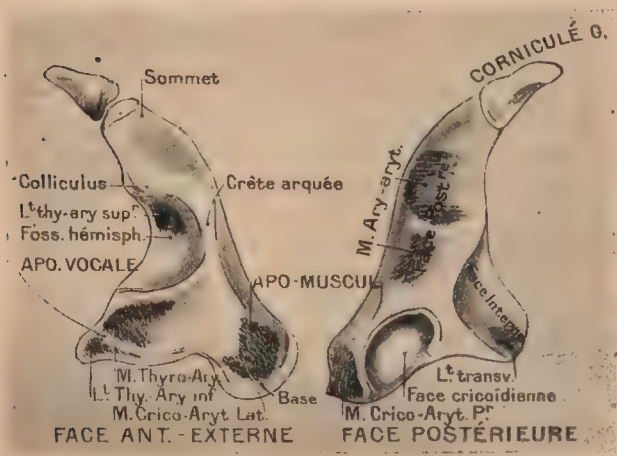

FIG. 739. — *Les Cartilages Aryténoïde et Corniculé gauches.*

a) Un SOMMET, recourbé en arrière et en dedans, qui fait corps avec le *corniculum* ou *cartilage corniculé* ; — *b*) Une BASE, profondément échancrée, appliquée sur la face postérieure du cricoïde par une facette articulaire figurant un segment de cylindre creux ; — *c*) une FACE POSTÉRIEURE, concave, comblée par le m. inter-aryténoïdien ; — *d*) une FACE ANTÉRO-EXTERNE, convexe, très adhérente en avant à la glande aryténoïdienne, séparée par la crête arquée mousse en deux dépressions ; dans la supérieure — *fossette hémisphérique* — s'attache la corde vocale supérieure ; dans l'inférieure le m. thyro-aryténoïdien ; — *e*) une FACE INTERNE, recouverte par la muqueuse laryngée, limitant avec la face homologue du cartilage opposé l'espace inter-aryténoïdien ; — la base est limitée par trois angles ; — *f*) un ANGLE EXTERNE — *apophyse musculaire* ou *postéro-externe* — épais, donnant insertion en arrière au crico-aryténoïdien postérieur, en avant, au crico-aryténoïdien latéral ; — *g*) un ANGLE ANTÉRIEUR — *apophyse vocale* ou *antéro-interne* — qui donne insertion au ligament thyro-aryténoïdien inférieur et pénètre par sa pointe dans l'épaisseur de la corde vocale inférieure ; — *h*) un ANGLE POSTÉRIEUR ET INTERNE qui est uni à son congénère et au cricoïde par le ligament transversal.

§ 7. — Les Cartilages Corniculés ou de Santorini.

Ce sont deux petits nodules constants (fig. 738, 739) de cartilage fibro-élastique, de couleur jaune pâle, rattachés au sommet des aryténoïdes par une capsule fibreuse, tantôt serrée et ne permettant aucun mouvement, tantôt lâche et les rendant très mobiles. Ils sont entourés par l'insertion postérieure du repli aryténo-épiglottique.

§ 8. — Les Cartilages Cunéiformes — de Morgagni ou de Wrisberg.

Inconstantes, ces deux petites masses cylindroïdes de cartilage fibro-élastique sont situées dans les replis aryténo-épiglottiques, dont elles soulèvent légèrement la muqueuse à la partie moyenne.

§ 9. — Les moyens d'union du Cricoïde avec les Aryténoïdes

Le cricoïde est uni aux aryténoïdes par deux ARTICULATIONS CRICO-ARYTÉNOÏDIENNES. Ce sont des cylindroses (Charpy); elles commandent les mouvements des cordes vocales.

Les surfaces articulaires sont : la facette aryténoïdienne du cricoïde, elliptique et convexe; la base de l'aryténoïde, concave. L'adaptation des surfaces est complétée par un *ménisque fibro-cartilagineux*, comparable au fibro-cartilage semi-lunaire du genou (Charpy), figurant une collerette demi-circulaire, large de 1 mm. à 1mm,5, ferme, élastique, appliquée sur la facette aryténoïdienne. — La *capsule*, très mince et très lâche, est renforcée par le *ligament crico-aryténoïdien postérieur* qui occupe l'angle supérieur de l'articulation. Fixateur de l'aryténoïde, il s'étend tout le long du bord postérieur jusqu'à l'apophyse musculaire, sur le prolongement de la corde vocale inférieure.

FIG. 740. — *Les Cartilages Cricoïde et Aryténoïde. — Face antérieure.*

La dissection a entamé des deux côtés la capsule des articulations crico-aryténoïdiennes.

Mouvements. — Le mouvement principal est une ROTATION de l'aryténoïde autour de son axe vertical. La flexion de l'aryténoïde, qui abaisse l'apophyse vocale et par suite la corde qui la continue, s'accompagne : 1° d'*adduction* qui rapproche les apophyses vocales (occlusion de la glotte sous l'action du crico-aryténoïdien latéral) ; 2° d'*abduction* qui élève et écarte les apophyses vocales (dilatation de la glotte) ; 3° de *glissement* le long du grand axe, rapprochant les aryténoïdes (occlusion de la glotte cartilagineuse par les ary-aryténoïdiens). Il n'y a pas de pivotement sur place dans le plan horizontal.

§ 10. — Les moyens d'union du Thyroïde avec les Aryténoïdes.

Les ligaments qui les unissent sont au nombre de 4 : 2 sont supérieurs, 2 inférieurs. Ils occupent l'épaisseur des cordes vocales :

1° Les LIGAMENTS THYRO-ARYTÉNOÏDIENS SUPÉRIEURS ou *bandes ventriculaires*, forment la charpente des CORDES VOCALES SUPÉRIEURES; chacun d'eux est tendu d'un des bords de la fossette thyroïdienne médiane à la face antéro-externe de l'aryténoïde du même côté. La muqueuse laryngée qui les recouvre en dedans se réfléchit, pour passer dans le ventricule du larynx, au-dessous du bord interne, libre dans toute son étendue. Les fibres qui les forment s'éparpillent en dehors vers la paroi du ventricule et se continuent en haut et en arrière dans le repli aryténo-épiglottique correspondant.

2° Les LIGAMENTS THYRO-ARYTÉNOÏDIENS INFÉRIEURS ou VOCAUX figurent la charpente fibreuse des *cordes vocales inférieures* ou **cordes vocales vraies**. Chacun

d'eux forme un cordon arrondi, tendu horizontalement entre l'un des bords de la fossette thyroïdienne médiane à mi-hauteur de l'angle rentrant du thyroïde et l'apophyse vocale de l'aryténoïde du même côté.

Beaucoup plus épaisses que les supérieures, les cordes vocales vraies répondent en dehors au m. thyro-aryténoïdien. Elles sont libres dans le reste de leur étendue et recouvertes par la muqueuse du larynx, particulièrement fixe sur elles; par son intermédiaire, elles forment: en dedans, la lèvre inférieure de la boutonnière vestibulaire; en dedans et en bas, elles répondent à la portion sous-glottique du larynx. Leurs fibres se continuent directement en dehors (sur la paroi du vestibule) avec celles du ligament thyro-aryténoïdien supérieur; en bas, avec celles des ligaments crico-thyroïdiens latéraux.

Le *ligament thyro-aryténoïdien vocal* renferme près de chacune de ses insertions un petit sésamoïde cartilagineux (*nodules glottiques*, *antérieur* et *postérieur*).

§ 11. — **L'Épiglotte** (fig. 741).

Ce fibro-cartilage, étalé en chausse-pied derrière la base de la langue, l'hyoïde et la membrane thyro-hyoïdienne a la forme et les dimensions de la feuille du pourpier. Il reste relevé dans le plan coronal sur le larynx au repos; lors de la déglutition, l'ascension du larynx vers la langue le fait basculer en bas et en arrière, et de telle sorte qu'il vients'appliquer sur son orifice supérieur.

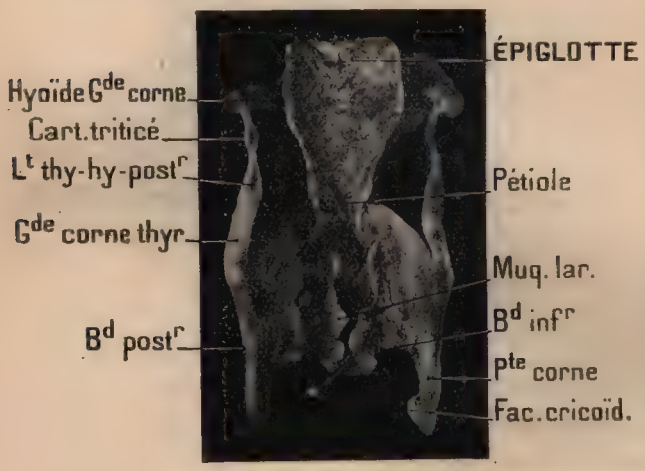

Fig. 741. — *Le Cartilage Thyroïde et l'Épiglotte dans leurs rapports réciproques, vus par leur face laryngée.*

1. Face postérieure — laryngée —; concave transversalement, convexe verticalement, libre, elle est tapissée par la muqueuse laryngée. — 2. Face antérieure — hyo-linguale —; elle est convexe. Par sa partie tout supérieure, peu étendue, elle est libre. Au-dessous, elle est rattachée, de haut en bas: α) à la langue, par les replis muqueux glosso-épiglottiques, médian et latéraux; β) à la face concave de l'hyoïde par le *ligament hyo-épiglottique*; γ) à la face profonde de la membrane thyro-hyoïdienne par des faisceaux élastiques jaunâtres constituant la **Périglotte** (Macalister); δ) à l'angle rentrant du thyroïde par du tissu conjonctif; ε) tout en bas, à la fossette thyroïdienne médiane, par un pédicule fibreux — sommet ou *pétiole* — généralement résistant.

3. Base de l'épiglotte. Les deux faces se rejoignent en haut par le bord libre, échancré, de grande importance pratique; dans l'opération du tubage, c'est la languette mobile de ce bord supérieur qu'on doit rechercher d'abord et

relever contre la langue ; manœuvre parfois difficile chez l'enfant, dont l'épiglotte flexible tend à se replier vers le bas.

4. Bords latéraux. — Ils donnent attache en bas aux replis aryténo-épiglottiques et à quelques fibres du muscle stylo-pharyngien ; en haut, ils sont libres sur une faible étendue.

C'est après dissection que l'épiglotte, débarrassée de sa muqueuse et des tissus qui la complètent en avant, apparaît sous sa forme typique (fig. 741) : d'un blanc crème, sa surface est criblée de fossettes ou de trous pour les glandes.

La muqueuse de la base de la langue se continue sur elle en formant : au milieu, le *repli glosso-épiglottique médian* ou *frein de l'épiglotte*, limité de chaque côté par deux petites dépressions, les *vacuoles* ; sur les côtés : les *replis glosso-épiglottiques latéraux*. — Elle est reliée aux piliers postérieurs du voile du palais par les *replis pharyngo-épiglottiques*, moulés sur le ligament pharyngo-épiglottique, petit trousseau fibreux étendu du bord inférieur du cartilage de la trompe d'Eustache à l'épiglotte.

C. — CONFORMATION INTÉRIEURE DU LARYNX

La cavité du larynx a une forme particulière qui lui est imposée surtout par la saillie de l'épiglotte et de ses replis en haut, par celle des ligaments thyro-aryténoïdiens, supérieurs et inférieurs, à sa partie moyenne. Sauf tout en bas, où l'anneau cricoïdien et les membranes crico-thyroïdiennes lui permettent de garder une lumière cylindrique, les parois qui la limitent, angle rentrant du thyroïde et chaton cricoïdien surmonté des cartilages aryténoïdes, sont plus ou moins cachées par les parties molles revêtues de la muqueuse qui imposent à la surface intérieure du larynx sa forme spéciale et la font diviser en trois étages, inégalement importants au point de vue fonctionnel.

a) L'*étage supérieur sus-glottique* — vestibule. — Limité en haut par les replis aryténo-épiglottiques, en bas par les cordes vocales fausses.

b) L'*étage moyen* — portion glottique. — Compris entre les cordes vocales fausses et vraies ; c'est la zone la plus étroite de la cavité laryngienne. Elle est réduite entre les cordes vocales vraies à une fente étroite, la Glotte ; de chaque côté, le bord libre des cordes vocales fausses et vraies est séparé par une boutonnière allongée donnant accès dans les ventricules du larynx.

c) L'*étage inférieur cricoïdien* — portion sous-glottique.

§ 1. — L'Étage Supérieur ou Portion Sus-Glottique. — Vestibule.

Limité inférieurement par les bandes ventriculaires ou cordes vocales fausses, qui figurent des croissants à concavité inférieure, il est oblique de haut en bas et d'avant en arrière ; circonscrit : en avant et en haut, par la face laryngée de l'épiglotte, latéralement par les replis aryténo-épiglottiques ; en bas et en arrière par le sommet des aryténoïdes et l'incisure inter-aryténoïdienne.

Il regarde le pharynx, derrière la langue, par une ouverture triangulaire — **orifice supérieur du larynx** — dont le plan très oblique en bas et en arrière, est, sur le sujet debout, voisin de la verticale. Les *replis aryténo-épiglottiques* le bordent latéralement ; ils présentent deux soulèvements, déterminés : en arrière par les cartilages corniculés ; à leur partie moyenne par les cartilages cunéiformes qui s'étalent au-dessus, en avant et en dehors des précédents.

De chaque côté et en dehors de ces replis, on observe le *sinus pyriforme*, dépression en gouttière, dilatée en haut, rétrécie en bas, de profondeur et de largeur proportionnelles au développement du larynx. — Les sinus pyriformes, tapissés par la muqueuse pharyngienne, sont limités en dehors par la partie supérieure de la face interne de l'aile du thyroïde.

La POSITION DE L'ORIFICE SUPÉRIEUR du larynx est variable. Au repos, il est en face du disque intervertébral séparant la 3e et la 4e cervicales ; — dans l'inspiration forcée, il descend jusqu'à la 4e ; — dans la déglutition, il arrive en haut de la 3e, en même temps qu'il est un peu attiré en avant. Dans l'extension de la tête, il reste au-devant de la 4e cervicale, tandis que le reste du larynx s'allonge légèrement.

§ 2. — L'Étage Moyen du Larynx. — Zone Glottique.

Il est limité : en haut et en dedans, par les bandes ventriculaires ; en bas, par les cordes vocales vraies ; latéralement par l'aile du thyroïde doublée du muscle thyro-aryténoïdien. Les cordes vocales supérieures et inférieures, en se superposant, bordent une boutonnière allongée qui donne accès dans un recessus latéral, le *ventricule de Morgagni*.

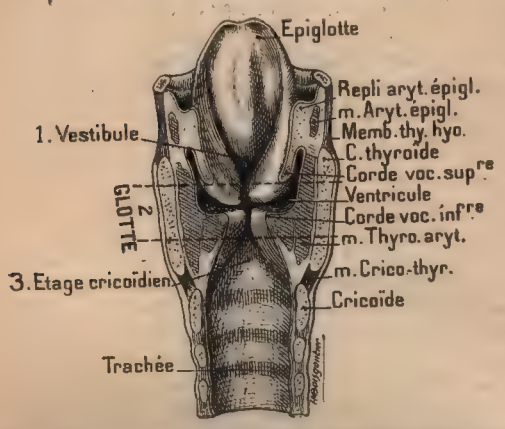

FIG. 742. — *Coupe frontale du Larynx montrant ses trois étages : 1. Vestibule, 2. Portion Glottique, 3. Étage Cricoïdien.*

Les cordes vocales vraies, par leurs bords internes, circonscrivent avec la face interne de la base des aryténoïdes un espace allongé d'avant en arrière, la *glotte*.

1. **Cordes Vocales Fausses.** — Les *cordes vocales supérieures* ou *bandes ventriculaires*, n'ont aucun rôle dans la phonation et peuvent être coupées sans inconvénient (expérience de Longet). Elles s'étendent en divergeant de l'angle rentrant du thyroïde où elles sont contiguës, à la face antérieure des aryténoïdes ; plus courtes — d'un tiers — chez la femme (16 à 18 mm.) que chez l'homme (20 à 24 mm.), leur forme prismatique permet de leur considérer : α) une face interne, verticale ; β) une face inférieure ventriculaire, séparées γ) par un bord libre en arc allongé à concavité inférieure. — Elles sont constituées par les ligaments thyro-aryténoïdiens supérieurs recouverts par la muqueuse.

2. **Cordes Vocales Vraies.** — Les *cordes vocales inférieures* (fig. 742), sont à 3-4 mm. au-dessous des précédentes. En avant, très près l'une de l'autre, elles partent de chacun des versants de la fossette thyroïdienne médiane et s'étendent en divergeant légèrement jusqu'aux apophyses vocales des aryténoïdes. Parallèles aux supérieures, prismatiques comme elles : α) leur face supérieure sert de plancher au ventricule ; β) leur face interne appartient à la portion sous-glottique : γ) leur bord externe est séparé de l'aile du thyroïde par le m. thyro-aryténoïdien ; δ) leur bord interne figure avec celui du côté opposé un triangle isocèle très allongé à base postérieure. — Ce sont avant tout des *lames très élastiques*, capables de vibrer sous la poussée de l'air expiratoire. Elles sont constituées par les ligaments thyro-aryténoïdiens inférieurs et les m. thyro-aryténoïdiens internes (p. 869) recouverts de muqueuse.

3. **Glotte.** — Au niveau des cordes vocales vraies, la lumière du larynx se réduit à une fente antéro-postérieure, la glotte, continuée en arrière par l'espace inter-aryténoïdien et fermée par la muqueuse recouvrant les aryténoïdes au-

devant du muscle inter-aryténoïdien. Elle est ainsi divisible en deux parties : *a*) l'antérieure — GLOTTE VOCALE OU INTERLIGAMENTEUSE — longue et étroite ; *b*) la postérieure — GLOTTE RESPIRATOIRE OU INTER-ARYTÉNOÏDIENNE — plus courte et plus large au repos. Dans la respiration normale, la glotte vocale figure un triangle isocèle allongé ; la glotte respiratoire a une forme à peu près carrée. « C'est pour la glotte qu'existent les muscles intrinsèques du larynx, lesquels n'ont d'autre but que de dilater ou de rétrécir l'ouverture interceptée par les cordes vocales, en imprimant à ces cordes ou de la tension ou du relâchement. Tous les muscles, à l'exception des crico-thyroïdiens, sont en quelque sorte groupés autour de l'articulation crico-aryténoïdienne, dont les mouvements mesurent les dimensions de la glotte » (Cruveilhier).

A. Forme losangique de la glotte par l'action des m. crico-aryténoïdiens postérieurs. Les lignes ponctuées indiquent la position nouvelle des cartilages par suite de l'action des m. crico-aryténoïdiens postérieurs agissant dans le sens de la flèche. — *B*. Occlusion de la partie interligamenteuse de la glotte. Action des m. crico-aryténoïdiens latéraux, agissant dans le sens indiqué par les flèches, pour mettre les cartilages aryténoïdes et les cordes vocales dans la position indiquée par les lignes ponctuées.

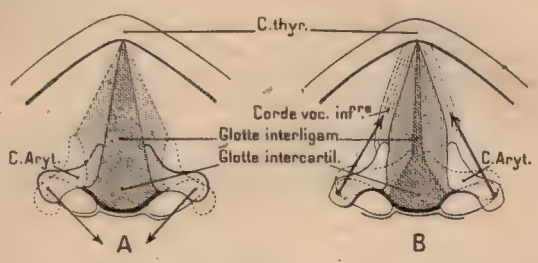

FIG. 743 (M. DUVAL et GLEY). — *Différentes formes de l'Orifice Glottique. Coupe horizontale schématique des cartilages du larynx, au niveau de la base des cartilages aryténoïdes.*

4. Les **Ventricules du Larynx ou de Morgagni** — SINUS DU LARYNX (fig. 742) — sont les diverticules latéraux invaginés entre la corde vocale supérieure (ou ventriculaire) et la face interne de l'aile du thyroïde, s'ouvrant dans la cavité laryngienne par la boutonnière ménagée entre les deux cordes vocales ; leur largeur (6 à 7 mm.) mesure tout l'espace compris entre elles et le thyroïde ; leur hauteur moins grande, 4 à 5 mm., peut devenir considérable par le développement anormal de l'*arrière-cavité* qui remonte normalement en dehors de la corde vocale supérieure, sur les côtés du pédicule de l'épiglotte.

[**Image laryngoscopique.** — « L'image de la glotte réfléchie par un miroir placé au-devant de la luette, faisant par conséquent avec l'horizon un angle de 45° environ, est à peu près verticale. De la sorte, on voit en haut sur le miroir, ce qui est en réalité en avant, c'est ainsi qu'on aperçoit à la partie supérieure l'épiglotte et la commissure antérieure des cordes, et en bas les aryténoïdes et la commissure postérieure.

« La partie gauche du larynx se reflète à gauche dans le miroir, et la partie droite, à droite. Tout se passe comme si on avait directement sous les yeux le larynx du sujet. Lorsqu'on parle de corde droite ou de corde gauche, il est bien entendu qu'on désigne ainsi la situation qu'elle occupe chez le malade, et non pas celle qu'elle occupe dans le miroir par rapport au médecin.

« Les *parties centrales de l'image* sont représentées par les cordes vocales supérieures (fausses cordes, bandes ventriculaires) au-dessous de l'orifice allongé du ventricule de Morgagni et enfin, en dedans, les cordes vocales proprement dites, blanches et nacrées comme des tendons et dont la partie ligamenteuse est séparée en arrière de la portion cartilagineuse par l'apophyse vocale très visible ; la commissure antérieure est souvent cachée par l'épiglotte ; la commissure postérieure ou région inter-aryténoïdienne, est toujours visible. Entre les cordes apparaissent la glotte et les premiers anneaux de la trachée.

« Les *parties périphériques* de l'image sont constituées par la base de la langue avec l'amygdale linguale, les trois replis épiglottiques (médian et latéraux) qui délimitent les fossettes glosso-épiglottiques, l'épiglotte avec toutes ses variétés de forme, et enfin en arrière les cartilages de Santorini et de Wrisberg » (Laurens)].

§ 3. — L'Étage Inférieur ou Cricoïdien — Portion Sous-Glottique.

Situé au-dessous des cordes vocales vraies, il répond en avant au thyroïde et à l'arc du cricoïde, en arrière au chaton du cricoïde, latéralement à ses faces latérales internes. Suivant la face interne des cordes vocales vraies, ses parois latérales s'inclinent en bas et en dehors de façon à donner à cette zone l'aspect d'un cône aplati dans sa partie supérieure, et de forme cylindrique dans sa partie inférieure qui se continue dans la trachée.

En regardant la cavité du larynx par en bas, on ne voit que deux cordes vocales vraies ; assez rapprochées pour cacher complètement les cordes vocales supérieures.

D. — MUSCLES INTRINSÈQUES DU LARYNX

Les muscles du larynx peuvent être divisés en deux groupes : 1° les *Extrinsèques*, insérés sur le larynx par une de leurs extrémités seulement ; sterno-thyroïdiens, thyro-hyoïdiens, stylo- et staphylo-pharyngiens, constricteurs inférieurs du pharynx ; 2° les *Intrinsèques*. Au nombre de 11, cinq sont pairs : crico-thyroïdiens, crico-aryténoïdiens postérieurs, crico-aryténoïdiens latéraux, thyro-aryténoïdiens, aryténo-épiglottiques ; le 11e est impair : ary-aryténoïdien.

§ 1. — Les Muscles Crico-Thyroïdiens (fig. 744).

Ces deux petits muscles épais comblent les parties antéro-latérales de l'intervalle crico-thyroïdien.

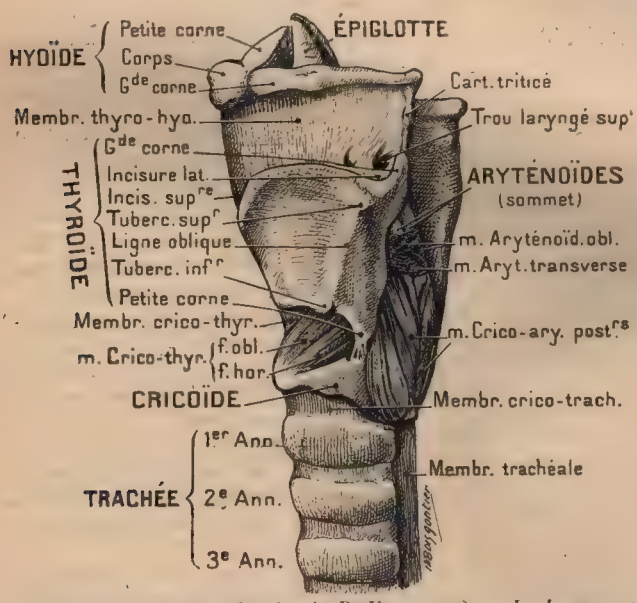

Fig. 744 (d'après une planche du Pr Farabeuf). — *Le Larynx. — Vue d'ensemble latérale gauche. Les Cartilages, les membranes et les ligaments.*

Préparation : Désinsérer les muscles sterno-thryoïdien, thyro-hyoïdien et constricteur inférieur du larynx ; racler doucement les plaques du cartilage thyroïde. — La dissection des Muscles du larynx visibles extérieurement : crico-thyroïdien, crico-aryténoïdien postérieur, et aryténoïdien ne présente aucune difficulté.

Chacun d'eux est formé de deux faisceaux, facilement séparables, et de direction différente : interne ou oblique, externe ou horizontal.

a) Le faisceau oblique s'étend de la partie moyenne de la face antéro-externe de l'arc du cricoïde au bord inférieur de l'aile du thyroïde.

b) Le faisceau horizontal, est plus développé : sa ligne d'insertion sur la face externe et vers le bord supérieur du cricoïde figure un fer à cheval ouvert en avant (fig. 746). — De là, ses fibres supérieures, obliques, et ses inférieures, horizontales, montent pour se fixer, par une

insertion courbe continue, sur la face interne de l'aile, le bord antéro-interne et la pointe de la petite corne du thyroïde.

Rapports. — Le faisceau interne, dans sa moitié inférieure ou externe, est embrassé sur ses deux faces par le faisceau externe. Des deux côtés, les crico-thyroïdiens sont recouverts par les sterno-hyoïdiens et les lobes de la glande thyroïde. Ils recouvrent les crico-aryténoïdiens latéraux et les thyro-aryténoïdiens. A leur partie antérieure, ils restent séparés par un espace triangulaire à base supérieure dont l'aire est occupée par le ligament crico-thyroïdien moyen.

Action. — Les crico-thyroïdiens sont TENSEURS DES CORDES VOCALES. — Les mouvements qu'ils peuvent faire exécuter tant au thyroïde qu'au cricoïde s'exécutent autour d'un axe transversal passant par les deux articulations crico-thyroïdiennes : *a*) quand ils prennent point d'appui sur le thyroïde, ils sont tracteurs de l'arc du cricoïde en haut et en arrière ; *b*) quand leur insertion fixe est cricoïdienne, ils tirent le thyroïde en bas et en avant. — Dans les deux cas, ils déterminent la TENSION PASSIVE des cordes vocales (la tension active étant réservée aux m. thyro-aryténoïdiens).

Innervation. — Le crico-thyroïdien est innervé par le nerf laryngé externe.

§ 2. — Les Muscles Crico-Aryténoïdiens Postérieurs (fig. 745).

Ces deux petits muscles aplatis, triangulaires à sommet supéro-externe, recouvrent la partie postéro-inférieure du larynx. Chacun d'eux s'insère en bas sur la surface plate du chaton du cricoïde, de chaque côté de sa crête médiane postérieure. De là, leurs fibres convergent pour se fixer sur le dos de l'apophyse musculaire de l'aryténoïde, derrière le crico-aryténoïdien latéral.

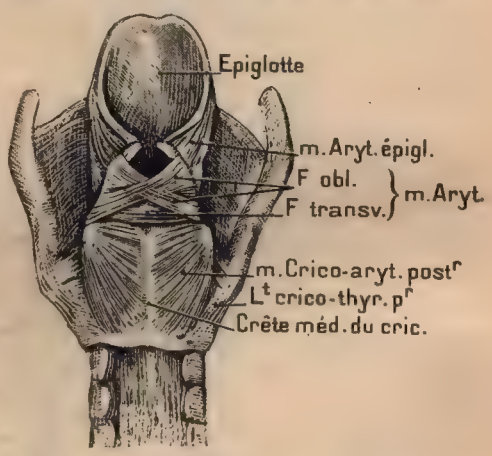

FIG. 745. — *Les Muscles du Larynx. — Vue postérieure.*

Rapports. — Ils sont recouverts par la muqueuse pharyngienne, à laquelle ils sont unis par du tissu conjonctif lâche. — Ils recouvrent les plaques du chaton cricoïdien.

Action. — *Tenseurs passifs des cordes vocales* et DILATATEURS DE LA GLOTTE; par leurs fibres supérieures, horizontales, ils font tourner l'aryténoïde autour de son axe vertical, en portant son apophyse musculaire en bas, en arrière et en dehors ; par leurs fibres inférieures, obliques et plus ou moins séparées des précédentes, ils déterminent un léger glissement de l'aryténoïde. — Agissant de concert, ils déplacent les apophyses vocales en avant et un peu en dehors, et par suite provoquent l'écartement des cordes vocales et l'élargissement de la fente glottique.

§ 3. — Les Muscles Crico-Aryténoïdiens Latéraux (fig. 746, 747).

Pour découvrir les crico-aryténoïdiens latéraux et les thyro-aryténoïdiens, il faut, comme le montre la figure 746 : 1° sectionner la membrane thyro-hyoïdienne ; — 2° couper le cartilage thyroïde un peu en dedans de la ligne médiane ; — 3° raser la face interne de l'aile coupée et l'abaisser sur la charnière formée par le crico-thyroïdien et l'articulation crico-thyroïdienne.

Moins développés que les précédents, ces petits muscles quadrilatères sont situés profondément sous les ailes du cartilage thyroïde.

Chacun d'eux s'insère sur le bord supérieur du cricoïde, en dedans et au-dessus du faisceau horizontal du crico-thyroïdien ; leurs fibres convergent obliquement en haut et en arrière pour se fixer sur la face antérieure de l'apophyse musculaire de l'aryténoïde par un tendon commun avec le thyro-aryténoïdien.

Rapports. — Recouvert par le crico-thyroïdien, il répond par sa face interne au ligament thyro-aryténoïdien inférieur.

Action. — Constricteurs de la glotte. — Antagonistes des crico-aryténoïdiens postérieurs, ils attirent en avant, en bas et un peu en dehors les apophyses musculaires : mouvement qui entraîne les apophyses vocales en arrière et un peu en dedans et détermine le rapprochement des cordes vocales qui, cependant, restent dans un relâchement relatif.

§ 4. — Les Muscles Thyro-Aryténoïdiens (fig. 746, 747).

Ces deux muscules, occupant l'épaisseur des cordes vocales vraies, côtoient la paroi externe des ventricules du larynx, au-dessus des crico-aryténoïdiens latéraux avec lesquels ils sont plus ou moins confondus. Chacun d'eux, mince en haut, épais en bas, s'attache en avant, par un faisceau solide sur les 2/3 inférieurs de l'angle rentrant du thyroïde et sur le ligament crico-thyroïdien médian ; leurs fibres, étendues horizontalement d'avant en arrière, vont se fixer : d'une part (portion principale ou interne), sur l'apophyse vocale de l'aryténoïde ; d'autre part (portion accessoire ou externe), sur la moitié inférieure du bord externe de l'aryténoïde.

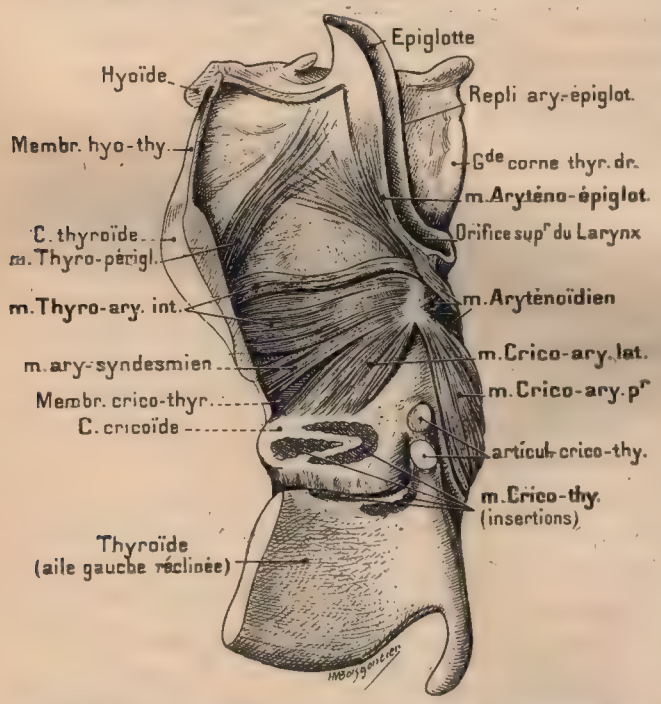

Fig. 746 (d'après une planche du Pr Farabeuf). — *Les Muscles Intrinsèques du Larynx et surtout le Muscle Thyro-Aryténoïdien Interne.*

Préparation. — Couper le cartilage thyroïde un peu à gauche de la ligne médiane; rabattre son aile gauche en bas. — Le muscle thyro-aryténoïdien externe a été enlevé. — Le thyro-membraneux et l'aryténo-épiglottique sont appliqués directement sur la périglotte.

Quelques fibres supérieures se portent vers la partie postérieure des replis aryténo-épiglottiques ou aux bords de l'épiglotte.

Les deux portions du thyro-aryténoïdien présentent les détails suivants :

Le **muscle thyro-aryténoïdien interne** constitue la majeure partie de la corde vocale inférieure. Epais, triangulaire à la coupe, son insertion antérieure se fait sur les bords de la fossette thyroïdienne médiane (elle s'y confond en partie avec celle du ligament thyro-aryténoïdien inférieur). En arrière, il se fixe sur le bord externe et le sommet de l'apophyse vocale de l'aryténoïde. Dans l'épaisseur de la corde vocale, quelques-unes de ses fibres, obliques en dedans et en avant, vont s'insérer directement sur le ligament thyro-aryténoïdien inférieur. En outre, à sa partie externe, le faisceau interne est renforcé par quelques fibres minces qui partent de la partie latérale de la membrane crico-thyroïdienne et remontent obliquement pour s'insérer sous la muqueuse de la corde vocale supérieure après avoir longé la face externe du ventricule.

Le **muscle thyro-aryténoïdien externe** est formé de faisceaux intriqués, minces, aplatis, s'entre-croisant entre la face interne de l'aile du thyroïde et la face externe du ventricule. Les insertions antérieures s'étagent le long de l'angle rentrant du thyroïde et sur le ligament crico-thyroïdien médian. De haut en bas, on peut lui distinguer :

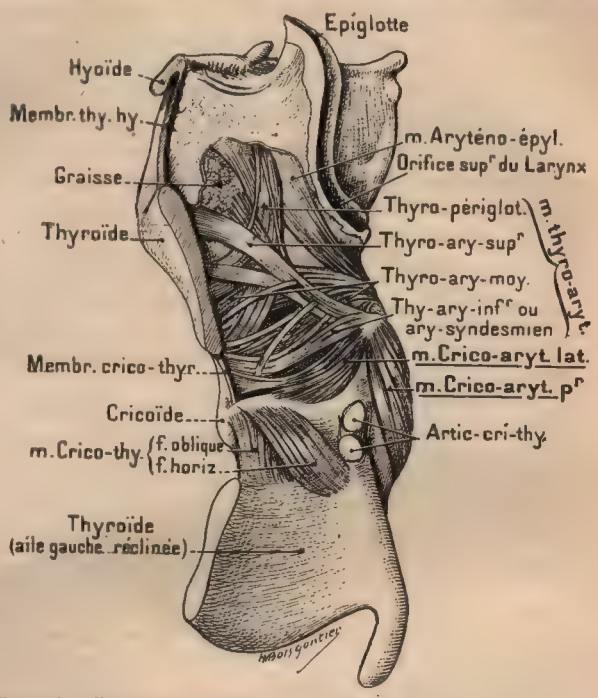

Fig. 747 (d'après une planche du Pr Farabeuf). — *Les Muscles Intrinsèques du Larynx et surtout le Muscle Thyro-Aryténoïdien Externe.*

Même coupe que sur la figure précédente.

1° Un *faisceau thyro-aryténoïdien supérieur* (Santorini), inconstant, descendant obliquement de l'incisure médiane supérieure du thyroïde à l'apophyse musculaire de l'aryténoïde ; quelques-unes de ses fibres se continuent sur le crico-aryténoïdien postérieur ;

2° Un *faisceau thyro-membraneux*, thyro-épiglottique ou mieux *thyro-périglottique*, sous-jacent au précédent, allant de l'angle rentrant du thyroïde à la périglotte ; ses fibres obliquement ascendantes décrivent une courbe à concavité antérieure ;

3° Un *faisceau thyro-aryténoïdien moyen* dont les fibres sont pour la plupart parallèles au thyro-aryténoïdien interne ;

4° Un *faisceau thyro-aryténoïdien inférieur* ou *ary-thyro-syndesmien*, mince, oblique en avant et en bas, étendu de la partie inférieure du bord externe de l'aryténoïde au ligament crico-thyroïdien moyen ; son bord inférieur semble confondu avec le crico-aryténoïdien latéral.

Action. — Constricteurs de la Glotte et Tenseurs actifs des cordes vocales, grâce au mouvement de rotation qu'ils font effectuer aux apophyses vocales portées par eux en dedans et en bas ; les cordes vocales sont ainsi rapprochées et réduisent la fente

glottique à une rainure allongée. « C'est la contraction du thyro-aryténoïdien interne qui fait que le repli inférieur (lèvres de la glotte), mou et lâche pendant la respiration, se transforme pendant l'émission de la voix en véritable anche, dont la rigidité est proportionnelle à la tonalité. On pourrait donc dire que ce muscle est le muscle d'accommodation de la voix » (L. Mandl).

§ 5. — Le Muscle Ary-Aryténoïdien et les Aryténo-Épiglottiques.

Le seul muscle impair du larynx, situé à la partie postérieure des deux aryténoïdes, est l'**Aryténoïdien** (fig. 745). Court, épais, trapézoïde, il est formé de deux portions : l'une, profonde, ARYTÉNOÏDIEN TRANSVERSE, dont les fibres horizontales relient les deux aryténoïdes ; l'autre, superficielle, ARYTÉNOÏDIEN OBLIQUE, constituée par deux faisceaux qui s'insèrent respectivement sur l'angle inférieur et externe de l'aryténoïde, remontent en dedans en s'entre-croisant sur la ligne médiane pour s'attacher principalement sur le sommet de l'aryténoïde opposé.

Un faisceau mince et pâle de cette portion, le **muscle aryténo-épiglottique**, se continue directement, à droite et à gauche, dans les replis aryténo-épiglottiques et, suivant le ligament du même nom, s'éparpille sur le bord latéral de l'épiglotte et la périglotte.

Action. — L'aryténoïdien est TENSEUR DES CORDES VOCALES et CONSTRICTEUR DE LA GLOTTE ; il rapproche les aryténoïdes en les déplaçant en totalité autour de leur axe vertical, de dehors en dedans, de façon à réduire la largeur de la glotte à une fente très étroite dans toute son étendue.

Le faisceau aryténo-épiglottique semble bien grêle pour être abaisseur de l'épiglotte.

Innervation. — En dehors des crico-thyroïdiens, TOUS LES MUSCLES LARYNGÉS SONT INNERVÉS PAR LE NERF LARYNGÉ INFÉRIEUR (p. 527).

Considérations sur les mouvements du Larynx.

Les articulations et les ligaments unissant ses différentes pièces n'ont qu'une complexité apparente : dans mes cours, voici comment je simplifie leur description. — Il est possible de ranger les cartilages principaux en plusieurs catégories :

1. Une pièce de charpente essentielle, le cricoïde ; on peut d'abord négliger ses mouvements d'élévation et d'abaissement, solidaires de ceux de la trachée. — *a*) Ses 4 surfaces articulaires sont disposées suivant des directions bien nettes : elles regardent en dehors ; — *b*) il sert d'insertion fixe à six muscles intervenant différemment dans la tension ou le relâchement des cordes vocales.

2. Trois cartilages mobiles sur la cricoïde :

a) Le thyroïde se meut d'une pièce et seulement dans les sens antéro-postérieur et postéro-antérieur, glissant sur les facettes thyroïdiennes du cricoïde grâce à leur inclinaison latérale : ces mouvements limités sont exclusivement capables de produire la tension ou le relâchement des cordes vocales.

b) Les deux aryténoïdes : leur surface d'articulation est large, étalée, concave sur les facettes aryténoïdiennes du cricoïde (Sur le cadavre, on peut les faire basculer d'avant en arrière ou d'arrière en avant ; mais *sur le vivant, ces mouvements ne s'effectuent pas pour cette raison simple qu'il n'y a pas de muscles capables de les produire*). Tous les mouvements des articulations crico-aryténoïdiennes sont comparables à ceux qu'on imprime au guidon d'une bicyclette ou à la barre d'un gouvernail simple commandée par deux cordes.

L'apophyse vocale peut être : α) tirée *directement* en avant, en dedans et en bas par le thyro-aryténoïdien qui produit la tension active des cordes vocales ; β) amenée *indirectement* dans la même position par le crico-aryténoïdien postérieur qui produit la tension passive des cordes vocales, mais surtout LA DILATATION de la glotte. Les mouvements synergiques de ces deux muscles pairs se combinent et se coordonnent à l'infini dans l'émission des sons.

L'apophyse musculaire se meut également en deux sens sous l'action précise de deux antagonistes : α) elle est tirée en arrière, en dehors et en bas par le crico-aryténoïdien pos-

rieur ; β) elle est amenée en avant, mais surtout en bas par le crico-aryténoïdien latéral. La contraction simultanée des deux crico-aryténoïdiens latéraux, reportant en arrière l'angle postéro-interne de l'aryténoïde, fait basculer dans le même sens l'apophyse vocale et par suite détermine le RESSERREMENT de la glotte. Les crico-aryténoïdiens latéraux, tenseurs passifs, agissent de concert avec les thyro-aryténoïdiens, tenseurs actifs des cordes vocales.

3. L'épiglotte doit être mise à part. Son abaissement semble dû bien plus à la contraction des muscles élévateurs du pharynx qu'à celle des grêles aryténo-épiglottiques.

Action tonique des muscles laryngiens. — Sur le larynx envisagé comme *organe respiratoire* et pendant la respiration calme, l'ouverture de la glotte, passivement béante, figure un fer de lance à pointe thyroïdienne, à base interaryténoïdienne ; son contour est limité dans ses 3/5 antérieurs par le bord libre des cordes vocales vraies, dans ses 2/5 postérieurs par la portion basse de la face interne des aryténoïdes comprise entre l'apophyse vocale et l'angle postéro-interne. — Les cordes vocales sont en état de relâchement relatif, la tonicité propre des thyro-aryténoïdiens (comme celle des autres muscles, à l'état de repos ou d'équilibre réciproque parfait) n'intervenant que pour maintenir l'élasticité des cordes vocales vraies (qui peuvent vibrer passivement — dans le sommeil et pendant l'expiration).

Mouvements actifs des muscles laryngiens. — Les muscles interviennent seulement *quand l'organe devient phonateur* : leur action isolée ou simultanée se traduit par la dilatation ou la constriction de la glotte sous le relâchement ou la tension des cordes vocales. — 1. Les crico-thyroïdiens, tenseurs passifs, doivent être mis à part ; il est admis que leur rôle phonateur est à peu près nul. Restent les crico-aryténoïdiens, l'aryténoïdien et les thyro-aryténoïdiens. — 2. Les crico-aryténoïdiens postérieurs sont les seuls dilatateurs ; le mouvement de sonnette qu'ils impriment aux aryténoïdes donne à la glotte une forme losangique. — 3. Les crico-aryténoïdiens latéraux, antagonistes des précédents faisant basculer les apophyses vocales en dedans, sont constricteurs de la glotte *vocale*, la glotte respiratoire restant ouverte sous forme d'une ouverture triangulaire. — 4. Outre leur *mouvement de bascule* autour de leur axe vertical, les aryténoïdes peuvent effectuer, sur leurs cylindroses crico-aryténoïdiennes, *un mouvement de glissement en dedans*, par la contraction complémentaire de l'interaryténoïdien qui assure la constriction des deux portions de la glotte. — 5. Son occlusion est rendue complète par les thyro-aryténoïdiens : mais ces muscles sont, avant tout, les éléments essentiels des cordes vocales, qui peuvent grâce à eux, graduer leurs vibrations et régler l'émission des sons (v. les traités de physiologie).

E. — MUQUEUSE LARYNGIENNE

La muqueuse qui tapisse la cavité du larynx est mince partout et particulièrement pâle, sauf sur les cordes vocales supérieures. Elle s'applique exactement sur la face laryngée de l'épiglotte et sur les cordes vocales ; sur l'inférieure, elle est mince et intimement adhérente au ligament thyro-aryténoïdien sous-jacent, qui, par transparence, lui donne ses reflets nacrés. Par contre, elle présente une laxité extrême sur les replis glosso-épiglottiques, la partie externe des replis aryténo-épiglottiques, les gouttières pharyngo-laryngées et la face postérieure, pharyngienne, du larynx ; elle est aussi très mobile dans les ventricules.

[Cette disposition est importante à connaître au point de vue pratique : dans l'affection inexactement désignée sous le nom d'œdème de la glotte, l'infiltration de la couche sous-muqueuse atteint, par ordre de fréquence, les replis glosso- et aryténo-épiglottiques, les cordes vocales supérieures et les ventricules, déterminant la formation de bourrelets séreux qui rétrécissent le conduit laryngien.]

Le CHORION est généralement mince. L'ÉPITHÉLIUM est un peu différent chez l'enfant et chez l'adulte. — Chez le premier, il est partout cylindrique à cils vibratiles (sauf sur les cordes vocales inférieures). Chez le second, les cils font défaut sur les cordes vocales inférieures, ainsi que sur la moitié supérieure de l'épiglotte et la paroi inférieure, vocale, des ventricules. — Les GLANDES, tubuleuses simples ramifiées, sont très nombreuses et répar-

ties en plusieurs groupes : l'un antérieur sur l'épiglotte ; deux latéraux, entourant les cartilages de Morgagni et se continuant dans l'épaisseur des fausses cordes vocales ; un postérieur, occupant les deux faces des aryténoïdes et l'incisure interaryténoïdienne.

Vaisseaux du larynx (fig. 438).

Les ARTÈRES sont des collatérales des thyroïdiennes, supérieures (p. 487) et inférieures (p. 499). — 1° De la thyroïdienne supérieure : *a*) la *laryngée inférieure ou externe*, satellite de la branche externe du nerf laryngé supérieur, abandonne des rameaux aux muscles sterno-thyroïdien, thyro-hyoïdien, constricteur inférieur et crico-thyroïdien. A sa terminaison, elle remonte sous le thyroïde après avoir perforé la membrane thyro-cricoïdienne ; *b*) la *laryngée supérieure*, satellite de la branche interne du nerf laryngé supérieur, fournit des rameaux aux muscles intrinsèques et à la muqueuse ; elle s'anastomose avec la précédente ; — 2° de la thyroïdienne inférieure : la *laryngée postérieure*, anastomosée avec la laryngée supérieure.

Elles sont côtoyées par des VEINES satellites, tributaires de la jugulaire interne.

Les LYMPHATIQUES, nombreux, aboutissent à quatre pédicules : 1. Un supérieur, le plus important, dont les troncs émergent à travers la membrane thyro-hyoïdienne et vont aux ganglions voisins de la bifurcation de la carotide primitive ; — 2. Un moyen, supra-cricoïdien : ses lymphatiques gagnent les ganglions prélaryngés, dont les efférents vont aux ganglions latéro-trachéaux inférieurs ; — 3. Deux inférieurs, infra-cricoïdiens, afférents des ganglions échelonnés le long des récurrents, dont les efférents vont aux ganglions sus-claviculaires.

Nerfs du Larynx.

Le larynx semble exclusivement innervé par des branches de pneumogastrique : les nerfs laryngés supérieurs (fig. 456, p. 526) et les récurrents (p. 527). Physiologiquement, la branche interne du spinal intervient indirectement et innerve l'important muscle thyro-aryténoïdien.

Le LARYNGÉ SUPÉRIEUR donne : *a*) par sa branche externe, la motricité au crico-thyroïdien, la sensibilité à la muqueuse sous-glottique ; *b*) par sa branche interne, la sensibilité à la muqueuse de la face laryngée de l'épiglotte, de la portion sus-glottique et des cordes vocales supérieures ; celle des cordes vocales inférieures reçoit à la fois des filets des deux branches ou de leurs anastomoses.

Le LARYNGÉ INFÉRIEUR innerve tous les muscles intrinsèques du larynx (sauf le crico-thyroïdien).

Considéré habituellement comme un nerf purement moteur, le récurrent serait en réalité un nerf mixte (Exner) dont les filets sensitifs viendraient du laryngé supérieur par l'anse de Galien.

Le NERF ACCESSOIRE DE WILLIS, par sa branche interne, fournit le nerf du muscle thyro-aryténoïdien externe (p. 522).

Pour De Beule — 1902 — l'innervation motrice du larynx procède des localisations bulbaires suivantes : le *noyau moteur dorsal du pneumogastrique* (p. 523) continué par le *noyau bulbaire du spinal*, est le noyau d'innervation des muscles du larynx.

ARTICLE II.

LA TRACHÉE

La trachée est le conduit aérifère qui va du larynx à la bifurcation des bronches.

Elle descend dans la partie antéro-inférieure du cou et dans la partie supérieure de la poitrine ; l'œsophage la sépare de la colonne vertébrale sur laquelle elle se projette en hauteur, de la 6e vertèbre cervicale au bord inférieur de la 4e vertèbre dorsale (la 3e chez l'enfant). En bas, elle se divise en bronche droite et bronche gauche.

[**Indication pratique.** — Pour préciser la limite inférieure, se rappeler que l'apophyse épineuse de D^3 est sur la ligne horizontale unissant la base de l'épine des deux omoplates (fig. 97).]

Direction. — Elle est sur la ligne médiane. « C'est à peine si, *dans le thorax, la crosse aortique la pousse un peu vers la droite*... très superficielle à son origine, la trachée s'enfonce obliquement en bas et en arrière et laisse entre elle et la poignée du sternum assez de place pour loger les énormes troncs brachio-céphaliques artériel et veineux. La trachée se trouve donc d'autant plus profonde qu'on la découvre plus près de la fourchette du sternum... » (Farabeuf).

Forme. — C'est celle d'un tube cylindroïde, aplati par sa face postérieure ; sur une coupe transversale, elle figure un **D** à branche postérieure : ⊃.

Longueur. — **Chez l'adulte**, sa longueur totale est, au repos, de 9 à 12 centimètres ; — CELLE DE SA PORTION CERVICALE ÉGALE, AU REPOS, 4 A 6 CENTIMÈTRES.

La longueur varie suivant que le larynx est abaissé ou élevé (pendant la déglutition) ; suivant que le rachis est étendu ou fléchi : dans la flexion extrême de la tête, la portion cervicale n'a pas plus d'un centimètre. « La différence entre la longueur la plus considérable et la longueur la plus faible de la trachée peut être de moitié » (Cruveilhier).

Chez l'enfant, LA LONGUEUR TOTALE NE DÉPASSE PAS 3 CENTIMÈTRES A UN AN ; EN PARTIE SEULEMENT ACCESSIBLE AU-DESSUS DU STERNUM, mince et dépressible, elle est à peine assez large pour recevoir la canule de 6 mm. (Farabeuf). ELLE ATTEINT 4,5 A 5 CENTIMÈTRES CHEZ L'ENFANT DE 3 A 10 ANS (Tillaux), DONT 4 CENTIMÈTRES ENVIRON POUR LA PORTION CERVICALE.

Le **calibre** est déterminé en haut par le diamètre du cricoïde. Il décroît insensiblement — de 1, 2, 3 et même 5 mm. — en allant de haut en bas, mais seulement jusqu'à la partie moyenne du conduit ; de là jusqu'à la bifurcation, il est à peu près uniforme. Suivant les individus, il est variable, généralement plus grand chez l'homme que chez la femme. Son diamètre moyen égale : 16 à $22^{mm},5$ chez l'homme, 13 à 16 mm. chez la femme, $4^{mm},12$ à $5^{mm},6$ chez le nouveau-né, $7^{mm},5$ à 8 mm. chez l'enfant de 2 ans, 8 mm. à 10 mm. chez l'enfant de 4 à 7 ans (mensurations de Marc Sée).

§ 1. — Rapports de la Trachée.

A. — La Portion cervicale de la Trachée.

Très mobile du haut en bas, elle peut aussi se déplacer aisément à droite et à gauche. « Pour être sûr (dans la trachéotomie) d'inciser dans le plan médian, *il faut fixer le larynx et la trachée entre les doigts* de la main gauche, le pouce à droite du malade, le médius à gauche, l'index restant libre pour sentir les anneaux » (Farabeuf). Tout le conduit est entouré d'une gaine élastique recouverte : de dehors en dedans par la *peau*, fine, extensible, mobile ; par la *graisse*, d'épaisseur variable (formant collier chez l'enfant). Il est séparé de la peau par les plans musculo-aponévrotiques de la région sous-hyoïdienne médiane, muscles sterno-cléïdo-hyoïdiens et sterno-thyroïdiens droits et gauches ménageant entre eux un interstice triangulaire allongé comblé par la ligne blanche des aponévroses cervicales.

1. FACE ANTÉRIEURE. — Elle est couverte par le corps thyroïde et surtout l'appareil vasculaire laryngo-thyroïdien médian ; — l'isthme du corps thyroïde, court, mince et étroit, est appliqué sur ses 2,3 ou 4 premiers anneaux. — L'appareil vasculaire est représenté : *a*) par l'artère thyroïdienne médiane (p. 482), inconstante, et ne remontant que sur la partie cervicale inférieure ; *b*) par des

veines importantes : « une grande quantité de veines, véritable plexus, émanent du corps thyroïde et masquent la trachée, d'autant moins nombreuses mais d'autant plus grosses qu'on se rapproche davantage du tronc brachio-céphalique où se jettent les plus exposées et les plus dangereuses par leur volume et *leur absence de valvules* : si nous ajoutons que dans le tissu sous-cutané une veine jugulaire antérieure peut, dans un trajet capricieux, devenir médiane, longitudinale ou oblique ; qu'au voisinage du sternum les deux jugulaires antérieures ont une anastomose transversale, nous pourrons conclure qu'il est impossible de prévoir quelle quantité de sang fournira l'incision » (Farabeuf).

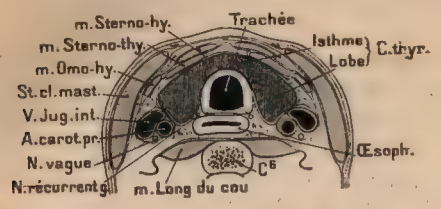

Fig. 749 (Marion). — *Rapports de la Trachée, du Corps Thyroïde et de l'Œsophage.*

Coupe transversale par la 6e cervicale.

A sa partie tout inférieure, la portion cervicale répond encore à la partie supérieure du thymus et surtout à une partie du tronc veineux brachio-céphalique gauche dont le bord supérieur fait nettement saillie dans le cou quand le système veineux est gorgé (fig. 446).

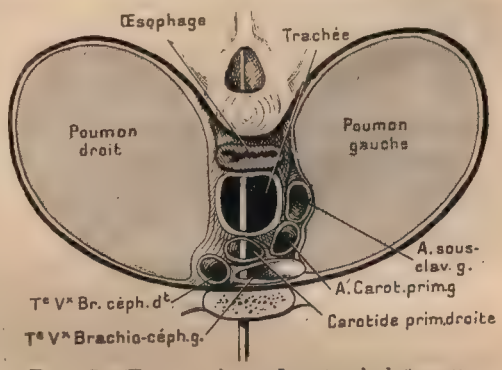

Fig. 750 (Farabeuf). — *Le coup de baïonnette de Paulet.*

Un coup porté d'avant en arrière et sur la ligne médiane au ras de la base du cou traverse successivement la poignée du sternum, le tronc veineux innominé gauche, la carotide droite, la trachée, l'œsophage, le corps vertébral, le canal rachidien.

Chez le fœtus et le jeune enfant, *la portion cervicale du thymus* envahit toujours le segment tout inférieur de la région sous-hyoïdienne. Les cornes supérieures du thymus remontent assez haut, dans certains cas, pour qu'elles paraissent continuer directement l'isthme du corps thyroïde et qu'elles soient confondues avec lui.

2. Face postérieure. — Elle repose sur l'œsophage légèrement dévié à

Explication de la Planche II.

La trachée et la bifurcation des bronches vues d'avant *(Reproduction interdite).*

Le plastron sterno-costal étant enlevé, la région sous-hyoïdienne disséquée, j'ai coupé par le milieu : l'isthme de la glande thyroïde et le tronc veineux brachio-céphalique gauche ; sectionné et écarté la veine cave supérieure près de sa terminaison ; abrasé toute la portion ascendante de la crosse de l'aorte. On voit ainsi très bien les rapports immédiats de la face antérieure de la trachée avec le tronc brachio-céphalique droit ; les relations de l'artère pulmonaire et de ses trois branches, ainsi que le plexus cardiaque et les veines pulmonaires.

(Les nerfs qu'on voit dans la bifurcation de la carotide primitive et de la sous-clavière droites appartiennent, non pas au récurrent droit, mais au sympathique et au pneumogastrique droits. Par contre, le récurrent gauche et les nerfs cardiaques profonds sont bien visibles dans toute leur étendue.

PLANCHE II

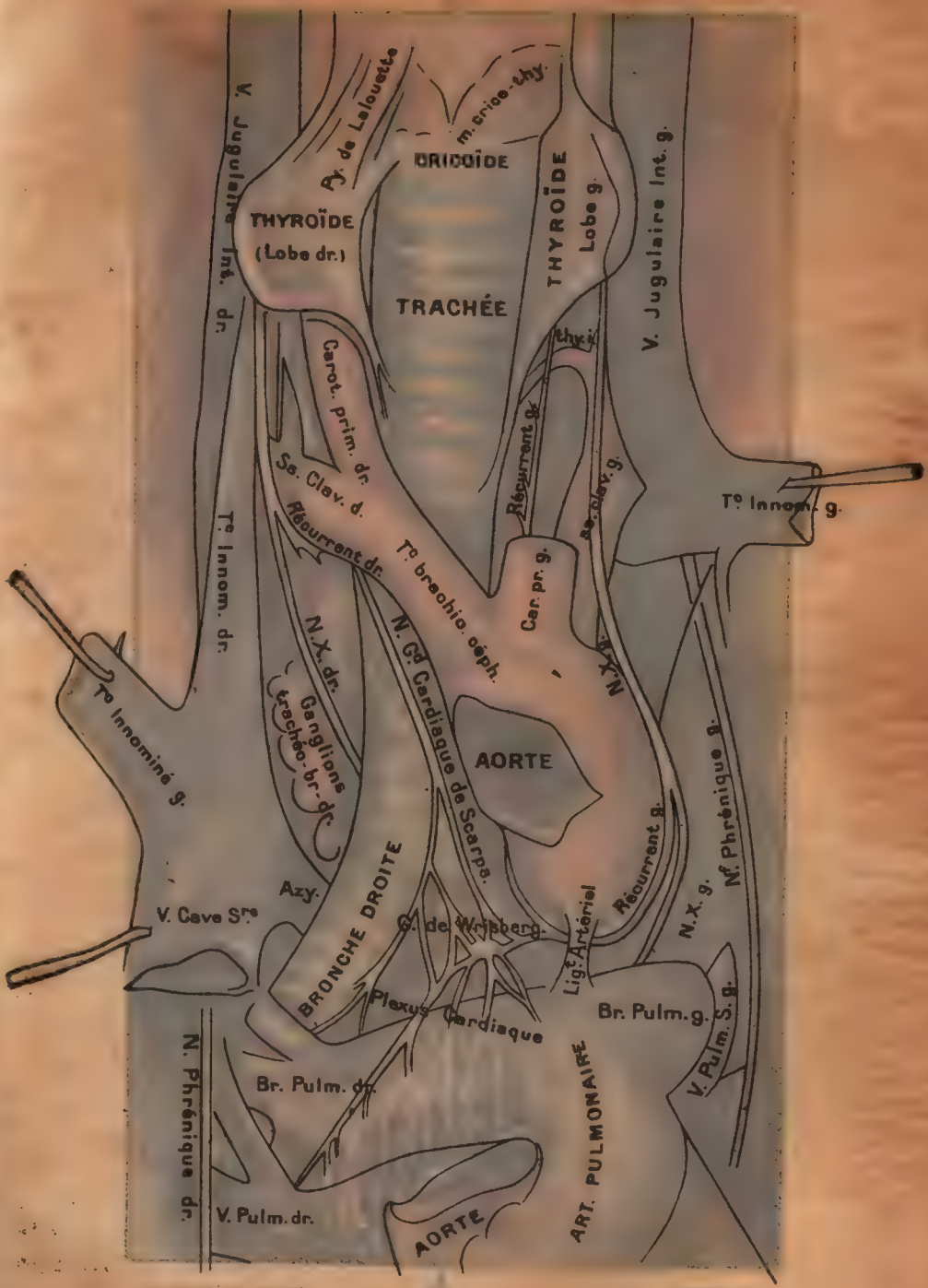
V. Jugulaire Int. dr.
Px. de Lalouette
m. crico-thy.
CRICOÏDE
THYROÏDE
(Lobe dr.)
TRACHÉE
THYROÏDE
Lobe g.
V. Jugulaire Int. g.
thy.
Carot. prim. dr.
Ss. Clav. d.
Récurrent dr.
Récurrent g.
Ss. clav. g.
Tc. Innom. g.
Tc. Innom. dr.
Tc. brachio. céph.
Car. pr. g.
N. X. dr.
N. Gd Cardiaque de Scarpa.
N. X. g.
Ganglions trachéo-br. dr.
AORTE
Tc. Innominé g.
Nf. Phrénique g.
Azy.
BRONCHE DROITE
Récurrent g.
V. Cave Sre
G. de Wrisberg.
Lig. Artériel
N. X. g.
Plexus Cardiaque
Br. Pulm. g.
V. Pulm. g.
N. Phrénique dr.
Br. Pulm. dr.
ART. PULMONAIRE
V. Pulm. dr.
AORTE

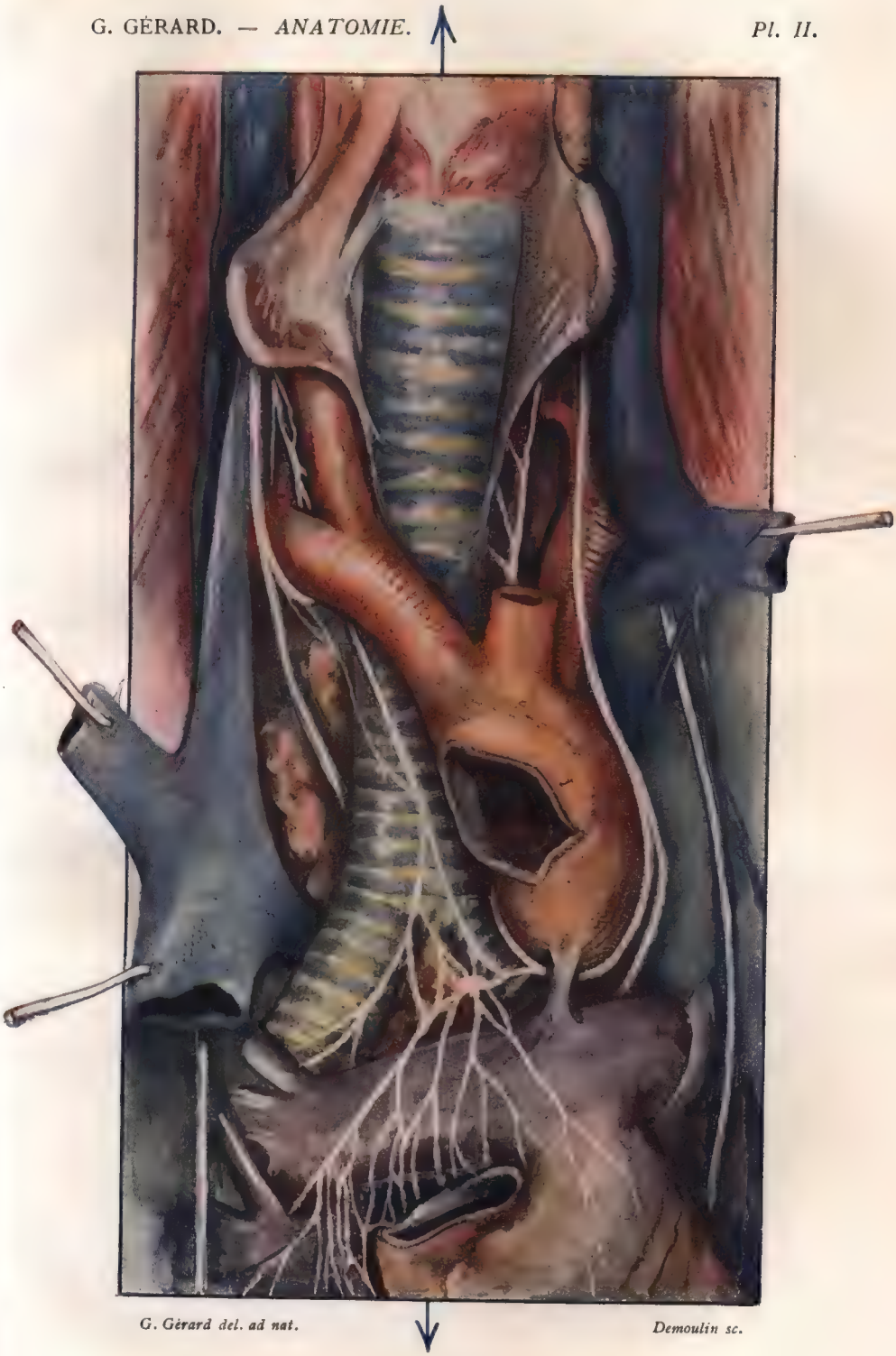

G. Gérard del. ad nat. *Demoulin sc.*

MASSON & Cie, ÉDITEURS

G. Gérard del. ad nat. *Demoulin sc.*

MASSON & Cie, ÉDITEURS

gauche ; les nerfs récurrents montent : le gauche, au-devant de l'œsophage, plus ou moins dans l'angle formé par les deux conduits ; le droit, sur le bord droit de l'œsophage, assez loin derrière la trachée.

3. Faces latérales. — Elles sont côtoyées : par les lobes du corps thyroïde, les carotides primitives, les artères thyroïdiennes inférieures, plus bas par les vertébrales et les troncs veineux collecteurs latéraux dont elles restent séparées par du tissu cellulaire lâche et par la série des chaînes et des ganglions lymphatiques récurrentiels.

B. — **La Portion Thoracique de la Trachée** (fig. 756).

Elle descend dans la partie supérieure du médiastin.

1. Face antérieure. — Elle est croisée immédiatement par le tronc artériel

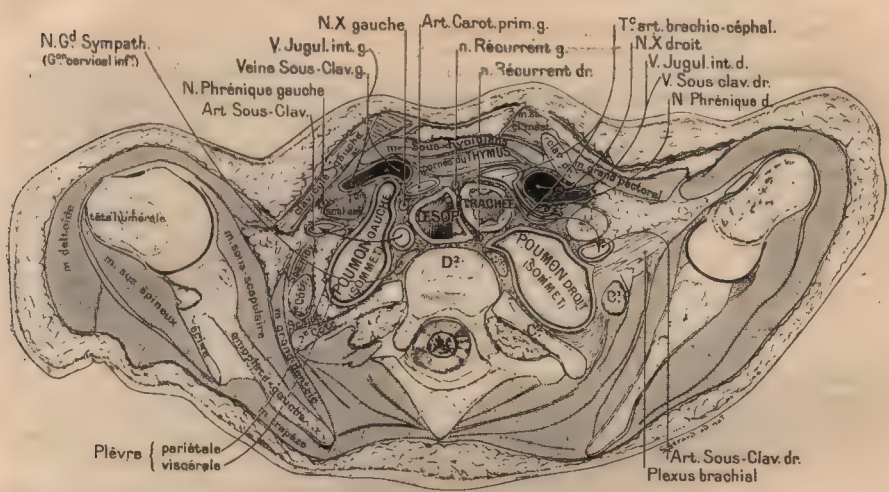

Fig. 751. — *Rapports de la trachée à son entrée dans la poitrine.*

Coupe horizontale — segment inférieur — d'un fœtus à terme, passant par la 2e dorsale. La trachée est déviée au maximum vers la droite : légère exagération (cadavérique) de la disposition normale. Pour comprendre la situation des artères sacro-clavières des deux côtés, se rappeler que chacune d'elles a été, ici, intéressée par le couteau, aux deux extrémités de la courbe qu'elles décrivent au-dessus du dôme pleural.

brachio-céphalique, qui, dans toute sa longueur la coupe en biais de bas en haut et de gauche à droite (fig. 269). Le tronc brachio-céphalique est lui-même surcroisé en sens inverse par la veine innominée gauche, au-devant de laquelle se trouvent le thymus ou ses *reliquats* et des veinules thymiques remontant verticalement vers le plexus thyroïdien. — Le bord inférieur du tronc innominé gauche suit la courbure de la portion horizontale de la crosse de l'aorte qui croise obliquement la trachée à sa partie inférieure et au-devant de sa bifurcation. Toute la série des nerfs cardiaques droits et en particulier le grand cardiaque de Scarpa (fig. 261) descendent obliquement vers la gauche sous le tronc brachio-céphalique, puis entre l'aorte et la bronche gauche ou ils vont s'anastomoser avec les filets du récurrent gauche.

La face antérieure reste séparée du sternum non seulement par le thymus ou ses *restes*, mais par les organes du creux sus-sternal, répandus dans une gangue graisseuse — chaînes lymphatiques et ganglions rétro-sternaux.

[La carotide primitive droite suit la face antéro-latérale de la trachée du 9e au 5e anneau.]

2. Face postérieure. — Elle répond : à l'œsophage qui la déborde à gauche mais lui reste intimement uni. — Le bord gauche des deux conduits est en rapport avec l'aorte (portion horizontale de la crosse, p. 282), le nerf récurrent gauche.

3. Faces latérales. — La face gauche est longée : *en avant*, par la carotide primitive gauche ; *en arrière*, par la sous-clavière gauche qui la sépare de la plèvre. — La face droite est côtoyée : *en bas et en avant*, par la veine cave supérieure : *en bas et en dehors* par le nerf pneumogastrique droit. — Contre les deux bords et la bifurcation, sont appliqués les ganglions péri-trachéo-bronchiques (fig. 596 et 597).

§ 2. — Constitution de la Trachée.

La trachée est constituée : dans ses 2/3 antérieurs par les anneaux cartilagineux et les ligaments qui les séparent ; dans son 1/3 postérieur par la membrane fibreuse doublée du muscle trachéal. La muqueuse tapisse la face interne de ces diverses formations.

1. Les anneaux de la trachée sont des cerceaux cartilagineux incomplets se superposant du larynx à la bifurcation des bronches ; ils ont la forme d'un fer à cheval ou d'un C ouvert en arrière — ᴗ — dont les branches courbées sur le plat seraient reliées par la membrane trachéale et le muscle trachéal. Au nombre de 16 à 18, hauts de 2 à 5 mm. épais de 3 mm., ils sont irréguliers dans leur disposition ; quelques-uns sont bifurqués d'un côté ou divisés par des cartilages intercalaires. Les premiers sont souvent soudés au cricoïde par leur partie postérieure.

2. Il sont unis les uns aux autres par les ligaments inter-annulaires ; moins hauts que les cerceaux, leur très grande élasticité permet les mouvements d'allongement et de réduction de la trachée.

3. La membrane fibreuse entoure le conduit aérien d'une gaine complète. Elle se confond avec lui au niveau des ligaments inter-annulaires et engaine les cerceaux cartilagineux. En arrière elle forme la *membrane transverse*. — Elle est constituée par des faisceaux conjonctifs et des fibres élastiques abondantes.

4. Le muscle trachéal, interposé à la membrane transverse et à la muqueuse, est formé de fibres musculaires lisses transversales insérées à la face interne des cartilages et sur la membrane fibreuse.

5. La **muqueuse trachéale**, mince, adhérente, est douée d'une exquise sensibilité. Son épithélium est cylindrique stratifié à cils vibratiles ; ses glandes extrêmement nombreuses sont tubuleuses, simples ramifiées.

Vaisseaux et Nerfs de la Trachée. — Artères. — Elles sont fournies principalement par les thyroïdiennes inférieures (Art. thoraciques de Haller) accessoirement par les mammaires internes, les bronchiques, l'inconstante thyroïdienne médiane. — Veines. Il y a autant de veinules que d'espaces intercartilagineux (Sappey) ; elles se portent en arrière, horizontalement, pour déboucher dans les veines voisines, œsophagiennes, thyroïdiennes. — Lymphatiques. Très développés chez l'enfant, ils vont aux ganglions latéraux, trachéens et œsophagiens. — Les lymphatiques de la trachée et des bronches convergent dans les espaces cartilagineux, vers des troncs transversaux qui gagnent par le plus court chemin la série des ganglions couchés sur les parties latérales de l'arbre aérien. Volumineux, ils sont faciles à disséquer sans préparation (Il faut se garder de les confondre avec les innombrables filets récurrents ou cardiaques qui s'entremêlent avec eux).

Nerfs. — Ils proviennent des nerfs pneumogastriques, des plexus pulmonaires et des nerfs récurrents.

Article III.

LES PLÈVRES

Chacun des poumons est enveloppé dans une séreuse, la plèvre. Les deux feuillets, *viscéral* et *pariétal*, qui la constituent glissent l'un sur l'autre dans les expansions respiratoires par leurs surfaces lisses, luisantes et lubrifiées d'un peu de liquide. Exactement opposés, ils figurent les parois de la *cavité pleurale*, qui virtuelle à l'état normal, peut devenir réelle à l'état pathologique, soit par entrée de l'air, soit par production anormale de liquide séreux ou purulent.

§ 1. — Trajet général de la Séreuse Pleurale.

J'emprunte sa description à Farabeuf (th. d'agrégation, 1876). « La séreuse

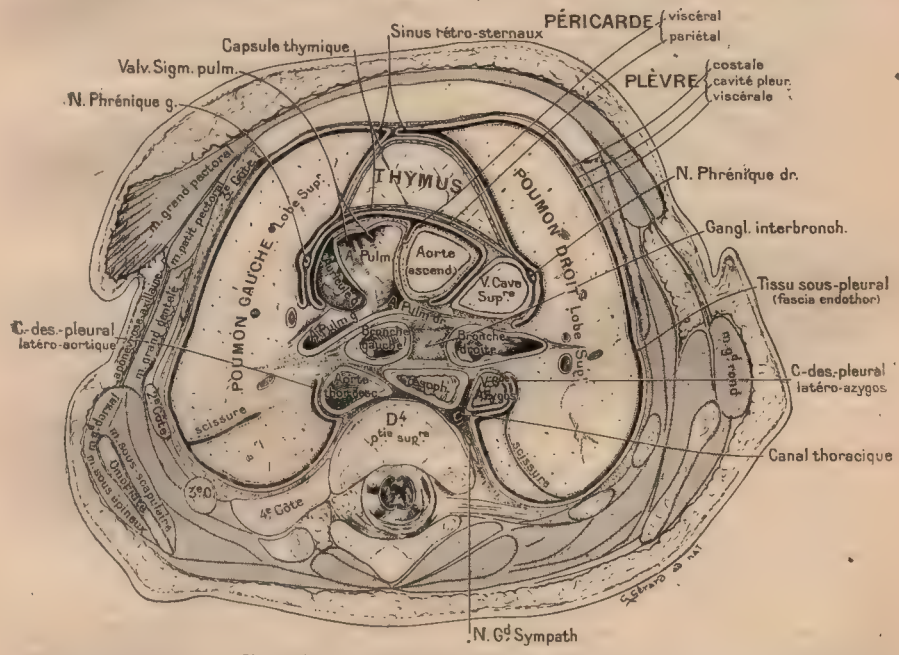

Fig. 752. — *Le Pédicule des deux Poumons.*

Coupe horizontale — segment inférieur — de fœtus à terme passant par la partie inférieure de la 4e dorsale, intéressant la bifurcation bronchique, les vaisseaux de la base et leur gaine péricardique, le thymus.

pulmonaire est facile à décrire, le poumon étant purement et simplement attaché au médiastin d'où il tire ses vaisseaux. La plèvre... peut servir de type pour la description d'une séreuse, suivant la doctrine de Bichat » (note 2, p. 241).

« Si nous prenons la plèvre pariétale dans la gouttière costo-vertébrale, et si nous la suivons sur une section transversale (fig. 752), nous la voyons s'approcher de la colonne vertébrale et de là se porter en avant, comme pour gagner le sternum. Elle fait de même à gauche et à droite, et les deux lames ainsi réflé-

chies sont largement séparées par les organes de la partie postérieure de la cloison médiastine. Ces deux lames, dans leur trajet vers le sternum, rencontrent-elles le pédicule pulmonaire, elles rebroussent chemin, font le tour de chaque poumon, reviennent devant son pédicule et alors seulement reprennent et accomplissent leur trajet prémédité, largement séparées par le péricarde qui occupe la partie antérieure du médiastin.

« Entre le globe cardiaque et la paroi sternale, chaque lame pleurale tend à s'insinuer pour aller joindre celle du côté opposé et s'y adosser. Cela se réalise dans les points où ni le cœur, ni l'aorte, ni le thymus ne s'y opposent... Une fois que la plèvre médiastine de chaque côté a touché la face postérieure du sternum ou des cartilages costaux, elle se réfléchit en dehors, et tapissant la face interne des côtes, regagne la gouttière costo-vertébrale.

« Nous trouvons donc dans ce trajet une plèvre costale, une plèvre médiastine derrière et devant le pédicule pulmonaire, et une plèvre pulmonaire. Le pédicule pulmonaire se continue en bas jusqu'au diaphragme, sous la forme d'un très mince repli attachant les poumons au médiastin...

« Au contraire, le poumon est tout à fait libre dans son sommet, et si l'on vient à couper en travers un thorax préparé, on obtient la figure 1 de la même planche III (ici fig. 756), sur laquelle les deux cavités pleurales ont été partiellement remplies d'une matière coagulable très foncée. La plèvre médiane dans son trajet ne rencontre aucun obstacle et se porte directement des côtés de la colonne aux bords du sternum, s'appliquant à la surface des organes du médiastin, c'est-à-dire de l'œsophage, de la trachée et de la veine cave à droite, de la crosse de l'aorte à gauche.

« On prend également une bonne idée de la plèvre en faisant des coupes verticales transversales ou antéro-postérieures. Celles-ci montrent : 1° que le sommet de la plèvre forme un dôme au-dessus de la 1re côte et de la clavicule (v. fig. 755); 2° que la cavité pleurale se prolonge derrière le diaphragme jusqu'aux insertions de ce muscle, c'est-à-dire jusqu'au-dessous de la dernière côte, à 30 centimètres au-dessous du sommet de la cavité thoracique. »

§ 2. — La Plèvre Viscérale.

Le *feuillet viscéral* — **plèvre pulmonaire** — tapisse toute la surface extérieure du poumon avec laquelle il se confond par l'intermédiaire du délicat tissu sous-pleural. Il s'enfonce dans les *scissures interlobaires* — PLÈVRES INTERLOBAIRES — en recouvrant les deux faces de chacune d'elles et en s'insinuant avec elles jusqu'au voisinage du pédicule pulmonaire. Au niveau du hile, il se reploie en collerette autour des bronches, des vaisseaux et des nerfs pulmonaires pour se continuer directement avec la plèvre pariétale.

L'étude topographique des plèvres interlobaires doit être rattachée à celle des scissures interlobaires (p. 892).

§ 3. — La Plèvre Pariétale.

Suivant les régions qu'elle occupe ou tapisse, paroi thoracique, diaphragme, médiastin, la plèvre pariétale est appelée costale, diaphragmatique, médiastine. Les replis par lesquels ces différentes portions se continuent sont appelés les sinus de la plèvre : *sterno-chondro-médiastinaux* en avant, *costo-diaphragmatiques* en bas et en dehors, *vertébro-médiastinaux* en arrière, *phréno-médiastinaux* en bas et en dedans. Le *cul-de-sac supérieur* doit être décrit séparément sous le nom de dôme de la plèvre.

En dehors de ces désignations classiques qu'on doit conserver, il importe d'établir une division en *portions accessibles de la plèvre* et *portions inaccessibles*, qui permettra d'attribuer leur véritable importance pratique aux régions de la séreuse sur lesquelles peut porter directement l'exploration médicale ou chirurgicale.

A. — Les Portions accessibles de la Plèvre Pariétale (fig. 753, 754).

Au point de vue pratique, les seules parties de la plèvre pariétale qu'on peut immédiatement explorer sont : toute la plèvre costale, le dôme pleural, les sinus sterno-chondro-médiastinaux (dont les limites sont les mêmes que celles des bords antérieurs des poumons) les sinus costo-diaphragmatiques.

1. **La Plèvre Costale.** — Elle s'étale de chaque côté sur presque toute la paroi thoracique : relativement épaisse, elle tapisse la plus grande partie de la face postérieure du sternum et des cartilages costaux doublés du m. triangulaire, la face interne des côtes et des m. intercostaux internes, dont elle est séparée par un renforcement conjonctif du fascia endothoracique ; dans son trajet, elle maintient contre la paroi : les vaisseaux mammaires internes en avant, les veines azygos et les symphatiques thoraciques en arrière.

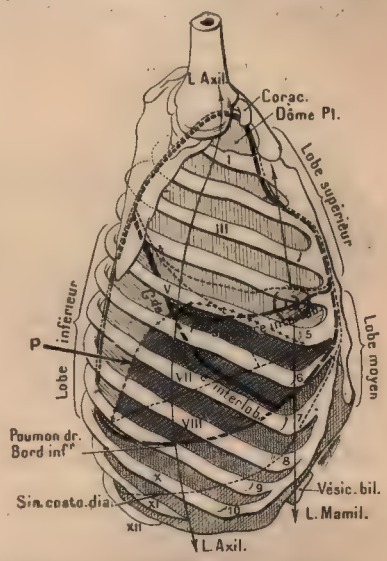

Fig. 753. — *Projection de la Plèvre et du Poumon droits, du Foie, sur la face latérale droite du thorax.*

Les limites du Poumon droit et ses scissures en pointillé maigre dans l'expiration, en pointillé gras dans l'inspiration. — En croisillé, les limites supérieures du foie dont l'ombre ressort sur les lobes moyen et inférieur. Une flèche *P* ponctionne la plèvre au lieu d'élection.

Les seules portions de la cage thoracique qui ne soient pas recouvertes par les plèvres costales sont : un espace triangulaire derrière la poignée du sternum comblé par le thymus chez le jeune enfant, par les gros vaisseaux innominés et la veine cave supérieure chez l'adulte ; une partie de la face antérieure du péricarde (*aire de matité absolue*, p. 245) ; la face antérieure de la colonne dorsale.

2. **Le Cul-de-Sac supérieur. Dôme pleural.** — En haut, la plèvre costale dépasse l'orifice supérieur du thorax pour faire saillie à la base du creux sous-claviculaire (fig. 294, 437). — Elle y est renforcée extérieurement par des expansions fibreuses et musculaires des scalènes ; elle y contracte des *rapports de première importance* avec les organes essentiels de la région : ARTÈRE SOUS-CLAVIÈRE, RACINES INFÉRIEURES DU PLEXUS BRACHIAL, *artère intercosto-cervicale*.

Le dôme pleural est la partie la plus épaisse et la plus résistante de la plèvre. Par sa base, il est encastré entre la première côte en avant et en dehors, le rachis en arrière, l'œsophage et la trachée en dedans ; son **sommet** *dépasse le plan de la première côte de 3 centimètres environ* ; il remonte jusqu'au niveau de la 6e cervicale un peu plus haut à droite qu'à gauche, limite le creux sus-claviculaire dont il forme le plancher convexe en haut, mobile, se déprimant à l'expiration, se soulevant à l'inspiration.

Les expansions de la plèvre et du poumon sont surtout visibles sur les sujets maigres; les *salières* de leurs creux sus-claviculaires, triangulaires à base vertébrale, s'abaissent et se relèvent avec l'expiration et l'inspiration ; leur dépression s'accuse davantage dans les inspirations difficiles (tirage). C'est un *foyer d'auscultation important et facilement abordable.*

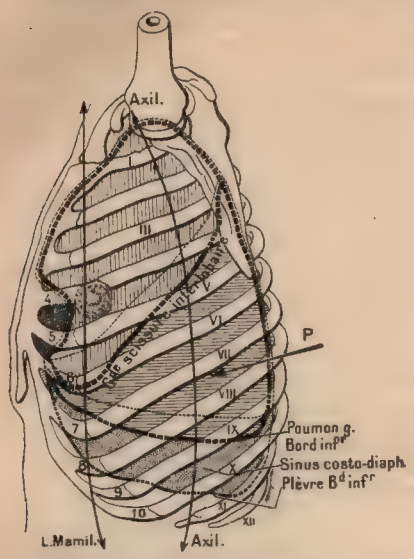

FIG. 754. — *Projection de la Plèvre et du Poumon gauches sur la face latérale gauche du thorax.*

Une flèche *P* ponctionne la plèvre au lieu d'élection.

Toute cette région supérieure est renforcée par des expansions fibreuses, faisceaux erratiques des scalènes, principalement du scalène postérieur, s'étendant de la 7e cervicale à la 1re côte et désignées sous le nom **d'appareil suspenseur de la plèvre** (Sébileau). Le développement et l'importance de ces languettes sont très variables.

Pour Sébileau, l'appareil suspenseur (fig. 755) est formé de deux faisceaux confondus plus ou moins à leur extrémité antéro-inférieure, distincts à leur extrémité postéro-supérieure ; l'un superficiel, supérieur et interne, *transverso-pleural*, musculaire et ligamenteux ; l'autre, profond, inférieur et externe, *costo-pleural*, exclusivement ligamenteux. Il est complété en dedans par les bandelettes vertébro-pleurales.

Le dôme de la plèvre est PRINCIPALEMENT EN RAPPORT AVEC L'ARTÈRE SOUS-CLAVIÈRE, qui décrit sa courbe au-dessus de lui, passant toujours en avant du muscle transverso-pleural ; en haut et en arrière, il est

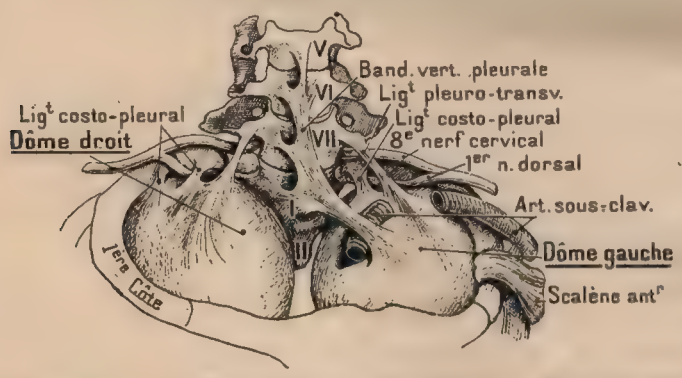

FIG. 755 (SÉBILEAU). — *Les Dômes Pleuraux et leurs formations fibreuses comprises comme appareils suspenseurs. La sous-clavière gauche passant en arc sur le cul-de-sac supérieur.*

Les organes qui traversent la partie moyenne de l'orifice supérieur du thorax ont été enlevés.

déprimé par un creux, *fossette sus-rétro-pleurale de Sébileau*, dans laquelle on trouve le ganglion cervical inférieur du sympathique, l'artère cervico-intercostale, et quelques petits ganglions lymphatiques ; il est côtoyé en dehors par le plexus brachial, en avant par le nerf phrénique (p. 515) et les vaisseaux mammaires internes.

L'importance fonctionnelle des bandelettes fibreuses, souvent rudimentaires, de l'appareil dit suspenseur n'a-t-elle pas été exagérée ? — Il semble logique de les envisager comme déterminées secondairement par la compression légère du sommet de la plèvre qui vient, à chaque inspiration, s'appuyer sur les organes de la base du cou ; et leur rôle de suspension est des plus problématique : la plèvre est soulevée par le poumon, non suspendue par des ligaments qu'on peut d'ailleurs rattacher à la fois aux insertions scaléniques inférieures, aux lames vasculaires et aux lames splanchniques ; la bandelette vertébro-pleurale en particulier semble n'être qu'une portion des cloisons sagittales, isolée par dissection artificielle.

3. **Le Cul-de-Sac inférieur. Sinus Costo-diaphragmatique.** — Il com-

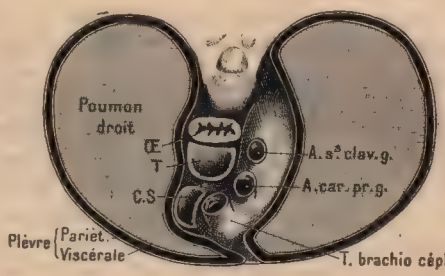

Fig. 756. — « Coupe horizontale du thorax au niveau de la partie moyenne de la première pièce du sternum, juste au-dessus de la crosse de l'aorte que l'on voit à pic. Elle embrasse dans une légère concavité la trachée, dont la sépare une bourse séreuse imparfaite. On voit aussi l'œsophage en arrière et la veine cave supérieure en avant. Le sommet du poumon est libre d'adhérence, *puisque la coupe passe au-dessus de son pédoncule* » (Farabeuf).

mence en arrière devant le bord supérieur de la 1re lombaire, se porte en dehors et un peu en bas, croise successivement la 12e côte (quand elle est longue ; longe son bord inférieur quand elle est courte), la 11e côte, puis remonte obliquement en avant vers l'appendice xiphoïde en croisant les 10e, 9e côtes ; les 8e, 7e, et 6e cartilages costaux. (Je reviendrai sur ses rapports à propos du rein.)

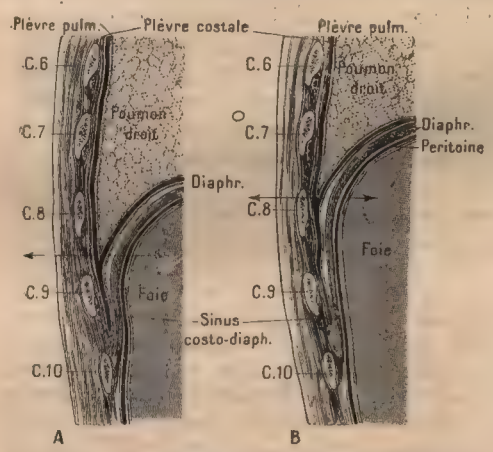

Fig. 757. — *Le sinus costo-diaphragmatique droit sur une coupe verticale et transversale* (schématique).

A, pendant l'inspiration ; *B*, pendant l'expiration.

Il est formé : en dehors par la plèvre costale ; en dedans par la plèvre diaphragmatique, qui peut se trouver directement en rapport avec la face postérieure du rein, à travers l'hiatus costo-diaphragmatique (p. 563).

« Le sinus ou cul-de-sac inférieur de la cavité pleurale longe le bord inférieur du poumon, qui ne descend au fond que dans les grandes inspirations, si toutefois il y descend ; il est de plus en plus profond et de moins en moins ouvert, à mesure qu'on se porte d'avant en arrière ; la présence du poumon derrière le foie explique la sonorité de cette région » (Farabeuf).

4. **Les Culs-de-Sac antérieurs. Sinus rétro-sternaux.** — Formés par la rencontre des plèvres costale et médiastine à la partie antérieure, ils suivent un trajet différent à droite et à gauche.

Chez l'adulte, ils ont la disposition suivante : « En injectant, dit Farabeuf, la moitié ou les 2/3 d'un litre d'air dans les bronches pour restituer au sujet son dernier soupir... l'on voit les deux sinus rétro-sternaux à parois mobiles et élastiques envahis par les bords tranchants des poumons qui marchent à la rencontre l'un de l'autre... Le poumon droit, d'abord tenu à distance de la ligne médiane par la veine cave supérieure, s'en rapproche brusquement au niveau du cartilage de la 2e côte : envahissant la place qu'occupait le thymus dans l'enfance ; il va si loin vers la gauche qu'il arrive à déborder le bord gauche du sternum dans le 2e espace intercostal, et à se mettre en rapport avec le poumon gauche, les deux culs-de-sac pleuraux se touchant alors et même empiétant quelquefois l'un sur l'autre.

« Le bord antérieur du poumon droit descend ensuite presque verticalement derrière le sternum, c'est-à-dire devant l'aorte, l'auricule et l'oreillette droites. Il s'incline cependant un peu à droite, et, au niveau de la 5e côte, il est juste sur la ligne médiane du corps. Le trajet du bord antérieur du poumon gauche va nous indiquer de même la situation du cul-de-sac pleural correspondant ; dès le niveau de la première côte, il est sous le bord correspondant du sternum, il n'y a pas là de veine cave qui le tienne à distance ; il descend alors verticalement jusqu'à la 3e côte et touche le poumon droit dans le 2e espace, comme nous l'avons vu. A partir du 3e cartilage costal, le bord du poumon gauche est un peu refoulé en dehors par la saillie de l'infundibulum du ventricule droit, ou origine de l'artère pulmonaire.

« Cet écartement vers la gauche s'exagère davantage, atteint son maximum dans le 4e espace intercostal et diminue singulièrement dans le 3e, où se voit la pointe inférieure du lobe supérieur du poumon. Il suit de là que le ventricule droit se montre à gauche du sternum, spécialement dans le 4e espace, encadré dans une échancrure pleuro-pulmonaire en forme de croissant. La corne inférieure du croissant est pour ainsi dire placée plus bas que le cœur dans le sinus costo-diaphragmatique. La corne supérieure, au contraire, est véritablement interposée au cœur et à la paroi costale, plus après l'inspiration, moins après l'expiration. »

Les deux sinus rétro-sternaux sont rattachés l'un à l'autre par le *ligament interpleural antérieur,* épaississement cellulo-graisseux, constant, du fascia endothoracique (p. 244).

Chez le jeune sujet, j'ai personnellement noté des dispositions un peu différentes (1897). Le *bord antérieur de la plèvre droite* s'étale dans les premiers jours de la vie, et tend à gagner la ligne médiane, surtout à sa partie moyenne et à son extrémité inférieure, très voisine de l'appendice xiphoïde. Dès la fin du 2e mois, il est *très légèrement* a gauche de la ligne médiane du sternum, et à partir de la 2e articulation chondro-costale. Après cette date, on observe des dispositions toujours identiques, à peine modifiées par de légères différences individuelles. En haut, le bord antérieur de la plèvre droite recouvre à une époque précoce la face antérieure du thymus à droite, mais n'arrive pas jusqu'au bord droit du sternum. — Le *bord antérieur de la plèvre gauche,* légèrement convexe en dedans, tend également à s'étaler en haut pour cacher le thymus. Au 3e mois, il arrive à la ligne médiane. Les deux plèvres sont contiguës en avant. Le *lit du cœur* est toujours considérable : la partie antérieure du péricarde reste découverte, son aire de matité absolue étant limitée par une encoche triangulaire dont la base est le sternum, dont le sommet se trouve dans le 4e espace gauche ou derrière la 4e articulation chondro-costale gauche, dont le bord inférieur est la languette prépéricardique du lobe inférieur gauche, dont le bord supérieur n'est autre que le bord antérieur du poumon, très divergent en dehors dans son tiers inférieur.

En somme, la plèvre costale toute entière — dôme, sinus rétro-sternaux et costo-diaphragmatiques — sont les seules portions accessibles directement par l'exploration clinique. Chirurgicalement, il faut insister sur les zones dangereuses : les sommets contigus et adhérents aux organes essentiels du creux sus-claviculaire ; les bases immédiatement contiguës au diaphragme et en rapport médiat avec le cœur à gauche, le foie à droite, les reins en arrière.

Quand la cavité pleurale se remplit de liquide, le diaphragme est un peu refoulé et à droite éloigne la plèvre costale du foie ; à gauche, ce sont le péricarde et le cœur qui subissent la compression de dehors en dedans. — Pratiquement, il faut retenir, en se fondant sur les rapports de la partie inférieure de la plèvre, que le *lieu de prédilection pour la ponction dans les épanchements pleuraux* est le MILIEU DU 7e OU DU 8e ESPACE INTERCOSTAL, sur la ligne axillaire postérieure et en avant du bord externe du grand dorsal (P, fig. 753 et 754).

B. — **Les Portions inaccessibles de la Plèvre Pariétale.**

1. **La Plèvre Diaphragmatique.** — Elle est mince et très adhérente aux portions latérales du diaphragme. A sa partie interne, elle forme, par sa rencontre avec la plèvre médiastine, les sinus phréno-médiastinaux dont la majeure partie est antérieure et contiguë au péricarde (*sinus phréno-péricardiques*).

2. **Les Plèvres Médiastines.** — Renforcées en dedans par les cloisons médiastines du fascia endothoracique, elles forment avec elles les limites latérales du médiastin. — *En avant*, elles s'enroulent sur les parties antéro-latérales du péricarde auquel elles adhèrent intimement, excepté dans le trajet cellulo-adipeux que se ménagent les nerfs phréniques accompagnés des vaisseaux diaphragmatiques supérieurs. — *Au-dessous des hiles*, elles présentent de chaque côté un septum coronal qui rejoint les bords latéraux de l'œsophage : ce LIGAMENT TRIANGULAIRE DU POUMON (fig. 758) s'étale transversalement à la façon d'un méso, triangulaire à base inférieure, tendu entre le diaphragme, la face interne du poumon et l'œsophage. — En haut, la plèvre médiastine répond : à droite, à la veine cave supérieure et à la crosse de l'azygos (fig. 270), à la 1re portion de la crosse de l'aorte, au tronc artériel brachio-céphalique ; à gauche, aux artères sous-clavière et carotide primitive qui la séparent de la trachée (fig. 756) ; à la terminaison de la crosse aortique, du nerf pneumogastrique gauche, à l'aorte thoracique descendante et à l'œsophage en arrière.

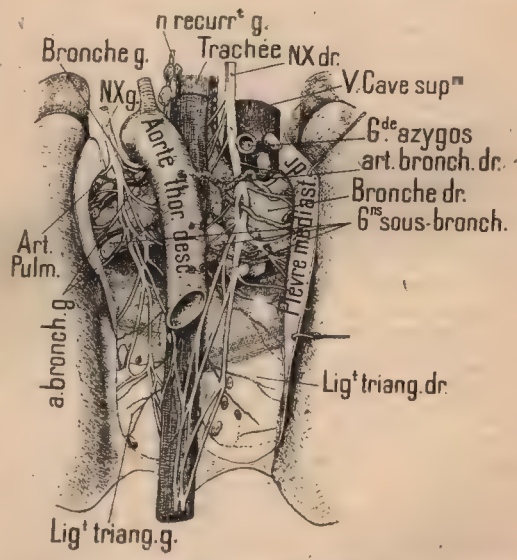

FIG. 758 (POUPARDIN, un peu modifiée). — *Le pédicule pulmonaire. — Vue postérieure.*

Les plèvres médiastines très écartées en arrière permettent de voir : les ligaments triangulaires des poumons ; les artères bronchiques (il y en a 2 à droite, l'inférieure venant de gauche) ; la série des ganglions lymphatiques petits en bas, énormes autour des bronches ; les nerfs pneumogastriques (*n. X*).

Toute la plèvre médiastine est inaccessible ; pratiquement, cette disposition n'a qu'une importance relative, le liquide des épanchements pleuraux ayant presque toujours tendance

à suivre la déclivité du diaphragme, par conséquent à se porter en dehors, en arrière et en bas, déterminant ainsi le refoulement du poumon vers son pédicule.

3. **Les Sinus Vertébro-Pleuraux.** — En arrière, la plèvre costale abandonne la paroi thoracique postérieure contre laquelle elle maintient le sympathique thoracique et ses splanchniques, pour passer sur la face latérale du rachis. Elle y rejoint la plèvre médiastine. Celle du côté droit est reliée à celle du côté gauche par deux cloisons transversales dépendant du fascia endothoracique et déterminant de légères dépressions de la séreuse ; pariétale ; *a*) les *culs-de-sac rétro-œsophagiens*, celui de droite, bien marqué, celui de gauche plus ou moins rudimentaire ; *b*) les *culs-de-sac aortico-œsophagiens*. L'œsophage et l'aorte sont séparés par la *cloison transversale pré-œsophagienne* (p. 885) ; elle s'insère de chaque côté sur ces culs-de-sac. Considérée quelquefois comme une formation spéciale (ligament interpleural de Morosow) c'est simplement un *ligament interpleural postérieur*, dépendant du fascia endothoracique, et en tout comparable au ligament interpleural antérieur.

Les sinus vertébro-pleuraux sont trop profonds pour être accessibles à l'exploration médicale ; chirurgicalement, bien qu'ils soient protégés par les masses des muscles spinaux postérieurs, les rapports qu'ils contractent avec les origines des artères intercostales, les terminaisons des veines intercostales, et à partir de la 4e dorsale, avec l'aorte thoracique descendante à gauche, en font des régions des plus dangereuses et font comprendre l'extrême gravité des traumatismes (coups de couteaux, etc.) qui atteignant les espaces intercostaux à leur partie postérieure déterminent à la fois l'entrée de l'air dans la plèvre et des hémorrhagies redoutables.

§ 4. — La Cavité Pleurale.

Virtuelle à l'état normal, elle peut devenir réelle à l'état pathologique, soit par entrée accidentelle de l'air, soit par production anormale de liquide séreux ou purulent.

§ 5. — Structure de la Plèvre.

Elle est constituée par deux tuniques : *a*) *conjonctive*, de soutien, épaisse sur les plèvres costale et médiastine, réduite sur le diaphragme, très mince sur le poumon ; — *b*) *épithéliale*, formée de cellules endothéliales, polygonales dans l'expiration, s'aplatissant dans l'inspiration.

Vaisseaux et Nerfs de la Plèvre. — Les ARTÉRIOLES, grêles, proviennent des bronchiques, diaphragmatiques supérieures, mammaires internes, médiastines et surtout intercostales. — Les VEINES, issues d'un réseau sous-pleural, aboutissent aux azygos. — Les LYMPHATIQUES, abondants dans la plèvre costale, vont aux petits ganglions qui côtoient la mammaire interne ou aux ganglions prévertébraux ; les lymphatiques de la plèvre pulmonaire vont aux ganglions du hile.

NERFS. — Fournis principalement par les phréniques qui donnent de multiples filets déliés aux plèvres médiastines ; accessoirement par les sympathiques, le plexus pulmonaire, les nerfs intercostaux (point de côté de la pleurésie).

§ 6. — Le Fascia Endothoracique.

On désigne sous ce nom l'**aponévrose interne du thorax**. C'est un mince feuillet de tissu cellulo-graisseux qui, d'une part, tapisse toute la paroi interne de la cavité thoracique : face supérieure du diaphragme, face postérieure du sternum, face interne des côtes et des m. intercostaux internes, face antérieure des corps vertébraux ; qui, d'autre part, forme à tous les organes du médiastin des enveloppes complètes, remontant dans le cou et se continuant : 1° avec l'aponévrose cervicale moyenne par l'intermédiaire des gaines vasculaires ; 2° avec les cloisons sagittales qui bordent latéralement l'œsophage et la trachée et contribuent à les maintenir dans leur position. — Sa disposition, facile à étudier chez le jeune enfant, se modifie sensiblement chez l'adulte.

A. — **Chez le fœtus et dans les quatre premières années de la vie**, il a sensiblement la même épaisseur partout, sauf en les régions qu'on peut considérer comme zones d'insertion : bord supérieur de la première côte où il se différencie en l'appareil suspenseur de la plèvre par ses connexions avec le scalène postérieur ; corps vertébraux ; lames latéro-œsophagiennes. Il présente des dédoublements, CLOISONS MÉDIASTINALES, bien visibles sur les coupes horizontales. — Ce sont :

a) D'avant en arrière : 1° le LIGAMENT INTERPLEURAL ANTÉRIEUR qui unit, dans toute leur longueur les culs-de-sac antérieurs de la plèvre, l'un à l'autre et à la face postérieure du sternum (de la poignée de l'appendice xiphoïde). Dans sa partie supérieure, Macalister l'appelle : *mésentère ventral thoracique* ; 2° la CLOISON TRANSVERSALE MOYENNE PRÉTRACHÉALE en haut, RÉTROPÉRICARDIQUE en bas ; 3° la CLOISON TRANSVERSALE PRÉŒSOPHAGIENNE qui relie les plèvres, double le ligament du poumon et sépare l'œsophage de la trachée en haut, de l'aorte thoracique en bas ;

b) Latéralement : les DEUX CLOISONS MÉDIASTINALES ANTÉRO-POSTÉRIEURES qui doublent les plèvres médiastines ; en arrière, elles se continuent directement avec les cloisons sagittales de l'œsophage ; en avant et en bas, elles s'insinuent entre le péricarde et les plèvres ; en avant et en haut, elles forment en s'unissant au ligament interpleural et à la cloison transversale moyenne, la CAPSULE CONJONCTIVE DU THYMUS, qui est toujours bien différenciée.

B. — **Après la régression du Thymus et surtout chez l'adulte**, les cloisons transversales plus ou moins envahies par la graisse, se voient difficilement ; toute la portion du fascia qui sépare les plèvres derrière le sternum est figurée par du tissu cellulo-graisseux qu'on retrouve également dans la loge du thymus dont les limites sont devenues indistinctes. Le ligament interpleural antérieur est représenté en haut par un coussinet cellulo-graisseux, dont l'épaisseur diminue au-devant du péricarde, mais qui présente à ce niveau des houppes ou franges graisseuses (fig. 235). Malgré ces transformations, on peut admettre la persistance intégrale du mésentère ventral thoracique.

Par contre, les gaines viscérales et vasculaires persistent sous forme d'épaississements locaux du fascia endothoracique, remontant sagittalement le long des plèvres médiastines jusqu'aux bords latéraux de l'œsophage et jusqu'aux corps des dorsales supérieures. On a exagéré l'importance des ligaments supérieurs du péricarde (p. 248) ; on ne peut les différencier qu'artificiellement, car ils sont semblables à n'importe lesquelles des autres gaines vasculaires ou viscérales de l'organisme.

Entre le péricarde et les plèvres, il y a une union si intime que c'est seulement par assimilation qu'on peut admettre un fascia intermédiaire. Il est vrai que l'espace entre les deux séreuses qui est parcouru par les phréniques présente en bas des replis lâches, véritables villosités renfermant de la graisse au voisinage du diaphragme.

ARTICLE IV.

LES VAISSEAUX DE LA PETITE CIRCULATION (CIRCULATION FONCTIONNELLE DU POUMON)

La circulation pulmonaire ou petite circulation (p. 15) comprend l'ensemble des vaisseaux, artères, capillaires et veines pulmonaires, chargés d'assurer la circulation fonctionnelle des poumons.

§ 1. — L'Artère Pulmonaire.

Elle émerge du ventricule droit, au-dessus de l'infundibulum, dont elle reste séparée par les sigmoïdes. D'abord intra-péricardique, elle monte un peu vers la gauche, appliquée contre le bord interne de la portion ascendante de la crosse

de l'aorte par la gaine séreuse qui l'accole à ce vaisseau. — Elle sort du péricarde et se divise presque aussitôt en trois branches divergentes : droite, *artère pulmonaire droite* ; — moyenne, *canal artériel*, qui après la naissance se transforme par oblitération en ligament artériel ; — gauche, *artère pulmonaire gauche*.

A. — **Le Tronc de l'Artère Pulmonaire.**

Il est situé à son origine en avant de tous les autres gros vaisseaux de la base, au-devant et un peu au-dessus de l'aorte dont il cache l'émergence entre les pointes des deux auricules.

1° Sa **portion intra-péricardique**, longue en moyenne de 5 centimètres chez l'adulte (de 15 à 30 mm. dans les premières années de la vie), d'un diamètre de 28-30 mm., tend à gagner le milieu du médiastin en décrivant une courbe à concavité droite et postéro-interne qui embrasse étroitement la courbe de sens contraire de l'aorte. La gaine péricardique qui l'unit à ce vaisseau est complète et séparée, en arrière, de la face antérieure de l'oreillette gauche par le sinus transverse (p. 250). Elle répond : *a*) EN AVANT, au sac fibreux du péricarde qui la sépare du thymus ou de ses vestiges et de la face postérieure du sternum ; — *b*) EN ARRIÈRE ET A DROITE, à l'auricule droite, puis à l'aorte ; — *c*) A GAUCHE, tout en bas à l'artère coronaire antérieure, puis à l'auricule gauche.

2° Sa **portion extra-péricardique**, très réduite, est surplombée par sa propre trifurcation, qui se fait sous la bifurcation de la trachée, sous la portion horizontale de la crosse aortique, au-devant de la naissance de la bronche gauche. Elle se projette : au-devant de la 4ᵉ dorsale, un peu à gauche de la ligne médiane, derrière le bord gauche du sternum, le 2ᵉ espace intercostal ou le 2ᵉ cartilage gauches. Ses branches pulmonaires s'écartent sous un angle d'environ 100° ouvert en haut et en arrière.

B. — **Les Artères Pulmonaires.**

1. **L'Artère Pulmonaire droite** (fig. 237 et pl. III). — La plus longue des deux, elle s'engage horizontalement en dehors et à droite, sous la crosse de l'aorte, puis sous la crosse de l'azygos, entre la veine cave inférieure qui est en avant et la bronche droite qui reste en arrière. Appliquée sur la portion de l'oreillette GAUCHE qui est contiguë à la cloison interauriculaire, elle y détermine « une empreinte ou une gouttière, qui se porte obliquement à droite, et devient bien visible sur les cœurs durcis » (Sclavounos). *Elle reste* ANTÉRIEURE *à la bronche-souche* jusqu'au voisinage de la naissance de la première bronche collatérale ; *alors, elle s'incline* EN DEHORS, *puis en bas* en croisant la bronche-souche ; du côté externe de celle-ci, *elle tend à se porter de plus en plus* EN ARRIÈRE et à y rester.

A son entrée dans le poumon, la pulmonaire droite sépare l'arbre bronchique en deux segments : le supérieur représenté par la bronche ÉPARTÉRIELLE ; l'inférieur, dont toutes les bronches sont HYPARTÉRIELLES (v. bronches intra-pulmonaires, p. 899 et fig. 768).

EXPLICATION DE LA PLANCHE III.

L'Artère Pulmonaire. — Adulte masculin *(reproduction interdite).*

Après dissection et enlèvement du péricarde fibreux et des plèvres médiastines, j'ai — tous les organes étant laissés en place — sectionné l'aorte à deux centimètres au-dessus des sigmoïdes, et relevé sa portion ascendante. On voit ainsi les rapports des branches de la pulmonaire avec la veine cave supérieure, les bronches, la veine pulmonaire supérieure gauche et le plexus cardiaque.

PLANCHE III

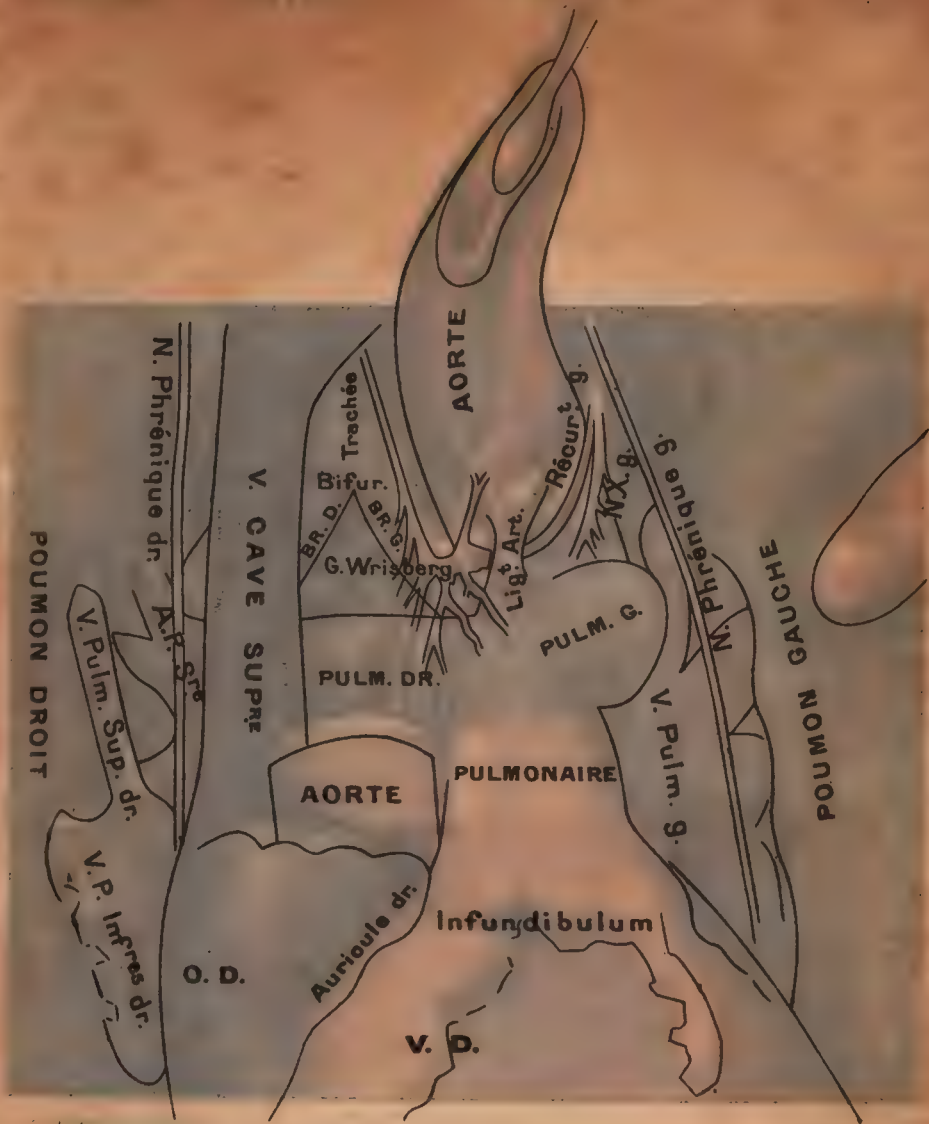

ARTÈRES DU POUMON — Adulte masculin.

G. Gérard del. ad nat. *Demoulin sc.*

L'ARTÈRE PULMONAIRE. — Adulte masculin.

(REPRODUCTION INTERDITE)

Après dissection et enlèvement du péricarde fibreux et des plèvres médiastines, j'ai — tous les organes étant laissés en place — sectionné l'aorte, à 2 centimètres au-dessus des sigmoïdes, et relevé sa portion ascendante. On voit ainsi les rapports des branches de la pulmonaire avec la veine cave supérieure, les bronches, la veine pulmonaire supérieure gauche et le plexus cardiaque.

MASSON & Cie, ÉDITEURS

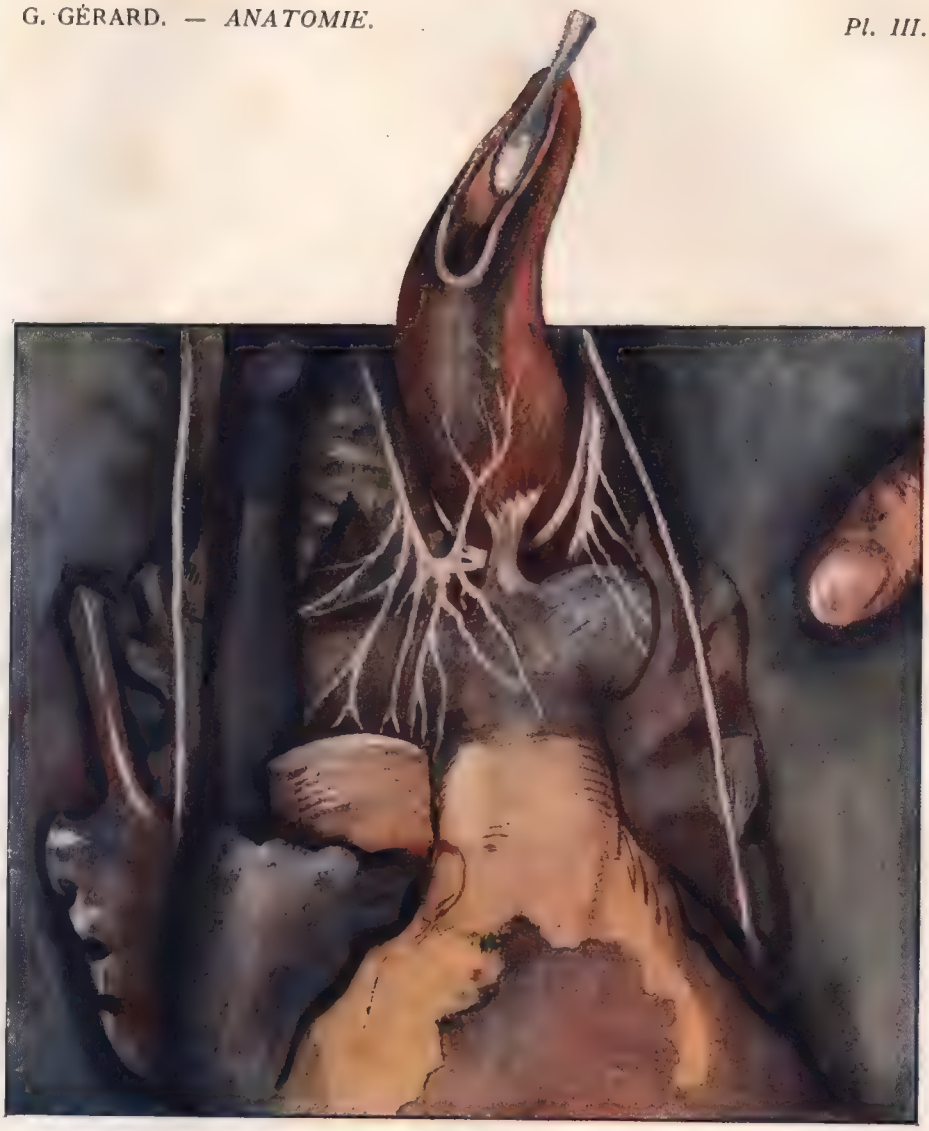

G. Gérard del. ad nat. *Demoulin sc.*

L'ARTÈRE PULMONAIRE. — Adulte masculin.

(REPRODUCTION INTERDITE)

Après dissection et enlèvement du péricarde fibreux et des plèvres médiastines, j'ai — tous les organes étant laissés en place — sectionné l'aorte, à 2 centimètres au-dessus des sigmoïdes, et relevé sa portion ascendante. On voit ainsi les rapports des branches de la pulmonaire avec la veine cave supérieure, les bronches, la veine pulmonaire supérieure gauche et le plexus cardiaque.

MASSON & Cie, ÉDITEURS

II. — **L'Artère Pulmonaire gauche** (fig. 760, 766 et pl. III).

Plus courte, légèrement ascendante, elle gagne le hile en passant au-dessus de l'oreillette gauche et de la veine pulmonaire supérieure gauche, successivement AU-DEVANT et AU-DESSUS de la bronche-souche; elle enjambe la bronche lobaire supérieure gauche, gagne sa face postérieure gauche, puis longe le bord supérieur et externe de la bronche-souche DERRIÈRE laquelle elle finit par se placer.

Toutes les ramifications bronchiques gauches sont HYPARTÉRIELLES, c'est-à-dire placées au-dessous des branches de l'artère pulmonaire.

Dans les poumons (fig. 768), chacune des artères se divise en ramifications qui suivent les bronches dans toutes leurs divisions. Théoriquement, chaque bronche lobaire étant côtoyée par une division artérielle principale, il existe TROIS ARTÈRES LOBAIRES DANS LE POUMON DROIT, DEUX DANS LE POUMON GAUCHE.

Cette description schématique doit être complétée; le lobe supérieur des deux côtés reçoit toujours plusieurs artères importantes qui sont: *dans le lobe supérieur droit*, une artère principale au-devant de la bronche lobaire (épartérielle); des rameaux accessoires (1, 2 ou 3) de disposition variable; — *dans le lobe supérieur gauche*, une artère principale au-devant de la bronche lobaire; 1, 2 ou 3 rameaux accessoires dont l'un, rétro-bronchique, peut être considéré comme constant; — *dans chacun des lobes inférieurs*, des ramifications accompagnant les bronches et placées derrière elle; — *dans le lobe moyen* (droit), une seule artère lobaire.

Les ARTÈRES LOBAIRES se divisent monopodiquement en rameaux de plus en plus petits qui aboutissent finalement à chacun des lobules pulmonaires (artères sus-lobulaires). — L'ARTÈRE SUS-LOBULAIRE est terminale : elle pénètre dans l'intérieur du lobule — *artère intra-lobulaire* — comme la bronchiole intra-lobulaire dont elle suit les ramifications collatérales et terminales, fournit à chaque acinus une artériole qui, dans la paroi des alvéoles, se résout en le *riche réseau capillaire pulmonaire* (p. 903).

Des recherches poursuivies sur le *diamètre comparé de l'artère pulmonaire, de ses deux branches* et *du canal artériel* vers la fin de la vie fœtale et à la naissance m'ont montré une série de particularités utiles à signaler.

Le diamètre de l'artère pulmonaire, avant la naissance, est généralement un peu inférieur à celui du canal artériel.

AU MOMENT DE LA NAISSANCE, il lui est toujours inférieur, mais dès que la respiration aérienne s'établit, le *volume des branches pulmonaires* augmente rapidement et atteint en moyenne : 5 mm. à la fin du 1er mois, 6 mm. au 5e mois, 8 mm. au 7e, 9 à 10 mm. au 20e mois.

On constate également des différences intéressantes entre l'aorte et la pulmonaire : les deux vaisseaux sont sensiblement d'égal volume à la naissance. *Dès la fin du premier mois, l'aorte devient nettement plus large que la pulmonaire*, et la différence entre les diamètres des deux vaisseaux augmente à mesure qu'on examine des sujets plus âgés. Par contre, chez l'adulte, le diamètre de la pulmonaire est toujours plus grand — de 3 à 5 mm. environ — que celui de l'aorte.

C. — **Le Canal de Galien, dit de Botal.**

Le Canal Artériel. — La troisième ramification de la pulmonaire ne fonctionne que pendant la vie fœtale. — Elle fait communiquer directement la pulmonaire avec l'aorte : le sang, lancé du ventricule droit dans la pulmonaire passe : principalement dans l'aorte et de là dans les artères de la grande circulation; très

accessoirement dans les branches pulmonaires droite et gauche (il ne faut pas perdre de vue qu'alors, les poumons, incomplètement développés, n'existent pas *fonctionnellement*. — Elle nait : sur la pulmonaire elle-même, ou sur sa branche gauche ; se dirigeant vers le médiastin postérieur, à peu près horizontalement en arrière et à gauche, elle gagne la partie initiale de l'aorte thoracique descendante, en un point situé au-dessous de la naissance de la sous-clavière gauche.

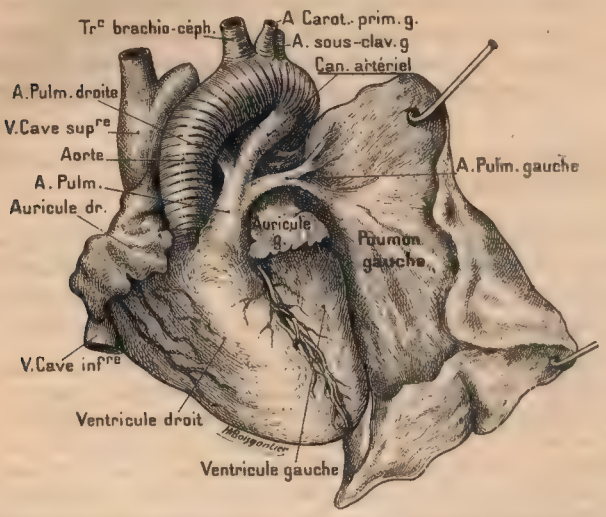

Fig. 760 (grandeur nature). — *Le Canal Artériel du nouveau-né. Le Cœur et les vaisseaux sont injectés. Le poumon gauche est récliné en dehors.*

Dans ce trajet, *entièrement extra-péricardique*, le canal répond : *en avant*, aux filets cardiaques antérieurs du pneumogastrique et du sympathique gauches ; *en arrière*, à la pulmonaire gauche, au groupe ganglionnaire pré-trachéo-bronchique gauche, à la bronche gauche ; *à droite*, à la concavité de la crosse de l'aorte avec laquelle il limite un espace quadrilatère dans lequel se niche le ganglion de Wrisberg (p. 274 et fig. 261) ; *à gauche*, au hile du poumon gauche ; *à gauche* et *en arrière*, au nerf récurrent gauche qui passe au-dessous de lui et non au-dessous de la crosse de l'aorte (Chaput, Cannieu, G. Gérard).

Sa *longueur* peut être estimée, en moyenne, à un centimètre. Son *diamètre* est variable suivant les différentes époques auxquelles on l'envisage. A peu près égal, dans les trois mois avant la naissance, à celui des branches de la pulmonaire, il est toujours supérieur à ce diamètre chez le fœtus à terme. Il diminue dès que s'établit la respiration pulmonaire : de 6 mm. ou 5 mm., moyenne prise à la naissance, il descend rapidement à 3 mm. et son diamètre demeure désormais invariable. Sa *structure* est celle des artères du type musculaire.

Dès la naissance, le canal artériel tend vers l'**oblitération** : conséquence fatale de l'établissement de la respiration aérienne qui a pour effet de séparer, absolument et définitivement les circulations artérielle et veineuse. — J'ai montré que cette oblitération se fait en plusieurs temps (Gérard, th. Lille 1897 et *J. de l'anat.* 1900).

1. L'occlusion physiologique. — Dès les premières inspirations, le canal artériel, les artères ombilicales, la veine ombilicale, le trou de Galien, n'ayant plus de raison d'être physiologique, perdent leur fonctions. *Le canal artériel est fermé, quand le pouls ombilical cesse.* Cette oblitération physiologique, consécutive à l'aspiration pulmonaire, à l'augmentation de la pression sanguine dans l'aorte, à la diminution de pression dans le tronc de la pulmonaire, se traduit par le tiraillement du canal, sa déviation et son aplatissement.

2. L'oblitération anatomique. — Elle commence dès les premiers jours de la vie par prolifération locale d'une partie de l'endartère qui pousse une colonne rétrécissant la lumière du canal dans toute sa longueur, puis par modification et épaississement de toutes ses tuniques. On peut admettre que l'*oblitération est souvent effectuée à la fin du premier*

mois (Bernutz, G. Gérard), avec cette restriction qu'il subsiste longtemps une lumière centrale ; celle-ci se rétrécit graduellement, persistant comme un insignifiant pertuis, dans toute l'étendue puis aux deux bouts du canal jusqu'au milieu ou la fin de la 3e année. — Finalement, l'oblitération histologique est absolue et parfaite.

Fig. 761 (G. Gérard) — *Les Étapes d'oblitération du Canal artériel.*
(Coupes un peu schématisées.)

Le Ligament Artériel. — Le cordon cicatriciel qui demeure comme vestige du canal de Galien est long de 13 mm. en moyenne (chiffres extrêmes : 6 et 26 mm.). Il se détache toujours — en dehors du péricarde — du bord supérieur de l'artère pulmonaire gauche, monte obliquement à gauche et en dehors pour aboutir à la terminaison de la crosse. Souple, sinueux, grisâtre, parcouru de fines arborisations veineuses chez l'enfant, il est, chez l'adulte, figuré par un faisceau fibreux d'un blanc nacré, écrasé entre l'aorte et la pulmonaire, dur à la coupe et ne présentant à l'œil aucune trace de lumière.

§ 2. — **Les Veines Pulmonaires** (fig. 766).

Au nombre de quatre : deux droites, deux gauches, elles ramènent à l'oreillette gauche du cœur le SANG ARTÉRIEL, qui s'est hématosé au niveau des capillaires pulmonaires.

Dans le poumon, elles naissent de plusieurs origines : principalement à la périphérie des lobules pulmonaires, des réseaux capillaires périacineux anastomosés dans les espaces inter-lobulaires ; accessoirement des réseaux capillaires

provenant de la plèvre viscérale (*veines pleuro-pulmonaires* de Le Fort) et du territoire des artères bronchiques (*veines broncho-pulmonaires*).

Les veinules pulmonaires principales font suite aux capillaires pulmonaires ; elles suivent d'abord chacun des angles du lobule. Ces veines péri-lobulaires, cheminant vers le hile du poumon, *en sens inverse des artères derrière lesquelles elles se placent*, confluent les unes vers les autres, en rameaux qui recueillent toutes les collatérales qu'elles rencontrent ; augmentant de volume — veines *tertiaires*, puis *secondaires* — au fur et à mesure qu'elles se rapprochent du hile, elles finissent par constituer les *veines lobaires* qui résument la circulation de chacun des lobes du poumon.

Dans le *poumon gauche*, il y a **2** VEINES LOBAIRES : supérieure ; inférieure.

Dans le *poumon droit*, il y a **3** VEINES LOBAIRES : inférieure ; moyenne ; supérieure. Les deux dernières se réunissent habituellement pour donner la veine pulmonaire supérieure droite. Dans certains cas, elles restent indépendantes jusqu'au cœur ; il y a alors 5 veines pulmonaires : 3 à droite, 2 à gauche.

Au hile du poumon, les veines pulmonaires proprement dites se placent au-devant, puis au-dessous des artères pulmonaires ; après un trajet horizontal, dont la longueur ne dépasse pas 15 mm., elles gagnent la paroi postérieure de l'oreillette gauche en passant derrière les gros vaisseaux de la base du cœur. A leur terminaison, elles sont entourées d'une gaine péricardique incomplète.

Elles sont anastomosées : 1° dans le poumon avec un certain nombre D'ARTÈRES contiguës, principalement les bronchiques ; — 2° en dehors du poumon ; avec le système cave supérieur par les veines bronchiques antérieures et postérieures ; — avec le plexus aortique par les veines médiastines.

ARTICLE V.

LES POUMONS

A. — GÉNÉRALITÉS

Les poumons sont les organes essentiels de la respiration. — Au nombre de deux, ils occupent les parties latérales de la cavité thoracique à droite et à gauche du médiastin. Ils sont **maintenus dans leur position** à la fois par leur pédicule broncho-vasculaire et par le vide pleural, qui juxtapose exactement les faces opposées des plèvres. « Il y a *solidarité absolue* entre le poumon, *organe élastique ouvert* à l'extérieur et le thorax, *cavité close*, qui le contient. La mobilité thoracique engendre la mobilité pulmonaire » (M. Duval). Leur forme peut être approximativement comparée à celle d'un cône irrégulier à base diaphragmatique.

Leur **volume** et leurs **dimensions** dépendent directement de la capacité thoracique. Ils varient : chez les différents individus ; chez le même sujet suivant les moments de la respiration ; ils sont proportionnellement moins volumineux, de 1/10 environ, chez la femme. L'appréciation de la capacité respiratoire, établie par les mensurations comparées de la taille et du périmètre thoracique, ne peut être que tout à fait approximative ; les individus à thorax étroit, mais long, ont des poumons allongés en hauteur dont la valeur fonctionnelle peut être égale, sinon supérieure, à celle des poumons contenus dans des thorax larges, étalés ou bombés. On obtiendrait probablement des évaluations plus précises en établissant le rapport du périmètre et de la longueur thoraciques. — Chez le nouveau-né

et l'enfant, souvent aussi chez l'adulte, le poumon droit est plus épais, plus court et un peu plus volumineux que le gauche.

Dimensions moyennes (Sappey) : diamètre vertical : 26-27 centimètres ; diamètre antéro-postérieur (dans sa plus grande longueur), 16-18 centimètres ; diamètre transversal, au niveau des 4e et 5e espaces intercostaux, à droite : 9cm,5 à 10 centimètres ; à gauche : 9 centimètres vers les 2e et 3e espaces ; 7 à 7cm,5 au niveau des 4e et 5e espaces.

Leur **poids** est également très variable, suivant la quantité de sang et d'air qu'ils renferment.

Poids absolu moyen des deux poumons : 60-65 grammes chez le fœtus qui n'a pas respiré ; 94 grammes chez l'enfant qui a respiré ; chez l'adulte 1 050 (femme) à 1 350 grammes (homme).

Le **poids spécifique** varie de 0,356 à 0,625 chez l'enfant qui a respiré et chez l'adulte. Chez l'enfant qui n'a pas respiré, il s'élève en moyenne à 1 068 (Sappey).

La recherche du poids spécifique des poumons est utilisée en médecine légale (DOCIMASIE PULMONAIRE HYDROSTATIQUE). « Lorsqu'on veut constater si les poumons d'un enfant mort-né contiennent ou ne contiennent pas de l'air, il suffit de les détacher et de comparer leur poids avec celui de l'eau ; s'ils se précipitent, l'air n'a pas encore pénétré dans leur épaisseur, et l'enfant, par conséquent n'a pas respiré ; s'ils surnagent, ils contiennent de l'air, et l'enfant a très probablement respiré » (Sappey).

La **capacité pulmonaire** est appréciée très différemment ; pour Macalister, elle serait égale à 7 000 centimètres cubes environ, dans l'inspiration extrême et forcée de l'adulte de taille moyenne de 1m,73. Pour d'autres auteurs, la capacité totale s'élève en moyenne à 4 500 centimètres cubes (M. Duval et Gley) répartis de la façon suivante :

Capacité totale du poumon : 4l,500	Capacité vitale de Hutchinson : 3l,500	*d.* Air complémentaire.	1l,500	Capacité pulmonaire de Gréhant : 2l,500.
		c. Air courant. . . .	0l,500	
		b. Air de réserve. . .	1l,500	
		a. Air résidual. . . .	1l,000	

La **couleur**, rouge brun chez le fœtus, rose chez l'enfant, devient gris ardoisé ou noire chez l'adulte par le dépôt de charbon et de pigment dans les interstices séparant les lobules pulmonaires.

La **consistance** est spongieuse, molle ; écrasé entre les doigts, le poumon crépite. — Sa RÉSISTANCE est très grande ; son ÉLASTICITÉ, parfaite, s'observe à l'expiration, à l'heure suprême du dernier soupir (Sappey) et à l'ouverture accidentelle ou chirurgicale de la plèvre, qui est suivie du retrait de l'organe vers son pédicule.

B. — ÉTUDE DESCRIPTIVE ET RAPPORTS DES POUMONS

Pour apprécier les rapports des poumons, il faut bien connaître les plèvres : raison qui m'a engagé à les étudier d'abord. Sur la surface interne de leur feuillet pariétal, se moule la plus grande partie de la surface extérieure du poumon qui présente ainsi à considérer : des faces, costale, diaphragmatique, médiastine, un sommet, des bords. *Au point de vue des applications médicales*, ces portions n'ont pas toutes la même importance : les unes sont directement accessibles, les autres inaccessibles.

§ 1. — Les Portions Accessibles — Limites d'Exploration Clinique.

La connaissance exacte et précise des parties cliniquement abordables a une importance capitale ; *les poumons étant, de tous les organes du corps, ceux que l'on est appelé à examiner le plus souvent dans la pratique médicale.* L'exploration clinique permet d'aborder directement : toute la face costale, tout le sommet, les bords antérieurs, les bords inférieurs.

A. — La Face externe — costale — du poumon.

Elle se moule sur la face interne de la paroi thoracique.

Les côtes laissent sur elle des encoches plus ou moins marquées. — En arrière, elle est contiguë aux faces latérales des vertèbres dorsales. Extérieurement, elle est recouverte par des épaisseurs d'os et de muscles variant avec les régions de la paroi, qui gênent plus ou moins ou modifient la percussion ou l'auscultation ; des plans musculaires répartis sur toute la périphérie du thorax, les uns sont peu abondants (sur la face axillaire, où l'exploration est le plus facile), les autres très épais en arrière ; la couche ostéo-musculaire de l'omoplate et ses muscles mettant l'explorateur dans la nécessité d'accentuer la percussion pour obtenir des sons nets, d'imposer au sujet une attitude spéciale (p. 894) etc... Il suffit de mentionner ces particularités, qui sont du domaine de la pathologie.

Les limites de la face externe sont, sur chacun des poumons :

1° En avant, le BORD ANTÉRIEUR dont la situation a été étudiée avec le sinus rétro-sternal qui le renferme (p. 881) ; l'un et l'autre recouvrent une partie du péricarde et le thymus chez l'enfant ; — 2° En arrière, le BORD POSTÉRIEUR, qui longe le sinus vertébro-pleural (p. 884) ; — 3° En bas, le BORD INFÉRIEUR qui borde la face diaphragmatique. Libre dans toute son étendue et assez tranchant, il est logé dans le *sinus costo-diaphragmatique* qu'il ne remplit pas complètement, même dans les inspirations les plus profondes.

Cliniquement, il faut tenir compte des lames prépéricardiques qui, sous les systoles cardiaques, produisent souvent des bruits respiratoires (souffles extra-cardiaques), toujours faciles à analyser et qu'il ne faut pas confondre avec les souffles symptomatiques de lésions organiques du cœur.

B. — **Les Scissures interlobaires** (fig. 753, 754).

Topographie. — Leur étude se rattache à celle de la face externe.

1° Chaque poumon est *entaillé à fond* par la **grande scissure interlobaire**, qui, des deux côtés, suit sensiblement le même trajet d'arrière en avant et de haut en bas. — La GAUCHE commence en arrière, à 6 centimètres au-dessous du sommet, au-devant de la 3e dorsale, croise la ligne axillaire sous la 5e côte, se termine sous le 6e cartilage costal, limitant en bas la languette prépéricardique — *lingula* — du lobe supérieur. — La DROITE décrit une courbe commençant à 8 centimètres au-dessous du sommet, au-devant de la 4e dorsale, croise la ligne axillaire sous la 5e côte et rejoint le bord inférieur au-dessus de la 7e articulation chondro-costale droite. — Des deux côtés, la grande incisure interlobaire s'enfonce jusqu'à la racine du poumon qu'elle divise en deux lobes, l'un supérieur, l'autre inférieur.

2° Le lobe supérieur du POUMON DROIT est en outre subdivisé par la **petite scissure interlobaire** qui commence sous la 6e côte, au niveau de la ligne axillaire, et s'étend horizontalement en avant pour rejoindre le bord antérieur derrière le 4e cartilage costal droit.

Le Poumon Gauche n'a qu'une scissure et deux lobes — supérieur, inférieur.

Le Poumon Droit a deux scissures et trois lobes — supérieur, moyen, inférieur.

Cliniquement, les scissures ne peuvent être déterminées que dans les cas de pleurésie interlobaire, de diagnostic toujours délicat.

C. — **Le Bord inférieur du Poumon Droit** (fig. 753).

DANS L'INSPIRATION, *il figure un arc* qui commence au-devant de la 11e articulation costo-vertébrale, se dirige en dehors, en haut et en avant en décrivant une courbe qui croise successivement les 11e, 10e, 9e, 8e, 7e côtes, suit le 6e cartilage costal à l'extrémité sternale duquel il rejoint le bord antérieur.

Dans l'expiration, il coupe en biais les 10e, 9e, 8e, 7e, 6e côtes, suit le 5e cartilage costal ; *figurant la corde de l'arc inspiratoire.* Dans les plus grandes inspirations, le bord inférieur du poumon droit reste séparé du fond du sinus par la hauteur d'au moins un espace intercostal.

D. — **Le Bord inférieur du Poumon Gauche** (fig. 754).

Dans l'inspiration, il descend un peu moins en bas que le droit (parce qu'il est moins arqué).

Dans l'expiration, il remonte un peu moins haut, son extrémité antérieure restant au niveau (et même au-dessous) du 6e cartilage costal gauche.

Cliniquement, le bord inférieur comprend toute la portion qui occupe le sinus costo-diaphragmatique. — C'est une lame mince, fine, de parenchyme s'insinuant entre le diaphragme et la paroi costale, de la 7e à la 9e côte latéralement, à la 10e en arrière. Par sa face profonde (qui appartient à la base), elle est en rapport médiat avec les organes abdominaux ; à droite, la présence du foie explique la nécessité de percuter d'autant plus superficiellement qu'on descend plus bas (pour éviter la matité hépatique) : à gauche, les mêmes précautions doivent être prises, à la fois pour éviter la matité de la rate et la sonorité de l'estomac à la percussion (espace de Traube dans la pleurésie ; v. estomac).

E. — **Le Sommet du Poumon.**

Nul terme médical n'est plus employé ; nul n'est plus imprécis. — Et cependant il est suffisamment compréhensible, car il consacre une désignation clinique, et il faut lui conserver avant tout son caractère clinique.

Au point de vue anatomique pur, il faudrait entendre sous le nom de sommet la seule portion du poumon coiffée par le dôme de la plèvre, encastrée par le bord concave de la 1re côte, surplombant la base du creux sus-claviculaire. Cette désignation étroite est pratiquement inexacte, malgré sa précision.

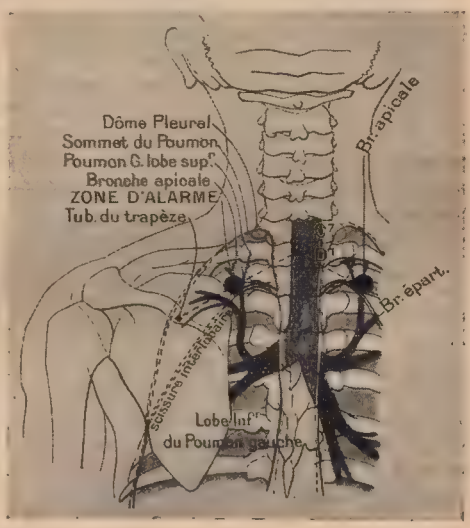

Fig. 762. — *Le Sommet des Poumons vus d'arrière en projection. Topographie de la Trachée et des Bronches.*

L'omoplate, bien écartée en dehors, découvre la zone d'alarme, comme il convient de le faire en pratiquant l'auscultation du sommet.

Au point de vue clinique, il convient de l'étendre aux zones explorées dans la percussion et l'auscultation courantes : — *a*) En avant, le quadrilatère compris entre le bord inférieur des clavicules, le bord supérieur du 2e cartilage costal et de la 2e côte ; — *b*) latéralement, le fond du creux de l'aisselle que peut scruter utilement un fin stéthoscope (le bras relevé découvre tout le premier espace et toute la 1re côte) ; — *c*) en arrière, la partie postérieure des deux premiers espaces (espace interscapulo-vertébral supérieur ; étroit quand le bras pend, plus large quand le bras s'élève) ; — toute la fosse sus-épineuse, espace triangulaire à sommet externe dont la limite inférieure (bord supérieur de l'épine de l'omoplate) est facile à repérer.

Ces limites qui semblent conventionnelles répondent : 1° anatomiquement au territoire

pulmonaire desservi d'une part et des deux côtés par la *bronche apicale*, irrigué d'autre part par la ramification artérielle principale du lobe pulmonaire supérieur; 2° cliniquement à quatre zones d'auscultation qui sont : α) en haut le creux sus-claviculaire, *la salière* (p. 495); β) en avant, le creux sous-claviculaire (fig. 487), partie supéro-interne; γ) en dehors, le fond du creux de l'aisselle (bras relevé); δ) en arrière, la fosse sus-épineuse et l'espace interscapulo-vertébral. — Trop souvent les zones α) et γ) sont laissées de côté; combien serait utile cependant leur exploration, en particulier dans le diagnostic de la tuberculose pulmonaire chronique au début!

Sergent a récemment insisté — 1912 — sur l'importance de deux de ces zones : 1. Le creux sus-claviculaire pour l'exploration du sommet en avant; — 2. La fosse sus-épineuse pour son exploration en arrière : sa portion la plus interne — **zone d'alarme** de Stéphen Chauvet — de l'étendue d'une pièce de cinq francs, est située au milieu d'une ligne oblique allant du sommet du triangle basal de l'épine de l'omoplate à l'espace qui sépare les épines des 7e cervicale et 1re dorsale. Ce repère se projette sur le sommet du poumon et correspond « en arrière à la partie tout à fait interne de la fosse sus-épineuse, et en avant à la partie tout à fait interne du creux sous-claviculaire » (fig. 762).

Des vérifications personnelles m'autorisent à préciser la question de la zone d'alarme : α) pour les repères on se rappelera que D^3 coupe la ligne de base des épines de l'omoplate (fig. 97); β) le bras étant pendant, la partie interne de la fosse sus-épineuse *recouvre et cache* la partie tout postérieure du 2e espace intercostal, en regard de l'interligne séparant les épines de D^2 et D^3; γ) la zone d'alarme répond topographiquement à la portion postéro-supérieure du lobe supérieur et *longe par en bas la scissure interlobaire*; je me repète en rappelant qu'elle répond au territoire de la branche apicale elle-même (et j'ajoute, mais non au territoire de ses ramifications supérieure, postérieure ou antérieure); δ) la position indiquée par St. Chaumet « épaules tombantes avant-bras reposant sur les cuisses » est mauvaise, car elle ne dégage pas la zone; mauvaise l'élévation du bras, qui fait *rouler* l'omoplate sur le lieu à ausculter, mais sans le dégager. La condition indispensable pour bien découvrir la zone d'alarme est l'écartement de l'omoplate, qu'on obtient EN FAISANT CROISER LES BRAS EN AVANT, LES MAINS TIRANT SUR LES ÉPAULES OPPOSÉES. C'est seulement alors qu'elle est exactement au milieu de la ligne-repère; sinon elle se trouve près de son extrémité inféro-externe et reste masquée par la portion tout interne de la fosse sus-épineuse.

Rapports du sommet. — Dans le creux sus-claviculaire, le sommet anatomique, bridé par le dôme pleural, surplombe la 1re côte et dépasse le niveau de la clavicule de 1 à 3 centimètres; il est plus élevé à droite qu'à gauche, grâce à la courbe plus grande de l'artère sous-clavière qui laisse une empreinte, non seulement sur sa partie supérieure, mais surtout sur sa face interne (à gauche c'est une véritable encoche oblique dirigée en haut et en arrière). Dans cette région, ses rapports sont médiats — par l'intermédiaire du dôme pleural — avec : le plexus brachial; l'artère sous-clavière et trois de ses branches, vertébrale, cervico-intercostale, mammaire interne; la veine sous-clavière (la terminaison du canal thoracique à gauche); le ganglion cervical inférieur du sympathique en arrière; les insertions du scalène antérieur en avant.

§ 2. — Les Portions inaccessibles à l'exploration clinique.

La description des faces diaphragmatique et médiastine appartient à l'anatomie pure.

A. — La Face diaphragmatique. — Base des Poumons.

Elle glisse par l'intermédiaire de la plèvre homonyme sur la convexité du diaphragme qui la sépare du foie à droite, de l'estomac et de la rate à gauche; dans l'expiration extrême, elle remonte avec le diaphragme jusque derrière la 6e côte à droite, la 8e côte à gauche.

B. — La Face interne, médiastine ou cardiaque des Poumons.

Elle s'adapte par l'intermédiaire de la plèvre sur la convexité du péricarde. A droite, elle est sensiblement verticale. A gauche elle est oblique comme le

bord correspondant du cœur, en dehors duquel elle s'excave profondément en le *lit* ou *fosse cardiaque*.

B'. — **Le Hile des Poumons.**

A sa partie moyenne (en hauteur), la face interne présente d'avant en arrière, entre sa moitié antérieure et son quart postérieur, LE HILE, quartier de groupement des organes réservés aux poumons.

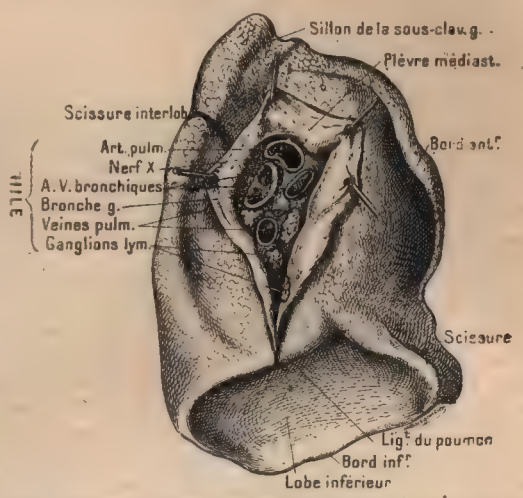

FIG. 763. — *La Face interne du Poumon Gauche ; groupement des organes du Hile. Le ligament du Poumon.*

Le **hile gauche** (fig. 763) a la forme d'une raquette à manche inférieur, haute de 10 centimètres environ. — Le **hile droit** (fig. 764) a la forme d'un ovoïde prolongé en arrière et en bas par une queue effilée. — Les prolongements inférieurs des hiles sont figurés par les feuillets réfléchis des ligaments du poumon.

Les rapports des organes au hile sont sensiblement les mêmes des deux côtés. On rencontre : 1° en avant et en haut, l'*artère pulmonaire* qui y émet le plus souvent sa branche lobaire supérieure ; 2° en avant, à la partie moyenne et en bas, les *veines pulmonaires* ; 3° en arrière, les *bronches* (la bronche-souche et la bronche collatérale qui naît toujours en dehors du poumon ou tout au moins s'ébauche fortement hors du hile, Poupardin) ; et sur le dos des bronches, les *vaisseaux bronchiques*, les branches nerveuses du plexus pulmonaire postérieur ; entre les différents organes, surtout en avant et en bas, les lymphatiques et ganglions prétrachéo-bronchiques et sous-bronchiques. — Tout autour de ces éléments, la collerette pleurale marque la continuation des feuillets pariétal et viscéral de la séreuse.

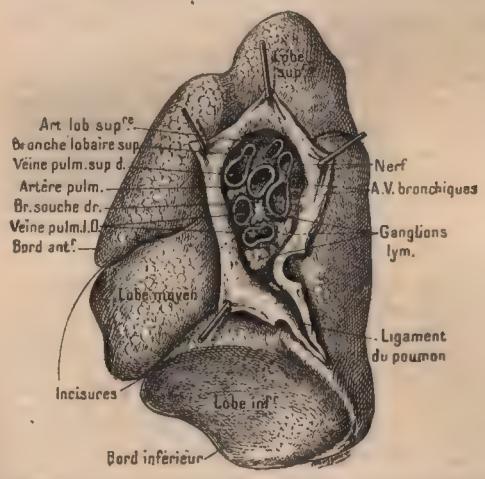

FIG. 764. — *La Face interne du Poumon Droit. Groupement des organes du Hile. Le ligament du poumon.*

Derrière le hile, la face médiastine répond à la colonne vertébrale et aux organes du médiastin postérieur : aorte thoracique descendante à gauche ; œsophage, grande azygos et canal thoracique à droite. — Devant le hile et au-dessus de lui, ses rapports sont ceux de la plèvre médiastine.

C. — **Le Bord postérieur des Poumons.**

Suivant les gouttières costo-vertébrales, de la 1re à la 11e côte, ils sont situés au-devant des articulations costo-vertébrales et des sympathiques thoraciques.

C. — CONSTITUTION ANATOMIQUE DU POUMON

Il est essentiellement constitué par l'agglomération des *lobules pulmonaires*. Chacune de ces *unités respiratoires* groupe une série de formations : 1° *conduits aériens* de l'arbre bronchique ; 2° vaisseaux de la petite circulation — artères et veines pulmonaires — assurant la *circulation fonctionnelle*; 3° vaisseaux représentant la *circulation nutritive*, artères et veines bronchiques, lymphatiques pulmonaires.

Vue d'ensemble schématique. — « Réduit à sa plus simple expression, le poumon des vertébrés, dit Laguesse, est un double sac à paroi très mince communiquant avec le pharynx par un vestibule unique. La surface interne est multipliée par la présence d'une foule de petits enfoncements, de petites logettes serrées l'une contre l'autre, polyédriques grâce à cette pression, et comparables à celles d'un gâteau d'abeilles, d'où le nom d'alvéoles qui leur a été donné. Sur cette surface interne se ramifie le réseau capillaire le plus riche de l'économie à mailles excessivement serrées. C'est une véritable nappe mince de sang à disposition réticulée... » ayant une étendue considérable qu'on a pu évaluer approximativement à 150 mètres carrés chez l'homme (Kuss). Enfin, elle n'est séparée de l'air que par une membrane excessivement mince, constituée par l'endothélium vasculaire recouvert uniquement par une assise d'épithélium endodermique mais également lamellaire ; c'est l'*épithélium pulmonaire*, ou mieux *respiratoire*.

« Ainsi donc, double sac à paroi mince, à surface interne généralement multipliée par la présence d'alvéoles et tapissée par un réseau capillaire extrêmement riche, séparé seulement de l'air par un épithélium lamellaire...

« Le poumon est bâti sur un plan assez analogue à celui des glandes. Si nous les comparons, les bronches correspondront aux canaux excréteurs, les cavités respiratoires aux cavités sécrétantes ou *acini*, aussi emploie-t-on souvent ce dernier terme pour les désigner... Le poumon de l'homme est comparable à une glande en grappe composée dont chaque cavité sécrétante, chaque acinus serait à son tour ramifié et lobé... ; la transition entre les bronches et canaux alvéolaires n'est généralement pas brusque..., de sorte que *le poumon ne doit pas cesser de nous apparaître dans toute son étendue, comme un simple arbre creux, excessivement ramifié*. — Une courte esquisse du développement est nécessaire pour montrer que le plan idéal que nous venons de tracer se réalise chez l'embryon. »

§ 1. — Développement des Poumons.

L'*appareil pulmonaire, d'origine endodermique, se développe aux dépens de la paroi ventrale de l'intestin pharyngien.*

Il apparaît sous la forme d'une évagination (ébauche de la TRACHÉE) visible chez l'embryon humain avant la fin de la 3e semaine. En arrière, son extrémité dilatée se divise en deux petits bourgeons, SACS PULMONAIRES PRIMITIFS. En avant, l'ébauche tend à se séparer du pharynx avec lequel elle reste en communication par un tube étranglé qui donnera la trachée et le larynx. « A peine constitués, les deux diverticules épithéliaux soulevant devant eux une couche de mésoderme assez épaisse, qui entre elle aussi en voie de prolifération active (Uskow), proéminent de chaque côté dans la cavité pleuro-péritonéale... » Ils croissent rapidement, s'allongent chacun en tube : le *tronc bronchique* ou BRONCHE-SOUCHE qui émet : le gauche, un bourgeon collatéral creux, le droit deux bourgeons. L'architecture de chacun des poumons est ainsi indiquée dès la fin du premier mois chez l'homme : par trois lobes dans le poumon droit, par deux lobes dans le gauche. « La

division des tubes épithéliaux se poursuit. Elle est très active d'abord et surtout dans le lobe inférieur où le tronc bronchique continue à émettre par ramification collatérale (D'Hardiviller a suivi ce développement chez le lapin) une série de rameaux de plus en plus courts à mesure qu'on approche du sommet, puis sur les bronches lobaires supérieure et moyenne, sur les autres collatérales primaires qui donnent des rameaux de second ordre et ainsi de suite. L'arbre creux devient ainsi de plus en plus touffu. A un moment donné... sa division semble se poursuivre par dichotomie (D'Hardiviller). ».

Au 6e mois chez le fœtus humain, les derniers ramuscules formés se couvrent de bosselures, de gaufrures irrégulières qui ne sont autre chose que des rudiments d'alvéoles. A leur niveau, leur épithélium s'abaisse pour devenir plat. Ils méritent dès maintenant, en un mot, le nom des canaux alvéolaires. La distribution en lobules est très tardive, secondaire et irrégulière (Laguesse).

§ 2. — L'Arbre Bronchique.

La trachée se bifurque, légèrement déviée vers la droite par la crosse de l'aorte, au-devant de la moitié droite de la 4e dorsale. Ses deux divisions, les BRONCHES, gagnent chacun des poumons en divergeant sous un angle de 80° environ.

La *bifurcation* s'effectue au-dessus de l'oreillette gauche du cœur, derrière l'artère pulmonaire droite, dans une région où abondent les lymphatiques (péri-trachéo-bronchiques) et les filets du plexus pulmonaire. A la partie tout inférieure, le dernier anneau de la trachée s'infléchissant en bas et au milieu se décompose « en deux demi-anneaux qui deviennent les premiers cerceaux des bronches, et qui, en s'adossant par leur extrémité interne, produisent une sorte d'éperon à la partie inférieure de la trachée » (Sappey). Cette disposition présente de fréquentes variations.

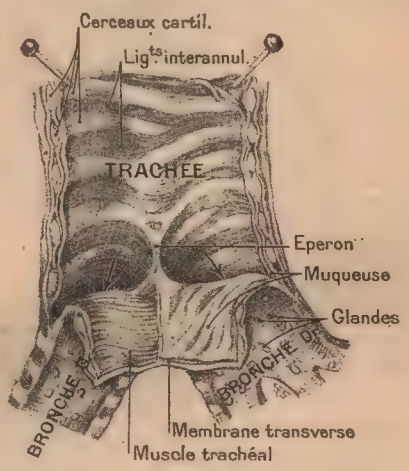

FIG. 765. — *La bifurcation de la Trachée, vue d'arrière.*

Chaque bronche est figurée par un conduit d'abord unique — *bronche extra-pulmonaire* — qui se divise, dès le hile, en ses ramifications principales : trois pour le poumon droit, deux pour le gauche. — En s'engageant dans le parenchyme pulmonaire — *bronches intra-pulmonaires* — chacune d'elles se subdivise à son tour en collatérales de premier, puis de second ordre, etc... — L'analyse montre l'arbre bronchique constitué par un tronc principal — BRONCHE-SOUCHE — qui continue la direction de la bronche extra-pulmonaire et descend vers le lobe inférieur, émettant chemin faisant, suivant le mode monopodique, la série des bronches collatérales principales.

A. — Les Bronches Extra-Pulmonaires.

Cette première portion de la bronche-souche s'étend de la bifurcation de la trachée au hile du poumon. A droite et à gauche, elle diffère : dans sa direction, sa longueur, son calibre, ses rapports.

1. **Bronche Extra-Pulmonaire Droite.** — Légèrement courbe, à concavité interne, elle descend obliquement en dehors. Peu éloignée de la verticale (avec laquelle elle fait un angle d'environ 30° chez l'adulte, moins considérable encore

chez l'enfant), *elle semble la continuation directe de la trachée*; en regardant par en haut la trachée coupée au-dessus de sa bifurcation, l'*éperon* apparaît tranchant et légèrement déjeté à gauche de la ligne médiane ; raison pour laquelle les corps étrangers tombés dans la trachée gagnent plus souvent la bronche droite. — Elle est courte : 2 centimètres environ. Elle est assez large (son diamètre est égal à 14 mm. chez l'homme, à 12 mm. chez la femme — mensurations de Marc Sée —) pour admettre l'extrémité de l'index.

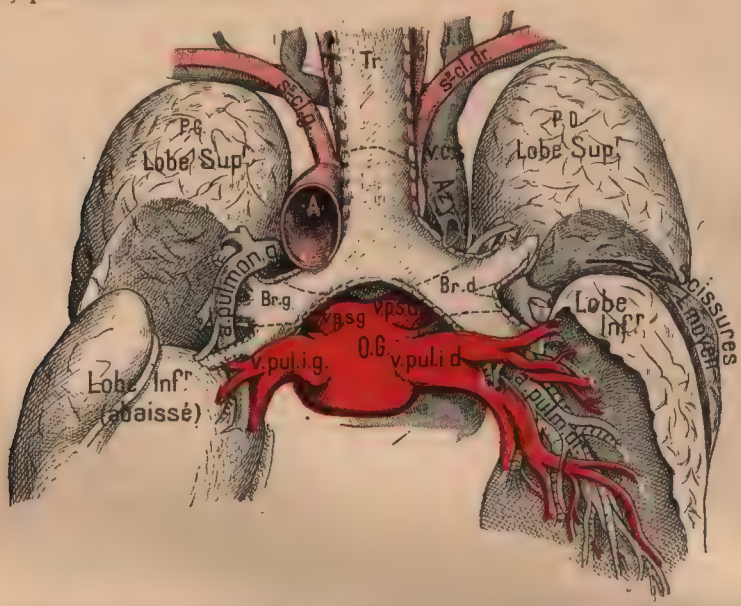

Fig. 766 (d'après une planche du Pr Farabeuf). — *Les Vaisseaux Pulmonaires et la bifurcation de la trachée vus d'arrière.*

v. p. s. d. Veine pulmonaire supérieure droite, etc. *v. c. s.* Veine cave supérieure recevant par derrière la grande Azygos, *Azy.* ; — *J. i.* Jugulaire interne ; — *c.* carotide primitive droite. *s-cl. d.* Artère sous-clavière droite.

2. **Bronche Extra-Pulmonaire Gauche.** — Légèrement incurvée en *S* italique, abaissée à son origine par l'aorte, soulevée vers sa terminaison contre le poumon par le cœur, elle descend obliquement en dehors en faisant avec la verticale un angle d'environ 55° chez l'adulte (angle un peu moins grand chez l'enfant). Elle est longue : 5 centimètres environ — et elle est étroite : 11mm,6 chez l'homme, 9 mm. chez la femme (Marc Sée).

Le diamètre des deux bronches réunies est plus grand que celui de la trachée.

Rapports des Bronches Extra-Pulmonaires. — Elles présentent des rapports communs et des rapports propres.

Rapports communs. — De chaque côté, la bronche est en relation avec : 1° la branche homolatérale de l'artère pulmonaire qui est placée en avant, puis au-dessus d'elle ; 2° les veines pulmonaires qui la cachent en avant et au-dessous ; 3° les artères bronchiques qui sont en arrière ; 4° les ganglions péribronchiques et inter-bronchiques ; 5° les plexus nerveux, pulmonaire en arrière, cardiaque en-dessous.

Rapports particuliers. — La **bronche droite** est croisée en avant par la veine cave supérieure, surcroisée au-dessus et en arrière par la crosse de l'azygos (*bretelle veineuse*). — La **bronche gauche** est croisée : en avant puis en haut, par la crosse de l'aorte (*bretelle artérielle*) ; en arrière, par l'œsophage auquel elle est rattachée par quelques fibres émanées du muscle broncho-œsophagien.

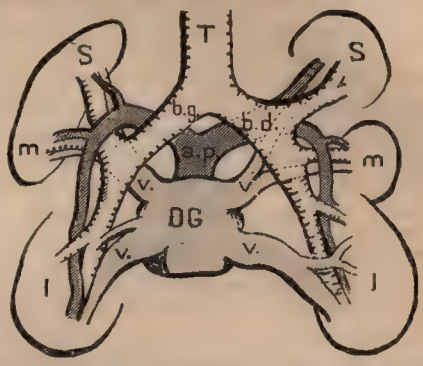

Fig. 767 (schéma du Pr Farabeuf). — *Rapports réciproques des Bronches, des branches de l'Artère Pulmonaire et des Veines Pulmonaires vues d'arrière.*

S. m. i. Lobes supérieur, moyen, inférieur des poumons (3 à droite, 2 à gauche) ; — *T.* Trachée ; — *b. d., b. g,* Bronches droite et gauche.

B. — **Les Bronches Intra-Pulmonaires.**

Chacune des *bronches-souches* (*troncs bronchiques*) « après un court trajet extra-pulmonaire, pénètre dans le poumon correspondant et le traverse tout entier, en descendant du hile jusque vers la base où il finit en pointe. Ce tronc constitue un conduit axial principal sur lequel viennent se brancher tous les autres, à la manière des rameaux sur le tronc d'un sapin. Il correspond à la bronche ou grosse bronche des classiques continuée par la bronche lobaire inférieure. Peu nettement indiquée chez l'homme adulte, cette disposition saute aux yeux chez la plupart des mammifères. On la retrouve chez l'embryon humain, où nous avons vu croître d'abord cet axe de végétation, sur lequel bourgeonnent ensuite tous les autres rameaux ou *bronches collatérales primaires*. Parmi celles-ci, les deux premières à droite, la première à gauche, représentent avec l'extrémité même des troncs bronchiques les cinq bronches lobaires. Mentionnons seulement que Aeby croit devoir établir encore une distinction, séparant sous le nom d'*épartérielles* et d'*hypartérielles* celles qui naissent du tronc, avant ou après qu'il a croisé la branche correspondante de l'artère pulmonaire. Chez l'homme il n'y a qu'une épartérielle ; c'est la bronche lobaire supérieure droite » (Laguesse).

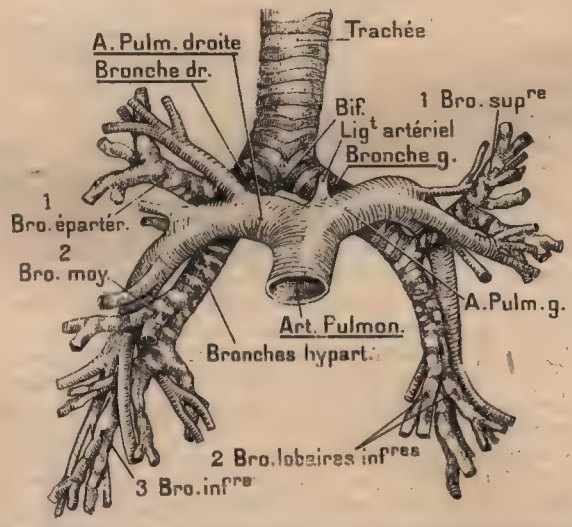

Fig. 768. — *Rapports réciproques de l'Arbre Bronchique des deux Poumons et de l'Artère pulmonaire.* — Vue antérieure.

L'arbre bronchique extra-lobulaire.

1. **Les bronches lobaires du poumon droit.** — *a*) La BRONCHE LOBAIRE SUPÉRIEURE DROITE, ÉPARTÉRIELLE, naît sur le bord supérieur de la bronche-souche à 2 centimètres au delà de la bifurcation de la trachée. Elle présente un court segment extra-pulmonaire ; dans le lobe supérieur droit, elle décrit une courbe à concavité supérieure, tôt bifurquée en deux bronches secondaires : l'une inférieure, subdivisée en postérieure et supérieure ; l'autre antérieure (*bronche apicale*). Elle est destinée au lobe supérieur.

b) La BRONCHE-LOBAIRE MOYENNE OU PREMIÈRE HYPARTÉRIELLE VENTRALE DROITE, naît de 2 à 5 centimètres au-dessous de la précédente. Elle se bifurque en deux rameaux, un antéro-interne, qui continue sa direction ; un postéro-externe. — Elle est réservée au lobe moyen.

c) La BRONCHE-SOUCHE SE TERMINE DANS LE LOBE INFÉRIEUR ; elle diminue rapidement de volume après avoir donné des collatérales antéro-externes et postéro-internes. C'est d'elle qu'émanent les 2e, 3e, 4e HYPARTÉRIELLES VENTRALES DROITES et les hypartérielles dorsales.

2. **Les bronches lobaires du poumon gauche.** — *a*) La BRONCHE LOBAIRE SUPÉRIEURE GAUCHE, PREMIÈRE HYPARTÉRIELLE VENTRALE GAUCHE, se dirige en dehors et un peu en haut et se divise rapidement en deux bronches secondaires : l'une ascendante, supérieure et postérieure (*bronche apicale*), l'autre inférieure et antérieure.

b) Le TRONC-SOUCHE, RÉSERVÉ AU LOBE INFÉRIEUR, se comporte comme à droite.

« Les *bronches primaires* se divisent... très irrégulièrement par ramification collatérale. Plus loin, la ramification dichotomique finit par prédominer. Chez l'adulte, les rameaux naissant d'une même branche maîtresse étant souvent très rapprochés, peuvent se grouper par bouquets très irréguliers de canaux de largeur très inégale, parfois très courts. Le plan primitif est ainsi masqué et la ramification paraît seulement excessivement touffue et excessivement irrégulière. On trouve ainsi jusqu'à des rameaux de sixième ordre (Sappey). Pour l'étude, on distingue d'ordinaire des bronches de gros, de moyen et de petit calibre. Les dernières seules ou bronchioles pénètrent à leur extrémité dans les lobules où nous les retrouverons ; elles ont donc des rameaux interlobulaires ; elles en ont surtout d'intralobulaires. Renaut réunit sous le nom de bronches de distribution les rameaux de gros et moyen calibre » (Laguesse).

Structure des Bronches. — Les BRONCHES EXTRA-PULMONAIRES ont la même structure que la trachée : la droite présentant de 6 à 8 anneaux cartilagineux incomplets, la gauche de 9 à 12, réunis en arrière par une membrane en grande partie musculaire. « La PORTION INTRA-PULMONAIRE DU TRONC-SOUCHE a encore la même charpente caractéristique jusqu'au moment où elle entre dans le lobe inférieur. Mais les arcs cartilagineux commencent à se fragmenter, à devenir plus irréguliers pour renforcer le tronc bronchique *en arrière* ; de petites plaques cartilagineuses indépendantes apparaissent dans cette portion, de telle façon que bientôt tout le pourtour est entouré de plaques irrégulières... « Les BRONCHES SECONDAIRES EXTRA-LOBULAIRES acquièrent une forme à peu près cylindrique ; leur paroi présente de dehors en dedans : une tunique adventice ; des plaques de cartilage fragmenté irrégulièrement, incluses dans une membrane fibro-élastique ; une couche musculaire fort importante, épaisse de 2 à 3 dixièmes de mm. d'épaisseur, formée de petits faisceaux transversaux ou légèrement obliques de fibres lisses : *muscles de Reissessen* ; « cette couche est renforcée en dedans par des fibres élastiques qui soutiennent la muqueuse dont l'épithélium est prismatique stratifié à cils vibratiles, dont les glandes sont excessivement nombreuses et assez volumineuses. Au fur et à mesure que les bronches deviennent plus étroites, les cartilages, les glandes et les fibres élastiques diminuent pour disparaître tout à fait sur les ramifications d'un millimètre et demi à un millimètre. La couche musculeuse, au contraire, persiste jusque dans les plus fines ramifications ». — On verra avec le lobule les modifications que subit l'épithélium.

§ 3. — Le Parenchyme pulmonaire. — Les Lobules Pulmonaires.

Le tissu propre du poumon est décomposable en un très grand nombre de lobules, petites masses **du volume moyen d'un centimètre cube**, possédant toute leur indépendance propre. Les lobules sont séparés les uns des autres par des interstices bien visibles chargés chez l'adulte de particules de charbon et de pigment; les uns occupent la périphérie; les autres, le centre du poumon. Selon leur situation, leur forme varie; elle est pyramidale dans les *lobules périphériques*, irrégulière dans les *lobules marginaux* et *centraux*.

A. — Constitution et Topographie du Lobule Pulmonaire.

Chaque lobule pulmonaire représente un poumon en miniature et constitue une **unité anatomique indépendante** (Laguesse). Il est pénétré : *a*) par une bronche terminale; *b*) par une branche terminale de l'artère pulmonaire qui, restant centrale, se ramifie et se capillarise. Les capillaires pulmonaires s'étalent sous l'épithélium respiratoire; leur sang, hématosé, est recueilli par les veines pulmonaires qui sont à la périphérie du lobule.

I. **Les Voies respiratoires du Lobule.** — Les ramifications les plus fines de l'arbre extra-lobulaire aboutissent toutes, individuellement, au sommet des lobules auxquels elles servent de pédicule. Ces BRONCHES SUS-LOBULAIRES (Sappey) OU SUBLOBULAIRES (Charcot), d'un diamètre moyen de 1 mm., deviennent BRONCHES INTRA-LOBULAIRES en pénétrant dans le lobule.

Topographiquement, le lobule est divisible suivant sa hauteur en deux étages à peu près égaux : un supérieur — *étage du tronc* — traversé par la bronchiole intra-lobulaire ; un inférieur — *étage de la ramure* — occupé par la bifurcation de la bronche intra-lobulaire et par ses ramifications successives en *panache terminal* (fig. 769).

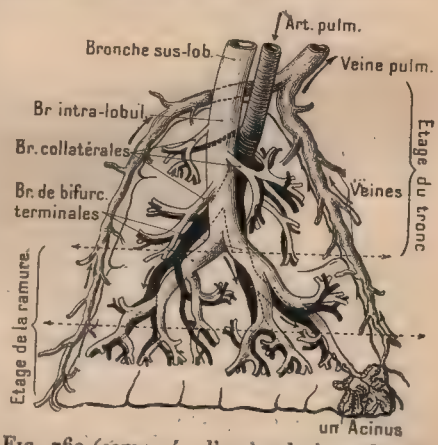

FIG. 769 (composée d'après plusieurs dessins du Pr LAGUESSE). — *Vue diagrammatique du Lobule Pulmonaire de l'homme.*

Dans le lobule, la bronche intra-lobulaire fournit une série d'arborisations qui sont successivement: dans l'étage du tronc, 1 à 5 rameaux collatéraux plusieurs fois ramifiés à leur tour; — dans l'étage de la ramure « deux branches sensiblement égales, bifurquées à leur tour trois, quatre et même par places cinq à six fois de suite. En un mot, dans l'étage inférieur, le troncule bronchique intra-pulmonaire s'épanouit par bifurcations successives, en une sorte de **panache terminal** très touffu. Les rameaux nés d'une division ne sont pas tous d'égale importance... la plupart se dirigent vers la plèvre, en se ramifiant encore chacun en une petite ombelle » (Laguesse). A un moment donné, ces rameaux ultimes, *bronchioles terminales ou acineuses*, s'élargissent, leur paroi s'amincit; ils se continuent dans l'ACINUS OU BOUQUET DE CANAUX ALVÉOLAIRES.

II. **Les Vaisseaux fonctionnels du Lobule.** — Une BRANCHE TERMINALE DE L'ARTÈRE PULMONAIRE pénètre dans le lobule par son sommet, se divise comme la bronche intra-lobulaire « mais plus richement encore. Au col de l'acinus, le rameau artériel continue à se diviser en suivant les canaux alvéolaires, et se ter-

mine par un grand nombre de fines artérioles se distribuant chacune à un groupe d'alvéoles, où elles se résolvent en le riche réseau capillaire » (Laguesse). Les veinules nées des acini se placent à la périphérie du lobule, convergent vers leurs sommets où leurs troncs de confluence, satellites de l'artère pulmonaire, tendent à gagner le hile du poumon.

B. — **Les Canaux Alvéolaires, Cavités respiratoires.**

A sa terminaison, la bronchiole acineuse change d'aspect et de structure mais « l'arbre pulmonaire creux continue à se ramifier comme avant... en une arborisation serrée, massive, ramassée en chou-fleur ». Après s'être évasée légèrement en entonnoir ou *vestibule* (1) la bronchiole acineuse se continue directement dans le CANAL ALVÉOLAIRE, *cavité respiratoire* ou *cavité de l'hématose* qui se divise, présentant une, deux, trois et par places jusqu'à sept bifurcations successives, très rapprochées et toutes terminées en simple cul-de-sac (2).



FIG. 770 (LAGUESSE). — *Schéma de l'Acinus pulmonaire.*

b. Bronchiole acineuse portant un petit alvéole s'élargissant en *x* pour devenir canal alvéolaire aussitôt ramifié, col de l'acinus.

Enfin, dans toute leur longueur, les canaux alvéolaires sont bosselés, plissés, boursouflés par le revêtement continu des ALVÉOLES PULMONAIRES, logettes polyédriques, larges de 100 à 350 μ, séparées par de minces cloisons, s'ouvrant toutes dans le canal alvéolaire. — Le nombre des alvéoles est approximativement de 300 millions (femme) à 400 millions pour les deux poumons. — Par étalement, on estime que la surface épithéliale respiratoire varie de 40-60 (dans l'expiration) à 110-150 mètres carrés (dans l'inspiration).

De place en place, les alvéoles communiquent directement entre eux. L'existence de ces *stomates* ou *pores alvéolaires* a été définitivement établie par Marchand (th. de Lille, 1912). « Ce sont des formations normales chez les mammifères, y compris l'homme. — Leur élargissement qu'on peut vérifier dans l'emphysème pulmonaire ne nous semble pas constituer la lésion initiale de cette maladie. »

En somme :

1° *Un certain nombre d'alvéoles aboutissent au canal alvéolaire* ;

2° LA RÉUNION DES ALVÉOLES ET DE LEURS CANAUX ALVÉOLAIRES CONSTITUE L'ACINUS, qui a environ 2 mm. de diamètre ;

(1) « Le nom de vestibule ne mérite guère d'être conservé. En réalité, il n'y a qu'une bronche devenant, à certain moment, un canal alvéolaire, de ce fait seul que l'épithélium respiratoire envahit tout son pourtour qui se gaufre d'alvéoles et ce canal continue à se bifurquer. Il n'y a au bout de la bronche qu'un canal alvéolaire... » (Laguesse).

(2) Le terme d'infundibulum — *infundibulum de Rossignol* — qui sert quelquefois à désigner ces portions, « ne peut s'appliquer qu'aux extrémités en cæcum légèrement dilatées des canaux alvéolaires ».

3° **L'ensemble des acini forme le lobule ;**

4° **Les lobules forment le poumon** ; « chacun des poumons de l'adulte apparaît donc bien, en définitive, construit sur un plan extrêmement simple ; c'est toujours un arbre creux, ramifié presque à l'infini, dont les nombreuses branches sont les bronches, dont les rameaux ultimes ou canaux alvéolaires s'élargissent, s'alvéolisent et changent de structure pour revêtir les caractères des surfaces respiratoires et s'adapter à la fonction de l'hématose » (Laguesse).

Structure des Voies respiratoires du Lobule.

1° La BRONCHIOLE INTRALOBULAIRE possède une tunique conjonctive mince, une musculeuse avec un épithélium prismatique cilié simple. Graduellement, les cellules épithéliales s'abaissent et perdent leurs cils.

2° Le CANAL ALVÉOLAIRE présente une musculeuse amincie recouvrant une nappe de fibres élastiques qui supporte un épithélium de transition composé mi-partie de cellules cubiques aplaties, mi-partie d'épithélium respiratoire.

3° L'ALVÉOLE, surface exclusivement respiratoire, n'a plus d'éléments musculaires, mais seulement des fibres élastiques. « Bien qu'excessivement mince, sa paroi peut être considérée comme formée par la superposition de trois éléments qui sont, de dehors en dedans, l'élastique, le vasculaire et l'épithélial... Le parenchyme pulmonaire, formé surtout d'alvéoles, est donc essentiellement vasculaire et élastique.

a) La *membrane propre, conjonctive*, contient des fibres élastiques, très nombreuses, assez fines, qui forment un réseau passant d'alvéole en alvéole.

b) A sa face interne se trouve le **réseau capillaire**, le plus riche de l'économie, formé par des capillaires étroits, 6 à 8 μ, chacun d'eux n'étant séparé du voisin que par une largeur de maille égale au plus à sa propre largeur. Chaque acinus aurait son artériole propre qui s'y diviserait encore, chaque artériole terminale s'épuisant enfin dans un groupe d'alvéoles voisins.

c) L'*épithélium pulmonaire* ou *respiratoire*. — CHEZ LE FŒTUS, l'épithélium de l'arbre pulmonaire en voie de développement est d'abord prismatique jusque dans les vésicules terminales primitives. Vers le sixième mois, quand les rameaux terminaux s'alvéolisent, cet épithélium... s'abaisse, mais reste continu. Il devient d'abord cubique, puis généralement aplati, à cellules moins hautes que larges sur le fœtus à terme... Ces cellules sont d'abord toutes semblables, toutes nucléées et de peu de largeur. L'aplatissement de l'épithélium n'est dû qu'à une modification graduelle de l'épithélium de l'arbre bronchique (Laguesse). — CHEZ L'ADULTE, il forme, sur la face interne des alvéoles, un revêtement continu, extrêmement mince, séparant l'air extérieur des mailles du réseau capillaire ; il est constitué par deux sortes d'éléments bien différents : des petites cellules nucléées (18 à 20 μ), relativement clairsemées, assez régulièrement polyédriques ; des grandes lamelles (de 40 à plus de 100 μ) souvent énormes, très irrégulières, privées de noyau.

C. — VAISSEAUX NUTRITIFS ET NERFS DU POUMON

En dehors des **vaisseaux fonctionnels** décrits à part (Art. IV, p. 885), la **circulation nutritive** du poumon est assurée par les vaisseaux bronchiques.

Les Artères bronchiques (p. 285). — Elles s'épuisent : dans la paroi des bronches, autour des vaisseaux pulmonaires dont elles constituent les vasa vasorum ; dans les ganglions ; dans le tissu conjonctif des espaces interlobulaires ; dans la plèvre viscérale. Les deux systèmes, fonctionnel et nutritif, communiquent « non seulement par leurs capillaires, mais encore par d'assez larges quoique rares anastomoses directes pouvant atteindre un demi-millimètre... Les derniers rameaux de l'artère bronchique s'épuisent peu après son entrée dans le lobule sur le troncule bronchique intra-lobulaire. D'après Le Fort..., elle ne pénétrerait jamais dans le lobule ».

Les Veines bronchiques. — Tributaires des azygos, elles proviennent de la paroi des bronches et des vaisseaux, des ganglions, de la charpente conjonctive.

Les Lymphatiques pulmonaires. — Les *Collecteurs profonds* naissent de la paroi des bronches et d'un riche réseau péri-lobulaire. — Les *collecteurs superficiels* sont sous pleuraux. Ces deux systèmes reliés entre eux par des anastomoses confluent vers le hile. Ils se relaient chemin faisant dans les *ganglions inter-bronchiques ;* tous aboutissent aux *ganglions péri-trachéo-bronchiques* : *a*) ceux des lobes droits supérieur et moyen dans le groupe péri-trachéo-bronchique droit; *b*) ceux du lobe inférieur, à droite comme à gauche, dans le groupe inter-trachéo-bronchique; *c*) ceux du lobe supérieur gauche, dans le groupe péri-trachéo-bronchique gauche (On a vu p. 707 les importantes et constantes connexions de ces groupes ganglionnaires).

Les Nerfs pulmonaires. — Emanés du grand sympathique et du pneumogastrique par l'intermédiaire des plexus pulmonaires, antérieur et postérieur, ils suivent les bronches et les vaisseaux; ils se destinent principalement à la couche musculeuse ; les muscles de Reissessen recevraient surtout des fibres du pneumogastrique.

NEUVIÈME PARTIE

L'APPAREIL DIGESTIF

DÉVELOPPEMENT DU TUBE DIGESTIF

L'épithélium du tube digestif et ses annexes, les glandes digestives, proviennent de l'endoderme, ainsi que la vésicule ombilicale, l'allantoïde, les poumons, le thymus, le corps thyroïde.

A. — **Le Tube digestif.** — Il est primitivement figuré par une rainure ouverte en avant dans toute sa longueur, rectiligne, qui s'étend de la partie antérieure à la partie postérieure de l'embryon, et communique à sa partie moyenne avec la vésicule ombilicale. Peu à peu, il s'enroule en gouttière — *tube intestinal primitif* — d'abord obturé à ses deux bouts par des cloisons temporaires : *membrane pharyngienne* en avant, *membrane anale* ou *cloacale* en arrière.

Les *fosses nasales*, LA BOUCHE et la *face* se forment par progression et soudure du bourgeon frontal et des bourgeons maxillaires dédoublés ; après résorption de la *membrane pharyngienne*, le PHARYNX établit la communication entre la bouche et l'intestin céphalique qui devient l'ŒSOPHAGE. La *membrane anale* se résorbe de même : ANUS (Anormalement, les membranes peuvent persister, la cloacale plus souvent que la pharyngienne, imperforation de l'anus).

De la paroi antérieure de l'intestin terminal, naît l'évagination allantoïdienne (v. vessie). — Dans le carrefour de l'intestin postérieur — cloaque — débouchent les canaux de Wolff (v. développement des organes génitaux).

Le *tube digestif primitif* est complètement différencié au début de la 5e semaine de la vie intra-utérine : c'est un tube rectiligne de calibre uniforme, rattaché à la paroi postérieure de l'embryon par le MÉSENTÈRE COMMUN PRIMITIF (v. péritoine).

B. — **Les Glandes digestives.** — Les GLANDES DE BRÜNNER ET DE LIEBERKÜHN proviennent d'évaginations épithéliales qui poussent dans la charpente mésodermique de soutien de l'épithélium intestinal. Le FOIE et le PANCRÉAS naissent d'ébauches spéciales : l'une *antérieure, hépato-pancréatique*, persiste chez l'adulte dans la juxtaposition du canal cholédoque et du canal de Wirsung ; l'autre *postérieure, pancréatique*, fournit la portion du pancréas desservie par le canal de Santorini.

[Les **Poumons** dérivent de la portion pharyngienne par une ébauche simple qui se dédouble pour devenir : à droite, le poumon droit avec ses trois lobes ; à gauche, le poumon gauche avec ses deux lobes. — Enfin le **thymus** et la **glande thyroïde** proviennent également de la portion pharyngienne de l'intestin primitif (3e et 4e fentes brachiales, p. 91.)]

C. — **Évolution du Tube digestif.**

L'ŒSOPHAGE garde sa situation initiale, par simple allongement de l'intestin céphalique s'effectuant parallèlement au développement de la cavité thoracique. — L'intestin terminal, qui donne le RECTUM, conserve aussi ses caractères primitifs.

Par contre, la portion sous-diaphragmatique toute entière subit avant d'arriver à son état définitif, une série de transformations se traduisant d'abord par un allongement, secon-

dairement par des torsions. Ce sont : en partant de l'orifice sous-diaphragmatique qui deviendra le cardia :

1° Allongement et dilatation locale (indication première du *renflement stomacal*, futur ESTOMAC) ; le rudiment du DUODÉNUM lui fait suite directement jusqu'au muscle suspenseur de Treitz dont la position est déjà indiquée mais variera dans la suite en effectuant une torsion de 170° vers la gauche. Cette PORTION GASTRO-DUODÉNALE, ainsi que toutes ses annexes — PANCRÉAS, FOIE et RATE — sont vascularisées par l'artère cœliaque (p. 289).

2° Le segment suivant va du muscle de Treitz à la flexure splénique ; il s'allonge considérablement, figurant une grande anse convexe en avant, l'*anse ombilicale*, qui communique à son sommet avec la vésicule ombilicale par le canal vitellin ou omphalo-mésentérique. — L'ANSE OMBILICALE donnera : le JÉJUNO-ILÉON, le CÆCUM, les CÔLONS ASCENDANT *et* TRANSVERSE ; elle est vascularisée par l'artère mésentérique supérieure (p. 291) ;

3° L'*intestin terminal* — ANSE TERMINALE — qui fournira les CÔLONS DESCENDANT et ILIAQUE, l'ANSE OMÉGA *et le* RECTUM, est irrigué par l'artère mésentérique inférieure (p. 295) ;

4° *Glandes annexes.* — Le FOIE se développe, dans l'épaisseur du mésogastre antérieur, lame péritonéale qui s'étend en bas jusqu'à la veine ombilicale et rattache l'estomac à la paroi abdominale antérieure, par une évagination de la paroi antérieure de l'intestin primitif. Celle-ci donne naissance : *a*) à une évagination secondaire, conduit hépatique primitif, figurant le PANCRÉAS ANTÉRIEUR *ou* VENTRAL ; cette origine explique les connexités intimes du canal cholédoque et du canal de Wirsung ; *b*) le canal de Santorini naît aux dépens d'une évagination de la paroi postérieure de l'intestin primitif, qui apparaît un peu au-dessus du conduit hépatique primitif (PANCRÉAS POSTÉRIEUR). C'est le mouvement de torsion et d'inflexion de l'estomac qui met au contact les deux ébauches pancréatiques et leur permet de se rejoindre à leur extrémité, vers la 6e semaine (fig. 888). — Le foie acquiert rapidement un volume considérable : c'est lui qui détermine la rotation de la portion inférieure de l'anse gastro-duodénale vers la droite.

D. — **Remaniements de l'Intestin Sous-Diaphragmatique.**

1. Par suite de son allongement, la première portion du *segment gastro-duodénal*, renflée (indication de la grosse tubérosité de l'estomac), se reporte vers la gauche, en même temps que, maintenue par le foie, sa portion inférieure est entraînée vers la droite : rotation du duodénum qui vient s'appliquer contre la paroi abdominale droite ; déplacement du pancréas, qui se met en position transversale en arrière et à gauche.

2. Dans le *segment de l'artère mésentérique supérieure*, on note successivement : *a*) l'apparition du CÆCUM, à la fin de la 5e semaine, sous forme d'une dilatation partielle de l'anse ombilicale au voisinage (au delà) du canal vitellin, qui lui-même disparaît rapidement sans laisser de traces (sauf dans certains cas anormaux où il persiste comme diverticule de Meckel) ; *b*) l'apparition de l'APPENDICE VERMICULAIRE, 6e semaine ; *c*) la dilatation générale de la portion inférieure de l'anse ombilicale : PREMIER RUDIMENT DU CÔLON DROIT ; *d*) l'allongement considérable de la portion supérieure de l'anse : elle devient le JÉJUNO-ILÉON. — Le développement et l'allongement des circonvolutions intestinales déterminent en sens inverse des aiguilles d'une montre, la *torsion de l'anse ombilicale*, qui a pour résultat d'amener tout le gros intestin au-devant et au-dessus de l'intestin grêle ; déplacement qui permet d'interpréter : α) la situation de l'artère mésentérique supérieure au-devant de la troisième portion du duodénum ; β) la répartition des branches de cette artère sur le jéjuno-iléon et jusqu'à la moitié droite du côlon transverse (v. développement du péritoine).

3. Le *segment de l'artère mésentérique inférieure* subit des modifications moins complètes ; il s'allonge et se déplace vers le flanc gauche. C'est à ses dépens que se forment : LES CÔLONS DESCENDANT ET ILIAQUE, L'ANSE OMÉGA, le RECTUM.

Enfin, dans le milieu du 5e mois, les différents segments du gros intestin sous-diaphramatique effectuent, par l'entremise de leur péritoine une série de soudures, qui les maintiennent définitivement dans la situation qu'elles présentent chez l'adulte (Cf. : développement du péritoine ; mésoduodénum ; mésocôlon transverse ; grand épiploon, etc.).

CHAPITRE PREMIER

LE TUBE DIGESTIF SUS-DIAPHRAGMATIQUE

Article I.

LA BOUCHE

La **bouche** est divisée, par les arcades dentaires, en deux parties : *a*) cavité buccale proprement dite : limitée par le double fer à cheval des arcades alvéolaires et de leurs dents lorsque les mâchoires sont rapprochées ; étendue à droite et à gauche jusqu'aux joues lorsqu'elles sont écartées ; *b*) le vestibule.

La cavité buccale fermée est virtuelle : la langue étant appliquée sur le palais et les dents. Ses six parois sont : antérieure — *lèvres* ; — latérales — *joues* ; — supérieure — *voûte du palais* ; — postérieure — *voile du palais* ; — inférieure — *langue et plancher de la bouche.*

A. — LES LÈVRES

Les **lèvres** circonscrivent l'orifice buccal. — De forme et d'épaisseur variables suivant les races et les individus, elles s'appliquent par leur face interne sur les arcades alvéolaires. En dehors, leurs limites sont conventionnelles : en haut, les *sillons naso-labial* et *génio-labial* ; en bas, le *sillon mento-labial* — En arrière, au-dessus et au-dessous des commissures, elles se continuent avec les joues. — En dedans, leurs limites sont *naturelles : sillons gingivo-labiaux.*

1. La face interne, muqueuse. — Soulevée par les glandes salivaires labiales, dont le doigt sent bien les saillies, elle se réfléchit en haut et en bas sur les gencives ; le *sillon gingivo-labial supérieur* n'arrive pas jusqu'à la hauteur du sillon naso-labial extérieur ; il présente sur la ligne médiane un très léger soulèvement — *frein de la lèvre supérieure* — surtout visible en tirant la lèvre en avant ; — le *sillon gingivo-labial inférieur,* avec le *frein de la lèvre inférieure* (fig. 773), descend par contre à 3-4 mm. au-dessous du niveau du sillon mento-labial.

2. La face externe, cutanée. — Elle renferme de nombreux follicules pileux ; les poils qui la recouvrent, rudimentaires chez l'enfant et la femme figurent chez l'adulte la moustache et la mouche. Sur la lèvre supérieure, elle se déprime en une gouttière médiane, *rigole sous-nasale* ou *philtrum,* terminée en bas par le *tubercule de la lèvre supérieure,* surtout bien marqué chez l'enfant.

3. Le bord libre. — Plus large sur la lèvre supérieure, froncé par le muscle de Klein (p. 457), il tranche par sa coloration rouge due à la minceur de son épiderme. Cette zone de transition entre la peau et la muqueuse ne posséde ni follicules pileux ni glandes muqueuses. — Les bords libres se rejoignent aux

commissures labiales (en face des 1res prémolaires) pour circonscrire l'ORIFICE BUCCAL.

Structure. — Quatre plans, — De la superficie à la profondeur :

1° LA PEAU, épaisse, riche en follicules pileux et en glandes sébacées ; adhérente au plan suivant par son derme sur lequel s'insèrent les faisceaux musculaires sous-jacents ;

2° LA COUCHE MUSCULEUSE (3/4 de l'épaisseur de la lèvre) figurée principalement par l'*orbiculaire des lèvres* (p. 457), accessoirement par la terminaison des muscles qui rayonnent autour de l'orifice buccal ; releveur commun profond, myrtiforme, petit zygomatique, canin en haut ; risorius, buccinateur, grand zygomatique et triangulaire des lèvres en dehors ; carré du menton, en bas.

3° La *couche sous-muqueuse* : boursouflée par les *glandes salivaires labiales*, tassées les unes contre les autres au pourtour de l'orifice buccal (fig. 771) ;

4° La *muqueuse*, recouverte d'épithélium pavimenteux stratifié.

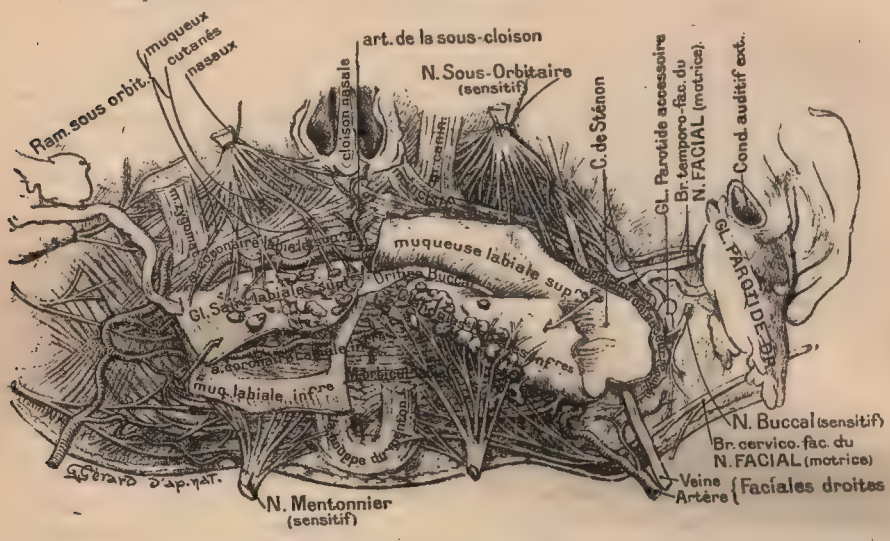

FIG. 771 (préparation d'ap. nature). — *Les Lèvres disséquées par leur face interne.*

Dissection facile, mais minutieuse. Scalper tous les téguments de la face à la rugine : étaler le *masque* — à l'envers ; — enlever les masséters, couper les buccinateurs, soulever délicatement la muqueuse des lèvres — avec ses glandes — et suivre patiemment les innombrables filets qui l'innervent : ils sont beaucoup plus nombreux encore que sur mon dessin, scrupuleusement exact.

Vaisseaux et Nerfs des Lèvres.

Les ARTÈRES sont fournies : *a*) principalement par les *coronaires labiales*, de la faciale. Nées au-dessous des commissures, séparément ou par un tronc commun, elles cheminent dans la couche sous-muqueuse ; les supérieures et les inférieures s'anastomosant également entre elles, l'orifice buccal est entouré par un cercle artériel complet qui court, chez l'adulte à 7-10 mm. du bord libre. « La direction de la coronaire labiale inférieure est parfaitement exprimée par celle du sillon sous-labial » (Richet). — *Chez le jeune enfant*, il est de première importance de se rappeler que les *coronaires sont assez près des bords libres* ; dans l'opération du bec-de-lièvre, *elles sont capables de saigner assez abondamment pour causer la mort d'un nouveau-né* ; — *b*) accessoirement par des *artérioles*, de la sous-orbitaire, de la dentaire inférieure, de la transversale de la face, de la sous-mentale.

LES VEINES ne suivent pas le trajet des artères ; en haut, par l'angulaire et l'ophtalmique, elles communiquent largement avec le système veineux endocrânien.

Les LYMPHATIQUES vont aux ganglions sous-maxillaires; les inférieurs médians aux ganglions sous-mentaux.

NERFS. — *Sensitifs*, du trijumeau par les rameaux sous-orbitaires, du nerf maxillaire supérieur ; mentonniers, du dentaire inférieur. — *Moteurs*, du facial (rameaux zygomato-facial, labial supérieur, labial moyen).

Le Menton. — Moulé sur la symphyse du maxillaire inférieur, il présente extérieurement : au milieu une fossette ; latéralement deux saillies dont le développement dépend à la fois de l'os et des muscles sous-jacents. — Sa peau, épaisse, couverte de poils chez l'homme adulte, doublée d'un tissu cellulo-graisseux serré, recouvre les muscles (*carrés* et *houppe du menton*) qui adhèrent profondément au périoste du maxillaire, facile à décoller.

Ses ARTÈRES (de la coronaires inférieure et de la sous-mentale) sont peu volumineuses. — De ses NERFS, cachés sous les muscles du menton : les *moteurs* proviennent, du nerf labial inférieur (de la branche cervico-faciale du facial) ; — *les sensitifs*, de l'épanouissement du nerf mentonnier.

B. — LES JOUES

Les **joues** sont limitées : en arrière et en bas, par le maxillaire inférieur ; en haut, par le rebord inférieur de l'orbite et l'arcade zygomatique ; en avant, par le nez et le sillon naso-labial.

EXTÉRIEUREMENT, elles sont modelées par les saillies de l'os malaire et de la branche montante du maxillaire recouverte du masséter, au-devant duquel elles se dépriment plus ou moins suivant le degré d'embonpoint.

INTÉRIEUREMENT, 1° elles sont adhérentes par leur périphérie, qui fait corps avec le massif osseux latéral de la face ; 2° elles sont libres à leur partie centrale qui constitue la paroi latérale, portion muqueuse, soit du vestibule quand la bouche est close, soit du vestibule et de la bouche quand les mâchoires s'écartent. ELLE LIVRE SURTOUT PASSAGE AU CANAL DE STÉNON, organe principal de la joue, *qui de la glande parotide, se dirige d'arrière en avant suivant une ligne allant du tragus à la commissure labiale, contourne le bord antérieur du masséter, perfore le buccinateur pour s'ouvrir dans la bouche vis-à-vis de la 2e prémolaire supérieure.*

Structure.

Cinq plans. — De la superficie à la profondeur :

1° *La peau*, fine, extrêmement vasculaire, uniformément recouverte de duvet chez l'enfant et la femme, pourvue de poils (favoris) chez l'homme adulte. Elle *présente comme particularité d'être très mobile et de ne donner insertion à aucune fibre musculaire.* En haut, la joue est séparée de la paupière par un tissu conjonctif serré qui se fixe à sa face profonde, le long du bord inférieur de l'orbite.

2° *La couche cellulo-graisseuse*, dans laquelle courent : α) les vaisseaux faciaux (artère et veine) et leurs innombrables, sinueuses et peu importantes ramifications ; β) les nombreux filets des deux branches du nerf facial (fig. 810) ;

3° *La couche fibreuse*, formée par les aponévroses massétérine et buccinatrice ;

4° *La couche musculaire*, figurée principalement par le masséter et surtout le buccinateur ; accessoirement par les deux zygomatiques, la partie inférieure de l'orbiculaire des paupières, le canin, la partie externe de l'orbiculaire des lèvres ;

5° *a*) le *périoste* dans la partie adhérente ; *b*) la *muqueuse génienne* dans la portion libre. Tapissée d'épithélium pavimenteux stratifié, plus sensible que celle des lèvres, elle est percée par le canal de Sténon et les canaux excréteurs des *glandes salivaires géniennes* ou *molaires*, dont la série s'étend en arrière jusqu'aux glandes palatines.

La Boule graisseuse de Bichat (fig. 772).

C'est une masse graisseuse constante, bien développée chez l'enfant, persistant chez les sujets les plus amaigris, sise entre le masséter en dehors, le buccinateur et le ligament ptérygo-maxillaire en dedans, se prolongeant à la fois vers la joue et la fosse temporale, sous le temporal et jusqu'entre les deux ptérygoïdiens. — Peu adhérente aux formations

qui l'entourent, elle est enveloppée par une *gaine conjonctive* qui manque en arrière et qui se confond avec les bords de l'espace limité par le ligament ptérygo-maxillaire et le tendon du temporal. — Elle est contournée à sa partie externe et antérieure par le canal de Sténon.

Vaisseaux et Nerfs des Joues.

Les ARTÈRES viennent de toutes les artères voisines : superficiellement, faciale, temporale superficielle, lacrymale, etc. ; profondément, buccale. — Les VEINES vont : principalement à la faciale, accessoirement au plexus ptérygoïdien et à la veine temporale superficielle. — Les LYMPHATIQUES aboutissent aux ganglions parotidiens et sous-maxillaires.

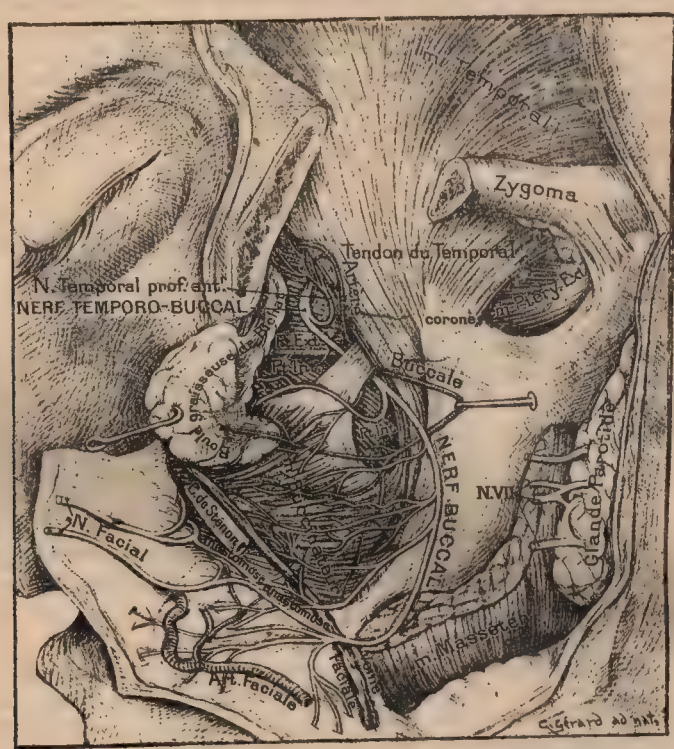

FIG. 772. — *La charpente de la Joue. — Le nerf Buccal et l'artère buccale.*
Les filets du buccal, sensitif, gagnent la muqueuse de la joue, en traversant les boutonnières musculaires du buccinateur.

NERFS. — Les *sensitifs*, du trijumeau, sont fournis surtout par le buccal ; — les *moteurs*, du facial, ne font que parcourir la joue, sans lui fournir de filets. — Sur les 2/4 moyens du massiter, on rencontre une *région blanche* (fig. 810) ovalaire à grand axe horizontal, circonscrite par le nerf transversal en haut, le nerf labial moyen en bas.

C. — LE VESTIBULE DE LA BOUCHE

La rigole de la bouche située entre les arcades alvéolo-dentaires, les lèvres et les joues (fig. 773), est limitée : en *haut et en bas*, par les sillons gingivo-labiaux et gingivo-géniens au niveau desquels la muqueuse des lèvres et des joues se reploie sur celle des gencives ; *en arrière*, par le repli muqueux qui revêt le bord antérieur de l'apophyse coronoïde, la face externe du tendon coronoïdien antérieur du temporal ; plus bas, la face interne de l'insertion maxillaire du constric-

teur supérieur du pharynx qui sépare ce muscle du bord antérieur du ptérygoïdien interne et du nerf lingual ; il est quelquefois soulevé par les fibres inféro-externes du ligament ptérygo-maxillaire (p. 75).

En dehors, la muqueuse se déprime en *la* GOUTTIÈRE VESTIBULAIRE VERTICALE, qui se continue en haut et en bas sur les sillons gingivo-géniens ; qui, *en dedans*, rejoint la muqueuse buccale en restant séparée de la dernière molaire par un interstice, — ESPACE RÉTRO-DENTAIRE — habituellement suffisant pour admettre, dans l'extrême constriction des mâchoires, une sonde de 4 à 6 mm.

Quand les mâchoires sont rapprochées, le vestibule forme une cavité en fer à cheval, virtuelle, unique, communiquant avec la cavité buccale par les espaces rétro-dentaires et les interstices inter-dentaires. — Quand la bouche est ouverte, il est formé de deux rainures, supérieure et inférieure, se rejoignant aux gouttières verticales. — Dans le vestibule, débouchent les canaux excréteurs des glandes labiales et géniennes et le canal de Sténon.

Topographiquement : les *gouttières vestibulaires* sont, en projection, sur le même plan vertical que les piliers antérieurs du voile du palais ou un peu au-devant d'eux. Le *sillon gingivo-génio-labial supérieur* est au-dessous du niveau du plancher du sinus maxillaire.

D. — LA VOUTE PALATINE. — PALAIS OSSEUX

La **Voute palatine Osseuse** forme par sa partie moyenne la CLOISON NASO-BUCCALE. Tapissée de muqueuse sur ses deux faces, elle est continuée en arrière par le voile du palais, qui s'attache sur son bord postérieur.

1. Sa FACE NASALE est divisée par la cloison en deux rigoles antéro-postérieures, concaves en haut, qui font plancher à chacune des fosses nasales.

2. Sa FACE BUCCALE — **plafond de la bouche** — circonscrite par la demi-ellipse de l'arcade dentaire supérieure est concave en bas, frontalement et sagittalement ; longue de 5-6 centimètres, elle est généralement plus large en arrière qu'en avant.

La voûte varie suivant les âges et les individus :

a) *Dans sa forme*. Dieulafé et Tournier décrivent quatre types principaux : *elliptique*, le plus courant ; — *à sommet aplati et à branches convergentes* ; — *hyperbolique*, à sommet aplati et branches divergentes ; — *parabolique* ; — *b*) dans sa *voûssure*. Plus ou moins déprimée vers le haut, ses types sont : l'*ogive*, commune chez l'enfant (exagérée quand elle coïncide avec les végétations adénoïdes, cette forme serait toujours d'origine pathologique) ; — le *plein cintre* et la *voûte* qu'on peut considérer comme représentant la normale ; — le *plafond*, surface plane sensiblement horizontale (rare) et le *plafond surbaissé* (très rare).

Structure du Palais osseux.

1° La *charpente osseuse* (p. 83) est connue. Du côté du nez, elle est lisse ; du côté de la bouche, elle est rugueuse, inégale, criblée de trous vasculaires ; trois d'entre eux doivent être mentionnés à part : les deux trous palatins postérieurs, le trou palatin antérieur.

2° LES MUQUEUSES.

a) La muqueuse de la *face nasale* est une portion de la pituitaire respiratoire (fig. 613).

b) Le recouvrement de la *face buccale* est la FIBRO-MUQUEUSE PALATINE. — Très adhérente au périoste, elle est marquée extérieurement par des crêtes transversales se rejoignant en dedans par le *raphé médian* — crête antéro-postérieure — qui se continue en arrière sur le raphé du voile ; en avant elle s'arrête derrière l'interstice inter-incisif médian au niveau de la *papilla palatina*, petite dépression piriforme qui indique la place du *canal rudimentaire de Stenson*. (Ce vestige de la communication bucco-nasale primitive est figuré par

une bande conjonctive traversant le canal palatin antérieur, plus rarement par un sac épithélial impair.) — La fibro-muqueuse palatine a une épaisseur variable en ses différents points : mince vers la ligne médiane, considérable (4 à 6 mm.) sur la face interne des alvéoles. Profondément, elle adhère très intimement au périoste, au-dessous duquel s'étalent de chaque côté, en masse étalée, les nombreuses GLANDES PALATINES du type salivaire, dont la couche se continue vers le voile (fig. 775). — Son épithélium est pavimenteux stratifié.

Vaisseaux et Nerfs de la Voûte du Palais osseux.

Les ARTÈRES principales sont les *palatines supérieures* (de la maxillaire interne, p. 494) : elles côtoient la face interne des alvéoles dentaires en donnant d'innombrables collatérales, placées profondément et destinées au squelette et à la fibro-muqueuse ; en avant, elles s'anastomosent entre elles et avec la *palatine antérieure*. — Les VEINES leur sont satellites.

Les NERFS proviennent du nerf maxillaire supérieur (*nerfs naso-palatins et palatins*, p. 449); ils ont même trajet que les artères.

E. — LE VOILE DU PALAIS. — PALAIS MOU

§ 1. — Étude descriptive.

Le **Palais mou**, prolongeant la voûte, figure le volet flottant et mobile entre la bouche et le pharynx. Dans la respiration normale paisible, il est incliné en bas et en arrière et permet le passage de l'air du nez à travers le pharynx, vers le larynx. — Pendant la déglutition, et à propos de l'émission des sons nasaux, il se soulève pour fermer les fosses nasales et ouvrir largement l'isthme du gosier.

Il est libre par ses deux faces : nasale et buccale, et par son bord postérieur. Il est adhérent : par son bord antérieur qui continue la voûte ; par ses bords latéraux qui entrent dans la constitution des parois latérales du pharynx.

Sa forme est approximativement quadrilatère. Il mesure 3-4 centimètres de longueur (sans la luette), 4 centimètres de largeur. Il est épais au milieu (7-9 mm.), mince en arrière et sur les bords (2-3 mm.).

1. FACE ANTÉRO-INFÉRIEURE, BUCCALE. — Concave, rosée, facile à examiner, sa symétrie est accentuée par le raphé médian, indication de la séparation primitive — pouvant subsister anormalement — en deux moitiés latérales ;

2. FACE POSTÉRO-SUPÉRIEURE, NASO-PHARYNGÉE. — Franchement rouge, elle forme le plancher du **cavum** (p. 930) ;

3. BORD POSTÉRIEUR. — Il se prolonge au milieu par la luette, se continue à droite et à gauche en se bifurquant en les piliers, antérieurs et postérieurs.

La **Luette**, *Uvula*. — Longue de 12-15 mm et plus, elle fait corps avec le voile par sa base. Complètement libre dans le reste de son étendue, elle figure une languette arrondie, un peu aplatie de haut en bas, et très mobile.

4. BORDS LATÉRAUX. — Situés au même niveau que le crochet de l'aile interne des apophyses ptérygoïdes, ils sont en rapport avec l'aponévrose pharyngienne et les constricteurs supérieurs du pharynx.

Les **Piliers du Voile.** — Au nombre de 4 — 2 à droite, 2 à gauche — ce sont des replis muqueux qui partent de la base de la luette et descendent en divergeant « à la manière des angles d'un dôme quadrangulaire » (Sappey).

Les PILIERS ANTÉRIEURS OU GLOSSO-PALATINS, replis tranchants, en croissant, descendent en avant vers les côtés de la langue, qu'ils atteignent par leur partie principale ou *repli tonsillo-lingual*, en retrait sur les extrémités antérieures du V lingual ; de leur extrémité supérieure, se détache le *repli semi-lunaire*, dirigé en arrière, au-dessus de l'amygdale, pour rejoindre le pilier postérieur. — Leur charpente musculaire est figurée par le muscle glosso-staphylin.

Les PILIERS POSTÉRIEURS OU PHARYNGO-PALATINS descendent en arrière; moins divergents que les précédents, ils se terminent sur la paroi latérale du pharynx, où ils tendent à se continuer, par le repli pharyngo-épiglottique, jusqu'au cartilage thyroïde.

L'espace compris dans l'écartement des piliers, antérieur et postérieur, est déprimé en la FOSSE AMYGDALIENNE, ou nid de l'amygdale palatine.

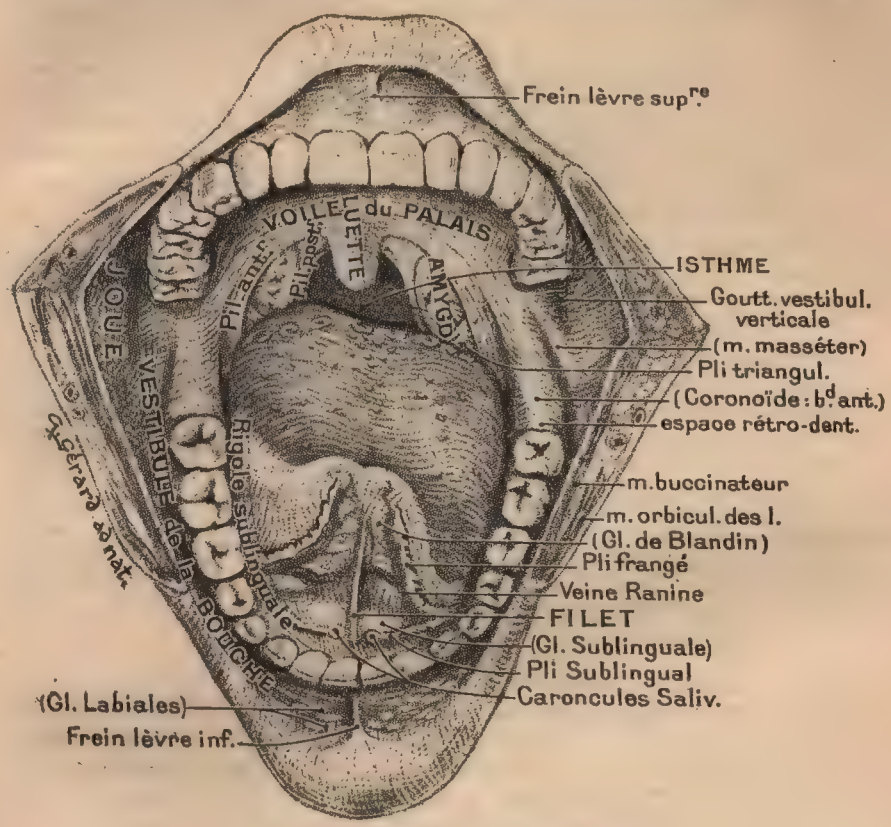

FIG. 773. — *La Bouche et l'Isthme du Gosier.*
(Les formations entre parenthèses sont cachées sous la muqueuse.)

L'Isthme du Gosier. — L'orifice qui fait communiquer la cavité buccale avec le pharynx, est circonscrit : en haut par le palais mou; latéralement par les piliers antérieurs; en bas par le dos de la langue. Son diamètre transversal égale en moyenne la moitié de celui du cavum pharyngo-nasal; il varie suivant les moments de la déglutition.

§ 2. — Structure du Voile du Palais.

Le voile est formé par une gaine muqueuse double renfermant une charpente musculo-aponévrotique, des vaisseaux et des nerfs. — De la bouche vers l'arrière-cavité des fosses nasales, les plans qui le constituent sont :

1° La *muqueuse buccale*, tapissée d'un épithélium pavimenteux stratifié; 2° une *couche*

épaisse de glandes palatines, continuant celles de la voûte ; 3° une *aponévrose*, s'insérant au bord postérieur de la voûte, s'intriquant avec les fibres des péristaphylins externes (*1e couche musculaire*) ; les glosso- et pharyngo-staphylins apparaissent plus en dehors ; 4° une *2e couche musculaire, plus profonde*, formée par les péristaphylins internes et l'uvulo-palatin ; 5° la *muqueuse nasale*.

A. — L'Aponévrose Palatine.

Elle s'attache sur le bord postérieur de la voûte. Etalée transversalement sous la muqueuse buccale, elle figure le squelette central du voile. Sa portion antérieure — 1/3 environ, — est tout à fait rigide, et maintenue tendue. Elle s'amincit rapidement en arrière ; sur les côtés, elle se continue sur l'aponévrose latérale du pharynx. De ses fibres, les unes, fibres propres, sont antéro-postérieures ; les autres, transversales, sont empruntées principalement à l'expansion tendineuse des péristaphylins externes. — Sa face supérieure et postérieure répond aux muscles ; — sa face inférieure à la couche glanduleuse.

B. — Les Muscles du Voile du Palais.

Il y en a 10 ; 5 de chaque côté : palato-staphylins, glosso-staphylins, pharyngo-staphylins, péristaphylins internes, péristaphylins externes (Sappey y ajoute les occipito-staphylins).

I. Les Muscles Palato-Staphylins ou Uvulo-Palatins (fig. 774).

Ce sont deux petites bandes musculaires grêles, délicates, longitudinales, immédiatement sous-jacentes à la muqueuse nasale. — Placées parallèlement l'une à l'autre, leur forme est cylindrique, leur volume uniforme ; leur diamètre n'excède pas 3 mm.

Indépendants dans tout leur trajet, de chaque côté de la ligne médiane, les palato-palatins sont séparés par un interstice celluleux constant (le nom d'*azygos de la luette* ne leur convient pas, car ils ne sont qu'exceptionnellement réunis en un seul muscle).

Innervation. — Le nerf du palato-staphylin, ÉMANÉ DU plexus pharyngien provient, directement, du pneumogastrique, indirectement du SPINAL.

Action. — Élévateurs de la luette, ils diminuent la longueur du voile.

II. Les Muscles Glosso-Staphylins ou Palato-Glosses.

Situés sous la muqueuse des piliers antérieurs du voile, difficiles à isoler, leurs fibres PÂLES s'insèrent derrière le V lingual, sur les côtés de la base de la langue, en s'intriquant avec des fascicules du stylo-glosse, et se continuant avec les fibres postérieures du transverse de la langue. Elles montent dans le pilier antérieur et se terminent sous la muqueuse de la face inférieure du voile (moitié postérieure) en entre-croisant leurs fibres avec celles du côté opposé.

Innervation. — Le nerf du glosso-staphylin, *émané du plexus pharyngien* (p. 526) provient : directement, du penumogastrique ; indirectement, DU SPINAL.

Action. — Dépresseurs du voile, tirant sur les piliers antérieurs, ils sont constricteurs de l'isthme qu'ils ferment au début du 2e temps de la déglutition.

III. Les Muscles Pharyngo-Staphylins ou Palato-Pharyngiens.

Ils sont situés dans l'épaisseur des piliers postérieurs du voile (fig. 774) ; puis derrière eux ; enfin au-dessous d'eux dans la paroi pharyngienne.

1° En haut, ils naissent par trois faisceaux : un principal, deux accessoires.

Le *faisceau principal*, profond, s'insère sur la face buccale de l'aponévrose palatine par des fibres qui s'entre-croisent sous l'expansion terminale des péristaphylins internes du même côté ; qui se continuent, au delà de la ligne médiane, avec les fibres du péristaphylin interne du côté opposé. — Des *faisceaux accessoires*, superficiels : l'*interne*, sous-jacent à

la muqueuse nasale du voile, s'attache au bord postérieur de la voûte osseuse et à l'aponévrose palatine ; l'*externe, salpingo-pharyngien*, s'insère en arrière et au-dessous de l'angle postérieur du cartilage de la trompe d'Eustache.

2° Les trois faisceaux se rejoignant passent dans le pilier postérieur, puis descendent en arrière pour s'insérer en dedans (avec le stylo-pharyngien) : sur le

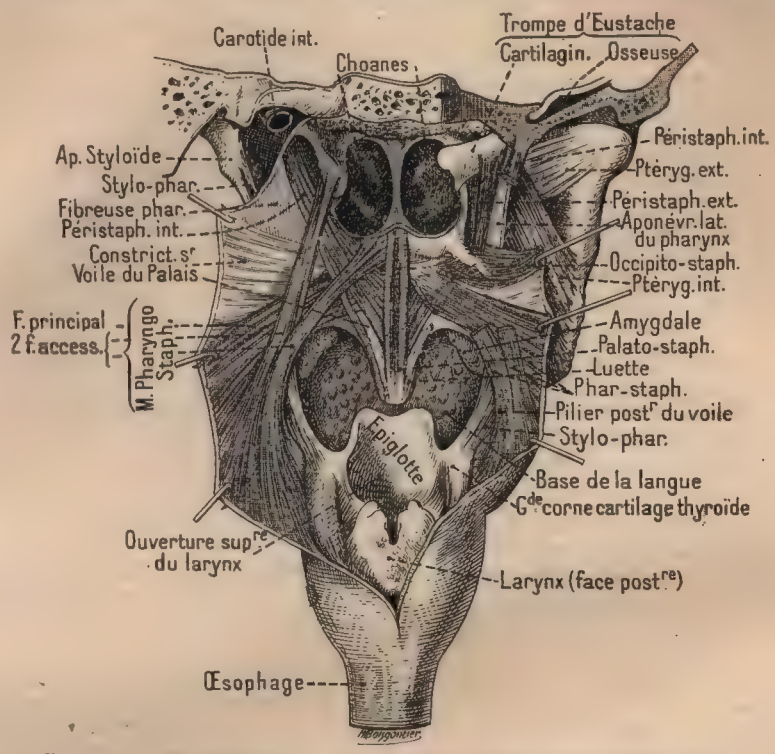

Fig. 774. — *Les Muscles du Voile du Palais* (sauf les glosso-staphylins).
La paroi postérieure du Pharynx incisée en arrière et dejetée à droite et à gauche.

bord supérieur, la grande corne et le bord postérieur du cartilage thyroïde ; quelques fibres étalées sur la partie postérieure de la paroi pharyngienne s'attachent, en dedans du constricteur inférieur du pharynx, sur une bande conjonctivo-élastique, à la hauteur du cricoïde.

Innervation. — Le nerf du pharyngo-staphylin arrive par le plexus pharyngien : directement, du pneumogastrique, indirectement du SPINAL.

Action. — Abaisseurs du voile, élévateurs du pharynx et du larynx, ils resserrent l'isthme du gosier pendant la déglutition.

IV. **Les Muscles Péristaphylins Internes** ou **Élévateurs du voile** (fig. 774).

Le péristaphylin interne — SALPINGIEN INFÉRO-POSTÉRIEUR — bien net, épais, s'insère : 1° En haut, par deux groupes de fibres ; α) les *postérieures* ont des attaches osseuses : sommet du rocher, en avant et en dehors du canal carotidien ; partie antérieure de la portion osseuse de la trompe ; β) les *antérieures* sur

la portion cartilagineuse de la trompe et sur la région avoisinante de sa portion fibreuse. « Les fibres descendent obliquement en bas, en dedans et en avant, ayant une direction *à peu près* parallèle au grand axe de la trompe, et arrivent ainsi au-dessous du pavillon. Elles se réfléchissent à ce niveau, prennent une direction horizontale et vont, en s'éparpillant en éventail, se terminer dans le voile du palais. » 2° En bas, DANS LE VOILE ; les fibres s'entre-croisant (fig. 775) « passent au-dessous du palato-staphylin. Les unes se terminent dans le raphé médian du voile, depuis l'épine nasale postérieure jusqu'à la base de la luette. D'autres, les plus postérieures, croisent la ligne médiane et vont se continuer avec les fibres du pharyngo-staphylin du côté opposé » (Mouret et Rouvière).

Rapports. — Le *pétro-salpingo-staphylin* répond : En dedans, à la muqueuse nasale du voile ; — en dehors, aux péristaphylin externe et constricteur supérieur du pharynx ; sa partie supérieure est reçue dans une gaine dépendant de l'aponévrose latérale du pharynx.

Innervation. — Le péristaphylin interne est innervé par le plexus pharyngien : directement par le pneumogastrique et indirectement par la branche interne du SPINAL. [Le nerf palatin postérieur, exclusivement sensitif, ne va pas au muscle, mais à la muqueuse qui recouvre les insertions palatines.]

Action. — Redresseurs du voile qu'ils portent horizontalement en arrière. Dilatateurs de la trompe d'Eustache (Mouret et Rouvière).

V. Les Muscles Péristaphylins Externes ou Tenseurs du voile.

Plus profond que le précédent, situé en avant et en dehors (fig. 774) et séparé de lui par une mince toile celluleuse, il s'insère : 1° En haut, dans la partie externe de la fossette scaphoïde ; à l'épine du sphénoïde ; à la face externe et au bord inférieur du tiers externe de la portion cartilagineuse de la trompe. — 2° Ses fibres convergent et descendent, les postérieures obliquement, les internes presque verticalement et passent sur un tendon qui se réfléchit et devient horizontal au-dessous du crochet de l'aile interne de l'apophyse ptérygoïde. De là, ses fibres tendineuses s'épanouissent derrière la voûte du palais et sur l'aponévrose palatine.

Rapports. — Le *sphéno-salpingo-staphylin* est séparé du crochet par du tissu cellulaire, quelquefois par une petite bourse séreuse. — Il répond : dans *sa portion verticale*, en dehors à l'aponévrose latérale du pharynx qui le sépare du ptérygoïdien interne, en dedans au constricteur supérieur qui le sépare du péristaphylin interne ; — Dans *sa portion horizontale*, à l'aponévrose palatine en haut ; à la couche glanduleuse du palais en bas.

Innervation. — Le nerf du péristaphylin externe vient du maxillaire inférieur, par un *filet délié* qui sort DU GANGLION OTIQUE et aborde le muscle par sa face postéro-externe.

Action. — Tenseurs du palais, ils ouvrent la trompe d'Eustache pendant la déglutition.

[**Les Faisceaux occipito-palatins** (Sappey).

Ce sont les portions les plus élevées des constricteurs supérieurs (p. 934) ; leurs fibres partent de l'apophyse basilaire groupées en un petit faisceau qui va à l'aile interne et au crochet de la ptérygoïde d'une part, sur l'aponévrose du péristaphylin externe d'autre part.]

C. — **La Muqueuse du Voile du Palais.** — Sa portion supérieure, *nasale*, dépend de la pituitaire ; — son épithélium est cylindrique à cils vibratiles. — Sa portion inférieure, *buccale*, a tous les caractères de celle de la face buccale de la voûte. Elle repose sur un tissu conjonctif sous-muqueux ; particulièrement dense du côté de la bouche il y enserre, dans la trame de ses fibres, d'innombrables *glandes en grappe* (fig. 775), du type des salivaires, tassées sur une couche de 4 à 5 mm. d'épaisseur.

Vaisseaux et Nerfs du voile. — Les ARTÈRES viennent : principalement de la maxillaire interne par les *palatines supérieures*, accessoirement de la faciale et de la linguale. — Les VEINES, réparties sur deux plans, vont aux plexus ptérygoïdiens et aux jugulaires internes. — Les LYMPHATIQUES se rendent aux ganglions profonds du cou ; quelques-uns, les supérieurs et latéraux, aux ganglions rétro-pharyngiens.

Le **nerf moteur principal du voile est le spinal**, dont la racine bulbaire envoie, par l'intermédiaire du pneumogastrique, ses fibres à la plupart des muscles du voile (filets

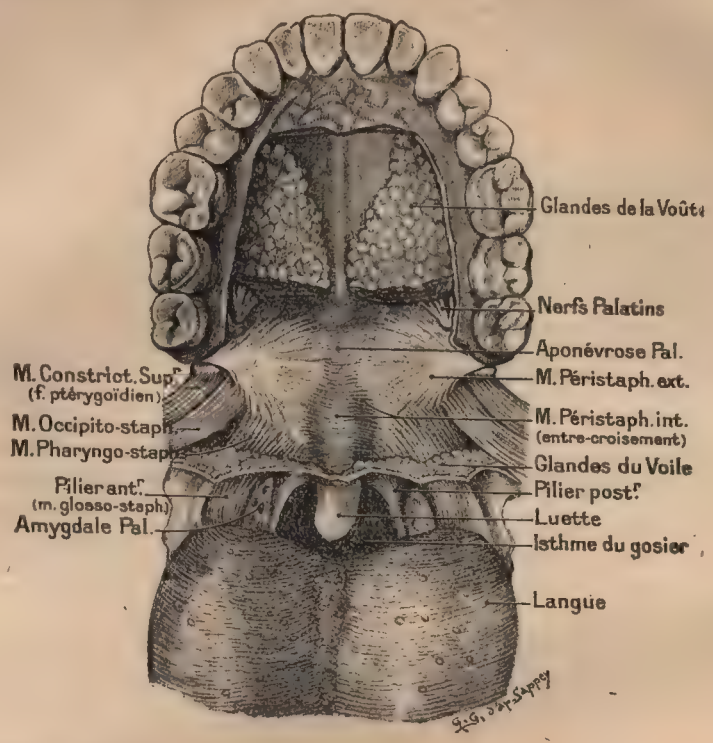

Fig. 775 (Sappey). — *Les Glandes de la Voûte palatine ; l'aponévrose et les muscles du voile vus par la bouche.*

issus du plexus pharyngien). Seul, le péristaphylin externe est innervé par la racine motrice du trijumeau. — Les nerfs sensitifs proviennent du trijumeau (rameaux efférents du ganglion de Meckel).

F. — LES GENCIVES

Chez le fœtus et le nouveau-né, les rebords alvéolaires sont garnis sur toutes leurs faces d'une couverture muqueuse continue figurant les **Gencives** ; appliquée en dehors et en dedans sur les arcades alvéolaires, elle rejoint en dehors la muqueuse de la joue et de la lèvre au niveau du *sillon gingivo-génio-labial* ; — en dedans et en bas, elle quitte assez brusquement le corps du maxillaire, tout contre l'insertion des génio-glosses au milieu, des mylo-hyoïdiens sur les côtés, s'amincit pour recouvrir le plancher de la bouche et se continuer avec la muqueuse de la langue, *rigole gingivo-linguale* ; — en dedans et en haut, elle s'étale sans se modifier sur la voûte palatine.

L'éruption des dents détermine la résorption des gencives au niveau de chacune des alvéoles. Chez l'adulte, la gencive interne communique avec la gencive externe : 1° entre les dents dont elle enlace une faible partie de la racine et le

collet sur une hauteur de 2-3 mm. ; 2° au niveau de l'espace rétro-dentaire ; 3° anormalement, sur les alvéoles dont les dents sont tombées. La chute de toutes les dents, reproduit la disposition qu'on observait chez le nouveau-né.

Structure des gencives. — Elles sont constituées par une fibro-muqueuse dense, épaisse, adhérant intimement par son derme serré au périoste sous-jacent ; ses papilles sont nombreuses et volumineuses et contiennent des capillaires très dilatés ; son épithélium est pavimenteux stratifié.

Les ARTÈRES sont multipliées, mais très grêles. Elles viennent : en haut, des alvéolaire, sous-orbitaire, palatine supérieure, sphéno-palatine ; en bas, des sous-mentale, dentaire inférieure, massétérine. — Les VEINES, disposées en plexus alvéolaires sur chacune des faces, vont plus ou moins directement aux veines faciale et linguale.

Les LYMPHATIQUES vont au **gros ganglion sous-maxillaire de l'angle** de la mâchoire par un tronc génien résultant de la jonction des deux troncs gingivaux parallèles aux arcades dentaires.

Les NERFS sensitifs (du trijumeau) sont peu nombreux. Ils viennent : en haut, des nerfs dentaires postérieurs et dentaire antérieur ; en bas, du nerf dentaire inférieur.

G. — LES DENTS

Les **dents**, organes durs implantés dans les alvéoles des deux mâchoires, sont des *papilles calcifiées*, se développant aux dépens de la muqueuse buccale à la façon dont les poils dérivent de la peau. — Quand les mâchoires sont rapprochées, elles s'engrènent exactement par leurs faces libres, et forment ainsi la barrière antérieure de la bouche. Elles ont un rôle digestif de premier ordre (mastication des aliments).

Elles apparaissent, à deux époques différentes de la vie, en deux groupements fixes qui constituent : la première dentition, comprenant 20 dents temporaires ; la seconde dentition, représentée par 32 dents dites permanentes.

§ 1. — Développement des Dents.

L'évolution de la dent est comparable à celle du poil.

Elle se fait aux dépens de deux ébauches : *a*) l'une, **ectodermique**, qui fournit l'organe

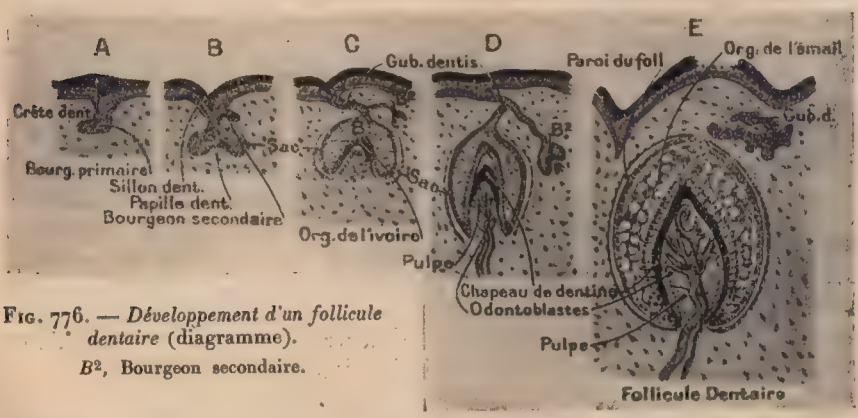

FIG. 776. — *Développement d'un follicule dentaire* (diagramme).
B^2, Bourgeon secondaire.

de l'émail ; *b*) l'autre, **mésodermique**, qui forme à la fois : l'ivoire, le cément, la pulpe.

1° Les premières ébauches des dents sont des proliférations épidermiques de la mu-

queuse buccale. Au cours du 2e mois de la vie fœtale, l'épithélium buccal s'épaissit le long du bord libre des arcs maxillaires, formant la *crête dentaire* qui s'évagine en le *sillon* ou *lame dentaire*. — De son côté, le chorion pousse à intervalles réguliers et subdivise la lame dentaire en une série d'épaississements épithéliaux, 10 à chaque mâchoire : les *bourgeons dentaires primaires, germes* ou *organes de l'émail*, qui sont les premières indications des dents transitoires ; en s'enfonçant, ils tendent à se séparer de l'épithélium ; et à la 14e semaine, ils ne sont plus rattachés à la crête que par un pédicule épithélial effilé, le *cordon dentaire, gubernaculum dentis*.

2° Les germes de l'émail : *a*) sont, à leur partie profonde, déprimés en cul de bouteille par les éléments du derme groupés en *papilles dentaires*, qui entrent en contact avec eux par la *couche des odontoblastes* ou ORGANE DE L'IVOIRE, rangée unique de cellules conjonctives ramifiées ; *b*) par leur partie superficielle, ils sont entourés d'une membrane conjonctive, *paroi du follicule* ou *sac dentaire*.

Fig. 777. — *Les sacs dentaires du nouveau-né* (moitié droite des mâchoires).

De dehors en dedans, le FOLLICULE DENTAIRE PRIMITIF est constitué par : la paroi du follicule, l'organe de l'émail, la papille dentaire (organe de l'ivoire et de la pulpe).

3° Le gubernaculum dentis tend à disparaître ; auparavant, il émet, derrière le bourgeon primaire, un nouveau bourgeon épithélial, FOLLICULE DENTAIRE SECONDAIRE, aux dépens duquel poussera la dent de remplacement. L'évolution de ce dernier est tardive, et varie avec l'époque d'éruption des organes de la deuxième dentition.

4° L'ORGANE DE L'ÉMAIL a la forme d'une clochette constituée : α) par une partie périphérique ; β) par une partie moyenne ; toutes deux disparaissent quand la dent acquiert son parfait développement ; γ) par une partie interne, *membrane adamantine ou de l'émail*, dont les cellules allongées, les *adamantoblastes*, donneront naissance aux *prismes de l'émail*.

La *papille dentaire*, dont l'ébauche molle acquiert la forme particulière à chacune des dents, s'accroît jusqu'à l'époque de la *dentinisation* (5e mois), suivant une série de processus comparables à ceux de l'ossification : au sommet de la papille, la couche d'odontoblastes, d'abord unique, constitue un *chapeau de dentine* (Robin), coiffé lui-même d'une coque d'émail. Par extension vers le centre de la dent, la dentinisation fait reculer la *pulpe dentaire*, vestige conjonctif muqueux de la papille, qui reste en relation avec ses vaisseaux et ses nerfs.

5° L'ébauche dentaire croît toute entière, poussant vers le bord libre de la gencive qu'elle amincit et soulève ; puis elle PERCE en dehors. — C'est seulement après l'éruption de la dent que le *cément* apparaît, par transformation directe du tissu conjonctif voisin du sac dentaire, en un tissu osseux riche en fibres de Sharpey.

§ 2. — Morphologie et Structure des Dents.

A. — La Morphologie de la Dent.

Toute dent présente : 1° extérieurement, *a*) la COURONNE, partie visible libre dans la bouche, formant environ le tiers supérieur de sa longueur ; *b*) la ou les RACINES, 2/3 inférieurs, implantées dans les alvéoles des maxillaires ; *c*) le COLLET, sillon extérieur de rencontre de la couronne et de la racine ; 2° intérieurement, une cavité centrale, CHAMBRE OU CAVITÉ PULPAIRE, qui s'étend dans la couronne comme dans la racine ; elle contient la PULPE DENTAIRE, formation vitale

de la dent, percée au sommet de chaque racine, *apex*, par un trou, *foramen* par lequel vaisseaux et nerfs de la pulpe pénètrent dans les *canaux pulpaires*.

Pratiquement, on décrit 5 faces à la couronne :

α) Une *face externe, labiale* pour les incisives et les canines, *jugale* pour les molaires ; β) une *face interne, linguale* ; γ) et δ) *deux faces proximales*, en rapport avec les dents voisines ; l'une *médiane* ou *mésiale* regardant la ligne médiane, l'autre *distale* ou *distante* tournée vers le bord postérieur de l'arcade dentaire ; ε) une face *libre* ou *triturante* (réduite à un bord libre sur les incisives), qui entre en relation avec les dents opposées dans la mastication ; elle est surmontée de saillies d'émail qu'on appelle CUSPIDES ou TUBERCULES suivant qu'elles sont plus ou moins accusées.

B. — **La Structure de la Dent.**

La dent qui a terminé son évolution se compose : 1° de tissus durs, l'*ivoire*, substance résistante formant la masse principale de l'organe, recouvert par l'*émail* sur la couronne, par le *cément* sur la racine ; 2° de tissus mous, figurés par la *pulpe dentaire*.

a) IVOIRE OU DENTINE. — Rappelant l'os par son aspect général, c'est une substance blanc jaunâtre plus dure que n'importe quel os. A un faible grossissement, ses coupes présentent une série de stries dues à la présence des *tubes, canaux de l'ivoire* ou *canalicules dentaires*, qui s'irradient à partir du centre de la dent et traversent l'ivoire dans toute son épaisseur. En dedans, ils s'ouvrent dans la cavité centrale ; dans l'ivoire, ils se ramifient et s'anastomosent ; à leur extrémité externe, ils s'unissent en des espaces élargis, étoilés (*confluents lacunaires*) figurant au-dessous du cément une zone aréolaire ou granuleuse. Tous contiennent un ligament mou ; ce sont les *fibres de Tomes*, qui, en dedans, plongent dans la cavité de la pulpe et s'y continuent avec les odontoblastes dont elles sont les prolongements. Comme les odontoblastes sont en rapport avec les terminaisons nerveuses de la pulpe, *c'est aux fibres de Tomes que l'ivoire doit sa sensibilité*. — Les canalicules dentaires sont creusés dans la substance fondamentale de l'ivoire, substance identique à l'osséine, et comme elle imprégnée de sels calcaires (70 à 80 pour 100).

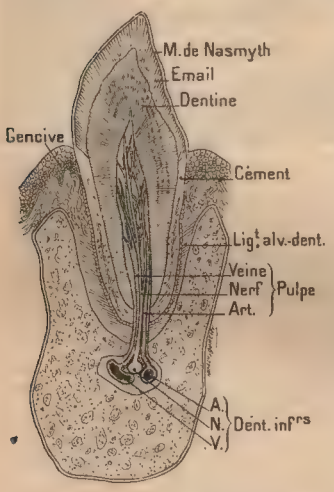

FIG. 778. — *Coupe d'une incisive inférieure* (demi-schématique).

b) PULPE DENTAIRE, ODONTOBLASTES. — La pulpe est la substance molle, rougeâtre, dérivée de la papille dentaire. Par suite de la *production continue de l'ivoire*, sa masse diminue avec l'âge. D'une sensibilité exquise, elle est formée par du tissu conjonctif et des odontoblastes, des vaisseaux et des nerfs. De dedans en dehors, elle apparaît comme une masse conjonctive gélatineuse contenant les vaisseaux et les terminaisons nerveuses. A sa périphérie, elle présente une rangée unique et continue d'*odontoblastes*, grosses cellules conjonctives dont l'extrémité externe, effilée, se continue par une fibre de Tomes, dont l'extrémité interne, prolongement central, rejoint les cellules conjonctives plus petites du corps de la pulpe.

Les *vaisseaux sanguins de la pulpe* sont représentés par les ramifications des dentaires, disposées suivant le grand axe de la dent.

Les *lymphatiques de la pulpe* ont une origine mal connue. Ils peuvent être mis en évidence par les injections au bleu de Prusse. Leurs terminaisons sont étudiées plus loin (p. 927).

Les *prolongements nerveux de la pulpe* se terminent par des cylindre-axes nus dont les extrémités libres se ramifient autour des odontoblastes.

c) ÉMAIL. PRISMES ADAMANTINS. — L'émail recouvre la couronne d'une couche compacte, brillante, lisse et régulière à sa surface libre, de couleur blanc-bleuâtre. Son épais-

seur, égale en moyenne à 1 mm. sur la couronne, diminue graduellement vers le collet, où le cément la recouvre sur une faible étendue. — Cette substance, la plus dure du corps, est formée par la juxtaposition des *prismes adamantins*, hexagonaux, perpendiculaires à la surface de l'ivoire et s'implantant directement sur lui. La substance adamantine qui les forme est, comme eux, une formation d'origine épithéliale; elle contient une très forte proportion (96 pour 100) de sels minéraux. — A sa superficie, l'émail est recouvert, sur les dents qui n'ont pas encore subi d'usure, par **la cuticule** ou **membrane de Nasmyth**; extrêmement mince, 1 μ, elle représente un reliquat de l'organe de l'émail, partie bien définie du follicule dentaire.

Fig. 779. — *Les Alvéoles du Maxillaire supérieur gauche.*

1. Demi-Gouttière palatine postérieure; *A. M.* Apophyse molaire.

d) Cément. — Revêtant toute la racine d'une couche épaisse au sommet (3 mm.), le cément est du tissu osseux contenant simplement des ostéoplastes volumineux et irréguliers, *cémentoplastes*, creusés dans la substance fondamentale. Dans de rares cas, et seulement sur les racines des canines de vieillards, il contient un ou deux canaux de Havers. — Sa surface externe est recouverte d'une couche de tissu conjonctif fibreux (*ligament alvéolo-radiculaire*, fig. 780) dont les fibres de Sharpey s'étendent de l'alvéole au cément.

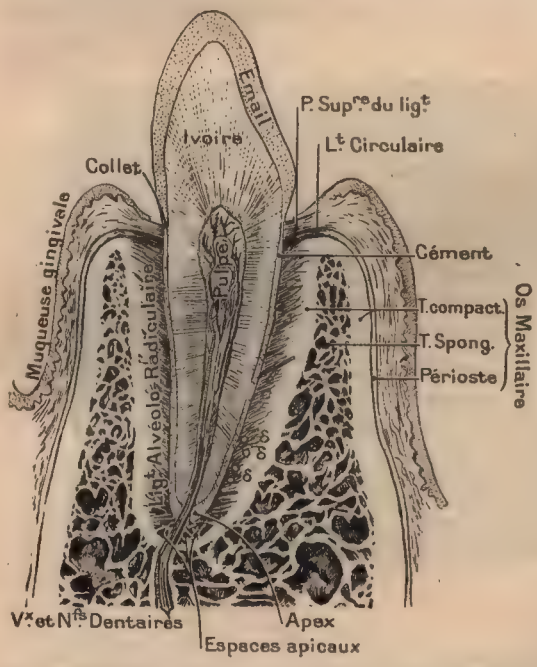

Fig. 780 (Ombrédanne). — *L'articulation alvéolo-dentaire.*

δ, δ, δ, Débris épithéliaux paradentaires.

§ 3. — L'Articulation Alvéolo-dentaire.

Alors qu'on admettait qu'elle se faisait à la façon d'un clou (γόμφος), on décrivait autrefois sous le nom de *gomphose* l'implantation des dents (γόμφιος, molaire) dans les alvéoles. — Actuellement, on dit: articulation. — Cette dénomination, discutable, bien que généralisée par les odontologistes, a le seul mérite de schématiser la description.

Les relations entre les racines des dents et leurs alvéoles sont tout à fait particulières; leur disposition réciproque est unique dans l'économie. Il est difficile de mentionner des surfaces articulaires, bien qu'on considère comme telles: la racine recouverte d'un cément qui va en augmentant du collet à l'apex; la paroi de l'alvéole, tapissée d'un périoste extrêmement vasculaire.

Il n'existe pas de cavité articulaire, à moins qu'on admette comme telle les petits *espaces apicaux* , disséminés autour de l'extrémité de la racine.

Racine et alvéole s'engrènent exactement: leurs tissus s'enchevêtrent et se continuent les uns dans les autres par les fibres d'un coussinet périosseux et interosseux, véritable *ligament périodontique* faisant fonction de périoste, à la fois par sa partie interne, capable d'augmenter l'épaisseur du cément, et par sa partie périphérique, confondue avec le périoste de l'alvéole.

On décrit deux portions au ligament périodontique : α) l'extrinsèque, *ligament circulaire*, encercle le collet d'une collerette fibreuse qui s'étend jusqu'au bord libre de l'alvéole (placé à 2 mm. au-dessous du collet) et sur tout son pourtour extérieur ; β) l'intrinsèque, *ligament radiculo-alvéolaire*, unit la racine et l'alvéole par des faisceaux fibreux, obliques vers l'apex, horizontaux vers le collet.

Normalement, la mobilité de la dent dans l'alvéole est très minime. Elle se limite : à un mouvement d'enfoncement dans l'alvéole, suivi d'un ressaut élastique qui ramène la dent à sa position première ; à une rotation très légère pour les dents à racine unique.

§ 4. — Les Dents Temporaires ou Caduques.

Les dents de la première dentition — **dents de lait, dents d'avant-garde** — sont au nombre de 20 — 10 sur chaque mâchoire — comprenant 8 incisives, 4 canines, 8 molaires.

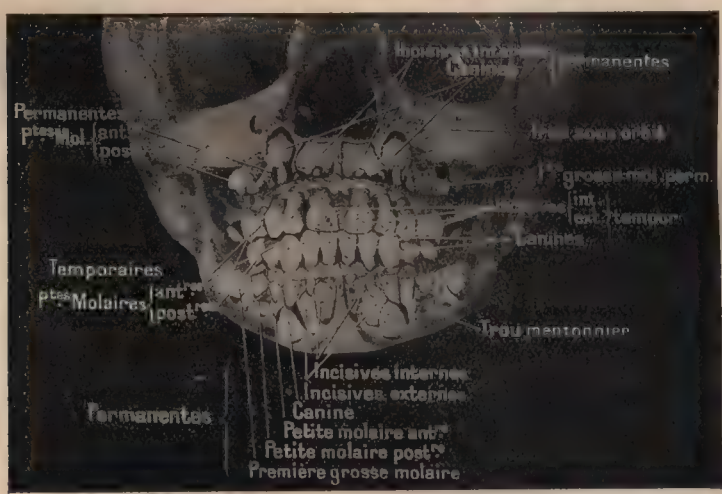

Fig. 781. — *Les Dents de la première et de la deuxième Dentitions.*

[**Les prémolaires n'existent pas chez l'enfant.** — Les molaires occupent la place des bicuspidées qui n'apparaissent que dans la seconde dentition.]

La disposition des dents caduques est schématisée par la *formule dentaire* :

$$\frac{2}{2}\,I,\ \frac{1}{1}\,C,\ \frac{2}{2}\,M = 10 \times 2 = 20.$$

Les dents temporaires sont remplacées de la 6e à la 12e année par les dents permanentes.

Toutes les dents temporaires ont les caractères morphologiques des dents permanentes : elles sont seulement moins volumineuses et implantées par des racines proportionnellement plus longues et plus divergentes. — Les PREMIÈRES MOLAIRES CADUQUES méritent une mention spéciale : la *supérieure* a une couronne garnie de trois tubercules triturants, un lingual et deux buccaux ; *trois racines* très divergentes, traversées par des canaux radiculaires larges. — La PREMIÈRE MOLAIRE CADUQUE INFÉRIEURE a la couronne garnie de quatre tubercules, deux buccaux, deux linguaux, et seulement deux racines, mais très divergentes.

§ 5. — Les Dents Permanentes.

La dentition de l'adulte est figurée par 32 dents, — 16 sur chaque mâchoire — symétriquement juxtaposées le long des deux arcades dentaires.

La répartition des dents permanentes est schématisée par la *formule dentaire* :

$$\frac{2}{2}\,\mathrm{I},\ \frac{1}{1}\,\mathrm{C},\ \frac{2}{2}\,\mathrm{P},\ \frac{3}{3}\,\mathrm{M} = 16 \times 2 = 32\ ;$$

c'est-à-dire qu'en partant de la ligne médiane, l'adulte doit posséder à chaque mâchoire et d'un côté, droit ou gauche : 2 incisives, 1 canine, 2 prémolaires, 3 molaires ; soit en tout : 8 incisives, 4 canines, 8 prémolaires, 12 molaires.

A. — La Configuration des Dents Permanentes.

1° **Les Incisives.** — Elles sont 4 à chaque mâchoire. La *racine* est unique, comprimée latéralement. La *couronne*, en bec de flûte ou en biseau taillé aux dépens de la face linguale plate ou concave, s'arrondit près du collet ; sa face labiale, convexe, est parcourue dans sa moitié extrême par deux stries parallèles, la divisant en trois côtes d'égale largeur ; son bord libre présente, avant d'être usé, trois petites éminences séparées par des encoches : *cette disposition, aussi élégante que normale, ne doit pas être confondue avec les crénelures pathologiques.* Les incisives COUPENT les aliments.

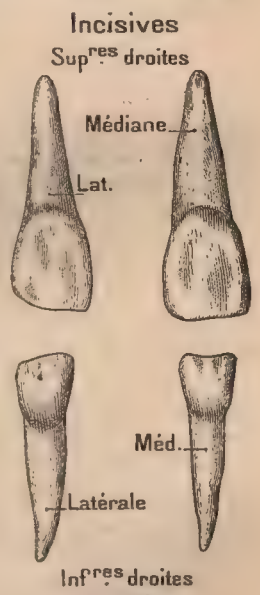

FIG. 782.
Le bord libre est usé.

a) Les INCISIVES MÉDIANES OU CENTRALES SUPÉRIEURES. — Longues de 25 mm. ; larges. La couronne est presque carrée ; le bord libre se termine : en dedans par un angle presque droit ; en dehors, par un angle arrondi.

b) Les INCISIVES LATÉRALES SUPÉRIEURES. — De même forme, mais un peu plus courtes, elles ont une couronne plus étroite, un bord tranchant terminé en dehors par un angle obtus et très arrondi.

c) Les INCISIVES MÉDIANES OU CENTRALES INFÉRIEURES. — Les plus petites de toutes les dents, longues de 21 mm., elles possèdent les caractères généraux de leurs congénères supérieures.

d) Les INCISIVES LATÉRALES INFÉRIEURES. — Leur volume est intermédiaire à celui des précédentes et de leurs congénères supérieures dont elles possèdent tous les caractères. Leur bord tranchant est légèrement oblique en bas et en dehors.

2° **Les Canines ou Cuspidées.** — 2 à chaque mâchoire, placées entre les incisives latérales et les premières prémolaires, ce sont les plus longues et les plus résistantes de toutes les dents. Elles ont : une *couronne* conoïde, terminée en pointe mousse, convexe en avant, légèrement évidée en dedans ; — une *racine*

unique, longue, solide, présentant une rainure latérale ; — leur *cavité pulpaire* présente une corne dirigée vers le sommet de la dent, plus enfoncée sur la canine inférieure.

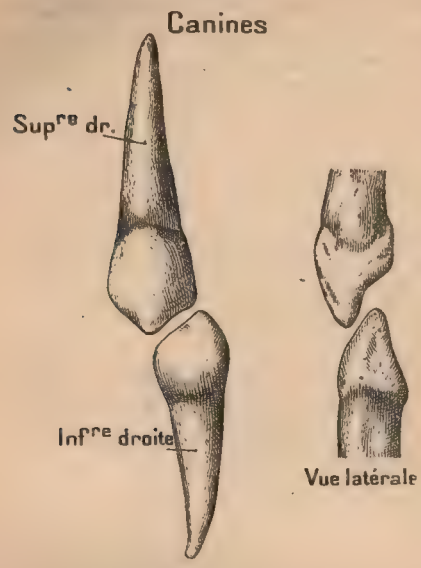

Fig. 783.

a) Les canines supérieures ou dents de l'œil. — La dénomination vulgaire de **dent de l'œil** doit être soigneusement conservée ; elle précise les rapports, particulièrement importants, du fond de l'alvéole de la canine supérieure qui fait saillie dans le sinus maxillaire et s'applique contre le canal nasal osseux dont elle peut mécaniquement rétrécir la lumière. La couronne a la forme d'une pyramide triangulaire dont la face mésiale est plus large que la face distale. Il n'existe pas de bord tranchant, mais une pointe mousse figurant le sommet de la pyramide. — La racine fait saillie sous la muqueuse vestibulaire et son apex, dirigé en arrière et en dehors, s'effile en se recourbant dans une direction variable ; elle soulève fortement le plancher du sinus maxillaire et dans certains cas (par atrophie de l'alvéole) se trouve directement sous la muqueuse de l'antre d'Highmore.

b) Les canines inférieures. — Plus larges et plus pointues ; la racine est plus courte ; mais la couronne un peu plus longue, garnie d'un petit tubercule lingual.

3° **Les Prémolaires. — Petites Molaires ou Bicuspidées.** — 4 à chaque mâchoire (1re, 2e prémolaires). Elles ont : une *couronne* cuboïde dont la face triturante présente deux tubercules, l'un externe buccal, l'autre interne lingual, séparés par une rainure ; — une *racine* unique, souvent bifurquée à son sommet ; — une *cavité pulpaire*, divisée en deux cornes peu accentuées.

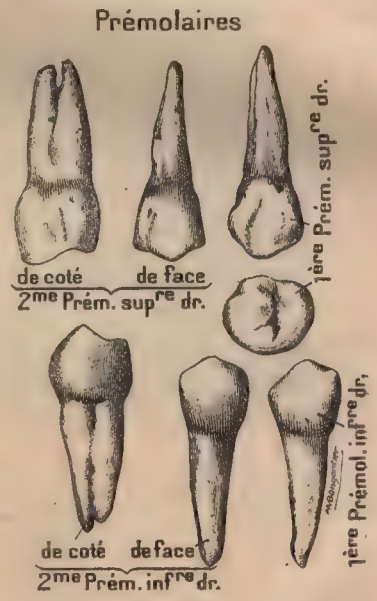

Fig. 784.

a) Les prémolaires supérieures. — La couronne, aplatie, est surmontée de deux tubercules sensiblement égaux (surtout sur la première), séparés par un sillon transversal profond ordinairement bifurqué à ses deux extrémités. — La racine de la première est aplatie, parcourue dans toute sa longueur par un sillon et bifurquée dans le tiers ou les deux tiers de sa longueur en deux racines : linguale et buccale. — La racine de la seconde est plus longue, exceptionnellement bifurquée, mais marquée par un sillon dans toute la longueur de ses faces mésiale et distale.

b) Les prémolaires inférieures. — La couronne est cylindrique ; ses deux tubercules

sont peu saillants, non séparés par un sillon ; le tubercule lingual est à peine marqué. — La racine est unique et sensiblement conique.

4° **Les Molaires. — Multicuspidées.** — Elles sont 6 à chaque mâchoire, dans les 6e, 7e, 8e alvéoles. Les plus volumineuses de toute la bouche, elles ont pour fonction de broyer les aliments. Chacune d'elle possède de 2 à 4 *racines* ; une *couronne* rhomboïdale surmontée de 3 à 5 tubercules.

I. **Les Molaires Supérieures.** — Implantées obliquement, elles ont habituellement 3 racines : une interne, large ; deux externes, plus petites.

a) La première molaire supérieure ou **Dent de six ans.** — Sa couronne, large, a la face triturante divisée par une rigole en forme d'H, limitant quatre tubercules : deux linguaux, deux buccaux moins hauts, mais plus aigus ; il existe souvent sur le côté interne du tubercule antéro-interne un tubercule rudimentaire ou *cingulum*.

b) La deuxième molaire supérieure ou **Dent de douze ans.** — De développement variable, souvent la plus volumineuse de toutes les dents. Sa face triturante n'a habituellement que trois tubercules, deux externes, un interne (le plus petit). Ses racines sont irrégulières, les deux externes sont souvent réunies.

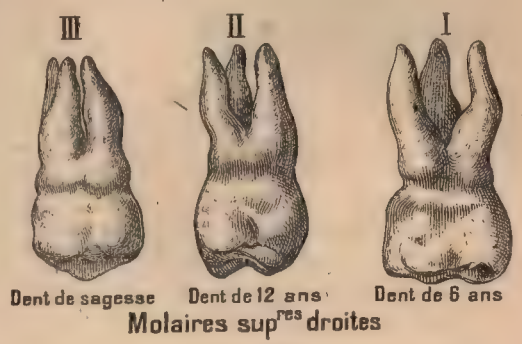

Fig. 785.

c) La troisième molaire supérieure ou **Dent de sagesse.** — La plus petite des molaires, souvent atteinte de nanisme, c'est un organe en voie de régression. Sa face triturante présente trois tubercules d'égal volume : deux externes, un interne. Quand ses racines se fusionnent, leur séparation primitive reste indiquée par des rainures irrégulières.

II. **Les Molaires Inférieures.** — Elles sont plus grosses que les supérieures, mais n'ont que deux racines, l'une médiane, l'autre distante, recourbées en dehors à leur extrémité inférieure. L'axe de leur couronne s'incline vers la langue.

a) La première molaire inférieure ou **Dent de six ans.** — Sa couronne, large, est surmontée de cinq tubercules, deux linguaux, trois buccaux. Ses deux racines, la médiane plus mince, plus large, plus aplatie, sont parcourues par un canal pulpaire.

b) La deuxième molaire inférieure ou **Dent de douze ans.** — Sa face triturante a 5 tubercules. De ses 2 racines, la médiane est traversée par deux canaux pulpaires.

c) La troisième molaire inférieure ou **Dent de sagesse.** — Très irrégulière, elle présente souvent du gigantisme. Le plus habituellement, sa face triturante a cinq tubercules. Elle a deux racines courtes, mais qui tendent à se recourber du côté distant ; la racine distante est souvent bifurquée.

B. — L'Engrènement des Dents Permanentes.

Rangées sur deux *arcades* (l'arcade supérieure figurant une demi-ellipse qui dépasse et surplombe, surtout en avant, la courbe parabolique de l'arcade inférieure), les dents adultes s'implantent obliquement : les supérieures en bas et en dehors, les inférieures en haut et en dedans ; les faces triturantes des dents de la mâchoire inférieure décrivent une courbe plus petite que leurs racines ; inversement, à la mâchoire supérieure, la courbe décrite par les racines est de rayon plus court que la courbe décrite par les couronnes.

La face triturante des deux arcades dentaires est formée par la succession des inégalités des couronnes ; elle détermine un engrènement particulier désigné en stomatologie sous le nom impropre d'ARTICULATION DES DENTS.

Quand les mâchoires sont en contact, chaque dent entre en relation avec deux dents de la mâchoire opposée : « L'incisive centrale supérieure recouvre l'incisive centrale inférieure plus le tiers médian de l'incisive latérale inférieure ; l'incisive latérale supérieure recouvre la portion restante de l'incisive latérale inférieure et la moitié de la canine. La canine supérieure entre en rapport avec la moitié distante de la canine inférieure et la moitié médiane de la 1re prémolaire inférieure... », la canine inférieure étant ainsi située au devant de la supérieure. « La 1re prémolaire supérieure entre en rapport avec la moitié distante de la 1re prémolaire inférieure et la moitié médiane de la 2e prémolaire inférieure. La 2e prémolaire supérieure entre en rapport avec la moitié distante de la 2e prémolaire inférieure et le 1/5 médian de la 1re grosse molaire. La 1re molaire supérieure entre en rapport avec les 4/5 distants de la 1re molaire inférieure et le 1/5 médian de la 2e grosse molaire inférieure. La 2e molaire supérieure, entre la face distante de ces deux dents, est sur le même plan, la dent de sagesse du haut étant moins volumineuse que l'inférieure » (Friteau).

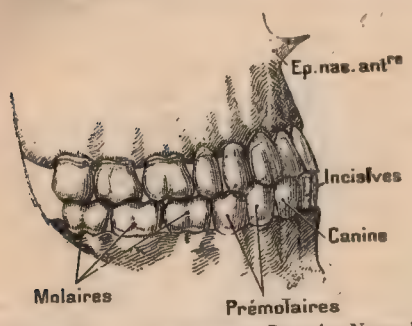

FIG. 786. — *L'Engrènement Dentaire Normal* (moitié droite des mâchoires).

§ 6. — La Date d'Éruption des Dents. Chronologie dentaire.

Les *germes dentaires*, occupant la *gouttière alvéolaire* de chacun des maxillaires, sont d'abord séparés seulement par du tissu conjonctif et recouverts par la muqueuse (fig. 777). A la naissance, la gouttière se subdivise en un nombre d'alvéoles égal à celui des germes dentaires. — D'après Magitot, la dentition de l'homme se fait en cinq temps.

DENTS DE LAIT OU D'AVANT-GARDE.	1re dentition.		20 dents
DENTS PERMANENTES	2e dentition.	Dents de 6 ans (1res molaires).	4 —
	3e —	Dents de remplacement des dents de lait.	20 —
	4e —	Dents de 12 ans (2es molaires).	4 —
	5e —	Dents de sagesse.	4 —
			52 dents

A. — Dents Temporaires. — La dent augmente de volume par prolifération des couches d'ivoire ; sa racine s'allonge, sa couronne pousse vers l'extérieur. L'atrophie relative et temporaire de l'alvéole, déterminée par cette évolution, est compensée par la prolifération active du tissu osseux des maxillaires qui a pour effet : 1° d'enserrer le collet de la dent, une fois qu'elle a fait irruption ; 2° de suivre graduellement son allongement et d'augmenter la hauteur du bord alvéolaire jusqu'à la croissance définitive.

L'éruption des dents temporaires se fait habituellement aux époques suivantes :

Incisives centrales inférieures.	du 6e au 8e mois
— — supérieures.	du 7e au 9e —
— latérales supérieures.	10e —
— — inférieures.	15e —
Premières molaires inférieures.	20e —
— — supérieures.	22e —
Canines inférieures.	du 30e —
— supérieures.	au 33e —

B. — **Dents Permanentes.** — Les sacs des dents de remplacement sont situés derrière le sac des dents temporaires dans une loge résultant de la bipartition de l'alvéole. — Les sacs des trois grosses molaires sont ramassés : sur la mâchoire inférieure, à la base de l'apophyse coronoïde ; sur la mâchoire supérieure, vers la face postérieure des maxillaires supérieurs, tout contre les apophyses ptérygoïdes.

Éruption. — A une époque variable pour chaque dent, la dent de lait tombe : sa chute est déterminée par la résorption de sa racine. Derrière elle, disparaît la cloison alvéolaire qui la séparait du germe de la dent définitive. Celle-ci subit un allongement de sa racine tel que la couronne amincit la gencive reformée et la soulève pour apparaître au dehors. Cette évolution s'accompagne localement d'un allongement correspondant de l'alvéole.

Chronologie. — Les premières molaires, supérieures et inférieures, apparaissent vers l'âge de 6 ans. A partir de cette époque, les dents permanentes poussent par paires de même nom, chaque groupe étant séparé en moyenne par l'espace d'une année. Ainsi, poussent successivement :

Les incisives médianes, inférieures et supérieures, à. . .	7 ans
Les incisives latérales, inférieures et supérieures, à. . .	8 —
Les premières prémolaires, de.	9 à 12 —
Les deuxièmes prémolaires, à.	11 —
Les canines, à.	12 —
Les deuxièmes molaires.	12 à 13 —
Les dents de sagesse, beaucoup plus tard de.	19 à 30 —

Une fois tombées, les dents permanentes ne se reproduisent plus.

§ 7. — Vaisseaux et Nerfs des Dents.

Les artères des dents supérieures proviennent : de la dentaire antérieure et supérieure, branche de la sous-orbitaire (p. 494), pour les incisives de la canine ; de l'alvéolaire,

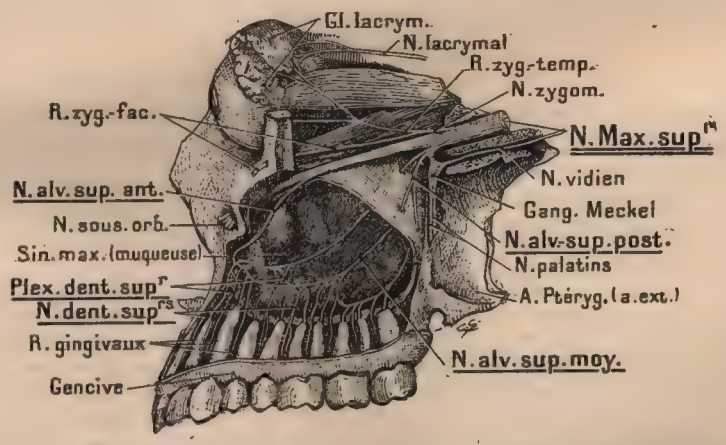

Fig. 787. — *Les Branches du Nerf Maxillaire Supérieur ; particulièrement les Nerfs Dentaires Supérieurs.*

branche de la maxillaire interne, pour les molaires. — Les artères des dents inférieures sont des ramifications de la dentaire inférieure, branche de la maxillaire interne.

Les veines sont satellites des artères.

Les lymphatiques des dents semblent pouvoir être schématisés de la façon suivante : ceux des *incisives* et des *canines* vont aux ganglions sous-mentaux et sus-hyoïdiens ; —

β) ceux des *molaires supérieures* et *inférieures* aboutissent aux masses ganglionnaires parotidiennes et sous-maxillaires. J.-L. Paulet (Genève, 1920) insistant sur ces voies lymphatiques dentaires en connexion avec les ganglions cervicaux, admet que les dents peuvent être les points de départ d'un certain nombre d'adénites cervicales tuberculeuses.

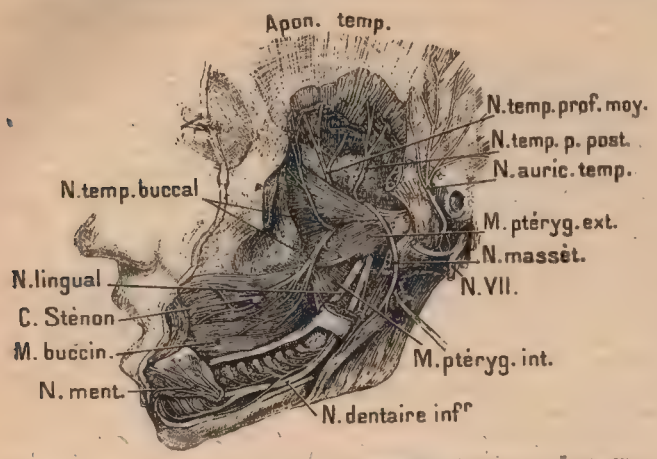

Fig. 788. — *Les Branches du Nerf Maxillaire Inférieur; particulièrement le Nerf Dentaire Inférieur.*

Nerfs. — Ils proviennent tous du trijumeaû : le nerf maxillaire supérieur donne le rameau dentaire antérieur et supérieur aux incisives et à la canine, les 2 ou 3 rameaux dentaires postérieurs et supérieurs pour les molaires ; — le maxillaire inférieur donne le nerf dentaire inférieur qui fournit des rameaux à toutes les dents inférieures.

Article II.

LE PHARYNX

Le pharynx est le carrefour commun aux voies digestives et respiratoires. Dans sa moitié supérieure, il communique largement en avant avec les fosses nasales et la bouche ; dans sa moitié inférieure, il forme une gouttière complète dont la paroi antérieure est empruntée à la base de la langue, à l'orifice supérieur et à la paroi postérieure du larynx. Son extrémité inférieure est précisée par le *sphincter inférieur du pharynx*.

§ 1. — Généralités.

a) **Situation.** — Il est profondément situé sous le basi-occipital, au-devant des six premières vertèbres cervicales, **maintenu en place** par ses connexions avec les apophyses ptérygoïdes, les ligaments ptérygo-maxillaires, le maxillaire inférieur (lignes mylo-pharyngées), l'hyoïde, les parties latéro-postérieures des cartilages thyroïde et cricoïde. *Sa limite inférieure*, en regard du cricoïde, est marquée par un rétrécissement — *isthme pharyngo-œsophagien* — et répond au bord inférieur du constricteur inférieur.

b) **Division.** — Extérieurement, un plan passant par le bord inférieur du maxillaire inférieur le sépare à peu près à mi-hauteur. — Intérieurement, les divisions sont établies par la présence du voile du palais : 1° il cache la *portion supérieure, nasale* — naso-pharynx ; 2° il laisse voir la portion inférieure bucco-laryngienne, subdivisée elle-même par un plan passant par l'os hyoïde en *portion moyenne, buccale* — oro-pharynx — et *portion inférieure, laryngienne* — hypopharynx —,

c) **Forme.** — Elle est difficile à définir.

1. Sur le sujet vivant, la bouche étant bien ouverte, il apparaît derrière l'isthme du gosier, comme une demi-gouttière ouverte en avant et en haut, se continuant en bas par un conduit cylindroïde.

2. Sur le cadavre, les renseignements fournis par les coupes (sagittale, transversales, coupe dite du pharynx), ou par la dissection autorisent certaines comparaisons : vu latéralement, le pharynx préalablement *bourré* (fig. 794) rappelle la forme d'un entonnoir irrégulier ou d'un porte-voix de marine ouvert en avant dans sa moitié ou ses 3/5 supérieurs.

[Coupe du pharynx. — L'organe en place est décollé par arrière et jusqu'au crâne ; la colonne cervicale est enlevée ; un trait de scie coronal passant par le bord antérieur du trou occipital divise la tête en deux parties ; le pharynx reste appendu à la partie antérieure. En le faisant sécher et en le coupant tout le long de sa ligne d'insertion, on a la surprise de trouver que, libéré de ses attaches, il a tout à fait la forme d'*un habit d'académicien*.]

d) **Dimensions.** — 1. Longueur. — Entre les limites supérieure et inférieure, elle va de 15 centimètres (organe au repos) à 10 centimètres (organe contracté, lors de la déglutition).

2. Diamètre transversal. — 5 centimètres en arrière des trompes d'Eustache ; 3 centimètres entre les amygdales ; 5 centimètres au-dessus et derrière elles. — De 4 à 3 centimètres, il se rétrécit graduellement dans la portion laryngée pour arriver a 23 millimètres au niveau du bord inférieur du cricoïde. — Ce rétrécissement cricoïdien est de première importance. Son diamètre correspond à celui *d'un petit sou* ; on comprend pourquoi, les pièces de monnaie un peu larges, avalées par l'enfant, s'y arrêtent toujours.

[**Indication pratique** : « Comme limite de dilatabilité courante normale, on peut adopter pratiquement le diamètre de 20 à 21 mm. chez l'adulte, 19 mm. chez l'enfant de 13 à 15 ans, 18 mm. chez l'enfant de 8 à 13 ans, 16 mm. de 5 à 8 ans, 15 mm. de 2 à 5 ans. »]

3. Diamètre antéro-postérieur. — 3 centimètres au plus dans le cavum ; 12 millimètres, 14 au plus, au rétrécissement cricoïdien. — Ces dimensions, sauf la première, ne sont exactes que sur le cadavre, car pendant la vie, *a*) la cavité pharyngienne n'est qu'une fente transversale, quand les mâchoires sont rapprochées ; *b*) le voile et la langue sont absolument contigus dans la respiration nasale.

§ 2. — La Surface Intérieure du Pharynx.

a) **Sur le cadavre.** — On l'étudie, soit sur coupe sagittale de la tête, soit sur coupe du pharynx, en sectionnant au milieu la paroi postérieure.

b) **Sur le vivant, toute la surface intérieure du pharynx est accessible à l'exploration clinique.** — 1° *Sans dispositif particulier* ; la bouche ouverte et la langue abaissée, il est possible d'explorer une partie des portions buccale et laryngée, jusqu'à l'épiglotte dans certains cas. La paroi postérieure apparaît, encadrée par le voile du palais et la base de la langue, franchement rouge, soulevée par de fins plis muqueux verticaux et par ses nombreuses glandes. — 2° A l'aide de méthodes spéciales. — La *portion nasale* et *la partie inférieure de l'hypopharynx*, inaccessibles à l'examen direct, peuvent être analysées : la première, par la *rhinoscopie postérieure*, la seconde par la *laryngoscopie* et l'*œsophagoscopie* ; le toucher donne aussi d'utiles renseignements sur l'état de l'amygdale pharyngienne.

Toute la surface intérieure est tapissée d'une muqueuse rosée, tomenteuse, qui, en avant, se continue successivement sur les diverses formations figurant improprement la paroi antérieure de l'endopharynx (fig. 774, 789) ; de haut en bas : *choanes* et *cloison nasale* ; face postéro-supérieure du voile du palais, son bord inférieur avec la luette, ses piliers postérieurs continués en bas par les *replis pharyngo-épiglottiques* limitant la partie postérieure de l'isthme du gosier ; — *base de la langue* avec son V et l'amygdale linguale ; — bord supérieur et face postérieure de l'*épiglotte*, rattachée à la langue par le repli glosso-épiglot-

TIQUE MÉDIAN séparant deux petites pochettes muqueuses, les *vacuoles* ; — sur les côtés de l'épiglotte, *replis glosso-épiglottiques latéraux* en avant, *replis aryténo-épiglottiques* en arrière ; — *orifice supérieur du larynx* et *gouttières pharyngo-laryngées* (sinus pyriformes, p. 863) ; — enfin *face postérieure des aryténoïdes et du cricoïde*, seule région où il y ait une vraie paroi antérieure.

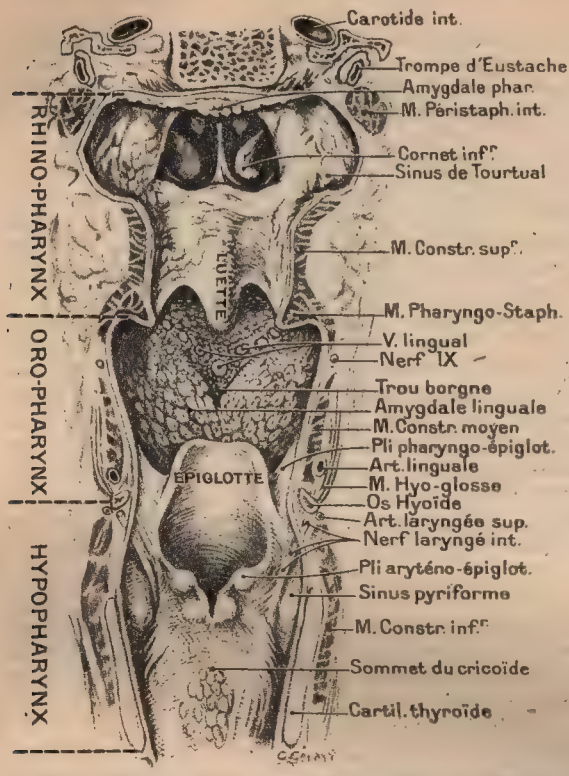

FIG. 789 (CUNNINGHAM). — *La Paroi antérieure du Pharynx vue de derrière.*

Sur une coupe sagittale (fig. 612), chacune des FACES LATÉRALES présente : en haut, dans le cavum, l'*orifice de la trompe d'Eustache* ; son pavillon (p. 807), triangulaire, plus rarement circulaire ou elliptique, est situé « à un petit centimètre au-dessus du voile du palais et à un petit centimètre en arrière du cornet inférieur » ; bordé en avant par le *pli salpingo-palatin*, il est soulevé en arrière par le *bourrelet salpingo-pharyngien*, derrière lequel la paroi se déprime en la *fossette de Rosenmüller* : insignifiante chez l'enfant, bien marquée chez l'adulte, striée de petits plis antéro-postérieurs (Flataw), elle est en gouttière, en saccule ou en véritable fosse.

A. — **Le Naso-Pharynx.** — La PORTION SUPÉRIEURE — NASALE — est désignée sous le nom de **rhino-pharynx** ou plus simplement de **cavum**. Sa forme est comparable à une boîte cubique communiquant en avant avec le nez par les choanes, fermée en bas, mais seulement par intermittences, par le voile du palais.

1. La *paroi supérieure*, voûte, a pour squelette la face inférieure du corps du sphénoïde et du basi-occipital et une partie des rochers ; elle est recouverte par le périoste sphéno-basilaire, étalé dans l'intervalle compris entre les quatre m. petits et grands droits antérieurs et tapissé lui-même par la muqueuse.

2. La *paroi postérieure*, qui la continue à angle obtus mousse est tendue par l'épais ligament occipito-atloïdien antérieur (p. 111). — Ses limites sont conventionnelles : en haut, la ligne passant transversalement par le tubercule pharyngien ; en bas, le prolongement du plan de la voûte palatine sur l'arc antérieur de l'atlas ou la base de l'odontoïde.

3. Les *parois latérales* sont figurées par la face interne des apophyses ptérygoïdes et l'aponévrose latérale du pharynx (p. 936).

Le cavum change de forme avec l'âge : chez le nouveau-né, il a l'aspect d'un canal bas allongé d'avant en arrière ; ses dimensions sont trop petites pour permettre une exploration digitale complète. — Le diamètre saggital s'accroît lentement jusque vers l'âge de 14 ans, époque à laquelle il paraît se faire une brusque poussée portant sur tous les diamètres. D'après Escat, auquel j'emprunte toute cette description, ses dimensions moyennes, de 15 à 18 ans sont : diamètre sagittal de la cavité, de 30 à 35 mm. ; diamètre transverse de la cavité, 30 mm. — Ces chiffres s'appliquent à l'adulte, mais peuvent varier à l'infini.

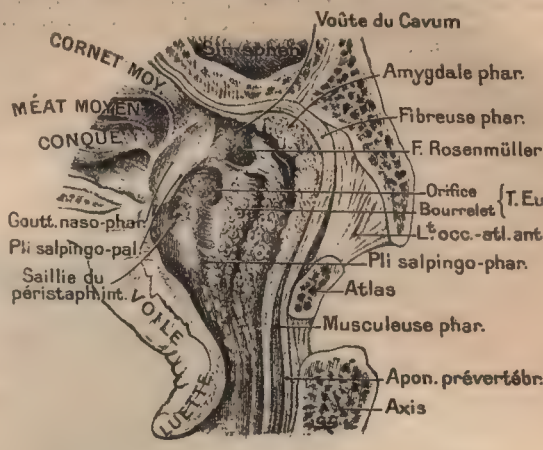

Fig. 790. — *La paroi latérale droite du Cavum.*

Les parties molles qui le tapissent réduisent les dimensions du rhino-pharynx de 5 mm. environ dans tous les sens. Elles présentent sur la paroi supérieure des formations lymphoïdes fort importantes : **amygdale pharyngée** et **amygdales tubaires** (p. 952).

B. — **L'Oro-Pharynx.** — La PORTION MOYENNE — BUCCALE — correspond à la gorge : il convient de conserver ce terme, mais de le préciser. La **Gorge** est comprise entre l'isthme du gosier en avant, le voile en haut ; sa limite inférieure peut être conventionnellement arrêtée au plan horizontal passant par l'hyoïde.

1. Sa *paroi postérieure* est séparée de l'atlas et de l'axis par les grands droits antérieurs de la tête et les insertions supérieures des longs du cou.

2. Ses *parois latérales* partent des piliers postérieurs, et s'unissent à la paroi postérieure par une dépression longitudinale peu marquée — *Sinus de Tourtual* — descendant vers l'épiglotte derrière les replis pharyngo-épiglottiques. — A l'état de repos, il n'y a pas de communication entre la bouche et l'oro-pharynx : l'isthme étant fermé par la langue qui s'accole au voile.

La muqueuse, d'un blanc-rosé tirant sur le gris, est lisse. Chez certains sujets, elle apparaît soulevée par des follicules clos isolés figurant des reliefs plus ou moins appréciables.

C. — **L'Hypopharynx.** — La PORTION INFÉRIEURE — LARYNGIENNE — s'étend jusqu'au bord inférieur du cricoïde en avant, du constricteur inférieur en arrière. Dans son ensemble, elle a « la forme d'un entonnoir évasé en haut ; rétréci et aplati d'avant en arrière en bas. Dans sa cavité, vient faire saillie le larynx qui diminue la lumière de la cavité pharyngienne jusqu'à la réduire en bas à une simple fente transversale » (Boutin, 1913).

Sa limite inférieure, désignée par les spécialistes sous le nom impropre de *bouche de l'œsophage* (Kilian-1908), est marquée par le RÉTRÉCISSEMENT CRICOÏDIEN. Cet important détroit est déterminé par la contraction tonique, comparable à celle d'un véritable sphincter, des fibres les plus inférieures du constricteur inférieur (p. 933). Il faut connaître cette constriction sphinctérienne, qui fait normalement obstacle au passage des sondes œsophagiennes.

La *distance séparant la limite inférieure du pharynx du bord libre des incisives supérieures*

varie : CHEZ L'HOMME ENTRE 14 ET 16 CENTIMÈTRES ; CHEZ LA FEMME ENTRE 12 ET 15 CENTIMÈTRES. — « Chez les enfants, la distance se trouve être à 3 mois : 75 mm. ; à 14 mois, 10 centimètres ; de 2 ans à 12 ans : 10 centimètres ; à 14 ans, 11 centimètres. Ces chiffres sont des plus intéressants à connaître, étant donnée l'importance capitale que joue la bouche de l'œsophage dans la pratique de l'œsophagoscopie » (Boutin).

§ 3. — Structure du Pharynx.

Le tube digestif, d'un bout à l'autre, est toujours formé essentiellement par trois tuni-

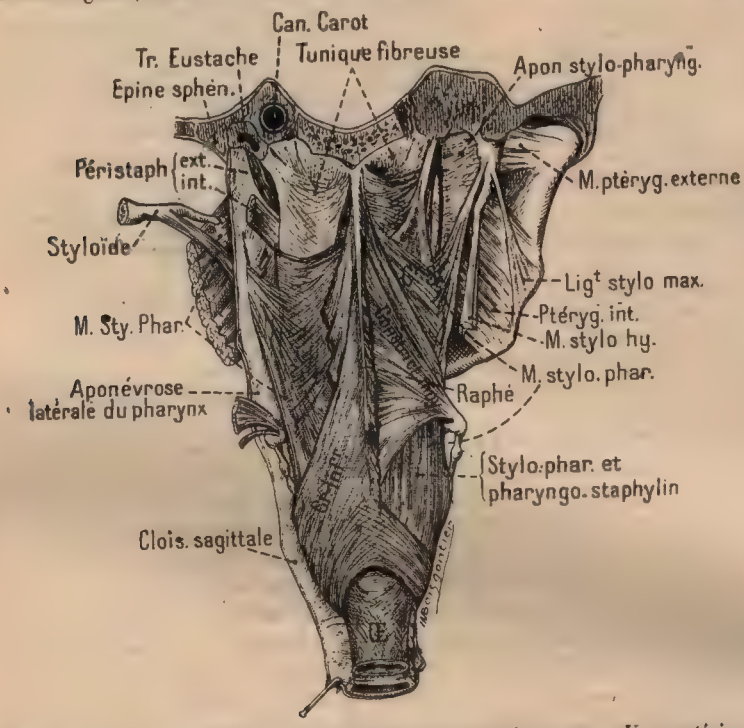

FIG. 791. — *Les Muscles et la Tunique Fibreuse du Pharynx. — Vue postérieure.*

DU CÔTÉ GAUCHE, on a : 1° enlevé la partie supérieure du constricteur supérieur pour montrer la fibreuse ; 2° coupé le constricteur moyen pour présenter les connexions du stylo-pharyngien ; 3° le constricteur inférieur est complet.

DU CÔTÉ DROIT, le constricteur inférieur a été enlevé en grande partie pour montrer le constricteur moyen et la terminaison des muscles stylo-pharyngien et pharyngo-staphylin.

ques qui sont de dehors en dedans ; une *musculeuse*, une *celluleuse* et une *muqueuse*. Les exigences fonctionnelles interviennent, dans les différents segments, pour modifier ces tuniques soit dans leur épaisseur, soit dans leur constitution. Au niveau du pharynx, ce sont la musculeuse et la fibreuse qui acquièrent des caractères tout à fait particuliers.

A. — La Tunique musculaire.

La musculaire est la plus externe des tuniques pharyngiennes.

Des cinq paires de muscles striés qui la forment, les trois premières sont intrinsèques (*constricteurs*) ; les deux autres, extrinsèques (*élévateurs*). Ces 10 muscles sont appliqués en dedans CONTRE LA FACE EXTERNE DE LA FIBREUSE PHARYNGIENNE. En dehors, ils sont recouverts par l'aponévrose latérale du pharynx

(les 6 constricteurs et le pharyngo-staphylins dans toute leur étendue, les stylo-pharyngiens dans leur épanouissement pharyngien). — En arrière, ils restent séparés de l'aponévrose prévertébrale par l'espace rétro-pharyngien.

Les 6 *constricteurs* (3 à droite, 3 à gauche) forment, par leur ensemble, une gouttière à concavité antérieure. Leurs insertions antérieures s'étagent de bas en haut : 1. sur le larynx — cartilages cricoïde et thyroïde (constricteur inférieur) ; 2. sur l'hyoïde (constricteur moyen) ; 3. sur la base de la langue, sur le ligament ptérygo-maxillaire et sur l'apophyse ptérygoïde (constricteur supérieur). L'inférieur recouvrant une partie du moyen, le moyen une partie du supérieur, tous trois se dirigent en arrière vers la ligne médiane pour s'insérer sur l'aponévrose pharyngienne, formant ainsi le *raphé longitudinal postérieur*, le long duquel la plupart de leurs fibres s'entre-croisent avec celles du côté opposé.

1. **Les Muscles Constricteurs (Intrinsèques).**

a) **Le Constricteur Inférieur (crico-thyro-pharyngien).** — Le plus épais et le plus superficiel, il s'insère : sur le cricoïde, au-dessous et en arrière du tubercule thyroïdien (p. 859) ; — sur l'aile du thyroïde, entre le bord postérieur et la ligne oblique externe (p. 857). — De ces origines, ordinairement renforcées par des fasciculets aberrants des m. crico-thyroïdien et sterno-thyroïdien, ses fibres se dirigent en arrière, les plus inférieures horizontalement, les supérieures montant en pente rapide pour s'insérer sur les 3/4 de la longueur totale du raphé.

Rapports. — Les insertions laryngiennes sont adossées à la face interne des

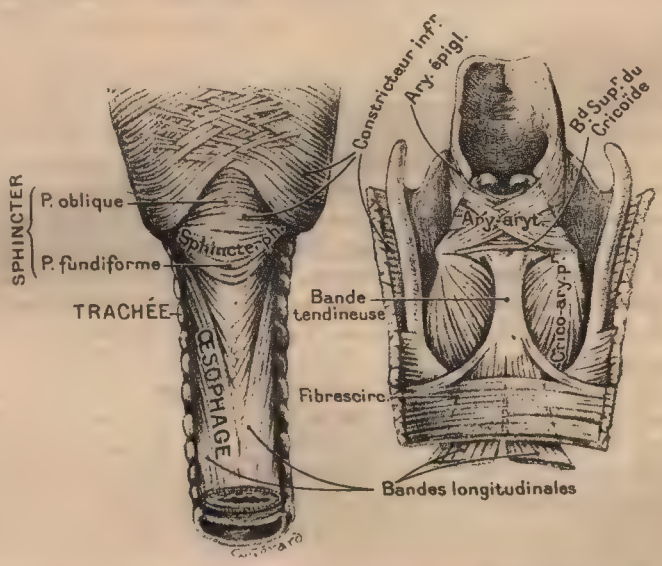

Fig. 792 et 793. — *Le sphincter inférieur du pharynx et les insertions musculaires supérieures de l'œsophage.*

lobes de la glande thyroïde et longées par le paquet vasculo-nerveux du cou ; elles recouvrent à leur terminaison inférieure les stylo-pharyngiens et surtout les staphylo-pharyngiens.

Ses fibres supérieures — *thyro-pharyngiennes* — recouvrent le constricteur

moyen, et limitent en avant avec son bord inférieur l'espace par lequel le nerf laryngé supérieur gagne l'espace crico-thyroïdien (fig. 456).

De ses fibres inférieures — *crico-pharyngiennes* — les unes, confondues avec les précédentes, tendent à devenir horizontales (*pars obliqua* du crico-pharyngien); les autres, tout à fait inférieures, nettement transversales (*pars fundiformis*) sont denses et serrées à leurs insertions cricoïdiennes, plus relâchées au milieu dans le sens de la hauteur. Cette portion, haute de 10 mm. en moyenne, constitue le SPHINCTER INFÉRIEUR DU PHARYNX; demi-circulaire à concavité antérieure, prenant son point fixe sur le cricoïde. Cette **bouche de l'œsophage** a une lumière virtuelle en dehors des mouvements de déglutition; elle fonctionne à la façon d'un sphincter dès que le bol alimentaire a pénétré dans l'œsophage : c'est elle qui empêche le reflux des aliments de l'œsophage dans le pharynx. — Le nerf laryngé inférieur gagne le larynx en passant, soit sous le bord inférieur du constricteur inférieur, soit entre ses portions oblique et fundiforme. Dans ce trajet, il abandonne des filets moteurs pour le muscle lui-même, qui reçoit également des filets moteurs du laryngé supérieur.

b) **Le Muscle Constricteur Moyen (hyo-pharyngien de Valsalva).** — Recouvert par le précédent, sauf en haut, il a la forme d'un triangle dont le sommet s'insère: 1° sur le ligament thyro-hyoïdien; — 2° sur le bord supérieur de la grande corne de l'hyoïde; — 3° sur tout le bord postérieur de la petite corne. S'épanouissant en éventail, ses fibres s'insèrent au raphé, les supérieures remontant jusqu'à la basilaire de l'occipital, les inférieures descendant jusque près de la limite inférieure du pharynx.

Rapports. — L'hyo-pharyngien répond : en dehors à l'origine de l'artère linguale, à l'insertion hyoïdienne de l'hyo-glosse; plus en arrière et plus bas, il est croisé par le nerf laryngé supérieur.

c) **Le Muscle Constricteur Supérieur.** — Séparé du précédent par le m. stylo-pharyngien, ses insertions antérieures s'étagent obliquement de haut en bas et d'arrière en avant: α) sur le bord postérieur et le crochet de l'aile interne de la ptérygoïde (*faisceau ptérygo-pharyngien*); β) sur le ligament ptérygo-maxillaire (quelques fibres se continuant directement en avant sur le buccinateur — *faisceau buccinato-pharyngien*); γ) sur le 1/5 postérieur de la ligne myloïdienne (ligne mylo-pharyngée); δ) sur la base de la langue (m. *pharyngo-glosse* qui appartient à la musculature de cet organe; p. 946). — Ses fibres s'unissent en un plan continu, concave en dedans, qui en haut s'insère sur le tubercule pharyngien du basi-occipital, en arrière sur la partie supérieure du raphé.

Rapports. — Son *bord supérieur* décrit sous la trompe d'Eustache un croissant qui circonscrit avec la base du crâne un espace semi-lunaire, *sinus de Morgagni*, comblé par la fibreuse en dehors de laquelle on voit les péristaphylins de chaque côté. — Par sa *face interne*, il recouvre la loge tonsillaire (p. 951) et le m. pharyngo-staphylin. — Sa *face externe* est côtoyée par la carotide interne, les nerfs glosso-pharyngien, pneumogastrique et sympathique. — Son *bord antérieur* reste séparé des insertions postérieures du buccinateur par le ligament ptérygo-maxillaire.

Innervation des Constricteurs. — Elle est assurée par des rameaux arrivant de la branche interne de l'accessoire de Willis par le plexus pharyngien.

2. **Les Muscles Élévateurs (Extrinsèques).**

d) **Le Muscle Pharyngo-Staphylin.** — Décrit avec le voile du palais (p. 914) dans le pilier postérieur duquel il descend : ses trois faisceaux s'attachent, en bas, sur le thyroïde.

e) **Le Muscle Stylo-Pharyngien.** — Il se détache de la face interne de la base de la styloïde par de courtes fibres tendineuses, descend presque verticalement (en dedans et un peu en avant) gagne la paroi du pharynx ; s'épanouissant sur le constricteur supérieur, il glisse au-dessous du constricteur moyen. Ses fibres inférieures se terminent : les postérieures, sur la fibreuse du pharynx ; les antérieures, sur le bord postérieur du thyroïde et le bord latéral de l'épiglotte.

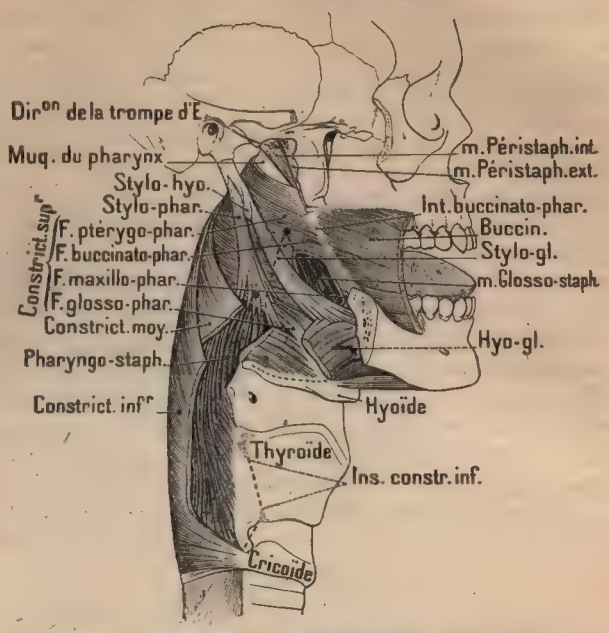

Fig. 794 (P. Descomps d'après Farabeuf). — *Le Pharynx « bourré ». — Vue latérale droite.*

Les trois étoiles limitent la loge de l'amygdale.

Rapports. — Situé derrière le stylo-glosse, il a comme RAPPORT PRINCIPAL LE N. GLOSSO-PHARYNGIEN (p. 530) qui contourne son bord postérieur (plus rarement le nerf perfore le muscle). — Les m. stylo-glosse et stylo-pharyngien séparent la carotide interne de la carotide externe.

Le **nerf** du stylo-pharyngien vient, soit directement du glosso-pharyngien, soit plus souvent indirectement de ce nerf par le rameau du digastrique et du stylo-hyoïdien (v. glosso-pharyngien, p. 531).

B. — La Tunique Fibreuse du Pharynx.

Placée entre les constricteurs et la muqueuse, elle figure le *squelette fibreux du pharynx*. Dans le quart inférieur, elle est cylindrique et peu épaisse. — En haut, elle prend la forme d'une gouttière concave en avant, fixée par ses bords antérieurs sur la face interne de l'aile interne des ptérygoïdes. Elle est particulièrement épaisse et résistante : 1° en arrière, où elle forme le *raphé longitudinal postérieur*, ligne d'insertion médiane des constricteurs ; 2° en haut, dans tout le naso-pharynx, et jusqu'à 4 centimètres au-dessous de la base du crâne. — Tout en haut, elle se réduit à une mince lame conjonctive. — C'est elle qui, au moins par ses insertions supérieures, est capable de donner la meilleure idée de la véritable forme du pharynx.

Précisons ses attaches : 1° en haut, à la base du crâne : α) sur le tubercule pharyngien, par le *ligament médian postérieur du pharynx*, vertical, qui se perd en bas sur le raphé médian, en arrière sur le tubercule antérieur de l'atlas ; β) sur la périphérie du fibro-cartilage basilaire, qui tapisse la voûte du pharynx, « immédiatement en dedans de la

trompe et du péristaphylin interne, sur la face interne desquels elle descend, s'interposant entre eux et la sous-muqueuse » ; γ) sur le périoste du rocher en avant et en dedans du trou carotidien jusqu'au sommet de l'os « par deux faisceaux ligamenteux dont la fixation aux rochers détermine les fossettes de Rosenmüller » (Escat) ; — 2° en avant : α) sur l'aile interne des ptérygoïdes ; β) les ligaments ptérygo-maxillaires ; γ) sur la ligne mylo-pharyngée ; δ) la partie inférieure des ligaments stylo-hyoïdiens ; ε) les petites et grandes cornes de l'hyoïde ; ζ) sur le ligament thyro-hyoïdien, le bord postérieur du thyroïde et la partie postérieure du cricoïde.

C. — La Muqueuse du Pharynx.

Elle est en continuité avec les muqueuses des fosses nasales, de la bouche, du larynx. Elle passe sur le dos de ce dernier organe, recouvrant les m. crico-aryténoïdiens postérieurs, le ligament crico-œsophagien (p. 858) et rejoint la muqueuse de l'œsophage. Elle est particulièrement épaisse à la base du crâne. Son *derme* est riche en follicules clos et possède des papilles surtout marquées dans les portions buccale et laryngienne. Son *épithélium* est pavimenteux stratifié, sauf au niveau du cavum où il est cylindrique à cils vibratiles (partout chez l'enfant, en îlots chez l'adulte). Ses *glandes, muqueuses*, sont très abondantes dans le naso-pharynx ; leur conduit excréteur présente cette particularité d'être tapissé d'épithélium à cils vibratiles.

A la muqueuse du cavum sont annexées : de grouillantes formations lymphoïdes : à la fois, sous forme de follicules solitaires et d'amygdales pharyngienne et tubaires (p. 953).

§ 4. — Rapports du Pharynx.

A. — **L'Atmosphère Celluleuse Péripharyngienne.** — *Espace rétro-pharyngien et Aponévroses latérales.* — Dans son ensemble, il est maintenu en haut par toute la ligne d'insertion de la fibreuse ; — il est mobile par sa partie inférieure, à la fois par ses attaches à des parties relativement très peu fixes, hyoïde, thyroïde, cricoïde, et par ses connexions celluleuses, qui extérieurement forment comme une gaine de glissement à la musculaire ; mobilité et laxité indispensables à un organe qui doit, à chaque déglutition, s'élever avec le larynx, auquel il est intimement rattaché. — L'atmosphère celluleuse pharyngienne est constituée : 1° par des toiles fibreuses, *aponévroses latérales du pharynx*, qui le maintiennent dans sa direction. Cette disposition n'est pas particulière au pharynx : les aponévroses latérales figurant la partie tout supérieure des cloisons sagittales (Charpy, p. 480), qui s'étendent à droite et à gauche de l'œsophage. Par suite de la largeur plus grande du pharynx, au moins dans sa portion buccale, elles sont obliques en arrière et en dehors ; — 2° par le tissu cellulaire lâche de l'*espace rétro-viscéral*, qui favorise son glissement de bas en haut et de haut en bas.

1. **L'Aponévrose Latérale du Pharynx** (fig. 774, 791). — Tendue d'avant en arrière, et un peu de dedans en dehors, depuis le fond de la fosse ptérygoïde jusqu'à l'aponévrose prévertébrale, elle s'insère : sur le rocher, au-devant du canal carotidien ; à l'épine du sphénoïde ; sur le bord interne du trou ovale ; sur la crête qui limite en dehors la fosse scaphoïde ; dans la fosse ptérygoïde, sur la crête séparant la loge de chacun des péristaphylins ; en arrière sur la face antérieure de l'aponévrose prévertébrale ; en bas, elle se continue par la cloison sagittale de l'œsophage. — Formée de fibres horizontales, C'EST ELLE QUI SÉPARE L'ESPACE MAXILLO-PHARYNGIEN EN DEUX ESPACES, L'UN MAXILLAIRE, L'AUTRE PHARYNGIEN. Par sa face interne, elle enclôt tout l'appareil pharyngien : les trompes d'Eustache, les deux péristaphylins, les constricteurs, les ganglions lymphatiques rétro-pharyngiens. Par sa face externe, elle répond à l'appareil masticateur, aux gros vaisseaux, aux quatre derniers nerfs crâniens, au sympathique et aux lymphatiques latéro-pharyngiens (V. faces latérales).

2. **L'Espace Rétro-Viscéral.** — Il est, suivant les régions, divisible en espace rétro-pharyngien et espace rétro-œsophagien.

A la coupe horizontale, l'ESPACE RÉTRO-PHARYNGIEN apparaît sous la forme d'une CAVITÉ rectangulaire, VIRTUELLE, et de ce fait très aplatie d'avant en arrière, comblée par du tissu cellulaire se condensant seulement sur les organes situés entre le pharynx et l'aponévrose prévertébrale qui le limite en arrière. Ses autres limites sont : en avant et en dedans, le plan des constricteurs ; en haut, la basilaire ; en dehors et de chaque côté, l'aponévrose latérale du pharynx continuée au-dessus de la trompe par le *fascia-salpingo-pharyngien* (p. 809), entre les péristaphylins.

[L'ESPACE RÉTRO-ŒSOPHAGIEN s'étend en bas jusqu'au diaphragme.]

Toute la surface extérieure du pharynx est en somme recouverte de tissu cellulaire, formant la gaine des constricteurs, et se condensant autour du ganglion supérieur du sympathique et des ganglions lymphatiques rétro-pharyngiens.

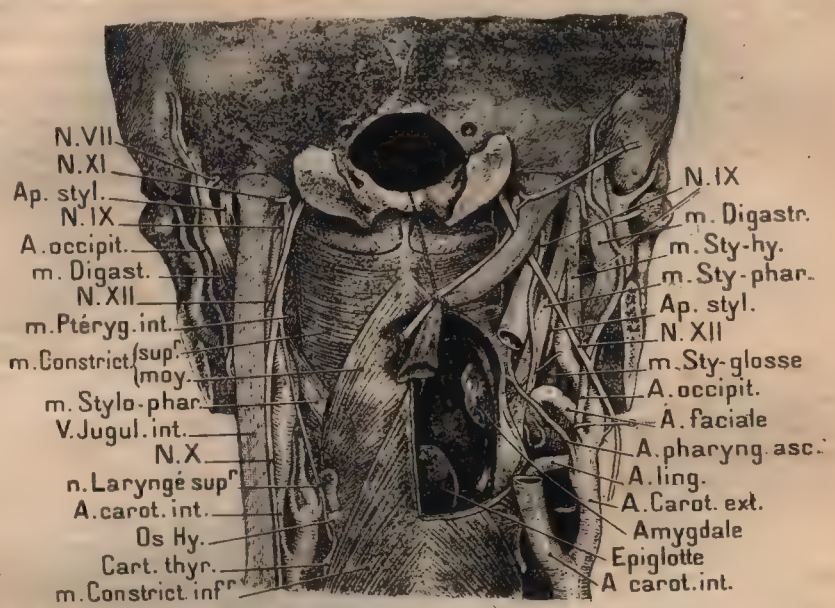

FIG. 795 (P. DESCOMPS). — *Le Pharynx. — Vue postérieure.*

Une fenêtre a été faite dans son tiers moyen pour montrer la paroi latérale droite du pharynx, la base de la langue, l'amygdale entre les deux piliers du voile.

B. — **La Face postérieure du Pharynx** (fig. 795). — Longée dans toute son étendue par des lacis veineux à larges mailles, elle répond :

1° AU-DESSOUS DU CRANE : au milieu, au périoste basilaire et au solide trousseau fibreux occipito-atloïdien auquel elle adhère par le ligament médian postérieur du pharynx (p. 935) ; sur les côtés, aux m. grands droits antérieurs de la tête. On a vu que le constricteur supérieur reste séparé de la base par un espace comblé par la tunique fibreuse très amincie.

2° AU-DEVANT DE LA COLONNE CERVICALE (six premières vertèbres) : elle est plane et verticale, sauf devant le corps de l'axis qui la soulève. Elle répond : *a*) immédiatement, à l'espace rétro-pharyngien qui, en haut, contient les deux trompes d'Eustache, les m. péristaphylins, les ganglions cervicaux supérieurs du sympathique et les deux ou trois ganglions rétro-pharyngiens (p. 710) dits *de Gillette* (point de départ des redoutables abcès rétro-pharyngiens) ; *b*) médiatement à l'aponévrose prévertébrale, recouvrant les m. longs du cou (fig. 424).

C. — **Les Faces latérales du Pharynx** (fig. 796, 797). — Elles sont côtoyées dans toute leur étendue par le paquet vasculo-nerveux du cou.

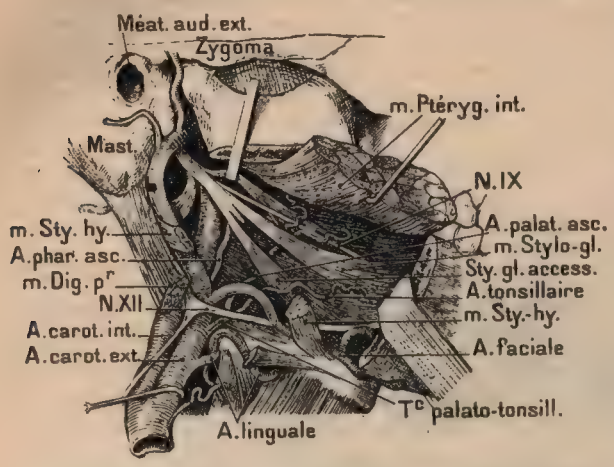

Fig. 796 (P. Descomps). — *Le Pharynx. — La Paroi latérale droite vue en dehors.*

La parotide a été enlevée ainsi que les branches des nerfs, maxillaire inférieur et facial.

1° Dans la moitié inférieure : *a) jusqu'à l'hyoïde,* chaque paroi, formant le plan profond de la région carotidienne, est longée : par la carotide primitive et le pneumogastrique qui s'appliquent sur elle ; par la thyroïdienne supérieure et le nerf laryngé externe ; plus en dehors par la jugulaire interne.

b) Entre l'hyoïde et le ventre postérieur du digastrique, elle est côtoyée : par la carotide externe qui, d'abord interne, suit exactement sa paroi et contre elle, abandonne les artères linguale, faciale et occipitale ; le nerf grand hypoglosse et sa branche descendante ; le nerf laryngé supérieur ; plus en dehors la carotide interne, la jugulaire interne et le gros tronc veineux thyro-lingual-facial.

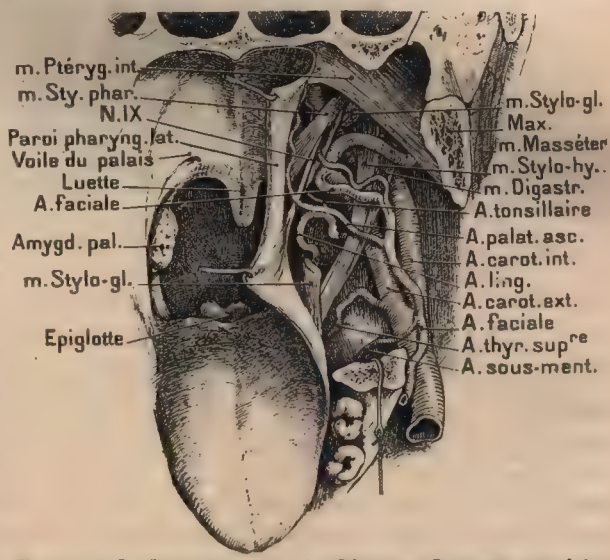

Fig. 797 (P. Descomps). — *Le Pharynx. Rapports vasculaires de la paroi latérale gauche.*

Le maxillaire inférieur est attiré en bas avec la langue.

2° Dans la partie supérieure : elle s'adosse au ptérygoïdien interne formant la paroi profonde de la région maxillo-pharyngienne, la plus riche peut-être de l'organisme en muscles, vaisseaux et nerfs, et divisée en deux parties, antérieure et postérieure, par le prolongement interne de la glande parotide qui arrive parfois jusqu'à elle.

[Voir aux rapports de la parotide. α) dans l'*espace sous-parotidien antérieur*, la graisse ptérygoïdienne, le premier segment de la maxillaire interne et ses branches destinées aux méninges (méningées, moyenne et petite) et à l'appareil masticateur (dentaire inférieure, tympanique, artères des m. temporal, masséter et ptérygoïdiens); le nerf maxillaire inférieur et ses branches; — β) *dans l'espace rétro-parotidien* : la styloïde et le bouquet de Riolan, le paquet vasculo-nerveux sous-crânien (carotide interne, jugulaire interne, pneumogastrique); les troncs nerveux du glosso-pharyngien, de l'accessoire de Willis (branche externe), du grand hypoglosse : le nerf grand sympathique; de nombreux ganglions lymphatiques.]

§ 5. — Vaisseaux et Nerfs du Pharynx.

Artères. — Elles sont fournies : principalement par la pharyngienne ascendante et la faciale, par la palatine; accessoirement par les thyroïdiennes supérieure et inférieure, linguale (fins ramuscules), ptérygo-palatine, sphéno-palatine. — Veines. — Très développées sous la muqueuse (plexus sous-muqueux) et surtout à la périphérie (plexus péripharyngiens), elles se rendent toutes à la jugulaire interne. — Lymphatiques. — Les supérieurs vont aux ganglions rétro-pharyngiens; les inférieurs aux précarotidiens (au-dessus de la bifurcation de la carotide).

Nerfs. — Ils sont fournis par le *plexus pharyngien*, ou mieux, *latéro-pharyngien* (p. 526) : il emprunte ses fibres au glosso-pharyngien, au pneumogastrique — et par lui à la branche interne du spinal — au ganglion cervical supérieur du sympathique. Il fournit : *a*) des filets sensitifs, originaires du n. IX; — *b*) des filets moteurs provenant directement du n. X et des laryngés, indirectement du n. XI, destinés à tous les muscles du pharynx (sauf le stylo-pharyngien — n. IX) et à tous les muscles du voile du palais (sauf le péristaphylin externe — n. V); — *c*) des filets vasculaires par le grand sympathique.

Article III.

LA LANGUE

Le Plancher de la Bouche est constitué par le groupement des formations qui comblent l'espace circonscrit entre la concavité du corps du maxillaire inférieur et l'hyoïde. Fermé en bas par la peau de la région sus-hyoïdienne, en haut par la muqueuse buccale, on le sépare en deux plans : *a*) l'inférieur, superficiel, formé par quatre muscles, les mylo-hyoïdiens, les génio-hyoïdiens; *b*) le supérieur, profond, figuré par la *masse musculaire de la langue*.

La séparation des deux étages du plancher est indiquée : latéralement par l'espace sublingual (p. 964), dont les organes sont **couchés sur la face interne du mylo-hyoïdien**; — au milieu par le bord supérieur des génio-hyoïdiens — cette limite inférieure est tout conventionnelle : les fibres génio-hyoïdiennes du génio-glosse pourraient être comprises comme faisceau supérieur du génio-hyoïdien qui, lui-même et comme les muscles de la langue, reçoit son nerf du grand hypoglosse.

La langue est la portion du plancher qui s'est différenciée. — Sa constitution est des plus simples; une muqueuse engainant des groupements de fibres musculaires intriquées en une masse compacte et serrée. — Appropriée à des fonctions très diverses, elle est à la fois : 1° organe de sensibilité générale et de gustation par sa muqueuse; 2° organe d'articulation des sons et organe masticateur (dans le premier temps de la déglutition) par sa masse musculaire.

§ 1. — Développement de la Langue.

Elle se développe aux dépens de trois ébauches, une antérieure, deux postérieures. L'antérieure, *tuberculum impar*, donne le corps et la pointe. Les postérieures se réunissent d'abord

sur la ligne médiane (elles forment la racine de la langue), puis se soudent à l'ébauche impaire. — Cette fusion reste indiquée par les deux rainures ou branches du V lingual. — Au point de jonction des trois ébauches, vient primitivement se terminer la thyroïde médiane, sous forme d'une invagination qui est représentée normalement par le *foramen cæcum*; — (anormalement par le *canal thyréo-glosse* qu'on peut suivre à travers la langue, derrière l'hyoïde et jusqu'au sommet de la pyramide de Lalouette (V. glande thyroïde).

Souvent, le foramen cæcum coïncide avec la grosse papille caliciforme qui occupe le sommet du V lingual; dans un quart des cas, il se continue en arrière et en bas par une expansion diverticulaire, simple ou bifurquée dans la profondeur — *canal excréteur de la langue* ou *de Bochdalek* — qui peut descendre jusqu'au voisinage du frein de l'épiglotte.

§ 2. — L'Aspect extérieur de la Langue (fig. 773 et 798).

Examinée en place, la langue engainée par son enveloppe muqueuse présente : *un corps*, partie moyenne qui fait gros dos devant l'isthme du gosier et se continue : en avant par la *pointe*; sur les côtés par les *bords*; en arrière par la *base* qui regarde la paroi postérieure du pharynx.

a) La FACE SUPÉRIEURE OU DORSALE, DOS DE LA LANGUE (fig. 798), est convexe en haut. Son tiers postérieur, pharyngien — BASE — surmonte verticalement l'orifice supérieur du larynx; la muqueuse y est soulevée par les inégalités de l'*amygdale linguale*.

Au niveau des molaires, elle s'incline en avant et un peu en bas, et se continue par la *face buccale* (2/3 antérieurs) qui s'applique sur le palais quand la bouche est fermée. Elle se réfléchit : 1° le long de son pourtour antérieur sur la face interne de la gencive inférieure, *gouttière sublinguale* ou *gingivo-linguale*; 2° latéralement sur les piliers antérieurs du voile du palais et la paroi pharyngienne; 3° en arrière et en bas sur la face antérieure de l'épiglotte où elle se soulève en trois *replis glosso-épiglottiques* : un médian — *frein de l'épiglotte* — deux latéraux, circonscrivant deux dépressions muqueuses, *fossettes glosso-épiglottiques* ou *vacuoles*.

La face dorsale est légèrement déprimée par le raphé médian qui, en arrière, se termine à peu près à l'union des 2/3 antérieurs avec le 1/3 postérieur au *foramen cæcum*. De ce trou borgne, ou devant lui, partent deux fines rainures latérales divergentes figurant les côtes d'un angle obtus, ouvert en avant, qu'on appelle le **V lingual**, et longées par 9 à 14 papilles calicicoles (p. 942).

Au-devant du V, la face buccale présente de nombreuses papilles filiformes.

b) La POINTE — SOMMET — seule partie libre, est aplatie de haut en bas.

c) Les BORDS LATÉRAUX sont marqués par les dépressions et les saillies que laissent sur eux les empreintes des dents.

d) La FACE INFÉRIEURE. Couchée dans la concavité de la mandibule, sa muqueuse, lâche, se replôie en bas sur la gencive en formant la *rigole sublinguale* ou *gingivo-linguale*, revêtement du plancher de la bouche (fig. 773). Sa partie médiane antérieure laisse voir une série de détails bien nets : 1. au milieu, le **frein** ou **filet**, assez court parfois pour apporter une gêne relative à la projection en avant de la langue (sa section chez le nouveau-né n'est pas sans danger; elle pourrait être suivie de mort par hémorrhagie — de Saint-Germain); — 2. à droite et à gauche et de bas en haut : α) le pli sublingual soulevé en dedans par la caroncule salivaire, orifice du canal de Wharton; β) un léger soulèvement produit par la glande sublinguale; γ) derrière la pointe, la saillie peu accusée de la glande de Blandin; — 3. sur les côtés, le liséré bleu de la veine ranine et plus en dehors, le pli frangé.

§ 3. — La Muqueuse linguale et le Sens du Goût.

Le revêtement de la langue est de *couleur* blanc-rosée sur le dos, franchement rouge vers la pointe et sur les parties latérales. — Son *épaisseur* et sa *consistance* ne sont pas uniformes : elles diminuent du centre vers les bords et les extrémités postérieure et antérieure.

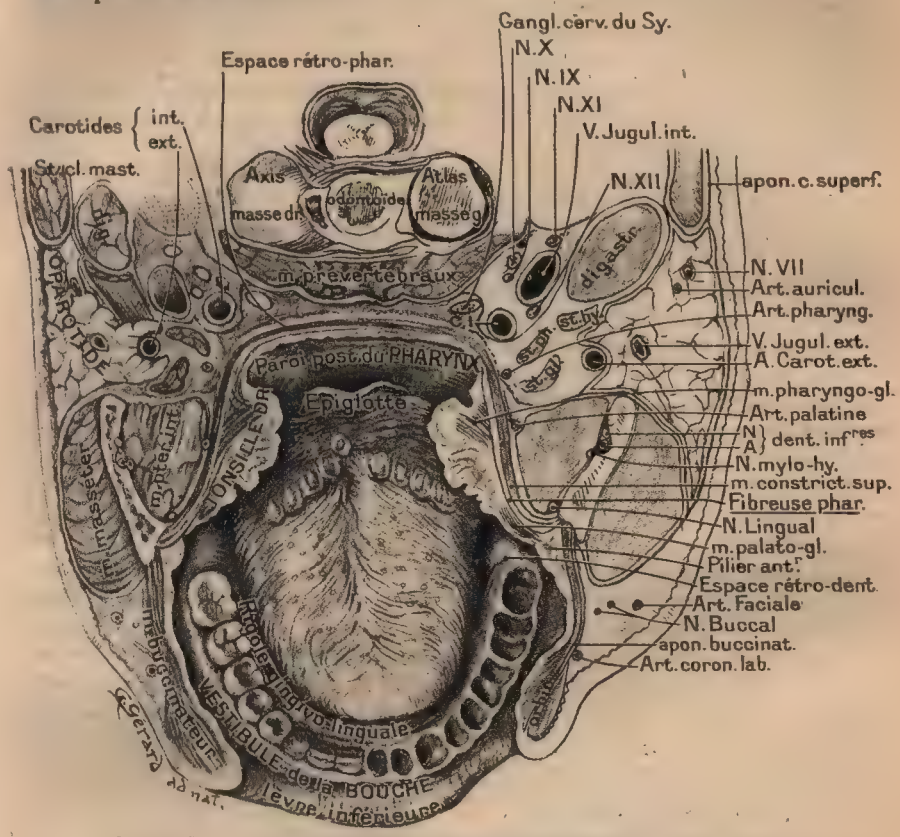

Fig. 798. — *Le Plancher de la Bouche et le Vestibule* (d'après nature).

Segment inférieur d'une coupe transversale de la tête d'un homme adulte passant par les commissures des lèvres, intéressant les joues, les amygdales palatines, le pharynx buccal, l'interligne de l'articulation atloïdo-axoïdienne (sur la préparation, la carotide externe est extra-parotidienne des deux côtés ; l'espace rétro-viscéral est accentué par la traction qu'on a excercée sur la pièce en sciant la mâchoire).

Sa STRUCTURE est celle de la muqueuse buccale : le *derme* ou *chorion*, mince et mobile à partir des rigoles sublinguales et sur les bords latéraux où il reste séparé des muscles par du tissu cellulaire lâche, devient compact et dense sur le dos, où sa face profonde adhère intimement aux portions du corps charnu — génio-glosses proprement dits, stylo-glosses, transverses et lingual supérieur — auxquelles il sert d'insertion ; — l'*épithélium*, pavimenteux stratifié, est épais ; sa couche génératrice a une activité remarquable assurant une régénération rapide et ininterrompue pendant toute la vie.

La gaine muqueuse *indifférente* donne la *sensibilité générale* à la langue.

Le Sens du Goût. — Papilles et Bourgeons gustatifs.

La *sensibilité spéciale* est réservée à certaines formations différenciées : mais accumulées exclusivement sur le dos et la pointe : ces **papilles linguales** ont pour fonction définie et spécialisée d'apprécier les corps sapides et les analyser : en nombre considérable, toutes revêtues par l'épithélium lingual, elles apparaissent — très visibles à la loupe — sous forme d'élevures d'aspect et de dimensions différentes, qu'on divise, d'après leur morphologie, en : *hémisphériques, filiformes, fongiformes, calicicoles*. Les deux dernières variétés contiennent les *bourgeons gustatifs*, amas de cellules sensorielles, autour desquelles se ramifient les extrémités libres (p. 26) des nerfs de la gustation : lingual (du maxillaire inférieur) et glosso-pharyngien.

1. Les papilles hémisphériques ou simples. Répandues sur toute la portion sensorielle de la muqueuse, elles correspondent aux papilles du derme, et sont en général si petites qu'elles ne dépassent pas le niveau de l'épithélium.

2. Les papilles filiformes ou corolliformes. — Très variables d'aspect, elles apparaissent comme des élevures conoïdes dont le revêtement épithélial s'éparpille au sommet en bouquet de filaments ; longues de 0,4 à 2 mm., au nombre de 500 par centimètre carré, elles forment, sur toute la face dorsale, une sorte de gazon touffu (Sappey) dont les lignes irrégulières divergent à partir du sillon médian, et se placent en rangées longitudinales le long des bords. Chaque papille contient une houppe de vaisseaux et est en rapport dans le derme avec une fibre nerveuse.

3. Les papilles fongiformes. — Répandues entre les précédentes, principalement sur les bords et la pointe, elles se distinguent par leur forme pédiculée, leur renflement en champignon, leur couleur d'un rouge plus vif. Leur corps est hérissé de saillies coniques (*papilles secondaires*) qui lui donnent l'aspect d'une pomme de pin (quand l'épithélium est enlevé) : Chacune d'elle sert de soutien à des bourgeons du goût.

4. Les papilles caliciformes ou mieux calicicoles (M. Duval). — Au nombre de 9 à 14, elles sont espacées au-devant de chacune des branches du V lingual, dont elles accentuent la forme. — Elles sont comparables à un tronc de cône à petite base inférieure, *papille proprement dite*, enfoncé dans un repli de la muqueuse, *calice*, déprimé lui-même par une *rigole circulaire*, dans le fond et sur les lèvres de laquelle sont groupés les bourgeons du goût.

[Les *papilles foliées*, très développées chez certains mammifères, chien, lapin, sont tout à fait dégénérées chez l'homme ; leurs rudiments sont groupés au-devant des piliers antérieurs du voile, en un amas dont la surface est divisée en fines lamelles irrégulières par de petits sillons verticaux.]

Les **bourgeons gustatifs** sont 1° répartis irrégulièrement sur les papilles fongiformes ; 2° groupés symétriquement sur les lèvres des sillons de circonvallation entourant les papilles calicicoles. Chacun d'eux est constitué par une petite masse épithéliale en forme de baril ou de gobelet, occupant toute la hauteur de l'épithélium indifférent qui l'entoure. Les éléments de recouvrement ou *cellules de soutien* enserrent les cellules épithéliales différenciées — *cellules gustatives* ; — au nombre de 3 à 4 par bourgeon, elles se distinguent par leur situation centrale, leur ténuité, et leur extrémité effilée — *cil gustatif* — qui vient faire saillie à la surface libre par l'orifice du bourgeon ou *pore du goût*. — Leur prolongement interne est enlacé par les ramifications libres de fibres nerveuses figurant les terminaisons sensorielles du glosso-pharyngien ou du lingual (corde du tympan),

neurônes gustatifs dont le corps cellulaire est dans le ganglion d'Andersch (p. 530) ou dans le ganglion géniculé (p. 461).

Les Glandes Linguales. — La muqueuse linguale contient un grand nombre de glandes salivaires muqueuses, groupées en différentes régions : α) derrière le V lingual, au-dessous de l'amygdale linguale (V. Anneau lymphatique p. 949) ; elles y sont volumineuses et leur canal excréteur s'ouvre soit à la surface libre, soit dans la cavité des follicules de l'amygdale ; β) sur les côtés, en traînée continue, des papilles calicicoles à la pointe ; au-dessous des rudiments des papilles foliées, elles se ramassent en un groupe improprement appelé *glande de Weber* ; γ) en avant, à la face inférieure, dans l'épaisseur des muscles stylo-glosse et lingual inférieur, elles forment par leur réunion la *glande de Nühn* ou de *Blandin*.

§ 4. — La Musculature de la Langue.

La portion de la langue engainée par la muqueuse ne représente pas l'organe tout entier, mais seulement son **corps charnu**, mobile dans l'étage supérieur du plancher de la bouche. Il se continue par des *expansions périphériques* vers les surfaces d'insertion, soit osseuses (maxillaire, hyoïde, styloïde du temporal), soit membraneuses (voile du palais et pharynx).

A. — **Le Corps charnu, portion centrale de la Langue.** — La masse globuleuse, dans laquelle viennent s'intriquer les muscles à leur terminaison glossienne : 1° est soutenue par une faible charpente fibreuse. 2° Ses fibres musculaires proviennent de 15 muscles : *a*) un seul impair, le *lingual supérieur* ; *b*) 14 disposés par paires, *linguaux inférieurs, transverses* (avec le lingual supérieur, ils figurent les *muscles intrinsèques*) ; *hyo-glosses, génio-glosses, stylo-glosses, palato-glosses, pharyngo-glosses*. Les 10 derniers de ces muscles sont faciles à disséquer ; leurs insertions en dehors de la langue figurent ce qu'on peut appeler les *expansions périphériques*.

B. — **Les Expansions de fixation de la Langue.** — Au nombre de 10, comme les muscles extrinsèques, les expansions périphériques fixent la langue, laissant au corps charnu toute liberté pour effectuer ses mouvements précis, complexes et délicats ; leurs fibres la maintiennent amarrée dans des directions différentes : 1. *en bas et en arrière* par les hyo-glosses, accessoirement par les insertions hyoïdiennes des constricteurs moyens du pharynx ; 2. *en haut et en arrière* par les stylo-glosses ; 3. *en avant* par les génio-glosses, dont le tendon génien fort et épais lutte d'une façon permanente contre l'action antagoniste des hyo- et stylo-glosses ; 4. directement *en haut* par les palato-glosses dont l'action est faible ; 5. *en arrière* par les pharyngo-glosses.

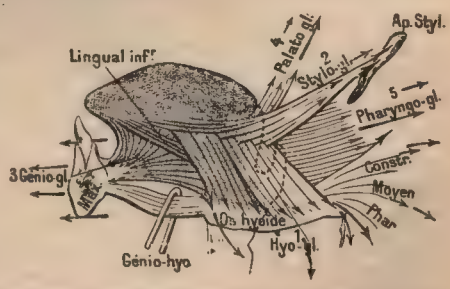

Fig. 799 (demi-schématique) commentée par le contexte. — *Les attaches de la Langue.*

Le corps charnu (en grisé) et les expansions musculaires périphériques.

Les expansions périphériques dépassent les limites du corps charnu dans tous les sens, mais surtout en arrière et en bas ; le pharyngo-glosse appartient à la fois à la paroi latérale du pharynx et à la langue.

C. — **La Charpente intérieure de la Langue.** — Elle est représentée par deux lames fibreuses : la membrane hyo-glossienne, le septum médian.

Leur faible développement et leur laxité permettent de les considérer comme des formations tout à fait rudimentaires, des vestiges rappelant de très loin le bourgeon fibreux ou osseux des poissons, des oiseaux ou celui des solipèdes chez les mammifères. Dans l'articulation des sons, la langue humaine s'accommoderait probablement mal de saillies gênantes et capables de diminuer sa mobilité.

Le SEPTUM MÉDIAN est une lame jaunâtre qu'on découvre profondément en écartant les deux génio-glosses. Mal délimité, exclusivement fibreux, on peut le suivre jusqu'à l'hyoïde où il se fixe, au milieu du bord supérieur du corps.

FIG. 800. — *La faible charpente conjonctive de la Langue.*

La MEMBRANE HYO-GLOSSIENNE, difficile à antonomiser, est représentée sur 5-8 mm. de hauteur par des tractus fibreux, mollasses, parallèles à la face profonde de la muqueuse de la base et perdus au milieu des fibres du lingual supérieur. On arrive, un peu artificiellement, à différencier ses insertions sur le bord supérieur du corps de l'hyoïde et sur les petites cornes.

D. — **Les Muscles extrinsèques de la Langue.**

Ils sont faciles à découvrir vers les insertions périphériques ; par contre, dans le corps charnu, il devient impossible de les suivre ; seules, des coupes en différents sens permettent d'apprécier leur trajet. — Ils tirent leurs noms des parties sur lesquelles ils s'attachent. Trois paires naissent sur le squelette : *hyo-glosse, stylo-glosse, génio-glosse* ; trois paires descendent : du voile du palais, *palato-glosse- amygdalo-glosse* ; de la paroi pharyngienne, *pharyngo-glosse*.

1° **Les Muscles Hyo-Glosses.** — Chacun d'eux (fig. 433, 799, 801) étalé à droite et à gauche de la langue comme un rideau vertical, plat, mince, quadrilatère, s'insère en bas par plusieurs faisceaux sur les différentes parties de l'hyoïde : bord supérieur du corps (BASIO-GLOSSE) et de toute la grande corne (CÉRATO-GLOSSE) ; petite corne (CHONDRO-GLOSSE) ; quelquefois par un faisceau interne sur le ligament thyro-hyoïdien (TRITICÉO-GLOSSE). Les fibres de tous ces faisceaux montent parallèlement et, après s'être entre-croisées avec celles du stylo-glosse, se reploient en dedans pour s'attacher sur la lame fibreuse médiane.

RAPPORTS. — *a*) Le RAPPORT PRINCIPAL DE L'HYO-GLOSSE EST CELUI QU'IL CONTRACTE AVEC L'ARTÈRE LINGUALE QUI DÉCRIT SA DOUBLE COURBE A SA FACE PROFONDE. La *face interne* répond encore : au constricteur supérieur et surtout à son faisceau pharyngo-glosse, au lingual supérieur et au génio-glosse ; en bas et en arrière au constricteur moyen. *b*) La *face externe*, longée par le nerf grand hypoglosse, répond : aux m. digastrique (ventre postérieur) et stylo-hyoïdien, à la glande sous-maxillaire, au canal de Wharton, au nerf lingual.

Action. — Il est abaisseur de la langue.

2° **Les Muscles Stylo-Glosses.** — Chacun d'eux (fig. 799, 801) se détache de la partie antéro-externe de la styloïde au voisinage de la pointe. Son corps

grêle, arrondi, renforcé par quelques fibres insérées sur le ligament stylo-maxillaire, se dirige *presque horizontalement* en avant, s'aplatit, s'élargit pour s'épanouir sur les côtés de la langue en faisceaux dont les uns, postéro-antérieurs, s'entre-croisent avec l'hyo-glosse, le génio-glosse et le lingual inférieur ; dont les autres, supéro-internes, se dévient en dedans vers le septum lingual.

Rapports. — Bien visible par son chef styloïdien et sa face externe, il répond : *en dedans*, au constricteur supérieur et à l'artère palatine ascendante ; *en dedans* et *en arrière*, au m. stylo-pharyngien, entouré de tissu conjonctif très dense ; *en dehors*, à la parotide, au ptérygoïdien interne, au nerf lingual.

Action. — Il tire la langue en arrière pour l'appliquer contre le voile du palais.

3° **Les Muscles Génio-Glosses.** — Épais, triangulaire, chacun d'eux

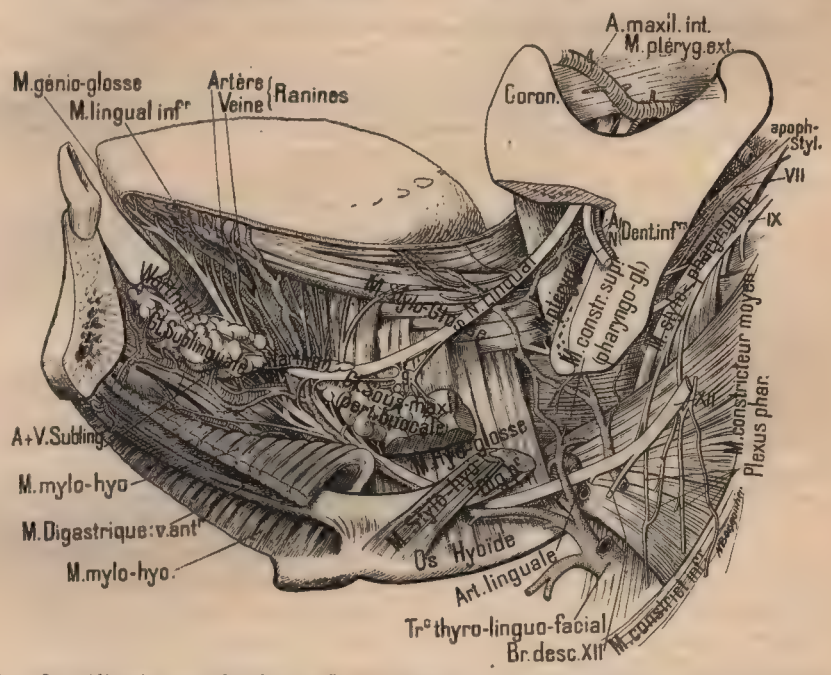

Fig. 801 (d'après une planche du Pr Farabeuf). — *La Langue, vue par sa face latérale gauche après enlèvement d'une partie du maxillaire et abaissement du mylo-hyoïdien.*

Le creux sublingual, la glande sublinguale, le prolongement supérieur de la glande sous-maxillaire. Les nerfs lingual, glosso-pharyngien (IX), grand hypoglosse (XII) ; le filet anastomotique du facial (VII). — (La planche de Farabeuf porte l'observation : « Rapports normaux détruits par abaissement d'hyoïde, etc. , pour avoir place nécessaire au dessin des nerfs, etc. »)

(fig. 799, 801) se fixe par un solide tendon sur l'apophyse géni supérieure, et s'épanouit en éventail de chaque côté de la ligne médiane pour former la portion centrale de la langue. En rayonnant en arrière, il va s'insérer : au bord supérieur de l'hyoïde (muscle génio-hyoïdien supérieur) ; à la face antérieure de l'épiglotte (faisceaux glosso-épiglottiques) ; dans l'épaisseur de la langue, de la base à la pointe, sous la muqueuse (faisceaux génio-glosses proprement dits).

Rapports. — Son *insertion antérieure* est côtoyée en dehors par l'artère et les veines sublinguales (fig. 433), le canal de Wharton, la glande sublinguale,

les filets d'épanouissement du nerf grand hypoglosse; plus loin, *sa face externe* est cachée par les m. hyo-glosse, stylo-glosse et lingual inférieur. — Par leur *face interne*, partiellement contiguë au septum médian, les deux génio-glosses s'adossent; par leur *bord inférieur*, ils s'appuient sur les génio-hyoïdiens.

Action. — Par leurs fibres moyennes, ils permettent le geste de *tirer la langue*; par leurs fibres inférieures, ils élèvent l'hyoïde et la langue; la contraction de tous leurs faisceaux les applique contre le plancher de la bouche.

4° **Les Muscles Palato-Glosses** (fig. 807). — Formant la charpente musculaire des piliers antérieurs du voile (p. 912), ils portent la langue en haut et en arrière.

Ils sont, on l'a vu, **innervés** indirectement par le spinal.

Les Muscles Amygdalo-Glosses. — Décrits par Broca, ils s'inséreraient sur la face interne de la fibreuse du pharynx et, recouvrant l'amygdale en dehors, gagneraient la base de la langue. Ils s'entre-croiseraient sur la ligne médiane.

J'avoue n'avoir jamais pu découvrir ces muscles, et j'inclinerais à penser que beaucoup d'anatomistes sont dans mon cas. Descomps (1908) considère comme amygdalo-glosse le faisceau aberrant (rare d'ailleurs) qui du palato-glosse se jette sur la face interne de la demi-coque amygdalienne.

5° **Les Muscles Pharyngo-Glosses.** — Chacun d'eux (fig. 433, 799) est formé par l'épanouissement inférieur du constricteur supérieur du pharynx sur la base de la langue. Ses faisceaux continuent, à la face interne de l'hyo-glosse, la direction des fibres du stylo-glosse; en avant, ils se perdent sur le génio-glosse.

Action. — Ils tirent la langue en arrière et en haut.

e) Les Muscles Intrinsèques de la Langue.

Dans la langue, le feutrage des fibres terminales des muscles extrinsèques est rendu plus dense par son intrication avec les fibres intrinsèques. Surtout nombreuses dans les 2/3 antérieurs, elles sont étagées de haut en bas sur trois plans :

6° **Le Muscle Lingual Supérieur.** — Seul muscle impair de la langue, il forme le plan supérieur. Ses fibres, toutes longitudinales et parallèles, sont étalées sous la muqueuse linguale qu'elles doublent dans toute son étendue.

7° **Les Muscles Transverses.** — Ils figurent le plan moyen; leurs fibres, divergeant transversalement à partir du septum lingual, se terminent sous la muqueuse des bords; elles s'entre-croisent irrégulièrement avec celles des m. palato-glosse, stylo-glosse et hyo-glosse.

8° **Les Muscles Linguaux inférieurs.** — Ils représentent le plan inférieur. Leurs fibres longitudinales, parties des petites cornes de l'hyoïde, s'intriquent à droite et à gauche avec celles des génio-glosses en dedans, des hyo-glosses en dehors.

Il est impossible de disséquer les muscles intrinsèques; on ne peut les *entrevoir* que sur des coupes coronales de l'organe. Ils ont pour **action** commune de faire contracter la langue en rapprochant ses bords de la ligne médiane.

Considérations sur les mouvements de la Langue. — Anatomiquement, les muscles tant intrinsèques qu'extrinsèques forment un groupe naturel dont toutes les unités (sauf les palato-glosses, qui sont plus staphylins que linguaux) sont innervés par le même nerf, le grand hypoglosse.

Physiologiquement, on peut les répartir en deux catégories: *a*) les *fixateurs*, comprenant les extrinsèques dont une des insertions est osseuse; *b*) les *moteurs* (dans la déglutition et la pho-

nation), comprenant à la fois les extrinsèques à insertions membraneuses et les intrinsèques.

Une des trois paires de fixateurs ne peut intervenir dans la motilité qu'autant que son indépendance est assurée par la tonicité des deux autres, alors au repos. Cette assertion se vérifie facilement, pour le stylo-glosse et le génio-glosse qui sont antagonistes ; pour l'hyo-glosse dont l'action *isolée* est impossible aussi bien quand la langue est tirée en avant, que quand elle fait le gros dos contre l'isthme du gosier.

Par leur continuité, les fibres des génio-glosses et des stylo-glosses, accessoirement celles des pharyngo-glosses, décrivent une sorte de hamac, courbe à concavité supérieure génio-styloïdienne, tendue inférieurement et un peu en arrière par les hyo-glosses maintenus dans leur tonicité à la fois par les muscles sous-hyoïdiens et le conduit pharyngo-trachéal.

[Cette disposition n'est pas particulière au seul corps musculaire de la langue. Elle règne également dans toute la région superficielle : d'une part, dans la double orientation du hamac digastrique, et la direction des fibres des constricteurs dont l'action est, d'autre part, contre-balancée par l'action des muscles à direction verticale. Elle entraîne et détermine la courbure parallèle des trois nerfs destinés à ces régions : lingual, glosso-pharyngien, hypoglosse. Les glandes salivaires elles-mêmes semblent suivre cette orientation.]

§ 5. — Vaisseaux de la Langue.

Les ARTÈRES PRINCIPALES. — Ce sont les **linguales** (p. 488, fig. 433, 802). La linguale s'engageant sous l'hyo-glosse passe successivement : 1° dans le fond du TRIANGLE DE BÉCLARD, limité par la grande corne de l'hyoïde, le bord postérieur de l'hyo-glosse, le digastrique postérieur, et traversé par l'anse du N. XII ; 2° dans le fond du TRIGONE LINGUAL ou de PIROGOFF, circonscrit par le mylo-hyoïdien, la poulie du digastrique et le N. XII : là encore on peut lier l'artère sans oublier qu'elle a émis sa première grosse collatérale, la *dorsale de la langue* qui monte sous l'hyo-glosse et se termine au-devant de l'épiglotte et sous le V lingual ; — de ses autres branches, la *linguale profonde ou ranine* gagne la pointe sur la face externe du génio-glosse ; à sa terminaison, elle devient sous-muqueuse, et est côtoyée en dehors par les rameaux les plus antérieurs du grand hypoglosse ; la *sublinguale* longe le mylo-hyoïdien sous la glande sublinguale jusqu'au frein de la langue et de là va au menton et au maxillaire inférieur.



FIG. 802. — *Les champs de ligature de la Linguale* (côté droit du cou).

Les *Artères accessoires*. — Elles proviennent : du *rameau lingual de la palatine ascendante* ; de la *pharyngienne inférieure* qui fournit des rameaux à la base.

Leurs dernières ramifications pénètrent jusque dans le chorion de la muqueuse ; celles qui vont aux grosses papilles aboutissent à des réseaux capillaires bien développés.

Les VEINES. — Elles se rendent : aux *veines linguales profondes*, graciles satellites de l'artère, tributaires des troncs thyro-linguo-faciaux ; en arrière aux *veines pharyngiennes* ; en avant, puis en dehors, aux *veines linguales superficielles*, satellites du nerf grand hypoglosse.

Les LYMPHATIQUES. — Nés sous la muqueuse, issus de réseaux très ténus, ils se résument en 8 ou 10 troncs : *a*) 4 postérieurs qui partent de la base, des bords, de la région du V et

de l'amygdale, atteignent deux *ganglions pré-laryngés* (au-devant du cricoïde ou de la veine jugulaire interne) ; *b*) 2 antérieurs, qui aboutissent à *deux ganglions, l'un préhyoïdien, l'autre pré-laryngé* (sur le côté du thyroïde ; *c*) 2 ou 3 latéraux qui se terminent dans les *ganglions de la partie moyenne du cou*, contre la jugulaire interne.

§ 6. — Nerfs de la Langue (fig. 452 et 803).

a) Nerfs moteurs. — 1. Principalement, le **grand hypoglosse** (p. 521), qui **fournit à tous les muscles** et se termine par des rameaux particulièrement abondants ; — 2. Accessoirement, le facial, dont le rameau lingual descend sur la face externe de l'apophyse styloïde et fournit au stylo-glosse (peut-être? au palato-glosse) ; — 3. le *glosso-pharyngien* qui donne un filet, inconstant, au stylo-glosse.

Fig. 803. — *Les Nerfs de la Langue* (demi-schématique).
Du glosso-pharyngien, IX, sont seules indiquées les multiples arborisations sensorielles disséminées sous la muqueuse du 1/3 postérieur de la langue. — *O*. Ganglion otique.

b) Nerfs sensitifs. — Destinés à la muqueuse, ils sont trois : *lingual* (p. 452), glosso-pharyngien (p. 529) ; branche laryngée interne du laryngé supérieur (p. 527).

Ils se ramifient dans trois territoires bien distincts (fig. 804).

1. **Le Nerf Lingual**, sensitif et sensoriel, dans les deux tiers antérieurs ;

2. Le **Nerf Glosso-Pharyngien**, sensitif et sensoriel, sous les papilles calicicoles, la région du V et la base ;

3. Le **Nerf Laryngé supérieur** sur les replis et les fossettes glosso-épiglottiques.

Les terminaisons des rameaux du lingual et du glosso-pharyngien sont uniformément des arborisations libres groupées : 1° dans les papilles du derme (fibres de sensibilité générale) ; 2° au niveau des bourgeons du goût (fibres gustatives), ramifiées autour des prolongements internes des cellules gustatives. — La localisation des sensations du goût permet d'attribuer un rôle gustatif à des fibres provenant : principalement, du glosso-pharyngien, accessoirement, du lingual.

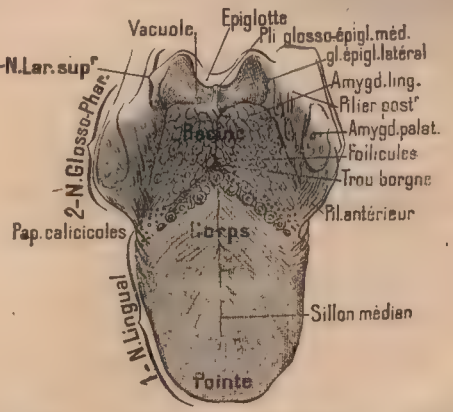

Fig. 804. — *Les territoires Sensitifs de la Langue.*

Article IV.

L'ANNEAU LYMPHATIQUE DU PHARYNX

Les **formations lymphoïdes**, groupées au voisinage de l'isthme du gosier, — *anneau lymphatique du pharynx* — comprennent à la fois : 1° la série des follicules isolés qui se disséminent sur toute la surface du pharynx; 2° des follicules conglomérés en six **amygdales** : *palatines, pharyngée, tubaires, linguale.*

§ 1. — Les Amygdales Palatines ou Tonsilles.

Au nombre de deux, symétriquement maintenues dans la FOSSETTE OU LOGE AMYGDALIENNE, elles ont la forme d'un ovoïde irrégulier à grand axe dirigé en bas, en arrière, en dedans, parallèlement aux piliers postérieurs. Leur volume varie beaucoup suivant les individus et les âges ; on observe tous les degrés entre la simple plaque ovalaire, à peine surélevée sur la muqueuse, et l'amygdale grosse comme un marron qui, s'adossant à sa congénère par sa face interne, bouche tout l'isthme du gosier. En général, la tonsille est surtout volumineuse pendant l'enfance et l'adolescence ; elle s'atrophie dans la vieillesse.

Les *dimensions moyennes* n'ont qu'une valeur relative : hauteur, 20-25 mm. ; largeur, 12-18 mm. ; épaisseur, 10-18 mm. PRATIQUEMENT, il faut savoir qu'il y a des amygdales petites, des amygdales grosses, et apprendre à reconnaître si elles sont normales ou hypertrophiées : leur volume exagéré pouvant gêner la respiration et par là nuire au développement général.

Disposition extérieure et Rapports de l'Amygdale Palatine.

Elle est encastrée dans la loge tonsillaire (en projection, fig. 794). En bas, elle fait intimement corps avec la paroi pharyngienne latérale, sur une étendue plus ou moins considérable, par l'intermédiaire de la DEMI-COQUE AMYGDALIENNE ; — en haut, elle en est séparée par la fossette rétro-amygdalienne, plus ou moins, suivant le développement de cette cavité qui peut avoir un centimètre de profondeur.

FIG. 805 (LAURENS). — *Type d'Amygdale pédiculée.*

D'après son degré d'adhérence latérale, elle se présente sous divers aspects, qu'on peut ramener à trois types : *a) pédiculée,* elle fait dans la bouche une saillie arrondie, facile à énucléer ; *b) demi-enchatonnée,* une moitié libre, l'autre moitié dissimulée par le pilier antérieur ; *c) enchatonnée* ; seule la face interne est visible ; tout l'organe est masqué par les piliers : « l'antérieur forme un voile, une sorte de rideau, bombé, convexe, soulevé par l'hypertrophie de l'organe sous-jacent. Les deux piliers forment une glotte à travers laquelle apparaît la face interne » (Laurens).

1. FACE INTERNE. — Suivant son volume, elle se présente saillante vers la bouche ou aplatie contre la paroi pharyngée. Sa couleur est blanc-rosée. On peut voir sur elle une série de *dépressions* (circulaires, triangulaires, ovalaires) ou de *fentes* conduisant dans les CRYPTES AMYGDALIENNES (6 à 16), culs-de-sac de profondeur et de largeur variables.

2. FACE EXTERNE. — Elle fait corps, dans ses 2/3 inférieurs, avec la fibreuse

du pharynx, condensée en la demi-coque fibreuse tonsillaire, renforcée en dehors par le constricteur supérieur (en dedans par l'amygdalo-glosse?). Ses rapports avec les gros vaisseaux de la région sont des plus importants (fig. 795) : CEUX QUI LA CÔTOIENT IMMÉDIATEMENT *sont* : L'ARTÈRE PALATINE ASCENDANTE EN AVANT (fig. 798), ET L'ARTÈRE TONSILLAIRE *qui se rend à l'organe* ; médiatement, la carotide interne (fig. 809) en arrière ; (anormalement — exceptionnellement — la carotide externe en dehors).

FIG. 806 (LAURENS). — *Type d'Amygdale enchatonnée, recouverte et masquée par le pilier antérieur.*

Il importe d'insister sur ces **rapports vasculaires de l'amygdale.** — Dans une communication retentissante, Sébileau (Soc. Chir., 1921), après avoir repris la bibliographie complète de la question des rapports vasculaires de la face externe de l'amygdale, conclut de ses propres recherches que les hémorrhagies foudroyantes observées au cours de l'amygdalectomie proviennent de la carotide interne.

« L'amygdale, dit-il, occupe en hauteur, dans le pharynx, une place beaucoup plus étendue qu'on ne le soupçonne ; une coupe transversale par la commissure buccale la traverse ; une coupe transversale qui suit le bord inférieur de la mâchoire inférieure, la traverse encore. Elle est donc à la fois dans la face et dans le cou. Son pôle inférieur descend dans le pharynx en direction de l'hyoïde ; son pôle supérieur vient au contact du voile du palais. Par rapport à l'appareil carotidien, l'un et l'autre de ces pôles ont des rapports différents.

« La carotide interne qui... monte presque verticalement vers la base du crâne, le long de la paroi pharyngée, reste approximativement à la même distance de la portion haute et de la portion basse de l'amygdale ; elle est toujours en dehors et en arrière de celle-ci, à 2 centimètres approximativement. Derrière le pilier postérieur, on la sent toujours et on la voit quelquefois battre sous le nom de « vaisseau pulsatile du pharynx » que lui donnent les spécialistes.

« La carotide externe qui... se porte en dehors vers la parotide en s'éloignant progressivement de la paroi pharyngée, n'est pas à la même distance de la portion haute et de la portion basse de l'amygdale ; elle est en arrière et en dehors du pôle inférieur, et non loin de lui ; exclusivement en dehors du pôle supérieur et très loin de lui...

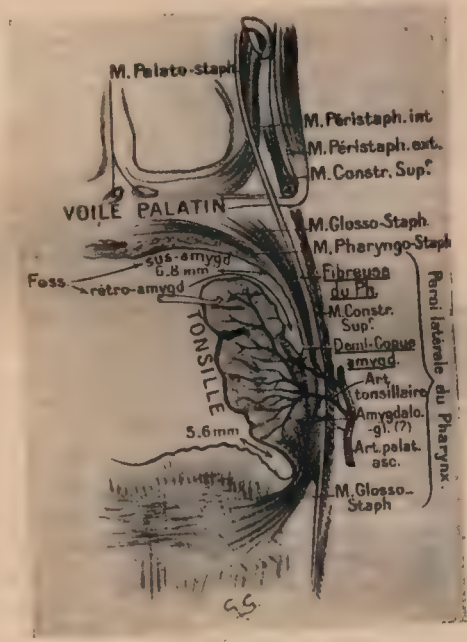

FIG. 807. — *L'Excavation Vestibulaire.*

Sur cette coupe coronale schématisée, j'ai voulu bien montrer comment la fibreuse sépare ce qui est pharynx — en dehors — de ce qui est palais, gosier et larynx — en dedans.

« Un peu schématiquement, on peut dire que *la portion basse de l'amygdale est en rapport avec la carotide externe et la portion haute avec la carotide interne.* Si, par conséquent, on s'attaque au pôle hyoïdien de l'amygdale, c'est évidemment à la carotide externe qu'on fait courir le plus de risques. Si, au contraire, on s'attaque à son pôle palatin, c'est exclusivement à la carotide interne qu'on en fait courir...

« En pratique... le pôle supérieur de l'amygdale est enfoncé dans la région étroite et profonde de l'excavation où il n'est pas rare qu'il s'enchâsse; le pôle inférieur, au contraire, forme une sorte de manchon saillant qui descend souvent très bas le long du pharynx et y bombe en quelque sorte, car à ce niveau les piliers se sont écartés, effaçant la fosse tonsillaire et nivelant la paroi pharyngée latérale... Ce n'est pas de la carotide externe ni de l'origine de ses principales expansions que proviennent les hémorrhagies cataclysmiques de l'amygdalectomie; *c'est à coup sûr de la carotide interne... C'est en blessant le pilier postérieur qu'on atteint la carotide interne*; là, là seulement est le danger » (Sébileau).

La Fossette Tonsillaire. — Le pilier antérieur et le pilier postérieur du voile, descendant en divergeant, l'un vers la langue, l'autre vers le pharynx, circonscrivent l'*excavation vestibulaire* qui se perd en bas entre les replis glosso et pharyngo-épiglottiques.

L'amygdale n'occupe que la partie haute de cette excavation. C'est la FOSSE TONSILLAIRE OU AMYGDALIENNE proprement dite, dont la *paroi, concave*, est figurée par la fibreuse pharyngienne, épaissie en la *demi-coque amygdalienne*; fibreuse, moins souvent fibro-musculaire, la coque est fixée à la face externe de l'amygdale par les nombreux vaisseaux perforants tonsillaires (artérioles de la palatine ascendante). En haut, à la jonction des piliers, elle est limitée par le *repli semi-lunaire* qui se jette partiellement sur l'extrémité supérieure de la glande. Au-dessous de lui et en avant, se trouve la *fossette sus-amygdalienne*: fermée en avant par le *pli triangulaire*, lisse. Dans 80 pour 100 des cas, elle s'enfonce entre la paroi pharyngienne latérale et la partie supérieure de l'amygdale (*fossette rétro-amygdalienne*).

En projection, la fosse amygdalienne occupe le fond de la région que Descomps a très bien décrite sous le nom d'espace maxillo-amygdalien ou région sous-angulo-maxillaire (*Th.*, Paris, 1908), « quadrilatère dessiné par la portion angulaire du maxillaire inférieur, segment de jonction des branches descendante et horizontale du maxillaire ».

3. BORD ANTÉRIEUR. — Il répond au pilier antérieur, qui recouvre normalement le tiers antérieur de la face interne. En avant la glande est souvent dissimulée en partie par le *pli triangulaire*, expansion muqueuse qui, du pilier antérieur, se perd sur la surface de l'amygdale : on peut la considérer comme un développement exagéré du repli semi-lunaire (fig. 808).

4. BORD POSTÉRIEUR. — Il est parallèle au pilier postérieur qui s'en éloigne en bas.

5. PÔLE SUPÉRIEUR. — Coiffé par le repli semi-lunaire, il reste séparé de l'angle de divergence des deux piliers par la fossette sus-amygdalienne, dépression profonde de 6-8 mm.; souvent il s'y enfonce.

6. PÔLE INFÉRIEUR. — Plongeant dans le pharynx, il est séparé de la base de la langue par un espace de 5-6 mm. dans lequel débouchent de grosses glandes muqueuses.

FIG. 808 (LAURENS). — *Le Pli triangulaire.*

Cette expansion membraneuse du pilier antérieur recouvre le pôle inférieur de la tonsille.

Structure de l'Amygdale Palatine.

Elle est formée de follicules clos, identiques à ceux de l'intestin, groupés autour des cryptes amygdaliennes et soutenus par une charpente réticulaire dans laquelle sont répandus les éléments lymphoïdes (infiltration lymphoïde diffuse). On peut, avec Retterer, la considérer comme une glande vasculaire composée de petites cavités closes à sécrétion probablement interne.

Vaisseaux et Nerfs de l'Amygdale Palatine.

L'ARTÈRE TONSILLAIRE principale est une branche importante de la palatine ascendante (p. 490); elle passe entre le stylo-glosse et le stylo-pharyngien et transversalement se dirige vers l'amygdale qu'elle aborde par un, deux ou trois rameaux. — « Très souvent il y a des rameaux tonsillaires accessoires, venus de la palatine, ou d'une palatine accessoire, ou de la faciale, ou de la carotide externe, rarement d'une artère plus éloignée, linguale et surtout pharyngienne inférieure » (Descomps).

Les VEINES, nombreuses, vont principalement à la veine palatine, affluent de la faciale.

Les LYMPHATIQUES. — Les amygdales palatines peuvent être comprises comme des relais placés sur le trajet des lymphatiques « du vestibule bucco-pharyngé » (Descomps et Josset-Moure). Leurs efférents aboutissent à la fois aux ganglions sous-maxillaires, rétro-pharyngiens et à un ou deux ganglions pré-laryngés (adénopathie typique du chancre de l'amygdale).

Les NERFS. — Les nerfs glandulaires viennent du glosso-pharyngien par le plexus tonsillaire. — Ceux qui sont destinés à la muqueuse émanent du pneumogastrique (dernières ramifications du plexus pharyngien).

§ 2. — Le Tissu Lymphoïde du Cavum.

Le tissu lymphoïde, élément caractéristique du cavum, infiltre partout la muqueuse, s'étale en un vaste ganglion présentant en certains points — voûte, pourtour des trompes d'Eustache — des épaississements bien nets.

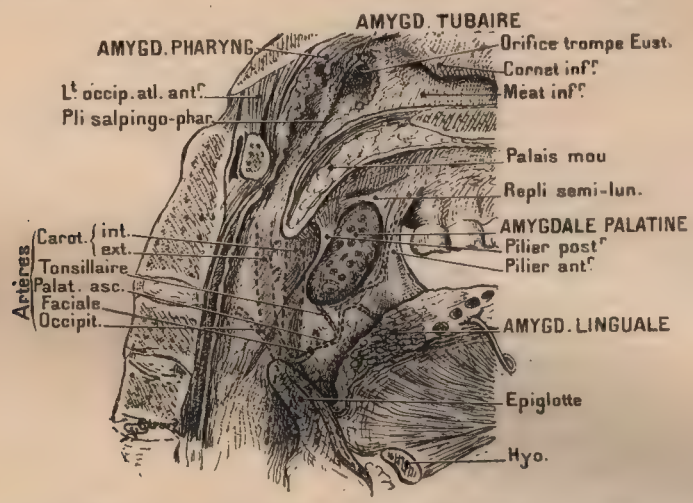

FIG. 809. — *L'Anneau lymphatique. — Moitié gauche du Pharynx.*

Les quatre amygdales, palatine, pharyngée, tubaire, linguale, et surtout les rapports artériels de l'amygdale palatine. — Les amygdales en grisé ; la projection des artères en pointillé.

A. — L'Amygdale Pharyngée.

Elle couvre les 2/3 postérieurs du toit du naso-pharynx, s'étendant : d'avant en arrière des choanes jusqu'au-devant de l'atlas ; latéralement vers les fossettes de Rosenmüller et jusqu'aux orifices des trompes d'Eustache. Elle se dispose différemment chez l'enfant et chez l'adulte.

1. **Chez l'enfant.** — De couleur gris-rougeâtre, de forme irrégulièrement quadrilatère, ses différents aspects peuvent être ramenés au type lisse et au type tumeur, entre lesquels existent toutes les variétés intermédiaires. *a*) Dans le TYPE LISSE, la surface de la muqueuse est souvent déprimée, à l'union du basi-occipital et de l'atlas, par un sillon transversal large mais peu profond, correspondant à la *bourse pharyngienne* ; elle peut aussi présenter des saillies folliculaires isolées ou des sillons rudimentaires épanouis en éventail. *b*) Dans le TYPE TUMEUR, elle est tomenteuse, mamelonnée par des saillies mollasses qui appellent, à la vue et au toucher, la comparaison avec la framboise dont elles ont l'aspect velouté et la consistance souple : des sillons qui la parcourent, le plus marqué,

longitudinal et médian, se déprime en arrière en un petit cul-de-sac, la *bourse pharyngienne*, qui s'ouvre au-devant de l'atlas.

La BOURSE PHARYNGIENNE, inconstante, peut avoir un centimètre de profondeur : on la considère non plus comme un vestige embryonnaire, mais comme une formation secondaire résultant du boursouflement de la muqueuse, toujours plus saillante sur la ligne médiane.

2. **Chez l'adulte**, « elle n'est plus représentée que par quelques sillons visibles sur la voûte du pharynx et séparant quelques bandelettes de tissu adénoïde... Ce dernier tissu semble avoir disparu complètement chez le vieillard.

« Elle est formée de bandelettes séparées entre elles par 3 ou 4 sillons, symétriquement placés de chaque côté de la ligne médiane, quelquefois très profonds, ne présentant pas trace de divisions » (Mégevand).

Structure. — Constituée comme la tonsille par une agglomération de follicules clos, l'amygdale pharyngée est recouverte d'une muqueuse épaisse, plissée ; dans les premières années de la vie, son épithélium, qui prolifère constamment, est gonflé, dans les sillons, par d'innombrables éléments jeunes : il est cylindrique à cils vibratiles chez le nouveau-né ; et par places, chez l'adulte, pavimenteux stratifié.

B. — **L'Amygdale Tubaire.**

Elle est représentée par une infiltration lymphoïde massée au pourtour de l'orifice pharyngien de la trompe d'Eustache. Normalement, dans les premières années de la vie, cet amas fait tache d'huile : vers l'amygdale pharyngée avec laquelle il se confond ; dans la fossette de Rosenmüller qu'il comble partiellement. Anormalement, son hypertrophie, s'accentuant au point d'obstruer l'orifice tubaire, peut devenir une cause de surdité.

La muqueuse qui la recouvre est épaisse comme celle de tout le rhinopharynx. Son épithélium est cylindrique à cils vibratiles.

Les amygdales pharyngée et tubaires peuvent être comprises comme des relais placés sur le trajet des lymphatiques postérieurs des fosses nasales et ceux du naso-pharynx. Du réseau péri-tubaire, condensé autour de l'orifice pharyngien de la trompe « partent trois groupes de collecteurs qui gagnent les ganglions cervicaux » (André).

§ 3. — **L'Amygdale Linguale** (fig. 804, 809).

Située sous la muqueuse de la base de la langue, elle est figurée par une agglomération de petites saillies soulevant toute la racine, depuis le V jusqu'aux replis glosso-épiglottiques ; d'une amygdale à l'autre. Les follicules conglomérés qui la constituent sont étalés sur une seule couche et percés à leur sommet d'un minuscule orifice ; semblable à celle des autres amygdales, leur paroi est souvent traversée par le canal excréteur des glandes muqueuses sous-jacentes.

ARTICLE V.

LES GLANDES SALIVAIRES

La salive est sécrétée : *principalement* par six grosses glandes — *parotides, sous-maxillaires, sublinguales* — échelonnées dans la concavité de la mandibule, *accessoirement* par la série des petites glandes disséminées dans la muqueuse de

la bouche, *labiales* (p. 908), *molaires* ou *géniennes* (p. 909), *linguales* (p. 943), *palatines* (p. 916).

A. — LA GLANDE PAROTIDE

La plus volumineuse des salivaires principales, elle est coincée au-dessous du conduit

FIG. 810 (d'après nature). — *Le Creux Parotidien* dont on a extrait la parotide en conservant et sculptant, pour ainsi dire, les artères, veines et nerfs qui la traversent. L'aponévrose a été réclinée en arrière.

P^1 et P^2 pour la branche temporo-faciale, P^3 et P^4 pour la branche cervico-faciale, représentent les repères des zones au niveau desquelles doivent être faites les injections d'alcool contre l'hémispasme facial (G. Gérard, 1921).

auditif externe (d'où son nom), et derrière la branche du maxillaire inférieur. En aucune partie de l'économie, on ne trouve de formation plus irrégulière dans sa **forme**. Obligée de s'adapter à une région très accidentée ; mobilisée pendant la mastication par les mouvements d'abaissement et d'élévation de la mâchoire, elle s'étale à la fois vers le pharynx (*portion profonde*) et sur la joue (*portion génienne* ou *prolongement antéro-externe*). Elle est en outre TRAVERSÉE par des vaisseaux et des nerfs de première importance.

Sa portion profonde est encastrée dans un espace assez étroit, loge ou excavation parotidienne, qu'il convient d'étudier d'abord.

A. — La Loge Parotidienne.

L'excavation parotidienne, dit Sébileau (sa description serait à reproduire toute entière) « s'étend dans le sens transversal de la paroi pharyngienne latérale à l'aponévrose d'insertion faciale du sterno-mastoïdien ; dans le sens antéro-postérieur du bord antérieur du sterno-mastoïdien au bord postérieur de la mâchoire inférieure ; dans le sens vertical, du conduit auditif externe et de la base du crâne à la bandelette sous-maxillo-parotidienne ». Extérieurement, elle est marquée par une fente quadrilatère allongée et étroite sous le conduit auditif externe ; en bas, elle se continue avec la dépression carotidienne. « Elle augmente d'étendue dans le sens antéro-postérieur quand la tête est rejetée en arrière dans l'extension et aussi quand le maxillaire est projeté en avant dans un mouvement de propulsion en totalité. Lorsqu'au contraire la mâchoire s'abaisse, le diamètre antéro-postérieur de l'excavation augmente dans son segment supérieur et diminue dans son segment inférieur ».

On peut, pour la commodité de la description, lui considérer six parois :

1. Paroi supérieure (fig. 811). — Elle est osseuse et répond à la base du crâne : *au milieu,* os tympanal et face inférieure du rocher ; — *en avant,* partie tout postérieure de la face inférieure de la grande aile du sphénoïde ; — *en arrière,* apophyse jugulaire de l'occipital.

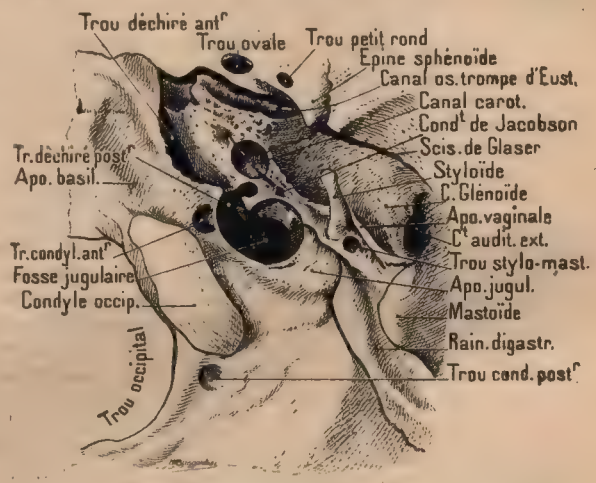

Fig. 811 (d'après une planche du Pr Farabeuf). — *La portion de la Base du crâne formant plafond à la Région Parotidienne* (côté gauche).

2. Paroi antérieure. — Elle est formée : *en bas,* par la branche verticale du maxillaire, doublée sur ses deux faces par des muscles : masséter en dehors, ptérygoïdien interne en dedans ; — *en haut,* par les faces postérieure et interne de l'articulation temporo-maxillaire.

3. Paroi postérieure. — Elle est constituée : par l'apophyse styloïde et le bouquet de Riolan, les faces interne et antérieure de la mastoïde ; par les insertions supérieures du sterno-mastoïdien et du digastrique, ventre postérieur.

4. Paroi interne. — Plus ou moins éloignée de la glande, elle est pharyngienne : constricteur supérieur du pharynx et aponévrose latérale du pharynx (p. 936).

5. Paroi externe. — Elle est figurée de dehors en dedans par la peau doublée du fascia superficialis ; par une couche peu épaisse de tissu cellulaire au milieu duquel cheminent les rameaux des branches auriculaire et mastoïdienne du plexus cervical superficiel ; plus profondément par quelques fibres du peaucier du cou et du risorius de Santorini.

6. Paroi inférieure. — En bas, elle confine à la loge sous-maxillaire dont

elle est séparée par la forte *bandelette parotido-maxillaire* (p. 479) et à la région carotidienne avec laquelle elle se continue sans démarcation.

L'Aponévrose Péri-Parotidienne. — Tous les organes limitant la loge parotidienne sont recouverts d'une toile cellulo-fibreuse, émettant par sa face profonde des tractus celluleux fixés sur la glande et l'enveloppant toute entière, qu'on peut artificiellement dissocier en : 1° une aponévrose de l'excavation ; 2° une capsule proprement dite.

1° L'APONÉVROSE DE L'EXCAVATION. — Elle emprunte aux formations qui la bordent leur recouvrement celluleux : α) en dehors et en arrière, l'*aponévrose cervicale superficielle* ; fixée en haut au zygoma, tendue comme un pont entre le masséter et le sterno-mastoïdien, elle se prolonge en avant et en dedans sur le ptérygoïdien interne ; β) en arrière et en dedans, l'*aponévrose prévertébrale* ; γ) en dedans, la *gaine des gros vaisseaux*. Elle s'interrompt sous la base du crâne. — En bas, elle est représentée seulement par le tissu cellulaire qui la fait communiquer directement avec la région carotidienne.

2° LA CAPSULE PAROTIDIENNE. — Cette toile celluleuse délicate, mince et fragile dans sa portion sous-crânienne, plus épaisse vers l'angle du maxillaire, confondue extérieurement avec la face profonde de l'aponévrose de l'excavation, se moule exactement sur les lobes glandulaires entre lesquels elle pénètre. Vers sa partie pharyngienne cette *enveloppe propre* se différencie difficilement du tissu cellulaire voisin.

En somme, la parotide ne fait corps avec sa loge qu'en haut et en arrière. Elle y est fixée par du tissu cellulaire dense : d'une part, contre le périoste de la mastoïde et le périchondre du conduit auditif externe; d'autre part, contre la gaine épaissie du bord antérieur du sterno-mastoïdien. Partout ailleurs, le tissu cellulaire qui l'entoure est lâche.

B. — Description et Rapports de la Glande Parotide.

Elle s'insinue dans tous les interstices et dépressions des parois de sa loge. Sa portion profonde présente ainsi une surface très irrégulière. — Dans son ensemble, elle est approximativement comparable à un *coin* enfoncé de force entre le maxillaire et la mastoïde (portion profonde), étalé par sa base vers la joue (portion génienne).

Son **volume** est très variable (dans le rapport de 1 à 5 — Sappey), suivant le développement de ses prolongements ; son **poids** moyen : 27 grammes ; son **volume** moyen : 26 centimètres cubes. Elle est de **coloration** rosée sur le vivant, jaunâtre sur le cadavre Sa **consistance** est ferme.

I. Rapports extérieurs de la Glande Parotide.

a) **La Portion Profonde.** — Contenue dans l'excavation, elle pousse des prolongements vers la styloïde (*lobe glénoïdien*), entre les deux ptérygoïdiens (*lobe ptérygoïdien*), parfois entre les deux carotides (*lobe carotidien*). On peut la comparer à un prisme triangulaire et lui considérer : trois faces, externe, postérieure, antérieure ; un bord interne ; un sommet ; une base.

1. FACE EXTERNE. — Elle est recouverte par les plans de la paroi externe de l'excavation. En arrière, elle empiète très légèrement sur le bord antérieur du sterno-mastoïdien. En avant, elle se continue par la portion génienne.

2. FACE POSTÉRIEURE. — Elle est en connexion intime avec la mastoïde, le bord antérieur du sterno-mastoïdien, le ventre postérieur du digastrique. Profondément, elle engaine la styloïde par son lobe glénoïdien.

3. FACE ANTÉRIEURE. — Elle répond de dehors en dedans : au bord postérieur de la branche montante doublée de ses deux muscles ; elle en reste séparée par du tissu cellulaire transformé en séreuse par le frottement (*bourse de Cruveilhier*). A ce niveau, la glande s'excave en une gouttière dont la lèvre externe est figurée par le prolongement génien ; elle émet le LOBE PTÉRYGOÏDIEN entre les deux m. ptérygoïdiens, en dedans de l'artère maxillaire interne.

4. Tout au fond, la portion profonde se continue sans démarcation avec le BORD INTERNE, de développement très variable suivant les sujets. Il est, soit peu enfoncé dans la loge, soit assez étalé pour pousser au-devant de la styloïde et jusqu'à la paroi latérale du pharynx entre les deux carotides un prolongement appelé LOBE PHARYNGIEN OU CAROTIDIEN.

5. EXTRÉMITÉ SUPÉRIEURE. — Le *sommet*, mince, sinueux, dentelé, arrive au voisinage du tubercule zygomatique « matelasse en dehors l'articulation temporo-maxillaire, contourne les portions osseuse et cartilagineuse du conduit auditif externe auxquelles il adhère peu et remonte en arrière de la conque auriculaire, jusqu'à la mastoïde ».

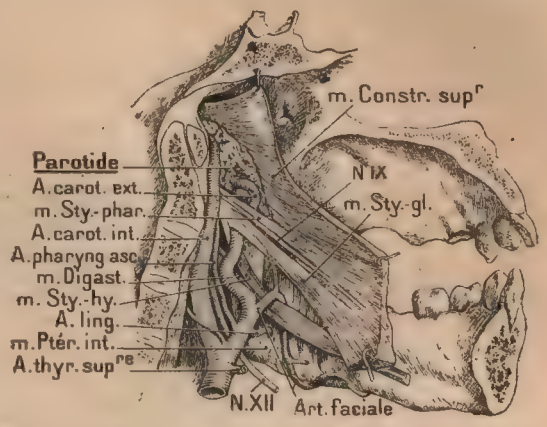

FIG. 812 (P. DESCOMPS). — *La Parotide et l'Espace Maxillo-Pharyngien gauches vus d'en dedans.*

6. EXTRÉMITÉ INFÉRIEURE. — La *base*, arrondie, volumineuse, couchée sur la bandelette parotido-maxillaire, se prolonge en dehors du digastrique et sur le bord antérieur du sterno-mastoïdien.

L'Espace Sous-Glandulaire.

Les rapports de la partie profonde méritent une description spéciale. Sébileau — 1892 — puis Descomps — 1908 — ont bien étudié cette région, la plus riche de l'organisme en muscles, vaisseaux et nerfs ; — elle est désignée depuis Sébileau sous le nom d'ESPACE SOUS-GLANDULAIRE (revoir les faces latérales du pharynx) et divisée par la glande elle-même, en deux parties, antérieure, postérieure.

1. **L'Espace Sous-Parotidien Antérieur** ou **Maxillo Pharyngien** (Sébileau).

Il est limité : en dehors par le ptérygoïdien interne ; en dedans, par le pharynx ; en arrière par le prolongement pharyngien de la parotide, la styloïde et son bouquet de Riolan (fig. 812). Comblé par la graisse sous-ptérygoïdienne, il contient : le premier segment de la maxillaire interne, ses branches méningées, dentaire inférieure, tympanique, temporales, massétérine, ptérygoïdienne ; le plexus veineux ptérygoïdien ; l'artère palatine ascendante ; le nerf maxillaire inférieur et ses branches.

2. **L'Espace Sous-Parotidien Postérieur** ou **Rétro-Parotidien.**

Il est limité : en dehors par la mastoïde et le ventre postérieur du digastrique ; en dedans par le pharynx ; en arrière par les premières cervicales recouvertes des muscles prévertébraux ; en avant par la parotide. — Il contient : la styloïde et le bouquet de Riolan, le paquet vasculo-nerveux (carotide interne, jugulaire interne), côtoyé par les gros troncs nerveux des 9e, 10e, 11e, 12e paires, le grand sympathique et son ganglion cervical supérieur, et des ganglions lymphatiques.

La *carotide interne*, en dedans et en avant de la jugulaire interne, est longée par l'artère pharyngienne. — Les *nerfs glosso-pharyngien, pneumogastrique et spinal*, au-dessous du trou déchiré postérieur, le *grand hypoglosse* émergeant du trou condylien antérieur, le *grand sympathique* sont, α) à leur sortie du crâne, tous en arrière et en dehors de la carotide interne, tous en avant et en dedans de la jugulaire interne ; β) en descendant, ils se dirigent tous en dehors : le pneumogastrique dans le sillon d'accolement de la carotide et de la jugulaire ; le glosso-pharyngien en bas, en dehors, puis en avant, le long du m.

stylo-pharyngien dont il embrasse le bord postérieur ; la branche externe du spinal croise la face postérieure de la jugulaire pour obliquer en dehors ; le grand hypoglosse passe derrière les deux vaisseaux pour se porter en dehors et en bas vers la région sous-maxillaire ; le tronc du sympathique reste appliqué sur l'aponévrose prévertébrale, son ganglion supérieur entouré par le tissu cellulaire de l'espace rétro-pharyngien.

b) **La Portion Génienne** (fig. 813). — Elle s'étale sur la joue, en languette à bords irréguliers, assez développée dans certains cas pour représenter presque toute la glande. Cette portion superficielle continue le plan de la face externe

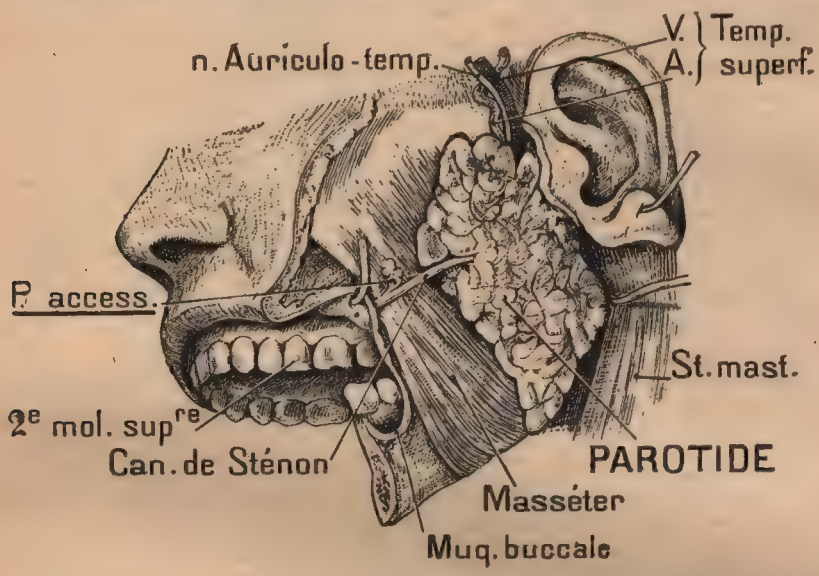

Fig. 813. — *La Parotide Gauche.*

Portion découverte après dissection des plans superficiels de la face.

de la portion profonde : intimement rattachée à la face externe du masséter, par des tractus fibreux, elle recouvre l'important plexus veineux massétérin. Sa face externe est séparée de la peau par l'aponévrose cervicale superficielle et le risorius de Santorini.

II. **Rapports intrinsèques de la Glande Parotide.**

Les Organes Intra-Parotidiens. — Des vaisseaux, des nerfs de première importance se creusent un passage entre les lobules glandulaires.

A. — **Les Artères Intraparotidiennes.** — La parotide est traversée, en sens divers, par la carotide externe et ses ultimes collatérales.

La CAROTIDE EXTERNE l'atteint en dedans de l'angle de la mâchoire ; monte non loin de son bord interne, toujours en dedans de la jugulaire externe et du nerf facial ; à mi-hauteur de la parotide, elle oblique un peu en dehors, vers le col du condyle. Après avoir émis l'*auriculaire postérieure*, des *artérioles parotidiennes*, *massétérines* et *ptérygoïdiennes*, elle se bifurque dans la glande elle-même.

Assez rarement, elle reste extra-parotidienne (fig. 798), entourée par une gouttière glandulaire. — Exceptionnellement, elle côtoie médiatement la paroi pharyngienne latérale (Revoir amygdale palatine, page 950).

B. — **Les Veines intra-parotidiennes.** — Le confluent parotidien, constitué par l'union des veines temporale superficielle et maxillaire interne, se continue par la JUGULAIRE EXTERNE (p. 511), grossie le plus souvent de l'*auriculaire postérieure* et de l'*occipitale profonde*. Placée **en dehors de la carotide externe et sur un plan plus antérieur**; elle est reliée à la veine faciale par une anastomose d'importance variable.

C. — **Les Lymphatiques intra-parotidiens.** — Les GANGLIONS INTRA-PAROTIDIENS forment quatre groupes : α) *un supérieur*, qui reçoit les lymphatiques temporaux; β) *un antérieur*, collecteur des lymphatiques du sourcil, de la pommette et de la glande elle-même; γ) *un postérieur*, où confluent les lymphatiques du pavillon de l'oreille (face interne); δ) *un interne*, où aboutissent quelques lymphatiques des fosses nasales et du voile du palais.

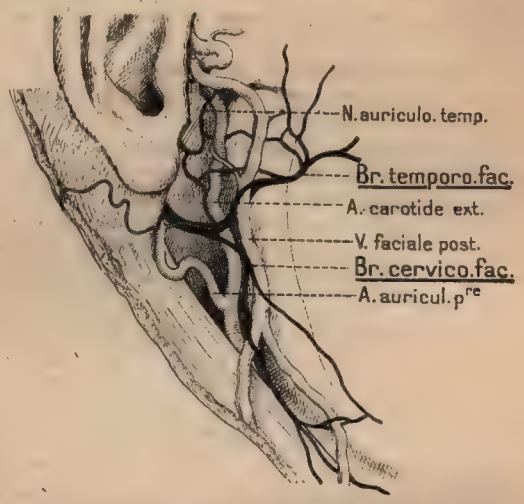

FIG. 814 (FRITEAU). — *Le Nerf Facial* — en noir plein — *disséqué dans la Loge Parotidienne* (La Parotide est enlevée).

D. — **Les Nerfs intra-parotidiens.** — 1° Le FACIAL (fig. 810) est le plus important des organes intra-parotidiens. Du trou stylo-mastoïdien, il se dirige en avant et en dehors, entre dans la glande en se rapprochant de sa surface externe **en dehors de la jugulaire et de la carotide externes** et s'y divise en ses deux branches terminales : temporo-facial, cervico-facial. — 2° Le *Nerf Auriculo-temporal*, du maxillaire inférieur, se dirige en dehors et en haut vers la région temporale. Il est constamment anastomosé avec le facial par deux ou trois filets. — 3° *La branche Auriculaire du Plexus Cervical* fournit quelques rameaux intra-parotidiens.

§ 3. — L'Appareil Excréteur de la Parotide et le Canal de Sténon.

L'appareil excréteur est représenté : *a*) à son origine par des *canaux*, collecteurs de plusieurs acini; ils se réunissent pour former des conduits de plus en plus volumineux et de moins en moins nombreux, *b*) *canaux intralobulaires*, puis *c*) *canaux inter-lobulaires* qui convergent vers deux branches principales : supérieure, inférieure (de beaucoup la plus importante). Elles-mêmes se rejoignent à l'union du 1/3 supérieur et des 2/3 inférieurs de la portion génienne, en un canal unique, dit de Sténon.

Le **Canal de Sténon** est long de 6 centimètres, d'un diamètre de 3 mm. D'abord situé entre les lobules glandulaires les plus antérieurs, il sort de la glande par son bord antérieur. Se dirigeant en haut et en avant, parallèlement à l'arcade zygomatique, à 1 centimètre au-dessous d'elle, il croise la face externe du masséter (fig. 813), côtoyé par l'artère transversale de la face. Il contourne le bord antérieur du masséter, puis la boule graisseuse de Bichat; se dirigeant

en avant et en dedans, il suit le buccinateur, le traverse obliquement, troue la muqueuse buccale « comme les uretères perforent la paroi vésicale » (Sébileau) et s'ouvre à la face profonde de la joue, vis-à-vis de la 2e prémolaire supérieure, par un orifice en forme de fente allongée.

Sa ligne de découverte va du tragus à la commissure labiale.

Ses parois sont épaisses; sa lumière, étroite, est bordée d'un épithélium cylindrique qui vers la muqueuse buccale devient pavimenteux stratifié.

Sur la partie libre du canal de Sténon, se branche quelquefois un lobule glandulaire aberrant — PAROTIDE ACCESSOIRE — (fig. 813) plus ou moins volumineux.

Vaisseaux et Nerfs de la Parotide.

Les ARTÈRES, grêles et nombreuses, sont fournies par la carotide externe, l'auriculaire postérieure, la transversale de la face. — Les VEINES, tributaires de la jugulaire externe et de ses affluents, communiquent avec les plexus ptérygoïdiens, massétérins ; on décrit un petit plexus veineux autour du canal de Sténon. — Les LYMPHATIQUES vont aux ganglions intra-parotidiens.

Les NERFS sont représentés par des filets provenant de l'auriculo-temporal, de la branche auriculaire du plexus cervical, du plexus sympathique entourant la carotide externe.

B. — LA GLANDE SOUS-MAXILLAIRE

Placée au-dessous du corps du maxillaire inférieur, à droite et à gauche de la ligne médiane, elle occupe la région sus-hyoïdienne latérale. *Sa partie principale*, contenue dans une loge fermée vers le cou, communique avec la bouche par un interstice musculaire dans lequel s'engage *sa partie accessoire — prolongement sublingual* — qui accompagne le canal de Wharton.

§ 1. — Loge Sous-Maxillaire.

Prismatique et triangulaire sur une coupe frontale, elle est limitée par trois faces; la FACE ANTÉRO-EXTERNE, osseuse, est la fossette sous-maxillaire du maxillaire inférieur, qui s'arrête en haut à la ligne mylo-hyoïdienne : — la FACE INFÉRO-EXTERNE est figurée par l'expansion sus-hyoïdienne (p. 479) de l'aponévrose cervicale superficielle; — la FACE INTERNE, musculaire, est formée par le m. mylo-hyoïdien, recouvert d'une toile celluleuse souvent des plus minces, et par le m. hyo-glosse.

La loge s'étend : en bas, jusqu'à l'hyoïde; — en arrière, jusqu'à la bandelette parotido-maxillaire qui la sépare de la loge parotidienne; — en bas et en avant jusqu'au ventre antérieur du digastrique. — En haut, elle communique largement avec l'espace sublingual par l'interstice musculaire séparant le mylo-hyoïdien de l'hyo-glosse.

La CAPSULE DE LA SOUS-MAXILLAIRE. — La glande est entourée partout par une toile celluleuse mince, délicate, rattachée extérieurement aux parois de la loge par de faibles tractus conjonctifs, envoyant par sa face profonde des expansions entre les lobules glandulaires.

§ 2. — Description et Rapports de la Glande Sous-Maxillaire.

De couleur rosée sur le vivant, grisâtre sur le cadavre, moins consistante que la parotide, peu variable dans ses dimensions, elle pèse 8 grammes en moyenne.

Elle est formée de deux portions : une superficielle, — *sus-hyoïdienne*, —

contenue dans la loge sous-maxillaire; une profonde — *sublinguale* — qui s'étend sur l'hyo-glosse et sous la muqueuse buccale. Ces deux parties se continuent l'une avec l'autre derrière le bord postérieur du mylo-hyoïdien, figurant une sorte de fer à cheval ouvert en avant dont les branches seraient très rapprochées et inégales : l'externe épaisse, l'interne aplatie, plus allongée et étalée.

A. — La Portion Sus-Hyoïdienne de la Sous-Maxillaire.

Ovoïde, plate par sa face externe, elle est, comme l'ont bien montré Farabeuf, Ricard, puis Sébileau, CERVICALE *et non sous-maxillaire.*

« Pour que le maxillaire la recouvre, il faut que la tête soit dans la flexion forcée.

« Aplatie de dehors en dedans, plus épaisse à sa partie supérieure qui forme la base qu'à son extrémité inférieure qui forme le sommet, de forme triangulaire et taillée en coin, ...elle est étalée par son aponévrose sur une grande étendue de la région. C'est seulement artificiellement qu'on parvient, en l'isolant de sa gaine, à la faire entrer dans le creux sous-maxillaire, dont elle dépasse normalement les limites. — *En arrière,* elle déborde du creux sous-maxillaire par son bord postérieur, qui franchit le ventre postérieur du digastrique et le stylo-hyoïdien pour venir s'appliquer sur le bord antérieur du sterno-mastoïdien. — *En bas,* elle se développe en dehors du creux, dépasse l'os hyoïde et recouvre la plus grande partie de la membrane thyro-hyoïdienne..... *En haut,* le bord supérieur de la glande dépasse à peine le bord inférieur de la mâchoire; il se met en rapport avec le ptérygoïdien interne, mais ne remplit point la fossette osseuse qu'on décrit sur la face interne du maxillaire inférieur; dans celle-ci, se loge seulement un prolongement de la glande. — *En avant,* le bord de la sous-maxillaire envahit un peu, sur la surface externe du muscle mylo-hyoïdien, le territoire antérieur de la région, dont elle n'occupe que la partie la plus reculée.

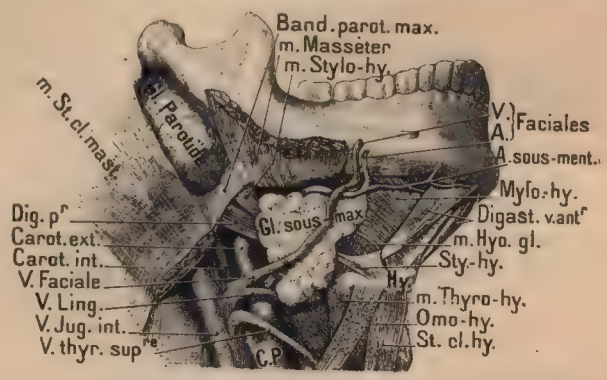

FIG. 815 (SÉBILEAU, un peu modifiée). — *Le Creux Sous-Maxillaire droit. — Région superficielle.*

« Au total, la sous-maxillaire ne répond pas, de tous points, à la description qu'en donnent les classiques; elle est *plate et non point arrondie*; elle *descend bas*, puisqu'elle recouvre le muscle thyro-hyoïdien; *elle est très postérieure* enfin, puisqu'elle s'applique sur le ventre mastoïdien du digastrique et le cache complètement, tandis qu'elle laisse à découvert son ventre maxillaire » (Sébileau).

1. FACE EXTERNE OU CERVICALE. — Elle est bridée par l'aponévrose cervicale superficielle recouverte par le peaucier et la peau.

2. FACE ANTÉRO-EXTERNE OU MAXILLAIRE. — Elle repose sur la fossette sous-maxillaire et le ptérygoïdien interne. — Sappey décrit comme *prolongement postérieur* une excroissance de la glande qui peut venir faire saillie sous la muqueuse gingivo-linguale au-dessous de la dernière molaire. — Le long du bord inférieur du maxillaire, on trouve contre la glande l'artère et les veines sous-mentales et 5 à 9 ganglions lymphatiques sous-aponévrotiques.

3. FACE POSTÉRO-INTERE OU MUSCULAIRE. — Elle s'appuie en bas sur le digas-

trique et le stylo-hyoïdien ; en haut, sur le mylo-hyoïdien ; en haut et en arrière sur l'hyo-glosse. Cette région est traversée : superficiellement par le nerf grand hypoglosse qui décrit sa courbe sur la face externe de l'hyo-glosse en compagnie des veines linguales superficielles ; profondément par l'artère linguale qui s'engage sous l'hyo-glosse.

[Ces rapports sont importants à connaître : **Pour lier l'artère linguale,** on commence par ouvrir la loge sous-maxillaire pour rejeter la glande en haut. On arrive ainsi sur l'hyo-glosse dont il faut couper les fibres hyoïdiennes pour découvrir l'artère ; le bord postérieur de ce muscle limite, avec la grande corne de l'hyoïde et le ventre postérieur du digastrique, le *triangle de Béclard* (fig. 802), traversé par le grand hypoglosse.]

Fig. 816 (Sébileau, d'après Farabeuf). — *Le Creux Sous-Maxillaire. Rapports des artères carotide externe et linguale gauches.*

** Lieu où l'on doit lier la linguale, près de son origine, *au-dessus de la grande corne*, entre cette corne et le nerf grand hypoglosse, sous le muscle hyo-glosse. — * Lieu où l'on peut lier la linguale dans *son triangle*, loin de son origine, toujours sous le muscle hyo-glosse.

4. Bord supérieur. — Il est séparé du sillon gingivo-lingual par l'insertion maxillaire du mylo-hyoïdien.

La loge sous-maxillaire est encore traversée par l'artère et la veine faciales qui contractent des rapports directs avec la glande. — La *faciale*, après avoir côtoyé la face interne du digastrique postérieur et du stylo-hyoïdien, passe en avant et au-dessus d'eux, atteint la loge par sa face postérieure, se porte horizontalement en avant, se recourbe au-dessus de la glande, puis se creuse un sillon sur la partie supérieure de sa face externe pour aborder la mâchoire au-devant du masséter. — Suivant un trajet inverse, la *veine faciale* placée derrière l'artère sur la mâchoire, la croise en avant, et suivant un sillon de la face externe de la glande, sort de la loge, en dehors de la bandelette parotido-maxillaire et va rejoindre les veines linguale et thyroïdienne supérieure avec lesquelles elle se jette dans la jugulaire interne (tronc thyro-linguo-facial).

B. — La Portion Sublinguale de la Sous-Maxillaire.

Comme le montre bien la fig. 801, elle apparaît comme un prolongement aplati, encastré dans le creux sublingual, entre le mylo-hyoïdien en dehors, l'hyo-glosse et le lingual inférieur en dedans, au-dessus du grand hypoglosse, au-dessous du nerf lingual et de la muqueuse gingivo-linguale, côtoyée sur sa face interne par le canal de Wharton. Son extrémité antérieure est assez rapprochée de la glande sublinguale pour qu'il soit difficile, à première vue, de les distinguer.

§ 3. — Appareil Excréteur de la Sous-Maxillaire et Canal de Wharton.

Les acini glandulaires se réunissent en des *canaux intra-lobulaires*, puis *inter-lobulaires*, convergeant tous vers un conduit axial, le canal de Wharton, sur les parties latérales duquel viennent se brancher une dizaine de conduits courts

émanés de la portion sublinguale de la glande. Long de 5 centimètres environ, d'un diamètre de 2 mm., le **canal de Wharton** sort assez en arrière, de la partie moyenne de la face interne de la glande et se dirige en avant et en dedans contre la partie supéro-interne de sa portion sublinguale. Son RAPPORT PRINCIPAL est indiqué par le nerf lingual au-dessus duquel il passe (bras dessus, bras dessous) et dont il côtoie le côté externe pour arriver de chaque côté du frein de la

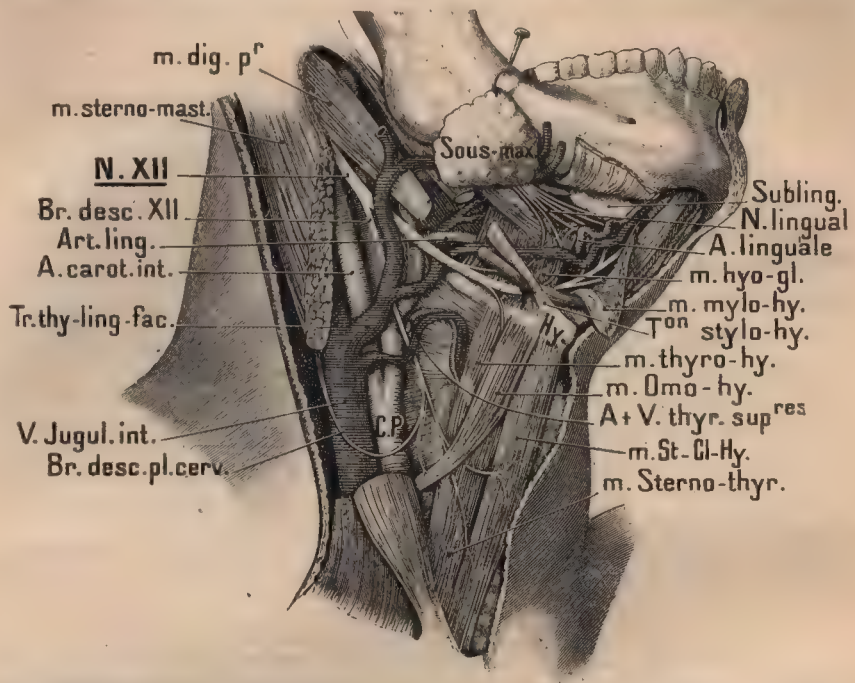

FIG. 817 (SÉBILEAU). — *La Glande Sous-Maxillaire. — Rapports profonds. — Le Nerf Grand Hypoglosse et sa branche descendante.*

Le maxillaire a été relevé assez fort pour qu'on puisse voir jusqu'à la glande sublinguale.

langue [CARONCULE SALIVAIRE ou *ostium ombilicale* (fig. 773, 818)]. Dans sa moitié postérieure, ses rapports sont ceux de la portion sublinguale de la sous-maxillaire. En avant, il se place en dedans de la glande sublinguale, en dehors des m. hyoglosse et génio-glosse. — Moins dense et moins consistant que le canal de Sténon, sa paroi qui n'a pas plus de $0^{mm},2$ d'épaisseur (ce qui explique la facilité avec laquelle elle peut anormalement se dilater — calculs salivaires —) possède une couche de fibres musculaires lisses entre-croisées. Son épithélium, cylindrique dans son plus grand trajet, devient pavimenteux stratifié au voisinage de la bouche.

Vaisseaux et Nerfs de la Sous-Maxillaire.

Les ARTÈRES sont fournies par la faciale et sa branche sous-mentale. — Les VEINES vont aux veines faciale et sous-mentales. — Les LYMPHATIQUES vont aux ganglions contenus dans la loge glandulaire.

Les NERFS, émanés du nerf lingual et du ganglion sous-maxillaire, proviennent principalement de la corde du tympan (p. 452, 462) qui commande à tous les actes sécrétoires de la glande ; les nerfs vasculaires viennent du plexus sympathique entourant la faciale.

C. — LA GLANDE SUBLINGUALE

Elle est figurée par une petite masse fuselée d'arrière en avant, aplatie transversalement et parallèlement au corps de la mandibule, contenue de chaque côté de la ligne médiane dans le tissu cellulaire lâche du creux sublingual, immédiatement au-dessous de la muqueuse du sillon gingivo-lingual.

§ 1. — La Région Sublinguale.

Cet espace quadrilatère, compris entre la face inférieure de la langue en arrière, le corps du maxillaire en avant, est, extérieurement, séparé en deux moitiés symétriques par le frein de la langue. — La muqueuse qui le recouvre présente : sur la ligne médiane le filet de la langue (p. 940) ; de chaque côté et en dehors, les caroncules salivaires. Elle est soulevée par les saillies elliptiques de la sublinguale, surmontées d'une crête au sommet de laquelle on trouve les petits orifices des canaux excréteurs de la glande.

Le **creux sublingual** est fermé complètement : en dehors par le mylo-hyoïdien ; en dedans par le plan génio-glosse — génio-hyoïdien ; en avant par la rencontre de ces trois muscles derrière la symphyse du menton ; en arrière, où il communique largement avec le creux sous-maxillaire, sa profondeur augmente par suite de l'écartement des muscles. Il est entièrement comblé par du tissu cellulaire lâche réparti autour des organes qui l'occupent ou le traversent : glande sublinguale et canal de Wharton, nerf lingual, artère et veines sublinguales, rameaux terminaux du grand hypoglosse destinés au génio-glosse et au génio-hyoïdien.

De chaque côté du frein de la langue, le tissu conjonctif se réfléchit pour s'avancer sur la face inférieure de la langue, comblant l'espace triangulaire ménagé entre la muqueuse buccale, le génio-glosse et l'extrémité antérieure de la glande sublinguale. Les mouvements incessants de la langue le transforment en une petite séreuse, **bourse de Fleischmann**, médiane, divisée par le frein, et traversée par des tractus celluleux délicats.

§ 2. — Description et Rapports de la Glande Sublinguale.

Elle est l'organe le plus important en même temps que le plus superficiel du creux sublingual. Longue de 35 mm., haute de 8-12 mm., épaisse de 4-6 mm., elle pèse de 2 à 3 grammes. « Ellipsoïde et aplatie, allongée d'avant en arrière, elle répond : par sa FACE ANTÉRO-EXTERNE au corps de la mâchoire sur la face profonde de laquelle elle se creuse une fossette peu marquée ; par sa FACE INTERNE au m. génio-glosse, dont la séparent le nerf lingual, le canal de Wharton, l'artère sublinguale (fig. 433). — Son BORD INFÉRIEUR s'insinue dans l'angle que forment en se rencontrant le mylo-hyoïdien et le génio-glosse. — Son BORD SUPÉRIEUR soulève la muqueuse de la bouche. — Son EXTRÉMITÉ ANTÉRIEURE repose sur le tendon du génio-glosse et se met presque en contact avec celle de la glande opposée. — Son EXTRÉMITÉ POSTÉRIEURE enfin se continue presque sans ligne de démarcation avec le prolongement antérieur de la glande sous-maxillaire, sur la face externe du muscle hyo-glosse..... » (Sébileau).

Elle présente de nombreuses variations individuelles. Généralement, elle ne forme pas une masse unique et homogène, mais est constituée : *a*) par un *lobe principal*, situé en arrière et en dehors ; *b*) par *15 ou 25 lobes accessoires*, détachés, s'échelonnant en avant du lobe principal, et autour de lui ; l'un d'eux, constant, plus superficiel, du volume d'un pois, arrive juste sur la ligne médiane, *groupe glandulaire du frein* ou *sublinguale accessoire* (Sébileau) ; *c*) par des *glandules* disséminées irrégulièrement sous la muqueuse.

§ 3. — **Les Conduits Excréteurs de la Glande Sublinguale** (fig. 818).

Lobe principal et sublinguale accessoire possèdent un canal excréteur unique, **conduit de Rivinus-Bartholin.** — « Il naît uni, bi ou trifide, de la partie postérieure de la glande sublinguale, se dilate légèrement en ampoule, se colle contre deux ou trois petits grains glandulaires qui adhèrent à ses parois, se porte en avant et en dedans, aborde le canal de Wharton, se met avec lui en rapport intime, s'enferme dans la même gaine conjonctive, se rétrécit peu à peu et après un trajet de deux centimètres vient s'ouvrir tout près de lui, à côté de l'ostium ombilicale. Quelquefois il débouche dans le canal de Wharton lui-même sur un point quelconque de son parcours » (Sébileau). Son diamètre atteint 1 mm. Sa paroi mince, conjonctivo-élastique, supporte un épithélium cylindrique.

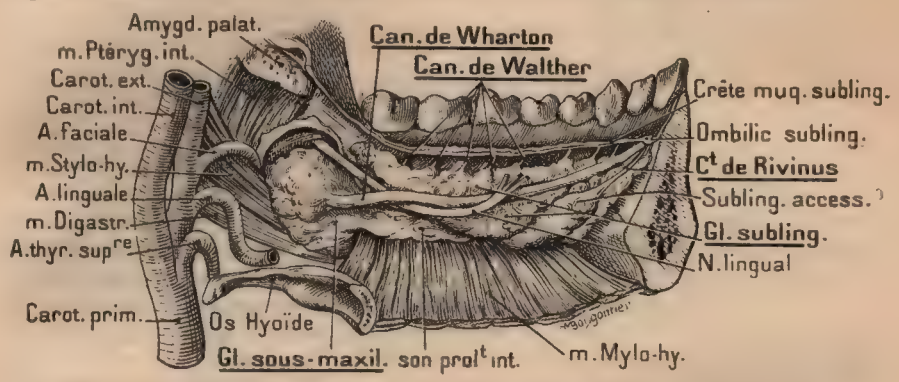

Fig. 818. — *Les Glandes Sous-Maxillaire et Sublinguale gauches, vues par leur face buccale.*

Des lobes accessoires latéraux, partent 15 à 25 petits tubes excréteurs — **canaux de Walther** — qui s'ouvrent le long de la crête muqueuse sublinguale.

Les glandules sublinguales disséminées doivent être rattachées aux glandules salivaires buccales, et non à la sublinguale.

Vaisseaux et Nerfs de la Sublinguale.

Les ARTÈRES viennent de la sublinguale et de la ranine ; elles sont accompagnées de VEINES satellites. — Les LYMPHATIQUES vont aux ganglions sous-maxillaires.

Les NERFS proviennent : de la corde du tympan par le lingual ; du sympathique par les filets périartériels.

D. — STRUCTURE DES GLANDES SALIVAIRES

Toutes peuvent être rapportées à trois types de glandes : *séreuses ou albumineuses* (la parotide chez l'homme) ; *muqueuses pures* (linguales, palatines) ; *muqueuses mixtes* (sous-maxillaire, sublinguale).

1. *Glandes séreuses ou albumineuses ; type : la parotide.* — Leur salive, très fluide, claire, contient une forte proportion d'albumine.

La glande est en grappe composée, formée de lobules séparés par des vésicules adipeuses interlobulaires. Les cavités sécrétantes sont des tubes courts, tortueux, à lumière étroite ; leur paroi propre est tapissée par une seule assise de cellules épithéliales de volume moyen, à noyau étoilé et bourrées de grains représentant le matériel de sécrétion.

2. *Glandes muqueuses pures : glandules linguales et palatines.* — Leurs acini, tortueux, à lumière moins étroite, ont une paroi propre tapissée d'une assise unique de larges cellules

prismatiques ou pyramidales, absolument claires, transparentes, à noyau aplati, remplies de mucigène.

3. *Glandes mixtes : sous-maxillaire et sublinguale.* — La *sous-maxillaire* rappelle « une glande séreuse dans laquelle de place en place se détachent en clair des tubes muqueux, isolés ou par petits groupes » (Laguesse). A côté des tubes exclusivement séreux, on observe des *cavités sécrétantes muqueuses mixtes*, qui portent à leur extrémité ou sur leur trajet des cellules en demi-lunes appelées *croissants de Gianuzzi.* — La *sublinguale* est constituée par les mêmes éléments, mais en proportion inverse : l'élément muqueux y prédomine.

En dehors de l'épithélium, élément capital, toutes les glandes salivaires présentent : une membrane propre formée de cellules plates ; du tissu conjonctif entre les tubes sécréteurs réduit à un délicat réseau de soutien ; des vaisseaux et des nerfs.

Article VI.

L'ŒSOPHAGE

Il s'étend du pharynx à l'estomac sous la forme d'un conduit plat dans le cou, rond dans la poitrine (sur le vivant). Il a environ 25 centimètres de longueur. — Il commence sur la ligne médiane, au-devant de la 6e cervicale, à la hauteur du bord inférieur du cricoïde, à une distance de 12 à 16 centimètres des incisives (v. pharynx, p. 932); descend au-devant du rachis, en traversant la base du cou, la poitrine (médiastin postérieur), l'orifice que lui ménage le diaphragme. Il s'ouvre en bas dans l'estomac par une embouchure évasée — cardia — située au-devant et un peu à gauche du bord supérieur de la 11e dorsale.

§ 1. — Description et Rapports de l'Œsophage.

A. — **L'Œsophage dans le Cou.** — La portion cervicale s'étend profondément entre le rachis et la trachée sur un court trajet — 4-5 centimètres — soit la distance séparant la 6e cervicale du bord supérieur de la 2e dorsale. C'est **la seule partie de l'œsophage qu'on puisse aborder chirurgicalement.**

1. Face postérieure. — Elle glisse sur l'aponévrose prévertébrale par le tissu celluleux de l'*espace rétro-œsophagien*, virtuel, continuation de l'espace rétro-pharyngien (p. 937), limité latéralement par les cloisons sagittales (Charpy).

2. Face antérieure. — Elle est unie, par des tractus musculaires et élastiques à la portion membraneuse de la trachée, *dont elle déborde le flanc gauche à partir de la 7e cervicale.* Trachée et formations de couverture de la région sous-hyoïdienne — muscles et aponévroses — la font profonde et accessible seulement par sa partie latérale gauche.

3. Bords latéraux. — Ils ont des rapports différents à gauche et à droite :

a) *Ceux du* flanc gauche *sont particulièrement importants* : l'œsophage étant à gauche en avancée sur le bord gauche de la trachée, le nerf récurrent remonte le long de sa face antérieure, en se plaçant dans l'angle trachéo-œsophagien. Le lobe gauche du corps thyroïde arrive de même jusqu'à son voisinage, mais de ce côté seulement. Il est également côtoyé par : les artères, carotide primitive et surtout les deux courbures de la thyroïdienne inférieure (p. 499); les veines thyroïdiennes ; les ganglions récurrentiels gauches, plus bas, le canal thoracique ; tout en bas la sous-clavière gauche qui s'applique contre lui, tout en restant antérieure.

b) Bord droit. — Il est débordé par la trachée qui l'isole des organes voisins, longé par le nerf récurrent droit qui remonte contre lui ; côtoyé immédiatement par la thyroïdienne inférieure. Plus en dehors et en avant, il contracte des rapports médiats avec la carotide primitive droite et le lobe droit de la thyroïde.

(Le cordon des sympathiques n'a pas de rapports avec l'œsophage ; ils sont plus en arrière et en dehors.)

B. — **L'Œsophage dans le Thorax.** — La portion thoracique — 15-16 centimètres, de la 2e à la 9e dorsale — descend dans le médiastin postérieur. D'abord déviée vers la droite, elle ne regagne la ligne médiane qu'au devant de la 5e vertèbre dorsale.

a) La partie supérieure suit la trachée jusqu'à sa bifurcation. Elle répond :

1. *En arrière* : au corps des 2e, 3e, 4e dorsales dont elle reste séparée par l'espace rétro-viscéral ; au-dessous de la 4e dorsale, au canal thoracique ; un peu plus bas à la veine grande azygos (postéro-externe et droite par rapport à lui) et aux artères intercostales supérieures droites.

2. *En avant* : au nerf récurrent gauche qui la sépare de la carotide primitive gauche ; à la trachée et sa bifurcation (fig. 455) ; à la bronche gauche ; à l'artère pulmonaire droite ; aux ganglions lymphatiques péri-trachéaux.

3. *A gauche* : à la carotide primitive et à la sous-clavière gauches, au canal thoracique, au récurrent et au pneumogastrique gauches ; à la plèvre médiastine gauche ; à la crosse de l'aorte, et à la partie tout supérieure de l'aorte thoracique descendante.

4. *A droite* : à la trachée ; et médiatement à la plèvre médiastine droite, au pneumogastrique droit, au tronc commun des veines intercostales supérieures droites.

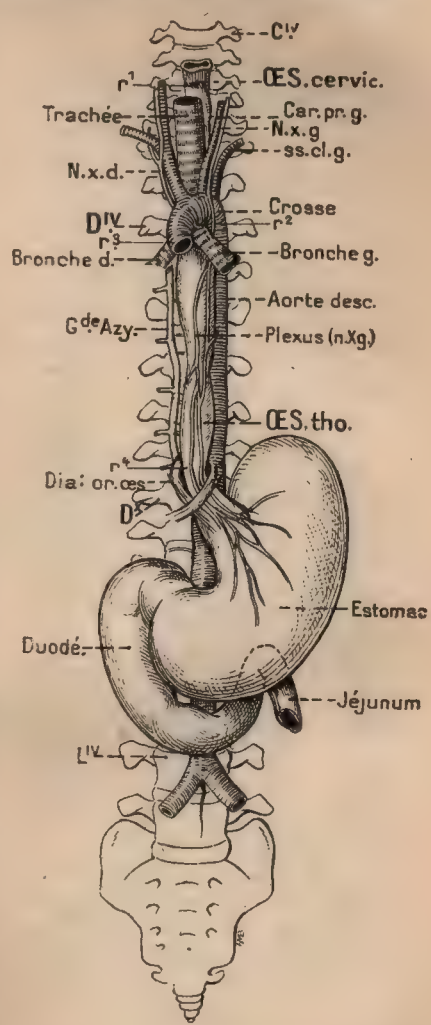

Fig. 819. — *L'Œsophage vu par sa face antérieure.*

La série de ses rétrécissements normaux, cricoïdien, r^1 ; aortique, r^2 ; bronchique, r^3 ; para-diaphragmatique, r^4.

b) La partie inférieure. Sous la bifurcation de la trachée, il descend : en avant et à gauche, d'abord au-devant du rachis jusqu'à la 7e dorsale ; sur la grande azygos et les vaisseaux intercostaux droits, à droite de l'aorte ; — plus bas, il surcroise l'aorte très obliquement et se place devant elle.

Il est en rapport, *en avant* : avec les ganglions inter-trachéo-bronchiques ; le

péricarde (cul-de-sac de Haller) qui le sépare de l'oreillette gauche ; — *latéralement* avec les plèvres médiastines.

Dans ce trajet, il est longé par les deux pneumogastriques, qui descendent, le gauche sur sa face antérieure, le droit sur sa face postérieure, et leurs anastomoses (rameaux œsophagiens inférieurs, p. 528).

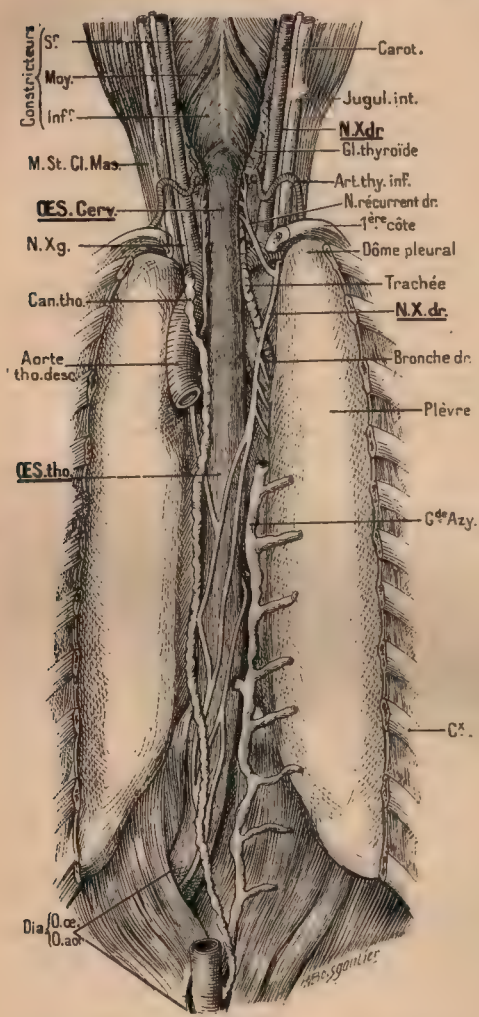

Fig. 820. — *L'Œsophage vu par sa face postérieure.*

Dia. O. Œ. O. aor. Orifices œsophagien et aortique du diaphragme.

C. — **L'Œsophage à travers le Diaphragme.** — La portion diaphragmatique s'engage en compagnie des deux pneumogastriques, un peu obliquement à gauche et en avant, à travers l'orifice œsophagien du diaphragme, en regard de la 10e dorsale ; dans ce trajet, long de 2 centimètres, il envoie quelques-unes de ses fibres sur chacun des piliers. Il « est fixé au canal diaphragmatique par une sorte de petit diaphragme musculaire secondaire, qui se rompt d'ailleurs facilement et sous une traction faible, sans déchirer ni l'œsophage, ni le diaphragme » (Sencert).

D. — **L'Œsophage dans l'Abdomen.** — La portion abdominale — **antre du Cardia** — dont la longueur ne dépasse pas 3 centimètres, s'engage derrière le ligament triangulaire gauche du foie, entre en rapport avec le péritoine pariétal postérieur qui recouvre sa *face antérieure* et son *bord gauche* en remontant de la face antérieure de l'estomac. — Sa *face postérieure* répond à l'aorte et au pilier gauche du diaphragme.

La limite inférieure — à 2 centimètres à gauche de la ligne médiane — est marquée : « extérieurement par l'angle que forme le flanc gauche du conduit avec la grosse tubérosité de l'estomac et un sillon demi-circulaire à concavité droite, plus ou moins profond suivant l'état de réplétion de l'estomac..... intérieurement par un repli valvulaire qui tient à l'implantation oblique de l'œsophage dans l'estomac et à l'adossement de la paroi gauche de l'œsophage à la paroi droite de la grosse tubérosité » (Sencert) et par une différence de coloration manifeste au niveau du cardia : « à la muqueuse rosée de

l'œsophage, fait suite la muqueuse rouge foncée, veloutée et plissée de l'estomac » (Tuffier).

Les Courbures de l'Œsophage.

L'œsophage n'est pas rectiligne ; subissant la présence des formations fixes entre lesquelles il passe, il se courbe à la fois dans le sens antéro-postérieur et dans le sens latéral.

1° *Sagittalement*, il épouse la concavité antérieure du rachis jusqu'à la 7e dorsale, de là, il s'en éloigne légèrement — 10 à 30 mm. — pour s'insinuer entre le dos du péricarde et l'aorte thoracique descendante ; — 2° *dans le sens latéral*, les courbures lui sont imposées : *a*) par l'aorte descendante, bien fixe ; *b*) par le diaphragme dont l'orifice œsophagien est sensiblement médian. — De haut en bas, il s'infléchit successivement : à gauche dans le cou ; à droite jusqu'aux 5e ou 6e dorsales, puis à gauche jusqu'au cardia (**Œs. g. d. g.**).

Toutes ces courbures sont peu accusées.

Calibre de l'Œsophage.

Il figure la partie la plus étroite de tout le tube digestif. Vide, il a sur une coupe l'aspect d'un câble aplati plutôt que celui d'un tube ; sa lumière centrale,

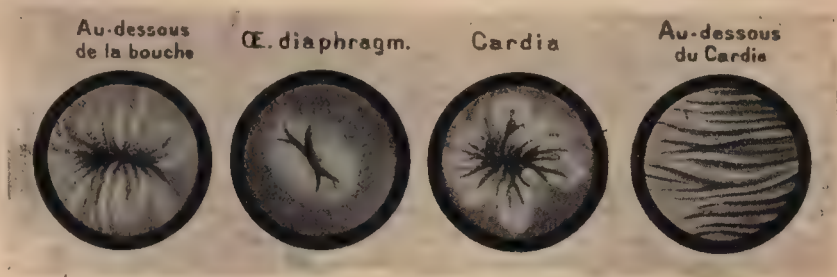

Fig. 821 (Sencert). — *La lumière de l'œsophage appréciée par l'œsophagoscopie.*

virtuelle, étoilée, rappelant à l'œsophagoscope l'aspect d'un museau de tanche de multipare, ne devient apparente que sur l'organe dilaté par une injection solidifiable. Il est aplati d'avant en arrière, mais seulement sur le cadavre ; *sur le vivant*, tout l'œsophage se présente sous la forme d'*un cylindre un peu irrégulier, n'ayant guère plus de 1 centimètre de diamètre*. Ses parois sont au contact dans le cou, mais le canal est légèrement béant dans la poitrine.

Au contact de la bronche gauche et de l'aorte, il présente sur une hauteur de 2 centimètres environ *le rétrécissement aortico-bronchique*. Cette zone est la plus étroite de tout le conduit (LE RÉTRÉCISSEMENT CRICOÏDIEN, p. 931, OU SPHINCTER INFÉRIEUR DU PHARYNX APPARTENANT A L'HYPO-PHARYNX, NON A L'ŒSOPHAGE, malgré le nom de *bouche de l'œsophage* sous lequel le désignent les spécialistes ; il peut atteindre transversalement 2 à 2,5 centimètres par dilatation.

Il devient également très étroit au diaphragme — *rétrécissement diaphragmatique* — (figuré par un sphincter énergique chez certains animaux [cheval]).

Les portions comprises entre les trois rétrécissements : cricoïdien, aortico-bronchique, diaphragmatique, ne sont mises en évidence qu'artificiellement par la distension. Le segment broncho-diaphragmatique, dans les rétrécissements pathologiques situés très bas, subit une dilatation lente, considérable et telle que les aliments peuvent s'y accumuler, quelquefois en notable quantité.

§ 2. — Structure de l'Œsophage.

Il est entouré dans toute son étendue par une *gaine périœsophagienne* conjonctivo-élasti-

que, rattachée à tous les organes voisins (trachée, bronches, plèvres, aorte, péricarde, colonne vertébrale, diaphragme) par des tractus fibro-musculaires peu résistants ; — et renforcée latéralement par les *cloisons sagittales*. — Le conduit lui-même est formé de trois couches :

1° Une musculeuse lisse, à fibres externes, longitudinales ; internes, circulaires ; *a*) les *longitudinales* partent de la *bande tendineuse supéro-antérieure*, elle s'attache au bord supérieur du chaton du cricoïde, descend entre les crico-aryténoïdiens postérieurs (fig. 793) puis se bifurque en deux bandes qui passent sur les côtés puis à la face postérieure, figurant — sauf tout en haut et en arrière — une enveloppe complète qui détache des expansions musculaires sur tous les organes environnants, *b*) les *circulaires* sont plus ou moins obliques. — Les unes et les autres *sont* striées dans le quart supérieur ; les plus élevées d'entre elles contribuent à renforcer le sphincter inférieur du pharynx. Entre les deux couches musculaires, on trouve un plexus nerveux fourni ;

2° Une celluleuse, contenant les glandes et des follicules lymphoïdes ;

3° Une muqueuse, pâle, rosée sur le vivant, épaisse, résistante, plissée longitudinalement ; son épithélium est pavimenteux stratifié.

Vaisseaux et Nerfs de l'Œsophage.

Les artères sont fournies par des collatérales de la thyroïdienne inférieure, des bronchiques, par les 5 ou 6 œsophagiennes, en bas par des rameaux de la coronaire stomachique et des diaphragmatiques inférieures. — Les veines naissent de deux plexus : l'un, *sous-muqueux*, très développé, s'arrête brusquement au cardia ; — l'autre, *périœsophagien*, est particulièrement intéressant dans le tiers inférieur ; il est figuré par 4 ou 5 rameaux descendants ; *tributaires* de la veine coronaire stomachique, par conséquent *du système porte*. La dilatation de ces veines produit les varices œsophagiennes, qui se développent surtout dans les cas où la circulation porte se fait mal. — Les lymphatiques remontent pour la plupart vers les ganglions de la base du cou (côté gauche) ; quelques troncs aboutissent aux ganglions de la chaîne des récurrents, ou à de minuscules ganglions préœsophagiens.

Les nerfs proviennent : du pneumogastrique (directement ou par les récurrents) et du sympathique. Outre le plexus intermusculaire, ils fournissent un plexus sous-muqueux.

CHAPITRE DEUXIÈME

LE TUBE DIGESTIF SOUS-DIAPHRAGMATIQUE

Article I.

L'ESTOMAC

L'estomac, nettement limité par le **cardia** vers l'œsophage, par le **pylore** vers le duodénum, est entièrement situé à gauche de la ligne médiane; en hauteur, de la 10e dorsale à la 2e lombaire. — Portion la plus dilatable du tube digestif, il ne cesse pendant toute la vie de se remplir pour se vider; entre ses états extrêmes de vacuité et de distension, on observe une série de *moyennes* qui continuellement font varier cet organe essentiellement mobile dans sa forme, sa direction, ses rapports.

§ 1. — Forme Générale et Divisions de l'Estomac.

Le *sac stomacal* est vivant : partant il réagit, non mécaniquement comme une poche inerte, mais suivant la tonicité de tout ou partie de sa tunique musculaire (ses limites d'élasticité variant avec les individus) qui s'exerce entre ses deux extrémités relativement fixes.

On lui considère : 1. Une *face antérieure*; 2. une *face postérieure*; l'une et l'autre lisses, régulières, un peu bombées, complètement recouvertes de péritoine; 3. un *bord droit* — **petite courbure** — continuant directement celui de l'œsophage; d'abord vertical, puis concave en haut, puis ascendant vers la droite et légèrement convexe en haut dans sa portion terminale ou *bord supérieur de l'antre du pylore*. Il est longé par le petit cercle artériel et donne attache à l'épiploon gastro-hépatique; 4. un *bord gauche* — **grande courbure** — qui décrit : dans sa première portion et suivant les moments une S italique très allongée ou une longue courbe à convexité gauche, successivement diaphragmatique et hypochondrique, épigastrique puis parombilicale à convexité inférieure; — dans sa deuxième portion, convexe en bas, *bord inférieur de l'antre du pylore*, il remonte vers la droite; il est relié au côlon transverse par l'épiploon gastro-côlique et longé par le grand cercle artériel. A sa partie tout supérieure, il forme un angle plus ou moins aigu avec le bord gauche de l'œsophage; — 5. une *extrémité supérieure* — **cardia** ou *orifice œsophagien* — qui n'est marquée extérieurement par aucun rétrécissement ou sillon; 6. une *extrémité inférieure* — **pylore** ou *orifice duodénal* — qui se distingue par un épaississement local siégeant souvent sous la veine pylorique (p. 976), quelquefois par une dépression — *sillon duodéno-pylorique*.

L'Estomac vide. — Théoriquement, son DIAMÈTRE ne dépasse guère celui du gros intestin : lorsque sa tonicité s'est exercée pendant plusieurs heures (sur certaines radiographies de l'organe à jeûn); assez rarement sur le cadavre (j'ai pourtant

constaté le fait. En général, il est plus considérable, car l'organe vide renferme un peu d'air qui tend dès que les aliments arrivent, à se reporter vers la partie supérieure — *fond, grand cul-de-sac* ou **grosse tubérosité** — déterminant la formation de la *chambre* ou *poche à air*. Sa forme est alors celle d'une chaussette dont la tige, étroite, — **corps de l'estomac** — descend verticalement ; dont le pied, remontant assez brusquement vers la droite, est d'abord dilaté — **antre pylorique** ou *petit cul-de-sac* — puis s'amincit sur les 3 derniers centimètres en **canal pylorique** ; zone rétrécie entre l'antre et la première portion du duodénum, mal limitée en dedans et en dehors par les *sillons pyloriques* ; — le *talon de l'estomac*, sa portion la plus basse, descend jusqu'au voisinage de l'ombilic, ET REMONTE VERS LA GAUCHE A MESURE QUE L'ORGANE SE REMPLIT.

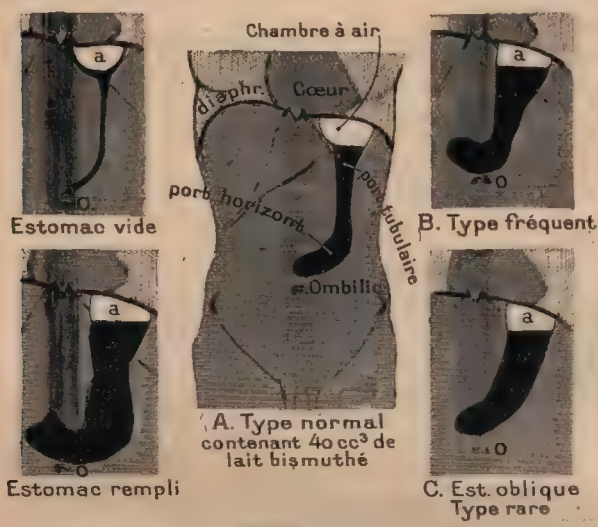

FIG. 822 (radiographies schématisées). — *L'Estomac normal. Vue antérieure.*

a, a, a, a, chambre à air.

L'Estomac moyennement plein. — Le volume du fond gonflé d'air n'augmente guère. Par contre le reste de l'estomac se soulève, tendant à pousser, à gauche vers l'hypochondre, en avant vers la région épigastrique — *triangle de Labbé* — en bas, au-dessus des anses intestinales : il acquiert la forme d'un boudin, de calibre sensiblement uniforme, incurvé en haut et à droite par sa petite courbure, concave ; saillant en haut à gauche et vers le bas par sa grande courbure, convexe. Tuffier fait très bien remarquer qu'en se remplissant, la face antérieure s'affaissant à la façon d'un ballon « masque la vraie grande courbure en s'étalant devant elle ».

L'Estomac surdistendu — artificiellement, ou par trop d'aliments, ou pour des causes pathologiques — acquiert la forme d'une cornemuse, la seule qu'on lui décrivît jusqu'en ces dernières années.

§ 2. — La Direction de l'Estomac.

A. — **Sur le cadavre.** — Les discussions qu'ont soulevées cette question ont perdu tout intérêt depuis qu'on s'attache à l'étude des organes *vivants*. Pour mémoire, je rappelle mes observations personnelles : *a*) d'après 66 **adultes** étudiés couchés ; par ordre de fréquence : α) deux portions, une verticale, une horizontale ou obliquement ascendante, 33 ; — β) direction verticale, 16 ; — γ) d. oblique, 12 ; — δ) d. transversale, 5. — *b*) d'après le **fœtus** et l'**enfant** (Lemaire, 1897) : « l'estomac normal, non dilaté, est à gauche du rachis ; tous les sujets présentant une dilatation plaçaient leur estomac horizontalement ».

La seule utilité des constatations cadavériques de Cruveilhier, Richet, Sappey, etc., avait été d'indiquer les variabilités de la direction suivant que l'estomac est vide ou plein,

normal ou dilaté. 1. Quand il est vide, les parois se rapprochent de la *petite courbure* qui est *sensiblement médiane, verticale et courte puisqu'elle traverse le bref espace répondant à la hauteur de 3 corps vertébraux, 4 au maximum.* — 2. Quand il se remplit, son axe peut être indiqué, par une courbe qui ne saurait être mieux exprimée que par la lettre J majuscule. Cette comparaison que je donnai dans ma 1re édition — 1912 — est exactement aujourd'hui celle des radiographes, dont les recherches ont le mérite d'avoir mis tout le monde d'accord.

B. — **Sur le vivant.** — La vieille technique anatomique, actuellement insuffisante, doit être complétée par l'**étude de l'estomac vivant.** La radioscopie et la radiographie nous apprennent que les rapports normaux de l'estomac — et du duodénum — varient sur les sujets couchés, ou debout (position de choix dans ces examens), suivant qu'ils sont à jeûn, qu'ils ont ingéré un peu de lait bismuthé ou un repas plus ou moins copieux.

L'ESTOMAC NORMAL, sur le vivant, debout, est en corne, en crochet, en J (Béclère et Mériel, 1912); il présente trois portions : α) supérieure ou sous-diaphragmatique, la *poche à air*; — β) *verticale à gauche* de la ligne médiane; — γ) horizontale ou ascendante — *segment prépylorique* — qui passe vers la droite. La partie la plus déclive atteint l'ombilic, et peut descendre jusqu'à la ligne bis-iliaque. L'estomac vide est en position un peu oblique sur le sujet couché et chez les obèses (Barret, 1913). — Sa forme dépend encore : 1° de sa tonicité; 2° de la forme du thorax.

FIG. 823 (CUNÉO). — *L'Estomac plein. Face antérieure.* Vue générale du réseau lymphatique sous-péritonéal injecté.

Il n'est pas fixe, mais bien mobilisable par pression sur la paroi abdominale. Il est animé, dans sa 3e portion, de mouvements ondulatoires.

L'*estomac anormal* peut présenter des anomalies de situation, de forme, de dimensions ; elles sont presque toujours d'ordre pathologique : biloculations, diverticules, sténoses et dilatations, déplacements, ptoses (estomac allongé de Béclère) avec ou sans atonie, etc.

§ 3. — Rapports de l'Estomac.

De ce que sa position diffère, suivant que le sujet est debout ou couché, découlent d'importantes considérations pratiques. — L'exploration médicale ne peut porter que sur la face antérieure et le pylore. Le champ des investigations chirurgicales est plus vaste et peut atteindre la face postérieure et le cardia, que je groupe cependant dans les portions inaccessibles, en ce sens qu'elles échappent aux recherches de la majorité des praticiens.

L'estomac vide sur le sujet couché et sur le cadavre. — Tout entier a gauche de l'axe vertical du tronc, il « se trouve enfoncé au-dessous et en arrière du diaphragme, caché et recouvert par le lobe gauche du foie, le côlon transverse, qui remonte jusqu'au diaphragme ; une portion du grand-épiploon et le rebord supérieur de la rate » (Sédillot). **Vide ou moyennement distendu, — que le sujet soit debout ou couché** — il se cache, par plus de sa moitié supérieure, sous l'armature chondro-costale de l'hypochondre gauche, contre le diaphragme et la rate. « Cette disposition intra-thoracique de toute une partie de l'organe explique les difficultés de l'accès sur les parties hautes, et au point de vue pathologique, l'existence d'une *zone de vulnérabilité thoracique de l'estomac* » (Tuffier et Roux-Berger).

A. — **Les Portions accessibles à l'exploration clinique.**

1. **Face antérieure.** — Les rapports — suivant que l'estomac est vide ou plein — sont : invariables pour la partie supérieure, variables pour l'inférieure.

a) La supérieure — portion hypochondrique ou thoracique — figurée par la grosse tubérosité et une partie du corps, répond : — 1° *à gauche*, aux chairs costales du diaphragme s'entre-croisant sur les 5e, 6e, 7e, 8e côtes avec les digitations du transverse de l'abdomen ; elles séparent l'estomac du sinus costo-diaphragmatique et du bord inférieur du poumon gauche (revoir leur orientation, p. 881 et 892). Chirurgicalement, il importe de signaler : que *le fond du sinus reste séparé du rebord cartilagineux du thorax par un centimètre au moins* ; que le bord inférieur du poumon gauche reste éloigné du fond du sinus de 5 centimètres pendant l'inspiration, de 9 centimètres pendant l'expiration ; — 2° *à droite*, à la face inférieure du lobe gauche du foie (*empreinte gastrique*) qui recouvre plus ou moins la poche à air.

b) La portion épigastrique ou inférieure, figurée par la plus grande partie du corps, descend verticalement sur le sujet debout, obliquement sur le sujet couché, à la naissance, elle est complètement recouverte par le foie. Chez l'adulte, elle répond immédiatement à la paroi abdominale antérieure, sur une faible étendue — *triangle de Labbé* —, et circonscrite : à droite par le bord inférieur du lobe gauche du foie, à gauche par le rebord costal gauche entre les 8e, 9e, 10e cartilages ; la base du triangle « variable, s'abaissant et s'élevant avec la grande courbure, ne remonterait jamais au-dessus d'une horizontale unissant les 9es cartilages costaux ».

Si « ces données ont perdu à peu près toute leur importance, au point de vue chirurgical » (Tuffier), si la radiographie donne de précieux renseignements, il ne faut pas perdre de vue qu'elles restent indispensables au plus grand nombre, qui doit se contenter des ressources de l'ancienne clinique : **la portion épigastrique est la seule de l'estomac qui soit immédiatement accessible** ; encore dans certains cas, peut-elle être partiellement couverte par le côlon transverse.

2. **Grande Courbure.** — Elle est partiellement accessible dans son 2e *segment* qui commence derrière le ligament de Labbé (p. 123) et, sur l'organe vide, descend verticalement un peu en dedans du rebord costal gauche ; son 3e *segment* part du voisinage de l'ombilic (à gauche) et remonte vers la droite en suivant l'antre pylorique (Le 1er *segment* — hypochondrique — reste toujours inaccessible entre la rate et le diaphragme).

Répondant à l'insertion de l'épiploon gastro-côlique et par lui au côlon transverse (rapport variable suivant le type du côlon transverse et l'étendue des coalescences entre son mésocôlon et le ligament gastro-côlique), elle est longée par les vaisseaux gastro-épiploïques et les ganglions lymphatiques.

Je répète qu'au moins sur l'estomac moyennement plein, le bord gauche ne se confond pas avec la grande courbure, mais qu'il se place sur un plan un peu antérieur ; de telle sorte que la ligne d'insertion du grand épiploon se fait en réalité sur la face postérieure ; « le bord gauche, tel qu'on le voit, lorsqu'on laisse l'estomac en place, est une fausse grande courbure ; il appartient à la face antérieure » (Tuffier et Jeanne).

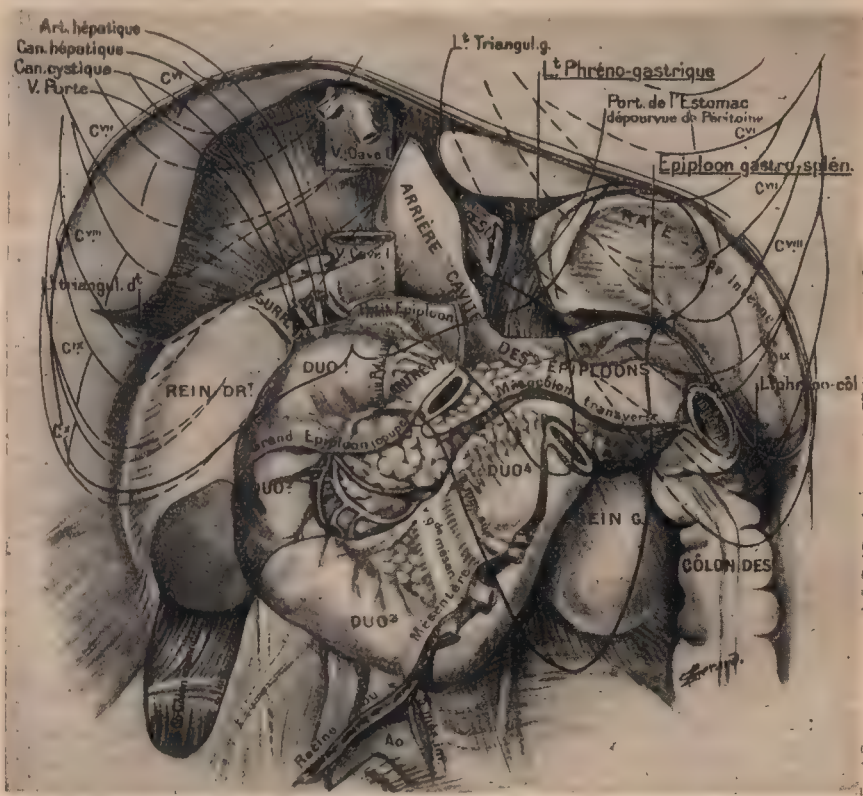

Fig. 824. — *Rapports de l'Estomac avec le rebord costal et le creux épigastrique. Organes abdominaux profonds (le profil de l'estomac et du foie en sertis noir).*

3. **Pylore et Antre du pylore.** — Sur le sujet debout, estomac vide — la portion la plus déclive du J qu'il décrit arrive jusqu'à la ligne bis-iliaque dans 85 pour 100 des cas ; le **petit cul-de-sac** — antre du pylore — remontant à droite vers la ligne médiane et se terminant par le *canal pylorique,* zone rétrécie entre l'antre et le duodénum, qui répond au pylore. Dans cette situation, l'antre est masqué par le côlon transverse et par des anses grêles ; sa face postérieure croisant la racine du mésentère, la 4e portion du duodénum et le pancréas. « Sur le sujet couché, tout l'estomac remonte ; le point le plus déclive atteint la 3e lombaire, et la région pylorique la 2e : le diamètre transversal s'agrandit, le cul-de-sac inférieur est supprimé et le *pylore tend à devenir le point le plus déclive.* »

Le **pylore** est directement appréciable par la palpation : l'épaisissement local qui marque la présence de son sphincter donne une sensation caractéristique de

dureté élastique : « puis brusquement la paroi s'amincit, s'assouplit du côté du duodénum ; la limite y est précise ; elle est indiquée par le *sillon duodéno-pylorique*, bien net, circulaire » (Tuffier et Roux-Berger).

Topographiquement, il se présente différemment sur le cadavre et sur le vivant. En général, il est à la hauteur de la 1re lombaire, et se projette sur la verticale prolongeant le bord droit du sternum (Tillaux) débordant légèrement à droite la ligne médiane.

a) *Sur le cadavre*. on le rencontre en trois positions : 1° médiane ou paramédiane, sur le bord droit du rachis ; son axe est oblique à droite et en haut comme celui de la 1re portion du duodénum ; — 2° un peu à droite, à 15 mm. de la ligne médiane ; — 3° à gauche de la ligne médiane, position coïncidant avec l'exagération de la verticalité de l'estomac (Fromont).

b) *Sur le vivant*, 1° l'estomac étant vide, il est médian, au-devant de la 1re lombaire ou paramédian vers la gauche ; — 2° *quand l'estomac se remplit*, il se déplace à la fois vers la droite et vers le bas ; en même temps le canal pylorique s'avançant un peu vers la paroi abdominale, l'orifice pylorique regarde en haut et en arrière.

« La fixité relative du pylore tient, partiellement à l'insertion du petit épiploon à son bord supérieur, et à l'artère hépatique qui aborde sa face profonde, mais surtout à sa *continuité avec le duodénum*, qui, immédiatement après le croisement de la gastro-duodénale, va s'accoler à la paroi sans interposition du péritoine. »

Rapports du Pylore.

Bien que profond, il peut être palpé au-dessous du lobe carré du foie qui le recouvre en avant. A peu près fixe quand l'estomac est vide et le sujet debout, il s'abaisse quand l'estomac se remplit, soit directement sur la ligne médiane (sujet debout) soit nettement vers la droite (sujet couché) ; sa situation varie également suivant les mouvements d'élévation et d'abaissement du foie. On doit ainsi lui considérer :

a) des RAPPORTS VARIABLES avec les formations fixes : squelette, paroi abdominale, lobe carré du foie sur lequel il presse — *empreinte pylorique*.

b) des RAPPORTS FIXES avec les organes faisant partie du même segment intestinal : 1° *en avant*, le feuillet antérieur du petit épiploon, les rameaux supérieurs de l'artère pylorique et surtout la veine pylorique, plus ou moins contiguë au sillon *duodéno-pylorique* ; — 2° *en arrière*, le feuillet postérieur du petit épiploon par l'entremise duquel il entre en relation : immédiatement avec l'artère hépatique, la gastro-duodénale, le col du pancréas ; médiatement avec l'arrière-cavité des épiploons (petite bourse épiploïque), la face antérieure ou le bord gauche de la veine cave inférieure ; — 3° *à droite*, la 1re portion du duodénum ; — 4° *à droite et en bas*, la tête du pancréas, l'émergence des artères gastro-épiploïque droite, duodéno-pancréatique inférieure droite ; ce bord inférieur est longé par la veine gastro-épiploïque droite, tributaire de la veine grande mésaraïque ; — 5° son *bord supérieur* donne attache aux deux feuillets du petit épiploon dans l'écartement desquels on trouve la pylorique, et l'hépatique commune qui gagne le bord libre du petit épiploon en décrivant une courbe à concavité supérieure.

La Veine pylorique. — A l'instigation des Américains et des Anglais, les chirurgiens depuis 1904 — la recherchent comme repère dans la localisation de l'ulcère qui serait : pylorique à gauche du vaisseau, duodénal à sa droite. On la trouverait à gauche de la *falaise pylorique* (Moynihan, 1910) en dedans du pylore ; mais son intérêt est plus anatomique que clinique (Latarjet). — De faible calibre — 2 à 3 mm. — généralement difficile à distinguer, elle naît par 1, 2, plus souvent 3 branches (62,5 pour 100, Ferrari) : α) interne ou

pylorique gauche, satellite de l'artère pylorique, et rétro-pylorique ; β) moyenne en dehors du pylore, 80 pour 100 ; γ) externe ou rétro-duodénale droite, 90 pour 100.

Son tronc suit la face antérieure de la veine porte, dans laquelle elle se termine le plus souvent. Cheminant superficiellement dans le petit épiploon, ses rapports sont : en avant, à son origine, le feuillet antérieur de cet épiploon, puis son bord droit, à travers lesquels elle est parfois transparente ; en arrière, l'artère gastro-duodénale, le canal hépatique et la veine porte ; en arrière et à gauche, l'artère hépatique ; en dedans, l'artère pylorique. — Pour Ferrari — 1911 — les variations dans le siège et dans les distances séparant du pylore les différentes branches de la veine pylorique « obligent à conclure que le chirurgien ne peut se servir de la veine pylorique ni d'aucune de ses branches pour établir le siège exact d'un ulcère ».

Les limites d'exploration dans l'examen clinique. — En dehors du triangle de Labbé derrière lequel on est sûr de trouver l'estomac, on assigne les barrières cliniques suivantes à l'estomac :

a) Limite supérieure : sur la ligne parasternale gauche, dans le 5e espace intercostal ou au bord inférieur de la 5e côte ; — sur la ligne mamelonnaire, du 5e espace à la 7e côte ; — sur la ligne axillaire antérieure, du bord inférieur de la 7e côte à celui de la 8e. L'*espace* ovalaire, *dit de Traube*, compris entre cette ligne et le rebord inférieur du thorax, se trouve rétréci ou devient mat dans les pleurésies et les grandes hypertrophies du cœur, du foie ou de la rate. La limite supérieure s'élève quand l'estomac est distendu par des gaz ; elle s'abaisse quand l'estomac est rétracté, déplacé en bas (Pacanowski), mais surtout quand il est plein et sur le sujet debout ; —

b) Limite inférieure ; sa sonorité est souvent confondue avec celle du côlon transverse. Normalement, l'estomac sain vide descend plus bas que l'ombilic ; plein, il tend à remonter un peu au-dessus de lui ; —

c) Extrémité gauche ; elle peut être délimitée par percussion de la rate ; —

d) Pylore. On peut arriver à le localiser au voisinage de la ligne médiane. — Chirurgicalement, l'estomac peut être recherché dans le triangle de Labbé, le plus près possible du rebord costal.

B. — Les Parties inaccessibles à l'exploration clinique.

4. **Grosse tubérosité ou Fond.** — Son DÔME est en surélévation sur le plan horizontal du cardia, qui conventionnellement établit sa limite inférieure. Cette **poche à air** se moule sous la foliole gauche du diaphragme qui la sépare de la plèvre phrénique et de la base du poumon gauches en haut et en arrière, du péricarde phrénique et de la pointe du cœur gauche en haut et en avant (ce rapport explique la gêne apportée dans le fonctionnement du cœur soulevé par un estomac *ballonné*) ; — en projection, elle répond au flanc gauche de la **11e dorsale**, en avant au 4e espace intercostal gauche, en arrière au bord supérieur de la 8e côte. — Sa FACE POSTÉRIEURE répond : sur le plan de la 10e dorsale, au diaphragme et médiatement au lobe inférieur du poumon gauche ; sur le plan de la 11e dorsale, immédiatement à la rate, et en arrière *aux bandes externe et accessoire du pilier gauche du diaphragme auxquelles elle adhère* SANS INTERPOSITION DE PÉRITOINE.

5. **Face Postérieure.** — *a)* La PORTION HYPOCHONDRIQUE, faisant corps avec le fond, présente des rapports invariables ; *à gauche*, elle reste séparée de la paroi thoraco-abdominale par la rate (fig. 1014) qui chez l'adulte déborde légèrement la grande courbure, qui chez le fœtus et l'enfant est complètement cachée par elle (Lemaire) ; — immédiatement en arrière, l'arrière-cavité des épiploons la sépare des organes profonds ; corps et queue du pancréas — rapport chirurgical le plus important par la fréquence des adhérences entre les deux organes (Tuffier) ; artère splénique « qui peut être ulcérée par une lésion destructive de la face postérieure » ; plus loin, aorte, surrénale et rein gauches couverts par le pancréas.

b) La portion épigastrique a des rapports variables suivant le degré de distension de l'organe. Vide, elle surcroise le corps du pancréas, l'angle duodéno-jéjunal sur une faible largeur. Remplie elle s'étale sur eux et sur le rein gauche, partie inférieure et externe, en même temps que l'antre pylorique couvre la 4e et même la 3e portion du duodénum, la racine du mésentère et le col du pancréas. Le mésocôlon transverse, par sa coalescence avec le ligament gastro-colique la maintient contre les formations de l'étage sous-mésocolique (v. péritoine).

6. **Petite Courbure.** — Dans ses 2/3 supérieurs, sensiblement verticale et parallèle au flanc gauche du rachis, elle est : embrassée en haut par le lobe de Spigel, cachée en bas par le lobe carré; par son 1/3 inférieur, elle atteint le pylore. Dans toute son étendue, elle donne insertion au petit épiploon, qui du bord droit de l'œsophage gagne en s'amincissant, à sa partie moyenne, élastique, le bord supérieur du pylore et la face postérieure de la première portion du duodénum (La portion libre ou tendue — bord droit — du petit épiploon appartient au duodénum). Toute la petite courbure est longée par les vaisseaux du petit cercle artériel et par une importante chaîne ganglionnaire.

7. **Cardia.** — En position fixe, incliné en bas, en avant et un peu à gauche, il reste séparé du flanc gauche des 10e et 11e dorsales et de la portion terminale de l'aorte thoracique par les bandes, externe et accessoire, du pilier *droit* du diaphragme. *Son flanc droit est partiellement tapissé par le péritoine pariétal de l'arrière-cavité.* Son flanc gauche, extra-péritonéal s'adosse à la grosse tubérosité ; quelquefois à la tête de la rate. En projection, il est situé sur la ligne antéro-postérieure menée à partir de l'extrémité sternale du 7e cartilage costal gauche.

§ 4. — Les Moyens de fixité de l'Estomac.

Extrêmement mobile par son corps et sa petite tubérosité, il est fixé par ses parties extrêmes : *a*) en haut il est suspendu : 1° par le cardia, dont la paroi postérieure, extra-péritonéale comme celle de l'œsophage contigu, s'accolé au diaphragme ; 2° par la face postérieure du grand cul-de-sac, immédiatement adhérente — sans interposition du péritoine — à la paroi abdominale postérieure (fig. 824) ; 3° par le *repli* ou *ligament phréno-gastrique* (fig. 824), portion du péritoine pariétal qui s'étend du diaphragme à la grosse tubérosité et au cardia (il se continue en dehors par l'épiploon gastro-splénique). — Ces adhérences étroites du diaphragme et de la grosse tubérosité empêchent l'abaissement en masse de l'estomac ; — *b*) en bas, le *pylore* n'est que relativement fixe : car, bien que maintenu par le bord droit du petit épiploon et, grâce à lui, par le pédicule hépathique ; bien qu'en continuité avec la première portion du duodénum accolée directement à la paroi abdominale postérieure, il est mobilisable sur la hauteur de plus d'une vertèbre.

Accessoirement, l'estomac est maintenu par le petit épiploon, et par son *pédicule artériel profond* : faux de la coronaire gastrique à gauche, faux de l'hépatique à droite.

En somme, ses points fixes sont principalement : le cardia, la zone de coalescence diaphragmatique avec le ligament phréno-gastrique qui assurent sa suspension ; accessoirement le pylore. Toutes ses autres parties sont mobiles et glissent sur les organes voisins par l'intermédiaire de la couverture séreuse. La rate et le foie d'une part, la paroi thoraco-diaphragmatique d'autre part, ne lui permettent de se gonfler que vers le bas, du côté de la paroi abdominale et un peu vers la gauche.

§ 5. — Dimensions et Capacité de l'Estomac.

On ne trouve jamais deux estomacs semblables, les dimensions variant considérablement avec les individus, le sexe, le genre d'alimentation, les moments de la digestion, l'état

de vacuité et de plénitude. — Mes mensurations personnelles n'ont pas plus de valeur que celles de tous les auteurs : la *longueur*, diamètre vertical, varie entre les extrêmes 12 et 32 centimètres ; — par ordre de fréquence décroissante : 20, 28, 25, 21, 19, 18, 17 ; — la *largeur* entre 3 et 18 centimètres (10, 11 et 12 dans plus de la moitié des cas) ; — l'*épaisseur* entre 3 et 8 centimètres.

La capacité de l'adulte. Estimée, d'après la quantité des aliments absorbés aux repas *moyens*, à 1300 ou 1500 centimètres cubes, elle est en réalité plus grande : après les repas copieux, l'estomac, normal, peut contenir plus de 3 litres 1/2.

La capacité de l'estomac du nouveau-né *est par contre des plus importantes à connaître* : « LA CAPACITÉ STOMACALE DU NOUVEAU-NÉ A TERME ÉGALE 35 CENTIMÈTRES CUBES » (Alliot, 1905). En faisant la part de la dilatabilité, on admet qu'elle varie entre 35 et 45 centimètres cubes ; *c'est dire que l'*ESTOMAC DE L'ENFANT QUI VIENT AU MONDE PEUT CONTENIR AU PLUS 9 CUILLERÉES A CAFÉ DE LIQUIDE. — La capacité est triplée à la fin du 1er mois ; elle atteint 300 centimètres cubes au 12e mois, 600 centimètres cubes avant la fin de la 2e année.

§ 5. — La Surface Intérieure de l'Estomac.

Sa coloration, rouge foncée sur le vivant, tranche sur la teinte rosée de l'œsophage. Sur le cadavre, elle est d'un gris sale.

Toute la surface intérieure est soulevée par de longs replis muqueux, parallèles les uns aux autres, orientés suivant le sens des courbures, et rattachés les uns aux autres par des ondulations secondaires limitant des dépressions : grâce à la grande laxité de la muqueuse, elles s'élargissent et diminuent de profondeur par la distension.

Le Cardia. — L'orifice œsophagien est plutôt ovale qu'arrondi, oblique en bas et vers la gauche, légèrement évasé mais non béant (fig. 821), très dilatable — jusqu'à 6-7 centimètres — ; il est circonscrit par un bord crénelé, rouge vif, dont les dentelures, écartelées en étoile pour se continuer dans les replis muqueux des parois sous-jacentes, s'effacent au passage du bol alimentaire. J'ai signalé le repli valvulaire de son bord gauche — *sillon cardiaque* — qui s'intercale entre l'œsophage et la grosse tubérosité.

Le Pylore. — « Le canal pylorique est une partie du tube digestif, étroite et dure, entre deux régions dilatées et souples : du côté de l'estomac le vestibule pylorique ; du côté de l'intestin, la 1re portion du duodénum » (Tuffier et Roux-Berger).

Le SPHINCTER DU PYLORE, déterminé par l'épaisissement local des fibres circulaires, établit une barrière bien nette, entre l'estomac et le duodénum. — Sa *face gastrique* apparaît comme une dépression infundibuliforme, rétrécissement qui s'accuse progressivement, grâce au soulèvement graduel des fibres circulaires dont l'épaisseur maxima atteint 2 à 3 mm. autour de l'orifice. Les plis muqueux s'y massent, s'y resserrent en bourse pour disparaître en arrivant exactement à l'entrée du duodénum. — Sa *face duodénale*, abrupte, perpendiculaire à l'axe du canal pylorique, est comparable à un diaphragme, une couronne plate et lisse, rappelant par son aspect le museau de tanche (Cunningham). — L'*orifice gastro-duodénal* — improprement valvule pylorique — est ovalaire, plus rarement circulaire, d'un diamètre de 10 mm. (chiffres extrêmes, 7 et 18) « l'étroitesse de l'ouverture admet difficilement le petit doigt chez un grand nombre de sujets » (Cruveilhier). Bien que peu dilatable, il n'est jamais *suffi-*

sant pour empêcher le reflux de la bile et des matières de l'intestin vers l'estomac.

Les variations de son diamètre peuvent être invoquées pour expliquer la rapidité plus ou moins grande avec laquelle le chyme est évacué vers le duodénum.

§ 6. — Structure de l'Estomac.

De dehors en dedans, quatre couches : séreuse, musculeuse, celluleuse, muqueuse.

1. La **séreuse** est le *péritoine*, qui entoure complètement l'organe, sauf au niveau des courbures, ligne d'insertion des épiploons.

De la face antérieure, elle passe sur la face antérieure de l'œsophage abdominal tout en haut et sur le petit épiploon. — La séreuse de la face postérieure appartient au feuillet antérieur de l'arrière-cavité des épiploons ; elle se réfléchit : en arrière sur la rate et la paroi abdominale postérieure ; à droite, sur la 1re portion du duodénum. — De la petite courbure, partent les deux feuillets de l'*épiploon gastro-hépatique* (petit épiploon) ; — de la grande courbure, les deux feuillets du grand épiploon et en haut et en arrière, sur la grosse tubérosité, ceux de l'*épiploon gastro-splénique*. — A leur insertion, les feuillets de chacun des épiploons s'écartent déterminant un espace, triangulaire à la coupe, haut de 1 à 2cm,5, comblé par les vaisseaux et le tissu sous-péritonéal.

2. La **musculeuse** est formée de deux ordres de fibres lisses, longitudinales et circulaires, réparties sur trois plans.

a) Le *plan superficiel — de fibres longitudinales* — continue celui de l'œsophage et converge vers le pylore. Epais le long de la petite courbure (*cravate de Suisse*), il s'étale en s'amincissant sur les deux faces et la grande courbure, se condense en deux bandes latérales (*ligaments d'Helvétius*) de chaque côté de l'antre du pylore. — *b*) Le *plan moyen* est constitué par des *fibres circulaires* qui continuent celle de l'œsophage et entourent tout l'estomac d'anneaux complets ; au niveau du pylore elles deviennent plus denses, plus serrées, plus nombreuses et forment le bourrelet ou SPHINCTER PYLORIQUE, anneau prismatique à base duodénale, dont l'épaisseur maxima atteint 6 mm. — *c*) Le *plan profond* est figuré par des *fibres obliques ou en anse* qui se mettent à cheval sur la grosse tubérosité, à partir du bord gauche du cardia et se répartissent sur les deux faces de l'organe.

3. La **celluleuse** est formée de tissu conjonctif avec fibres élastiques, qui permettent l'expansion et le glissement de la muqueuse quand l'estomac se remplit.

4. La **muqueuse**, épaisse de 1 à 2 mm., présente sur l'estomac vide une série de plis et de sillons et des orifices nombreux qui appartiennent aux glandes gastriques.

Sa structure est des plus importantes ; elle présente à considérer : *a*) l'épithélium, avec sa tunique basale ; *b*) le chorion ; *c*) la musculaire muqueuse ; *d*) les glandes gastriques.

a) *L'épithélium gastrique* est constitué par des cellules cylindriques, au milieu desquelles on trouve des cellules muqueuses et caliciformes, et des cellules de remplacement. La nature de la basale est discutée ;

b) *Le chorion*, feutrage de tissu conjonctif et de fibres élastiques, ne possède ni papilles ni villosités ;

c) *La musculaire muqueuse* présente deux plans de fibres, circulaires internes, longitudinales externes ;

d) *Les glandes gastriques* occupent presque toute l'épaisseur de la muqueuse ; elles sont extrêmement nombreuses (5 millions au minimum — Sappey). Elles sont formées des parties suivantes : une *portion sécrétante* figurée par plusieurs acini, un rétrécissement ou *collet*, *un canal excréteur* qui s'ouvre dans la cavité stomacale.

La portion sécrétante diffère dans les *glandes pyloriques* (vers le pylore et la petite tubérosité) et dans les *glandes cardiaques* : dans les pyloriques, toutes les cellules sont exclusivement cylindriques : — dans les cardiaques, ou glandes à pepsine, elles se présentent sous deux variétés : les unes cylindriques ou principales ; les autres placées au-dessous et en dehors des précédentes — cellules bordantes — sont probablement des éléments jeunes.

Vaisseaux de l'Estomac (fig. 275, 825).

Artères. — Elles sont toutes fournies par des branches du tronc cœliaque (p. 289); elles suivent la petite et la grande courbures en formant le petit et le grand cercles artériels de l'estomac. — Le *petit cercle* est formé par l'anastomose inconstante (40 pour 100 des cas, fig. 276) de la branche postérieure de la coronaire stomachique avec la pylorique (de l'hépatique). — Le *grand cercle* est formé par l'anastomose de la gastro-épiploïque droite (de l'hépatique) avec la gastro-épiploïque gauche (de la splénique). Les rameaux de ces artères se répandent sur les faces antérieure et postérieure, s'y anastomosent largement et, pénétrant dans les différentes couches, y forment deux réseaux, musculaire et sous-glandulaire.

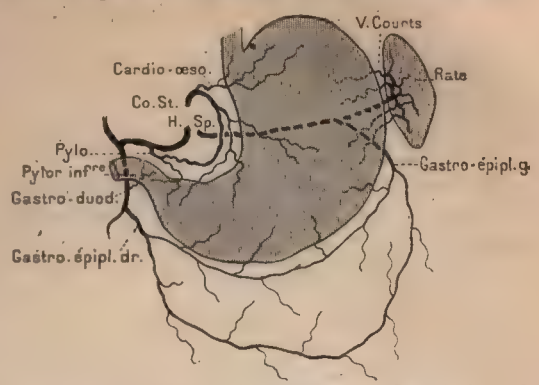

Fig. 825 (Leriche et Villemin). — *Les Artères de l'Estomac. — Disposition normale.*

Veines. — Elles suivent les artères et se rendent : par les veines courtes et par la gastro-épiploïque gauche à la splénique ; par la gastro-épiploïque droite à la grande mésaraïque ou à la veine porte. — Un certain nombre vont directement à la veine cave inférieure.

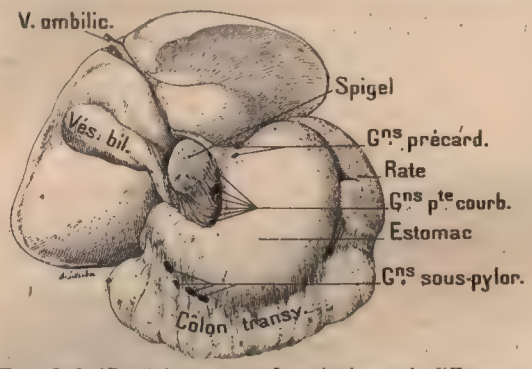

Fig. 826 (Cunéo). — *Les Lymphatiques de l'Estomac. Ganglions de la petite courbure et ganglions sous-pyloriques (nouveau-né).*

Les lymphatiques. — Ils naissent de la muqueuse et de la musculeuse : *de la muqueuse* par des culs-de-sac placés dans la partie superficielle du chorion, conduisant à un plexus sous-épithélial, et par une série de canaux interglandulaires au plexus sous-glandulaire. Les lymphatiques qui en partent arrivent dans la celluleuse, et traversent la musculeuse pour former, avec les troncs issus *de la musculeuse*, le réseau sous-péritonéal.

Les troncs efférents forment trois groupes ; — α) collecteurs de la petite courbure vont à la chaîne ganglionnaire coronaire stomachique ; — β) collecteurs de la grande courbure, plus nombreux, aux ganglions de la chaîne gastro-épiploïque (sous le pylore et derrière lui) ; — γ) collecteurs de la grosse tubérosité, peu nombreux, vont aux ganglions avoisinant la queue du pancréas.

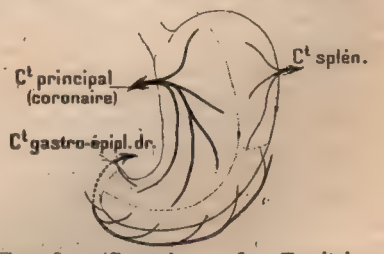

Fig. 827 (Cunéo). — *Les Territoires lymphatiques de l'Estomac.*

Nerfs de l'Estomac.

Ils proviennent du pneumogastrique et du sympathique ; leurs ramifications se répartissent en deux plexus : l'un intra-musculaire, l'autre sous-muqueux.

Article II.

CARACTÈRES GÉNÉRAUX DE L'INTESTIN GRÊLE

§ 1. — Dimensions.

La **longueur totale** du grêle atteint normalement de 6 à 7 mètres chez l'adulte : elle représente environ 4 fois et demie la taille du sujet. Elle est proportionnellement un peu plus grande chez la femme que chez l'homme, chez l'enfant que chez l'adulte.

Elle égale à peu près 5 fois la taille du sujet à la naissance, 6 fois cette longueur chez le nourrisson, « le rapport de la longueur de l'intestin à la longueur de la taille s'accroissant après la naissance et atteignant après le 2e mois un maximum qui se maintient jusqu'au commencement de la 3e année ; puis ce rapport décroît peu à peu pour arriver aux chiffres de l'adulte » (Marfan).

Diamètre. — Le *duodénum* figure un segment bien à part grâce à la largeur de sa 2e portion ; au-dessous, le diamètre se réduit graduellement jusqu'à la valvule duodéno-jéjunale, marquée extérieurement par un rétrécissement constant (p. 985). Dans le *jéjuno-iléon*, il s'abaisse insensiblement de 5 centimètres (au début du jéjunum) à 2,5 et même 2 centimètres (vers la terminaison de l'iléon).

§ 2. — Structure de l'Intestin grêle.

A. — Les Tuniques du Grêle.

La paroi intestinale, épaisse de 1 mm., est formée de quatre tuniques ; de dehors en dedans ;

1. **La Séreuse — Péritoine de l'intestin grêle** — enveloppe complète, très mince, adhérant partout sauf au bord mésentérique occupé par les vaisseaux (fig. 835) ; —

2. **La Musculeuse**, formée de deux plans à fibres lisses : l'un *superficiel, longitudinal* ; — l'autre *profond, circulaire* ; —

3. **La Celluleuse** ou **Sous-Muqueuse**, renfermant des vaisseaux, des nerfs, et au niveau du duodénum, les glandes de Brünner ; —

4. **La Muqueuse.** — Elle a un intérêt considérable au point de vue de la digestion. Épaisse d'un demi-millimètre environ, elle présente sur sa face interne une série de formations qu'il est important d'avoir bien vu et de bien connaître : *valvules conniventes* et *follicules clos*, solitaires et agminés, qui sont visibles sans artifices ; *villosités* et *orifices glandulaires*, qui peuvent être examinés à un faible grossissement.

a) Les valvules conniventes ou de Kerkring sont des *replis permanents* de la muqueuse et de la partie interne de la sous-muqueuse (fig. 828). Elles manquent sur la 1re portion du duodénum, apparaissent sur la 2e portion, à partir de laquelle elles sont développées au maximum jusque dans le 1er tiers du jéjuno-iléon ; de là, elles sont moins hautes et s'espacent pour disparaître sur la fin de l'iléon. — Ces formations sont particulières à l'intestin humain dont elles augmentent la surface d'absorption. Au nombre de 800 à 900 (Sappey), elles sont orientées perpendiculairement à la direction des anses. Leur *longueur* est variable : elles suivent tout le contour (*valvules annulaires*) ou seulement une de ses parties (*valvules en croissant*) ; — leur *direction* est plus ou moins oblique ; leur *hauteur* atteint 7-8 mm. On leur décrit : un bord adhérent légèrement évasé, un bord libre, deux faces.

b) Les follicules clos sont des formations lymphoïdes, isolées (*follicules solitaires*) ou

groupées (*follicules agminés ou plaques de Peyer*). — Les follicules solitaires, répartis tout le long de l'intestin grêle de préférence vers le bord libre, ont la forme de corpuscules blanchâtres, légèrement saillants, gros au plus comme un grain de millet; de forme arrondie, ils sont situés dans la sous-muqueuse. — Leur tête est recouverte d'épithélium cylindrique; leur corps atteint la musculaire muqueuse, qu'ils perforent au fur et à mesure qu'ils se développent pour se loger par la base dans le tissu conjonctif sous-muqueux.

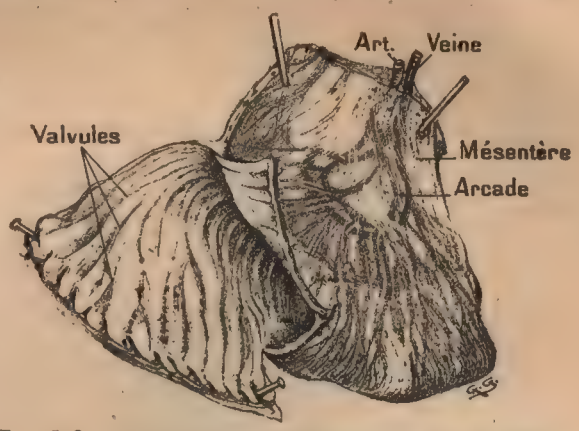

Fig. 828. — *Les valvules conniventes d'une anse du début du jéjunum ouverte par sa face antérieure.*

A ce niveau, les vaisseaux forment une seule arcade dont les rameaux naissent à une certaine distance du bord interne de l'intestin grêle pour se répartir par des ramifications terminales sur les deux faces, antérieure et postérieure.

En tout comparables aux follicules des ganglions lymphatiques, ils sont constitués par du tissu adénoïde dont la charpente, de tissu conjonctif réticulé, contient dans ses mailles de nombreux leucocytes et est parcourue par un réseau capillaire très riche, en relation immédiate avec les vaisseaux de la sous-muqueuse. Les **plaques de Peyer** (fig. 829) siègent exclusivement sur le bord libre de la dernière portion du jéjuno-iléon; au nombre de 35-40 (Sappey), de formes diverses, elles sont le plus souvent ovalaires à grand axe longitudinal. Leurs dimensions varient également : de 10-15 mm. à 8-12 centimètres et plus dans leur grand diamètre. Leur surface libre est finement grenue (*plaques lisses*) ou formée de saillies légères dépassant le niveau de la muqueuse (*plaques gaufrées*). Les plaques de Peyer sont constituées par l'agglomération de follicules clos pressés les uns contre les autres, communiquant tous à leur base avec des capillaires sanguins et avec un réseau de minces canaux lymphatiques.

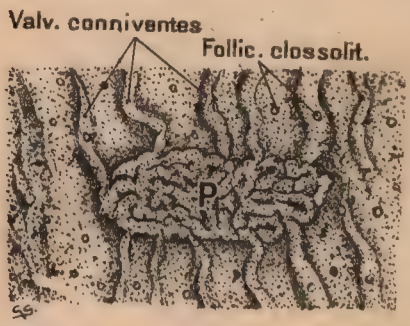

Fig. 829 (Sappey). — *Une plaque de Peyer gaufrée, vue par sa face superficielle.*

c) Les villosités intestinales occupent toute la surface de la muqueuse qui leur doit son aspect velouté. En très grand nombre, plus abondantes sur le premier tiers de l'intestin grêle (1 000 par centimètre carré, 10 millions pour toute la muqueuse), elles se présentent sous la forme de petites saillies coniques, ou arrondies, ou lamelleuses (pour Chaput, toutes auraient à peu près même forme et mêmes dimensions), tellement tassées les unes contre les autres que toute la muqueuse semble exclusivement constituée par leurs extrémités libres. Elles ont comme dimensions moyennes de 400 à 700 μ de hauteur sur 60 à 120 μ.

d) Les orifices glandulaires débouchent dans les intervalles séparant les villosités à leur base.

Structure microscopique de la muqueuse du Grêle.

1° **L'Épithélium.** — Il est formé : principalement par une seule assise de *cellules*

cylindriques, *résorbantes ou à plateau,* caractéristiques du grêle; accessoirement par des cellules caliciformes et des globules blancs.

Les cellules à plateau sont de petites masses du protoplasma finement strié présentant du côté de la lumière de l'intestin *un plateau* constitué par une série de grosses stries juxtaposées parallèlement qu'on avait primitivement considérées comme des canalicules conduisant dans l'intérieur de la cellule. — On croit actuellement que ce sont de fins bâtonnets en continuité directe avec le protoplasma cellulaire, doués d'oscillations comparables aux mouvements amiboïdes, et qui faciliteraient l'absorption des matières grasses.

2° **Le Chorion.** — Il est formé par du tissu conjonctif réticulé; souvent infiltré de globules blancs. il repose sur une MUSCULAIRE MUQUEUSE analogue à celle de l'estomac.

3° **Les Villosités intestinales.** — Elles sont constituées essentiellement par une charpente conjonctive recouverte de l'épithélium intestinal. — La *charpente*, stroma, est formée de tissu adénoïde et d'un appareil musculaire, de fibres lisses à direction longitudinale; elle contient également des cellules migratrices, leucocytes, qui jouent probablement un grand rôle dans l'absorption des graisses. — L'épithélium est d'une seule assise de cellules à plateau.

Au centre de la villosité, un lymphatique, vaisseau en cul-de-sac renflé vers le sommet, représente l'*origine du chylifère* (p. 705). A la périphérie, sous le revêtement épithélial, se trouvent une ou deux artérioles qui se résument en un fin réseau capillaire aboutissant à une veine unique (fig. 830).

Fig. 830 (photographie microscopique due à l'obligeance du Pr Laguesse). — *Villosité intestinale de rat montrant les vaisseaux qui ont été préalablement injectés.*

4° **Les Glandes de Brünner et de Lieberkühn.** — Les glandes intestinales sont de deux variétés :

a) Les GLANDES DE BRÜNNER *s'observent exclusivement dans le duodénum*, dont elles occupent surtout la sous-muqueuse. Castellant — 1898 — qui les a suivies dans le tout premier segment du jéjunum, les rapproche des glandes pyloriques qu'elles semblent morphologiquement représenter dans le grêle.

b) Les GLANDES DE LIEBERKÜHN existent dans toute l'étendue des deux intestins : tubuleuses simples, serrées les unes contre les autres; leur épithélium sécrétant disposé sur une seule couche est formé de trois sortes de cellules : cylindriques, caliciformes, granuleuses.

ARTICLE III.

LE DUODÉNUM

§ 1. — Généralités.

Le DUODÉNUM, première portion de l'intestin grêle est situé dans le fond de l'épigastre et de la région ombilicale, en majeure partie à droite du rachis. Intermédiaire à l'estomac et au jéjunum, il décrit une courbe dont la concavité,

tournée en haut et vers la gauche, est embrassée étroitement par la tête du pancréas.

Limites. — Sa LIMITE SUPÉRIEURE est marquée extérieurement par un léger *sillon duodéno-pylorique*, intérieurement par l'orifice gastro-duodénal. Variable comme le pylore (p. 976), elle répond généralement au flanc droit de la 1re lombaire. — Sa LIMITE INFÉRIEURE est précisée par un *rétrécissement* constant, siégeant à 1-3 centimètres en amont de la *flexure* ou *angle duodéno-jéjunal* (sur le flanc gauche de la 2e, quelquefois de la 1re lombaire). Marqué intérieurement par une valvule (p. 990) « ce rétrécissement existe toujours sur la fin de la 4e portion, en un point relativement fixe, mais assez difficile à préciser en raison des variations de forme du duodénum et des accolements secondaires qui peuvent exister au voisinage de l'angle duodéno-jéjunal » (Villemin, 1911).

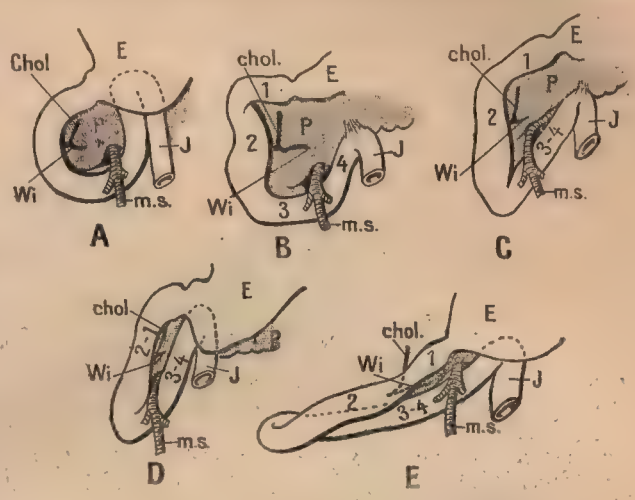

FIG. 831. — *Les diverses formes du Duodénum.*

A. Forme annulaire ; — *B*. Forme en U ; — *C*. Forme en V ; — *D-E*. Formes rares (FROMONT) en V à branches accolées, en 8 de chiffre.

Direction. — Il décrit une anse à concavité interne qui présente successivement :

1° *Une 1re portion — sous-hépatique* — remontant du pylore sous la vésicule biliaire, à droite, en haut, en arrière ; — 2° une 1re courbure à angle droit, *coude sous-hépatique* ; — 3° une 2e *portion — pré-rénale* — verticalement descendante, qui suit la tête du pancréas ; — 4° une 2e courbure ; — 5° une *3e portion — pré-aortique* — dirigée de droite à gauche ; se moulant sur la colonne vertébrale dont elle gagne le flanc gauche ; — 6° une *4e portion — obliquement ascendante* — qui se termine à la flexure duodéno-jéjunale.

Forme. — L'orifice pylorique étant relativement superficiel, l'orifice duodéno-jéjunal étant profond, les quatre portions ne sont pas sur le même plan. D'autre part, les deux extrémités sont peu mobiles, tandis que l'anse duodénale, par la laxité de son péritoine, peut, surtout chez l'enfant, présenter des formes assez différentes.

Le type normal de l'adulte a **la forme d'un U**, dont les deux branches seraient légèrement tordues l'une sur l'autre. — **La forme en V** n'est qu'une variété résultant d'une exagération de l'obliquité de la 3e portion.

Le type normal du fœtus et de l'enfant est la **forme en anneau brisé** dont les deux bouts sont placés à la même hauteur, vis-à-vis l'un de l'autre.

PRATIQUEMENT, l'examen radioscopique sur le vivant donne des renseignements plus fonctionnels qu'anatomiques. « La traversée du duodénum, dit Aubourg, 1911, est rapide : 20 à 60 secondes. L'examen du duodénum n'est généralement possible que si l'estomac est petit ou rétracté, ou encore quand il y a ptose du duodénum ou surtout quand le sujet est couché ; c'est la position de choix pour étudier le duodénum. »

— Hartmann admet trois types : *coudé, spiroïde, angulaire* ; — Jonnesco trois également : *annulaire, en U, en V*. Je me suis rallié à cette division. Fromont admet deux formes principales : *annulaire et en V*, et des formes anormales : *en 8 de chiffre, en anse très allongée, à branches accolées* De près ou de loin, tous les duodénums peuvent être rattachés à la forme annulaire primitive, modifiée suivant la fixité du péritoine et aussi suivant les moments de la digestion : pression exercée par le côlon ascendant, l'estomac, etc. — D'après la radiographie, il semble que les formes rares doivent être rapportées — au moins chez l'adulte — non à des dispositions normales, mais à des ptoses d'ordre pathologique ; c'est seulement dans ces cas qu'on observe une différence dans la forme du duodénum suivant qu'on examine le sujet debout ou couché.

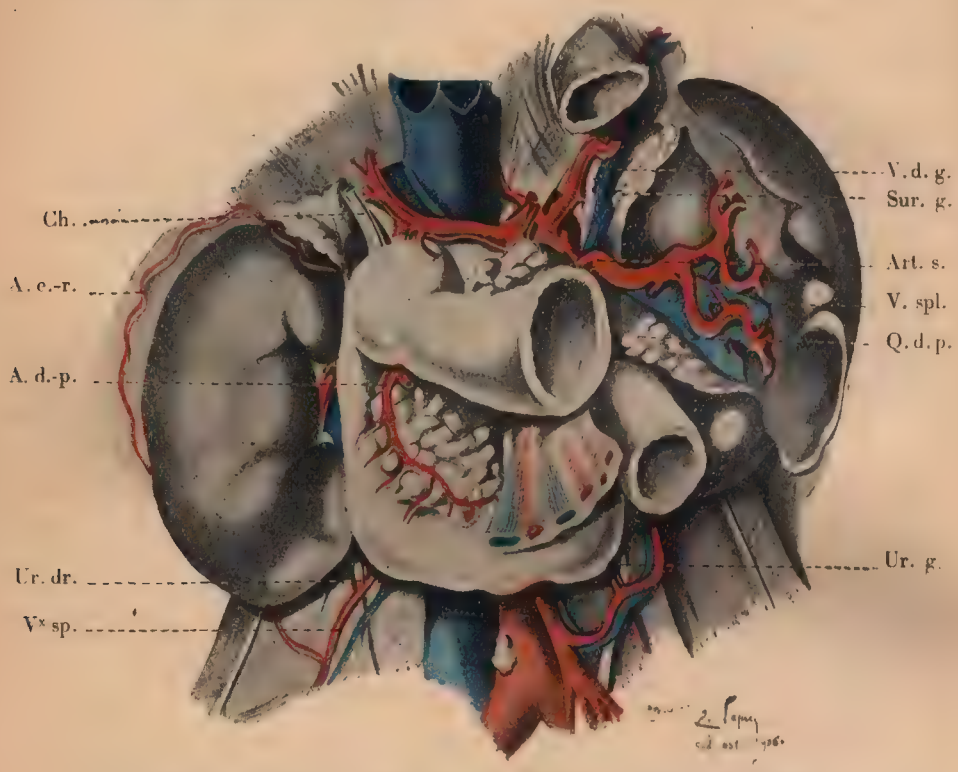

Fig. 832 (Albarran). — *Rapports du Duodénum et des Reins, face antérieure.*

Ch. Cholédoque ; — *A. e.-r.* Arc exo-rénal ; — *A. d.-p.* Anse duodéno-pancréatique ; — *Ur. dr.* Uretère droit ; — *Vx sp.* Vaisseaux spermatiques ; — *V. d. g.* Veine diaphragmatique gauche ; — *Sur. g.* Surrénale gauche ; — *Art. s.* Artère splénique ; — *V. spl.* Veine splénique ; — *Q. d. p.* Queue du pancréas ; — *Ur. g.* Uretère gauche.

Dimensions. — *Longueur* moyenne : de 25 à 30 centimètres. — *Largeur* : la première portion — *vestibule* — est de calibre uniforme ; la deuxième est plus large, son diamètre atteint 5 centimètres. — Le rétrécissement graduel est déjà marqué sur la 4e portion.

§ 2. — Rapports du Duodénum.

A. — **La première portion, p. sus-hépatique.** — Elle répond : 1. *en avant* et *en haut*, au lobe carré du foie ; à la vésicule biliaire, dont elle croise le col tout contre le canal cystique, à la branche droite de la veine porte ; 2. *en haut*.

à la portion sus-duodénale — inconstante — du cholédoque ; 3. *en arrière*, à l'arrière-cavité des épiploons, à la tête du pancréas, au tronc de l'artère hépatique, au tronc de la veine porte en dedans, au cholédoque (portion rétro-duodénale) ; — médiatement à la capsule surrénale droite ; enfin à la veine cave inférieure dont elle est séparée par la double paroi péritonéale de l'hiatus de Winslow, sauf au niveau du coude hépatique qui arrive au contact direct du bord droit de la veine.

B. — **Le coude hépatique.** — Il est sous-jacent au lobule caudé du foie.

C. — **La deuxième portion, p. descendante, rénale ou prérénale.** — Elle descend à droite des 2e, 3e (4e et même 5e) lombaires. Elle répond : 1. *en avant*, au fond de la vésicule biliaire et au ligament cystico-duodéno-épiploïque ; à la 1re portion du côlon transverse et aux vaisseaux côliques supérieurs droits qui laissent sur elle un sillon oblique ; aux anses grêles ; *en avant* et *à gauche*, à l'antre du pylore, quand il se remplit ; — 2. *en arrière*, à une partie de la face antérieure et au hile du rein droit, au bassinet et à l'origine de l'uretère droits ; aux vaisseaux rénaux et spermatiques droits qui la séparent des muscles psoas et diaphragme ; — 3. *à droite*, à la face inférieure du lobe droit du foie (*dépression duodénale*) et à la terminaison du côlon ascendant. — 4. *A gauche*, elle est exactement embrassée par la gouttière adhérente de la tête du pancréas. C'est aussi de ce côté qu'elle reçoit : le cholédoque qui lui est parallèle, le Wirsung qui lui est perpendiculaire.

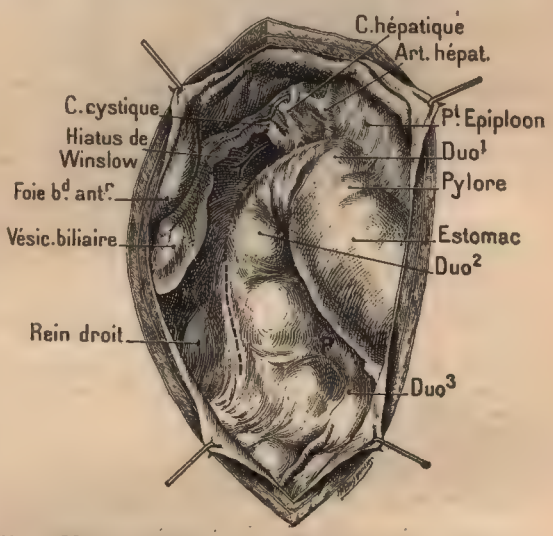

Fig. 833 (Desjardins). — *Le Duodénum examiné en place On entrevoit les Voies Hépatiques.*

Le pointillé indique la ligne suivant laquelle le péritoine duodénal sera incisé pour soulever *Duo*2 et voir la face postérieure de la tête du pancréas (sur la fig. 834).
Une flèche est engagée dans l'hiatus de Winslow.

D. — **Le deuxième coude** est arrondi.

E. — **La troisième portion, p. préaortique ou pancréatique.** — A peu près horizontale, enclavée dans la fourche formée par l'aorte en arrière, la mésentérique supérieure en avant, elle passe devant le corps de la 4e lombaire. — 1. Sa *face antérieure* est croisée par la racine du mésentère contenant les vaisseaux mésentériques supérieurs, artère à gauche, veine à droite, qui s'impriment sur elle (isthme, où les anciens auteurs faisaient finir le duodénum). Elle est côtoyée en avant par les anses grêles. — 2. Sa *face postérieure* repose sur la veine cave inférieure, l'aorte et souvent sur sa bifurcation en iliaques. — 3. Son *bord supérieur* est embrassé à droite par le petit pancréas de Winslow et, sur la ligne médiane, enjambé par l'artère mésentérique supérieure qui, en ce point, la sépare du corps du pancréas.

F. — **La quatrième portion, p. ascendante.** — Elle longe le flanc gauche de la colonne lombaire et de l'aorte. Elle est en rapport : 1. *en avant,* avec les anses grêles et la face postérieure de l'estomac ; — 2. *en arrière,* avec les vaisseaux rénaux et spermatiques gauches, le hile du rein gauche, qui la séparent des muscles psoas et diaphragme ; — 3. *à droite,* avec l'aorte, la tête du pancréas et la racine du mésentère ; — 4. *à gauche,* avec le bord interne du rein gauche dont elle reste séparée par l'artère côlique gauche supérieure enroulée autour (au-dessous) de la veine petite mésaraïque.

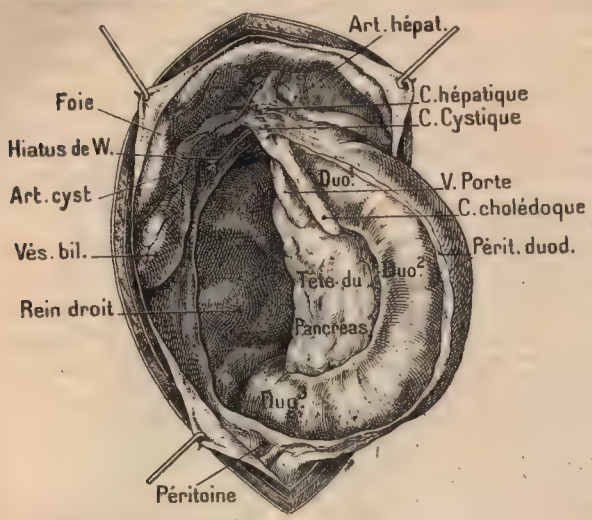

Fig. 834 (Desjardins). — *Le Duodénum et la Tête du Pancréas. Face postérieure.*

Découverte du rein droit après décollement et écartement du duodénum. Les voies biliaires extra-hépatiques sont mises à découvert et accessibles ; le foie relevé.

G. — **Le coude duodéno-jéjunal.** — Appuyé sur le pilier gauche du diaphragme, il remonte jusqu'au disque séparant la 1re de la 2e lombaire ; il répond : *en avant* à la paroi postérieure de l'estomac ; *en haut* au corps du pancréas.

Le **muscle suspenseur** (de Treitz) qui l'attache par en haut est une formation vestigiale figurée par un mince faisceau triangulaire de fibres lisses, étendu à partir du pilier gauche du diaphragme ; sa longueur n'excède pas 15 mm., *son épaisseur 1 millimètre.* Il passe derrière le pancréas, devant l'aorte et la veine rénale gauche.

§ 3. — Les Moyens de fixité et le Péritoine du Duodénum.

Le duodénum est relativement mobile chez le fœtus et l'enfant, grâce à la laxité de son péritoine qui, ayant rarement terminé son évolution, n'est pas complètement soudé. Chez l'adulte, il est relativement bien fixé : *a*) principalement : 1° par le *péritoine* ; 2° par le *muscle suspenseur* ; 3° par la LAME CELLULEUSE DUODÉNO-RÉNALE, qui, en arrière le rattache au rein droit et se continue sur la capsule du pancréas, et en avant le soude au côlon transverse ; — *b*) accessoirement, par les vaisseaux et les gaines fibro-nerveuses (Valentin) qui les entourent.

Péritoine Duodénal. — Il semble particulièrement difficile à suivre, et sa disposition est malaisée à comprendre si on ne l'explique par le développement.

Primitivement, le duodénum, placé dans l'axe de la cavité abdominale, possède une couverture péritonéale complète fournie par le mésentère commun primitif. L'anse qu'il forme avec l'estomac est maintenue à sa terminaison par le muscle suspenseur.

Secondairement, son allongement propre et celui de l'estomac d'une part, le précoce développement du foie d'autre part, modifiant sa situation, l'attirent à droite de la colonne vertébrale (Voir développement de l'anse gastro-duodénale).

Dans ce mouvement qui l'applique contre la paroi abdominale postérieure, il entraîne le feuillet droit du mésentère primitif contre le péritoine qui tapisse la face antérieure du rein droit. Au contact l'une de l'autre, ces deux lames se soudent, perdant leur caractère de séreuse, mais persistant sous la forme de LAME CELLULEUSE DUODÉNO-RÉNALE. Le duodénum est fixé. Son méso ne persiste que sur deux segments : intégralement sur la 1re portion par l'enfoncement de l'arrière-cavité des épiploons, partiellement sur la 4e portion, continue avec la racine du mésentère. L'angle duodéno-jéjunal se déplace en haut et vers la gauche de 170° environ.

Enfin, à une époque plus tardive (5e mois), le mésocôlon transverse vient se mettre en rapport avec la 2e portion sur laquelle sa racine se soude partiellement.

De ce fait, chez l'adulte, le péritoine présente les dispositions suivantes :

1° *Sur la première portion,* ENVELOPPE COMPLÈTE continuant les deux feuillets de l'estomac ; la partie droite du petit épiploon, se reployant au-devant de l'hiatus de Winslow. — Improprement, on appelle *ligaments duodéno-hépatique* et *duodéno-cystique* cette extrémité libre de l'épiploon gastro-hépatique qui contient l'artère hépatique, le cholédoque et la veine porte.

2° Sur le premier coude, la *séreuse ne recouvre* QUE LES 2/3 ANTÉRIEURS.

3° *Sur les 2e, 3e, 4e portions,* elle ne recouvre que la MOITIÉ ANTÉRIEURE.

4° *A l'angle duodéno-jéjunal,* le péritoine se continue à gauche sur le rein, à droite et en bas sur le feuillet droit du mésentère, en haut sur le feuillet inférieur du mésocôlon transverse.

Les Fossettes Duodénales. — Ces dépressions du péritoine se rencontrent, avec une fréquence variable, au voisinage de la 4e portion. Elles ne doivent pas être considérées comme des individualités anatomiques définies, mais seulement comme des formations répondant à des stades divers d'accolement de la portion ascendante.

A. — FOSSETTES FIGURANT DES STADES D'ACCOLEMENT NORMAL. — 1. *Fossette sous-duodénale de Poisson,* à la partie inférieure de la 3e portion. — 2 et 3. *Fossettes duodénales, supérieure et inférieure, de Jonnesco* ; ce sont les plus communes, elles siègent auprès des parties supérieure et inférieure de la 4e portion.

B. — FOSSETTES RÉSULTANT D'ACCOLEMENTS ANORMAUX. — 1. *Poche rétro-duodénale, fossette duodéno-jéjunale de Treitz,* à gauche de l'angle ; — 3. *Fossette mésocôlique de Jonnesco,* entre le dos de l'angle duodéno-jéjunal et la racine du mésocôlon transverse ; — 4. *Fossette rétro-duodénale de Jonnesco,* large cul-de-sac — cavum rétro-duodénal persistant derrière les 3e et 4e portions.

§ 4. — La Configuration Interne du Duodénum.

La 1re portion, lisse et unie, **sans valvules conniventes,** figure le VESTIBULE OU BULBE DUODÉNAL. — Les *villosités* apparaissent sur la face intestinale de la valvule pylorique.

La 2e portion, surtout dans sa moitié inférieure, est plissée par les valvules qui deviennent nombreuses sur le reste du duodénum. — Vers son tiers inférieur, on rencontre, à 12-14 centimètres du pylore, sur le bord interne et un peu en arrière, LA GRANDE CARONCULE OU AMPOULE DE VATER.

Cette saillie, haute de près d'un centimètre, large de 5-6 mm., est cachée en haut par un *court capuchon muqueux.* Sa portion libre est percée à son sommet d'un orifice unique, de 2-3 mm. de diamètre, sous lequel la muqueuse se soulève en repli vertical (*frein de la caroncule*). L'ampoule de Vater est l'orifice d'abouchement commun du cholédoque et du canal pancréatique principal ou de Wirsung ; en réalité, CES DEUX CANAUX GARDENT LEUR INDÉPENDANCE JUSQU'A LA BASE DE LA CARONCULE (fig. 884) où ils sont séparés par un éperon muqueux, à angle aigu, saillant dans la direction du sommet de l'ampoule.

Au-dessus d'elle et plus en dedans, se trouve la PETITE CARONCULE, au niveau de laquelle s'abouche le canal pancréatique accessoire ou de Santorini.

La terminaison du duodénum est marquée par un rétrécissement extérieur, « plus accentué sur la partie droite de la 4e portion que sur le reste de son pourtour » et correspondant intérieurement à une VALVULE MUSCULAIRE. « Le calibre intérieur de l'intestin est considérablement réduit, à un point tel que parfois le petit doigt a peine à franchir le point rétréci : il est bridé par un *diaphragme* assez résistant, constitué par un pli intestinal transversal de dimensions beaucoup plus grandes que celles des autres plis intestinaux. Sa forme générale est celle d'un croissant dont la hauteur maxima correspond à l'endroit où le rétrécissement extérieur est le plus accentué. Elle varie de 7 à 12 mm..... Le *rétrécissement* existe chez le fœtus à terme et le tout jeune enfant : l'ébauche de la valvule se manifeste de 4 à 6 ans par un épaississement de la musculaire circulaire » (Villemin). — Les glandes de Brünner ne dépassent guère le rétrécissement duodéno-jéjunal, limite inférieure réelle du duodénum.

Vaisseaux du Duodénum.

ARTÈRES. — Elles proviennent : 1° principalement de l'*arcade artérielle duodéno-pancréatique antérieure* ; anastomose de la duodéno-pancréatique antérieure et supérieure (de la gastro-duodénale) avec la duodéno-pancréatique antérieure et inférieure (de la mésentérique supérieure), elle s'étend parallèlement à la courbure interne du duodénum sur la face antérieure de la tête du pancréas. Elle émet, par sa convexité des branches duodénales, par sa concavité des branches pancréatiques ; 2° accessoirement, des rameaux fournis par l'*arcade duodéno-pancréatique postérieure*, qui coupe en biais la face postérieure de la tête du pancréas.

VEINES. — Elles se jettent dans deux arcades veineuses, satellites des artères et tributaires de la veine porte.

LYMPHATIQUES. — Voisins des veines sur les faces antérieure et postérieure du pancréas, ils aboutissent d'une part : aux ganglions sous-pyloriques ; d'autre part, aux ganglions pré-aortiques, placés à droite de l'émergence de l'artère mésentérique supérieure.

ARTICLE IV.

LE JÉJUNO-ILÉON

Figurant la masse la plus considérable et la plus longue (6 à 6 mètres et demi), non seulement de l'intestin grêle, mais encore de tout l'intestin, le jéjuno-iléon est contraint d'accumuler ses **anses** ou **circonvolutions intestinales** entre l'angle duodéno-jéjunal et la face interne du cæcum.

Dans l'espace circonscrit par le mésocôlon transverse en haut, la paroi abdominale antérieure et le grand épiploon en avant, les fosses iliaques en bas, les anses grêles se replient les unes contre les autres, s'enroulent, s'entortillent dans tous les sens, en accordéon ; variant, chez le même individu, leur orientation, leur direction, leur situation, suivant les positions du corps ou les moments de la digestion, elles peuvent occuper successivement : le flanc gauche, les régions ombilicale et hypogastrique, la fosse iliaque droite au-dessus et au-devant du cæcum, la fosse iliaque gauche contre le côlon iliaque ; les anses les plus longues, par extension de certaines portions du mésentère, descendent normalement jusque dans l'excavation, au-dessus des organes pelviens (elles s'engagent anormalement dans les différents trajets de la paroi abdominale — hernies intestinales).

Leur caractère principal est la mobilité ; leur tuyautage est toujours si irrégulier que,

malgré les recherches les plus consciencieuses, c'est seulement depuis quelques années qu'on a découvert les très légères différences de leur aspect extérieur, celles qui, *surtout sur le vivant*, fournissent un moyen pratique d'identifier assez rapidement les différentes portions du jéjuno-iléon.

Diverticule de Meckel. — C'est un appendice vestigial résultant de la persistance et du développement consécutif du canal omphalo-mésentérique. On le trouve environ 1 fois sur 70 autopsies (il semble plus fréquent chez les aliénés). Il *siège* sur la partie terminale de l'iléon, à une distance du cæcum variant de quelques centimètres à un mètre et plus; il se détache du bord convexe, plus rarement d'une des faces latérales de l'iléon. Sa *longueur* varie de 2 à 25 centimètres; son diamètre, qui peut égaler celui de l'intestin, est uniforme. Par sa base, il communique directement avec l'intestin, sans en être séparé par une valvule ou une saillie. Son sommet est libre et terminé en cul-de-sac. Il est recouvert de péritoine sur toute sa surface extérieure et présente dans certains cas un méso falciforme, comparable au méso-appendice.

Sa structure est identique à celle de l'intestin grêle; sa muqueuse est parfois soulevée en valvules conniventes.

Sa vascularisation varie suivant qu'il est libre ou muni d'un méso.

§ 1. — Rapports du Jéjuno-Iléon.

La masse principale du grêle est en rapport : 1° EN AVANT, avec la paroi abdominale antérieure, soit directement, soit indirectement par interposition du grand épiploon (très souvent rétracté); — 2° EN ARRIÈRE, avec les organes abdominaux postérieurs: partie inférieure des reins et du duodénum, uretères, côlons, aorte abdominale, veine cave inférieure, et avec la paroi postérieure elle-même; — 3° EN HAUT, avec le côlon transverse et son mésocôlon qui la séparent de l'étage abdominal supérieur, occupé par l'estomac, le foie et la rate; — 4° A DROITE, avec le cæcum et le côlon ascendant; — 5° A GAUCHE, avec les côlons descendant et iliaque; — 6° EN BAS, avec l'anse oméga et les organes de l'excavation.

Tout le jéjuno-iléon est **accessible à l'examen clinique.**

§ 2. — Le Mésentère. — Péritoine jéjuno-iléal.

Le jéjuno-iléon est rattaché au fond de l'abdomen par le mésentère, seule portion du péritoine primitif qui ait conservé la disposition originelle du *mésentérium commune* : deux feuillets péritonéaux partant du fond de l'abdomen et se rejoignant pour fournir une enveloppe complète au grêle. Les seules modifications que ce mésentère primitif ait subies sont : en haut, la traction de l'angle duodéno-jéjunal vers la gauche; en bas, l'abaissement vers la droite.

Le **mésentère définitif** peut être exactement comparé à un éventail déployé à travers l'abdomen, fixé contre la paroi postérieure par sa branche droite ou racine, se dédoublant par son bord libre très plissé au niveau du bord antéro-interne du jéjuno-iléon. Les deux feuillets qui le constituent, translucides chez le fœtus, épais par engraissement chez l'adulte, servent de trame, de toile de soutien aux vaisseaux — artères, veines, chylifères et ganglions — et aux nerfs mésentériques, qui sont répartis entre eux.

1. LA RACINE, *bord postérieur*, répond au trajet de la mésentérique supérieure, depuis la 3e portion du duodénum jusqu'à l'angle iléo-côlique. Elle s'étend sur une longueur de 20 centimètres, obliquement en bas et à droite, à partir de la flexure duodéno-jéjunale, croise la troisième portion du duodénum, l'aorte, la veine cave inférieure et arrive contre le cæcum.

2. Le sommet de l'éventail, ANGLE SUPÉRIEUR, répond à l'émergence de la mésentérique supérieure et à son passage au-dessus du duodénum.

3. LE FEUILLET DROIT regarde obliquement en haut et à droite ; appartenant au péritoine de la loge sous-mésocôlique, il se continue sur les mésocôlons ascendant et transverse.

4. LE FEUILLET GAUCHE regarde obliquement en arrière, en bas et à gauche ; figurant la barrière supérieure de la loge sous-mésentérique de l'abdomen, il s'étale au-devant de la paroi abdominale postérieure gauche pour rejoindre les mésocôlons descendant et iliaque.

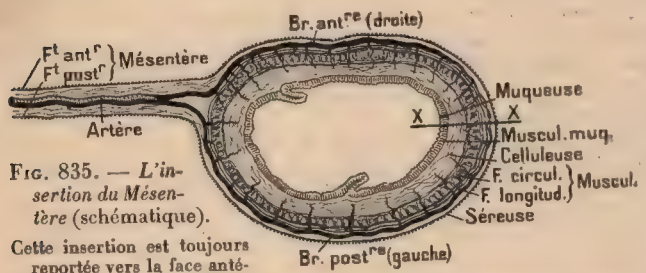

FIG. 835. — *L'insertion du Mésentère* (schématique).

Cette insertion est toujours reportée vers la face antérieure de l'intestin grêle.
— Toutes les artères terminales de la mésentérique supérieure se bifurquent en une branche antérieure et une branche postérieure, qui arrivent jusqu'aux confins de la ligne *XX*. — Leurs anastomoses sont rares et ne s'observent que le long du bord libre.

5. EN BAS ET A DROITE, le mésentère se dédouble pour entourer complètement le cæcum et l'appendice.

6. LE BORD ANTÉRIEUR apparaît, quand on le coupe au ras de l'intestin, tuyauté, sinueux, godronné ; c'est là que les deux feuillets mésentériques s'écartent l'un de l'autre pour aller embrasser le jéjuno-iléon ; leur ligne d'insertion étant reportée un peu en avant vers la face droite de l'intestin sur laquelle le feuillet antérieur se continue en pente douce (fig. 835), tandis que le feuillet postérieur s'unit à l'intestin suivant un angle aigu (disposition surtout nette sur le jéjunum).

§ 3. — Les Vaisseaux du Jéjuno-Iléon.

Ils doivent être décrits dès maintenant ; car leur disposition, un peu différente sur les portions initiale, moyenne et terminale, apparaît comme un utile élément d'appréciation dans la détermination des segments du jéjuno-iléon.

A. — ARTÈRES JÉJUNO-ILÉALES. — Les collatérales du bord gauche de la mésentérique supérieure, au nombre de 12 à 20, diffèrent par leur volume et leur distribution : celles qui proviennent de la partie initiale de l'artère-mère sont plus volumineuses que celles de la portion terminale. — Dans le *groupe supérieur*, la première est courte, les huit suivantes naissent les unes près des autres, souvent deux par deux. De calibre très irrégulier, elles irriguent la portion supérieure du jéjuno-iléon. Après un trajet de 5 à 9 centimètres entre les deux feuillets du mésentère, elles se bifurquent, et leurs deux branches s'anastomosent à plein canal avec les voisines en formant un seul étage d'arcades qui sont grandes, régulières et continues (Mlle Kontowt, 1907) ; leurs rameaux vont directement à l'intestin.

Groupe inférieur. — A partir de la 10e branche, les jéjuno-iléales deviennent fort courtes, plus grêles et d'un calibre sensiblement uniforme (Corsy et Aubert, 1913). Après un trajet de 2 à 5 centimètres entre les deux feuillets du mésentère, elles se bifurquent, leurs deux branches s'anastomosent à plein canal avec les voisines. De ces *arcades primaires*, naissent des rameaux qui se bifurquant à nouveau, forment une nouvelle rangée d'*arcades de 2e ordre* qui à leur tour donnent naissance à des *arcades de 3e, de 4e* (parfois de *5e ordre* vers la terminaison de l'iléon). — On rencontre le plus souvent 4 étages d'arcades.

Le bord convexe de la dernière arcade figure, à une distance assez fixe du bord mésentérique de l'intestin, une ligne artérielle à peine festonnée : le « *vaisseau parallèle* » (Dwight) sur le trajet duquel s'étalent les ganglions mésentériques du groupe inférieur.

C'est du vaisseau parallèle que partent, perpendiculairement comme les dents sur le manche d'un peigne, les *arteriæ rectæ*, longues en moyenne de 35 à 40 mm. Elles sont en quantité innombrable ; pressées les unes contre les autres, elles atteignent l'intestin par le plus court chemin et perforent son bord adhérent suivant quatre lignes parallèles, une

antérieure, une postérieure et deux moyennes. Ces rameaux pénètrent jusqu'à la musculeuse pour arriver finalement aux villosités. LA GRANDE MAJORITÉ DES ARTERIÆ RECTÆ SONT TERMINALES.

B. — VEINES JÉJUNO-ILÉALES. — Les premières veinules apparaissent à la base des villosités. Elles se réunissent les unes aux autres dans la celluleuse — réseau sous-muqueux, — puis rejoignent les veines provenant de la musculeuse pour former les *venæ rectæ*, branches antérieures, postérieures et moyennes.

Figurant les origines des veines intestinales, elles montent pour se rendre dans des arcades différemment disposées suivant les segments du jéjuno-iléon : 1. Au niveau de l'iléon terminal, sur 20-25 centimètres, s'étend l'*arcade iléo-cæco-mésentérique*, origine de la grande mésaraïque, et recueillant les branches de 2 à 10 arcades de 2e ordre. — 2. Le *segment iléal inférieur* présente de 5 à 7 arcades très longues, tassées les unes contre les autres et formées de piliers très grêles. — 3. Le *segment moyen jéjuno-iléal* comprend généralement une ou deux grosses arcades... de fort calibre, larges, embrassant une vaste portion d'intestin grêle. — 4. Le *segment supérieur jéjunal* ne comporte presque exclusivement qu'une seule grosse arcade.

« En résumé, les veines de l'intestin grêle qui occupent la racine du mésentère et sont des affluents directs du bord gauche convexe du tronc de la veine grande mésentérique... comprennent : 1° six à huit veines petites, *veines inférieures du mésentère ou iléales* ; 2° deux à quatre veines de dimensions moyennes, *veines moyennes du mésentère* ou *jéjuno-iléales* ; 3° une — rarement deux — veine volumineuse, *veine supérieure du mésentère* ou *jéjunale* » (Descomps et De Lalaubie, 1912).

C. — LYMPHATIQUES INTESTINAUX et GANGLIONS MÉSENTÉRIQUES. — Nés principalement des **chylifères** centraux des villosités, ils sont assez servilement satellites des veines. Ils figurent successivement un *réseau sous-muqueux* et un *réseau sous-péritonéal* dont les efférents convergent vers le bord adhérent de l'intestin grêle, se relaient dans les ganglions marginaux étalés le long du vaisseau parallèle, puis remontent dans le mésentère (Revoir leur disposition et leurs aboutissants p. 705).

§ 4. — Les Segments du Jéjuno-Iléon. Caractères distinctifs.

De prime abord, toutes les anses grêles ont même aspect *sur le cadavre* : leur surface extérieure est uniformément lisse, humide, luisante. Un examen attentif fait découvrir quelques particularités (dans le volume, l'épaisseur, l'état du mésentère, la disposition de ses vaisseaux) qui permettent de savoir à quel niveau du jéjuno-iléon on se trouve.

Pratiquement, cette reconnaissance a un intérêt de premier ordre. Les investigations *sur le vivant*, au cours d'opérations chirurgicales, ont mis d'abord sur la voie de ces découvertes ; elles ont montré que l'aspect des anses grêles n'est pas partout identique. C'est sur ces différences morphologiques qu'est fondée la **méthode de différenciation des segments du jéjuno-iléon** (Monks, Latarget, Ruyssen).

En divisant conventionnellement le jéjuno-iléon en trois segments à peu près égaux, on note les différences suivantes, *surtout nettes sur le vivant*.

A. — Le premier tiers — **jéjunum ou segment post-duodénal** — (1/3 du grêle-Macalister), est de grand diamètre : 4 à 5 centimètres ; sa coloration est foncée ou rouge sombre, sa consistance pâteuse ; — ses valvules conniventes y sont perceptibles au toucher, surtout sur les premières anses (*signe de Laroyenne*) ; — la graisse s'arrête brusquement à 3 mm. du bord adhérent de l'intestin ; — les artères y figurent « une arcade unique formée par la réunion des troncs de premier ordre de l'artère mésentérique, *vasa recta*, gros, longs, rares » (Ruyssen, 1910).

B. — **Le segment médio-jéjuno-iléal** a un diamètre qui descend à 3 et demi, puis à 3 centimètres ; sa coloration (sur le vivant) est rose ; — les valvules conniventes se sentent moins au toucher ; — la graisse mésentérique soulève le

péritoine en franges affleurant le bord adhérent et situées entre les arcades vasculaires (il y a au moins deux arcades, une grande et une petite, de 1er et de 2e ordres, d'où émergent des *vasa recta* plus nombreux et plus courts).

C. — **Le segment terminal pré-cæcal**, sur une longueur de 1 à 2 mètres, rubanné à l'état de vacuité, cylindrique à l'état de plénitude, ne mesure pas plus de 2 à 2 centimètres et demi de diamètre ; sa coloration, sur le vivant, est grisâtre. Le mésentère empiète d'un centimètre au moins sur ses deux faces par des appendices graisseux mésentériques qu'on peut considérer comme les premières indications des appendices épiploïques du gros intestin ; les artères et les veines forment généralement 3 arcades de 1er, 2e et 3e ordres, parfois de 4e ordre, d'où partent les *vasa recta*, fins, courts, nombreux et grêles.

§ 5. — Les Nerfs de l'Intestin Grêle.

Ils arrivent du plexus solaire (p. 436) par le plexus mésentérique supérieur. Enlacés autour des branches artérielles, ils abandonnent près du bord adhérent de l'intestin des collatérales libres. Rameaux vasculaires et rameaux libres entrent dans la constitution de deux plexus (qu'on retrouve également sur le gros intestin) : l'un intra-musculaire, *plexus d'Auerbach*, entre les deux plans de la musculeuse ; l'autre sous-muqueux, *plexus de Meissner*, caractérisé par ses ganglions microscopiques et ses terminaisons dans les villosités et autour des glandes. — Ces nerfs sont surtout moteurs et vaso-moteurs ; leur sensibilité, obtuse, n'est perceptible que dans les états de mauvais fonctionnement de l'intestin.

Article V.

CARACTÈRES GÉNÉRAUX DU GROS INTESTIN

Le gros intestin se distingue à première vue de l'intestin par son aspect extérieur, par ses appendices épiploïques et par son calibre.

§ 1. — Forme extérieure.

Les bosselures, les bandes musculaires longitudinales et les appendices épiploïques lui donnent son aspect caractéristique.

Les BOSSELURES sont des dilatations permanentes séparées par des sillons transversaux ; nettement distinctes chez l'adulte, elles apparaissent assez tardivement vers la fin de la vie fœtale ou même dans les premiers mois après la naissance. Elles sont maintenues les unes contre les autres par la tonicité des BANDES MUSCULAIRES LONGITUDINALES : au nombre de trois, larges d'un centimètre, compactes, elles figurent toute la musculature longitudinale du gros intestin ; partant en divergeant de la base de l'appendice vermiculaire, l'une est *antérieure*, les autres sont *postéro-externe* et *postéro-interne*. — Sur le rectum, il n'y a plus que deux bandes : une antérieure, formée par la fusion des deux premières ; une postérieure, terminaison de la postéro-interne.

Les APPENDICES ÉPIPLOÏQUES sont des houppes graisseuses jaunâtres, pédiculées ou adhérentes, réparties tout le long du bord libre, plus grosses sur le côlon iliaque et sur l'anse oméga. Au nombre de 100 en moyenne, ils sont échelonnés en deux traînées le long des bandes antérieure et postéro-interne du côlon ; on en trouve jusque sur l'appendice (en général rudimentaires). — Leur longueur

est de 10-15 mm. ; elle peut atteindre 6 à 10 centimètres. — Leur structure est simple ; une double paroi péritonéale farcie de graisse, largement vascularisée, limitant une cavité virtuelle (qui devient réelle dans certains états pathologiques, hydropisies). — Leur époque d'apparition est précoce : au 3e mois de la vie fœtale, on les trouve indiqués par des granules adipeux sur l'anse oméga, puis le long du côlon descendant. A la naissance ils sont toujours bien nets.

Fonctionnellement, on les considère comme des auxiliaires du grand épiploon, chargés comme lui de la défense du péritoine.

§ 2. — Dimensions.

La **longueur totale** égale sensiblement celle de la taille ; elle peut être augmentée par les sinuosités du transverse et de l'anse oméga. — Le **calibre** est environ trois fois celui du grêle. Il est uniforme chez le fœtus, surtout vers le terme alors que tout le côlon est gorgé de méconium. Chez l'adulte, abstraction faite des dilatations atoniques du cæcum et du transverse, surtout fréquentes chez les vieilles femmes, on observe que, comme celui de l'intestin grêle, il se rétrécit insensiblement et graduellement jusqu'à l'anus. — Les *portions dilatées*, généralement le cæcum, le transverse, l'ampoule rectale, peuvent être considérées comme des dispositions acquises apparaissant vraisemblablement en les régions exposées à la stase des matières fécales : on ne les rencontre jamais chez le jeune enfant bien portant, et les sujets adultes ne les présentent pas tous. — Les *rétrécissements* se rencontrent surtout sur les côlons descendant et ascendant, plus rarement sur le côlon iliaque et la seconde moitié du transverse, plus rarement encore sur le rectum.

§ 3. — Moyens de fixité du gros intestin.

Il est maintenu dans sa position par des formations péritonéales recouvrant les pédicules vasculaires, les **mésos**, qui, chez l'adulte, occupent des places presque invariables.

Chez le fœtus et le jeune enfant, on observe souvent des variations portant surtout sur le cæcum, les côlons ascendant et transverse. Elles sont assez fréquentes pour qu'on sépare, au point de vue de la fixité, tout le gros intestin en deux parties, presque en deux moitiés : *a*) la *première portion*, va de la valvule iléo-cæcale à l'angle splénique, développée aux dépens de la branche inférieure de l'anse ombilicale (p. 906), il arrive que son évolution, inachevée à la naissance, se continue pendant les premières années de la vie : de ce fait, elle présente dans son trajet et ses rapports des variations considérables : ectopies du cæcum, brièveté extrême ou absence du côlon ascendant, etc. Le foie, par son volume, intervient pour une large part dans ces anomalies ; *b*) de l'angle splénique au détroit supérieur, la *seconde portion*, développée aux dépens de l'anse terminale (p. 906) est remarquablement fixe contre la paroi lombaire et la fosse iliaque gauches. — L'angle splénique est lui-même maintenu en position à peu près invariable, et dès l'époque précoce à laquelle la *flexure splénique* se dévie légèrement vers la gauche, accentuant la séparation des anses ombilicale et terminale.

§ 4. — Configuration interne du gros intestin.

Il présente dans toute son étendue (sauf sur le rectum) une série de logettes, persistant dans la distension, correspondant aux bosselures extérieures et séparées par des saillies transversales anguleuses.

§ 5. — Structure du Gros Intestin.

La paroi est formée de dehors en dedans par quatre tuniques :

a) Une SÉREUSE, complète autour du cæcum, des côlons transverse et oméga, souvent incomplète sur les côlons ascendant, descendant et iliaque, absente sur la dernière portion du rectum ; —

b) Une MUSCULEUSE, formée de deux plans ; l'externe constitué par les fibres longitudinales ramassées pour former les trois bandes ; — l'interne, par des fibres circulaires ; —

c) Une CELLULEUSE ou SOUS-MUQUEUSE, surtout développée vers la terminaison du rectum ;

d) Une MUQUEUSE, ne possédant ni valvules conniventes, ni villosités, ni follicules agminés. — L'*épithélium* est formé de cellules cylindriques, caliciformes et lymphatiques ; le *chorion* contient un appareil lymphoïde diffus et des follicules solitaires ; les glandes, nombreuses, très longues, tubuleuses, appartiennent au type des glandes de Lieberkühn.

ARTICLE VI.

LE CÆCUM

Le **Cæcum** peut être considéré comme une sorte d'**estomac médio-intestinal**, interposé à l'intestin grêle et au gros intestin et chargé de terminer la digestion inachevée d'un certain nombre d'aliments végétaux.

Couché dans la fosse iliaque interne droite, il est en relation : 1° par sa partie supéro-interne, avec l'abouchement de l'iléon terminal ; la séparation des deux organes est assurée par la *valvule iléo-cæcale* — 2° à sa partie supérieure (et un peu postérieure) avec le côlon ascendant ; 3° en dedans — plus ou moins bas — et en arrière, avec l'appendice vermiculaire, annexe cæcale réduite comme calibre mais non comme fonctions, diverticule particulièrement riche en glandes digestives et follicules clos.

§ 1. — Signification du Cæcum.

Les arguments qui permettent de le considérer comme un second estomac sont tirés : 1° de l'anatomie comparée ; — 2° de l'anatomie descriptive (évolution et transformations chez le fœtus, l'enfant, l'adulte, le vieillard) ; — 3° de la physiologie.

1° De l'*anatomie comparée*. — Le cæcum est un organe différencié dans les espèces dont l'alimentation principale ou exclusive est fournie par les végétaux. Très développé chez tous les oiseaux et mammifères herbivores ; diminué de volume chez les insectivores et les omnivores ; atrophié ou complètement absent chez les oiseaux et mammifères carnivores, il est logique de lui attribuer des fonctions digestives particulières. — L'appendice n'existe que chez l'homme et les anthropoïdes, sous forme d'un tube évasé (anthropoïdes et fœtus humain), ou d'un mince boyau régulièrement cylindrique, quand il est complètement développé. Il peut être considéré comme un type particulier de réduction locale du cæcum.

2° De l'*anatomie descriptive*. — Elle permet de suivre ses variations aux différentes époques de la vie :

a) Chez le fœtus, son type est d'abord bien particulier. Le *cæcum fœtal*, se continuant directement avec un appendice évasé du côté de la cavité cæcale, a une forme régulièrement conique ; sa surface est lisse et sans bosselures. Son faible développement répond à son rôle qui est nul ; n'ayant pas à fonctionner, il est vraiment rudimentaire. — Chez le nouveau-né, cette disposition peut persister intégralement et ne se modifier guère avant la fin de la 2e année. [Le cæcum fœtal perd son type dans les quatre derniers mois avant la naissance. Il peut anormalement persister toute la vie. — Vers le terme, le cæcum est soit

hémisphérique, soit aplati et de niveau avec l'iléon — dans le cas où le segment iléo-cæcal n'a pas achevé son développement.]

b) Chez l'enfant, après l'époque où un certain nombre de végétaux sont entrés dans l'alimentation, et plus tard chez l'adulte, ce sont toujours les fonctions digestives qui déterminent non pas ses dilatations, mais simplement parachèvent son développement : apparition des *bosselures* caractéristiques de la surface extérieure ;

3° De la *physiologie*. — L'arrivée du contenu intestinal provoque : 1° une sécrétion *profuse* de suc entérique dans le cæcum et l'appendice ; 2° des mouvements propres de brassage du cæcum comparables à ceux de l'estomac (Macewen). L'abolition momentanée de cette fonction digestive permettrait la stagnation des matières, et sous certaines conditions l'infection du cæcum (typhlite), secondairement celle de l'appendice (appendicite).

§ 2. — Description du Cæcum en place. Forme. Aspect extérieur.

Forme du Cæcum.

Le cæcum de l'adulte est la portion la plus large de tout l'intestin. Il appa-

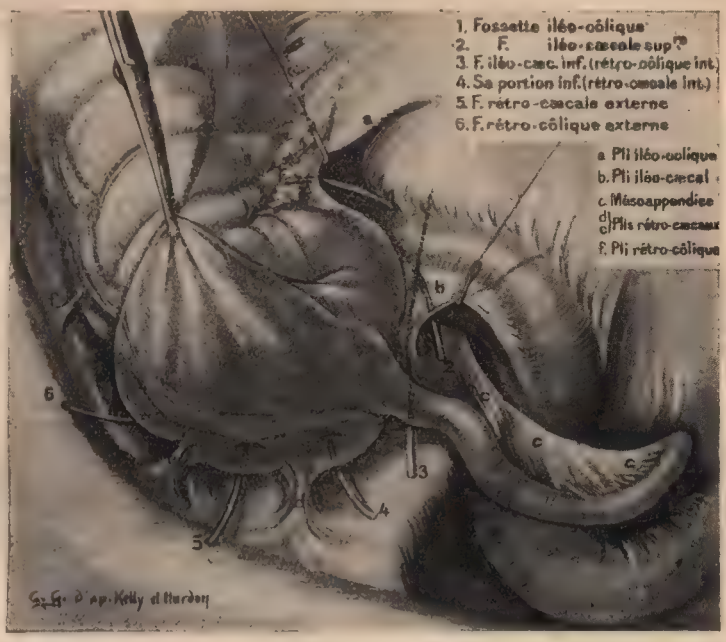

Fig. 836 (Kelly et Hurdon). — *Le Cæcum normal examiné en place. Les Fossettes et les replis de la région iléo-cæcale.*

rait, en place, comme un véritable sac saillant et exubérant au-dessous et en dehors de l'iléon terminal, comparable à un estomac renversé, dont l'orifice de départ est plus haut situé que l'orifice d'arrivée. Il est incurvé sur lui-même de façon à présenter à l'observateur : 1° une grosse bosselure répondant au fond et placée sur un plan nettement antérieur à celui du reste de l'organe ; 2° en haut et en arrière, une portion terminale, communiquant avec le côlon ascendant dont souvent le calibre se rétrécit brusquement. Les deux portions s'unissent en décrivant une courbe à concavité supérieure et interne qui embrasse et cache en partie la terminaison de l'iléon dans le cæcum.

On peut lui considérer : 1. une *face antérieure* ; 2. une *face postérieure*; 3. un *bord externe* ou grande courbure ; 4. un *bord interne* ou petite courbure ; 5. une *extrémité iléale* marquée extérieurement par deux sillons ou angles : angle iléo-côlique en dedans et en haut, angle iléo-cæcal en dedans et en bas ; 6. une *extrémité côlique* indiquée par l'angle cæco-côlique en haut, en dehors et un peu en arrière.

A la naissance et pendant les deux premières années, son diamètre n'est pas supérieur à celui du reste du gros intestin. Sa forme rappelle plus ou moins le type fœtal. — A un âge plus avancé, elle se modifie suffisamment pour qu'on ait pu décrire quelques **types** assez dissemblables.

Le cæcum, dit Delmas (1906), apparaît, non comme une ampoule, mais comme un **canal infléchi** dont les deux portions forment un angle à ouverture variable (Quénu et Heitz-Boyer, 1904) ; la première portion correspond à l'abouchement de l'intestin grêle ; la seconde se continue et se termine par l'appendice ; elles-mêmes, en se rencontrant, déterminent la formation d'un angle dont le sommet répond au fond du cæcum, vis-à-vis de

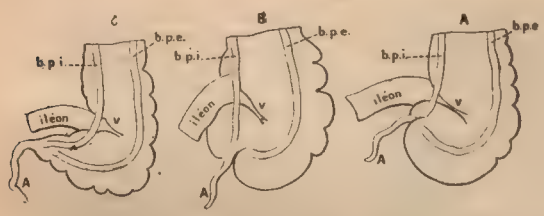

Fig. 837 (Delmas). — *Trois formes du Cæcum* (Vue postérieure).

A. Type normal unilobulé ; — *B*. Type bilobulé ; — *C*. Type infundibulaire ou fœtal ; — *V*. Valvule iléo-cæcale ; — *b. p. i.*, *b. p. e.* Bandelettes postéro-interne et postéro-externe ; — *A*. Appendice.

l'abouchement de l'iléon ; les deux portions coudées du gros intestin tournant autour de la valvule iléo-cæcale comme autour d'une charnière. Cette inflexion serait déterminée par l'artère appendiculaire et maintenue par la bande musculaire postéro-interne. Comme elle est plus ou moins accusée, les différents cæcums « peuvent se ramener à plusieurs types : 1° *type infundibulaire* ou *fœtal* ; 2° *type à cône bas et évasé* ; 3° *type intermédiaire* où le cône précédent est étalé et surmonté de deux bosselures ; 4° *type bilobé* ; 5° *type unilobé* que nous considérons à cause de sa fréquence comme le type normal » (Delmas).

La Surface extérieure du Cæcum.

Elle présente constamment un certain nombre de bosselures comprises entre les trois bandes musculaires qui partent en divergeant de la base d'implantation de l'appendice sur la paroi interne et postérieure.

L'organe pouvant s'amplifier au maximum en bas et en avant, c'est à ce niveau qu'il présente sa bosselure la plus saillante : on peut la comprendre comme grosse tubérosité (ou fond) du cæcum.

Circonscrite par les bandes musculaires antérieure et postéro-externe, subdivisée en deux ou trois loges secondaires, elle bombe derrière la paroi abdominale, au-dessus de l'arcade de Fallope. Elle acquiert un volume particulièrement considérable chez les individus dans l'alimentation desquels les végétaux entrent comme appoint principal (vieilles aliénées d'origine rurale). Elle s'étend en haut et vers la droite jusqu'à l'angle cæco-côlique, en regard de la valvule iléo-cæcale.

Les autres bosselures, moins accusées, se rencontrent entre les bandes postéro-interne et antérieure, postéro-interne et postéro-externe. — Dans les cas où elles s'exagèrent, jusqu'à figurer d'énormes poches diverticulaires atteignant et dépassant le volume du poing, il s'agit de dilatations pathologiques ; consécutives à des inflammations chroniques de la paroi cæcale, elles ne se cantonnent pas seulement sur le cæcum, mais sont réparties sur d'autres segments, surtout sur le transverse.

§ 3. — L'Évolution du Cæcum.

Le cæcum suit le mouvement de torsion de l'anse ombilicale (p. 906), près du sommet de laquelle il s'est différencié. La portion du mésentère commun qui l'entoure est la plus longue de l'anse ombilicale, disposition grâce à laquelle le segment iléo-cæcal est celui dont le mouvement a la plus grande amplitude. De la gauche vers la droite, il effectue un déplacement peu considérable qu'on désigne quelquefois sous le nom de migration. Sous la double poussée du foie qui grossit très fort et des anses intestinales grêles qui s'allongent considérablement, il décrit derrière l'ombilic un court arc de cercle. On le rencontre successivement : 1. dans le *flanc gauche* ; 2. *sous le foie*, d'abord : α) dans l'hypochondre gauche, puis β) dans la région ombilicale, puis γ) dans le flanc droit ; 3. finalement, à la *crête iliaque droite*, et plus tard, dans la *fosse iliaque droite* contre laquelle il reste définitivement appliqué. — Les stades de cette *rotation* sont à retenir : elle peut ne pas s'effectuer complètement. Ces arrêts de développement correspondent aux variétés atypiques du cæcum.

L'évolution n'est qu'exceptionnellement terminée à la naissance ; il n'est pas rare de la voir se poursuivre jusqu'à la 10e année.

§ 4. — La Situation du Cæcum.

Normalement, le cæcum est **couché dans la fosse iliaque droite**, *dont il occupe la majeure partie.*

Anormalement, il peut occuper les régions les plus diverses de l'abdomen. Ces variétés doivent être bien connues.

A. — Les situations typiques du Cæcum. — I. Sur le cadavre.

Elles peuvent se rapporter à trois positions : iliaque, lombaire, pelvienne.

A. — **Position iliaque.** — Le cæcum-type gît dans la fosse iliaque droite, immédiatement derrière la paroi abdominale antérieure, chez l'adulte, Tuffier et Jeanne l'y ont trouvé 83 fois sur 100, et suivant qu'il y est plus ou moins bas, lui décrivent trois variétés : 1. ILIAQUE INFÉRIEURE, la plus fréquente — 51 pour 100 ; le cæcum est contre l'arcade crurale ; — 2. ILIAQUE MOYENNE, — 46 pour 100 ; — 3. ILIAQUE SUPÉRIEURE — 11 pour 100 ; le fond de l'organe est, soit au niveau, soit un peu au-dessus de la ligne bis-iliaque.

B. — **Position lombaire, sus-iliaque ou haute.** — Il est au-dessus de la fosse iliaque, au-devant de la paroi lombaire. Cette disposition est rare chez l'adulte : 1,5 pour 100 (Tuffier et Jeanne) ; 2 pour 100 (Alglave).

C. — **Position pelvienne ou basse.** — Il est au détroit supérieur, incliné en bas et en dedans, pendant dans le petit bassin ou franchement dans l'excavation : 15,3 fois pour 100 (Tuffier et Jeanne). Pour Alglave — 1910 —, il est « plus souvent bas placé chez la femme que chez l'homme ; chez la première, *le cæcum et l'appendice descendent au contact des annexes utérines droites dans un bon tiers des cas*, particularité importante à connaître pour le chirurgien ».

Le Cæcum chez le fœtus et l'enfant. — D'après un protocole que je crois inédit, j'ai séparé les résultats que m'ont fournis l'examen de fœtus des trois derniers mois d'une part, d'enfants de 1 jour à six mois d'autre part. Le pourcentage obtenu est particulièrement suggestif.

			87 fœtus.	63 nouveau-nés.
C. en situation.	sus-iliaque (sous-hépatique, prérénale, lombaire, etc.)		23	12
	iliaque.	supérieure	**48.3**	14.5
		moyenne	24	**47**
		inférieure	4.6	4
	pelvienne		»	22.5

Par comparaison, je rapporte les chiffres des autres auteurs, qui ont porté leurs investigations sur des morts-nés et des enfants.

			VALLÉE 100 morts-nés et enfants de 0 à 6 ans.	LEGUEU 100 enfants de 1 mois à 15 ans.	ALGLAVE 100 enfants.
C. en situation.	sus-iliaque		21	6	6
	iliaque.	supérieure.	51	25	70
		moyenne.		55	
		inférieure.	22		
	pelvienne.		6	14	24

J'incline personnellement à croire : 1° que le cæcum s'abaisse dans les six premiers mois de la vie aérienne. 2° qu'*après avoir glissé transitoirement* vers le pelvis dans les premières années, il remonte ensuite vers la fosse iliaque interne.

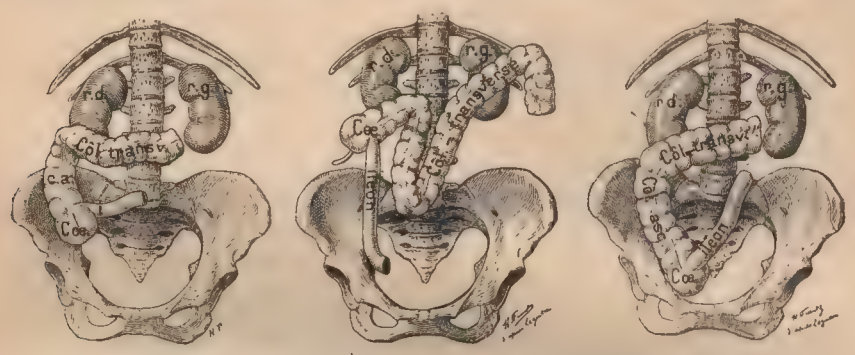

Fig. 838-839-840 (Alglave d'après Legueu). — *Le Cæcum chez l'enfant.*

Position iliaque moyenne, la plus fréquente (55 p. 100). Position haute prérénale ou sous-hépatique (31 p. 100). Position basse pelvienne (14 p. 100).

En somme, les **dispositions rares** : sous-hépatique (superficielle, profonde, horizontale, oblique en dedans, oblique en dehors), prérénale, les versions et les flexions s'observent surtout chez le fœtus et le jeune enfant. Les rencontre-t-on chez l'adulte, il faut les considérer comme persistances de types fœtaux ou infantiles : *a*) *Cæcum à l'envers en rétroflexion*, derrière le côlon ascendant ; *b*) *Cæcum erectum* (Alglave) globuleux et saillant par son fond dans la fosse iliaque ou au-dessous du foie ; *c*) *Cæcum à l'envers en antéflexion*, la grosse tubérosité étant couchée au-devant du côlon ascendant.

II. **Sur le vivant.** — Étudiée par la radiographie, la situation varie avec les sujets et les positions d'examen.

En position debout, le cæcum occupe la partie inférieure de la fosse iliaque ; « il n'est pas rare de le trouver plongeant dans le petit bassin ou reporté à gauche sous l'articulation sacro-iliaque...

En position couchée, *il remonte de 6 à 10 centimètres*, parfois plus, vient affleurer ou dépasser la crête iliaque... si dans la position verticale le cæcum est comme tassé sur lui-même et largement étalé en avant de l'appendice, dans le décubitus et surtout dans le décubitus en plan incliné (la tête plus basse que les pieds), il se déplie en même temps que remonte le bas-fond, le confluent iléo-cæcal se récline en haut et l'appendice ainsi dégagé pourra apparaître (sur le cliché) au lieu d'être masqué par l'opacité cæcale » (Desternes et Baudon, 1914).

B. — **Les Situations atypiques du Cæcum.** — On peut le rencontrer : *derrière la vessie* (je l'y ai trouvé 3 fois); *dans une fosse paravésicale droite*, la vessie étant pourvue

d'un mésocyste (Alglave) ; *derrière l'ombilic*, au-devant du côlon transverse ; *dans l'hypochondre gauche* (G. Gérard) ; *entre le lobe droit du foie et le diaphragme* (Engel) ; dans la *fosse iliaque* GAUCHE, sans transposition générale des viscères (Michel, Kelly et Hurdon) ou par suite de non torsion de l'anse ombilicale (Farabeuf).

§ 5. — Rapports du Cæcum en position iliaque.

Dans sa position moyenne, le cœcum est obliquement dirigé de bas en haut, de gauche à droite (de dedans en dehors) et d'avant en arrière : cette obliquité est déterminée à la fois : par l'inclinaison de la fosse iliaque ; par l'inflexion de la portion supérieure sur la portion inférieure. Pour peu que l'organe soit distendu, l'obliquité s'exagère au point de le placer en position horizontale.

On peut admettre que la direction de l'iléon terminal est sensiblement horizontale, et que dans cette situation, il forme avec le bord interne du cæcum : en bas, un angle variable, *angle iléo-cæcal*, d'autant plus aigu que le reploiement vers la gauche est plus accentué ; en haut, l'*angle iléo-côlique*, plus ou moins voisin de 90°.

Sa limite supérieure est indiquée : 1° par un sillon ; 2° par un angle ouvert en arrière et en dehors (*angle cæco-côlique*) ; cette plicature est constante et représente une borne moins conventionnelle que la ligne horizontale, passant par le bord supérieur de l'iléon terminal, habituellement adoptée. Au-dessus de l'angle cæco-côlique, le côlon ascendant commence par un rétrécissement peu marqué, mais constant.

FIG. 841 (radiographie schématisée de DESTERNES et BAUDON). — *Le Cæcum et l'appendice normaux ; vue antérieure.*

Tout le repas bismuthé est passé dans le gros intestin après 5-6 heures.

1. FACE ANTÉRIEURE. — A l'ouverture du ventre, le cæcum se présente par sa face antérieure qui bombe plus ou moins derrière la paroi abdominale antérieure, immédiatement au-dessus de l'arcade de Fallope, et plus ou moins près de l'épine iliaque antéro-supérieure. **La bosselure du fond ou grosse tubérosité** proémine en avant et un peu en dedans, vers le milieu de l'arcade crurale. Pratiquement, on peut retenir qu'en position moyenne, le cæcum côtoie la face profonde de l'arcade crurale sur une longueur de 4 à 8 centimètres : cette notion a son importance dans les investigations cliniques et les interventions chirurgicales.

Dans les cas, rares, où il est vide ou rétracté, il peut rester séparé de la paroi par une ou deux anses grêles.

2. FACE POSTÉRIEURE. — Elle est appliquée en dehors sur le plan musculaire de l'iliaque dont elle reste séparée en haut en dehors par le fascia iliaca, portion rétro-iléo-côlique ; en bas par le péritoine viscéral qui entoure le cæcum, et par le péritoine pariétal recouvrant la fosse iliaque dans sa partie interne.

2. BORD EXTERNE — GRANDE COURBURE. — Partant en haut de l'angle cæco-côlique, il décrit plus d'une demi-circonférence à convexité crurale qui côtoie successivement : en haut l'épine iliaque antéro-supérieure, en bas, la moitié supérieure de l'arcade crurale ; — en dedans, la grande courbure se replie au niveau du détroit supérieur pour se terminer contre le bord inférieur de l'iléon (angle iléo-cæcal).

4. Bord interne — petite courbure. — Il est figuré en haut par une portion courte placée sur la même ligne que le bord interne du côlon ascendant, et formant avec le bord supérieur de l'iléon terminal l'*angle iléo-côlique*. Il se dédouble autour de l'abouchement de l'iléon en une boutonnière dont la lèvre antérieure cachée par le repli mésentérico-cæcal, se fronce en formant la limite postérieure et interne de la grosse tubérosité, dont la lèvre postérieure embrasse la face postérieure de l'iléon et se termine contre l'insertion de l'appendice. La petite courbure et la partie interne de la face postérieure, entrent en rapport avec le bord interne du psoas qui les sépare des vaisseaux iliaques externes, surplombant plus ou moins le détroit supérieur : on retrouvera cet important rapport à l'appendice.

Cliniquement, les rapports principaux sont ceux de la grosse tubérosité (face antérieure) et de la portion externe de la grande courbure : leur contiguïté avec la paroi abdominale, l'épine iliaque antéro-supérieure et l'arcade de Fallope, assurent la précision de l'exploration clinique ; le voisinage de l'arcade crurale fournit un repère précieux dans les interventions chirurgicales. La déclivité du cæcum semble favoriser la stase, par conséquent la digestion du contenu intestinal.

5. Orifices. — L'*orifice iléo-cæcal* est fermé par intermittences par la valvule iléo-cæcale, toujours suffisante à l'état normal.

— L'*orifice cæco-côlique* regarde en haut et en arrière. Il est marqué extérieurement par le **sillon** ou **angle cæco-côlique**, ouvert lui-même en dehors et un peu en arrière ; — intérieurement *par un éperon, constant*, de la paroi. En deçà de cet orifice, c'est-à-dire plus en avant et en dehors, se trouve la bosselure supéro-externe qu'on peut à la rigueur considérer comme *petite tubérosité du cæcum*. Au delà, se trouve le rétrécissement indiquant le commencement du côlon ascendant.

§ 6. — Moyens de fixité. Le péritoine du Cæcum.

Normalement le cæcum est enveloppé complètement par le péritoine ; « la main peut en faire le tour « comme elle fait le tour de la pointe du cœur dans le péricarde » (Tuffier, 1887). Le cæcum est ainsi libre par son fond (fig. 842) maintenu par sa base et relativement fixé dans sa situation par la tension du mésentère qui, de la fin de l'iléon, passe directement sur l'origine du côlon ascendant auquel il fournit un méso le plus souvent incomplet.

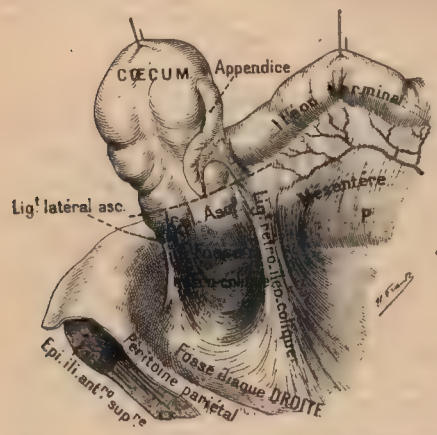

Fig. 842 (Alglave). — *La Disposition normale du Péritoine du Cæcum.*

Le cæcum est relevé et laisse voir l'origine du côlon ascendant et la fosse rétro-côlique.

C'est à la brièveté de ce méso que le cæcum en bas (et le côlon ascendant en haut) doivent leur fixité chez l'adulte. Il ne devient mobile que dans les cas de laxité du mésocôlon ascendant. — Le mésentère attache le segment iléo-cæcal à la paroi abdominale postérieure, *ligament iléo-côlique d'Alglave*, absent 50 fois sur 100. En passant en avant, sur le fond, son repli mésentérico-cæcal (p. 1008) limite avec l'angle iléo-cæcal la *fossette iléo-cæcale antérieure*.

En dehors et en arrière, le péritoine présente un second repli, surtout visible quand on soulève le cæcum, qui descend de l'extrémité inférieure vers l'épine iliaque antéro-supérieure, c'est le *ligament cæcal supérieur* ou *suspenseur* (Tuffier) ou *latéro-côlique ascendant*, absent 35 fois sur 100. « Les ligaments iléo-côlique et latéro-côlique ascendant sont les moyens de fixité essentiels et ordinaires du segment iléo-côlique de l'intestin » (Alglave); ils limitent la *fossette rétro-cæcale* qui devient rétro-côlique quand elle augmente de profondeur.

(Pour Quénu et Heitz-Boyer, 1904, « *il n'y a de vrais ligaments, du cæcum, du côlon ascendant et de l'appendice, que leurs vaisseaux* ; ce sont eux qui règlent la disposition des différents segments... Les soi-disant ligaments ne sont pas des ligaments au sens précis, anatomique, que nous attachons à ce mot... Nous leur refusons une *entité anatomique* ; ils ne sont que des degrés, des accidents de la coalescence, se faisant plus ou moins, du péritoine pariétal avec le péritoine rétro-cæco-côlique. »)

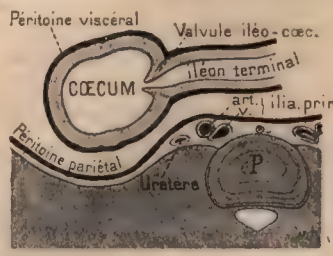

Fig. 843 (Alglave). — *Le Péritoine Cæcal complet. Cæcum et iléon très mobiles.* **Disposition normale.**

Segment supérieur d'une coupe transversale passant par le promontoire P et la fosse iliaque droite.

Fig. 844 (Alglave). — *Ébauche du fascia rétro-iléo-côlique qui maintient le Cæcum contre la fosse iliaque.*

Segment supérieur d'une coupe transversale passant par le promontoire P.

Certaines **dispositions atypiques du péritoine péri-cæcal** doivent être connues : 1° les 3/4 antérieurs seulement sont recouverts de péritoine, le cæcum et le côlon ascendant adhèrent à la fosse iliaque et à la paroi abdominale postérieure par leur face postérieure ; le méso de l'iléon terminal est complet (fig. 844) ; — 2° le cæcum entouré complètement de péritoine présente sa mobilité normale, alors que l'iléon terminal, incomplètement entouré de péritoine, est appliqué sur la paroi postérieure ; — 3° l'iléon terminal et le cæcum sont tous deux extra-péritonéaux, le péritoine ne recouvrant que leur face antérieure ; ils adhèrent à la paroi postérieure. Cette disposition est produite par la soudure du péritoine rétro-cæcal au péritoine pariétal postérieur primitif ; il entraîne la formation d'un véritable *fascia rétro-iléo-cæcal* sur le cæcum, *rétro-iléo-côlique* sur le côlon (fig. 845).



Fig. 845 (Alglave). — *La Disposition Atypique du péritoine entourant le Cæcum.*

L'organe est accolé contre la fosse iliaque interne par le *fascia-rétro-iléo-côlique* qui est ici complet.

(« Un cæcum qui n'a pas de péritoine derrière lui, disent Quénu et Heitz-Boyer, n'est peut être qu'un cæcum au voisinage d'un appendice autrefois enflammé et qui est devenu

rétro-péritonéal du fait des adhérences formées entre sa face postérieure et le péritoine pariétal. » Le cæcum sans méso ne se rencontre en effet, ni chez le fœtus, ni dans les premières années de la vie.)

§ 7. — Configuration intérieure du Cæcum.

En ouvrant le cæcum, de préférence le cæcum séché, par une fenêtre pratiquée sur la grande courbure, on peut étudier : *a*) les saillies et les logettes correspondant aux bandes et sillons et aux bosselures ; — *b*) deux orifices : 1° à gauche et un peu en arrière, l'abouchement de l'iléon marqué par la valvule iléo-cæcale ; 2° un peu au-dessous et très en arrière l'orifice de l'appendice.

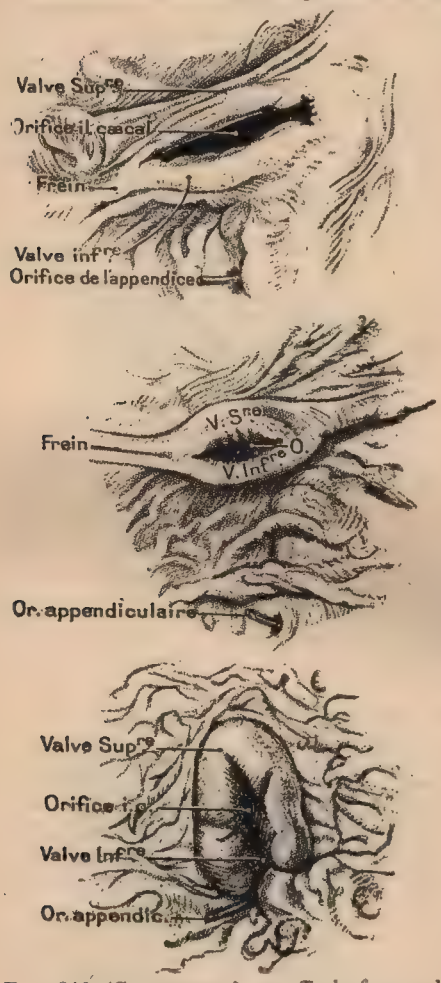

Fig. 846 (Cunningham). — *Trois formes de valvule iléo-cæcale* (durcies par injection intravasculaire de formol).

Le durcissement est moins complet dans la plus haute des trois valvules. Une soie est passée dans l'orifice de l'appendice.

La **Valvule iléo-cæcale** (fig. 846-847). — (On l'appelle improprement valvule de Bauhin, du nom de l'auteur qui s'appropria sans scrupule une découverte de Varole. Sappey s'indigne de cette « piraterie scientifique ».)

Produite par l'invagination de la muqueuse et de la musculeuse de l'iléon dans le cæcum, elle apparaît : 1° du côté du cæcum sous la forme d'une boutonnière transversale limitée par des voiles, *valves*, rappelant la forme des paupières et bridées par des commissures ; 2° du côté de l'iléon, comme un enfoncement en entonnoir aplati de haut en bas, fendu transversalement.

De ses deux valves, la *supérieure, iléo-côlique*, très oblique en bas et en dehors, presque verticale, est la plus longue ; elle proémine par son bord concave, libre ; — l'*inférieure, iléo-cæcale*, est horizontale ; plus large, mais un peu en retrait vers l'iléon, elle n'arrive pas au niveau de sa congénère qui la recouvre comme une visière sous la poussée rétrograde des matières du gros intestin et ferme ainsi la *fente iléo-cæcale* qui est *suffisante*, c'est-à-dire s'oppose à tout reflux dans la majorité des cas.

« La longueur des lèvres de la valvule est en rapport avec le degré d'incurvation en bas de la portion intra-cæcale de l'S terminale de l'iléon. Si l'incurvation est très marquée,

la lèvre supérieure de la valvule est longue et recouvre la lèvre inférieure qui est courte. — Par rapport à l'orifice iléo-cæcal et à la valvule, on peut distinguer une *poche sus-valvulaire* qui appartient à l'origine du côlon ascendant et une *poche sous-valvulaire* qui appartient au sommet du cæcum » (Alglave).

La **constitution de la Valvule iléo-cæcale** est des plus simples ; c'est celle de tous les replis du gros intestin, seulement très accentuée : de dehors en dedans, le plan des fibres circulaires reployées et adossées ; la celluleuse ; la muqueuse. — La valvule disparaît quand on incise extérieurement le péritoine et le plan des fibres longitudinales.

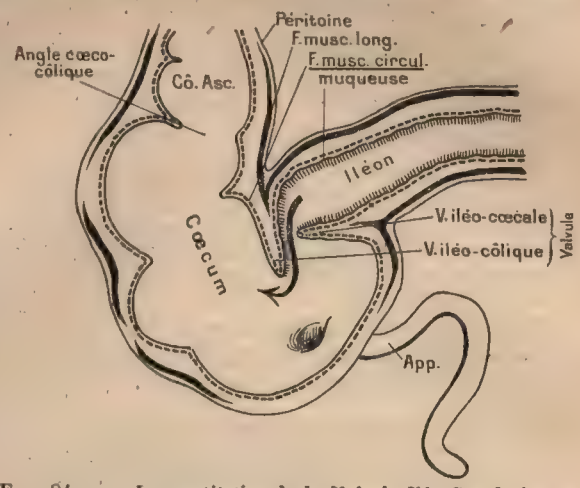

Fig. 847. — *La constitution de la Valvule Iléo-Cæcale* (coupe schématique).

Les villosités tapissent sa face iléale, disparaissent au bord libre de ses valves. — Sa face cæcale est recouverte par une muqueuse semblable à celle du reste du gros intestin.

L'**orifice de l'appendice** est en principe interne et postérieur. En réalité, il varie avec le degré d'inflexion du canal cæcal. J'y reviens dans un instant.

§ 8. — L'Appendice Vermiculaire.

Le VERMIUM, APPENDICE ILÉO-CÆCAL, ou mieux APPENDICE tout court, se présente comme un diverticule creux, terminé en cul-de-sac. Sa forme est celle d'un conduit cylindroïde dont l'extrémité libre est aveugle.

Primitivement confondu avec le cæcum qu'il prolonge, il s'en différencie très précocement : Vers la 6e semaine de la vie embryonnaire, le sommet de l'anse ombilicale étant voisin de l'ombilic, l'appendice apparaît par inégal développement du cæcum et de son *apex* qui reste stationnaire tandis que le corps du cæcum grossit. La limite des deux organes est d'abord indécise (*ce type fœtal* peut persister anormalement) puis devient bien nette et la lumière de l'appendice ne communique plus avec celle du cæcum que par un orifice étroit.

A. — Base d'implantation.

Répondant au confluent des trois bandes musculaires, qui reste toujours un *point de repère précieux* pour sa recherche, elle est apicale chez le fœtus. Par suite de l'ampliation de la grosse tubérosité du cæcum, elle devient latérale interne (EN HAUT, EN DEDANS, UN PEU EN ARRIÈRE) chez l'enfant et l'adulte, à 10-30 mm. de la valvule iléo-cæcale et généralement au-dessous d'elle. « Chez les sujets à cæcum très distendu et ptosé, l'appendice arrive ainsi à être refoulé de plus en plus en arrière, en dedans et en haut pour rester rétro-cæcal chez près de 30 pour 100 des adultes opérés d'appendicite, parfois pour s'engager dans l'épaisseur du mésentère. » (Bérard et Vignard, 1914).

B. — Dimensions.

LONGUEUR. Chez le fœtus et le nouveau-né, on peut admettre qu'il a autant

de millimètres que le sujet mesure de centimètres, assertion généralement vérifiable jusqu'à la fin de la 1re année ; — à partir de cette époque, la croissance de l'organe semble se ralentir jusqu'à la puberté. — Chez l'adulte, la longueur moyenne est de 7 à 10 centimètres. — Chez le vieillard, elle se réduit à 3-4 centimètres, mais l'appendice ne disparaît pas (Barthélemy, 1905 et Mériel, 1907) par sclérose involutive comme on l'a prétendu (Stein).

Robinson — 1895 — a noté comme chiffres extrêmes : 19 centimètres et 25 mm. Les appendices très longs : 18, 20 et 22 centim. (Albarran, Kelly, Bérard et Vignard), 25-27 centim. (Tédenat) et même plus, ne sont pas exceptionnels ; « ils sont prédisposés aux infections par leurs torsions, leurs coudures, leurs adhérences plus faciles qui gênent la nutrition de leurs parois et l'évacuation de leur contenu ».

Diamètre extérieur. Il égale en moyenne 6 mm. (4 à 8).

C. — Situations et Positions diverses.

I. Situation typique de l'appendice. — Elle répond à la **position iliaque**

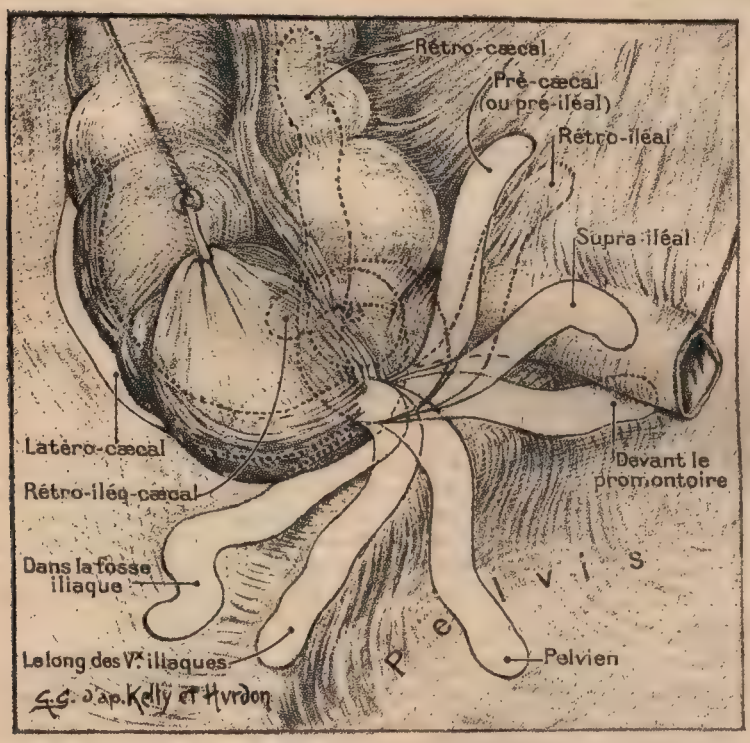

Fig. 848 (diagramme de Kelly et Hurdon). — *Les différentes situations que peut occuper l'appendice.*

moyenne du cæcum : fosse iliaque droite, dans l'espace triangulaire limité en dedans par les vaisseaux iliaques, en avant par l'arcade crurale.

Ses **rapports** sont les suivants : 1. en avant, la portion postéro-interne du cæcum ; — 2. en arrière, le psoas, dont il reste séparé par le fascia iliaca et le péritoine pariétal ; — 3. en dedans, l'uretère droit sur lequel il est parfois appli-

qué, au-devant de l'articulation sacro-iliaque droite, et des vaisseaux iliaques et spermatiques droits ; — 4. EN BAS, chez la femme, il peut être uni plus ou moins étroitement par son péritoine à l'ovaire et à la face postérieure du ligament large (*ligament appendiculo-ovarien* de Clado ; rare, il serait le vestige du méso qui suit l'ovaire dans sa descente — Durand).

Topographiquement. — En position moyenne, l'appendice, libre dans la cavité pariétale, se projette vers le milieu d'une ligne allant de l'ombilic à l'épine iliaque antéro-supérieure. — Sa situation topographique varie : 1° avec la situation du cæcum ; 2° avec la direction même de l'appendice.

Le POINT DE MAC BURNEY, repère situé à mi-chemin de l'ombilic et de l'épine iliaque antéro-supérieure, destiné à préciser un point douloureux de l'appendice, ne répond pas, comme le prétendait son auteur, à la base d'implantation de l'appendice sur le cæcum, mais bien au bord interne du côlon ascendant ou à son voisinage situé à 4-5 centimètres au-dessus et en dehors de la base d'implantation, il « ne serait que le centre du district cutané, correspondant au segment médullaire qui reçoit les nerfs afférents du vermium » (Bérard et Vignard). D'après Lanz, *la base de l'appendice répond topographiquement à la région* — POINT DE LANZ — *placée à l'union du tiers droit avec le tiers moyen de la ligne bis-iliaque* (Garau, 1910) [Il est juste de rappeler que Glantenay avait proposé le même repère pour préciser la situation de l'uretère droit, très voisine de l'appendice.]

Direction de l'appendice en position moyenne.

Difficile à apprécier, variant avec l'âge, le sexe, les races, la direction n'est pas sans importance (l'inflammation de l'appendice apparaissant plus fréquente dans les positions rétro-cæcale et pelvienne).

Il est impossible de la préciser en s'appuyant sur les statistiques : je laisse au lecteur le soin de se faire une opinion.

1° D. DESCENDANTE INTERNE (appendice mi-iliaque, mi-pelvien ou tout entier pelvien).	27 pour 100,	Tuffier et Jeanne
	33,7 —	Dormoy
	37 —	Fergusson
		Liertz, 755 sur 2092 cas
	40 —	Kelly et Hurdon
	41,5 —	Lafforgue
	42 —	Robinson
2° D. LATÉRALE INTERNE (iléo-cæcale, latéro-cæcale et sous-iléale).	21 —	Liertz, 460 cas
	26 —	Lafforgue
	27 —	Tuffier et Jeanne
	33 —	Alglave
3° D. ASCENDANTE (rétro-cæcale, rétro-côlique, rétro-iléale).	10 à 15 —	Alglave
	13 —	Lafforgue
	21 —	Liertz, 433 cas
	30,4 —	Tuffier et Jeanne
4° D. LATÉRALE EXTERNE ET RÉTRO-CÆCALE (entre le cæcum et le m. iliaque, l'appendice est oblique en haut et en dehors, mais postérieur *vers* le bord externe du cæcum).	7,5 —	Tuffier et Jeanne
	17 —	Lafforgue.

5° Directions exceptionnelles : pré-iléale, pré-cæcale (vers la face interne), basse et en avant, etc. (Elles me semblent relativement fréquentes chez le fœtus et le nouveau-né.)

Ces constatations cadavériques n'ont d'ailleurs qu'un intérêt minime. Car, *chez le même individu, l'appendice change de direction suivant les moments*

de la digestion intestinale, suivant que l'individu est debout ou couché. Les recherches radiographiques ont montré : qu'occupant la fosse iliaque interne dans la station debout, l'appendice peut être facilement mobilisé de bas en haut et transversalement ; qu'en position couchée, *il remonte de 6 à 10 centimètres,* parfois plus et vient affleurer ou dépasser le niveau de la crête iliaque (Desternes et Baudon, 1911). Dans les cas où il est immobile, on peut admettre qu'il a été fixé anormalement par des adhérences : la fixité de l'appendice et de la grosse tubérosité du cæcum est actuellement un des meilleurs signes de l'appendicite chronique.

II. **Situations atypiques de l'appendice.** — Esclaves du cæcum, on peut découvrir les appendices dans tous les coins du ventre. Lerdâ, 1912, les classe ainsi :

a) APPENDICES ECTOPIQUES, avec ou sans ectopie du cæcum, occupant les régions sous-hépatique, prérénale, lombaire, iliaque supérieure rétro-cæcale. [Personnellement, j'ai noté toutes ces situations chez le fœtus et le nouveau-né.] Méso souvent bref, à insertion élevée ou semblant absent ;

b) APPENDICES DYSTOPIQUES avec ou sans dystopie du cæcum, dépendant soit d'un arrêt dans la migration : appendice sous-hépatique coudé ou enroulé autour de l'iléon, au-devant du rein, etc., soit d'un allongement exagéré de la première portion du côlon ou d'une laxité anormale du péritoine ; appendice intra-pelvien au-devant du promontoire, dans la fosse iliaque gauche.....

D. — **Le Péritoine de l'appendice.** — Il est complètement entouré de péritoine. Le mésentère recouvrant la portion terminale de l'iléon se continue en bas vers la droite pour embrasser le cæcum et l'appendice. Chemin faisant, il est soulevé par deux artères d'inégale importance ; la principale est en arrière : c'est l'appendiculaire ; l'accessoire, son rameau iléo-appendiculaire, remonte en avant. Elles déterminent la formation de deux ligaments, méso-appendice, repli iléo-appendiculaire, qui se rejoignent le long du bord interne et peuvent s'étendre jusqu'au sommet.

Le **Méso-appendice**, repli péritonéal vasculaire postérieur, est figuré par une lame triangulaire falciforme, partant de la face postérieure gauche du mésentère, descendant derrière l'iléon pour se fixer par son bord adhérent tout le long de l'appendice (fig. 836). Son bord libre, tranchant, est longé par l'artère appendiculaire. L'appendice est souvent enroulé sur lui-même de gauche à droite.

Le **Repli iléo-appendiculaire** est antérieur et s'arrête sur le bord libre de l'iléon.

L'écartement de ces replis embrasse l'iléon terminal et limite la *fossette appendiculaire* constante, dont le sommet répond à l'angle iléo-cæcal.

Une autre formation constante, le REPLI MÉSENTÉRICO-CÆCAL, bien marquée surtout chez le fœtus et le jeune enfant, s'étend de la face antérieure — droite — du mésentère iléal à la face antéro-interne du cæcum en passant au-devant de la portion terminale de l'iléon. Falciforme, à bords tranchants comme les deux ligaments appendiculaires, il soutient l'artère cæcale antérieure et limite avec la face antérieure de l'iléon et la face interne du cæcum la *fossette iléo-cæcale antérieure.*

Dans le cas de cæcum accolé, l'appendice nu est en relation directe avec l'espace rétro-péritonéal « route naturelle par laquelle les infections appendiculaires pourront non seulement gagner le rein et l'uretère droits, mais encore venir enflammer les veines plaquées contre la paroi abdominale postérieure à courant sanguin dirigé vers les reins et qui sont la spermatique, le plexus veineux lombaire, ainsi que les très nombreuses veines pariétales postérieures. » (H. Leroy, 1913).

La Cavité centrale de l'Appendice.

Fort étroite, s'abouchant librement dans le cæcum, elle est incapable à l'état normal de recevoir les corps étrangers, même très petits ; la cavité est en effet comblée par du mucus cohérent.

Structure. — Les parois sont épaisses ; leur structure est celle de l'intestin grêle. — L'abondance des *follicules clos* y est assez grande pour qu'on ait pu considérer l'organe comme une véritable AMYGDALE DU CÆCUM : les premiers éléments du tissu lymphoïde apparaissent dans le cours du 2e mois de la vie et continuent à se développer activement pendant l'enfance et l'adolescence.

§ 9. — Vaisseaux du Cæcum et de l'Appendice.

ARTÈRES. — Elles sont fournies par la *côlique inférieure droite* (a. de l'angle iléo-cæcal ou tronc iléo-côlique), branche de la mésentérique supérieure. D'un diamètre de 3 à 3,5 mm., elle descend obliquement vers la droite. Après un trajet de 5 à 7 centimètres, elle fournit ses 4 terminales à 4-5 centimètres du bord interne du côlon : α) *côlique ascendante,* la plus volumineuse, anastomosée avec l'artère du côlon ascendant ; β) *iléo-cæcale interne* qui descend de droite à gauche le long du bord adhérent de l'iléon et s'anastomose avec l'iléale droite (p. 293) ; γ) *cæcale antérieure* qui glisse dans le pli mésentérico-cæcal ; δ) cæco-appendiculaire qui se distribue à la face postérieure du cæcum (*cæcale postérieure*) et à l'appendice : cette *appendiculaire* croise la face postérieure de l'iléon ; **c'est elle qui commande la situation postérieure du méso-appendice.**

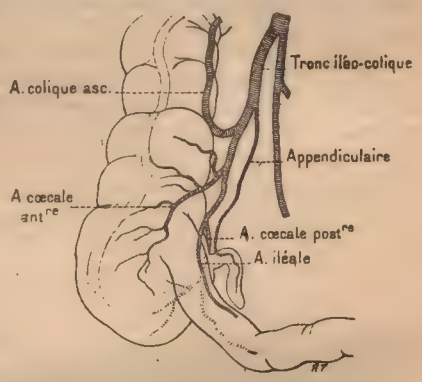

FIG. 849. — *Les Artères du Segment Iléo-Cæcal de l'intestin. Vue antérieure.*

Normalement, de par la position de son artère, l'appendice ne peut être que descendant ou postérieur-latéral interne, rétro-cæcal ou rétro-iléal.

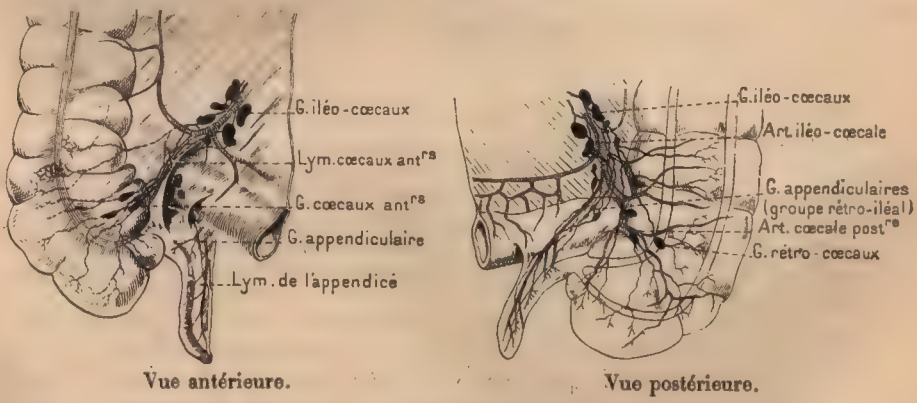

Vue antérieure. Vue postérieure.

FIG. 850-851 (CUNÉO). — *Les Lymphatiques du Cæcum et de l'Appendice.*

Anormalement, l'appendiculaire provient de la cæcale antérieure et est de ce fait antérieure ; ou bien elle est suppléée par sa branche iléo-appendiculaire (artériole du repli

iléo-appendiculaire) exceptionnellement développée. De ce fait, il y a inversion : du méso-appendice qui est antérieur comme l'appendice qu'il soutient ; du repli iléo-appendiculaire qui est postérieur ou absent en raison du long trajet qu'il devrait décrire.

Veines. — Elles sont indépendantes et confluent vers la veine iléo-côlique : *cæco-appendiculaire, iléo-cæcale interne* formant arcade vers la gauche, *cæcale antérieure, côlique ascendante* contribuant à former l'arcade du côlon ascendant.

Anastomoses entre les circulations rénale et appendiculaire. — Les recherches de mon élève Henri Leroy (Hématuries urétéro-rénales et appendicite, th. de Lille, 1913) ont bien mis en évidence : 1° l'extrême richesse du lacis veineux sous-péritonéal « voie d'union entre les différents territoires viscéraux » ; — 2° dans les cas de cæcum adhérent, les anastomoses entre les circulations veineuses appendiculaire et rénale, directement par les veines pariétales et spermatiques droites, indirectement par le plexus sous-pariétal ; de fines veinules « unissent les veines de la face postérieure du cæcum aux veines urétériques, aux branches d'origine des veines lombaires et aux veines lombaires elles-mêmes » ; 3° dans les cas de cæcum libre, les relations vasculaires sont exclusivement assurées par le plexus veineux sous-péritonéal pariétal.

Lymphatiques. — Ils forment trois groupes : cæcal antérieur, cæcal postérieur, appendiculaire, satellites des veines cæcale antérieure et cæco-appendiculaire. Le ganglion, dit de Clado, interposé entre les deux feuillets du méso-appendice est généralement bien visible.

Article VII.

LE CÔLON DROIT OU CÔLON ASCENDANT

Le côlon droit peut être rangé au nombre des organes abdominaux profonds. Dans sa position définitive, il est *ascendant* à peu près verticalement, au-devant de la paroi lombaire droite, jusqu'à l'angle hépatique.

La désignation classique ne saurait convenir au fœtus ni à l'enfant jeune : aux premières âges de la vie, le côlon droit n'est pas ascendant et n'est pas lombaire : raisons pour lesquelles je propose de l'appeler alors *côlon droit infra-hépatique*.

§ 1. — Évolution du Côlon Droit.

Sa différenciation et son évolution sont assez tardives. Vers le 5e mois de la vie fœtale et souvent plus tard, le cæcum, en position sous-hépatique, se continue directement avec le premier segment du côlon, transversal ou oblique, directement orienté de la droite vers la gauche : l'apparition du coude hépatique esquisse sa séparation en deux anses : droite (côlon droit) et gauche (côlon transverse). *L'absence de différenciation* m'a semblé assez fréquente (dans 9 pour 100 des cas) avant la naissance.

Le développement du côlon droit peut être divisé en 4 stades :

1er stade. individualisation. — Le côlon droit ne s'autonomise que tardivement, principalement par allongement de la portion initiale du côlon qui pousse vers la droite, puis vers le bas.

2e stade. type fœtal. — Il est généralement très court : caractérisé par sa situation infra-hépatique ; par sa direction oblique, *plus voisine de l'horizontale que de la verticale* ; par sa position le long du bord postérieur du foie et au-devant du rein. Ce type peut persister toute la vie.

3e stade. type infantile. — On peut le rencontrer avant la naissance, mais il est surtout fréquent dans les premiers mois de la vie aérienne. Continuant à progresser, **s'allongeant plus ou moins dans les derniers mois de la vie fœtale**, *c'est lui qui provoque et détermine la descente du cæcum*. En même temps qu'il grandit, il est obligé de modifier sa

direction ; il est encore court — caractère principal — mais dans la majorité des cas, il est *plus voisin de la verticale que de l'horizontale*. Figurant la transition entre le type fœtal et le type infantile, il tend à mériter le nom de côlon ascendant, au moins par sa portion initiale qui se coince entre la paroi abdominale postérieure et le bord externe du rein droit, alors beaucoup plus bas que chez l'adulte : son bout supérieur reste prérénal jusqu'à l'angle hépatique.

— Les variétés du type infantile sont : le *type oblique en dedans* ; le *type oblique en dehors* ; le *type coudé*.

4e STADE. TYPE DÉFINITIF. — Le côlon droit ayant atteint sa place définitive mérite le nom d'ascendant ou de lombaire droit. C'est le type à peu près constant de l'enfant à partir de la 2e année et de l'adulte.

§ 2. — Rapports du Côlon droit lombaire ascendant.

Sa LIMITE INFÉRIEURE — angle cæco-côlique — est marquée par un rétrécissement à peu près constant.

Le calibre du côlon ascendant normal est toujours inférieur à celui du cæcum. Sa longueur moyenne est de 12 à 14 centimètres. — Dans son trajet, il répond : *a*) EN AVANT : aux anses grêles ; *b*) EN ARRIÈRE, au muscle iliaque, puis au bord externe du carré des lombes, à la portion marginale externe du tiers inférieur de la face antérieure du rein contre laquelle il se coude ; — *c*) EN DEHORS, à la paroi abdominale puis à la face inférieure du lobe droit du foie sur laquelle il laisse une empreinte ; — au fond de la vésicule biliaire ; — *d*) EN DEDANS, au psoas et à la 2e portion du duodénum qu'il peut affaisser et même déplacer lorsqu'il est plein.

§ 3. — L'Angle hépatique du Côlon.

Le coude ou angle côlique droit est constant dans le type normal. Haut situé et profond dans l'hypochondre droit, il y décrit un angle de 70° à 90° dont la branche supérieure, appartenant au transverse, est dirigée d'arrière en avant, dans le plan sagittal ou un peu obliquement.

Généralement caché sous le foie, ses **rapports** sont :

a) EN ARRIÈRE, la face antérieure du rein — rapport principal — qu'il croise à l'union du tiers inférieur et du tiers moyen, quelquefois un peu plus haut (fig. 909) ; *b*) en HAUT ET EN AVANT, la face inférieure du lobe droit du foie sur laquelle il laisse l'appréciable *empreinte côlique* ; il est à ce niveau voisin, au-dessous ou à droite, de la vésicule biliaire ; — *c*) en AVANT ET EN DEHORS, il se projette sur la paroi thoraco-abdominale, en regard de l'extrémité antérieure de la 10e côte ; dans la moitié des cas environ, il est en grande partie au-dessous du rebord inférieur du thorax.

Le Coude hépatique chez le nouveau-né.

Ouvert en avant, obtus — entre 100 et 110° — il est situé dans l'angle formé par la rencontre de la face antérieure du rein et la face inférieure du foie, plus interne et aussi plus superficiel que chez l'adulte (à cause du volume du rein). Sa situation plus ou moins haute est commandée par le volume du foie.

§ 4. — Le Péritoine du Côlon ascendant.

Au cours du 5e mois de la vie fœtale, le mésentère commun primitif entourant le cæcum et le côlon oblique, se soude transversalement au-devant de la 2e portion du duodénum. Cet accolement fixe l'angle droit du côlon et *établit la séparation* entre le côlon ascendant et le côlon transverse. Après s'être allongé, le côlon ascendant s'accole à la paroi

abdominale de *haut en bas* et PAR SON BORD EXTERNE. Enfin le mésentère commun se soude lui-même à la paroi abdominale postérieure, jusqu'à la ligne de passage de l'artère mésentérique supérieure. « Le mésocôlon ascendant de l'adulte n'est pas la persistance d'un état fœtal ; c'est une formation secondairement acquise (Ancel et Cavaillon). On peut en trouver une preuve dans ce fait qu'il possède trois feuillets et non pas deux, comme le disent tous les anatomistes. »

Le côlon droit est fixé profondément contre le carré des lombes et la face antérieure du rein droit par le péritoine qui recouvre ses 2/3 ou ses 3/4 antérieurs. Ce **mésocôlon ascendant** est complet 26 fois sur 100 environ (Trèves), mais généralement très court. — Dans certains cas anormaux, où la soudure ne s'est pas effectuée, tout le segment cæco-côlique reste libre et flottant.

ARTICLE VIII.

LE CÔLON TRANSVERSE

Rien n'est plus variable que la situation et le trajet du transverse « sorte d'organe Protée qui peut occuper tous les points de la cavité abdominale » (Buy).

Ses limites sont : à droite, le *coude côlique droit ou hépatique* ; à gauche, le *coude côlique gauche ou splénique*, situé sur un plan plus élevé et plus postérieur que le coude droit.

D'après les descriptions anciennes, il décrit, à la rencontre des régions épigastrique et ombilicale, transversalement de la droite vers la gauche, une courbe, — *arc du côlon* — convexe en avant et superficielle derrière la paroi abdominale antérieure. — CHEZ L'ADULTE, CE TYPE CLASSIQUE EST CELUI QU'ON EST APPELÉ A OBSERVER LE MOINS SOUVENT : SEULEMENT DANS UN QUART DES CAS. La connaissance du transverse serait tout à fait incomplète, si l'on ne décrivait, en insistant sur leur grande importance clinique, les TYPES CONSIDÉRÉS COMME ANORMAUX, BIEN QU'ON LES RENCONTRE DANS LES 3/4 DES CAS.

§ 1. — Situation et Rapports du Transverse à type classique.

Le CÔLON A TYPE CLASSIQUE (fig. 852). Il s'étend de l'extrémité inférieure du rein droit à l'extrémité supérieure du rein gauche. Il passe successivement sous le lobe droit du foie et au-devant de la 2e portion du duodénum ; longe la grande courbure de l'estomac, passe derrière sa grosse tubérosité ; puis plongeant dans l'hypochondre gauche, il se coude au-devant du rein gauche.

En se fondant à la fois sur sa fixation précoce au duodénum (4e mois de la vie fœtale) et sur les caractères du mésocôlon transverse, absent ou très court à droite du duodénum, très haut et très long à sa gauche, on peut, avec Buy, le diviser en deux portions : la *droite, sous-hépatique ou pré-duodénale*, est fixe ; la *gauche, sous-gastrique* ou *arc du côlon* proprement dit, très mobile.

A. — **Le Segment pré-duodénal.** — De l'angle hépatique, il se dirige, oblique de dehors en dedans et d'arrière en avant dans le plan horizontal, vers la gauche, puis surcroisant la 2e portion du duodénum à l'union de son tiers supérieur et de son tiers moyen : il est maintenu contre elle par une lame conjonctive. — Il est en rapport : EN HAUT, avec la face inférieure du foie et la

vésicule biliaire ; — EN AVANT et EN BAS avec les anses grêles ; en ARRIÈRE avec le rein, puis avec le duodénum.

Il est maintenu fixe dans sa position par un *méso* toujours très court, souvent rudimentaire, qui manque dans la moitié des cas.

B. — **Coudure côlique para-duodénale.** — J'appelle ainsi l'angle de jonction des deux portions du transverse. Il est généralement ouvert en haut et vers la droite.

C. — **La Portion sous-gastrique ou Arc du côlon.** — Quittant le duodénum, le transverse rétrograde vers la droite — SINUOSITÉ SOUS-HÉPATIQUE — décrivant une courbe à concavité supérieure et droite. Revenant à nouveau vers la gauche, il se dirige vers la rate en haut et à gauche, plus ou moins obliquement. Sa courbure s'exagère ou diminue suivant l'état de réplétion ou de vacuité de l'estomac dont il suit les mouvements.

A son origine, l'arc du côlon monte sous la face inférieure du foie d'arrière en avant et un peu de gauche à droite. Cette **anse sous-hépatique** est plus ou moins développée, généralement courte, mais constante.

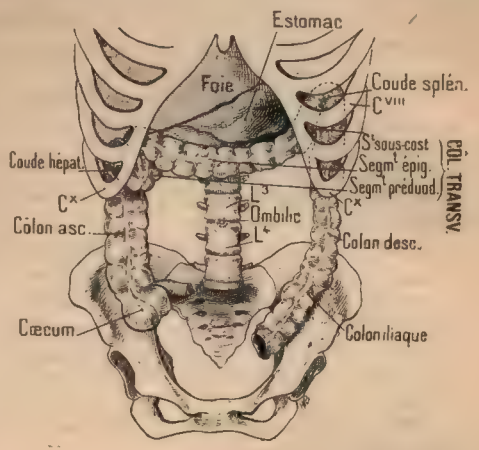

FIG. 852. — *Le Côlon Transverse à type classique.* Observer les différences de calibre du gros intestin.

Il se divise sous le bord antérieur du foie. On peut dès lors, avec Buy, le subdiviser en deux segments, épigastrique et sous-costal ou hypochondrique.

1° **Le Segment Epigastrique.** — ACCESSIBLE PAR L'EXPLORATION MÉDICALE, il est étendu au-dessus de l'ombilic ; son bord inférieur allant du 10e cartilage costal droit à l'articulation du 9e cartilage costal gauche avec le 8e. Souvent étalé au-devant de l'estomac dont il cache la grande courbure, *il n'est*, EN AVANT, *séparé de la paroi abdominale que par le grand épiploon.*

L'importance de ce rapport est grande : la dilatation du côlon transverse (il peut atteindre un diamètre de 7 à 10 centimètres) étant, sur le cadavre, aussi fréquente qu'est rare la dilatation de l'estomac et déterminant sur le vivant une sonorité sus-ombilicale qu'il est possible de distinguer de la sonorité gastrique par la percussion. Il peut également être sténosé par spasme et donner à la palpation la sensation de *corde côlique* (Glénard).

Il répond : EN HAUT, à l'estomac ; à la fin de la grossesse, il remonte jusqu'au creux épigastrique ; — EN BAS, aux anses intestinales grêles ; — EN ARRIÈRE, par l'intermédiaire du mésocôlon transverse, au pancréas, tête et corps, aux vaisseaux mésentériques supérieurs et à la 4e portion du duodénum.

L'insertion côlique du grand épiploon se fait sur sa bande musculaire antéro-inférieure de telle sorte que la partie du côlon transverse placée au-dessus d'elle et derrière elle se trouve, chez l'adulte, dans l'arrière-cavité des épiploons, tandis que celle qui est au-dessous se trouve dans la grande cavité péritonéale, loge sous-mésocôlique.

2° **Le Segment Sous-Costal gauche.** — Légèrement curviligne, il est oblique

en haut et à gauche. *Souvent marqué par une sinuosité sous-splénique*, il remonte le long de la grande courbure de l'estomac, derrière la grosse tubérosité duquel il tend à se glisser. Très proche de la queue du pancréas, il croise le tiers supérieur du pancréas et atteint le coude splénique.

§ 2. — L'Angle Splénique du Côlon.

Normalement aigu (45° à 60°), il se place en dedans de l'extrémité antéro-inférieure de la rate, le long du tiers supérieur du bord externe du rein. Profondément situé, il se projette sur la paroi thoraco-abdominale latérale en regard de la 9e côte, au niveau ou un peu au-devant de la ligne axillaire.

Le transverse présente certaines particularités :

a) **Dans sa forme** : ses bosselures sont séparées par des sillons bien nets. Des trois bandes musculaires du côlon : 1. l'antérieure devient antéro-postérieure (*bande omentale* ou *épiploïque*); 2. la postéro-externe postéro-supérieure (*bande mésocolique*); 3. la postéro-interne, qui devient postéro-inférieure, est libre et c'est sur elle qu'on rencontre les houppes graisseuses (franges épiploïques);

b) **Dans son calibre** : il est plus large dans sa portion droite, plus étroit dans sa portion gauche ; à travers l'épigastre, et plus souvent dans l'hypochondre gauche, il se rétrécit quelquefois brusquement. Ces rétrécissements sont sur le vivant de nature spamodique (On a signalé sa dilatation qui est également fréquente). — L'exiguité de l'angle splénique pourrait être une des causes de l'occlusion intestinale post-opératoire (Adenot).

c) **Dans sa longueur** : elle est en moyenne de 46cm,5 chez l'adulte (Buty), mais peut considérablement augmenter ;

d) **Dans sa capacité** qui est en moyenne de 870 centimètres cubes [de 530 à 1 120 centimètres cubes (Buy)].

§ 3. — Classification des Côlons Transverses ectopiés.

Les déplacements du côlon transverse s'observent **75 fois pour 100** (G. Gérard) ; Buy donne une proportion très voisine de la mienne : 77 pour 100.

Mes recherches sur le fœtus et le sujet jeune m'autorisent à affirmer que les *déplacements de l'adulte ne sont, dans la très grande majorité des cas, que des ectopies d'origine congénitale, observables 57 fois pour 100 à la naissance* (V. la thèse de mon élève Wiot, Lille, 1913). — Un petit nombre des côlons déplacés de l'adulte, — un peu plus de 1/5 — doit seul être rapporté à des causes secondaires, — alimentation défectueuse, entérites du premier âge, ptoses.

Chez le nouveau-né, j'ai rencontré les variétés suivantes :

1. Côlons sinueux par exagération de l'anse sous-hépatique. — Ils se présentent sous deux aspects : S verticale très fréquente, S horizontale. — 2. Côlons à flexuosité pré-splénique en S verticale, ou horizontale, et en Z. — 3. Côlons ectopiés par allongement de la partie moyenne du transverse : anse en V et anse en U. — 4. Double sinuosité — sous-hépatique et pré-splénique — coïncidant ou non avec l'ectopie de la portion moyenne : anse en W. — 5. Anomalies véritables coïncidant avec les ectopies du cæcum (p. 1000).

Les ectopies de l'adulte peuvent se rattacher aux variétés du nouveau-né ; elles s'en éloignent parfois assez pour qu'il soit, de prime abord, malaisé de retrouver le type original. Elles sont toujours plus fréquentes chez la femme.

I. **L'S sous-hépatique.** — Elle reste rarement cantonnée au tout premier segment, mais empiète sur la partie voisine, sous-pylorique. L'allongement peut être extrême, au point de donner la figure du **Côlon total en S verticale** (fig. 853), formé de trois branches superposées : la 1re inférieure de droite à gauche, la 2e

moyenne, de gauche à droite, la 3e inférieure, de droite à gauche jusqu'à l'angle splénique.

II. **L'S pré-splénique.** — L'angle splénique restant haut fixé, l'arc du côlon décrit à sa terminaison et dans le flanc gauche, une *S couchée* (fig. 854) de longueur variable.

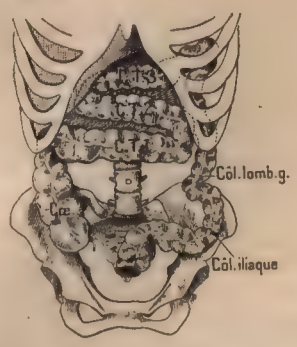

Fig. 853. — *Cas-type de Côlon en S verticale; sujet ♀ 59 ans* (obs. personnelle).

Fig. 854. — *Cas-type de Côlon Transverse en S horizontale; sujet ♀ 59 ans* (obs. personnelle).

III. **Allongement général de l'arc du côlon** (fig. 855). — Accentuation de la courbure normale du segment gastro-côlique dont le sommet descend jusqu'à l'ombilic ou un peu au-dessous de lui. — Cette ectopie fréquente est la plus

Fig. 855. — *Cas-type de Côlon Transverse en arc; sujet ♀ 61 ans* (obs. personnelle).

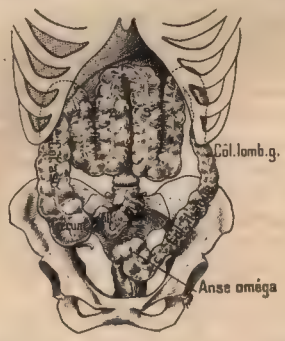

Fig. 856. — *Cas-type de Côlon en W ou en accordéon; sujet ♀ 46 ans* (obs. personnelle).

connue des radiographes. Ses variétés sont: le **Côlon en U.** — Le sommet de l'arc arrive au voisinage de l'arcade crurale, le plus souvent à droite de la ligne médiane; — le **Côlon en V.** — Modification de la forme précédente, la branche droite du V descendant plus ou moins verticalement contre le côlon lombaire droit, la branche gauche coupant obliquement l'abdomen pour remonter vers l'angle splénique.

IV. **Côlon sinueux en W ou en M** (fig. 856) **(en tuyaux d'orgue, en accordéon).** — Chacune des deux portions très allongées décrivant un U, tout le transverse est composé de quatre anses parallèles (souvent soudées par des adhérences secondaires).

V. **Déplacements complexes** : *a*) chute générale du transverse, seul ou accompagné du côlon droit, vers la cavité pelvienne ; *b*) déplacement en haut, en arc, en V renversé, etc. Ils représentent souvent des anomalies.

§ 4. — Le Péritoine du Côlon transverse.

Le transverse est entouré complètement de péritoine : *a*) Il est rattaché principalement : 1° à la paroi abdominale postérieure par le mésocôlon transverse ; 2° à la grande courbure de l'estomac par le ligament gastro-côlique, partie supérieure du grand épiploon ; *b*) accessoirement, il est retenu aux organes voisins, foie, vésicule biliaire, duodénum, par des ligaments péritonéaux inconstants. Une fois de plus, le développement permet seul d'interpréter la disposition compliquée de ces formations, consécutive à des remaniements du mésentère primitif de l'anse ombilicale.

Évolution. — Primitivement, le segment inférieur (ascendant) de l'anse ombilicale, celui qui devient la première portion du côlon, est rattaché à la paroi abdominale postérieure par le mésentère commun primitif ; sa couverture péritonéale est simple et complète.

Secondairement, après la torsion (p. 906) le premier segment du côlon vient s'appliquer contre la partie droite de la paroi abdominale postérieure ; on a vu (p. 1011) le mode de formation du mésocôlon ascendant ; le mésocôlon transverse, se soude par toute sa partie droite, contre le mésoduodénum déjà accolé. A partir du 5e mois, « il s'insère suivant une ligne qui s'étend à peu près d'un rein à l'autre. Elle commence à droite du pylore pour se rendre au point d'origine de l'artère mésentérique supérieure. De là, cette ligne se continue par un trajet légèrement ascendant pour aboutir à la flexure splénique..... la ligne d'insertion du mésocôlon transverse correspond à peu près au bord inférieur du pancréas » (Pérignon).

Le *mésocôlon transverse primitif*, après sa différenciation, fournit donc encore une enveloppe péritonéale complète au transverse ; ses deux feuillets s'écartent le long de la bande postéro-supérieure ou mésocôlique pour se continuer sur toute sa surface extérieure.

Finalement, à une époque variable, quelquefois assez tard chez l'enfant, le feuillet inférieur du grand épiploon s'accole au feuillet supérieur du mésocôlon transverse (*différenciation du ligament gastro-côlique*) ; la soudure remonte jusqu'à une ligne à peu près transversale qui suit la face antérieure du pancréas. « Le grand épiploon qui continue par en bas l'arrière-cavité s'insère suivant la même ligne à la paroi postérieure », parallèlement, au-dessus et à une certaine distance de celle du mésocôlon transverse. « Ainsi, primitivement, la lame postérieure du grand épiploon et le mésocôlon transverse sont indépendants l'un de l'autre et ont des insertions voisines, mais distinctes, à la paroi abdominale profonde » (Pérignon).

La lame récurrente (3 et 4, fig. 905) du grand épiploon aborde le côlon transverse par son bord inférieur, au-devant de la bande antéro-inférieure ou épiploïque, sur laquelle il reste attaché ; il semble faire corps avec le péritoine du transverse et se continuer directement avec le feuillet inférieur de son mésocôlon.

Le **mésocôlon transverse de l'adulte** *résulte ainsi de la fusion de la* lame postérieure *du grand épiploon avec le feuillet* supérieur *du mésocôlon transverse du fœtus et de l'enfant* ; cette soudure s'effectuant de bas en haut et de la droite vers la gauche.

En outre, les deux lames du grand épiploon se soudant également dans toute la portion qui répond au tablier, la seule portion qui garde son caractère originel est la partie tout supérieure de la lame antérieure qui s'étend de la grande courbure de l'estomac à la bande épiploïque du côlon transverse : celle qui devient **ligament gastro-côlique.**

Le *mésocôlon transverse définitif* est constitué par la superposition de quatre feuillets soudés : un *inférieur*, libre et lisse, seul vestige intégral du mésentère commun primitif ; trois *supérieurs*, résultant de la coalescence de la lame inférieure du grand épiploon avec le feuillet supérieur du mésocôlon transverse primitif : cette *lame supérieure*, compacte, infiltrée de graisse, figure la partie inférieure et postérieure de l'arrière-cavité des épiploons.

A. — Les attaches constantes du côlon transverse.

1. Le Mésocôlon transverse.

C'est le plus long, le plus mobile de tous les mésos; particulièrement lâche par sa portion sous-gastrique qui suit les mouvements de l'estomac, on lui considère : 1. une RACINE OU BORD POSTÉRIEUR ; elle commence contre le bord gauche (quelquefois au-devant, rarement contre le bord droit) de la 2e partie du duodénum, tiers supérieur; de là, s'étend jusqu'à la rate, à peu près horizontalement, après avoir croisé la tête du pancréas, sur le bord inférieur du pancréas et passant devant l'angle duodéno-jéjunal et le tiers supérieur du rein gauche ; — 2. un BORD ANTÉRIEUR OU MÉSOCÔLIQUE, ligne d'insertion sur le côlon ; — 3. une FACE SUPÉRIEURE OU OMENTALE, qui fait partie de l'arrière-cavité ; — 4. une FACE INFÉRIEURE, plafond de la loge sous-mésocôlique.

C'est à sa partie moyenne qu'il est le plus long, et ainsi le plus mobile, se déplaçant horizontalement de haut en bas autour de son insertion postérieure comme charnière (Buy) ; — il présente sa hauteur minima en surcroisant la 2e portion du duodénum.

2. Le Ligament Gastro-Côlique.

C'est la portion haute du grand épiploon, celle qui descend de toute la grande courbure de l'estomac sur la bande mésocôlique du transverse, dans sa portion sous-gastrique.

Le segment inférieur du grand épiploon reste libre jusqu'à la 9e ou la 10e année ; ses deux lames, simplement juxtaposées, se soudent alors par coalescence de leurs feuillets intérieurs (le 2e et le 3e, — fig. 905) dont la soudure s'effectue suivant une marche ascendante à partir du fond de la bourse épiploïque. Au-devant de la bande mésocôlique, il y a superposition de 5 feuillets péritonéaux : 4 du grand épiploon, 1 emprunté à la couverture propre du transverse.

B. — Les Ligaments Accessoires du Côlon transverse.

Ils ne sont pas constants. On doit les considérer comme des dispositions résultant d'adhérences secondaires, d'origine pathologique plutôt que comme des formations anatomiques normales.

1. LIGAMENT CYSTICO-CÔLIQUE (CYSTICO-DUODÉNO-ÉPIPLOÏQUE, Ancel). — On le rencontre 59,7 fois sur 100 chez l'adulte (Ancel et Sencert) sous la forme d'une lame triangulaire, souple et transparente chez le nouveau-né (20 pour 100), serrée, fibreuse chez l'adulte, unissant le col, le corps et le fond de la vésicule biliaire au premier coude du duodénum (feuillet postérieur) et à la partie droite du grand épiploon. C'est le seul des ligaments accessoires qui ait un intérêt chirurgical.

2. LIGAMENT PHRÉNICO-CÔLIQUE DROIT. — Assez fréquent chez l'adulte, placé dans le plan frontal, souvent serré, dense, il s'étend au-dessous du foie, de la paroi du flanc à l'angle hépatique et à l'extrémité droite du grand épiploon.

3. LIGAMENT HÉPATO-CÔLIQUE. — Existant dans 25 pour 100 des cas, d'un polymorphisme extrême, il naît de la partie interne du lobe droit du foie, descend pour s'étaler sur l'angle droit du côlon en envoyant des expansions d'importance variable sur le rein (*ligament hépato-rénal*) et le duodénum ; le nom d'*hépato-réno-duodéno-côlique* (Jonnesco) lui conviendrait bien dans certains cas.

4. LIGAMENT PHRÉNICO-CÔLIQUE GAUCHE. — Très rarement absent, de forme triangulaire à sommet inférieur et postérieur, il présente : une base dirigée en haut et en avant ; un côté gauche adhérent dans toute sa longueur, au diaphragme en haut, à la paroi abdominale en bas ; un côté droit inséré sur l'angle splénique du côlon. Par sa face postéro-supérieure, il soutient l'extrémité antérieure de la rate, à laquelle il forme comme un nid. On le considère, soit comme le prolongement gauche du mésocôlon transverse, soit comme l'origine supérieure du feuillet externe du mésocôlon descendant (Luschka), avec lequel il se continue souvent.

Article IX.

LE CÔLON DESCENDANT OU LOMBAIRE GAUCHE

C'est *le plus constant* et le moins mobile des segments du gros intestin. De l'angle splénique, il descend presque vertical ou un peu oblique en dedans, au-devant de la paroi lombaire gauche. On l'arrête conventionnellement à la crête iliaque.

§ 1. — Évolution du Côlon descendant.

Le côlon gauche est formé par la portion initiale du segment de l'intestin primitif irrigué par la mésentérique inférieure ; d'abord médian, il se déplace par allongement, vers la gauche, en dedans, au-devant, puis en dehors du rein gauche — 4e mois de la vie fœtale — jusqu'à la paroi lombaire.

Le côlon gauche, dès lors autonomisé, se fixe par soudure du feuillet gauche de son mésentère au péritoine pariétal. Jusqu'à la naissance, il est proportionnellement plus long, plus sinueux et surtout plus variable dans sa direction que chez l'enfant. Dès les premiers mois de la vie, il acquiert son type définitif de *côlon étroit* et *comme tendu*, rectiligne ou en arc à concavité antérieure, le long du bord externe du rein.

§ 2. — Rapports du Côlon descendant.

a) Tout en haut. — Il est logé entre la rate en arrière, le diaphragme en dehors et en avant. — L'orifice *côlique sous-costal gauche* fait communiquer le transverse avec le descendant ; grâce à la fixité de l'angle splénique, « il ne peut être oblitéré que par traction sur le côlon transverse » (Glénard).

b) Dans le reste de son trajet. — Il donne constamment, surtout chez l'enfant, l'impression d'être sur un plan plus superficiel que le côlon ascendant. (**Cliniquement** il est aussi plus facile à palper). — Postérieur et latéral, coincé dans l'angle que fait le rein avec la paroi lombaire, il est en rapport : en arrière et en dedans, avec la *moitié inférieure du bord externe du rein gauche* (rapport principal, fig. 909) ; — en arrière et en dehors, avec le péritoine pariétal qui le sépare du transverse de l'abdomen ; — en avant, avec les anses grêles ; en avant et en dedans, avec la veine génitale interne gauche.

§ 3. — Le Péritoine du Côlon descendant.

Son enveloppe péritonéale est incomplète : l'absence de méso me semble la règle.

Il persiste (8 fois sur 100 chez l'enfant, G. Gérard) très rarement chez l'adulte, un **mésocôlon descendant** : toujours très bref quand il existe, c'est le plus ordinairement — pour Symington et pour moi — une formation artificielle déterminée par traction du péritoine pariétal.

Article X.

LE CÔLON ILIAQUE OU S ILIAQUE

L'**S Iliaque** est le segment du côlon qui occupe la fosse iliaque gauche.

Long de 12 à 15 centimètres, il est étendu, conventionnellement, de la crête

iliaque au bord interne du psoas. Incliné en bas et en dedans, comparable au côlon descendant par son évolution, il est légèrement sinueux avant la naissance : décrivant dans la fosse iliaque une courbe en S couché à l'envers : — ∿ — (6e mois de la vie fœtale), anse flottante se continuant sans démarcation avec l'anse en oméga. Ses flexuosités disparaissent, généralement avant la fin de la première année. — Dès lors, il décrit : à l'état de vacuité, une ligne droite qui coupe la fosse iliaque en son milieu ; — à l'état de réplétion, une courbe de grand rayon dont la convexité côtoie l'arcade de Fallope dans sa moitié ou ses 2/3 externes.

§ 1. — Rapports du Côlon iliaque.

Chez l'adulte, il répond : EN AVANT ET EN DEHORS, à la paroi abdominale antérieure (*rapport principal*), plus ou moins immédiatement au-dessus de l'arcade crurale ou séparé d'elle par des anses grêles : notion d'autant plus à retenir que souvent il est difficile de reconnaître le côlon iliaque (faible volume, bosselures peu marquées), sinon à ses franges épiploïques ; — EN ARRIÈRE, aux muscles iliaque et psoas à l'aponévrose desquels il est rendu adhérent (90 fois sur 100) par un véritable *fascia rétro-intestinal* résultant de la soudure du méso-iliaque primitif avec le péritoine pariétal de la fosse iliaque.

D'après Bourcart, l'S iliaque est *en rapport direct* avec la paroi abdominale, au niveau et un peu au-dessus de l'épine iliaque antéro-postérieure gauche, 144 fois sur 150. Dans les 6 autres cas, c'est encore à gauche et immédiatement au-dessous de son origine que l'S iliaque se rapproche le plus de la paroi abdominale.

§ 2. — Le Péritoine du Côlon Iliaque.

CHEZ L'ADULTE, l'S iliaque est maintenu en situation par une enveloppe péritonéale incomplète ne recouvrant que ses 2/3 ou ses 3/4 antérieurs. Le **mésocôlon iliaque** persiste moins de 10 fois sur 100.

CHEZ LE NOUVEAU-NÉ, un **mésocôlon iliaque** existe à peu près constamment : continué directement avec le mésocôlon pelvien, il est souvent assez développé pour qu'on puisse poursuivre son feuillet inférieur jusqu'à l'émergence de l'artère mésentérique inférieure (*fossette intersigmoïde*). Par soudure secondaire, il se confond avec le péritoine de la fosse iliaque gauche. Le côlon iliaque devient un des segments les plus fixes du gros intestin ; il est presque invariable dans sa longueur et ses courbures.

ARTICLE XI.

LE CÔLON EN OMÉGA OU ANSE OMÉGA

L'anse mobile et entourée d'un long méso qui relie le côlon iliaque au rectum peut être désignée, avec Trêves, sous le nom d'*Anse Oméga*.

Cette dénomination qui ne préjuge rien, convient également à l'enfant et à l'adulte. Elle a l'avantage de désigner d'un mot la sinuosité — Ω — que décrit dans la majorité des cas l'anse non déployée. (Le nom d'*anse pelvienne du côlon* ou de *côlon pelvien*, proposé par Jonnesco, ne convient pas, chez le jeune enfant, à ce segment qui dans la plus grande partie de son trajet, ne peut être qu'abdominal. Chez l'adulte même, il ne reste pas toujours dans l'excavation, puisqu'il peut remonter jusqu'à l'ombilic, soit au moment de sa

réplétion, soit sous la poussée de la vessie pleine ou de l'utérus gravide qui le chassent de bas en haut.)

§ 1. — Évolution du Côlon en Oméga.

En retard sur celle du côlon descendant, elle peut être divisée en 3 périodes : *a*) au STADE DE DIFFÉRENCIATION — 3e mois de la vie fœtale — l'intestin terminal est figuré par 4 anses : la *prérénale* (côlon descendant) ; la *prépariétale* (côlon iliaque) ; la *prégénitale* (anse oméga), médiane et moulée sur la glande génitale gauche ; le *rectum*. — Les deux premières gagnent précocement leur situation définitive ; le rectum reste en place. — Par contre, l'anse oméga subit d'intéressants remaniements. —

b) A ce STADE DE TRANSITION, qui s'étend jusqu'à la naissance, le côlon oméga peut présenter diverses positions et varier dans ses aspects ; mais, s'allongeant beaucoup plus que le côlon iliaque avec lequel il forme un coude aigu, il décrit au-dessus du détroit supérieur un fer à cheval ouvert en bas dont les branches sont sensiblement parallèles entre elles et à l'axe médian du corps. Pendant le dernier mois de la vie fœtale, il est distendu à l'extrême par le méconium, et, de ce fait forcé de se replier *vers la droite*. Par son sommet, il atteint ainsi la *fosse iliaque droite*. Cette disposition répond à ce qui s'appelle le **type fœtal**. —

c) Le STADE DÉFINITIF, postérieur à la naissance, est caractérisé par une répression rapide aboutissant au **type infantile**. Cette réduction se continue pendant les premières années ; et le côlon oméga se présente sous le **type de l'adulte** avec ses variétés.

§ 2. — Trajet et rapports du Côlon en Oméga.

A. — **Type fœtal.** — 1. A LA FIN DE LA VIE FŒTALE (fig. 857), l'*anse oméga* est franchement abdominale ; gorgée de méconium, sur les morts-nés près du terme, énorme, *elle occupe à elle seule toute la loge sous-mésentérique du péritoine ;* partant du détroit supérieur remontant en haut et à droite jusqu'à la face inférieure du mésentère, seule barrière capable de la retenir en bas, elle arrive jusque dans la région lombaire droite et la fosse iliaque droite (en dedans ou même au-devant du cæcum), s'y réfléchit en une anse qui se moule sous la précédente, puis redevenant verticale se continue dans le rectum au-devant, et à droite de la 3e vertèbre sacrée.

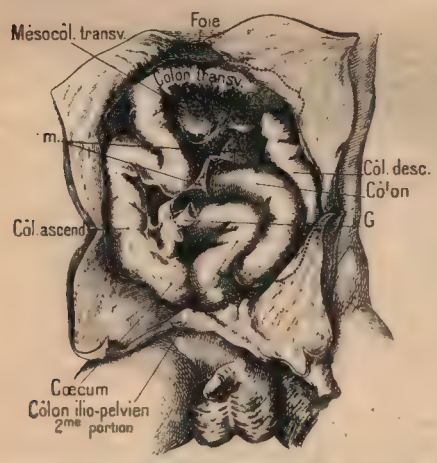

FIG. 857 (personnelle). — *Le Gros intestin ; particulièrement le Côlon Ilio-pelvien à la fin de la vie fœtale.*

Gorgé de méconium, son anse arrive, par son sommet, jusque dans la fosse iliaque droite.

Huguier, le premier, — en 1859, — signala cette disposition ; généralisant à outrance, il la considérait comme constante, persistant à peu près intégralement après affaissement des anses ; il conseillait dans l'imperforation congénitale du rectum de rechercher l'anse sigmoïde « non point en arrière et à gauche, comme on le fait généralement, mais en avant et à droite ». Personnellement, malgré Giraldès qui sur 114 autopsies n'observa que 25 fois la disposition transversale, et sur 11 imperforés trouva toujours à gauche le côlon oméga, malgré Curling (2 fois sur 20), Bourcart (33 fois sur 150), je prétends qu'*on peut accepter intégralement la description d'Huguier, à la condition expresse*

d'examiner des nouveau-nés dont l'intestin renferme encore tout son méconium. (Il faut insister sur cette importante circonstance que, des auteurs cités, tous n'ont pas exclusivement étudié des nouveau-nés, mais des enfants de tous âges.)

B. — **Type infantile.** — Dès les premières heures de la vie, l'anse oméga diminue de volume et, par régression, change de place. Elle commence à descendre vers le bassin par sa portion initiale gauche ou juxta-iliaque : l'élasticité de ses parois entre en jeu pour réduire à la fois son diamètre et sa longueur; mais ses portions restent accolées l'une à l'autre et figurent, soit une bande simple ou double, soit un arceau à convexité antérieure, moins souvent un V renversé à sommet abdominal, ou un M majuscule à branches parallèles et verticales. Dans la plus grande partie de son trajet, elle reste abdominale, jusque vers la fin de la 2e année, mais tend sans arrêt à se tasser pour ainsi dire vers le bas.

La persistance du type fœtal n'est pas exceptionnelle ; je l'ai notée 3 fois sur 63 nourrissons, une fois après le 3e mois.

C. — **Type de l'adulte.** — Longue de 30 à 50 centimètres, l'anse oméga est entièrement logée dans l'excavation, siège qui dès lors justifie le nom de *côlon pelvien.* Sa disposition la plus fréquente — 2/3 des cas — est la suivante :

« Un peu avant d'aborder l'artère iliaque externe, l'intestin change de direction, se porte directement de dehors en dedans, passe sur cette dernière et pénètre dans le petit bassin, en s'accolant d'abord à son flanc gauche. Plus ou moins bas, quelquefois très près du plancher de cette cavité, l'anse pelvienne se dirige de gauche à droite, passe au-devant du rectum et atteint la paroi droite du petit bassin ; après avoir touché cette paroi, l'intestin se réfléchit d'avant en arrière et de droite à gauche, atteint la concavité sacrée vers la 3e vertèbre sacrée, pour descendre enfin et se continuer dans le rectum. » (Jonnesco).

Rapports. — Le Côlon Pelvien, sous-jacent aux anses intestinales grêles et parfois au cæcum en position basse, se niche : chez l'homme, derrière et au-dessus de la vessie, dans la moitié postérieure de l'excavation ; chez la femme, le plus souvent, dans la cavité de Douglas, derrière et aussi au-dessus de l'utérus sur lequel il pèse, contribuant ainsi à accentuer son antéversion normale ; — plus rarement, il se place au-dessus du cul-de-sac vésico-utérin.

§ 3. — Classification des Variétés de l'Anse Oméga.

J'ai insisté sur la régression qui se manifeste dès après la naissance. Cette évolution semble se poursuivre lentement, mais sans interruption, jusqu'à l'âge adulte, et tendre « vers une forme définitive rarement observée... Le fait qui semble dominer toute l'anatomie du côlon pelvien, dit Pierre Duval — 1902 — est que cette anse est un segment d'intestin en voie d'évolution inachevée. Il n'a pas encore sa forme définitive et nous n'observons dans la majorité des cas que les dispositions passagères, véritables stades d'évolution vers un avenir que nous ne pouvons prévoir... Libre d'abord dans toute son étendue, il perd sa mobilité pas à pas par un processus d'accolement progressif... Le stade ultime est le côlon pelvien fixe, sans méso, ou avec un double feuillet très court, dans la partie gauche du bassin ».

On peut grouper ses variétés, d'après la longueur de l'anse. Quénu et Duval décrivent les types suivants : *a*) Côlons en oméga longs ; 1° avec long méso inséré haut dans la fosse iliaque gauche ; — 2° avec court méso inséré bas au détroit supérieur ; — *b*) Côlons en oméga courts : 3° avec long méso inséré haut ; — 4° avec court méso collé dans le pelvis. — Ces premiers appartiennent surtout aux jeunes sujets.

A. — **Anses Oméga longues** (fig. 858). — On peut les rencontrer dans tous les coins de l'abdomen. Chez l'adulte, j'en ai vu de nombreux cas (ils sont toutefois beaucoup moins fréquents que les ectopies du transverse). Elles peuvent : se placer à travers l'hypogastre au-dessus du niveau de la symphyse pubienne, s'étaler jusqu'au cæcum, remonter jusqu'au foie, atteindre l'épigastre et l'hypochondre gauche. — Entre les positions extrêmes on peut observer tous les degrés.

La plupart des grands allongements me semblent pouvoir être rapportés à des causes pathologiques.

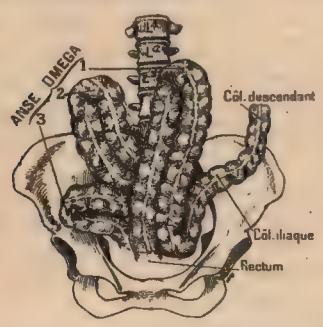

Fig. 858. — *Les Anses Oméga longues.*

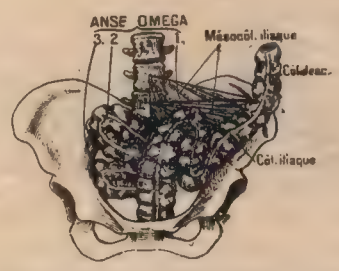

Fig. 859. — *Les Anses Oméga courtes.*

Diagramme montrant les trois positions principales : *verticale 1, oblique droite 2, transversale 3,* que peuvent prendre les anses oméga courtes ou longues.

B. — **Anses Omégas courtes** (fig. 859). — Elles se présentent sous forme de boyau bref, pouvant avoir moins de 15 centimètres de longueur, décrivant entre le psoas gauche et la 3e sacrée, une S, un V ou un C convexe en avant, fer à cheval exactement maintenu dans le pelvis en trois positions : 1. *médiane* et verticale, 2. *oblique droite,* ou 3. *transverse,* le sommet de l'anse affleurant le bord interne du psoas droit.

Considérations pratiques. — Le côlon en oméga « se présente à la technique chirurgicale comme une anse intestinale de forme, de longueur, de mobilité, de situation topographiques infiniment variables... Il n'a pas de situation fixe : elle dépend de sa longueur et de celle de son méso. Il est tantôt situé dans la partie gauche du bassin ; tantôt il décrit une vaste courbe dans le pelvis et apparaît dans la fosse iliaque droite ; tantôt il remonte dans l'abdomen, soit dans la région sous-ombilicale, soit dans une des fosses lombo-iliaques... Il est impossible de prévoir ces données anatomiques : longueur, mobilité... » (P. Duval).

§ 4. — Le Péritoine de l'Anse Oméga.

Il forme un méso complet, **mésocôlon pelvien** ou **mésocôlon de l'anse oméga**, dont le point d'attache supérieur est sous-jacent à l'émergence de l'artère mésentérique inférieure au-devant de l'aorte, variant quelque peu comme elle suivant la hauteur, pouvant s'abaisser jusqu'au-devant de la 5e lombaire et même jusqu'au promontoire. A sa partie tout inférieure, il se continue sur le mésorectum (p. 1026). — Il s'étale en queue de paon lorsqu'on déploie l'anse oméga longue.

Au-dessous de son insertion au rachis, on rencontre constamment, chez le fœtus et l'enfant, la FOSSETTE INTERSIGMOÏDE, dépression en cul-de-sac bordée à gauche par l'artère hémorrhoïdale supérieure.

Vaisseaux et Nerfs du Côlon.

A. — Artères côliques. — La circulation artérielle des côlons ne rappelle que de loin celle de l'intestin grêle. Elle est assurée, dans sa moitié droite et jusqu'à l'angle splénique par la mésentérique supérieure ; dans sa moitié gauche par la mésentérique inférieure.

De la valvule iléo-cæcale au rectum, on rencontre six artères toutes anastomosées entre elles ; *a*) de la mésentérique supérieure (p. 291), 1° la *colique ascendante* (du tronc iléo-côlique, p. 293) ; 2° l'*artère du côlon ascendant*, indépendante ou collatérale du tronc iléo-côlique ou de la suivante ; 3° la *côlique supérieure droite* ; cette *a. de l'angle hépatique* s'unit en bas aux précédentes par une arcade qui suit le bord interne du côlon ascendant ; par en haut, elle s'étend vers la gauche par la longue **arcade de Riolan**, véritable artère du côlon transverse souvent renforcée par une artériole émanée de la côlique droite supérieure, anastomosée à sa terminaison avec une branche généralement grêle de la première côlique gauche ; —

b) De la mésentérique inférieure : 4° la *côlique supérieure gauche* ; cette *a. de l'angle splénique* abandonne à la région de 1 à 3 arcades et s'inoscule avec les suivantes ; 5° et 6° les *côliques moyenne et inférieure gauches* ; souvent confondues à leur origine (a. des côlons iliaque et oméga), elles dessinent une à deux séries d'arcades qui ne dépassent guère le sommet de l'anse oméga.

Pour Corsy et Aubert, il n'y a en général qu'une arcade sauf au niveau des angles hépatique, splénique, « iliaque » où il y a deux ou trois arcades.

Les anastomoses successives des côliques entre elles déterminent la formation d'un *vaisseau parallèle du côlon*, continu, d'autant moins éloigné de son bord adhérent que le gros intestin est plus dilaté.

Les *arteriæ rectæ* qui en proviennent sont moins serrées que sur le jéjuno-iléon ; elles se répartissent sur les faces antérieure et postérieure, suivant quatre lignes parallèles. Toutes sont terminales et pénètrent jusqu'à la sous-muqueuse.

B. — Veines côliques. — *a*) Sont tributaires de la grande mésaraïque les veines du cæcum, des côlons droit et transverse : 1° les veines du cæcum et de l'appendice, indépendantes, concourent à former l'*arcade iléo-cæco-côlique* continue vers la droite avec, 2° arcade unique du côlon ascendant ; 3° les veines de l'angle hépatique et du transverse étagées en arcades de 3e et 2e ordre confluant vers la *veine transversale*, satellite de l'arcade de Riolan et toujours anastomosée à gauche par un rameau souvent grêle avec : *b*) les tributaires de la petite mésaraïque qui sont : 4° les veines de l'angle splénique ; 5° les veines supérieure et inférieure côlo-lombaire gauches ; 6° les veines de l'anse iliaque-oméga — 2 à 5 veines sigmoïdiennes unies en arcades de 2e et de 1er ordre.

Les lymphatiques. — Ils rejoignent la chaîne des chylifères (p. 705).

Les Nerfs. — Fournis par le plexus solaire à droite, le plexus lombo-aortique à gauche, ils suivent les artères et forment dans la paroi intestinale le plexus d'Auerbach et de Meissner.

Article XII.

LE RECTUM

Le rectum, segment terminal du gros intestin, commence du devant de la partie droite de la troisième vertèbre sacrée ; il s'étend jusqu'à l'anus (1).

(1) Une partie du texte et la plupart des figures de cet article sont empruntées à Quénu et Hartmann, *Chirurgie du Rectum*, t. I.

§ 1. — Notions Générales sur le Rectum.

Direction. — Appliqué contre le sacrum et le coccyx, il se dirige de haut en bas et d'arrière en avant, bien au delà de la pointe du coccyx, jusqu'à l'insertion rectale du releveur de l'anus, au bord inférieur du sphincter externe; il se coude brusquement en arrière et en bas pour se continuer par l'anus. — Dans ce trajet, il est légèrement à droite; devenu médian, il reste sur la ligne médiane.

Moyens de fixité. — D'autant plus fixe qu'on l'examine plus bas, il est maintenu dans sa position : 1. EN HAUT : par le *mésorectum* ; 2. AU MILIEU ET DE CHAQUE CÔTÉ, par l'*aponévrose sacro-recto-génitale* qui, du sacrum, en dedans des trous sacrés antérieurs et des bords latéraux du coccyx, passe sur les côtés du rectum où elle s'insère, se continuant chez la femme vers l'utérus (ligaments utéro-sacrés) et le vagin ; — 3. EN BAS, par ses connexions intimes α) profondément avec les muscles releveurs de l'anus, sphincter externe, transverses et bulbo-caverneux ; β) superficiellement avec le muscle *corrugator cutis ani* dont les fibres lisses partent du coccyx pour enfourcher le rectum à sa terminaison.

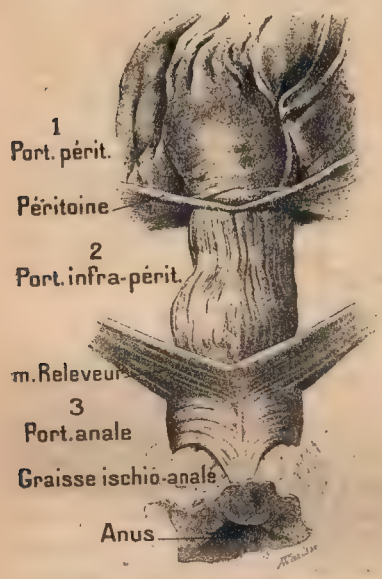

FIG. 860 (QUÉNU et HARTMANN). — *Les trois portions du Rectum.*

Division. — Il est divisé par le bord inférieur des releveurs en deux portions : 1° supérieure, *pelvienne* ou *rectale* proprement dite ; 2° inférieure, *périnéale* ou *anale*.

La portion rectale peut elle-même être subdivisée en deux *parties : a) péritonéale* ; recouverte par le péritoine, au moins sur toute sa face antérieure, elle s'étend « de la 3e sacrée au cul-de-sac recto-vésical chez l'homme, recto-vaginal chez la femme » ; *b) infra-péritonéale*, s'étendant de ce cul-de-sac au bord inférieur des releveurs.

Longueur. — 13 à 15 centimètres.

Calibre. — Uniformément cylindrique *chez le fœtus et l'enfant*, sans dilatations ni rétrécissements, il est très variable *chez l'adulte* et inégal suivant les points considérés. Vide, il peut ne pas dépasser le diamètre de l'intestin grêle. Rempli, il présente de haut en bas : 1. une *portion cylindrique*, longue de 2-3 centimètres, ayant de 5 à 7 centimètres de circonférence ; — 2. une portion renflée irrégulièrement, l'AMPOULE RECTALE, longue de 9-11 centimètres, ayant suivant les points considérés 8 à 10, 13 et 16 centimètres de circonférence, pouvant, par l'accumulation des matières, atteindre un énorme volume et par distension lente ou brusque, devenir grosse comme une tête d'enfant ; — 3. une partie terminale, *portion anale ou sphinctérienne*, longue de 2-3 centimètres, ayant 5 à 9 centimètres de circonférence.

Dans l'accouchement, le rectum, pendant la période d'expulsion, s'aplatit complètement dans le sens antéro-postérieur, au point que son calibre devient virtuel.

§ 2. — Rapports du Rectum.

A. — La Portion péritonéale et son Péritoine. — Elle est recou-

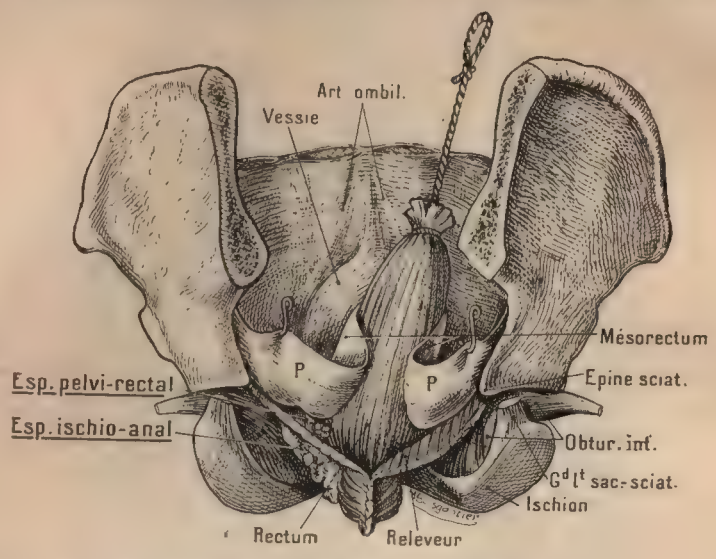

Fig. 861 (d'après une planche du Pr Farabeuf). — *Rectum de l'homme vu d'en arrière après enlèvement de la paroi osseuse postérieure du bassin.*

Il est embrassé par le péritoine *P. P.* qui se déjette de chaque côté pour former le mésorectum. Entre le péritoine et le releveur, *l'espace pelvi-rectal.* Entre le releveur, l'obturateur interne et l'ischion, *l'espace ischio-anal.*

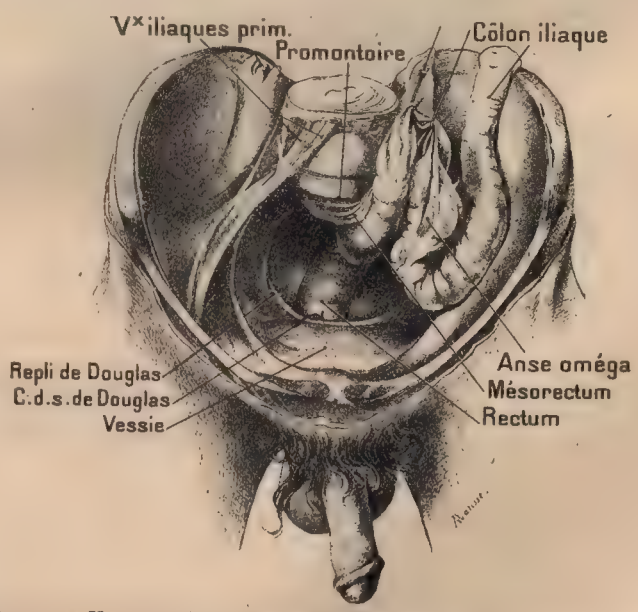

Fig. 862 (Quénu et Hartmann). — *Rectum vu d'en haut après relèvement de l'anse Oméga que l'on a attirée à gauche.*

verte par la séreuse — **Mésorectum** — mais seulement sur sa face antérieure et un peu à son origine sur ses faces latérales.

1. La face antérieure du haut-rectum. — Le péritoine se réfléchit : sur la vessie chez l'homme, en formant le fond de la cavité de Douglas occupée par l'anse oméga ou par des anses grêles ; sur le vagin chez la femme. En arrière,

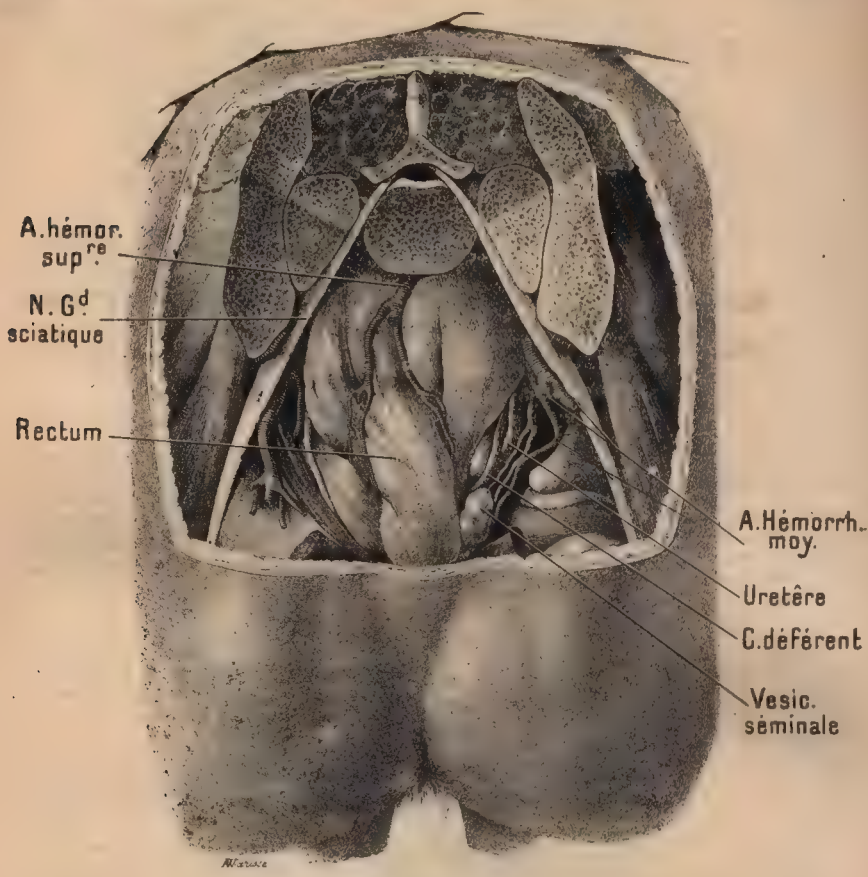

Fig. 863 (Quénu et Hartmann). — *Rapports du Rectum en arrière chez l'homme.*
Le sacrum a été réséqué.

il se réfléchit de chaque côté vers le sacrum dont il reste séparé « latéralement par l'origine des muscles pyramidaux recouverts d'une toile aponévrotique. En avant de ces muscles, émergent les branches du plexus sacré.

« *La situation du cul-de-sac recto vésical* par rapport au coccyx n'est pas constante... Constamment, la pointe coccygienne demeure au-dessous du cul-de-sac péritonéal, la distance variant de 8 à 12 mm. avec un rectum et une vessie vides, s'élevant à 6 et 7 centimètres avec la réplétion de ces deux organes. On peut en conclure qu'un instrument enfoncé parallèlement au plan horizontal, au niveau de la pointe coccygienne, passe toujours au-dessous du cul-de-sac péritonéal et à une distance variable suivant les sujets, variable surtout suivant la distension des réservoirs, fécal et urinaire »

2. La face postérieure du haut-rectum. — Elle repose sur le sacro-coccyx

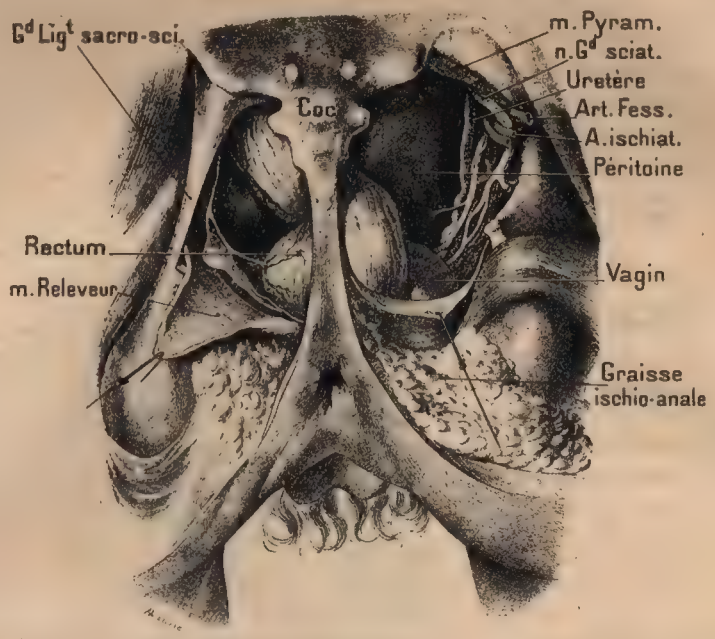

Fig. 864 (Quénu et Hartmann). — *Rapports du Rectum en arrière chez la femme.*

qu'elle déborde à droite et à gauche ; en bas, elle arrive contre les muscles ischio-coccygiens qui la séparent du ligament grand sacro-sciatique.

3. Les bords. — Ils sont côtoyés : par les branches de l'artère hémorrhoïdale supérieure ; *à distance*, plus en avant, « par l'uretère et le canal déférent chez l'homme, par l'uretère et le pédicule vasculaire de l'utérus chez la femme ».

B. — **La Portion infra-péritonéale.** — Elle répond :

1. En arrière, aux releveurs de l'anus sur lesquels elle repose ;

2. Latéralement, mais sur un plan plus antérieur : chez l'homme, aux vésicules séminales, aux canaux déférents, aux uretères dans les deux sexes, aux releveurs de l'anus qui la séparent de chaque côté des fosses ischio-anales ;

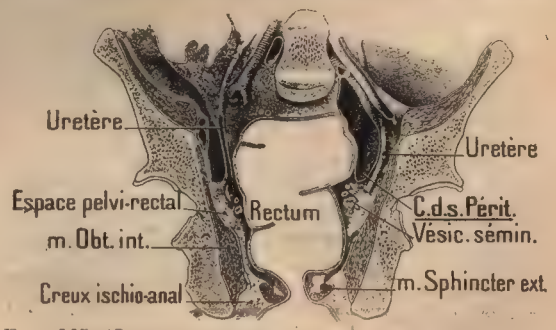

Fig. 865 (Quénu et Hartmann). — *Rapports latéraux du Rectum.*

Coupe vertico-transversale d'un sujet (homme) congelé dont le rectum a été rempli de plâtre.

3. Les rapports antérieurs doivent être étudiés dans chacun des deux sexes.

Chez l'homme (fig. 863). — La face antérieure du rectum, au-dessous du cul-de-sac vésico-rectal, répond de haut en bas : aux vésicules séminales et aux

canaux déférents interceptant le bas-fond de la vessie ; — à la prostate dont il est séparé par l'aponévrose prostato-péritonéale de Denonvilliers ; celle-ci, intimement adhérente à la prostate est unie seulement par une lame celluleuse au rectum dont il est facile de la décoller ; — enfin à la partie postérieure du plancher uro-génital.

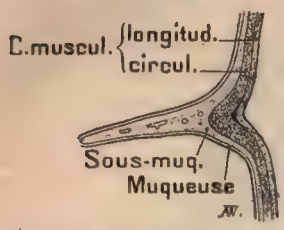

Fig. 866 (Quénu et Hartmann). — *Coupe schématique d'une valvule de Houston.*

« La distance du cul-de-sal péritonéal à l'anus est de 5 à 6 centimètres dans l'état de vacuité de la vessie ; elle atteint 7 à 8 centimètres, la vessie pleine ; elle peut dépasser 10 centimètres, si le rectum est à son tour distendu » (Quénu et Hartmann).

Chez la femme. — La face antérieure répond à la face postérieure du vagin, dont elle reste séparée par du tissu cellulaire lâche : l'adossement des deux organes est appelé *cloison recto-vaginale*, bien que « les deux conduits n'associent leurs parois pour former une cloison commune qu'au niveau du raphé, carrefour des insertions des transverse, constricteur vulvaire et sphincter externe ; plus haut et jusqu'au cul-de-sac péritonéal, un tissu cellulaire lâche est interposé entre le rectum et le vagin ».

Le Tissu cellulaire péri-rectal. — Il occupe l'*espace pelvi-rectal* supérieur (Richet) ou *pelvi-rectal* tout court (Farabeuf). Virtuel, compris de chaque côté entre le péritoine rectal et les insertions rectales du releveur, cet espace est subdivisé par Quénu et Hartmann en trois loges secondaires : une *médiane, rétro-rectale* ; *deux latérales, péri-rectales*, ne communiquant pas entre elles, mais restant séparées pas les aponévroses sacro-recto-génitales, tant chez l'homme que chez la femme. La loge rétro-rectale se continue en haut avec le tissu cellulaire prévertébral, qui entre latéralement en connexion avec la palmure hypogastrique dont il soutient les artères hémorrhoïdales moyennes.

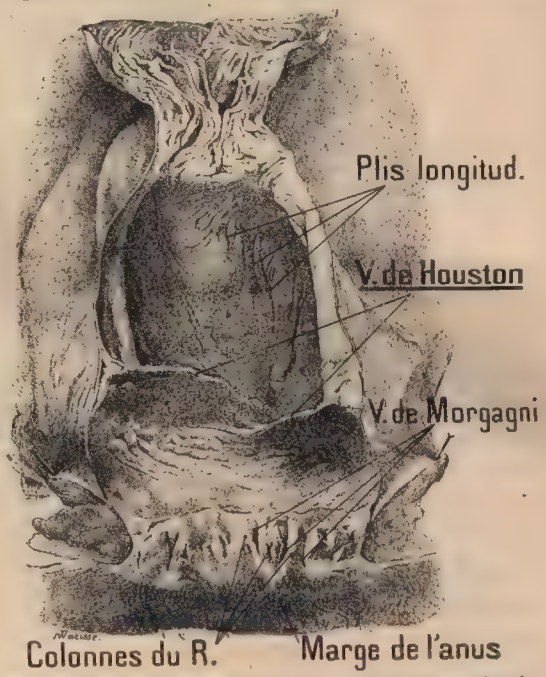

Fig. 867 (Quénu et Hartmann). — *Rectum incisé longitudinalement.*

C. — **La Portion anale. Canal de l'Anus.** — Le rectum traverse l'espace circonscrit par les releveurs insérés latéralement sur lui ; il entre en connexion intime avec le sphincter externe de l'anus dont la portion profonde, lui forme un collier musculaire n'ayant pas *moins* de 3 centimètres de hauteur,

débordant en haut de 3-4 mm. l'insertion rectale des releveurs. Le sphincter reste séparé des tuniques du rectum par une couche de tissu conjonctif lâche.

Ses rapports sont :

1. En avant : *a*) chez l'homme, le noyau fibreux — *centrum* — du périnée, dont le corps musculaire épais le sépare du bulbe de l'urèthre (*triangle recto-uréthral*); — *b*) chez la femme, le plancher périnéal (périnée obstétrical) unissant intimement le rectum anal et le vagin par l'entre-croisement des m. sphincter externe, transverses du périnée et constricteurs de la vulve (*triangle recto-vaginal*).

2. Sur les côtés, les fosses ichio-anales (p. 1034).

3. « En arrière de l'anus et entre les deux faisceaux superficiel et profond du sphincter externe, le tissu cellulaire d'un côté communique avec celui du côté opposé » (Quénu et Hartmann).

§ 3. — La Conformation Extérieure du Rectum.

Cylindroïde chez l'enfant et dans 1/6 des cas chez l'adulte, le rectum, souvent un peu aplati d'avant en arrière, présente trois ou quatre bosselures superposées, saillantes sur l'un ou l'autre côté, séparées par des sillons où s'enfoncent les vaisseaux.

§ 4. — La Conformation Intérieure du Rectum.

La paroi limitant la cavité rectale présente :

a) Des plis longitudinaux s'effaçant par la distension.

b) Deux ou trois replis transversaux permanents, *les* valvules de Houston, qui apparaissent dès le 6e mois de la vie intra-utérine (Gally). De forme semi-lunaire, elles sont situées : la supérieure, à gauche, à 8-9 centimètres de l'anus ; la moyenne (*valvule recto-vésicale de Houston*), en avant et à droite, à 6-7 centimètres de l'anus; l'inférieure, inconstante (*valvule anale*), à 4-5 centimètres de l'anus. Elles font dans la cavité une saillie de 1 à 2 centimètres, plus marquée quand l'organe se distend.



Fig. 868 (Quénu et Hartmann). — *Les Valvules de Morgagni* (adulte).

c) A la partie tout inférieure de la portion anale, surtout à son pourtour, à la jonction de la muqueuse et de la peau, les replis ou *valvules semi-lunaires de Morgagni* (fig. 868) ; au nombre de 3 à 10, hautes de 10 à 15 mm. ce sont des enfoncements permanents de la muqueuse ; séparées chez l'enfant, réunies par groupes et de forme moins régulière chez l'adulte, elles sont bordées par des saillies verticales, *colonnes du rectum ou de Morgagni*, froncements de la muqueuse légèrement épaissie, reposant sur un stroma de fibres musculaires.

§ 5. — Structure du Rectum.

Ses quatre tuniques sont, de dehors en dedans :

1. Le PÉRITOINE ; n'entourant que la première portion (face antérieure et une faible partie des faces latérales), il se réfléchit de chaque côté sur la paroi pelvienne postéro-latérale et aussi chez la femme sur le feuillet postérieur des ligaments larges.

2. La MUSCULAIRE ; très épaisse (2 mm.), rouge, d'aspect charnu, elle est disposée sur deux plans :

a) Le *plan externe, longitudinal*, forme une gaine complète, renforcée en avant et en arrière par les faisceaux représentant l'épanouissement terminal des bandes musculaires du gros intestin. Leurs fibres, longitudinales, se terminent : les externes sur l'aponévrose supérieure du releveur de l'anus, les moyennes sur la *lame tendineuse de Laimer*, qui figure l'insertion rectale des releveurs, quelques-unes allant jusqu'au sommet du sacrum et sur le coccyx (*muscle rétracteur de l'anus*) ; les internes arrivant, après s'être intriquées perpendiculairement avec les sphincters interne et externe, à la face profonde de la peau où leurs tendinets s'entre-croisent avec les fibres du muscle *corrugator cutis ani*.

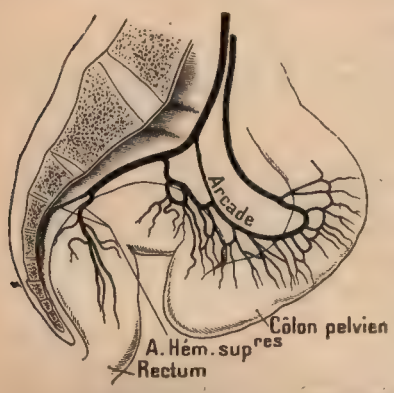

FIG. 869 (HARTMANN). — *La Circulation Artérielle du Rectum.*

On voit la différence de disposition entre les artères du côlon pelvien anastomosées en arcade et les hémorrhoïdales supérieures qui *ne présentent aucune anastomose importante*. On notera la disposition constante de la dernière arcade anastomotique un peu au-dessous du promontoire et à gauche.

b) Le *plan interne*, épais, formé de *fibres circulaires*, se condense par place en anneaux complets : α) *sphincter d'O' Beirne*, à l'union du rectum et de l'anse oméga (quelquefois indiqué extérieurement par un rétrécissement) ; β) anneaux à la base des valvules de Houston et surtout *sphincter de Nélaton* au niveau de la valvule supérieure ; γ) en bas, **sphincter interne**, épaississement continu de toute la circonférence du rectum, remontant à partir de la ligne ano-cutanée sur une hauteur de 4-6 centimètres et plus, de 3-4 mm. d'épaisseur, débordé en dehors par le sphincter externe.

3. La CELLULEUSE. — Elle renferme les vaisseaux ; extrêmement lâche, c'est grâce à elle que peut se faire le glissement en dehors de la muqueuse (*prolapsus du rectum*).

4. La MUQUEUSE. — De couleur rouge foncé, elle est plissée verticalement ; son épithélium présente des cellules cylindriques avec liséré, et au niveau des colonnes de Morgagni, des cellules de transition entre les cellules intestinales et l'épithélium cutané (*ligne ano-cutanée d'Hermann*). Les glandes et les follicules y sont en quantité innombrable.

ARTICLE XIII.

L'ANUS

L'anus est la région de transition entre la fin du rectum et la peau de l'espace interfessier : elle circonscrit et maintient fermée l'extrémité inférieure du tube digestif : *orifice de l'anus*. — Placée au centre, ou peu s'en faut, du périnée anal, elle est constituée par la superposition de ses plans. Extérieurement,

sa peau froncée s'étale de tous côtés en forme de raquette pigmentée ; intérieurement elle remonte jusqu'à la ligne ano-cutanée.

Aspect extérieur. — Sur le sujet debout, l'anus est caché au fond du sillon interfessier, profondément chez le jeune enfant et la femme aux fesses saillantes, plus superficiellement à partir de la 3e année et chez l'homme adulte (sauf quand il est gras).

Les CUISSES ÉTANT RAPPROCHÉES, il a la forme d'un entonnoir renversé, court, et si aplati dans le sens sagittal que toutes ses parois se touchent. Son évasement interfessier est indiqué par deux demi-lunes, droite et gauche, à convexité inférieure, juxtaposées. Son embouchure (si énergiquement désignée par la grossière précision du vulgaire) est sous-rectale et figurée à droite et à gauche par une serie de fronces exactement maintenues les unes contre les autres, sur une hauteur de 2 centimètres au moins, et aboutissant en haut aux colonnes du rectum. L'orifice lui-même est indiqué par une étroite dépression linéaire antéro-postérieure.

Les FESSES ET LES CUISSES ÉTANT LARGEMENT ÉCARTÉES, on voit de dehors en dedans :

1. Le *contour ano-périnéal*, ligne ovalaire imprécise, en dehors de laquelle folâtrent des poils plus ou moins développés, qui manquent souvent chez la femme (p. 854) ; la pigmentation s'étend généralement au delà de ce contour

2. La *marge de l'anus* (absente chez l'enfant), collerette elliptique à grand axe antéro-postérieur, écartelée par la terminaison des plis radiés. Epanouie sur 8-15 mm. de largeur, généralement très pigmentée, sa peau humide rappelle, par sa finesse, sa coloration brune et les saillies des glandes sébacées qui la soulèvent, celle qui entoure le mamelon.

3. Le *pourtour de l'orifice anal*, qui par la distension, acquiert une forme circulaire ; sa paroi est godronnée par les *plis radiés*, saillies verticales ne disparaissant complètement que par la surdistension ; dans ce cas, le canal de l'anus semble se continuer directement sur la peau du périnée anal.

La Situation de l'Orifice Anal. — Variable suivant les individus, elle occupe le fond du sillon interfessier, en arrière de la ligne bi-ischiatique.

Sa distance, par rapport au coccyx, n'est pas constante. Quénu et Hartmann, dont les recherches ont porté sur 104 sujets — 82 hommes, 22 femmes — donnent les distances suivantes du coccyx à la commissure anale : chez l'homme : 1 à 2 centimètres 31 fois ; *2,1 à 3 centimètres 39 fois* ; 3,1 à 4 centimètres 9 fois ; au-dessus de 4 centimètres 3 fois ; — chez la femme : 1 à 2 centimètres 2 fois ; *2,1 à 3 centimètres 15 fois* ; 3,1 à 4 centimètres 4 fois ; au-dessus de 4 centimètres 1 fois.

(Les rapports de l'anus sont ceux de la portion anale du rectum dont l'anus continue la direction **en bas et en arrière.**)

L'orifice extérieur de l'anus se continue en haut, sur une longueur de plus de 2 centimètres par un canal virtuel, déterminé par la contraction tonique du sphincter externe et partiellement aussi du sphincter interne.

Structure de l'Anus.

La peau du périnée s'amincit graduellement vers l'orifice de l'anus. Elle est mince ; son épiderme se transforme sur le bord libre des valvules de Morgagni (ligne ano-rectale), où elle se continue par la *muqueuse anale* proprement dite. Celle-ci s'étend sur tout le pourtour occupé par les valvules de Morgagni et les colonnes du rectum, recouvrant par conséquent la moitié inférieure environ de la portion anale du rectum ; s'arrête assez brusquement au niveau d'une ligne placée à 15 mm. de l'orifice de l'anus, où commence la *muqueuse rectale*.

La peau est en relation immédiate, dans la profondeur, avec la charpente musculaire formée de dedans en dehors par le sphincter interne, par la terminaison des fibres longitudinales internes du rectum, par le sphincter externe.

Vaisseaux et Nerfs du Rectum et de l'Anus.

Artères. — La circulation artérielle du rectum est très différente de ce qu'elle est sur les autres portions de l'intestin.

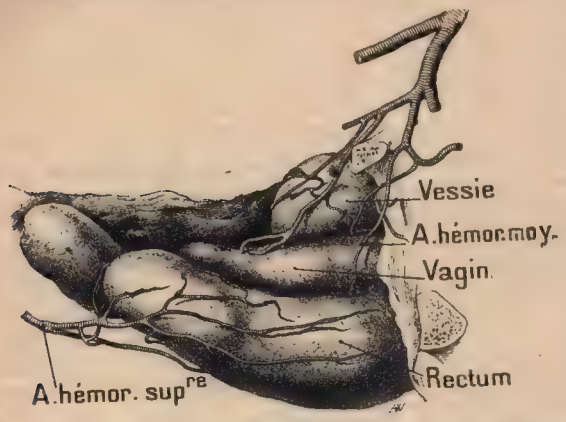

Fig. 870 (Quénu et Hartmann). — *Les Artères du Rectum chez la femme* (côté droit).

L'hémorrhoïdale supérieure toujours terminale, ne s'anastomose pas avec l'hémorrhoïdale moyenne.

a) Les artères principales sont les deux *hémorrhoïdales supérieures*; terminales de la mésentérique inférieure, elles descendent le long des bords du rectum sans y former la moindre arcade anastomotique (Hartmann). *Elles répondent au type des artères terminales...* « La ligature des troncs de l'artère hémorrhoïdale supérieure, droite et gauche, amène la suppression de la circulation dans le côté correspondant du rectum. » (Hartmann, 1910; fig. 869);

b) Les *hémorrhoïdales moyennes*, branches de l'hypogastrique, pourvoient à l'irrigation du fond de l'ampoule rectale qu'elles atteignent en suivant la face externe de la vésicule séminale. Ces *artères sont également terminales*; elles restent séparées des suivantes par le releveur de l'anus;

c) Les *hémorrhoïdales inférieures*, branches de la honteuse interne, traversent la graisse ischio-anale pour gagner la portion anale du gros intestin. — L'artère *sacrée moyenne* fournit quelques rameaux grêles, segmentaires, à la face postérieure du rectum.

Veines. — Les veines du rectum et de l'anus sont figurées par trois groupes : inférieur, moyen, supérieur.

a) L'*inférieur ou anal*, formé par des veines superficielles, — *sous-sphinctériennes* et *péri-sphinctériennes* de Duret — disposées en réseau sous le sphincter externe et autour de lui, est tributaire de la veine honteuse interne par les *veines hémorrhoïdales inférieures*, anastomosées en avant avec des branches des honteuses externes; *b*) le *moyen* ou *sus-sphinctérien* est formé par une série de rameaux émanés des parois latérales du rectum, au-dessus du releveur, et aboutissant à la veine hypogastrique par les *hémorrhoïdales moyennes*; *c*) le *supérieur* ou *rectal*, naît très bas; du plexus développé sous la muqueuse des valvules de Morgagni montent 10 à 12 troncules, « qui demeurent sous-muqueux jusqu'à 8-10 centimètres de l'anus » puis traversent la musculeuse et s'unissent dans le mésorectum en deux troncs principaux représentant les *veines hémorrhoïdales supérieures*, origines de la veine petite mésaraïque (p. 320).

Ces trois groupes sont reliés par de larges communications entre eux et avec les veines prostatiques chez l'homme et vaginales chez la femme. Ils sont également anastomosés avec les veines des uretères, et les veines génitales internes. Du haut de l'ampoule à l'anus, toute une série de voies anastomotiques relient les circulations porte et cave.

Les lymphatiques. — Leur disposition, à peu près calquée sur celle des veines (Quénu), se répartit en trois réseaux : *a*) l'*inférieur, anal*, très riche, continu avec le réseau sous-cutané de la marge de l'anus, se résume en plusieurs troncs qui aboutissent : les antérieurs aux ganglions inguinaux internes, en suivant le pli génito-crural; les postérieurs, aux ganglions inguinaux supéro-externes en remontant sous la peau de la région trochanté-

rienne ; *b*) le *moyen, hémorrhoïdal moyen,* gagne par deux troncs les ganglions appliqués contre l'hypogastrique près de l'échancrure sciatique ; *c*) le *réseau hémorrhoïdal supérieur,* issu de la face postérieure des deux premières portions du rectum, se termine dans les nombreux ganglions échelonnés le long des branches de la petite mésaraïque.

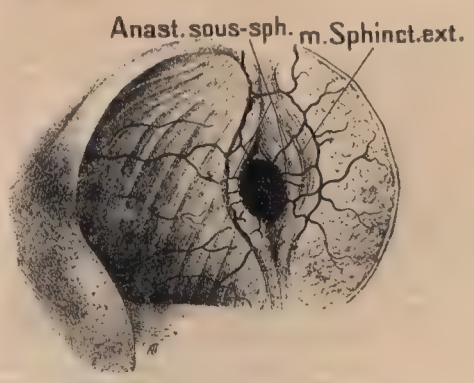

Fig. 871 (Quénu et Hartmann). — *Les Veines de l'Anus ; leurs anastomoses sous-sphinctériennes avec les origines des veines hémorrhoïdales supérieures.*

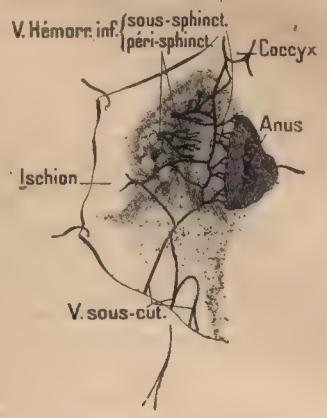

Fig. 872 (Quénu et Hartmann). — *Les Veines de l'Anus.*
Les veines sous-cutanées vont s'anastomoser avec des branches des veines honteuses externes.

Les nerfs. — Le *nerf anal ou hémorrhoïdal,* du plexus sacré (destiné au sphincter externe par ses filets moteurs) et le *nerf sphinctérien supérieur,* du 4e nerf sacré (fig. 585) abandonnent leurs filets sensitifs à la portion inférieure du rectum et à l'anus ; la sensibilité de leur revêtement, muqueux ou cutané, particulièrement exquise, persiste relativement pendant l'anesthésie chloroformique. — Les nerfs provenant des plexus lombo-aortique et hypogastrique du sympathique abordent le rectum en suivant les artères et se distribuent à ses différentes tuniques.

Article XIII.

LE PÉRINÉE ANAL

Le **Périnée Postérieur, ou Anal,** comprend l'ensemble des formations constituant le plancher pelvien derrière la ligne bi-ischiatique. — Sa *limite* coronale est établie : superficiellement par le bord postérieur des m. transverses superficiels et le reploiement de l'aponévrose périnéale superficielle derrière eux ; — profondément par le *centrum* du périnée, le muscle recto-uréthral, le feuillet postérieur de l'aponévrose prostato-péritonéale (v. périnée génital). — Ses *limites latérales,* bord inférieur des grands fessiers et des ligaments grands sacro-sciatiques, se rejoignent en arrière au coccyx, se terminent en avant aux tubérosités ischiatiques.

De la superficie à la profondeur, le périnée anal est formé par les plans suivants : *la peau* ; — *le fascia superficiel* ; contenant le *sphincter externe* dans son dédoublement, il s'épaissit considérablement et se charge de graisse pour combler les *fosses ischio-anales* ; — la partie postérieure des *releveurs de l'anus* recouverts par l'aponévrose pelvienne ; — l'*espace pelvi-rectal* ; — le *péritoine* — mésorectum.

1. La peau. — Fine et pigmentée, marquée en avant par le raphé, elle forme les plis radiés autour de l'orifice de l'anus, et se déprime sagittalement jusqu'au coccyx. Au voisinage de l'anus, elle présente de nombreuses papilles groupées. Sa face profonde est confondue avec une couche de fibres musculaires lisses, *muscle corrugator cutis ani*, dont les faisceaux, discontinus, déterminent le froncement permanent de la peau péri-anale. Dans sa profondeur également courent les veines anales, sous-sphinctériennes et périsphinctériennes, anastomosées en réseau autour de l'anus.

2. Le fascia superficiel. — Continu avec celui du périnée antérieur, il est très mince sur les deux faces du sphincter. Derrière l'anus, il va se confondre avec le *raphé fibreux ano-coccygien*; sur les côtés, il se dédouble pour passer par son feuillet externe sous la peau des régions ischiatique et fessière: pour s'enfoncer par son feuillet interne sur les parois de l'espace ischio-anal. Au sommet du coccyx, il fournit une enveloppe à la glande coccygienne.

3. **Le Muscle Sphincter Externe de l'Anus.** — Il entoure l'extrémité inférieure du rectum. Composé de fascicules courbes passant de chaque côté de l'orifice de l'anus, s'entrecroisant et se relevant en avant et en arrière, il se dispose sur deux couches : une superficielle ou sous-cutanée, une profonde qui côtoie la paroi intestinale.

Il s'insère : en arrière sur le *ligament* ou *raphé ano-coccygien*, bande fibreuse résistante qui s'étend du sommet du coccyx à la peau de la commissure postérieure de l'anus. Ses fibres, se dirigeant en avant, forment : 1. un plan musculaire aplati, qui va s'insérer au-devant de l'anus : α) *superficiellement* à la face profonde de la peau du raphé anoscrotal; β) profondément au centrum du périnée ; un certain nombre de ses faisceaux s'entre-croise avec ceux du côté opposé pour se confondre, partie avec des fibres du transverse superficiel, partie avec des fibres du bulbo-caverneux ; les plus externes des fibres de ce plan profond s'unissent avec celles des releveurs de l'anus; 2. une torque profonde, en collier, haute de 3 centimètres, qui s'applique autour de l'anus sur la partie inférieure du sphincter interne (p. 1030).

Il est **innervé** par le nerf anal (p. 689), branche du honteux interne provenant du 4e nerf sacré, qui atteint le sphincter après avoir traversé le releveur de l'anus près du coccyx.

Action. — Par sa tonicité, il maintient l'anus fermé ; il peut en se contractant fortement, résister à l'action impulsive de la paroi musculaire du rectum.

4. **Les Fosses Ischio-Anales** (fig. 865).

L'anus et son sphincter sont flanqués, sur la ligne bi-ischiatique par de grosses masses de graisse, fluide sur le vivant, remplissant les fosses ischio-anales.

Communément et improprement appelée *creux ischio-rectal*, chaque fosse ischio-anale (Farabeuf) côtoie la portion *anale* de l'intestin, appartenant au périnée *anal* et non à l'excavation. — Vidée, chacune d'elles, la droite comme la gauche, a une forme prismatique triangulaire ; Farabeuf la compare à l'intérieur d'un appentis dont les parois sont : *en dehors*, la terminaison du ligament grand sacro-sciatique, l'ischion et sa branche d'où monte l'aponévrose de l'obturateur interne au-dessous de l'arcus ; — *en dedans*, la face inférieure du releveur de l'anus et le sphincter externe ; les deux parois externe et interne se rejoignent *en haut*, leur angle de réunion remontant jusqu'au voisinage de l'épine sciatique ; — *en avant*, le bord postérieur du muscle transverse et le centrum du périnée ; — *en arrière*, le m. grand fessier (bord inférieur), le ligament grand sacro-sciatique. — La *base* est fermée par la peau. — Les *parois* sont tapissées d'une mince aponévrose.

La fosse ischio-anale est traversée par les vaisseaux hémorrhoïdaux inférieurs; du territoire de la honteuse interne.

5. **L'Espace Pelvi-Rectal.**

A partir du rectum, le muscle *releveur de l'anus*, recouvert par l'aponévrose pelvienne, s'évase à droite et à gauche pour remonter vers ses insertions marginales. Au-dessus de lui, on rencontre une couche celluleuse à larges mailles, pauvre en graisse, comblant l'*espace ischio-rectal ou pelvi-rectal*, communiquant : en avant et sur les côtés avec le tissu cellulaire des fosses iliaques, chez la femme avec celui du ligament large ; en arrière avec celui qu'on trouve dans le mésorectum et au-devant du sacrum ; en bas, avec la région fessière par l'échancrure sciatique. L'espace *pelvi-rectal*, déjà mentionné p. 1028 (fig. 865) est compris

entre le rectum, les parois de l'excavation, l'aponévrose supérieure du releveur et le péritoine. En avant, il est limité par le feuillet postérieur de l'aponévrose prostato-péritonéale chez l'homme ; chez la femme, il est réduit par l'adhérence du rectum à la paroi postérieure du vagin.

Article XIV.

LE FOIE

Le Foie est la plus volumineuse des glandes. Sa sécrétion est à la fois externe (bile) et interne (élaboration du glycogène).

Il est situé chez l'adulte dans l'hypochondre droit et la partie supérieure de l'épigastre. Chez l'enfant et surtout chez le fœtus, il est proportionnellement beaucoup plus gros et plus médian, voisin de l'ombilic jusqu'à la naissance.

Développement. — Il se développe dans la paroi antérieure du duodénum, par une évagination creuse, très précoce, ébauche commune du foie et du pancréas ventral; bourgeonnant dans le septum transversum et le mésentère ventral, elle pousse de telle sorte qu'on peut lui distinguer un *segment antérieur ou hépatique* et un *segment postérieur ou cystique* (Brachet). Par prolifération : 1° la portion hépatique donne le parenchyme du foie ; 2° la portion cystique devient : la vésicule biliaire et le canal cystique : l'une et l'autre restent en relation avec l'ébauche pancréatique antérieure, la première par le canal hépatique, la seconde par le canal cystique, qui s'unissent en le canal cholédoque.

Le segment hépatique se développe à la manière d'une glande tubuleuse ramifiée; les cordons hépatiques pleins s'anastomosent entre eux et se creusent secondairement. — Sa croissance est rapide, son volume devient vite assez considérable pour que le foie occupe presque toute la cavité abdominale au 3e mois. Primitivement, le lobe droit et le lobe gauche sont symétriques et séparés par une incisure profonde logeant la veine ombilicale. Secondairement, le lobe droit devient prépondérant.

§ 1. — Notions Générales sur le Foie.

Poids. — 130 à 170 grammes chez le nouveau-né ; 1400 à 1500 grammes chez l'adulte ; abaissé normalement à 900-1100 grammes chez le vieillard (atrophie sénile) ; augmenté pendant la grossesse.

Couleur. — Rouge brun plus ou moins foncé.

Consistance. — Molle et friable. C'est un organe plastique qui subit plus encore que le rein la présence des organes voisins et se moule sur eux.

Dimensions. — 25 à 35 centimètres dans la plus grande largeur, 15 à 25 dans le diamètre antéro-postérieur.

Ces chiffres n'ont aucun intérêt ; les seuls qu'on doive retenir sont ceux des dimensions en hauteur sur lesquels je reviendrai en étudiant les rapports.

§ 2. — Forme et Rapports du Foie.

Séparé du corps, le foie frais s'étale sur la table d'autopsie en affectant la forme d'une calotte convexe, saillante par sa partie droite, aplatie en large languette par sa partie gauche. On lui décrit alors : *une face supérieure*, convexe, divisée d'avant en arrière par le ligament falciforme en lobe droit très volumineux et lobe gauche aminci vers la gauche ; *une face inférieure* ; un *bord antérieur*, tranchant ; un *bord postérieur*, arrondi.

Examiné en place et fixé par l'injection conservatrice, sa **forme** est assez irré-

gulière. — La *face supérieure* est uniformément convexe, sa convexité augmentant ou diminuant suivant que le thorax est allongé ou trapu, le diaphragme plus ou moins bombé. — La *face inférieure* est beaucoup plus variable ; les importants organes avec lesquels elle est en rapport immédiat agissent sur sa plasticité et déterminent la production d'*empreintes, bien visibles seulement sur les organes fixés*, et d'inégale importance ; les unes, empreintes rénale et surrénale, sont constantes ; les autres, empreintes côlique et gastrique, sont plus ou moins marquées suivant le degré de réplétion du côlon et de l'estomac.

Comparer la forme à un ovoïde dont on aurait retranché la moitié inférieure et gauche n'est qu'une formule, aussi commode qu'inexacte, destinée à indiquer que le foie, volumineux à droite, va s'amincissant vers la gauche. Il est généralement plus plat chez l'homme, plus bombé chez la femme : cette différence tient à la fois à la forme du thorax féminin (type en amphore des statues grecques) et aussi, mais moins qu'on le répète, à la constriction continue de l'ancien type de corset qui déterminait sa déformation lente.

Examiné en place sur le vivant, il est légèrement mobile, sa position variant un peu suivant que le diaphragme est en inspiration ou en expiration. Par son lobe droit et jusqu'au ligament falciforme, IL REMPLIT TOUT L'HYPOCHONDRE DROIT : Son lobe gauche va en s'effilant vers l'hypochondre gauche dans lequel il pénètre plus ou moins (4 centimètres et plus à gauche de la ligne médiane) ; il arrive rarement — sauf chez le fœtus — jusqu'à la rate.

A. — Les Portions accessibles à l'exploration médicale.

Les portions cliniquement accessibles sont : la plus grande partie de la face convexe, tout le bord inférieur, le bord supérieur. Bien que cette dernière dénomination ne soit pas anatomique, je crois devoir l'adopter en raison de l'importance que lui attribue la langue médicale, qui l'emploie couramment.

1. **La Face Supérieure.** — Convexe, lisse, elle est séparée par l'insertion hépatique du ligament falciforme (p. 1041) en deux lobes — droit et gauche — d'inégale étendue ; le droit est beaucoup plus considérable que le gauche. Elle se moule exactement dans la concavité du diaphragme qui le sépare ; — de la base du poumon droit ; — de la plèvre droite et du cul-de-sac costo-diaphragmatique droit ; — du péricarde et de la face phrénique du cœur (ventricule droit et surtout ventricule gauche). A droite, elle répond médiatement à la partie inférieure du thorax, sur la hauteur des 7 dernières côtes ; au milieu et en avant, elle traverse la région épigastrique derrière la paroi abdominale antérieure.

Le foie des adultes, surtout des femmes, présente incidemment sur sa convexité des sillons de deux espèces : les uns à direction antéro-postérieure — *sillons diaphragmatiques* ; les autres à direction transversale — *sillons costaux*.

Les *sillons costaux*, « d'ordinaire uniques, larges, superficiels » (Soulé, 1902) peuvent exister séparément ou coïncider avec les suivants. — Les *sillons diaphragmatiques* sont étroits, profonds, habituellement multiples — de 1 à 9 — et comblés par des froncements du diaphragme. Ils ne sont dus ni à un état congénital, ni à une disposition tératologique du diaphragme, ni à la contraction irrégulière du muscle dans les états de gêne respiratoire, mais à la constriction thoracique ; ils constituent un des caractères du *foie de constriction*. — Ce mode de formation est démontré par la coexistence constante des signes habituels de la compression sur le thorax, le foie et les viscères abdominaux » (Buy, 1904).

Cliniquement, la face supérieure est considérée comme *face antérieure ou thoraco-abdominale*, portion comprise entre les bords supérieur et inférieur dont je vais d'abord établir les limites.

2. **Le Bord Supérieur.** — Épais, arrondi d'avant en arrière, il est dirigé à peu près transversalement de droite à gauche, figurant une région relativement fixe, qu'il est possible de délimiter sur le vivant par la percussion FORTE.

« La ligne supérieure de la matité hépatique se montre non pas horizontale, mais *arquée*. Elle commence en arrière vers la 10e ou 11e vertèbre dorsale, monte légèrement au niveau de l'aisselle et du mamelon, s'abaisse graduellement à l'épigastre. D'après Murchison, elle correspond : sur la ligne axillaire droite au 7e espace, ou à la 7e côte, sur la ligne mamelonnaire au 5e espace, sur la ligne médiane à la base de l'appendice xiphoïde.

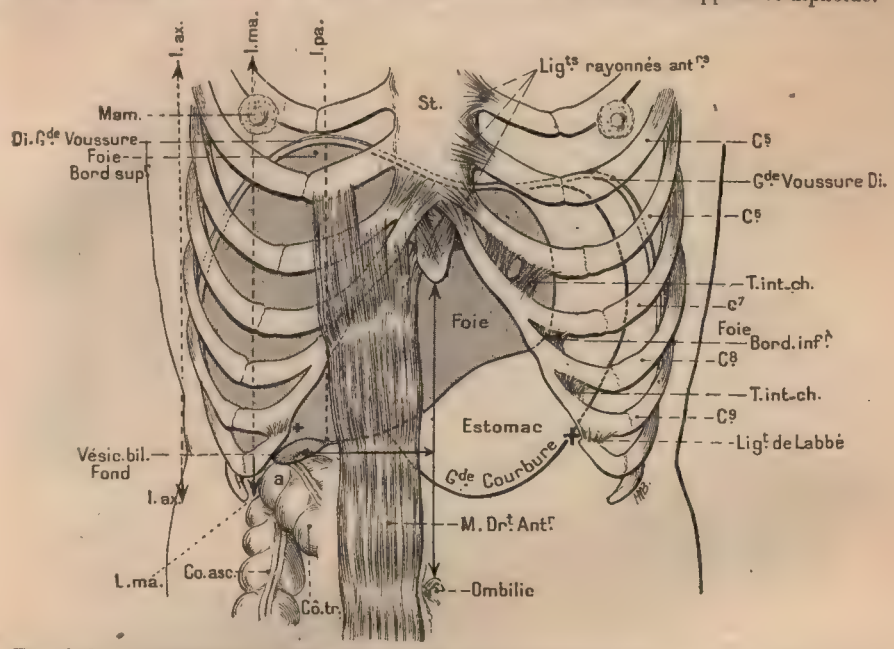

FIG. 873. — *Projection de l'Estomac, du Foie et de la Vésicule biliaire sur la paroi thoraco-abdominale antérieure.*

La VÉSICULE BILIAIRE un peu au-dessous et en dedans du ligament de Labbé (+), à 8 centimètres de la ligne médiane. — Le FOIE en grisé, coupé par les lignes mamelonnaire *(l. ma.)* et parasternale *(l. pa.)* ; *la matité relative mesure en hauteur, sur ces lignes, de 10 à 12 centimètres* ; — 8 à 10 centimètres sur la ligne axillaire *(l. ax.)* ; — *T. int. ch.* Les trousseaux inter-chondraux unissant les 6e, 7e, 8e, 9e, cartilages costaux ; *a* l'angle hépatique du côlon. — La grande voussure diaphragmatique *(Di.)* se projette du 4e espace intercostal droit à l'extrémité antérieure de la 5e côte gauche.

La partie gauche du bord supérieur confond sa matité avec la matité cardiaque immédiatement sus-jacente ; on la détermine théoriquement en prolongeant jusque vers la pointe du cœur la ligne de matité déjà obtenue à droite » (Chauffard).

3. **Le Bord Antérieur** (BORD INFÉRIEUR DES CLINICIENS). — Mince et tranchant, il présente chez l'adulte deux échancrures : l'une droite, fond de la vésicule biliaire ; l'autre gauche (qui répond sensiblement à la ligne médiane), occupée par la veine ombilicale et le ligament falciforme. Il est en rapport en bas avec l'angle hépatique du côlon.

Ces échancrures sont parfois assez accusées pour figurer de véritables *incisures*. — Chez le fœtus et le jeune enfant, le bord antérieur présente à peu près constamment des *incisures secondaires* en nombre variable (de 1 à 4), plus ou moins profondes et sans position fixe.

Topographie. — *Le bord inférieur* commence en arrière entre les 11e et 12e côtes, au-devant du rein droit, si bien que les matités des deux organes se confondent ; il atteint le rebord costal droit limitant l'**extrémité droite** ; puis passe au-devant de la ligne axillaire. « Il se dirige obliquement en haut et en dedans, dépasse à peine le rebord costal sur la ligne mamelonnaire droite, atteint la ligne médiane un peu plus près de l'extrémité de l'appendice xiphoïde que de l'ombilic, rejoint à peu près le point de jonction des 7e et 8e

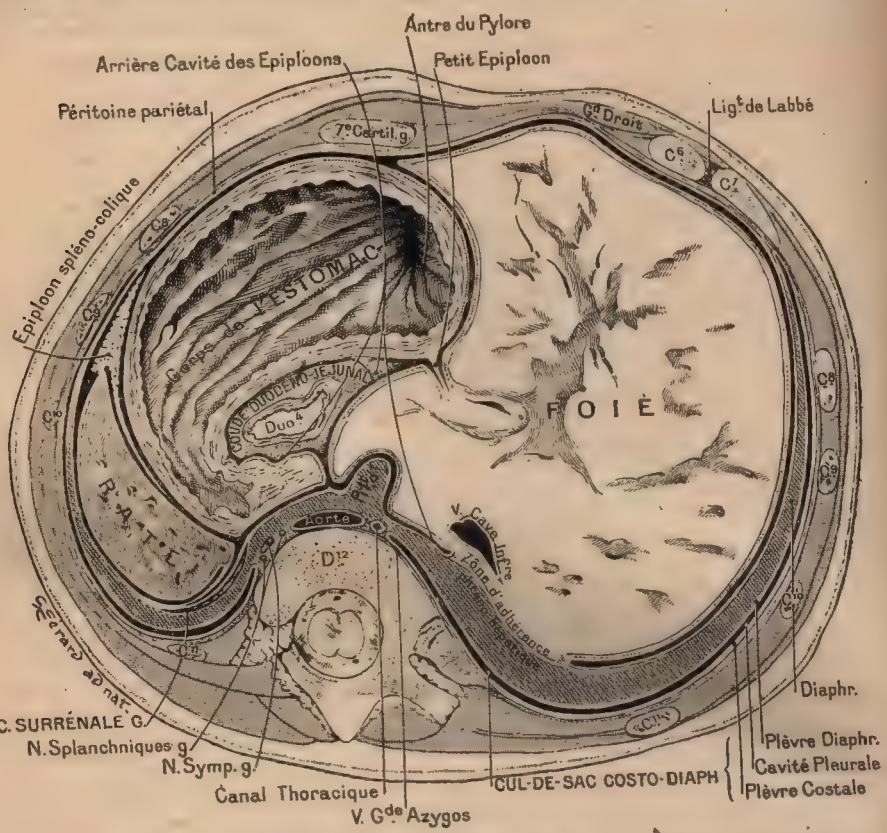

FIG. 874. — *Rapports du Foie, du grand cul-de-sac de l'Estomac et de la Rate. Leur Péritoine.*

Cette coupe horizontale — segment inférieur — passant par le creux épigastrique et le disque séparant D11 de D12, intéresse la circonférence du diaphragme, la partie inférieure des poumons et des plèvres (Fœtus à terme, dessin d'après nature).

cartilages costaux gauches, et se termine un peu en dedans de la pointe du cœur » (Chauffard). **Cliniquement,** il est accessible par la percussion légère et superficielle ; perceptible sur les sujets maigres par la palpation pratiquée avec la pulpe des doigts posés à plat.

La FACE ANTÉRIEURE DES CLINICIENS, comprise entre les deux bords, se projette extérieurement sur la paroi thoraco-abdominale. Elle est indiquée cliniquement par la ZONE DE MATITÉ HÉPATIQUE. « Chez l'adulte, la matité, non plus absolue, mais *relative* du foie mesure en hauteur 10 à 11 centimètres sur la ligne mamelonnaire droite, 9 à 10 sur la ligne axillaire..... La station debout abaisse d'environ 1 centimètre la limite inférieure de la matité hépatique. — Une partie de la face antérieure est directement accessible à la palpation au niveau du triangle épigastrique..... » (Chauffard). Elle s'étend sur 2-4 centimètres au-dessous de la pointe de l'appendice xiphoïde.

La situation de l'organe varie avec celle du corps. Dans la station debout, le bord inférieur suit le rebord thoracique jusqu'à la 7e côte; plus bas chez l'enfant et la femme. — Sur le sujet couché, le foie bascule en arrière, son bord inférieur remontant à 1 centimètre au-dessus du rebord thoracique. L'usage du corset, qui comprime la base du thorax, augmente sa hauteur, diminue son épaisseur, et peut causer un déplacement vers le bas quelquefois tel que le foie, dans les cas extrêmes, arrive jusqu'à la fosse iliaque (Macalister).

B. — Les Portions inaccessibles à l'exploration médicale.

1. **La Face inférieure** (fig. 875). — Irrégulière, elle présente des sillons séparant les quatre portions appelées lobes en grosse anatomie.

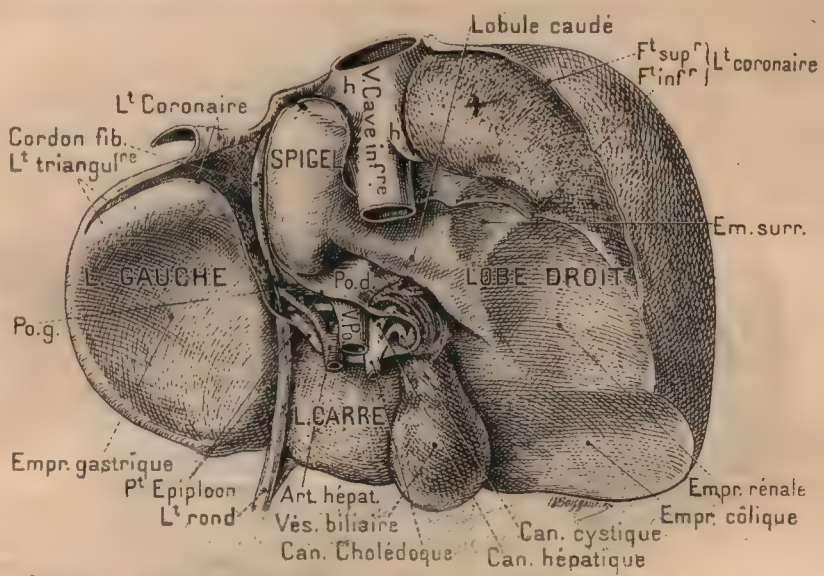

Fig. 875 (d'après une planche du Pr Farabeuf). — *La Face inférieure du Foie, vue d'arrière. Le Péritoine hépatique.*

On suit très bien le trajet de la séreuse. Elle laisse découvert la partie postéro-supérieure (+) du lobe droit et une faible partie (piquetée) du lobe gauche. On la voit passer au-devant de la veine cave, contourner Spigel, glisser derrière la veine porte, embrasser le col de la vésicule, puis s'étendre au-devant du canal cholédoque et de l'artère hépatique, et rejoindre le ligament coronaire du côté gauche. — *V. Po.*, *Po. d.*, *Po. g.* Veine porte et ses branches droite et gauche. *h. h.* Veines sus-hépatiques.

a) **Les Sillons.** Au nombre de cinq, ils se disposent suivant une figure qu'il est classique de comparer à une **H**, et qui plus souvent rappelle un A renversé — **V** — dont les branches interceptent les lobes : 1. le *sillon transversal* répond au hile ; — la *dépression antérieure droite* donne asile à la vésicule biliaire qui s'y niche en la masquant complètement ; on ne peut la voir qu'artificiellement après avoir enlevé la vésicule ; — 3. la *rainure postérieure droite*, large, retient la veine cave inférieure dans son encoche profonde, parfois fermée en gouttière par un pont de parenchyme ; — 4. le *sillon antérieur gauche*, lit de la veine ombilicale, puis du ligament rond ; — 5. le *sillon postérieur gauche*, comblé par le canal veineux d'Aranzi ou par son cordon vestigial.

La branche droite de l'**V** — *sillon antéro-postérieur droit* — est interrompue dans son tiers moyen par le lobule caudé. La branche gauche — *sillon antéro-postérieur gauche* — est indiscontinue.

Le **Hile ou Sillon Transverse** est la dépression, large de 5-8 centimètres, limitée par les lèvres, antérieure et postérieure, d'insertion des deux feuillets du petit épiploon, séparées par un espace de 15-30 mm., dans lequel on trouve : principalement, d'avant en arrière, le canal hépatique en avant et à droite, l'artère hépatique à gauche, appliquée immédiatement contre la veine porte qui est en arrière et au milieu ; accessoirement, le plexus nerveux entourant l'artère, les lymphatiques hépatiques entre l'artère et la veine.

b) **Les Lobes.** La division générale de la face supérieure en deux parties — droite et gauche — semble d'abord ne pas répondre à celle de la face inférieure. De fait, la séparation subsiste, anatomiquement et physiologiquement.

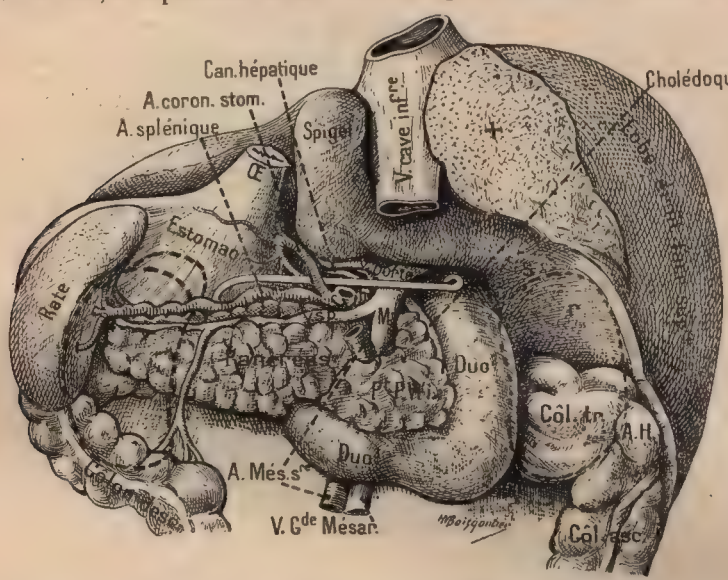

Fig. 876 (Farabeuf). — *Le Foie, le Pancréas, le Duodénum, la Rate, vus d'en arrière.*

A. H. Angle hépatique du côlon ; *Duo*², *Duo*³. 2e et 3e portions du duodénum ; — *C.* Tronc cœliaque ; *h.* Artère hépatique ; — *M.* Veine grande mésaraïque ; — *Œ.* Œsophage ; — *P^t P. Wi.* Petit pancréas de Winslow ; — *r.* Empreinte rénale ; — *s.* Empreinte surrénale ; — *v. sp.* Veine splénique.

En pointillé, les contours des reins et des capsules surrénales. — Un crochet est engagé dans l'arrière-cavité des épiploons. — + Portion de la face postérieure dépourvue de péritoine, adhérente au diaphragme.

1. Le lobe droit s'étale par en bas, en dehors du sillon antéro-postérieur *droit*. Sa masse totale égale approximativement les 2/3 de l'organe. — Sa circulation est autonome, assurée par les branches droites de la veine porte et de l'artère hépatique.

2. Le lobe gauche s'étend à gauche du sillon antéro-postérieur *droit*. Il est subdivisé en : lobe gauche proprement dit, en dehors du sillon de la veine ombilicale ; — lobe carré ou quarré, circonscrit par la vésicule, le hile et le ligament rond ; — lobe de Spigel, postérieur et médian, figuré par une saillie ovalaire à direction sensiblement verticale, limité par la veine cave inférieure à droite, le ligament d'Aranzi et *l'échancrure œsophagienne* à gauche, la lèvre postérieure du hile en avant. La circulation du lobe gauche est autonome et assurée par les branches gauches de la veine porte et de l'artère hépatique.

Un pont de parenchyme — *lobule caudé* — jeté entre le Spigel et le lobe droit unit morphologiquement ce dernier au lobe gauche.

Tous les organes en rapport avec la face inférieure laissent sur elle des dépressions : le fond de l'estomac, sous le lobe gauche tout entier et une partie du lobe carré (*empreinte gastrique*) ; — sous le lobe droit et d'avant en arrière : l'angle hépatique du côlon et l'origine du transverse (*empreinte côlique*) ; — le tiers supérieur du rein droit (*empreinte rénale*) ; — la capsule surrénale droite (*empreinte surrénale*) ; — la première portion du duodénum, à gauche de l'empreinte rénale, sous le col de la vésicule biliaire (*dépression duodénale*) ; — la tête du pancréas sous le lobule caudé (*facette pancréatique*). — Le lobe de Spigel est en rapport en arrière avec le pilier droit du diaphragme ; à gauche son extrémité antérieure fait derrière l'hiatus de Winslow une saillie, *tubercule papillaire*. — A droite, une autre saillie, *tubercule caudé*, l'unit au lobule caudé.

2. **Le Bord Postérieur.** — Souvent assez large (à droite surtout et chez la femme) pour figurer une véritable face, il présente de droite à gauche : une surface triangulaire (fig. 875), rugueuse, *adhérente au diaphragme*, dépourvue de péritoine, comprise entre les deux lignes de réflexion du ligament coronaire ; — le sillon de la veine cave inférieure, haut de 3 à 6 centimètres, transformé quelquefois en gouttière complète ; — la saillie postérieure du lobe de Spigel ; — le sillon de la corde d'Aranzi ; — l'échancrure œsophagienne déterminée par le passage de l'œsophage ; — la partie postérieure du lobe gauche, effilée vers la gauche, limitée par les lignes de réflexion des deux feuillets du ligament coronaire.

3. **L'Extrémité Gauche.** — Amincie en languette, elle surplombe le grand cul-de-sac de l'estomac.

§ 3. — Les Moyens de fixité du Foie.

Il est retenu dans sa position : principalement par la veine cave inférieure et par le péritoine ; accessoirement par le coussinet élastique de l'estomac et des anses intestinales, eux-mêmes maintenus par la pression abdominale.

A. — **La Veine Cave Inférieure.** — Fixée au centre phrénique, son rôle de suspension est primordial. Elle est capable de supporter, *seule*, en plus du foie, un poids surajouté de 27 à 28 kilogrammes (Faure). Elle maintient énergiquement la glande : 1° par les connexions propres de ses parois avec le parenchyme hépatique ; 2° par les veines sus-hépatiques : c'est autour d'elle que s'effectuent les déplacements latéraux relativement minimes, et les mouvements plus étendus de haut en bas (à l'inspiration) et de bas en haut (à l'expiration).

B. — **Le Péritoine Hépatique.** — Le foie — et sa vésicule — ayant poussé dans le mésogastre antérieur, restent garnis d'une couverture séreuse, à peu près uniforme, circonscrite : d'une part entre les lignes d'insertion et de reploiement des portions antérieure — ligament falciforme — et postérieure — petit épiploon — de ce mésogastre ventral ; interrompue d'autre part contre la zône d'adhérence qui soude le foie au diaphragme.

Les seules parties du foie qui sont dépourvues de péritoine sont : le hile et la zone d'adhérence. Mais les formations mésogastriques primitives déterminent la présence de trois ligaments continus les uns avec les autres et assez résistants pour supporter sans se rompre un poids de 20 kilogrammes surajouté au poids propre du foie (Faure) : 1° le **ligament falciforme**, ou **faux de la veine ombilicale**, vestige de la portion antérieure du mésogastre ventral, renfermant en bas et en

avant, de l'ombilic au foie, la veine ombilicale (ou le ligament rond). Sa ligne d'insertion sur la face supérieure divise cette face en deux lobes inégaux, droit et gauche ; — 2° la ligne de réflexion hilaire du **petit épiploon**, dérivant de la portion postérieure du mésogastre ventral ; — 3° en arrière la zone de rencontre, et d'arrêt par réflexion — de la couverture séreuse des faces supérieure et inférieure, figurée par les deux feuillets du **ligament coronaire**, qui se continuent aux deux extrémités du foie par les **ligaments triangulaires, droit et gauche.**

Ces dispositions très simples peuvent ahurir le débutant. Il faut les avoir vues et suivies sur le cadavre pour comprendre comment, par exemple, le ligament falciforme qui se dédouble sur la face *supérieure* est capable de fournir *la gaine libre*, le *hamac* du ligament rond, adhèrent au sillon gauche de la face *inférieure* ; comment encore la séreuse, en arrière, va former contre le diaphragme les feuillets supérieur et inférieur du ligament coronaire ; comment enfin ses deux feuillets, d'un côté, se retrouvent et se poursuivent l'un sur l'autre, à droite et à gauche ; d'un autre côté remontent sur le diaphragme (feuillet supérieur), descendent pour recouvrir lâchement les 2/3 supérieurs de la face antérieure du rein droit et figurer le péritoine postérieur de l'arrière-cavité des épiploons. — L'excellente figure 875 me semble capable d'éclairer un sujet d'apparence difficile, à la vérité.

Ligament Falciforme. — La *grande Faux du Péritoine*, improprement appelée ligament suspenseur s'étend entre le diaphragme et le foie, de l'ombilic à la veine cave inférieure. Le foie en place, moulé sur la concavité diaphragmatique, lui donne la forme d'une faux tordue de haut en bas et de gauche à droite dont *la face droite ou supérieure*, est contiguë au péritoine diaphragmatique; *la face gauche* réclinée sur le péritoine hépatique du lobe gauche. — En abaissant le foie, on tend le ligament falciforme qui apparaît mince et transparent, placé de champ, sauf en arrière où il est reporté un peu vers la droite. On peut alors lui décrire : un *bord supérieur ou pariétal*, qui part de l'ombilic ; fortement convexe, il remonte derrière la ligne blanche et sous le diaphragme ; une *base (bord libre)* arrondie, étendue de l'ombilic à l'incisure gauche du foie, contenant la veine ombilicale (ou le ligament rond) ; *un bord inférieur ou hépatique*, concave, qui suit la face supérieure jusqu'au bord postérieur (pointe de la faux).

Chez le fœtus et le jeune enfant, le fort volume du foie rend le ligament falciforme plus médian et son bord libre généralement très bref ; la veine ombilicale n'a qu'un court trajet à effectuer pour s'engager sous la face inférieure.

Les deux feuillets du ligament falciforme sont intimement accolés, même au niveau des bords (en effet, ils ne sont pas comme les épiploons écartés par des vaisseaux). Ils se séparent : en haut, à droite et à gauche, pour se continuer avec le péritoine diaphragmatique ; en bas pour recouvrir la face supérieure des lobes droit et gauche. En avant, le péritoine de ces deux lobes se reploie sur le bord antérieur du foie, de chaque côté de l'incisure gauche et sur la face inférieure ; celui du lobe carré et celui du lobe gauche sont continus, par la gaine péritonéale de la veine ombilicale jusqu'à l'extrémité gauche du hile.

En arrière, à partir de la pointe de la faux et de chaque côté, le péritoine pariétal (diaphragmatique) et le péritoine viscéral (hépatique) se rencontrent et forment le *feuillet supérieur du ligament coronaire* qui présente une partie droite et une partie gauche.

Le Péritoine de la face inférieure. — Il recouvre les cinq lobes ; pour comprendre sa disposition assez compliquée, il faut *suivre les insertions du petit épiploon* contre le hile et le sillon gauche (fig. 875) ; comprendre comment ses deux feuillets se reploient sur les organes de la paroi postérieure de l'abdomen en formant le *feuillet inférieur du ligament coronaire* : sa disposition est moins simple que celle du feuillet supérieur ; l'extrémité gauche du feuillet supérieur rejoint l'extrémité gauche de l'inférieur en formant un triangle péritonéal, le **ligament triangulaire gauche**, dont le bord libre ou base est tranchant et regarde à gauche ; dont le bord supérieur s'attache au diaphragme et le bord inférieur sur la partie tout postérieure du lobe gauche. C'est là que commence le *feuillet inférieur du ligament coronaire* ; il marche vers la droite ; interrompu d'abord par le sillon du cordon fibreux d'Aranzi, il suit le bord postérieur du lobe de Spigel, subit la présence de la veine cave inférieure qui l'abaisse, suit enfin le bord postérieur du lobe droit à l'extrémité droite

duquel il retrouve le feuillet supérieur ; là, il se réfléchit en formant le **ligament triangulaire droit**, court, quelquefois absent.

Le Ligament Coronaire. — Il est ainsi formé de deux feuillets, supérieur, inférieur ; contigus l'un à l'autre, presque accolés entre l'extrémité gauche de la veine cave, mais très séparés dans leur partie droite qui laisse libre toute la portion du bord postérieur immédiatement adhérente au diaphragme. Leurs extrémités sont marquées par des *ailerons de reploiement*, LIGAMENTS TRIANGULAIRES, droit et gauche, plus ou moins développés (surtout le droit) suivant le volume de l'organe. Dans son ensemble, le ligament coronaire figure une sorte de charnière péritonéale transversale autour de laquelle s'effectuent les déplacements de haut en bas et de bas en haut.

§ 4. — Structure du Foie.

Le foie présente à étudier : une double membrane d'enveloppe séreuse et fibreuse ; un tissu propre formé par la réunion des lobules hépatiques.

A. — Les Enveloppes du foie.

I. Le Péritoine (p. 1041).

II. La fibreuse péri-hépatique et intra-hépatique. — Une capsule fibreuse mince entoure tout le foie ; adhérente au parenchyme par sa face interne, confondue avec le péritoine par sa face externe, elle fait corps en arrière avec le diaphragme, sur toute l'aire postérieure comprise dans l'écartement des feuillets du ligament coronaire. — Au hile, elle s'épaissit pour s'invaginer : sous le nom de **capsule de Glisson**, elle pénètre dans l'intimité du foie, fournissant une gaîne commune aux ramifications sanguines et biliaires qu'elle isole du parenchyme.

B. — Le Parenchyme Hépatique. Les Lobules Hépatiques.

Le tissu propre est formé par l'agglomération des lobules (1 200000 d'après Sappey), qui sur les coupes macroscopiques apparaissent comme d'innombrables points jaunes ou rougeâtres, séparés par d'imperceptibles linéaments grisâtres.

Constitution et topographie du Lobule hépatique.

Chaque lobule hépatique représente un foie en miniature. De forme irrégulière dans les *lobules marginaux* et *périphériques*, il est comparable, dans les *lobules centraux*, à une petite pyramide à 5 ou 6 faces, appendue aux branches d'origine des veines sus-hépatiques, et mesurant en moyenne 4 mm. de longueur sur 1 mm. de largeur.

Il présente à considérer : un réseau capillaire veineux dont les mailles sont reliées par un réticulum conjonctif *extrêmement délié* servant de soutien aux cellules hépatiques ; un réseau de canalicules biliaires.

La CELLULE HÉPATIQUE est une sécrétante épithéliale : bloc polyédrique irrégulier, sans membrane d'enveloppe, contenant un ou deux noyaux. Ses bords sont échancrés par des encoches longées par les capillaires sanguins et par des encoches perpendiculaires aux premières, déterminées par le passage des canalicules biliaires. Dans la cellule en activité, on décèle entre les mailles du réseau protoplasmique, des granulations de bile, de glycogène et de graisse.

Les CAPILLAIRES SANGUINS, sont limités par une simple lamelle de protoplasma contenant des noyaux et non divisée en cellules ; ils rappellent la structure embryonnaire.

On apprécie la structure du lobule d'après des coupes transversales et longitudinales. Sur les premières, il apparaît polygonal, généralement hexagonal irrégulier ; — polygonal et plus long que large sur les secondes.

a) **Circulation veineuse ou fonctionnelle du lobule.** — Figurant les voies

de la sécrétion interne du foie, elle va DE LA PÉRIPHÉRIE VERS LE CENTRE, des veines périlobulaires à la veine intralobulaire, et des veines intra-lobulaires aux veines sus-hépatiques.



FIG. 877 (photographie microscopique obligeamment communiquée par le Pr LAGUESSE). — *Coupe microscopique de lobule hépatique* (lapin) *après injection par la veine porte.*

RÉPARTITION. — Les lobules du foie humain sont séparés les uns des autres « par des cloisons vasculaires à claire-voie, veinules et capillaires, à l'exclusion de cloisons conjonctives » (Debeyre, 1912). — 1° Les angles du polygone lobulaire sont séparés des 4 à 6 lobules adjacents par des hiatus triangulaires — ESPACES PORTES OU DE KIERNAN — qui occupent : α) une ramification de la veine porte ; β) un ramuscule terminal, de l'artère hépatique ; γ) un canalicule biliaire ; δ) des vaisseaux lymphatiques ; ε) des filets nerveux. — A ses côtés, correspondent des fissures fictives chez l'homme (conjonctives chez le porc). — Les veines des espaces de Kiernan — dites EXTRA — ou PÉRILOBULAIRES — se ramifient par une série de *veinules interlobulaires* qui s'anastomosent avec les interlobulaires issues des veines des espaces voisins, et entourent chaque lobule d'un lacis veineux complet. — 2° Le réseau fournit, au lobule lui-même et aux lobules contigus, d'innombrables CAPILLAIRES VEINEUX qui, tous émanés de la périphérie, confluent vers le centre à la manière des rais reliant la jante au moyeu, ménageant entre chacune de leurs mailles la place comblée par des groupements de cellules hépatiques. — 3° L'axe du lobule est représenté par la VEINE CENTRALE OU INTRA-LOBULAIRE, voie de déversement des capillaires lobulaires. Ainsi que le montrent les coupes longitudinales, elle naît par deux ramifications drainant la moitié inférieure du lobule dont ensuite elle suit à peu près exactement le grand axe.

FIG. 878 (SAPPEY). — *Diverticula développés sur les parois des conduits biliaires.*

b) **Voies Biliaires intra-hépatiques.** — Les origines des voies d'excrétion de la bile, juxtaposées aux voies de la circulation veineuse, sont représentées : 1° par une *portion sécrétante*, CANALICULES INTRACELLULAIRES des cellules hépatiques ; 2° par une *portion excrétante*, canalicules biliaires auxquels font suite les conduits biliaires.

Les CANALICULES BILIAIRES sont figurés d'abord par des tubes intercellulaires extrêmement ténus, orientés suivant une direction exactement perpendiculaire à celle des capillaires sanguins ; jamais les uns les autres ne sont en rapport direct, les systèmes veineux et biliaire étant séparés au moins par l'épaisseur d'une demi-cellule hépatique. Les canalicules se rendent dans les *conduits péri-lobulaires* et de là, dans les espaces portes où ils constituent l'*origine des* CONDUITS BILIAIRES qui recueillent la sécrétion de plusieurs lobules. Tous tendant vers le hile du foie, deviennent de plus en plus gros à mesure qu'ils s'en rap-

prochent. Ils se résument dans les deux *branches d'origine*, droite et gauche, *du* CANAL HÉPATIQUE).

La paroi des canalicules biliaires intra-hépatiques, conjonctivo-élastique, est revêtue d'un épithélium simple. Elle est perforée de nombreux orifices conduisant dans des culs-de-sac plus ou moins développés (fig. 878), qu'on considère, soit comme de véritables glandes en grappe, soit plutôt comme de simples évaginations des canalicules sécrétant une partie du mucus qui se mélange à la bile.

Vaisseaux et Nerfs du Foie.

ARTÈRE HÉPATIQUE. — Elle fournit au foie les vaisseaux destinés à la nutrition. Elle se divise à son entrée dans le hile, en deux branches, droite et gauche, qui suivent les ramifications de la veine porte et donnent à chacun des espaces portes un rameau duquel naissent de très fins vaisseaux glissant dans le lobule où ils s'épuisent. — En se fondant d'une part sur la répartition des artères dans les autres organes — rein, rate — en suivant d'autre part le trajet des artères hépatiques supplémentaires (anormales par quantité), il semble permis d'admettre la terminalité des artérioles intra-hépatiques ainsi que l'indépendance des territoires artériels dans le foie.

VEINE PORTE (p. 321). — Elle se divise à son entrée dans le hile en deux branches, droite et gauche, distribuées dans des territoires précis absolument indépendants l'un de l'autre ; leurs ramifications intra-hépatiques aboutissent aux *veines périlobulaires* des espaces portes. On a vu comment les capillaires veineux se ramifient dans le lobule y constituant un *réseau admirable*, et convergent à la façon des rayons d'une roue vers la *veine centrale* ou *intra-lobulaire*.

Suivant l'axe du lobule, la veine intra-lobulaire gagne son sommet ou pédicule, et sous le nom de *veine sublobulaire* représente l'origine de la CIRCULATION VEINEUSE DE DÉPART. Les veines sublobulaires tendent toutes vers le bord postérieur du foie ; chemin faisant, elles se réunissent les unes aux autres en augmentant de calibre. Finalement elles aboutissent aux VEINES SUS-HÉPATIQUES (p. 321), toutes tributaires de la veine cave inférieure.

LYMPHATIQUES. — On peut les diviser en deux groupes : 1. les *superficiels* figurent un réseau sous-péritonéal à mailles serrées, dont les troncs rejoignent : α) les antérieurs, la chaîne moyenne des lymphatiques du diaphragme (p. 706) ; β) les postérieurs, les réseaux diaphragmatiques postérieurs ; γ) les inférieurs vont aux ganglions du hile ; 2. les *profonds*, dont l'origine est mal connue, convergent vers le hile, le long des ramifications de la veine porte ; la plupart d'entre eux gagnent les ganglions du hile ; quelques-uns se dirigent en arrière et atteignent, dans le thorax, les ganglions péri-œsophagiens.

NERFS. — Ils sont fournis : par le pneumogastrique gauche, le plexus hépatique (du plexus solaire, p. 436), le phrénico-abdominal (du nerf phrénique droit, p. 517), ils pénètrent dans le foie en suivant les ramifications de l'artère hépatique et se divisent à leur terminaison en une série de filets intercellulaires extrêmement ténus. — Le phrénico-abdominal droit fournit les ramuscules du péritoine (raison anatomique du hoquet dans les affections hépatiques).

ARTICLE XV.

LES VOIES BILIAIRES

Du foie, la bile est drainée par le canal hépatique qui la conduit, soit directement par le canal cholédoque vers le duodénum, soit indirectement, par le canal cystique, vers la vésicule biliaire, réservoir dans lequel elle séjourne entre les digestions.

§ 1. — Le Canal Hépatique.

Tous les canalicules biliaires intra-hépatiques se résument en deux canaux — droit et gauche — qui se rejoignent pour former le canal hépatique.

Étudiées du hile vers leurs origines, les VOIES BILIAIRES INTRA-HÉPATIQUES PRINCIPALES sont disposées de la façon suivante : 1. *deux grosses voies biliaires primaires* ou racines droite et gauche du canal hépatique commun, s'unissant dans le hile ; le tronc droit, court, le tronc gauche, toujours plus long, sont l'un et l'autre formés par la réunion tardive de *trois troncs secondaires*. « Il existe de façon constante un arbre biliaire droit et un arbre biliaire gauche, le premier en général plus important que le second...., indépendants de la morphologie extérieure, lobaire, du foie. Il existe pour chacun des six troncs secondaires un certain nombre de *branches collatérales de 3e ordre*, dans lesquelles se jettent les *rameaux de 4e ordre* qui ont tendance à remplacer le type monopodique, jusque-là à peu près régulier, par le type de division dichotomique » (Pierre et Paul Descomps et de Lalaubie).

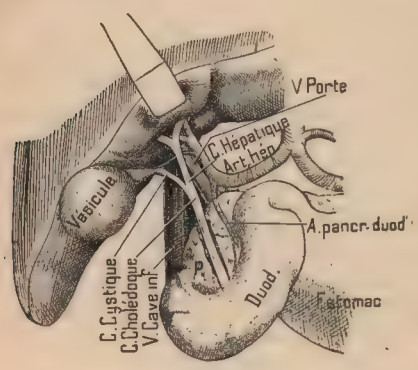

FIG. 879 (MARION). — *Les Voies Biliaires.*
Le duodénum est récliné à gauche et en bas.

Dans 20 pour 100 des cas (Descomps), des canaux d'origine accessoires venant des différents lobes du foie, se branchent en divers points sur la paroi du canal hépatique.

Le **Canal Hépatique**, long de 2-3 centimètres, large de 5 mm., fusiforme, se place dans le petit épiploon : au-devant de la veine porte et de la branche droite de l'artère hépatique : — à droite du tronc de l'artère hépatique ; — à gauche de la vésicule biliaire et du canal cystique ; — au-dessus de la première portion du duodénum, moins souvent derrière elle.

Après que l'hépatique a été rejoint par le cystique, le cholédoque continue sa direction.

Structure. — Deux tuniques : une *externe*, conjonctive avec quelques fibres musculaires lisses ; une *interne*, muqueuse, mince, tapissée par une seule rangée de cellules cubiques.

§ 2. — La Vésicule Biliaire.

Modérément remplie, la **Vésicule** apparaît comme un sac rose-blanc sur le vivant, en forme de poire effilée, concave vers la droite, long de 8-10 centimètres, large de 3-4 centimètres dans son plus grand diamètre. Elle est située sous le foie avec lequel elle fait corps, dans la dépression antérieure droite — *fossette cystique* — entre le lobe droit et le lobe carré. Elle est orientée en arrière, en haut et à gauche ; le col est ainsi beaucoup plus rapproché de la ligne médiane que le fond.

Elle contient normalement de 20 à 50 centimètres cubes de bile. Extensible et rétractile, elle peut anormalement se dilater au point d'acquérir le volume d'une tête d'enfant.

A. — Rapports de la Vésicule Biliaire.

1° **Le Fond de la Vésicule.** — Il répond à l'encoche droite du bord antérieur du foie ; il la déborde quelquefois, mais légèrement et seulement chez l'adulte ; cette *incisure cystique* est souvent plus marquée à la naissance. EN AVANT, il répond à la paroi abdominale, qu'il touche le long du bord externe du m. grand droit antérieur, sous l'extrémité antérieure du cartilage des 9e et 10e côtes, à

9-11 centimètres de la ligne médiane. Cette situation change dans les déplacements du foie.

Il est recouvert par le péritoine. Dans la station debout, le fond est la partie la plus basse de la vésicule, condition favorable (?) au reflux de la bile dans l'intervalle des digestions.

Cliniquement, *il est impossible de sentir la vésicule par la palpation, à cause de son peu de saillie et de sa dépressibilité.* — Par la radiographie, « on voit que

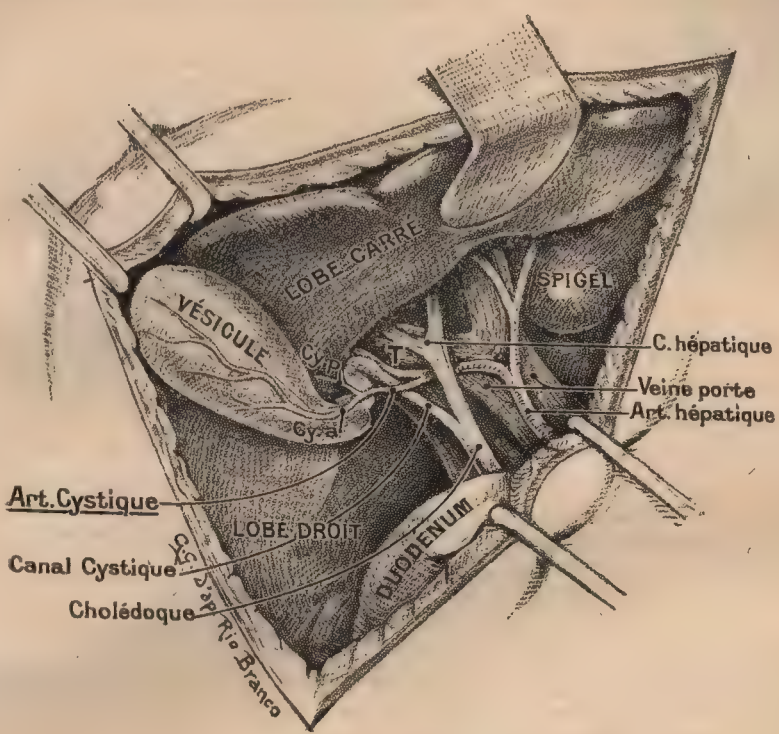

Fig. 880 (Rio-Branco). — *Dissection du triangle des Voies Biliaires,* T.

Peu étendu, le triangle biliaire est délimité par le canal hépatique, le canal cystique et la lèvre hilaire du lobe carré. — *L'artère cystique* se divisant, en ses deux terminales, antérieure, *Cy. a.*, postérieure, *Cy. p.*, au sillon qui sépare le corps et le col de la vésicule, « doit être recherchée et liée au niveau de son point d'attache vésiculaire. »

le bord inférieur du foie est *obliquement* et *directement* ascendant de bas en haut et de droite à gauche. La partie externe du bord inférieur du foie est en rapport avec l'angle hépatique du côlon... sa partie interne avec la région pylorico-duodénale... Normalement, la vésicule biliaire n'est pas visible, car elle est le plus souvent cachée sous la face inférieure du foie. Si elle est visible, c'est qu'elle est augmentée de volume. — La visibilité des calculs biliaires, par les rayons X, est un *fait tout exceptionnel* » (Aubourg, 1914).

2° **Le Corps de la Vésicule.** — Sa face supérieure est rattachée intimement au parenchyme hépatique par du tissu aréolaire et les veines cystiques profondes : cette adhérence explique sa fixité et son immobilité. — Sa face

INFÉRIEURE, libre, est recouverte par le péritoine ; elle est en rapport avec la portion droite du transverse (épiploon cystico-duodéno-épiploïque, inconstant) ; en arrière, avec le pylore et la première portion du duodénum.

3° **Le Col de la Vésicule.** — Recourbé en S, il est quelquefois comparé à un bec d'oiseau. Rétréci en arrière, il est indiqué extérieurement par de légères bosselures séparées par 2 ou 3 étranglements — *sillons du col*. La plus marquée des saillies — BASSINET DE BROCA — regarde à droite ; elle reste séparée du coude marquant la jonction du col et du cystique par un intervalle occupé par le *ganglion lymphatique du col* (Mascagni). Le col est en rapport : avec l'extrémité droite du petit épiploon ; en bas, avec la 1re portion du duodénum ; — en haut, il répond au hile hépatique.

FIG. 881 (HARTMANN). — *La Vésicule biliaire et le Canal Cystique insufflés, puis ouverts après dessiccation.*

Il importe d'insister sur la direction très différente de l'axe général de la vésicule — en haut, en dedans et en arrière — et des voies biliaires — en bas et en dedans. Le coude qui les unit, juste au-dessous du foie est ouvert en bas et vers la droite ; il peut être assez aigu pour que le canal cystique soit immédiatement reployé au-dessous et à droite de la vésicule, et contigu à son bord droit. Le côté supérieur ou vésiculaire de l'angle est couché au-dessus du côlon transverse (ou de l'angle hépatique) et de la 1re portion du duodénum ; le côté inférieur descend derrière elle, puis s'adosse à la tête du pancréas.

B. — **La Conformation intérieure de la Vésicule.**

La muqueuse, d'un gris sale (sur le cadavre), est soulevée dans le corps par des crêtes radiées limitant de petites logettes ou aréoles, peu profondes. — Dans le col, ces saillies disparaissent ; la cavité du bassinet est ampullaire et séparée du corps par un repli muqueux (*promontoire de Terrier*) ; le reste du col présente 7-8 replis permanents qui se succèdent jusqu'au canal cystique, figurant une valvule en pas-de-vis qui ralentit le cours de la bile.

Structure.

Trois tuniques ; de dehors en dedans :

1. *Une* SÉREUSE, PÉRITOINE CYSTIQUE, dépendant du péritoine hépatique ; passant du lobe carré sur le lobe droit en adhérant à la face inférieure de la vésicule par des faisceaux conjonctifs, il contourne le fond et l'entoure complètement ; en avant, il remonte vers le bord antérieur du foie au-dessous duquel il forme un léger *repli cystico-hépatique* ; « la vésicule peut parfois être suspendue à une sorte de méso lâche, d'où la possibilité de la confondre avec une tumeur mobile pour peu qu'elle soit remplie de calculs ou de liquide ; on l'appelle alors *vésicule flottante* » (Descomps).

2. *Une* FIBRO-MUSCULEUSE, de tissu aréolaire dense, soutenant des fibres musculaires lisses entre-croisées dans tous les sens, circulaires sur le col, à direction longitudinale sur le fond, indiscontinues et ne formant pas de plans séparables.

3. *Une* MUQUEUSE, plissée, riche en vaisseaux, formée : d'un chorion adhérent à la tunique moyenne ; d'un épithélium cylindrique simple ; de glandes en doigt de gant, peu nombreuses et courtes.

§ 3. — Le Canal Cystique.

L'origine du **Cystique** est indiquée soit par un sillon, soit par un rétrécissement (Raynal). Long de 3 à 5 mm. — chiffres extrêmes 20 et 60 mm. — son calibre est variable ; son diamètre moyen — 2 à 3 mm. — est inégal, souvent diminué à la partie moyenne et vers l'extrémité inférieure par deux resserrements donnant au canal injecté une forme en sablier. Dirigé d'abord obliquement en bas, à gauche et en arrière, il est parallèle dans sa portion terminale au canal hépatique contre le bord droit duquel il est intimement appliqué. Une petite dilatation ampullaire (Puech) existe constamment à sa terminaison.

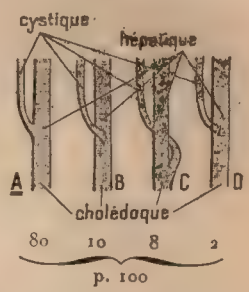

Fig. 882 (P. Descomps, modifiée). — *Les 4 modes de terminaison du Cystique.*

Contenu dans le petit épiploon dont il indique le bord droit, il est en rapport en arrière et à gauche avec la veine porte ; l'artère cystique côtoie son bord gauche.

Normalement, le cystique n'est pas perméable. Sa lumière interne, très petite, est encore diminuée par des replis, vestiges de la valvule spirale à son extrémité postérieure.

Son bout inférieur aborde obliquement le flanc droit du canal hépatique dont il reste d'abord séparé par un *éperon* dû à l'accolement des muqueuses de ces deux canaux confluents.

Structure.

Deux tuniques ; une EXTERNE, FIBRO-MUSCULEUSE, riche en vaisseaux ; une INTERNE, MUQUEUSE : son épithélium continue celui de la vésicule ; ses glandes sont particulièrement abondantes à l'extrémité voisine du cholédoque.

§ 4. — Le Canal Cholédoque.

Formé par la réunion des canaux hépatique et cystique, le **Cholédoque** conduit la bile dans la partie moyenne du duodénum, dans laquelle il débouche, tout contre la terminaison du canal de Wirsung, sur le plancher de l'ampoule de Vater.

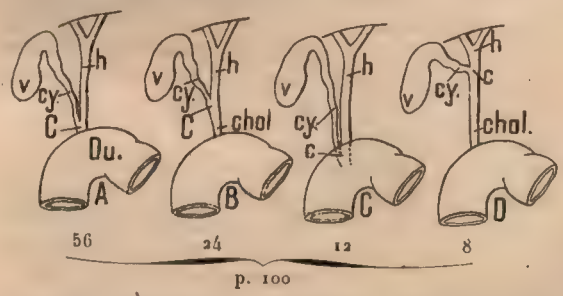

Fig. 883 (P. Descomps). — *Variations des rapports du Confluent Biliaire Inférieur — réunion du Cystique et de l'Hépatique — avec le duodénum.*

Sa *longueur* moyenne est de 43 mm. [chiffres extrêmes : 35 et 80 mm. (Wiart].

Son *calibre* et sa *forme* sont variables ; gros comme une plume d'oie, suivant la comparaison habituelle, le cholédoque est infundibuliforme, large à son origine de plus d'un centimètre, il va en décroissant jusqu'à l'ampoule de Vater où il n'a plus que de 6 à 7 mm. Il présente constamment, au niveau où

il s'enfonce dans le pancréas, un rétrécissement provenant de l'inextensibilité relative du tissu glandulaire.

Rapports du Cholédoque.

Dans son ensemble, il présente une légère courbure à concavité droite. Situé à droite, à 2-3 centimètres de la ligne médiane, il commence à la hauteur de la 12e dorsale ou du bord supérieur de la 1re lombaire, tout près du bord supérieur de la 1re portion du duodénum. Il descend obliquement en bas, en avant et à droite, derrière le duodénum, dans l'épaisseur du petit épiploon, derrière la tête du pancréas, puis dans la glande elle-même. Il se termine à la hauteur de la 3e lombaire (bord supérieur). — On lui décrit quatre portions : sus-duodénale, duodénale, pancréatique, pariétale.

1. **La Portion Sus-Duodénale du Cholédoque.**

Les deux lames du petit épiploon ont 70 fois sur 100 leur insertion inférieure sur la partie supérieure de la face postérieure du duodénum (Wiart). Dans 30 pour 100 des cas seulement, le cholédoque est contenu dans le petit épiploon dont il occupe, au-devant de l'hiatus de Winslow, le bord droit, libre, qui se laisse facilement mobiliser de 1 à 2 centimètres par le doigt en crochet. Au-dessous de l'hiatus de Winslow, « le cholédoque ne tarde pas à disparaître derrière un prolongement sus-duodénal de la tête du pancréas dont il longe parfois le bord libre » (Quénu). — Dans ce trajet, il est en rapport : A GAUCHE, avec l'artère hépatique ; EN AVANT (mais d'une façon inconstante), avec l'artère gastro-épiploïque droite ; EN ARRIÈRE, avec la veine porte qu'il déborde notablement et avec des veines afférentes portes. Il est côtoyé par de gros ganglions lymphatiques.

La portion sus-duodénale a un grand intérêt chirurgical.

Si au point de vue anatomique elle est rare, 6 fois sur 24 (Wiart), puisque le duodénum et le foie sont en rapport immédiat, les investigations chirurgicales la déterminent toujours, plus ou moins artificiellement : après Quénu, Guillaume-Louis (1906) insiste sur la distinction en cholédoque anatomique présentant les portions que j'ai énumérées et *cholédoque chirurgical présentant une portion sus-duodénale et une portion rétro-duodénale, qui est en même temps pancréatique et intra-pariétale, la première seule accessible, la seconde inaccessible ou difficilement accessible.*

2. **La Portion Duodénale du Cholédoque.**

Elle est rétro-péritonéale ; en croisant la face postérieure du duodénum, elle tend à s'éloigner de plus en plus du bord droit de la veine porte en se creusant une rainure derrière le pancréas (*échancrure duodénale*).

3. **La Portion Pancréatique du Cholédoque.**

Elle traverse le pancréas, soit dans l'épaisseur même de la glande (60 à 95 pour 100 des cas) sur une longueur maxima de 3 centimètres, contre le bord interne de la 2e portion du duodénum, soit, plus rarement, dans une gouttière ouverte en arrière ; Elle répond EN ARRIÈRE. à l'artère duodéno-pancréatique, et (rapport médiat), à la veine cave inférieure. Elle est longée EN DEDANS par la veine grande mésaraïque.

4. **La Portion Pariétale ou Pré-Papillaire du Cholédoque.**

Elle pénètre très obliquement dans l'épaisseur du duodénum (son passage étant parfois marqué par une saillie verticale vers la lumière de l'intestin) ; elle traverse successivement la musculeuse, la celluleuse, et, après un trajet de 15 mm., vient déboucher à l'ampoule de Vater (p. 989), à côté du canal de Wirsung, *les deux canaux s'abouchant isolément sur le plancher de la papille*

(fig. 884). A l'encontre de l'opinion classique, le cholédoque et le canal de Wirsung ne fusionnent presque jamais (1 à 2 fois sur 100).

Structure du Canal Cholédoque.

Trois tuniques ; de dehors en dedans : une ADVENTICE épaisse ; — une MUSCULEUSE LISSE, formée principalement de fibres longitudinales, reposant sur quelques fibres circulaires plus abondantes autour du bout duodénal des canaux cholédoque et pancréatique ; bien qu'on ait assimilé cette condensation à un sphincter, la compression du cholédoque à travers le duodénum suffit pour comprendre l'impossibilité du reflux des liquides intestinaux dans le cholédoque ; — une MUQUEUSE très plissée, dont l'épithélium cylindrique simple repose sur un chorion épais, riche en vaisseaux. La muqueuse de la lumière de l'ampoule de Vater présente d'innombrables glandes, en grappes ou en tubes très ramifiés.

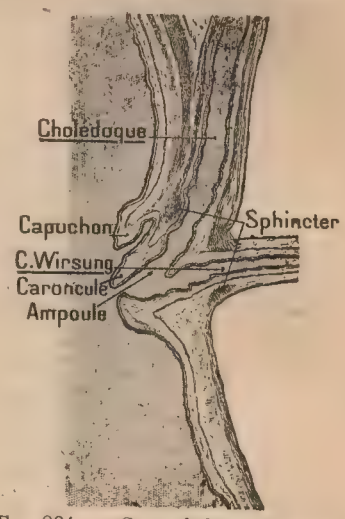

FIG. 884. — *Coupe de la paroi interne de la 2e portion du duodénum, montrant l'abouchement du Cholédoque et du Wirsung dans l'intestin* (demi-schématique).

Vaisseaux et Nerfs des Voies Biliaires.

ARTÈRES. — L'*artère principale* est la *Cystique* (la fig. 277 montre ses différentes origines et ses rapports avec les voies biliaires) ; née, 98 fois sur 100, de la branche droite de l'hépatique (A, B) ou de ses rameaux (C), elle se dirige à droite et en avant ; après un trajet sinueux, elle se bifurque en deux terminales, antéro-inférieure et postéro-supérieure qui s'épanouissent à partir du col jusqu'au fond de la vésicule. La cystique fournit des collatérales à toutes les voies biliaires. — 2. Les *Artérioles Accessoires* proviennent : de l'*hépatique* pour la vésicule (perforantes de la paroi supérieure) et le canal hépatique ; de la *duodéno-pancréatique* pour le cholédoque.

VEINES. — Toutes les veines cystiques, tant superficielles que profondes, et aussi celles des canaux biliaires, appartiennent au système des veines portes accessoires.

LYMPHATIQUES. — 1. Les *troncules* de *la vésicule* vont au ganglion du col (ou de Mascagni), puis aux ganglions du hile du foie, qui reçoivent également : 2) la plupart des *afférents des canaux hépatique et cystique* ; 3. les lymphatiques inférieurs du *cholédoque* vont aux ganglions avoisinant la tête du pancréas.

NERFS. — Ils proviennent du plexus hépatique.

ARTICLE XVI.

LE PANCRÉAS

Le pancréas est une glande en grappe composée, de *couleur* rose-crème sur le vivant, grise sur le cadavre. Couché transversalement dans le fond de la région épigastrique, derrière l'estomac, en regard de la 1re lombaire, il s'étend entre le duodénum et la rate au-devant de tous les organes profonds de l'abdomen : de droite à gauche, canal cholédoque, veine cave inférieure, veine rénale droite, piliers du diaphragme, aorte, vaisseaux spléniques (l'artère côtoyant une partie de son bord supérieur), rein et capsule surrénale gauches. — Examiné en place, il décrit sur la saillie des corps vertébraux, une forte courbure à concavité postérieure.

§ 1. — Généralités.

On lui considère : 1° une extrémité droite étalée, la *tête* ; 2° une partie moyenne, le *corps* ; 3° une extrémité amincie, la *queue*.

Sa **forme** est irrégulière ; subordonnée à droite à la courbe du duodénum ; bouleversée par le passage de gros vaisseaux, en particulier de la veine porte qui se ménage une gouttière profonde derrière la tête, à son union avec le corps. Dans son ensemble, c'est un long organe plastique, aplati, moulé sur les formations profondes. Un tiers de l'organe est tassé à droite de la ligne médiane ; — les deux autres tiers sont à gauche, figurant à la rigueur une langue de chien, suivant l'ancienne comparaison.

Sa **direction**, obliquement ascendante de la tête vers la queue chez le fœtus, varie un peu chez l'adulte ; sur 44 sujets que j'ai examinés à cet effet, elle était franchement horizontale 21 fois, oblique en haut et à gauche 19 fois, dans les 4 autres cas, la tête et le corps étaient horizontaux, la queue oblique en haut et en dehors jusqu'à la rate.

Dimensions. — J'ai relevé les chiffres suivants qui n'ont qu'une valeur documentaire :
a) LONGUEUR : 18 centimètres [*moyenne* des nombres par ordre décroissant : 13 cm., 9 fois ; 17 cm., 8 fois ; 20 cm., 7 fois ; 18 cm., 4 fois ; 15 et 14 cm., 3 fois ; 19, 26, 22, 24 cm., 2 fois ; 23 et 27 cm., 1 fois] ;

b) LARGEUR *moyenne* : *à la tête* : 7 centimètres, 18 fois (6 cm., 9 fois ; avec extrêmes 4 et 18) ; — *au corps* (vers la queue) : 3 centimètres, 12 fois (4 cm., 10 fois ; 3cm,5, 7 fois ; avec extrêmes 2 et 7 cm.) ; — *à la queue* : 3 cm. ;

c) ÉPAISSEUR : 20 mm. à la tête et au bord inférieur du corps, 15 mm. au milieu du corps ; avec extrêmes : 7 et 40 mm.

Poids. — 80 grammes en moyenne ; avec extrêmes 30 et 200 grammes.

Les Moyens de fixité du Pancréas.

C'est un organe peu mobile et rarement ectopié. — Il est maintenu : contre le duodénum par des tractus cellulo-fibreux, par ses canaux excréteurs, par les innombrables vaisseaux des deux faces de sa tête ; — en arrière, contre le cholédoque et la veine cave inférieure, par un fascia renforcé sur la ligne médiane par les vaisseaux et les nerfs qui rattachent la glande à l'inextricable région cœliaque (p. 289) ; — en avant, par *le péritoine, qui ne tapisse que sa face antérieure*, et l'applique contre la paroi abdominale postérieure. — Seule, la queue peut se déplacer légèrement avec l'estomac et la rate, et suivre de loin les déplacements du diaphragme.

§ 2. — Rapports du Pancréas.

A. — La Tête ou Portion duodénale du Pancréas.

La GROSSE EXTRÉMITÉ, verticale, quadrilatère ou discoïde, embrasse étroitement l'anneau duodénal, sur 5 à 9 cm., par son bord circonférentiel. — En haut, elle remonte un peu sous la 1re portion du duodénum par une légère saillie — *tubercule épiploïque* ou *sus-duodénal* — échancrée par le cholédoque (Wiart), sous-jacente à l'hiatus de Winslow. — En bas et en dedans, elle présente un prolongement constant, le **petit pancréas** ou **Pancréas de Winslow**, figuré par un reploiement de la glande, en crochet qui s'enroule en dedans et plus ou moins haut, DERRIÈRE la terminaison de la v. grande mésaraïque et l'origine de la veine porte (fig. 886), ainsi maintenues dans une demi-gouttière ouverte en avant et vers la gauche. C'est le petit pancréas qui sépare — à la hauteur de la 1re lombaire — la veine porte de la veine cave inférieure.

Toute cette disposition est secondaire. — Chez l'enfant, la tête, étriquée, est comme bridée par la courbure duodénale ; la gouttière de la veine porte et le petit pancréas sont à peine indiqués. L'expansion de la tête se fait vers la puberté, à la fois derrière la 1re portion, devant la 3e portion du duodénum et surtout derrière la v. grande mésaraïque, plus tard derrière la veine porte. — Le petit pancréas peut descendre jusqu'au bord droit de la 3e lombaire. Sa situation est toujours subordonnée à la forme du duodénum.

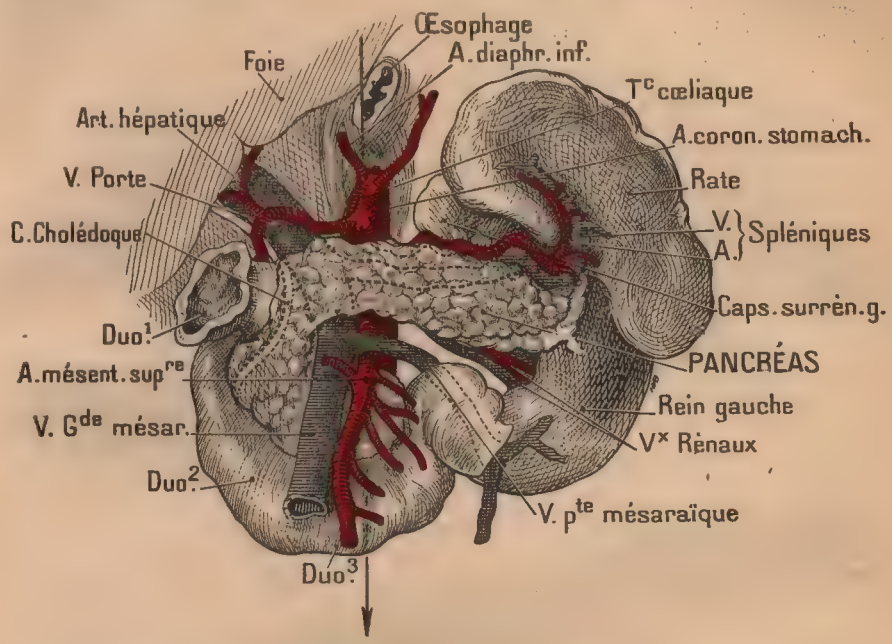

Fig. 885 (Wiart, un peu modifiée). — *Vue générale du Pancréas en place. — Face antérieure.*

1. Face antérieure. — Elle est recouverte par le péritoine et croisée par la partie droite du mésocôlon transverse dont la séparent d'importantes artères, gastro-duodénale, les deux ou trois arcades duodéno-pancréatiques antérieures (p. 990) ; — médiatement, elle répond au pylore et à son antre. La veine grande mésaraïque monte sur la partie antéro-inférieure du petit pancréas, puis est plus ou moins cachée par la gouttière de la glande, quelquefois transformée en canal complet.

2. Face postérieure. — Elle est immédiatement parcourue par les branches des arcades duodéno-pancréatiques postérieures, longée parallèlement au duodénum par le canal cholédoque qui lui adhère dans une gouttière (fig. 834), plus souvent dans un canal complet.

La *lame cellulaire duodéno-rénale* (p. 989) la sépare : de la veine cave inférieure sur laquelle elle repose ; de la veine rénale droite ; du pilier droit du diaphragme ; d'un groupe de ganglions lymphatiques.

3. Bord supérieur. — Il est enjambé par l'artère gastro-duodénale dans son trajet initial ; au-devant d'elle, on trouve à ce niveau l'artère et la veine pyloriques, les artères et veines duodénales supérieures, la veine duodéno-pancréatique supérieure, des affluents de la veine porte ; ces multiples vaisseaux sont massés entre le duodénum (1re portion) et la tête du pancréas, masquant

l'espace — *porto-cholédocien* — ménagé entre la veine porte à gauche et le cholédoque à droite (Rio Branco).

4. Circonférence. — Ce *bord externe*, courbe à convexité droite, épais, excavé en gouttière, est *comme la jante du pneumatique duodénal*, auquel il est étroitement rattaché — tout le long de la 2e portion et sur une partie variable de la 3e — par des tractus celluleux solides. Il est également maintenu bridé en avant et en arrière par la série des artères et veines duodénales appartenant aux arcades antérieure et postérieure.

B. — Le Corps du Pancréas.

I. **Le Col.** — Cette portion, plus ou moins rétrécie et toujours mince, unit la tête et le corps. Elle est soulevée par la saillie des corps vertébraux et répond : en avant, au pylore et à la 1re portion ; en arrière, à la confluence des trois grosses racines de la veine porte : splénique, grande et petite mésaraïque (fig. 293) ; à l'émergence du tronc cœliaque et de la mésentérique supérieure.

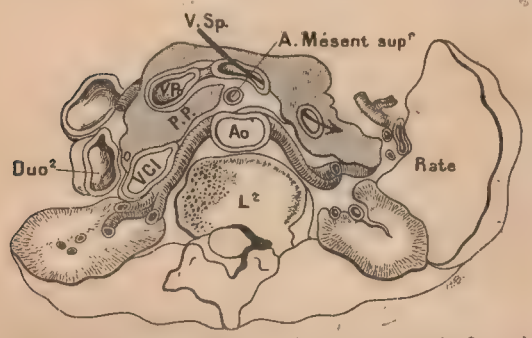

Fig. 886 (Wiart, modifiée). — *Les Rapports du Pancréas — face postérieure — vus sur une coupe horizontale par le bord supérieur de la 2e lombaire. Segment supérieur de la coupe.*

Le petit pancréas (*PP*) et la gouttière de la veine porte (*V. Po.*).

II. **Le Corps proprement dit.** — Couché au-devant du corps de la 1re lombaire, prismatique triangulaire, à crête supérieure, à base inférieure, il se dirige d'abord horizontalement à gauche et en arrière, en suivant le flanc gauche du rachis, puis atteignant la face antérieure du rein, il redevient frontal et se termine le plus souvent par une extrémité renflée (Wiart).

1. Face antérieure. — Légèrement concave en avant et à gauche, elle est recouverte par le feuillet postérieur de l'arrière-cavité des épiploons à travers laquelle elle entre en rapport médiat avec la face postérieure du corps de l'estomac qui peut laisser sur elle une empreinte.

2. Face postérieure. — Extra-péritonéale, elle est déprimée longitudinalement par l'aorte et le tronc de la mésentérique supérieure. Elle répond : au pilier gauche du diaphragme, à la capsule surrénale et à la moitié supérieure du rein gauches, aux veines rénale et génitale interne gauches ; — vers le col, au confluent des veines splénique et mésaraïques. En haut, elle présente deux gouttières transversales superposées : l'inférieure, rectiligne pour la veine splénique ; la supérieure pour l'artère splénique dont les flexuosités, inconstantes même chez l'adulte, dépassent généralement le bord supérieur. — Ordinairement, l'artère splénique est sus-pancréatique dans son premier segment ; elle disparaît à la face postérieure du corps dans son deuxième segment (Descomps), puis enjambe le bord supérieur pour devenir nettement antérieure au niveau de la queue (p. 291).

3. Bord inférieur. — Épais (considéré quelquefois comme face inférieure), il est entièrement tapissé par le péritoine (insertion du feuillet inférieur du

mésocôlon transverse). Il répond : à *gauche et en arrière*, à l'angle duodéno-jéjunal et au muscle de Treitz ; *en dehors*, à l'angle splénique du côlon.

4. Bord supérieur. — Renflé au-devant du tronc cœliaque et du plexus solaire, il est suivi dans toute sa partie gauche par l'artère splénique et enjambé à son extrémité gauche par la veine splénique.

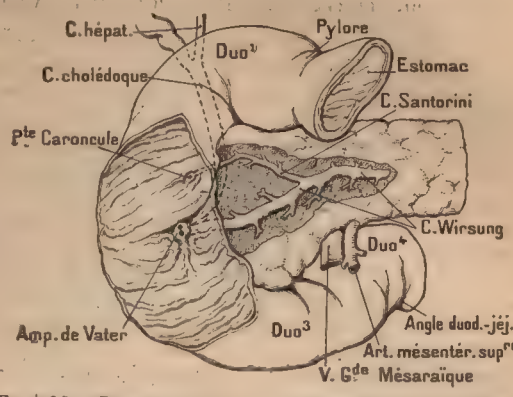

Fig. 887 (Desjardins). — *L'Abouchement des Canaux Cholédoque, de Wirsung et de Santorini dans la 2e portion du duodénum.*

C. — **La Queue ou Portion Splénique du Pancréas.**

Légèrement effilée, plus rarement courte et massive, elle repose sur le pôle supérieur du rein gauche et se termine au voisinage du hile de la rate à laquelle elle est rattachée par l'*épiploon pancréatico-splénique* qui soutient l'artère et la veine spléniques.

§ 3. — Les Conduits Excréteurs du Pancréas.

Des deux canaux excréteurs, l'un est principal, *canal de Wirsung* ; l'autre accessoire, *canal de Santorini*.

Le Canal de Wirsung. — Il traverse toute la glande, parallèlement à sa direction en se plaçant plus près du bord inférieur et de la face postérieure. C'est un tube à parois minces, de 2 mm. de diamètre, dans lequel débouchent perpendiculairement une série de branches de longueur décroissante. Dans la tête, il s'incline en bas pour se terminer à l'ampoule de Vater au-dessous, plus souvent au-devant du cholédoque ; à ce niveau, il reçoit, par en bas, un canalicule assez large qui draine la sécrétion du petit pancréas. — Par en haut, il émet une branche importante qui remonte obliquement et à droite vers la petite caroncule : c'est le **canal de Santorini** ou **pancréatique ac-**

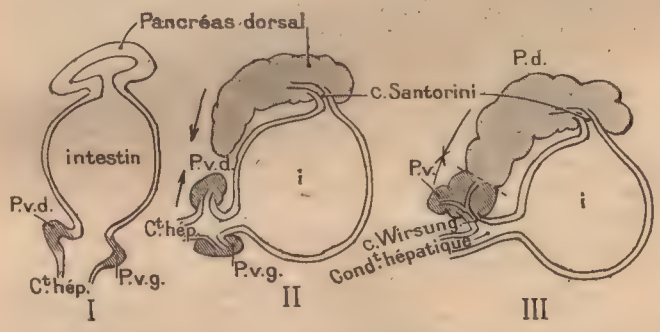

Fig. 888 (Laguesse). — *Schémas du développement des Pancréas ventraux à trois stades différents.*

I. Premiers bourgeons ; — II. Les pancréas dorsal et ventraux marchent à la rencontre l'un de l'autre au côté droit de l'intestin ; — III. Ils sont soudés en un organe urique ; — *P. v. d. P. v. g.* Pancréas ventral droit et gauche.

cessoire ; il ne débouche directement dans le duodénum qu'une fois sur 10. Le plus souvent, le Wirsung est le seul canal excréteur du pancréas.

Développement du Pancréas (fig. 888). — La prépondérance du Wirsung est secondaire. — La glande se forme aux dépens de deux ébauches : *a) postérieure — pancréas dorsal* — qui pousse dans l'épaisseur du mésentère commun primitif ; son canal excréteur fournit le Santorini et la portion du Wirsung répondant au corps et à la queue du pancréas ; *b) antérieure — pancréas ventral* — double bourgeonnement latéral du conduit hépatique primitif ; son canal excréteur devient la portion du Wirsung voisine du duodénum. — Secondairement, par suite de la torsion du duodénum, les deux ébauches se fusionnent (6e semaine) en une glande unique. Le canal pancréatique ventral reste en connexion avec le cholédoque à l'ampoule de Vater ; en arrière, il est rejoint par le canal de Santorini qui persiste, mais perd de son importance, et se continue directement avec le canal excréteur de la queue et du corps. — Le Wirsung est donc formé partiellement aux dépens du canal excréteur de chacune des deux ébauches.

Le pancréas se place successivement derrière l'intestin dans l'axe du corps, puis obliquement, enfin transversalement à gauche de la ligne médiane. Le méso complet, qui l'entoure d'abord, disparaît au 5e mois de la vie fœtale par accolement de son feuillet postérieur avec le péritoine pariétal postérieur.

§ 4. — Structure du Pancréas.

La *couverture péritonéale* n'existe que sur la face antérieure.

La glande n'a pas de *capsule* propre. Elle est seulement entourée d'une atmosphère conjonctive plus ou moins chargée de graisse.

C'est une glande en grappe composée, « chaque ramification terminale des conduits excréteurs aboutissant à une petite masse que l'on peut considérer comme le *lobule primitif* de la glande » (Laguesse). Les CAVITÉS SÉCRÉTANTES sont pour la plupart arrondies ou ovoïdes ; « chacune d'elles est constituée par une mince *membrane propre* enveloppante, tapissée intérieurement d'une assise de *cellules sécrétantes* assez élevées, à noyau volumineux, entourant de toutes parts une étroite lumière irrégulièrement cylindrique, dont elle est en partie au moins séparée par une seconde assise, plus ou moins discontinue, de cellules plus petites et généralement aplaties dites *centro-acineuses* » (Laguesse). Il existe en effet, en dehors des cavités sécrétantes, des groupements cellulaires régulièrement répartis dans la glande — ILOTS DE LAGUESSE — dont la sécrétion se déverse directement dans le sang. On n'est pas d'accord sur leur signification anatomique ; leurs éléments ne seraient que des cellules sécrétantes interverties, adaptées d'une part à la fonction de sécrétion interne grâce aux rapports qu'elles contractent avec les capillaires sanguins qui les entourent, pouvant d'autre part se transformer à nouveau en cellules pancréatiques principales.

Vaisseaux et Nerfs du Pancréas.

ARTÈRES. — Leur disposition type s'observe chez l'enfant. — Chacune des faces de la tête est parcourue par des *Arcades* comparables à celles du mésentère. — 1° La FACE ANTÉRIEURE en présente trois : une *primaire* et une *secondaire*, formées par deux duodéno-pancréatiques inférieures originaires de la mésentérique supérieure, qui vont rejoindre la duodéno-pancréatique antérieure, et émettent par leur convexité une série d'artérioles destinées surtout au duodénum. L'arcade secondaire, d'abord superficielle et parallèle à l'anneau duodénal, est fréquemment dissimulée, au-dessus de la 3e portion, par l'expansion inférieure du petit pancréas. C'est pourquoi chez l'adulte, elle est toujours très près du bord interne du duodénum. Il existe souvent une *arcade de 3e ordre*. — 2° La FACE POSTÉRIEURE est irriguée (schématiquement) par des anastomoses de l'hépatique avec une branche postérieure droite de la mésentérique ; plus exactement, elle est parcourue par une série d'arcades de 1er, 2e et 3e ordres qui s'étagent en éventail, du bord droit de la mésentérique supérieure au bord convexe de la tête du pancréas, et émettent en fin de compte une série d'artérioles destinées exclusivement à la face postérieure de tout le duodénum. — Chez l'adulte, ces dispositions sont plus ou moins remaniées. — 3° L'irrigation du PETIT PANCRÉAS, celle du CORPS et de la QUEUE sont assurées exclusivement par la splénique qui

fournit : α) tout près de son origine, la grosse *pancréatique postérieure*, tôt bifurquée en branche droite descendante vers le petit pancréas et branche gauche horizontale qui se termine souvent dans la rate même ; β) de *multiples petites branches*, descendant directement sur les deux faces du corps et de la queue du pancréas.

Veines. — Le plus généralement satellites des artères, elles se rendent à la splénique (corps et queue), à la grande mésaraïque et à la veine porte (tête).

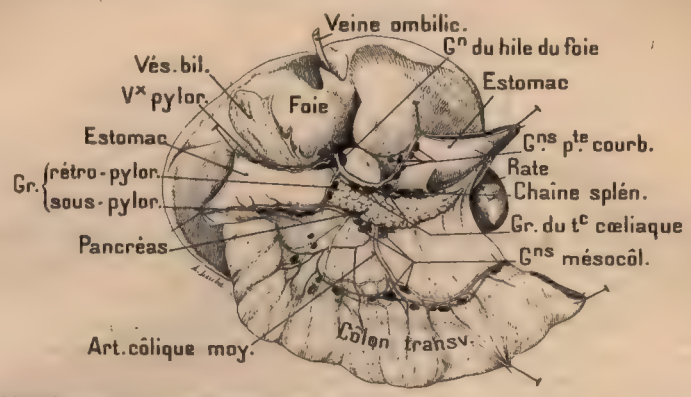

Fig. 889 (Cunéo). — *Les Ganglions Parastomacaux — nouveau-né —. Vue générale.*

L'estomac coupé en deux, ses deux segments rejetés l'un à droite, l'autre à gauche pour montrer l'origine du tronc cœliaque, le foie relevé, le côlon transverse fortement attiré en bas et en avant.

Les lymphatiques (fig. 889). — Extrêmement abondants autour des lobules, ils se résument à la surface de la glande en quatre groupes : ascendant, descendant, droit, gauche, qui aboutissent aux ganglions situés : le long du bord supérieur ; en arrière, autour de l'émergence de la mésentérique supérieure ; au-devant de la tête du pancréas et de la 2e portion du duodénum ; dans l'épiploon pancréatico-splénique.

Les nerfs. — Ils proviennent du plexus solaire. Ils pénètrent la glande en suivant les vaisseaux et se terminent en fibres ténues autour des cavités sécrétantes.

DIXIÈME PARTIE

LE PÉRITOINE

Le péritoine est la séreuse abdomino-pelvienne. Il s'étend sans interruption des parois de l'abdomen et de l'excavation (*péritoine pariétal*) sur les organes abdominaux et pelviens (*péritoine viscéral*) auxquels il fournit : soit de simples couvertures ; soit des enveloppes complètes, à proximité ou à distance, par l'intermédiaire de pédicules vasculo-nerveux appelés les MÉSOS. Toutes ses portions sont continues : elles limitent la *cavité péritonéale*.

L'étude du péritoine est une difficulté de l'anatomie (Farabeuf). Pour arriver à bien saisir sa disposition, réellement très compliquée chez l'adulte, il faut éclairer la description pure par l'embryologie.

La DESCRIPTION PURE établit les liens entre différentes formations péritonéales déjà connues et sur le détail desquelles il n'y aura pas à revenir : *péritoine stomacal* (p. 978 et 980) *et duodénal* (p. 988), *mésentère* (p. 991), *péritoine du cæcum* (p. 1002), *mésocôlons, mésorectum* (p. 1026), *péritoine hépatique* (p. 1041) et *pré-pancréatique*. — Elle regarde d'ensemble la couverture des organes abdominaux profonds et pelviens.

L'ANATOMIE TOPOGRAPHIQUE suit la séreuse directement sur les organes en place, ou sur des coupes sagittales, coronales, transversales.

L'ÉTUDE DU DÉVELOPPEMENT interprète les différentes formations péritonéales : la plupart d'entre elles sont secondaires, consécutives à des reploiements, ou des torsions du tube intestinal et simplifiées morphologiquement par des processus d'accolement. (Son utilité et son importance justifieront la longueur de la description qui lui est consacrée.)

Tous les organes en connexion avec le péritoine doivent d'abord être répartis en deux grandes classes : *a*) la première contient tout le tube digestif sous-diaphragmatique, ses glandes annexes et la rate. Ils ont primitivement une *couverture péritonéale complète* qui persiste *plus ou moins remaniée* quand le développement est terminé ; *b*) la seconde renferme les organes profonds, qui évoluent contre la paroi abdominale postérieure ou au-dessus du plancher pelvien : reins et uretères, capsules surrénales, organes pelviens proprement dits, gros vaisseaux et nerfs abdominaux et pelviens. Ils n'ont qu'une *couverture péritonéale incomplète*, appliquée au-devant d'eux (organes abdominaux profonds), ou au-dessus d'eux (organes pelviens).

Qu'ils soient dans l'une ou l'autre classe, les organes abdominaux et pelviens sont dans la situation de tous les organes en rapport avec une séreuse : *le péritoine les entoure ou les recouvre comme d'un vernis, mais ne les contient pas dans sa cavité.*

A. — DÉVELOPPEMENT DU PÉRITOINE

Tous les organes du tronc sont primitivement contenus dans une cavité unique, la *grande cavité pleuro-péritonéale*. Le développement du diaphragme la divise en une portion

supérieure, aux dépens de laquelle se forment les cavités péricardique et pleurales ; une portion inférieure, qui devient la cavité péritonéale.

« A l'origine, l'organe et la cavité sont un seul et même tissu ; puis il se fait une fissure de séparation entre le contenant et le contenu, sauf, bien entendu, au niveau des points où celui-ci reçoit ou émet quelque cordon vasculaire ou nerveux ; c'est alors seulement que cette cavité creusée se vernit pour ainsi dire d'elle-même, l'organe, ses pédicules, la paroi se recouvrant d'épithélium » (Farabeuf).

§ 1. — Le Mésentère Commun Primitif et le Mésogastre Antérieur.

Lors de sa différenciation, la disposition du péritoine est assez simple : 1° un revêtement sérieux sur tout l'intérieur des parois abdominales ; première indication du *péritoine pariétal* ; 2° un revêtement complet sur le tube digestif primitif ; première indication du *péritoine viscéral*. Revêtements pariétal et viscéral se continuent l'un avec l'autre : *a*) en arrière, tout le long de l'intestin sous-diaphragmatique, par l'intermédiaire d'un méso court, sagittal, le MÉSENTÈRE COMMUN PRIMITIF (fig. 890) qui maintient l'intestin rectiligne au devant de l'aorte ; *b*) en avant, mais seulement en haut, — au-dessus de l'ombilic, — par une formation également sagittale, le MÉSENTÈRE VENTRAL OU MÉSOGASTRE ANTÉRIEUR, dans l'épaisseur duquel se développent le foie, son appareil excréteur et ses vaisseaux.

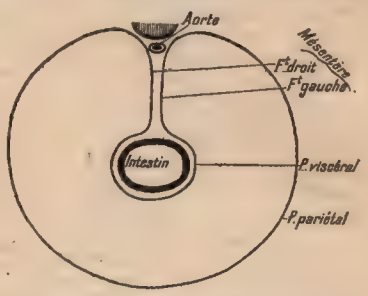

FIG. 890. — *Coupe transversale du Péritoine Primitif au-dessous de l'ombilic* (schématique).

Sous le terme générique de *mésentère*, on désigne la couverture double qui de la paroi à l'intestin recouvre la trame vasculo-nerveuse. C'est : avant tout un pédicule de nutrition ; secondairement un élément de soutien.

Ces deux formations primitives, mésentère commun primitif et mésogastre antérieur, sont appelées à former tout le péritoine définitif, à la fois par leurs transformations propres (allongements, torsions), et par leurs accolements secondaires avec le péritoine pariétal en des points précis de la cavité abdominale.

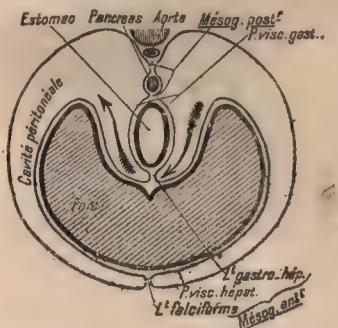

FIG. 891. — *Coupe transversale du Péritoine Primitif au-dessus de l'ombilic. Les Mésogatres antérieur et postérieur* (schématique).

A la fin de la 4e semaine de la vie intra-utérine, le tube digestif possède toutes ses parties essentielles ; le foie a déjà sa forme définitive. L'intestin sous-diaphragmatique augmente de longueur et se différencie en trois segments (p. 905).

A. — LE SEGMENT GASTRO-DUODÉNAL (fig. 891). — Le renflement stomacal, orienté suivant l'axe longitudinal du corps, se continue sans transition brusque avec le duodénum ; le foie est directement en avant. Le gastro-duodénum est maintenu : 1° en arrière, par le *mésogastre postérieur*, portion supérieure du mésentère commun ; fixé en ses deux points extrêmes, *cardia* en haut, *flexure duodéno-jéjunale* en bas ; 2° en avant, par le *mésogastre antérieur*, dédoublé pour circonscrire entièrement le foie.

B. — L'ANSE OMBILICALE (fig. 892). — Au-dessous du duodénum, l'intestin s'allonge considérablement en une anse : dont les deux branches, la supérieure descendante, l'inférieure ascendante, restent d'abord dans le plan sagittal du corps ; dont le sommet occupe la portion initiale, creuse, du cordon ombilical. Au-devant de la colonne vertébrale, elle se reploie (*flexure splénique*). La portion d'intestin qui

la constitue est rattachée par le segment du péritoine qui deviendra le *mésentère définitif*.

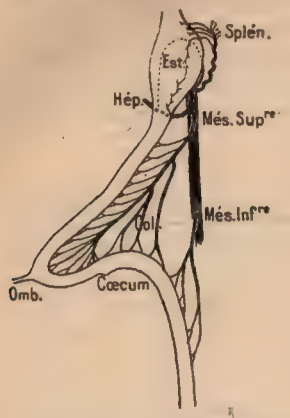

Fig. 892 (Farabeuf). — *Profil gauche de l'Anse Ombilicale avant la torsion* (schématique).

De l'aorte représentée en noir, se détachent les branches de l'estomac, *Est.*, notamment la pancréatico-spléno-gastrique (*Splén.*) et la grande gastro-hépatique (*Hép.*); puis la mésentérique supérieure (*Més. supre*) qui fournit les artères de l'intestin grêle et les premières côliques (*Col.*); enfin la mésentérique inférieure (*Més. inf.*). Le canal vitellin est marqué *Omb.*

C. — L'anse terminale. — Son allongement est d'abord insignifiant. Derrière elle, le mésentère primitif conserve longtemps ses caractères. Il fournira plus tard le péritoine de la moitié gauche du côlon.

A cette période précoce, le péritoine présente déjà l'indication des différenciations suivantes : *a*) **en arrière de l'estomac** : 1° le mésogastre postérieur, continué par le mésoduodénum ; 2° le mésentère ou péritoine de l'anse ombilicale ; 3° le mésocôlon. *Ces trois portions figurent les trois segments du mésentère commun primitif* ; chacun d'eux est irrigué par une artère spéciale : cœliaque, grande mésentérique, mésentérique inférieure ; *b*) **en avant de l'estomac**, les deux portions persistantes du mésogastre antérieur : 1° ligament gastro-hépatique entre l'estomac et le foie ; 2° ligament falciforme entre le foie et la paroi.

§ 2. — Le Remaniement des Attaches Mésentériques.

Des différentes causes déterminant le déplacement en certaines parties du mésentère commun primitif, la principale est l'allongement de l'intestin qui l'oblige à se recourber, à s'enrouler, à former dès lors, par places, des mésos d'inégale longueur. — Secondairement, ces mésos s'accolent et se soudent. Par méthode, on peut, avec Pérignon, suivre ses transformations dans ses trois segments.

A. — L'Anse Gastro-Duodénale. — Segment de l'artère Cœliaque. — Le développement précoce du lobe droit du foie : 1° pousse vers la gauche l'estomac qui se dilate et s'allonge ; 2° il tire le duodénum vers la droite.

« L'estomac n'ayant pas de place pour se développer est forcément repoussé dans l'hypochondre gauche. Comme il est fixé par la partie inférieure de l'œsophage d'une part, comme d'autre part le duodénum est relié au foie par le canal cholédoque, il en résulte qu'il est obligé pour se développer de s'incurver entre ces deux points et d'ébaucher une véritable *anse stomacale* dont le côté concave prend le nom de petite courbure, et le côté convexe celui de grande courbure » (Pérignon). Sa situation est définitive vers le milieu du 3e mois.

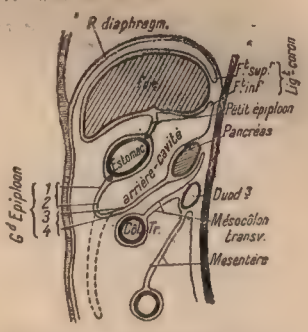

Fig. 893. — *Coupe sagittale, paramédiane, du Péritoine, montrant le développement et la constitution du grand épiploon, l'arrière-cavité, le petit épiploon, le péritoine pancréatique encore complet* (schématique).

Le duodénum, fixé en haut par le pylore, en bas par le muscle de la flexure duodéno-jéjunale (précoce) se différencie et s'allonge ; il subit l'action prépondérante du foie qui se développant surtout par son lobe droit, l'entraîne avec lui vers la droite.

Cette double rotation en sens inverse modifie les attaches mésentériques primitives de la façon suivante :

1° Le **Mésogastre Antérieur** persiste en avant en le *ligament falciforme* ; derrière le foie, il est entraîné vers la droite et en haut et devient petit épiploon ou épiploon gastro-hépatique ;

2° Le **Mésogastre Postérieur ou Mésentère Gastro-Duodénal** a une évolution beaucoup plus compliquée ; il donne : *a*) le mésoduodénum ; *b*) le grand épiploon ; *c*) il intervient dans la formation de l'arrière-cavité des épiploons ; — *d*) c'est également dans son épaisseur que se développe la rate.

a) Le mésoduodénum. — Il se rabat à droite avec le duodénum ; d'abord séparé de la paroi postérieure par une portion du foie, son feuillet postérieur disparaît plus tard par soudure (p. 988) ;

b) Le grand épiploon. — Dès la 6e semaine, le mésogastre postérieur, tiraillé par l'estomac vers la gauche, s'est allongé. Il se reploie obliquement, entraîné par son insertion à la grande courbure de l'estomac, et de telle sorte que sa face gauche devient postérieure ; sa face droite devient *antérieure, regardant désormais la face postérieure de l'estomac, dont elle reste séparée par un* espace béant vers la droite, qui est la première indication de l'arrière-cavité des épiploons. Continuant à s'accroître, le mésogastre postérieur déborde la grande courbure et descend au-dessous d'elle (première indication du grand épiploon), agrandissant ainsi, par en bas, l'arrière-cavité qui atteint rapidement son parfait développement.

Le pancréas, développé dans le mésoduodénum et orienté primitivement dans le plan sagittal, a d'abord une enveloppe péritonéale complète. La rotation du duodénum et ses connexions avec le cholédoque entraînent sa tête vers la droite ; l'allongement du mésogastre postérieur abaisse sa queue et l'attire vers la gauche.

c) L'arrière-cavité des épiploons. — Elle est formée exclusivement par le tiraillement d'abord à gauche, puis en bas, du mésogastre postérieur. Dès sa formation, elle acquiert ses rapports définitifs : paroi postérieure de l'estomac en avant ; rate fixée au bourrelet mésogastrique en dehors ; feuillet antérieur (primitivement feuillet droit) du mésogastre postérieur et pancréas en arrière ; mais elle reste toute entière vers la ligne médiane. — Le petit épiploon, désormais tendu en haut et à droite de l'estomac, *limite en avant la partie* droite *de l'arrière-cavité* ; derrière lui, elle se prolonge en une portion rétrécie, *vestibule*, qui débouche dans la grande cavité péritonéale par un orifice étroit, l'*hiatus de Winslow*, limité en avant par le bord libre du petit épiploon, en haut et en arrière par le foie, en bas par le duodénum. Cette disposition est à peu de chose près celle de l'adulte ; elle est simplement complétée plus tard et achevée par l'accolement du mésoduodénum et par celui du feuillet postérieur du mésogastre postérieur.

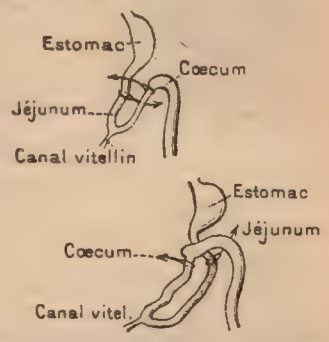

Fig. 894 (Farabeuf). — *La Torsion de l'Anse Ombilicale.*

En haut : Suivant les flèches, le cæcum est tiré en avant, au-dessus et à droite, le jéjunum en arrière, à gauche et surtout au-dessous.

En bas : Position acquise du fait de la torsion.

d) La rate apparaît tardivement — fin du 2e mois — à la surface du mésogastre postérieur, à gauche de la grande courbure.

B. — **L'Anse Ombilicale. — Segment de l'artère Mésentérique Supérieure.** — L'anse ombilicale est maintenue par le mésentère commun primitif et irriguée par la mésentérique supérieure. — Son sommet donne insertion au canal omphalo-mésentérique, qui normalement disparaît, et anormalement, persiste en *diverticule de Meckel* (p. 991). Vers la fin de la 5e semaine, une dilatation partielle — première indication du cæcum (fig. 892) — divise l'anse en deux portions bientôt de calibre inégal : *a*) la supérieure deviendra le jéjuno-iléon ; *b*) l'inférieure, la première moitié du gros intestin (côlon ascendant et côlon transverse).

1° **La Torsion de l'Anse Ombilicale** (fig. 894). — La portion descendante perd rapidement son caractère primitif ; elle s'allonge ; les premières circonvolutions grêles apparaissent (8e semaine). La portion ascendante s'allonge de son côté et tend à se placer au-dessus de la précédente. — Autour de la mésentérique supérieure, l'anse toute entière effectue, en sens inverse des aiguilles d'une montre, une torsion de 180°, qui a pour effet

de reporter : *a*) en haut et de la gauche vers la droite la portion ascendante, c'est-à-dire la partie initiale du gros intestin ; *b*) au-dessous et vers la gauche, la portion descendante, c'est-à-dire le jéjuno-iléon. En même temps, la mésentérique à son origine vient se placer en avant de la portion horizontale du duodénum (fig. 895) et la flexure duodéno-jéjunale est reportée vers la gauche par un déplacement de 170°.

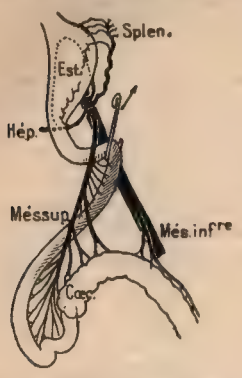

Fig. 895 (Farabeuf). — *La Torsion de l'Anse Ombilicale s'accomplit.*

Le jéjunum tiré par un crochet est engagé sous l'artère mésentérique supérieure.

La torsion complique un peu la disposition du MÉSENTÈRE DE L'ANSE OMBILICALE. Quand l'anse est dans le plan sagittal, il présente deux faces, droite et gauche. La face gauche est secondairement reportée en haut, en arrière, puis à droite ; dans la portion qui devient supérieure, elle vient s'appliquer *transversalement*, avec le segment initial du gros, intestin sur la face antérieure du mésoduodénum et sur le péritoine pariétal de la partie droite de la paroi abdominale postérieure. — La face droite est reportée en avant et reste antérieure dans la partie de son trajet qui entoure l'intestin grêle (fig. 896).

Les formations péritonéales développées aux dépens du mésentère de l'anse ombilicale sont : le MÉSENTÈRE définitif tout entier, les MÉSOS d'abord complets du *cæcum et du côlon ascendant, le mésocôlon transverse.*

2° **Les Soudures secondaires.** — Des accolements plus tardifs (4e-5e mois) soudent *verticalement* l'extrême droite du mésentère à la paroi abdominale postérieure (revoir la formation du mésocôlon ascendant, p. 1011). — L'accolement du reste du mésentère n'est que très partiel, circonstance qui le maintient libre et flottant dans la plus grande partie de son trajet.

C. — **L'Anse Terminale. — Segment de l'artère Mésentérique inférieure.** — Son évolution est simple jusqu'à la fin du 3e mois. D'abord courte et située sur la ligne médiane entre les corps de Wolff, rattachée au rachis jusqu'à la terminaison du mésentère commun primitif, elle est irriguée par la mésentérique inférieure. Comme les deux autres segments, ses changements sont déterminés par allongement de l'anse terminale aux dépens de laquelle se développent les CÔLONS LOMBAIRE GAUCHE et ILIAQUE, L'ANSE OMÉGA, le RECTUM.

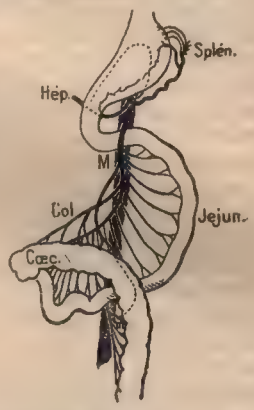

Fig. 896 (Farabeuf). — *L'Intestin Grêle est tout entier à Gauche de la mésentérique supérieure.*

Le cæcum et la première partie du côlon sont abaissés.

Le coude qu'elle forme avec la portion ascendante de l'anse ombilicale est originellement haut placé derrière la grande courbure de l'estomac ; secondairement reporté vers la gauche, il y devient le *coude splénique* (p. 1014) par expansion de l'anse terminale toute entière.

Son péritoine forme les MÉSOCÔLONS DESCENDANT (p. 1018), ILIAQUE (p. 1019), PELVIEN (p. 1022) et le MÉSORECTUM (p. 1026). De ses deux faces, la gauche s'accole au péritoine pariétal de la paroi postérieure du côté gauche et disparaît secondairement par soudure. Sa face droite devient antérieure et reste libre à peu près dans toute son étendue.

§ 3. — Les Soudures Secondaires.

A. — **Segment de l'Artère Cœliaque.** — Le péritoine acquiert sa morphologie définitive à partir de la seconde moitié du 3e mois de la vie fœtale en contractant, en des places fixes, une série d'accolements qui diminuent la longueur des mésos ou les font com-

plètement disparaître ; *a*) le duodénum s'applique contre la paroi abdominale postérieure par toute sa face postérieure (droite) ; — *b*) le *petit épiploon* a sa forme définitive dès le milieu du 3e mois ; — *c*) le mésogastre postérieur se reploie vers la gauche puis vers le bas — *esquisse du grand épiploon* ; en arrière, il s'accole au pancréas de bas en haut et de dedans en dehors ; ses portions pancréatique et sous-pancréatique figurant la paroi postérieure de l'arrière-cavité des épiploons ; — *d*) cet accolement coïncide avec la soudure à la paroi de tout le péritoine rétro-pancréatique (il peut persister comme ligament pancréatico-splénique) qui figure la barrière gauche de l'arrière-cavité avec le ligament gastro-splénique ; — *e*) le repli du grand épiploon augmentant d'amplitude descend au-devant du côlon transverse et de son mésocôlon, avec lequel il finit par se souder par son feuillet postérieur (4e au 6e mois de la vie extra-utérine). — Sa longueur augmente considérablement dans les premières années de la vie.

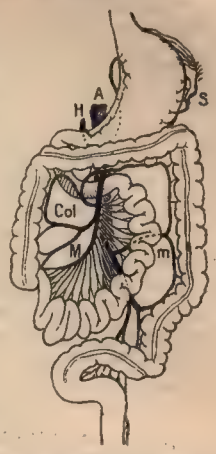

Fig. 897 (Farabeuf). — *La Disposition définitive de l'intestin, après la torsion de l'anse ombilicale et les soudures secondaires.*

B. — **Segment de l'Artère Mésentérique Supérieure.** — *Formation des mésocôlons.* Après torsion de l'anse ombilicale, le mésentère primitif entourant le *côlon oblique* (premier segment du gros intestin) est d'abord libre. — Secondairement, il se soude à la paroi postérieure, sous le bord inférieur du pancréas ; puis transversalement à la 2e portion du duodénum et à son péritoine : cette insertion définitive du MÉSOCÔLON TRANSVERSE recouvre les premières anses du jéjuno-iléon par sa face postérieure ; sa face antérieure se confond par soudure avec l'ultime feuillet — 4 fig. 905 — du grand épiploon.

A ce moment — 5e mois — le côlon droit, qui n'est pas différencié (p. 1010) croît en longueur et son anse flottante se fixe à la paroi (MÉSOCÔLON ASCENDANT) jusqu'à *la ligne de passage* de la mésentérique supérieure (racine du mésentère, p. 991).

C. — **Segment de l'Artère Mésentérique Inférieure.** — L'enveloppe du côlon gauche reste complète jusqu'à la première moitié du 5e mois. Alors son feuillet gauche vient s'accoler au péritoine pariétal gauche de haut en bas et de dedans en dehors (MÉSOCÔLON DESCENDANT) jusqu'à la *ligne de passage* de la mésentérique inférieure. — Le feuillet gauche de l'anse oméga s'accole de même au péritoine pariétal de la fosse iliaque gauche.

§ 4. — Le Développement du Péritoine Pariétal.

Il s'applique uniformément sur toutes les parois de l'abdomen. — Le péritoine diaphragmatique est subdivisé par le LIGAMENT FALCIFORME, persistance antérieure du mésogastre antérieur, dont les deux feuillets se rejoignent sous la veine ombilicale, du foie à l'ombilic. — A partir de l'ombilic, il tapisse la face profonde de la paroi, sauf en les points où il est soulevé par des pédicules (artères ombilicales, ouraque) ou par les *organes pariétaux* (les REINS, qui se développent au-dessous de lui ; les GLANDES GÉNITALES, qui poussent par prolifération locale d'une partie de son épithélium et continuent à évoluer en dehors de sa cavité, tout en lui empruntant leur séreuse).

Bien que viscéral, le péritoine pelvien garde tous les caractères de séreuse de paroi, pour cette raison simple que les organes qu'il recouvre : VESSIE, TROMPE, UTÉRUS, poussent en dehors (au-dessous) de lui, déterminant des soulèvements et des enfoncements dont la description appartient à l'anatomie pure.

B. — ÉTUDE DESCRIPTIVE DU PÉRITOINE DÉFINITIF

Marche à suivre pour étudier le péritoine en place.

« Il faut étudier le péritoine sur un enfant ou sur un jeune sujet, et pour respecter au-

tant que possible l'ombilic ou plutôt les vaisseaux intérieurs qui viennent y converger, faire à l'abdomen une incision en H dont la barre transversale réponde juste au nombril, et dont les deux verticales s'élèvent des épines iliaques jusque sur les côtes. — Relevons alors le lambeau supérieur et fixons-le devant la poitrine ; grâce au cordon qui remplace la veine ombilicale, le foie sera suffisamment maintenu en place. Rabattons aussi le lambeau inférieur sur le pubis, et les viscères se présenteront largement découverts : en haut et à droite le foie, au-dessous et à gauche l'estomac et de celui-ci descendant devant les anses intestinales un tablier graisseux et flottant, le grand épiploon... » (Farabeuf).

L'insertion du grand épiploon sur la bande omentale ou épiploïque (p. 1014) du côlon transverse et la confusion de sa lame inférieure avec le mésocôlon transverse permettent d'abord d'établir une première grande division du péritoine viscéral en : *péritoine de la portion sous-côlique* et *péritoine de la portion sus-côlique*.

A. — La disposition du premier est relativement simple ; pour procéder avec méthode, il faut l'observer successivement, dans les espaces : 1° limités par le plancher pelvien et les organes de l'excavation en bas, par le mésocôlon transverse en haut, les côlons ascendant et descendant avec leurs mésocôlons sur les côtés ; — 2° subdivisés, *a*) par le jéjuno-iléon et son mésentère ; *b*) par le détroit supérieur. — Ces espaces sont, de bas en haut : *a*) l'excavation proprement dite avec le *péritoine pelvien* ; *b*) la *loge sous-mésentérique* ; *c*) la *loge sous-mésocôlique*, entre la racine du mésentère et celle du mésocôlon transverse.

B. — Dans l'étage abdominal supérieur, les formations dérivant des mésogastres, antérieur (*épiploon gastro-hépatique*), et postérieur (*arrière-cavité des épiploons, grand épiploon, épiploon gastro-splénique*) sont beaucoup plus compliquées. Elles seront abordées quand on connaîtra le péritoine des parois abdominales antéro-latérales et du diaphragme.

— Il est impossible de conserver la division adoptée pour les autres séreuses, dont les feuillets, pariétal et viscéral, ont une continuité qui ne se retrouve pas dans toute l'étendue du péritoine. C'est ainsi que le péritoine redevient pariétal en deçà des côlons ascendant, descendant et iliaque ; la division en deux portions (feuillets) comme sur les séreuses simples ne s'observe, on l'a vu, que tout à fait au début du développement.]

§ 1. — Le Péritoine de la Paroi Abdominale et du Diaphragme.

A. — Le Péritoine Pariétal Sous-Ombilical.

Il tapisse la face profonde de la paroi abdominale antéro-latérale.

1° En avant, au milieu et de chaque côté de la ligne médiane, il descend vers le pubis qu'il n'atteint pas, légèrement soulevé *sur la paroi tendue*, par trois formations bien visibles sur le fœtus à terme : au milieu, l'ouraque ; de chaque côté, les artères ombilicales ou leurs vestiges fibreux. Dans leurs intervalles, il fait corps en avant avec la gaine allantoïdienne (voir loge vésicale).

En bas, il glisse restant séparé du pubis, bord supérieur, par une distance de 3 centimètres lorsque la vessie remonte au-dessus du détroit supérieur (*cul-de-sac abdominal* ou *ouraquo-vésical*) ; puis il descend sur la face postérieure de la vessie.

2° A droite et a gauche, il fait immédiatement corps avec la paroi abdominale, jusqu'au niveau de l'arcade crurale derrière laquelle il se réfléchit insensiblement pour s'appliquer sur le plan musculaire des fosses iliaques.

Les Fossettes Inguinales. — Derrière l'orifice inguinal supérieur, il est soulevé légèrement par les artères épigastriques. — Cinq cordons divergents, l'ouraque, les faulx des artères ombilicales, les épigastriques, déterminent, derrière le canal inguinal de chaque côté, trois enfoncements, les *fossettes inguinales*, à peine indiquées dans l'état normal, mais pouvant se déprimer, et considérablement, sous la poussée des organes abdominaux : *a*) Fossette inguinale externe, en dehors de l'épigastrique ; son péritoine recouvre, chez l'homme, le cordon spermatique qui est au-dessous et en dedans par rapport à elle ; chez la

femme le ligament rond de l'utérus ; *b*) FOSSETTE INGUINALE MOYENNE (fig. 479), entre l'épigastrique et l'artère ombilicale ; *c*) FOSSETTE INGUINALE INTERNE, entre cette artère et l'ouraque ; elle n'est visible que si la vessie n'est pas distendue.

[L'**importance pratique** des fossettes est grande : c'est par elles que s'engagent les hernies inguinales ; externes, moyennes, internes, suivant le trajet qu'elles empruntent.]

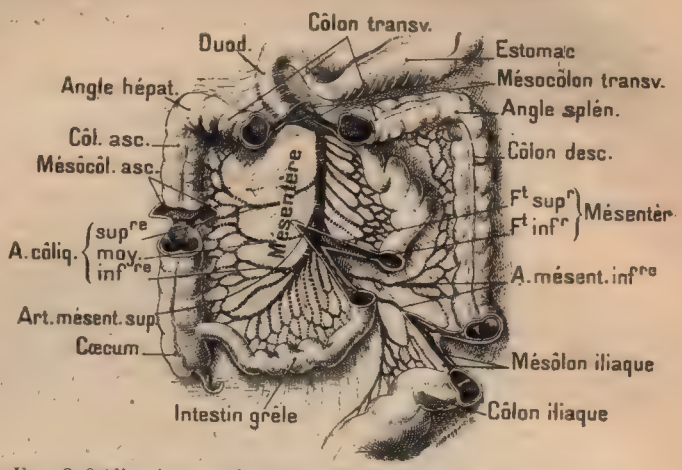

FIG. 898 (d'après une planche du Pr FARABEUF). — *Le Mésentère et les Mésocôlons examinés en place. — Couvertures Péritonéales de l'intestin.*

3° Plus EN DEHORS encore et EN ARRIÈRE, le péritoine pariétal tapisse la paroi jusqu'à la ligne d'arrêt de chacun des côlons lombaires. Il se reploie pour les couvrir ; de pariétal, il devient viscéral : **Mésocôlons — ascendant** à droite — **descendant** à gauche. Il enjambe : à droite, le côlon ascendant pour redevenir pariétal dans la loge sous-mésocôlique ; à gauche, le côlon descendant pour redevenir pariétal dans la loge sous-mésentérique.

B. — **Le Péritoine Pariétal Sus-Ombilical.**

Au-dessus de l'ombilic et au milieu, il est tout de suite arrêté par la veine ombilicale (p. 318) ou son cordon d'oblitération. Pour atteindre le diaphragme, il est obligé de se reployer au-dessous d'elle. Cette disposition qui marque la persistance du mésentère ventral (p. 1059) détermine la présence du **Ligament Falciforme** (p. 1042) dont les deux feuillets regagnent la paroi abdominale après un court trajet. On sait comment chacun d'eux s'étale pour former en bas le péritoine viscéral des lobes droit et gauche du foie ; en haut, la tapisserie de toute la face inférieure du diaphragme. Le *péritoine diaphragmatique* s'étend jusqu'aux insertions costales postérieures du muscle, puis se réfléchit sur le péritoine hépatique — **feuillet supérieur du Ligament Coronaire** — (p. 1043). Aux deux extrémités du foie, la continuation du péritoine diaphragmatique avec le pariétal lombaire est marquée par deux ressauts saillants, les **Ligaments Triangulaires**, lignes de confluence au niveau desquelles le **feuillet supérieur** se continue sur le **feuillet inférieur du ligament coronaire**, qu'on reverra avec le fond de l'arrière-cavité.

§ 2. — Le Péritoine de l'Étage Sous-Mésocôlique.

La portion sous-côlique de l'abdomen est principalement occupée par des anses intestinales : après les avoir entourées, leur séreuse s'applique sur la paroi, puis glisse dans l'excavation où elle devient péritoine pelvien.

Chez l'adulte, les anses intestinales rattachées au fond de l'abdomen ont une mobilité variable suivant la longueur de leurs mésos. Les côlons ascendant et descendant sont généralement fixes parce que leurs mésos manquent ou sont courts quand ils existent. Par contre les anses du jéjuno-iléon sont particulièrement flottantes, grâce à la longueur et à la laxité du **Mésentère** (revoir sa description, p. 991).

La racine du mésentère divise l'étage abdominal en deux portions : son feuillet supérieur se continue dans la loge sous-mésocôlique ; son feuillet inférieur se reploie successivement dans la loge sous-mésentérique et au delà du détroit supérieur dans l'excavation.

A. — La Loge Sous-Mésentérique.

La région est limitée : en haut et à droite par la ligne oblique de reploie-

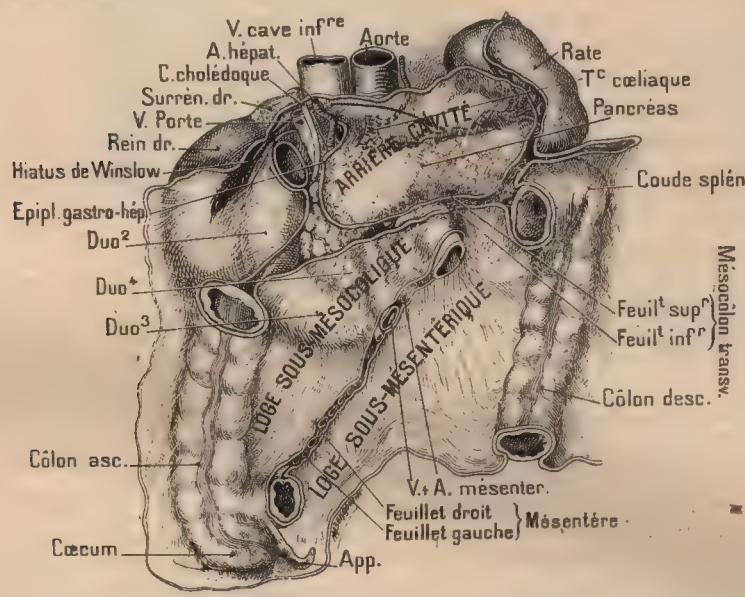

Fig. 899. — *La Racine du Mésentère et l'Insertion du Mésocôlon Transverse.*
La flèche est engagée dans l'arrière-cavité des épiploons par l'hiatus de Winslow.

ment du feuillet gauche du mésentère. La disposition du péritoine y est simple et facile à suivre après qu'on a relevé le paquet des anses grêles. — Appliqué sur la paroi profonde de la partie inférieure et gauche de l'abdomen, il recouvre : 1° AU MILIEU, les organes placés au-devant des dernières lombaires : l'aorte abdominale à partir de la mésentérique inférieure ; sa bifurcation ; les artères et veines iliaques primitives ; la moitié inférieure de la veine cave inférieure ; les deux chaînes lymphatiques juxta-aortiques et les ganglions lombaires ; plus en dehors, les deux chaînes des sympathiques lombaires ; — 2° A GAUCHE ET EN HAUT, les organes faisant corps avec la paroi abdominale : extrémité inférieure du rein gauche ; uretère gauche auquel il forme souvent un véritable méso ; vaisseaux génitaux internes ; artère mésentérique inférieure ; veine petite mésaraïque (fig. 292) ; — 3° A GAUCHE ET EN BAS, il est nettement pariétal et s'appuie successivement sur le psoas et le carré des lombes dont il ne recouvre que les 5 centimètres inférieurs (distance à peu près constante entre la crête iliaque et le pôle inférieur du rein gauche) ; — 4° PLUS EN DEHORS, il remonte sur le flanc

interne et la face antérieure du côlon descendant, passe sur son flanc gauche après lui avoir abandonné sa couverture (ou son **Mésocôlon Descendant**) ; — 5° enfin, EN BAS : il atteint le promontoire au milieu ; sur les côtés, il s'incline sur l'aileron gauche du sacrum caché par le psoas, puis tapisse le muscle iliaque, au-dessus du fascia iliaca. Dans la fosse iliaque gauche, il est soulevé par le côlon iliaque qu'il entoure, persistant 10 fois sur 100, comme **Mésocolon Iliaque.** Suivant tout le bord gauche du côlon, il redevient pariétal, plus ou moins près de l'arcade crurale en bas.

En somme, le péritoine de la loge sous-mésentérique : *a*) tapisse la majeure partie de la paroi lombaire gauche ; *b*) fournit à toute la fosse iliaque gauche ; *c*) se continue dans le petit bassin pour devenir péritoine pelvien.

B. — **Le Péritoine Pelvien.**

Passant au-dessus du psoas et des vaisseaux iliaques externes, il se laisse couler au-dessus de la moitié gauche du détroit supérieur pour fournir, outre le péritoine pariétal gauche de l'excavation, le **Mésocôlon Pelvien** [flottant chez le fœtus, tendu plus ou moins court chez l'adulte (p. 1022)], toute la couverture du rectum, **Mésorectum** (p. 1026), et des organes pelviens. Des parois aux organes, sa réflexion est commandée par les pédicules vasculaires, les ligaments musculaires et fibreux du pelvis, qui lui permettent de descendre plus ou moins près du plancher pelvien.

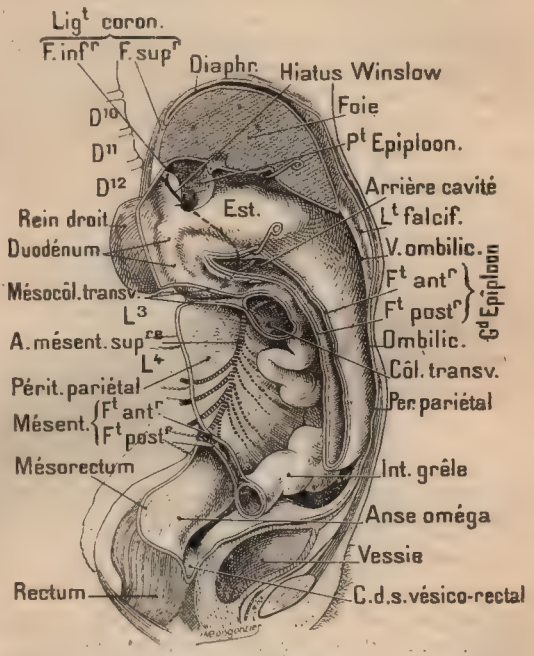

FIG. 900 (FARABEUF). — *Coupe sagittale du tronc, pratiquée à droite de la ligne médiane, destinée à montrer le trajet du Péritoine, ses Épiploons, son Mésentère et son Mésocôlon transverse.*

Une flèche engagée par l'hiatus de Winslow traverse l'arrière-cavité.

Dans les deux sexes, il recouvre d'abord la face postérieure de la vessie.

1° CHEZ L'HOMME. — On le voit descendre jusqu'à peu de distance de la prostate puis remonter devant le rectum. Ce CUL-DE-SAC VÉSICO-RECTAL est soulevé légèrement par les canaux déférents et le fond des vésicules séminales qui le dédoublent en un pli antérieur *inter-vésico-vésiculaire* et en un pli postérieur *inter-vésiculo-rectal,* indication fruste de la disposition qu'on observe chez la femme. Latéralement, l'enfoncement du péritoine est peu marqué. « C'est qu'il y a, allant des côtés de l'intestin aux côtés de la prostate et de la vessie des cordons tendus qui soutiennent la séreuse et ne la laissent s'enfoncer profondément que sur la ligne médiane. »

2° CHEZ LA FEMME. — « Les deux bords de l'utérus sont reliés aux flancs du

pelvis par les ligaments larges et constituent une cloison transversale, par-dessus laquelle doit se réfléchir le péritoine en allant de la vessie vers le rectum. Il en résulte un premier *cul-de-sac utéro-vésical* et un second *utéro-rectal*, mieux nommé *recto-vaginal* et plus profond au milieu que sur les parties latérales, car il existe ici encore deux cordes tendues sous la séreuse des côtés du rectum aux côtés du col utérin, les ligaments utéro-sacrés ».

« Le bord supérieur des *ligaments larges* est formé de trois cordons tendus en travers, mais divergeant bientôt pour se porter, le ligament rond, en avant, le ligament utéro-lombaire, en arrière. Le péritoine, en passant sur les ligaments et sur la trompe placée entre les deux, se comporte comme un linge jeté sur des cordeaux, il se déprime légèrement dans les intervalles et forme ce qu'on appelle les ailerons » (Farabeuf).

C. — La Loge Sous-Mésocôlique.

Méthode de recherches. — Ne déplacer le jéjuno-iléon ni son mésentère. Relever le grand épiploon. Les investigations se limitent ainsi à l'espace compris entre le feuillet inférieur du mésocôlon transverse et la lame supérieure du mésentère. — C'est un espace triangulaire dont le sommet est à droite, au-dessous de l'angle hépatique ; sa base est la racine du mésentère ; son bord droit, le côlon ascendant ; son bord supérieur, l'insertion pré-pancréatique du mésocôlon transverse.

Du mésentère, le *péritoine remontant à droite, s'applique au-devant* des organes du fond : 4e portion, puis 3e portion du duodénum au-devant de laquelle il est soulevé par les vaisseaux mésentériques supérieurs (fig. 293) ; — moitié inférieure de la 2e portion ; — tête du pancréas ; — extrémité tout inférieure du rein droit. Ce n'est que sur un tout petit espace que, redevenant pariétal, il recouvre l'uretère et les vaisseaux génitaux internes droits. A droite, il est soulevé par le côlon ascendant, qu'il recouvre ; le **Mésocôlon Ascendant**, existe, très court, 1 fois sur 4 ; — il se continue avec le péritoine pariétal du côté droit. A droite et en bas, il rejoint le feuillet droit du mésen-

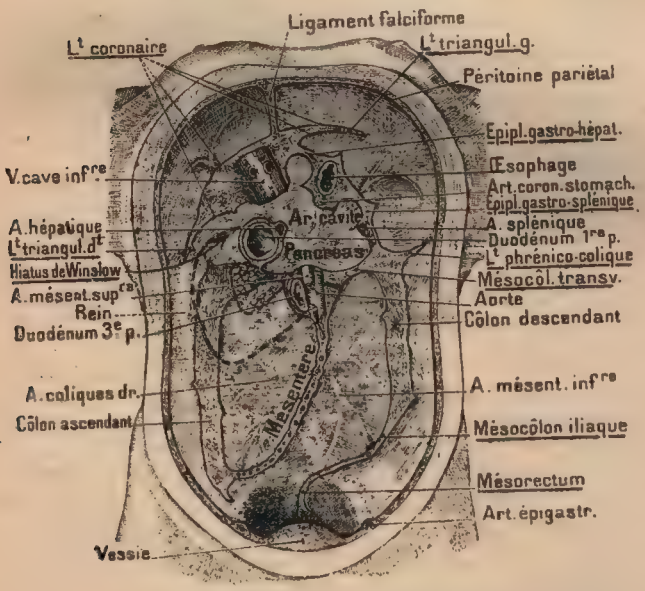

Fig. 901. — *Diagramme montrant les Lignes de réflexion du Péritoine de la paroi abdominale postérieure.*

Tous les organes de la cavité abdominale sont enlevés, à l'exception de ceux — duodénum, pancréas, reins — n'ayant un revêtement séreux que sur leur face antérieure.

tère, avec lequel il descend sur la face antérieure du **cæcum**. Ayant fourni une **enveloppe complète** à cet organe (p. 1002) ainsi qu'à l'appendice, il redevient pariétal, s'étalant dans la partie inféro-externe de la fosse iliaque droite, plus ou moins près de l'arcade crurale. En bas et en dedans, après un ressaut au-dessus de la partie droite du détroit supérieur, il se laisse couler dans l'excavation, tapisse sa paroi latérale droite et rejoint les feuillets droits du mésocôlon oméga et du mésorectum.

Tout en haut, il se reploie pour se continuer sur le feuillet inférieur du mésocôlon transverse, qui rejoint un peu plus loin (en avant) la lame postérieure du grand épiploon. — Au-dessous de l'angle duodéno-jéjunal et de l'angle splénique du côlon, la loge sous-mésocôlique communique avec la partie supérieure gauche de la loge sous-mésentérique.

Bien que je la considère comme une formation d'ordre pathologique, je ne puis ne pas mentionner la **membrane de Jackson.** — « Ce repli qui attache l'appendice, le côlon ascendant et une partie du côlon transverse ; cette membrane fine parcourue de vaisseaux parallèles les uns aux autres, transversaux par rapport au côlon, entre lesquels se trouvent d'étroites bandes conjonctives qui vont se fixer en différents points de la face antérieure du côlon » semble bien avoir été considérée par Jackson lui-même — 1909 — comme résultant de l'organisation inflammatoire de brides péritonéales. Malgré les chirurgiens qui la considèrent comme une expansion normale, je n'hésite pas, me fondant à la fois sur l'évolution embryologique et sur la morphologie *décisive* du péritoine fœtal, à mettre la membrane de Jackson dans le *même sac* que tous les ligaments inconstants surchargeant à plaisir une description déjà ardue, et à envisager l'une et les autres comme les produits d'une réaction légère et très localisée d'une péritonite subaiguë compliquant les inflammations du tube digestif et de tous les organes recouverts par le péritoine ou en relation avec lui.

§ 3. — Le Péritoine de l'Étage Abdominal Supérieur.

A. — Disposition générale.

La limite des deux étages de l'abdomen est figurée par le **Mésocôlon Transverse.** Il n'y a pas lieu de revenir sur sa disposition qui est connue (p. 1016).

En arrivant sur la *bande antérieure ou omentale* du côlon transverse, on rencontre l'insertion (par soudure secondaire) du grand épiploon (de l'épiploon gastro-côlique chez l'adulte, p. 1017).

En déployant le tablier relevé, la main suit successivement sa face postérieure, contourne son bord inférieur. Le tablier étant abaissé, elle passe sur sa face antérieure :

a) Restant *dans le* PLAN SUPERFICIEL, la main remonte : 1° sur la séreuse tapissant la face antérieure de l'estomac ; 2° sur la face antérieure de l'épiploon gastro-hépatique ; — 3° elle atteint la lèvre antérieure du hile du foie ;

b) VERS LA DROITE, le petit épiploon s'arrête brusquement au niveau de son bord droit ; un léger ressaut déterminé par le soulèvement du cholédoque, de l'artère hépatique et de la veine porte, marque ce bord libre, arrondi — *bord droit du petit épiploon* — au-dessus de la 1re portion du duodénum. Le doigt engagé derrière lui pénètre, souvent avec peine, dans l'*hiatus de Winslow*, orifice qui conduit dans l'arrière-cavité des épiploons ;

c) VERS LA GAUCHE, le péritoine contourne la grosse tubérosité de l'estomac, derrière laquelle on suit successivement : α) l'ÉPIPLOON GASTRO-SPLÉNIQUE, barrière étendue entre l'estomac et la rate ; β) la moitié antérieure de la face interne de la rate ; γ) son bord antérieur ; δ) toute sa face externe ; ε) son bord postérieur ; ζ) la moitié postérieure de sa face interne jusqu'au pédicule splénique ; η) enfin une barrière postérieure ; l'ÉPIPLOON PANCRÉATICO-SPLÉNIQUE. Après reploiement sur une très faible portion de la face postérieure du pancréas, il regagne la paroi abdominale postérieure, figurée à ce niveau par le diaphragme (fig. 904) ;

Vers le haut, en suivant le petit épiploon, on le voit se continuer — péritoine hépatique — sur toute la face inférieure du lobe gauche, le lobe carré, former le revêtement de la vésicule biliaire, tapisser le lobe droit. Tout en avant, il se reploie du bord antérieur du foie sur la face supérieure, embrassant la veine ombilicale par sa partie inférieure, et remontant sur les deux feuillets du ligament falciforme.

Tout en haut, le péritoine stomacal antérieur se continue sur le feuillet péritonéal tapissant l'œsophage abdominal, puis de là sur le lobe droit du foie.

B. — L'Arrière-Cavité des Épiploons.

Dans son ensemble, l'arrière-cavité, produite par le *reploiement du mésogastre postérieur*, figure une poche, communiquant avec la grande cavité péritonéale par l'hiatus de Winslow, s'étendant à gauche jusqu'au hile de la rate entre l'estomac et le petit épiploon en avant, le lobe de Spigel, la région cœliaque (p. 289), le pancréas en arrière.

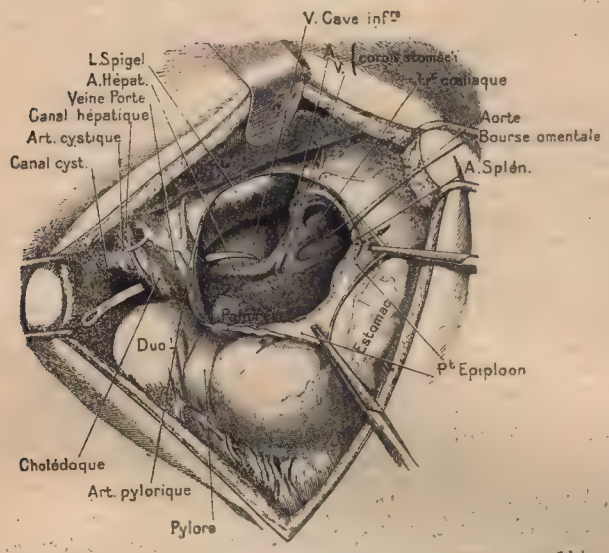

Fig. 902 (P. Do Rio Branco, légèrement modifiée). — *L'Arrière-Cavité des Épiploons.*

Vue après effondrement et résection partielle de l'épiploon gastro-hépatique. Une aiguille courbe est engagée dans l'hiatus de Winslow. Dans le fond de l'arrière-cavité, l'auteur a particulièrement bien montré le tronc cœliaque et ses branches.

Pour bien la voir, il faut effondrer la portion flaccide du petit épiploon ; on l'apprécie également bien sur les coupes frontales et transversales.

1. La paroi antérieure. — A partir du bord libre du petit épiploon, le doigt passe dans l'hiatus de Winslow derrière la veine porte, puis se continue, suivant qu'il est plus ou moins haut : *a*) sur le feuillet postérieur du petit épiploon en haut ; *b*) sur la face postérieure de l'estomac en bas ; *c*) derrière la grosse tubérosité, il retrouve le feuillet profond de l'épiploon gastro-splénique qu'il suit jusqu'au hile de la rate.

2. La paroi postérieure. — Elle est formée par le péritoine tapissant : *a*) la face antérieure du pancréas ; *b*) au-dessus d'elle, la capsule surrénale gauche, l'aorte, le tronc cœliaque et ses trois branches, la veine cave inférieure ; *c*) plus haut encore le lobe de Spigel ; *d*) à droite de la veine cave (lèvre postérieure de l'hiatus de Winslow), il rejoint le péritoine prérénal.

Sur une coupe frontale, on suit le péritoine successivement : 1° sur la face postérieure de l'estomac, la face profonde (feuillet postérieur) du petit épiploon, et la lèvre postérieure du hile hépatique ; 2° sur le lobe de Spigel et les organes du fond de l'abdomen : veine cave inférieure, aorte, pancréas.

Elle est divisée en deux poches secondaires par le soulèvement du tronc cœliaque à son émergence :

1° La *poche droite*, sous-hépatique — **Petite Bourse Epiploïque.** — Elle est

limitée : *en avant,* par le petit épiploon, le corps et la petite tubérosité de l'estomac ; *en arrière,* par le lobe de Spigel et le corps du pancréas ; *en dehors,* par l'hiatus de Winslow ; soulevée *en bas* par l'émergence de l'artère hépatique.

2° La *poche gauche,* RÉTRO-STOMACALE — **Bourse Omentale** ou **Arrière-Cavité**

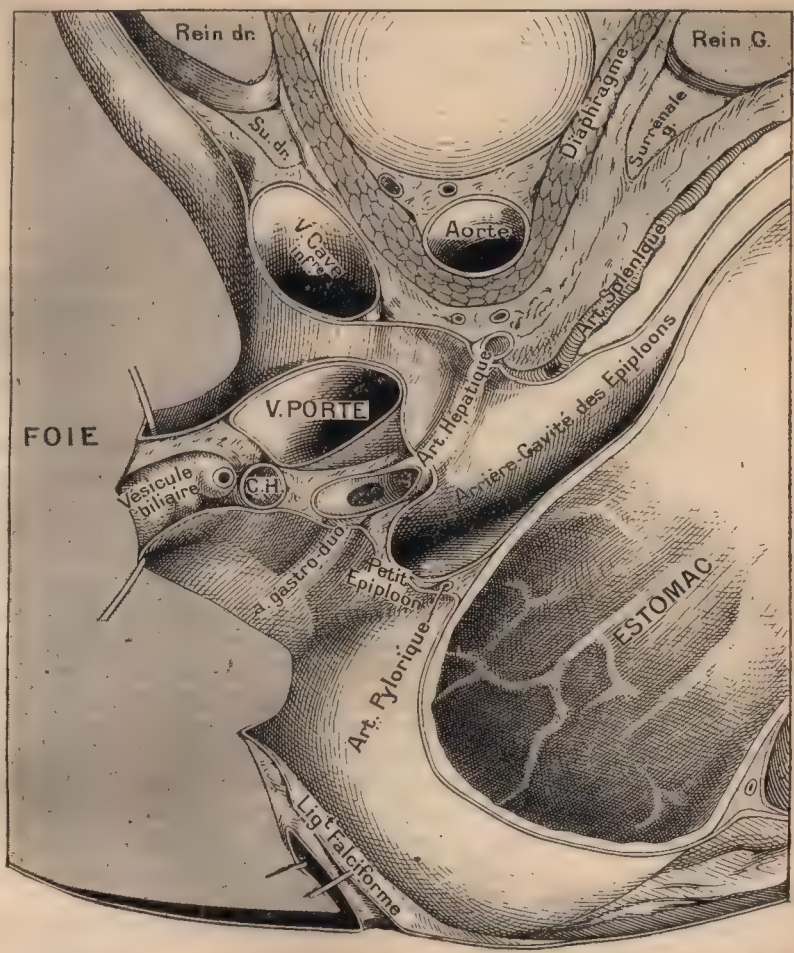

Fig. 903 (Rio Branco, reproduction d'un dessin exécuté d'après nature par le Pr Farabeuf). — *Coupe transversale du tronc passant immédiatement au-dessus du plancher de l'hiatus de Winslow.*

Le foie, les reins, les capsules surrénales, le pancréas, sont teintés en gris clair.

Proprement Dite. — Elle est limitée : *en avant,* par la grosse tubérosité de l'estomac ; *en arrière,* par l'épiploon gastro-splénique et la queue du pancréas. Elle communique avec la poche droite par un large orifice, *foramen bursæ omentalis,* circonscrit : α) par la petite courbure de l'estomac en avant ; β) le tronc cœliaque et la portion ascendante de l'artère coronaire stomachique en arrière ; γ) plus ou moins rétréci par le *ligament gastro-pancréatique,* sorte de cloison médiane in-

complète constituée principalement par la faux de la coronaire, accessoirement par le premier segment de l'artère hépatique.

L'Hiatus de Winslow. — Haut de 1 à 4 centimètres, il figure (fig. 902 et 904) un orifice ovalaire à grand axe vertical (quelquefois oblitéré), limité : par le bord droit du petit épiploon en avant ; la veine cave inférieure en arrière ; le duodénum en bas ; le lobe de Spigel en haut.

C. — **Le Petit Épiploon ou Épiploon Gastro-Hépatique.**

Il s'étend du hile hépatique et du sillon du canal veineux, au bord droit de l'œsophage, à la petite courbure de l'estomac et à la face supérieure de la 1re portion du duodénum. Il est presque dans le plan sagittal et médian.

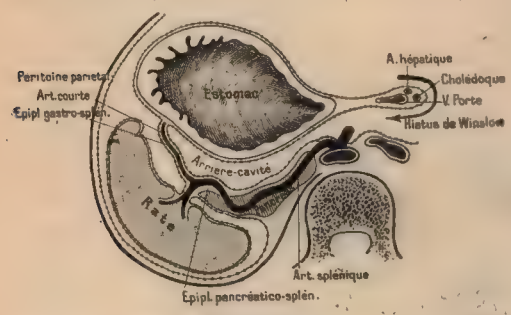

Fig. 904. — *Les Épiploons Gastro-Splénique et Pancréatico-Splénique.*

Coupe transversale par le hile de la rate intéressant le pancréas, l'estomac, l'arrière-cavité des épiploons. Grâce à un artifice de dessin, l'artère splénique est vue dans tout son trajet.

Formé aux dépens du mésogastre antérieur (p. 1060) et par ses deux feuillets, figurant la paroi antérieure du vestibule de l'arrière-cavité, il s'insère : 1° *à gauche*, le long du bord droit de l'œsophage et de la petite courbure de l'estomac ; 2° *en bas*, sur le bord supérieur du duodénum (*bord gastro-duodénal*) ; 3° *en haut*, sur les deux lèvres du hile du foie et du sillon qui loge le canal veineux (*bord hépatique*) ; sur la partie du diaphragme séparant le canal veineux de l'œsophage ; 4° son *bord droit*, libre dans toute son étendue, limite en avant l'hiatus de Winslow.

Inégalement épais, on lui décrit : *a*) une portion supérieure, d'aspect fibreux (*pars condensa*) ; *b*) une portion moyenne, mince, transparente (*pars flaccida*) ; *c*) une portion droite, **ligament duodéno-hépatique** : répondant au reploiement des deux feuillets autour du pédicule hépatique : artère hépatique — voies biliaires, veine porte — il se continue normalement en haut sur le col de la vésicule biliaire, anormalement en bas sur le côlon transverse et le bord droit du grand épiploon — *ligament cystico-duodéno-épiploïque* ; ce développement anormal du petit épiploon vers la droite est toujours d'origine pathologique.

Sa face antérieure est en rapport avec les lobes carré et gauche du foie.

D. — **Le Grand Épiploon.**

I. **Disposition générale.** — On a vu sa formation en étudiant le développement (revoir aussi une fois de plus, le mésocôlon transverse, p. 1016).

Formé d'abord par le reploiement du mésogastre postérieur et son allongement au-dessous de la grande courbure de l'estomac, il présente à considérer 4 feuillets unis deux à deux en une *lame antérieure* et une *lame postérieure* primitivement séparées. Cette indépendance dure peu de temps.

La LAME POSTÉRIEURE se soude avec le feuillet supérieur du mésocôlon transverse par son feuillet inférieur, entre son insertion pancréatique et la bande omentale du côlon transverse ; seule, la partie la plus élevée de son feuillet supérieur, ne contractant pas d'adhérences, persiste en figurant le plancher de l'arrière-cavité des épiploons (*3*, fig. 905).

Les DEUX LAMES SE SOUDENT ENTRE ELLES dans toute la portion qui s'étale au-dessous de l'estomac en constituant une nappe d'aspect particulier, envahie par la graisse, le *tablier*. Quand la soudure est effectuée, la grande courbure de l'estomac est rattachée de près au côlon transverse, disposition qui justifie la dénomination d'*épiploon gastro-côlique* sous laquelle on désigne encore le grand épiploon.

L'espace circonscrit primitivement entre les deux lames du grand épiploon représente le prolongement inférieur de l'arrière-cavité (*bourse épiploïque*), constant chez le fœtus, fréquent chez le jeune enfant, disparu chez l'adulte.

II. **Le Tablier du Grand Epiploon.**

Chez l'adulte, la nappe épiploïque forme une lame quadrilatère à angles inférieurs arrondis, **Tablier épiploïque**, assez longue pour atteindre le pubis, qui s'étale au-devant des circonvolutions grêles, se recroquevillant plus ou moins haut vers la grande courbure. Ses *bords latéraux* et *inférieur* sont libres ; son *bord supérieur*, adhérent, s'attache à la grande courbure de l'estomac et à la bande omentale du côlon transverse. « Chez l'adulte, la lame postérieure du grand épiploon est tellement fusionnée avec le feuillet supérieur du mésocôlon transverse qu'elle paraît naître du côlon lui-même » (Lemaire).

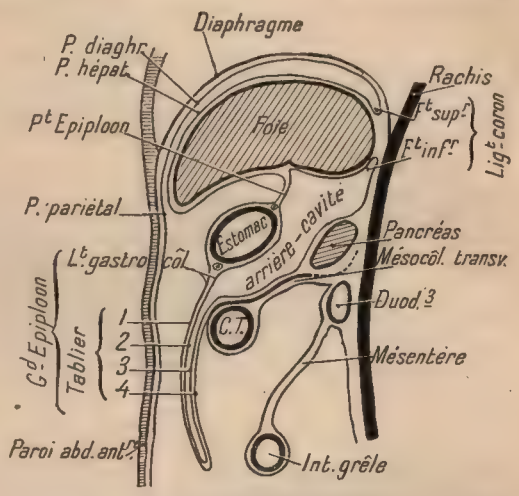

FIG. 905. — *Le Grand Epiploon entièrement développé est accolé par sa lame postérieure au feuillet supérieur du mésocôlon transverse* (schématique).

Il lui reste encore à effectuer la soudure des feuillets internes — 2 et 3 — pour que le tablier ait sa constitution définitive et que l'arrière-cavité ait subi sa réduction par en bas.

III. **Le Ligament ou Epiploon Gastro-Côlique** (p. 1017).

Ce segment du grand épiploon, compris entre la grande courbure en haut, l'angle splénique, le côlon transverse, l'angle hépatique et le duodénum en bas, figure la partie tout inférieure de la paroi antérieure de l'arrière-cavité.

IV. **Le Ligament ou Epiploon Gastro-Splénique.**

Étendu obliquement en bas et en avant, de la grosse tubérosité au hile de la rate (fig. 904), il se forme aux dépens de la paroi postéro-supérieure du mésogastre postérieur. Ses deux feuillets continuent les lames péritonéales stomacales, antérieure et postérieure : entre eux se trouvent les vaisseaux courts.

L'*insertion gastrique* se fait sur une ligne oblique allant du sommet de la grosse tubérosité à la partie supérieure et gauche du corps de l'estomac. De là, le *feuillet antérieur* se replie en avant sur la surface extérieure de la rate (fig. 899) ; le *feuillet postérieur*, au hile, se continue à droite au-devant de la queue du pancréas (feuillet antérieur du ligament pancréatico-splénique, qui contient la queue du pancréas et la terminaison de l'artère splénique).

Tout le ligament se continue en haut avec le *repli ou ligament phréno-gas-*

trique (p. 978), en bas avec la portion extrême gauche du ligament gastro-côlique.

V. Le Ligament ou Epiploon Pancréatico-Splénique.

Ce repli relie le hile de la rate : 1° à la paroi abdominale postérieure, par son feuillet postérieur ; 2° au péritoine prépancréatique, par son feuillet antérieur. Généralement court, il contient la queue du pancréas dans son épaisseur.

Vaisseaux du Grand Épiploon. — Les ARTÈRES DU TABLIER méritent une mention spéciale. Elles proviennent : 1° du grand cercle artériel de l'estomac (p. 290); 2° du *grand cercle épiploïque de Haller* ; étalé transversalement à mi-hauteur du tablier, il est formé par l'anastomose du grand rameau épiploïque gauche (de la gastro-épiploïque gauche) avec le grand rameau épiploïque droit (de la gastro-épiploïque droite). Les VEINES satellites sont extrêmement abondantes et souvent volumineuses sur les tabliers graisseux.

§ 4. — Structure du Péritoine.

Le péritoine ne devient véritablement un revêtement séreux qu'après les soudures secondaires de ses différentes portions. Auparavant, il apparaît comme une trame conjonctive dans laquelle l'abondance des cellules migratrices explique la facilité et la rapidité avec laquelle ses accolements normaux s'effectuent.

A son état définitif, il est formé : 1° d'une trame conjonctivo-élastique, bien nette sur la paroi abdominale (*tissu-sous-péritonéal*), réduite sur la paroi externe des organes ; 2° d'un revêtement de cellules endothéliales aplaties (leurs contours sont mis en évidence par la nitratation).

La coalescence de ses feuillets fait du grand épiploon un véritable organe, chargé en graisse chez l'adulte, et présentant par places des lacunes complètes (trous épiploïques) qui apparaissent, probablement par atrophie, en les points où le tablier est moins vasculaire.

Au niveau du centre phrénique, il faut également rappeler les rapports de la séreuse avec les lymphatiques sous-péritonéaux et sous-pleuraux (puits lymphatiques, p. 566).

Vaisseaux et Nerfs du Péritoine.

ARTÈRES. — Elles sont représentées par des branches grêles provenant de toutes les artères abdominales en relation avec la paroi et les organes ; elles se distribuent au tissu sous-péritonéal.

VEINES. — Elles n'ont d'importance qu'en certaines régions (paroi sous-ombilicale, paroi postérieure au voisinage de la rate, du pancréas et surtout du foie) où des anastomoses pariétales minimes entre le système porte et le système cave peuvent, dans certaines conditions, acquérir des dimensions considérables.

LYMPHATIQUES. — Ils sont répartis sous la séreuse (troncs sous-séreux) et en relation avec les lymphatiques des parois ou des organes immédiatement voisins.

NERFS. — Ils proviennent des plexus sympathiques ; ils arrivent au tissu sous-séreux avec les vaisseaux. Leurs terminaisons sont particulièrement ténues.

ONZIÈME PARTIE

L'APPAREIL URINAIRE

DÉVELOPPEMENT DES ORGANES URINAIRES ET GÉNITAUX

Les organes urinaires et génitaux naissent aux dépens d'une partie de l'épithélium péritonéal, l'*éminence uro-génitale*, symétriquement située de chaque côté de la colonne lombaire primitive.

Développement des Organes Urinaires.

Chez les vertébrés supérieurs, ils sont représentés successivement : 1° par des ORGANES TRANSITOIRES : α) rein céphalique ou pronéphros ; β) rein primordial, mésonéphros ou corps de Wolff ; 2° par des ORGANES DÉFINITIFS : *a*) métanéphros ou rein définitif ; *b*) glande génitale ; *c*) par les canaux de Wolff et de Müller en relation avec ces organes.

A. — **Le Rein Céphalique — Rein Précurseur — et le Canal de Wolff.**

Le *rein céphalique*, **Pronéphros**, est un organe transitoire formé par des canalicules en entonnoir ; ouverts par leur extrémité libre dans la cavité péritonéale, ils débouchent d'autre part dans un canal collecteur, **le canal de Wolff**, qui s'accroît progressivement d'avant en arrière et se termine dans le cloaque. L'importance de ce canal excréteur du rein céphalique provient de ce qu'il DEVIENT CANAL EXCRÉTEUR DU CORPS DE WOLFF.

B. — **Le Rein Primordial ou Corps de Wolff.**

Le *rein primordial*, **Mésonéphros**, naît par des ébauches qui apparaissent en arrière du rein céphalique (l'ouverture et l'extrémité antérieure du canal de Wolff s'atrophiant), sous la forme de courts canalicules transversaux superposés (*néphrostomes*) ; d'une part, ils s'ouvrent dans la cavité péritonéale ; d'autre part, ils se branchent sur le canal de Wolff à la façon des dents sur un peigne. — Les canalicules du corps de Wolff émettent secondairement une branche qui se met en relation avec une radicule de l'aorte primitive en formant un *glomérule* (peloton vasculaire entouré d'une double couche épithéliale aplatie) ; les néphrostomes s'oblitèrent. — Le corps de Wolff est constitué et fonctionne comme rein définitif chez les poissons et les amphibiens, comme rein provisoire chez les mammifères.

Chez l'homme, il ne persiste du mésonéphros que certains éléments se mettant en relation avec l'appareil génital (*éminence génitale*, recouverte d'épithélium germinatif, développée à la partie interne du corps de Wolff).

C. — **Le Rein Définitif.**

Le *rein définitif* — **Métanéphros** — apparaît derrière le mésonéphros ; il provient d'un bourgeon dorsal creux, né de l'extrémité tout inférieure du canal de Wolff, qui remonte en arrière du corps de Wolff et se termine dans l'épaisseur d'un *blastème rénal* après avoir donné naissance à l'*uretère*, au *bassinet*, aux *calices* et au *rein* lui-même. — Les ramifications de l'**uretère** donnent de bas en haut un premier renflement (**bassinet**), puis des bosselures (**calices**) desquelles se détachent les bourgeons creux se ramifiant dans le blastème rénal. Les tubes urinifères proviennent vraisemblablement de bourgeons émis par les extrémités des calices ; les tubes contournés, les anses de Henle et les canaux intermédiaires naissent probablement sur place ; les glomérules de Malpighi se forment par un processus analogue à celui qui préside à la formation des glomérules du mésonéphros.

Développement des Organes Génitaux internes.

Les organes sexuels, testicules ou ovaires, se forment aux dépens de l'ÉMINENCE

GÉNITALE, qui est revêtue de l'épithélium germinatif. Ils passent d'abord par un stade indifférent. — L'*épithélium germinatif* pousse dans le tissu mésodermique de l'éminence génitale des invaginations appelées *cordons sexuels* qui donnent secondairement : les canalicules séminifères, si l'organe évolue vers le type mâle, testicules ; les ovules primordiaux (vers le type femelle, ovaire).

La destinée du Corps et du Canal de Wolff. — La face interne des corps de Wolff est creusée en haut de la fossette génitale destinée à loger l'organe génital (testicule ou ovaire). — Le bord antérieur du corps de Wolff supporte le *cordon uro-génital* qui descend jusqu'à la partie postérieure du sinus uro-génital, et renferme deux conduits parallèles : *a*) l'un profond, canal de Wolff, qui chez l'homme fournit **le canal de l'épididyme et le canal déférent** ; qui chez la femme persiste dans l'**organe de Rosenmüller** ; — *b*) l'autre superficiel, canal de Müller.

La destinée des Canaux de Müller. — Le CANAL DE MÜLLER s'ouvre en haut dans la cavité péritonéale par un entonnoir garni de cils vibratiles (futur pavillon de la trompe chez la femme). Son extrémité inférieure, qui reste longtemps fermée, répond au sinus uro-génital.

L'origine embryologique du canal de Müller est probablement double. Sa partie supérieure représente l'extrémité du canal excréteur du rein céphalique ; sa partie inférieure provient de l'allongement de la partie supérieure, effectuée aux dépens de la partie du canal de Wolff qui s'ouvre dans le cloaque.

Les conduits de Müller s'atrophient chez l'homme. — Ils persistent chez la femme et donnent naissance aux **trompes**, à l'**utérus** et au **vagin**. — Leur extrémité supérieure donne le *pavillon de la trompe* qui reste ouvert directement dans la cavité péritonéale. — Les parties moyennes donnent les trompes, qui se développent lentement. — Les parties inférieures se fusionnent entre elles au 4e mois pour donner le **canal utéro-vaginal** aux dépens duquel naissent l'utérus, le vagin, et l'hymen qui n'est autre que l'extrémité antérieure du vagin doublée à l'extérieur par la muqueuse vulvaire.

ARTICLE I.

LES REINS

Normalement au nombre de deux — droit et gauche — de volume sensiblement égal, les **Reins**, sont situés symétriquement dans le fond de l'abdomen, de chaque côté de la colonne vertébrale, au-devant de la paroi lombaire, au-dessous des capsules surrénales (fig. 291). La 12e côte qui croise leur face postérieure les divise en *deux moitiés inégales*. Ils sont rattachés à l'aorte et à la veine cave inférieure par les artères et veines rénales.

Dans leur **orientation**, ils présentent une double déviation : *a*) *suivant la hauteur*, de haut en bas et de dedans en dehors, l'extrémité supérieure étant plus voisine du rachis que l'extrémité inférieure ; *b*) *dans le sens transversal*, chacun des organes étant éversé en dehors, de telle sorte que les faces antérieure et postérieure sont très obliques de dedans en dehors et d'avant en arrière ; disposition qui amène le bord externe au contact des côtes. — En outre, le rein droit descend un peu plus bas que le gauche.

§ 1. — Généralités.

Dimensions et Volume des Reins. — La mensuration systématique de **182 paires de reins adultes** : 110 d'hommes, 72 de femmes, m'a donné les moyennes suivantes (en

millim.) : (mensurations prises sur des organes *fixés* ; ce qui explique la faiblesse relative des chiffres obtenus.

	REIN DROIT		REIN GAUCHE	
	♂	♀	♂	♀
a) Hauteur.	104	96	108	99
b) Largeur (au hile).	50	49	48	46
c) Épaisseur.	39	35	41	38

a) La *hauteur* (longueur ou grand axe) varie entre les extrêmes : 68 (♀), 74 (♂) et

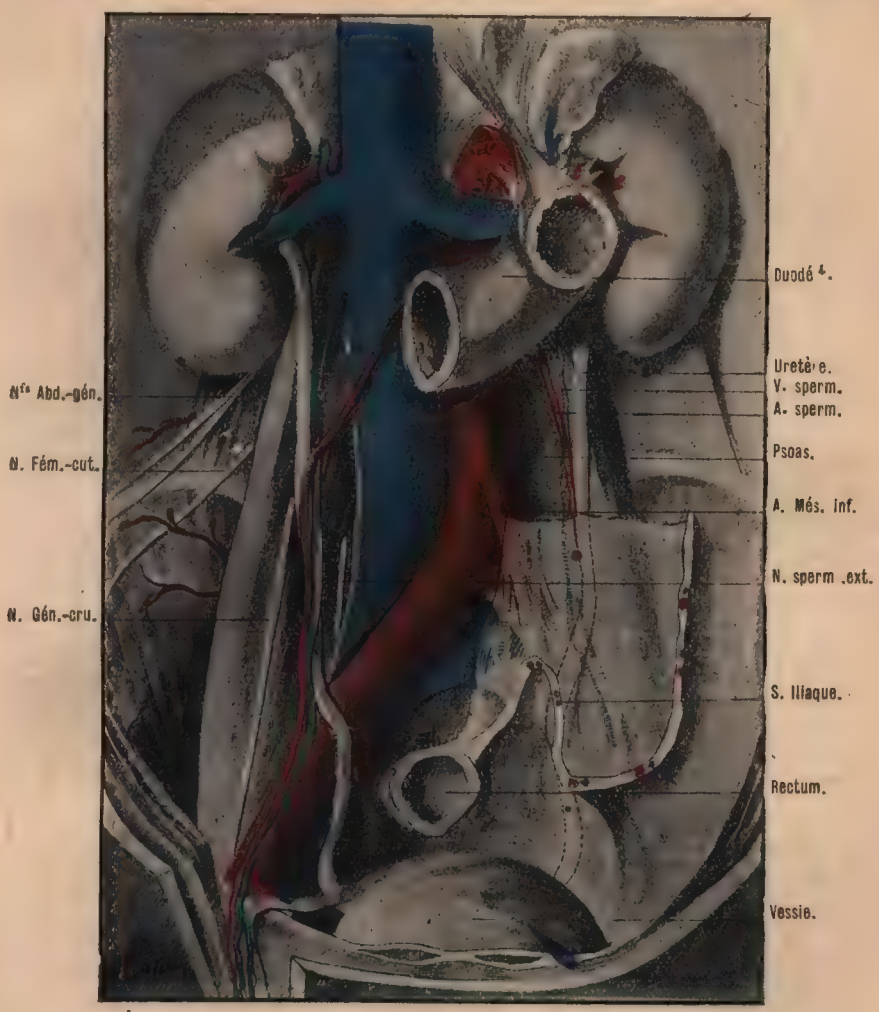

FIG. 906 (ALBARRAN). — *Les Reins, les Uretères et la Vessie de l'Homme.*
Vue d'ensemble de face.

111 (♀), 138 (♂) mm. (plus que du simple au double) ; — *b*) l'*épaisseur* entre les extrêmes 21 et 52 mm. ; — *c*) la *largeur* (petit axe) est généralement plus considérable à droite qu'à

gauche, et dans les deux axes (conséquence du rapport avec le foie). Prise aux pôles supérieur et inférieur, elle est presque constamment plus grande qu'au hile.

Les trois dimensions sont corrélatives de la stature et de la taille ; le rein masculin est ainsi plus développé (d'un demi à un centimètre dans tous les sens) que le rein féminin. — 62 fois sur 100, le rein gauche est plus long et plus volumineux que le droit ; c'est également à gauche qu'on rencontre le plus de reins épais.

On peut diviser tous les reins en courts (25 °/₀), moyens (60 °/₀) et longs (15 °/₀).

Il m'a semblé que ces organes n'acquièrent leur parfait développement que vers la 30e année ; à partir de cette époque, ils s'allongent et grossissent, surtout à gauche pour tendre à se réduire vers la vieillesse, surtout chez la femme.

Le **volume** varie de 100 à 183 centimètres cubes (Charpy).

Poids. — Il est égal à 150 grammes environ, le rein de la femme pesant de 10 à 20 grammes de moins que celui de l'homme.

Couleur. — Rouge foncé ; c'est celle du rognon de mouton frais.

Forme. — Elle est comparée habituellement à celle d'un gros haricot, d'un ellipsoïde aplati sur ses faces, et présentant au milieu de son bord interne une encoche plus ou moins profonde, *le hile*, pour le passage des vaisseaux et du bassinet.

A côté du TYPE PUR *qui s'observe rarement*, on rencontre toutes sortes de variétés déterminées par la prédominance de l'une ou des deux dimensions. On peut les ramener à trois types : 1° REINS LONGS, jusqu'à 14 et 15 centimètres ; — 2° REINS PLATS, *discoïdes, arrondis, écrasés, étalés, pointus par en bas ou par en haut* (*reins en casque, en galette*), dont le hile s'étale en avant ou est complètement reporté en arrière et caché par une lèvre antérieure exubérante ; — 3° REINS GLOBULEUX, *en boule, ovoïdes, conglomérés, massés, tassés*, dont le hile est serré en bourse ou réduit à une incisure étroite. — Les *reins longs et plats, en navette, en petit pain, en poire*, sont toujours anormaux ; leur déformation est pour moi, déterminée par des anomalies souvent graves de la veine rénale gauche qui coïncident à peu près constamment avec ce type irrégulier.

Dans mes travaux sur les reins et leurs vaisseaux, j'ai montré, depuis vingt ans, que la forme dépend immédiatement du pédicule vasculaire. Les reins du type pur, normal, ont toujours des vaisseaux du type normal. — Les reins étirés, aplatis et comme écrasés, les pointus, les longs, ont *toujours* des vaisseaux anormaux, soit des artères multiples, soit plus souvent des veines multiples avec ou sans *anastomose veineuse réno-cave rétro-aortique* (p. 318).

Les reins en ectopie ou concrescents sont toujours très déformés.

Anomalies congénitales des Reins (G. Gérard, 1903).

De tous les organes, le rein est celui qui présente les variations les plus fréquentes et les plus importantes au point de vue pratique. Il est nécessaire de les signaler d'abord.

I. Anomalies par défaut.
- Absence complète du système urinaire.
- Absence congénitale absolue d'un des deux reins.
- Atrophie
  - relative d'un des deux reins.
  - absolue d'un des deux reins.

II. Anomalies par excès. — Augmentation du nombre des reins.

III. Anomalies de forme des reins.

IV. Anomalies par fusion. — *Symphyses rénales.*
- Rein en fer à cheval
  - à concavité supérieure.
  - à concavité inférieure.
- Rein concrescent.
  - transversal au-devant du rachis.
  - longitudinal sur un des côtés du rachis.

V. Anomalies de situation. — *Ectopies.*
- lombaire.
- iliaque.
- pelvienne.

§ 2. — Rapports des Reins.

Division descriptive. — On peut considérer au rein : une *face antérieure*, convexe, irrégulièrement courbe, qui regarde en avant et très en dehors ; une *face postérieure*,

oblique en arrière, presque plane ; — une circonférence divisible en : *bord externe ; bord interne* au milieu duquel on trouve le hile ; *extrémité supérieure* surtout épaisse en dedans ; *extrémité inférieure* généralement plus petite et plus aplatie.

Le HILE, espace ménagé au milieu du bord interne, de forme et de longueur variables (2 à 5 centimètres), est traversé à des hauteurs différentes par les ramifications vasculaires, les nerfs rénaux et le bassinet. Il donne accès dans le SINUS du rein, cavité centrale, aplatie, limitée de tous côtés par le parenchyme rénal et comblée par une graisse fluide, mais adhérente aux vaisseaux et aux calices, premières voies d'excrétion.

Les reins normaux sont si profondément placés et si fixes dans leur situation qu'il est absolument impossible de les explorer par la palpation et la percussion. La voie lombaire étant celle par laquelle il est logique de les aborder chirurgicalement, il faut insister principalement sur les rapports de leur face postérieure.

A. — Portions des Reins accessibles par la voie chirurgicale.

1° **La Face Postérieure ou Lombaire.** — Elle est en rapport avec : la paroi osseuse ; les muscles et les ligaments de la région lombaire ; le ligament cintré du diaphragme et le cul-de-sac pleural ; les nerfs pariétaux (lombaires).

1. PAROI OSSEUSE. — Les deux reins sont — à droite et à gauche — sur les côtés de la 12e dorsale, des 1re et 2e lombaires : le sommet de leurs apophyses transverses étant à 4cm,5 de la ligne médiane répond à la hauteur de la moitié supérieure du *bord interne*. — *L'extrémité supérieure* s'inscrit dans l'angle que la 11e côte forme avec le rachis. — *L'extrémité inférieure* reste SÉPARÉE DE LA CRÊTE ILIAQUE PAR UNE DISTANCE MOYENNE DE 5 CENTIMÈTRES ; le rein droit descendant généralement plus bas que le gauche (présence du foie) est en bas de niveau avec l'apophyse transverse de L^3.

Les rapports avec la 12e côte sont variables suivant que celle-ci est longue ou courte (fig. 101) ; *longue*, elle coupe obliquement la face postérieure et masque tout le bord externe ; *courte*, elle est débordée en bas par les 3/4 de la hauteur du rein (fig. 907).

2. MUSCLES ET LIGAMENTS. — De dehors en dedans, on trouve : 1° à 7cm,5 de la ligne médiane, le bord externe de la grosse masse sacro-lombaire, contenue dans une gaine empruntée en dehors à l'aponévrose du grand dorsal, en avant à l'aponévrose postérieure du transverse, condensée à partir des apophyses transverses de L^1 et L^2 en le *ligament lombo-costal* (p. 561) dont le bord inférieur tranchant et résistant, de hauteur constante, empêche la palpation du rein ; 2° le carré des lombes recouvert par le feuillet antérieur de l'aponévrose du transverse (fascia rétro-rénal). — SUR SA FACE ANTÉRIEURE, REPOSE LE REIN DANS LA POSITION COUCHÉE.

3. DIAPHRAGME ET PLÈVRE (p. 907). — *a*) L'aponévrose antérieure du transverse s'épaissit en haut en le *ligament cintré* (p. 562), faible condensation d'insertion d'un faisceau large, mais très peu épais du diaphragme, souvent interrompu à sa partie externe (**hiatus costo-diaphragmatique**, p. 563, par lequel le rein entre en rapport immédiat avec le cul-de-sac pleural inférieur).

b) Le *cul-de-sac inférieur de la plèvre* ; il se reploie à un centimètre au-dessous de la 12e côte, descend en dehors, presque horizontalement. Si la 12e côte est longue, il passe devant elle, puis croise la face antérieure de la 11e côte à 10 ou 11 centimètres de la ligne médiane. Si la 12e côte est courte, la plèvre la recouvre complètement en avant et rejoint la 11e côte comme dans le cas précédent ; d'où l'*indication de ménager dans tous les cas le ligament lombo-costal : il marque la limite qu'il ne faut pas franchir pour respecter la plèvre* (Récamier).

4. NERFS PARIÉTAUX LOMBAIRES. — Du psoas émergent (fig. 485), derrière le

rein, les nerfs, grand et petit abdomino-génitaux, génito-cruraux externe et interne. « Ce rapport explique les phénomènes douloureux qu'on peut observer dans le territoire de ces nerfs, à l'occasion des affections du rein... » (Albarran).

2° **Le Bord Externe.** — Convexe, divergent en bas et en dehors, il figure la partie de l'organe la plus proche des côtes par suite de l'obliquité en dehors

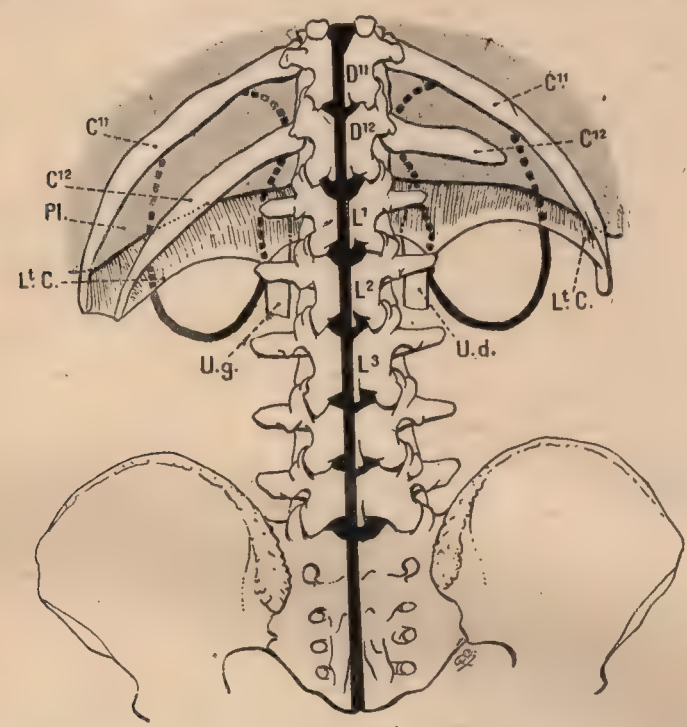

Fig. 907 (composée avec deux dessins de Farabeuf, fig. III et IV de la thèse de Récamier). — *Rapports du Diaphragme et de la Plèvre avec les Reins* (revoir la fig. 486).

Du côté gauche de la figure. — C^{12}, 12e côte est longue ; près de son sommet, s'insère le ligament cintré (Lt *C.*) du diaphragme. Entre lui et L^1, l'arcade du psoas. Le cul-de-sac pleural (*Pl*), « descend à un fort centimètre au-dessous de la 12e côte dans l'angle costo-vertébral ; à 5 centimètres de la ligne médiane, il passe devant la 12e côte. Son point le plus déclive est au niveau du bord inférieur de la onzième côte ».

Du côté droit de la figure. — C^{12}, 12e côte, est courte. Le ligament cintré, plus long que quand la côte est longue, va s'attacher à la 11e côte. — La plèvre (*Pl.*) passe sous la 12e côte, puis au-devant de la 11e côte. — « Remarquer l'étendue du rein en rapport avec la plèvre... reconnaître la place du *bassinet* situé au niveau de l'espace qui sépare les deux premières apophyses transverses. » — *U. g.-U. d.* Uretère.

et en arrière de la face postérieure. A sa partie moyenne, il reste à une distance constante de 8cm,5 de la ligne médiane. — Il répond : du côté droit, au foie, par sa partie supérieure; à gauche, à la rate et au côlon descendant. — *Il est seulement accessible dans sa moitié inférieure.*

[Indication pratique.

Quand on aborde le rein par la voie lombaire, « trois saillies servent de points de repère : la 12e côte, la crête iliaque, le bord externe de la masse sacro-lombaire.

« 1° La 12e côte est parfois visible, toujours palpable. Elle est mobile, sa longueur est

très variable suivant les sujets ; chez les uns, elle est longue, oblique en bas et en dehors ; chez d'autres, elle est courte, presque transversale, ressemblant plus à une apophyse transverse qu'à une côte. Si la côte est longue, elle recouvre le bord externe du rein ; si elle est courte, c'est le rein qui la déborde des trois quarts de sa face postérieure. — 2° La crête iliaque est, chez les sujets maigres, visible dans toute son étendue ; chez les sujets gras, il faut déterminer sa situation.... — 3° Le bord externe de la masse sacro-lombaire, visible

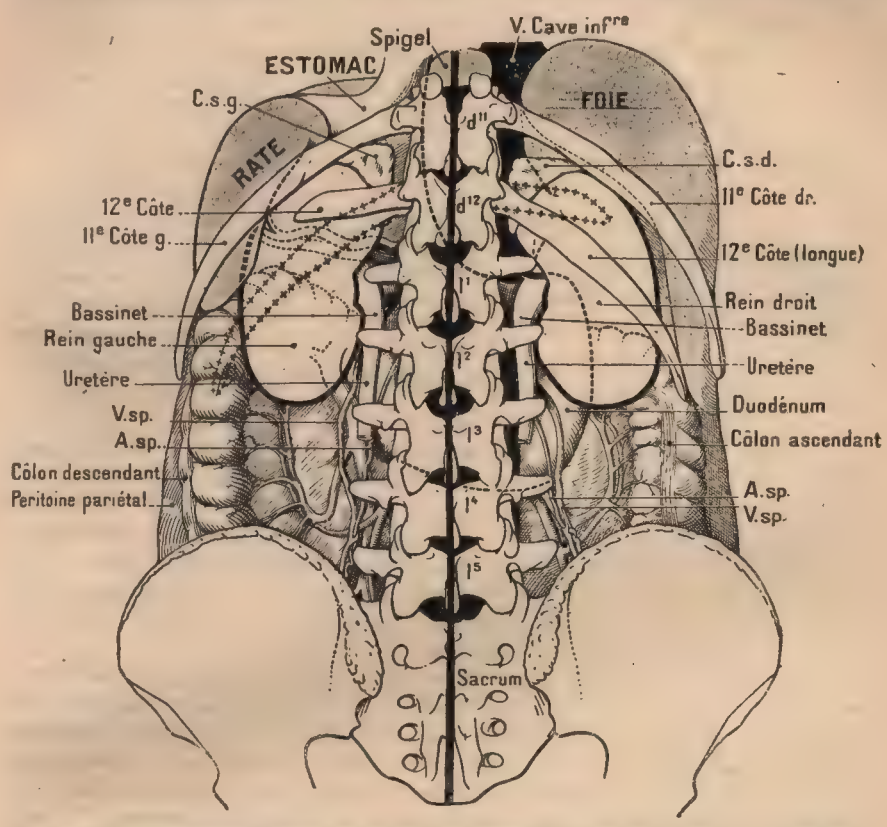

Fig. 908 (composée avec deux dessins de Farabeuf, thèse de Récamier). — *Rapports de la Face Antérieure des Reins avec les Organes Abdominaux.*

La paroi abdominale postérieure a été enlevée. A gauche, 12e côte courte en trait plein, 12e côte longue en croisillons. A droite, disposition inverse. — La petite courbure de l'estomac et les parties cachées du duodénum en pointillé ; *A. sp.*, *V. sp.*, artères et veines spermatiques. *C. s. d.*, *C. s. g.*, capsules surrénales.

quelquefois sous forme d'une dépression verticale étendue de la crête iliaque aux côtes, est toujours sensible avec l'extrémité des doigts qui, allant du rachis en dehors, tombent brusquement dans une dépression, immédiatement en dehors de ce bord, à 8 centimètres environ de la crête épinière » (Hartmann).]

B. — **Portions des Reins inaccessibles à l'exploration médicale.**

1° **La Face antérieure.** — Orientée en avant et en dehors, son aspect varie un peu, grâce à sa plasticité, suivant qu'on l'observe sur des pièces fraîches, ou en place sur des sujets fixés ; dans ce dernier cas, les organes voisins déterminent sur elle, l'apparition d'empreintes — hépatique, côlique, splénique, — comme si le rein était taillé à facettes. (J'ai fait la même remarque pour le foie, p. 1035.)

Les rapports diffèrent à droite et à gauche.

Rein Droit. — Il répond : au foie, aux côlons ascendant et transverse, à la 2e portion du duodénum. 1° Il est appliqué sous l'*empreinte rénale* de la face inférieure du foie ; par ses 2/3 supérieurs recouverts par le péritoine, lâchement adhérent, de réflexion du feuillet inférieur du ligament coronaire (p. 1043). 2° Sur son extrémité inférieure extra-péritonéale monte de dehors en dedans, le *côlon lombaire droit*, RAPPORT PRINCIPAL (fig. 909) : le plus souvent dépourvu de mésocôlon, il entre en rapport direct avec elle par l'intermédiaire du fascia prérénal, sans interposition de péritoine, et s'y continue par le *coude hépatique*, et par la portion préduodénale (p. 1012) du transverse. 3° Le hile et le bord interne sont recouverts par la *portion* PRÉ-RÉNALE *du duodénum* (p. 987).

Rein Gauche. — *a*) Par sa moitié supérieure, dépourvue de péritoine, il répond : en haut et en dehors à la *rate*, en avant à la *grosse tubérosité de l'estomac*, dont il reste séparé par l'arrière-cavité des épiploons (fig. 824) ; à la queue du pancréas qui est directement contre lui ; — à la terminaison du *côlon transverse* — RAPPORT PRINCIPAL — qui la croise obliquement (fig. 909) et se coude à la hauteur de son extrémité supérieure.

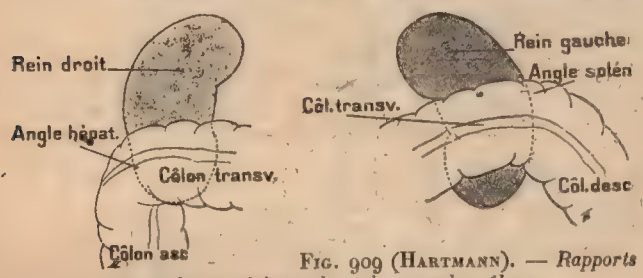

FIG. 909 (HARTMANN). — *Rapports de la face antérieure des reins avec les côlons.*

b) Sa moitié inférieure, immédiatement recouverte par le péritoine, épais, qui se poursuit en dehors sur le mésocôlon descendant, est en relation avec l'intestin grêle, et la veine petite mésaraïque.

2° **Le Bord Interne et le Hile.** — Le bord interne figure normalement une courbe régulière, convexe en dedans aux deux extrémités supérieure et inférieure, encochée dans son tiers moyen par le hile du rein, fente verticale comblée par le pédicule vasculo-nerveux, les grands calices ou la partie supérieure du bassinet. — Sa direction générale est oblique en bas et en dehors. — Il présente à considérer des rapports communs et des rapports propres.

RAPPORTS COMMUNS. — Dans toute sa longueur, il est couché contre le psoas. *a*) Son *tiers supérieur* est longé et caché — plus bas à gauche qu'à droite — par la base d'enroulement de la capsule surrénale homolatérale, qui s'étale sur l'extrémité supérieure, et d'autant plus qu'on observe des sujets plus jeunes. — *b*) Son *tiers inférieur*, qui regarde en avant est côtoyé en arrière par le bord concave du bassinet et la portion tout supérieure de l'uretère qui épousent sa courbure.

c) Le *tiers moyen* est entamé par le **hile**, qui dans le type pur, apparaît comme une ouverture rectangulaire à grande base verticale dont les angles sont arrondis, limitée par deux lèvres, antérieure et postérieure. Cette forme régulière varie considérablement avec les variétés de reins. — Le hile est : ramassé sur lui-même, serré en bourse dans les reins globuleux, allongé en boutonnière dans les reins étirés, évasé en avant ou reporté en arrière dans les reins plats. Ces dispositions sur lesquelles a récemment insisté Cordier (th. de Lille, 1919) peuvent être d'un grand intérêt pratique.

Le hile est occupé d'avant en arrière : 1° par la veine rénale ou ses branches

d'origine ; 2° par les branches de division de l'artère rénale ; il est fréquent pour ne pas dire constant de voir une de ces branches se placer au-devant de la veine (v. p. 1091) ; 3° par le bassinet ; 4° par l'artère rétro-pyélique, collatérale rénale constante qui suit exactement la lèvre postérieure du hile. En outre, des lymphatiques et des nerfs rénaux, des ganglions appartenant au plexus rénal, s'éparpillent dans la graisse qui enrobe ces formations. Le hile donne accès dans la cavité du sinus du rein.

Rapports propres. — **Rein Droit.** — Il est caché en avant par la 2e portion du duodénum. — En dedans, il côtoie la veine cave inférieure : dans sa moitié supérieure, la contiguïté des deux organes est commandée : α) par la brièveté extrême de la veine capsulaire droite (p. 317) qui *maintient le bord interne de la capsule* (mais non celui du rein comme l'avance Albarran) *derrière le bord droit de la veine cave* ; β) par la brièveté fréquente de la veine rénale droite (écueil capital des interventions sur le rein droit). Plus libre en bas, le bord interne reste séparé de la veine cave par un hiatus triangulaire mesurant à sa base 25-30 mm.

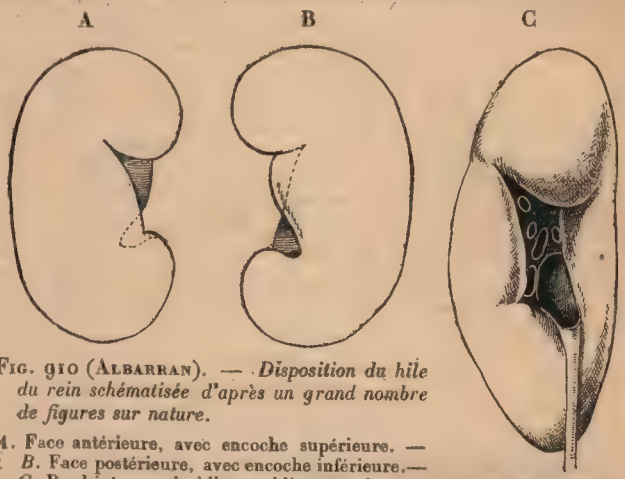

Fig. 910 (Albarran). — *Disposition du hile du rein schématisée d'après un grand nombre de figures sur nature.*

A. Face antérieure, avec encoche supérieure. — *B*. Face postérieure, avec encoche inférieure. — *C*. Bord interne ; le hile est oblique, en haut et en avant sont les vaisseaux, en bas le bassinet et l'uretère qui en part et descend sur la lèvre postérieure du bord interne.

Rein Gauche. — Il est recouvert en avant par l'angle duodéno-jéjunal. En dedans, il côtoie l'aorte, mais reste toujours à faible distance par interposition de la surrénale gauche, coincée entre lui et l'aorte et maintenue contre la veine rénale gauche par la veine capsulo-diaphragmatique (p. 317). La moitié inférieure reste séparée du bord gauche de l'aorte par un espace mesurant à sa base 20 à 40 mm.

Le Sinus du Rein. — Pour apprécier sa disposition, il faut enlever toutes les formations qui l'occupent, ramifications artérielles et veineuses surtout nombreuses en avant, calices et bassinet, graisse fluide bridée par des tractus conjonctifs qui la condensent en lobules contre les colonnes de Bertin et les premières voies d'excrétion et la font adhérer aux vaisseaux. On voit alors que le parenchyme régulièrement reployé en fer à cheval ou en C (tant sur les coupes coronales que transversales) circonscrit une cavité à paroi irrégulière, ovoïde à grand axe vertical, aplatie d'avant en arrière, s'excavant en haut et en bas en deux prolongements — *cornes du sinus* — et de telle sorte que la cavité égale sensiblement en largeur la moitié du diamètre transversal du rein, et occupe en hauteur à peu près les 2/3 de la hauteur de l'organe. Sa périphérie répond aux papilles coiffées des petits calices et à la base des colonnes de Bertin trouées par artères et veines péripyramidales.

3° **Le Pôle Supérieur.** — Encadré par la 11e côte, il est coiffé par une partie de la base de la capsule surrénale.

4° **Le Pôle Inférieur.** — Il est à peu près à égale distance de la crête iliaque (p. 1079) et de la 12e côte.

« Le point important est de se rappeler que **le rein est un organe rétro-péritonéal** qui affecte des rapports avec le côlon.

« Le côlon ascendant recouvre seulement l'extrémité inférieure du rein droit. Au contraire, le côlon descendant va plus loin en dehors et borde la partie externe du rein gauche (fig. 909). Ces rapports doivent être constamment présents à l'esprit. Les côlons reçoivent leurs vaisseaux nourriciers de la ligne médiane. Dès lors, si l'on pénètre aveuglément vers le rein en cheminant en dedans d'eux, on coupe les vaisseaux côliques, on provoque de l'hémorrhagie, et l'on expose le gros intestin, peu ou point nourri, à du sphacèle, d'où une péritonite mortelle ou tout au moins la production d'une fistule pyostercorale. De là une déduction opératoire importante, la nécessité de toujours aborder les reins en passant en dehors des côlons.

« En avant, à droite, on trouve le foie qui cache en partie la face antérieure du rein ; le duodénum qui couvre une partie de son bord interne ; enfin un gros vaisseau, la veine cave, qui monte en dedans de lui. A gauche, le rein présente des rapports avec la rate, l'estomac ; mais ces organes intra-péritonéaux se laissent facilement écarter et ne sont pas la source de difficultés opératoires » (Hartmann).

§ 3. — Les Moyens de fixité des Reins.

Chacun des reins, coiffé de la capsule surrénale homolatérale, est contenu dans un sac plat, complet, partout clos — fascia rénal — bourré de graisse chez l'adulte. Accessoirement, il est maintenu en place par le péritoine prérénal, par le pédicule vasculaire.

Fig. 911 (Hartmann). — *Le Fascia Rétro-Rénal — rein gauche.*

Coupe transversale du tronc passant par la 2e lombaire. Segment supérieur de la coupe. Le fascia rétro-rénal, feuillet postérieur de l'appareil suspenseur du rein (marqué par un trait noir), est compris entre deux nappes graisseuses.

A. — **Le Fascia Péri-Rénal.** — Il représente l'appareil suspenseur. Cette **capsule fibro-adipeuse** (qu'il ne faut pas confondre avec la fibreuse propre, p. 1085) est simplement formée par un dédoublement, le long du bord externe du rein, du fascia transversalis qui engaine le rein, le bassinet et la surrénale, transversalement jusqu'aux gros vaisseaux prévertébraux, verticalement du diaphragme à la crête iliaque.

Pour apprécier cette disposition simple, mais que rend complexe l'envahissement par la graisse, il convient de l'étudier chez le fœtus et le jeune enfant. — Il apparaît constitué par deux lames conjonctives condensées : *a*) une postérieure — **fascia rétro-rénal** — qui n'est autre que l'aponévrose antérieure du carré des lombes, continue, en dedans avec la couverture du psoas, en dehors avec le fascia transversalis — aponévrose interne du transverse de l'abdomen « c'est celle qu'on rencontre par la voie lombaire » (Hartmann) ; *b*) une antérieure — **fascia pré-rénal** — épaississement local du fascia transversalis au-devant du rein, confondu, à droite avec la partie supérieure du fascia rétro-iléo-côlique

(p. 1003), à gauche avec le fascia rétro-côlique gauche. — Ces deux feuillets se poursuivent : en dedans sur les vaisseaux rénaux jusqu'à la veine cave inférieure à droite, jusqu'à l'aorte à gauche ; en bas et en arrière sur le bassinet qu'ils maintiennent appliqué contre le rein par une gaine se perdant en bas sur l'adventice de l'uretère. Ils se rejoignent, enclosant la **loge rénale** de toutes parts ; en dehors du bord externe du rein, au-dessous de lui contre le carré des lombes, au-dessus de lui contre les chairs costales postérieures du diaphragme.

L'**Appareil suspenseur** est primitivement figuré par le fouillis des minces tractus conjonctifs rattachant la face interne du fascia péri-rénal à la fibreuse propre. Chez le fœtus et dans les dix premières années, la surface du rein est tigrée par des pelotons adipeux rudimentaires, puis de plus en plus abondants et denses, *truffant* assez régulièrement tout l'espace péri-rénal. Chez l'adulte, la morphologie de la capsule, qui mérite seulement alors le nom de fibro-adipeuse, est masquée par l'abondance de la graisse *molle* dans laquelle baigne tout le rein, figurant son **atmosphère adipeuse.**

« L'atmosphère graisseuse du rein... n'est pas également répandue autour de la glande ; sur la face antérieure, elle est presque réduite à néant ; mais sur la face postérieure, elle est très manifeste, surtout au niveau des extrémités du rein ; elle se continue en nappe inférieure jusqu'à la crête iliaque..... les chirurgiens opérant par la voie postérieure ont eu l'occasion de constater que dans l'épaisseur de cette couche graisseuse rétro-rénale, *ils rencontraient parfois un feuillet lisse transparent rappelant l'aspect du péritoine.....* » (Hartmann).

B. — **Le péritoine pré-rénal.** — Il ne recouvre que la FACE ANTÉRIEURE, dont le sépare le fascia pré-rénal ; il se continue à droite sur le duodénum et la veine cave inférieure, à gauche sur le côlon.

C. — **Le Pédicule Vasculaire.** — Oblique en bas et en dehors chez le fœtus et l'enfant (fig. 1022), sensiblement horizontal chez l'adulte (fig. 906), il est formé par la superposition de la veine, de l'artère rénale et de leurs branches. Il ne contribue guère à maintenir l'organe que lorsque les autres formations de fixation *lachent* (dans le cas de rein flottant en particulier).

Je dois mentionner dès maintenant l'intérêt pratique des variations du pédicule : il est suivant le resserrement ou l'écartellement du hile, étroit ou étalé ; suivant la longueur des vaisseaux, surtout des veines, long ou court. — Les *pédicules serrés et longs* favorisent l'action chirurgicale ; — les *pédicules courts* (ou les *très courts*, qui ne s'observent qu'à droite) sont particulièrement dangereux en raison de la brièveté parfois extrême de la veine rénale droite ; — les *pédicules étalés*, même s'ils sont longs, se présentent redoutables par l'existence probable d'anomalies artérielles (artères supplémentaires ou extra-hilaires) et par l'écartellement des radicules veineuses qui doit faire songer — surtout à gauche — à des anomalies veineuses coïncidentes.

§ 4. — La Structure du Rein.

La totalité de l'organe est figurée par un parenchyme, irrigué par des vaisseaux autonomes, recouvert par une fibreuse.

A. — **La Capsule Fibreuse du Rein.**

De couleur blanc-grisâtre, mince ($0^{mm},1$ à $0^{mm},2$), mais résistante, elle est exactement appliquée sur toute la surface extérieure. Elle est décomposable — à la rigueur — en deux lamelles — externe, interne — confondues l'une dans l'autre.

De la lame interne, se détachent des filaments qui pénètrent le parenchyme :

leur adhérence, relative, permet toujours la décortication. — La lame externe émet une infinité de tractus conjonctifs qui cloisonnent l'atmosphère graisseuse et se fixent sur le fascia péri-rénal.

Au hile, la fibreuse suit l'enroulement du parenchyme pour tapisser toute la paroi du sinus ; elle s'y réfléchit, amincie, sur l'adventice des petits calices et des vaisseaux.

B. — **Le Parenchyme Rénal étudié à l'œil nu.**

Le rein tout entier est constitué par la juxtaposition de formations de trois sortes : 1° les *systèmes urinifères*, tassés les uns contre les autres ; 2° les *vaisseaux* situés en des régions précises ; 3° le *tissu conjonctif* entraîné avec les vaisseaux.

La description consacrée par les générations d'anatomistes est tout à fait artificielle ; elle s'appuie exclusivement sur les différences morphologiques présentées par les coupes, qui laissent voir : *a*) sous la capsule, une bande claire périphérique — *substance corticale* — se prolongeant par places jusqu'au sinus ; *b*) des prolongements de couleur foncée figurant la *substance médullaire*. — Les deux substances continues l'une avec l'autre, s'interpénètrent. Il importe cependant de conserver les dénominations reçues en raison des précisions qu'elles fournissent à la description topographique.

Pour comprendre le mode de groupement des systèmes urinifères, il faut aller du simple au composé. — Le rein simple a pour type le rognon de mouton ou de lapin dont la pyramide unique figure toute la médullaire embrassée par une bande uniforme d'écorce. — Le rein composé est constitué par l'assemblage de reins simples — **lobules** — qui conservent leur indépendance jusqu'aux calices (ours, loutre) ou gardent l'indication de leur antonomie sous forme de sillons encochant plus ou moins gravement la seule écorce rénale. L'aspect de ce rein lobulé est permanent (phoque, bœuf) ou transitoire (fœtus humain).

Le rein adulte de l'homme est lisse et ne conserve qu'exceptionnellement les traces extérieures de la lobulation primitive.

Mais la lobulation intérieure persiste, modifiée par l'apparence unie de la substance corticale dans la répartition des pyramides.

1° **La Substance Médullaire.** — Elle est toute dans les pyramides de Malpighi et leurs prolongements basals, les pyramides de Ferrein.

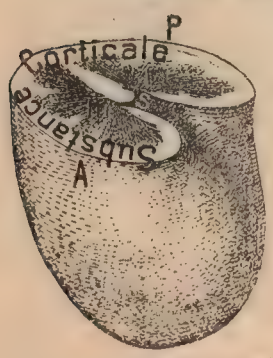

Fig. 912. — *Le Rein Droit coupé horizontalement.*

On voit les deux substances : corticale, médullaire — *m* — et le sinus ; — *A*. Face antérieure.

Pyramides de Malpighi. — Au nombre de 8 à 12, elles ont la forme de cônes réguliers — *pyramides simples* — ou subdivisés à leur base — *pyramides composées* — dont le sommet, toujours unique et pointant dans le sinus, est coiffé par un petit calice. Elles sont réparties assez régulièrement et de telle sorte que les unes sont antérieures, d'autres moyennes, d'autres postérieures. — On leur considère pour la commodité de la description : α) une base qui regarde la corticale ; β) des faces latérales, séparées des pyramides voisines par les colonnes de Bertin ou prolongements péripyramidaux ; γ) un sommet ou papille, dissimulée par l'insertion du petit calice qui suit le pourtour — *col de la papille* — affleurant le sinus. La papille figure un mamelon régulier de 7-8 mm. de diamètre, de 5-6 mm. de saillie, percé en pomme d'arrosoir par la série (20 à 80) des orifices — *pores urinifères* — qui marquent la terminaison des tubes droits ; leur ensemble est appelé *aire criblée* — *area cribrosa* — par laquelle on peut, par

pression, faire sourdre des gouttelettes d'urine. A la coupe longitudinale, chaque pyramide présente : en dedans, la *zone papillaire* parcourue par les derniers segments des tubes de Bellini ; en dehors, la *zone limitante* rayée par de multiples stries alternativement sombres (veines droites) et claires (tubes droits).

Pyramides de Ferrein (300 à 500 par pyramide). — De la base des pyramides de Malpighi, partent les prolongements qui, continuant les stries claires pointent, en baïonnette, dans la corticale. Ces pyramides de Ferrein, dont le sommet arrive presque sous la fibreuse du rein, sont formées par la fasciculation de 60 à 100 tubes urinifères.

2° **La Substance Corticale.** — Immédiatement sous-jacente à la fibreuse, elle présente, à l'œil nu, un aspect granuleux. De couleur moins foncée que la médullaire, épaisse de 5 mm. environ, elle s'étend sur toute la périphérie. *a*) Par sa face interne, elle envoie : entre chacune des pyramides de Malpighi, des prolongements — colonnes de Bertin — qui de toutes parts circonscrivent les pyramides, et par leur extrémité interne font saillie dans la graisse du sinus en figurant des bourrelets peu exubérants, troués par les ramifications vasculaires — artères et veines péripyramidales, qui de là, cheminent exactement à la limite de la corticale (colonne de Bertin) et de la médullaire (pyramide) contiguës ; — *b*) entre toutes les pyramides de Ferrein, des expansions triangulaires à base capsulaire qui les engainent et s'enchevêtrent avec elles comme les doigts opposés des deux mains.

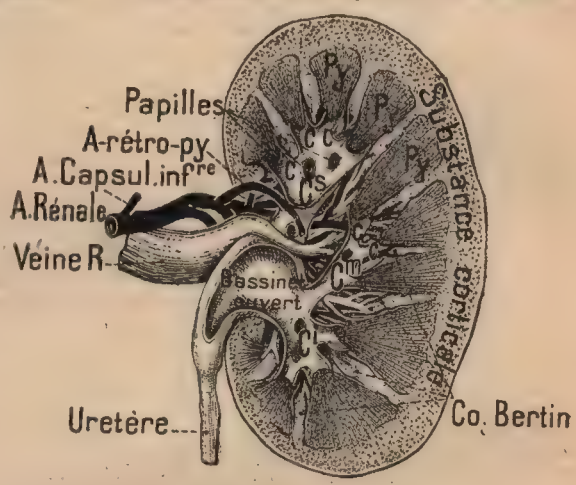

Fig. 913. — *Section Coronale du Rein Droit. Face postérieure de la tranche antérieure.*

On voit les deux substances : la Corticale avec ses colonnes de Bertin ; la Médullaire et ses pyramides — *Pv. Py.* — coupées. — Les Petits Calices — *c c. c.* — embrassant les papilles convergent pour former les trois Grands Calices : supérieur — C^s —, moyen — C^m —, inférieur — C^i. — L'Artère Rénale après avoir donné, *près de l'aorte*, la capsulaire inférieure, se divise en ses 4 terminales : ici, deux antérieures enjambent la veine rénale ; la postérieure, rétro-pyélique, s'engage derrière le bassinet.

— Toute la corticale — qu'elle soit à la périphérie, ou entre les pyramides de Ferrein ou dans les colonnes de Bertin — est constituée exclusivement par les éléments du **labyrinthe**, glomérules de Malpighi et tubes contournés.

Macroscopiquement, la répartition alternative des deux substances, l'enchâtonnement de la médullaire par la corticale où ses subdivisions attestent la lobulation initiale. Extérieurement, chez l'homme, elle n'est plus indiquée — vers la fin de la 2e année — que par quelques sillons vestigiaux, interrompus, pouvant persister toute la vie en dépressions légères.

Mais toujours, le **Lobe Rénal** est identifiable et comprend : au centre, la pyramide — simple ou composée — avec sa papille unique et ses rayons médullaires de Ferrein ; à la

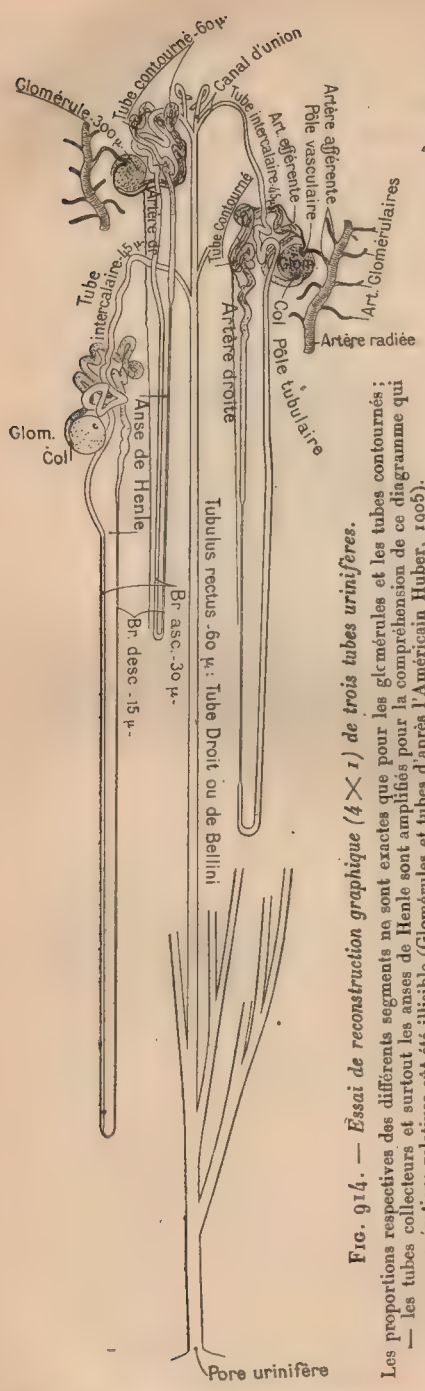

FIG. 914. — *Essai de reconstruction graphique (4 × 1) de trois tubes urinifères.*

Les proportions respectives des différents segments ne sont exactes que pour les glomérules et les tubes contournés ; — les tubes collecteurs et surtout les anses de Henle sont amplifiés pour la compréhension de ce diagramme qui sans ces exagérations relatives eût été illisible (Glomérules et tubes d'après l'Américain Huber, 1905).

périphérie, le labyrinthe de la corticale proprement dite et des colonnes péripyramidales de Bertin. Les 8 à 12 lobes rénaux sont eux-mêmes décomposables en LOBULES — 400 à 500 par lobe — figurés par une pyramide de Ferrein et la portion d'écorce qui l'entoure et soutient, en même temps que les agglomérations initiales des systèmes urinifères, tous les vaisseaux — artères et veines — interlobulaires.

C. — Le Parenchyme Rénal étudié au microscope.

Ses formations caractéristiques sont les *canaux* ou *tubes urinifères* ; Sappey évalue leur nombre à 560000 par rein.

Autour de chaque pyramide et dans la pyramide, ils se répartissent en agglomérats de 5000 à 26000 tubes urinifères, figurant les éléments fonctionnels du lobe rénal ; partout massés les uns contre les autres, entortillés et sinueux dans la corticale, plus réguliers et sensiblement parallèles dans la médullaire, ils tendent à confluer les uns contre les autres, par séries de 250 à 500 débouchant sur un collecteur unique, le tube droit, qui se termine librement à l'un des pores de l'aire criblée de la papille pour déverser l'urine dans le petit calice.

Il existe ainsi pour l'ensemble de l'organe 1000 tubes collecteurs figurant 1000 SYSTÈMES URINIFÈRES résumant 560000 tubes urinifères.

Le Tube Urinifère. — De son origine à sa terminaison, on lui considère : une portion sécrétante figurée par une formation glomérulaire — *corpuscule de Malpighi* — à laquelle fait suite le *tube contourné* ; une portion excrétante formée par l'*anse de Henle*, le *canal intercalaire* et le *canal d'union*.

1° LA PORTION SÉCRÉTANTE.

a) **Le Corpuscule de Malpighi.** — Il y a autant de glomérules que de tubes. Groupés à la périphérie du lobule rénal, leur diamètre égale $0^{mm},2$ à $0^{mm},3$. Leur forme est sphérique. On doit les considérer comme l'extrémité d'un tube urinifère dilatée en ampoule et déprimée par un peloton vasculaire ou glomérule de Malpighi. L'épithélium du glomérule, primitivement pavi-

menteux, s'aplatit, s'invagine par sa partie distale qui vient s'appliquer sur la cupule glomérulaire ainsi déterminée et se réduit à une enveloppe — *capsule de Bowmann* — dont l'épaisseur n'excède par 2 μ et dont l'épithélium ne peut plus être mis en évidence que par la nitratation. — Par son pôle distal ou vasculaire, pénètre l'*artère glomérulaire* ou *afférente*, ramuscule de l'artère radiée ; tout de suite, elle se résoud en son peloton glomérulaire qui figure un *réseau capillaire admirable* (1), constitué par des capillaires ayant gardé la structure embryonnaire. Par le même pôle et contre l'afférente, sort l'*artère efférente* qui fournit une artère droite (p. 1893), puis va se capillariser à la surface du tube contourné.

b) Le pôle proximal ou tubulaire du glomérule est indiqué par un étranglement — *col ou isthme* — répondant à l'origine du **tube contourné** (*tubulus contortus*, diam. 60 μ) qui décrit, à la périphérie du glomérule lui-même, de 4 à 8 sinuosités ; celui-ci passe de la corticale dans la médullaire, puis il se termine par un rétrécissement brusque, au niveau duquel commence la portion excrétante.

2° La Portion excrétante. — Beaucoup plus étendue que la précédente, perpendiculaire à la surface du rein dans la majeure partie de son trajet, elle est exclusivement médullaire.

c) L'**Anse de Henle** décrit une longue branche en V dont les jambages contigus, parallèles et rectilignes, descendent jusqu'à la zone papillaire ou sur ses confins ; ils s'y reploient : la *branche descendante* est excessivement étroite (diam. 15 μ) ; — la branche ascendante s'élargit brusquement (diam. 30 μ), remonte vers l'écorce, décrit un certain nombre de circonvolutions intriquées dans celles du tube contourné, puis s'élargit encore ; *d*) elle se continue par le **tube intercalaire** (diam. 45 μ) qui après un trajet variable vient se brancher par *e*) le **canal d'union**, légèrement rétréci, sur le collecteur du système urinifère.

3° Le Collecteur commun. — Le **tube droit** ou de **Bellini** (*tubulus rectus*, diam. 60 μ) résume le territoire de 250 à 500 tubes urinifères. Descendant en ligne droite — strie claire de la pyramide — il vient se terminer à l'aire criblée.

On peut admettre avec Bujard — 1911 — que « le lobule rénal est une glande remaniée, dont les culs-de-sac ampullaires ont été réfléchis en une capsule par une papille glomérulaire, et dont les tubes ont subi une très haute différenciation segmentaire. » Les canaux collecteurs des lobules convergent à travers la médullaire, jusqu'aux papilles rénales, où ils débouchent par une série de pores indépendants.

§ 5. — Les Vaisseaux Sanguins et la Circulation Sanguine du Rein.

A. — Les Artères et le Régime artériel du Rein.

Les **Artères Rénales** (p. 293) sont les plus variables de toutes les artères de l'économie dans leur trajet apparent, c'est-à-dire entre leur émergence à l'aorte et le sinus de chacun des reins. Elles ne présentent quelque constance que dans la profondeur du sinus rénal, c'est-à-dire au moment où elles donnent leurs terminales, artères interlobaires, qui gagnent chacune des colonnes de Bertin.

Théoriquement, j'ai admis (p. 296) que quatre des segmentaires abdominales étaient, en tout ou partie, destinées au rein : l'une principale, S^4, constante et persistant dans tout son trajet ; trois accessoires, S^3, S^5 et S^6, secondairement tributaires de S^4 à leur extrémité distale, ou persistant anormalement en rénales supplémentaires. Mon hypothèse justifie l'extrême variabilité des rénales en même temps qu'elle explique leur distribution : dichotomique à l'origine, leur division subsiste à peu près intégralement, mais remaniée par la conglomération du blastème rénal.

1° Les Artères Rénales dans leur trajet apparent.

a) Variations des Rénales.

Pratiquement, des recherches poursuivies sur un nombre imposant d'organes — 440 — m'autorisent à tenter de préciser la question : 1° en comparant la

(1) Lacis capillaire interposé sur le trajet des vaisseaux de même espèce, artères ou veines : ce pourquoi l'efférent du glomérule est une *artère* au même titre que l'afférent. Le réseau glomérulaire rénal est le seul réseau admirable artériel qui existe chez l'homme.

fréquence des *rénales uniques* (des deux côtés ou d'un côté seulement, 191 fois sur 220 sujets ou 320 sur 440) à celle des rénales multiples (d'un côté seulement ou des deux côtés, 91 fois sur 220 sujets ou 115 sur 440) ; — 2° en mentionnant à part : α le cas fréquent, 10 sur 220, d'une grosse rénale supplémentaire

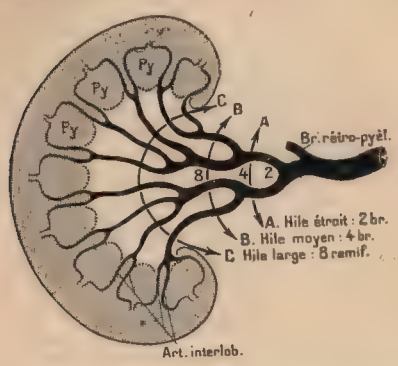

Fig. 915 (G. Gérard, figure de démonstration). — *Les Divisions de l'Artère Rénale.*

A l'entrée du hile, le nombre des ramifications est d'autant plus grand que l'artère rénale a une division plus précoce. Cette division n'est pas dichotomique ; elle suit cependant, au moins pour les branches antérieures, un ordre assez régulier qu'on a schématisé ici par les chiffres 2, 4, 8.

Le hile est d'autant plus serré que ses artères y entrent moins nombreuses. (La rétro-pyélique a été coupée.)

droite surcroisant la face antérieure de la veine cave inférieure ; β le cas plus rare 6 sur 220, d'accessoires à émergence très basse (à gauche) ou très haute (sur la capsulaire inférieure) ; γ le cas de supplémentaires ectopiques (de l'iliaque primitive, 2 fois).

Comme toute intervention ne porte généralement que sur un organe, j'ai cru logique de n'établir mon pourcentage qu'en m'appuyant sur le nombre total des reins.

Classification d'après 440 reins.

Artères Rénales.	Uniques : 320. (75 %)	à la fois à droite et à gauche : 129 × 2.	258	58,63
		à droite seulement : 32.	62	
		à gauche seulement : 30.		
	Multiples : 120. (25 %)	1 Rénale droite avec R. gauche : 32 sur 220 sujets. — double.	27	14,54
		triple.	4	
		quadruple.	1	
		1 Rénale gauche avec R. droite : 30 sur 220 sujets. — double.	26	13,64
		triple.	3	
		quadruple.	1	
		Rénales doubles à droite et à gauche : 22.	44	10,00
		2 Rénales droites avec R. gauche. — triple : 3.	6	2,28
		quadruple : 2.	4	
		Rénales triples à droite et à gauche : 2.	4	0,91
			440	100,00

b) Mode de Division des Rénales uniques.

Dans le cas d'artère unique, il importe d'insister sur la variabilité de sa bifurcation ; après avoir émis, *tout contre l'aorte*, sa collatérale capsulaire inférieure, la rénale se divise en deux branches principales, à une distance variable de l'aorte : α) soit tout près — *division précoce*, 10 p. 100 ; β) soit à égale distance de l'aorte et du rein — *division moyenne*, 23 p. 100 ; γ) soit au voisinage du hile — *division tardive*, 67 p. 100.

Indications pratiques. — Dans toute intervention sur un rein, on doit s'attendre à rencontrer : 1° des **rénales multiples exactement 1 fois sur 4** ; 2° en assimilant les divisions précoces aux précédentes (prétention juste puisqu'elles se comportent comme des

artères supplémentaires), il se trouve que, en totalisant, le rein est abordé par des **artères indépendantes** 35 fois sur 100, soit **plus de 1 fois sur 3.**

En outre, certaines ramifications, issant d'une rénale unique ou supplémentaire, ou directement de l'aorte, *piquent* un des pôles rénaux, généralement le supérieur, plus rarement l'inférieur : ce sont les **artères** que j'ai appelées **extra-hilaires,** dont la présence n'implique pas à priori la coïncidence d'anomalies vasculaires.

c) Mode de Subdivision des Rénales avant le hile.

Les divisions des rénales varient de nombre — de 2 à 11 — suivant que le hile est serré, moyen, large ou étiré. Les ramifications principales sont à peu près constantes, pour peu qu'on y regarde d'un peu près : 4, *moins souvent* 3.

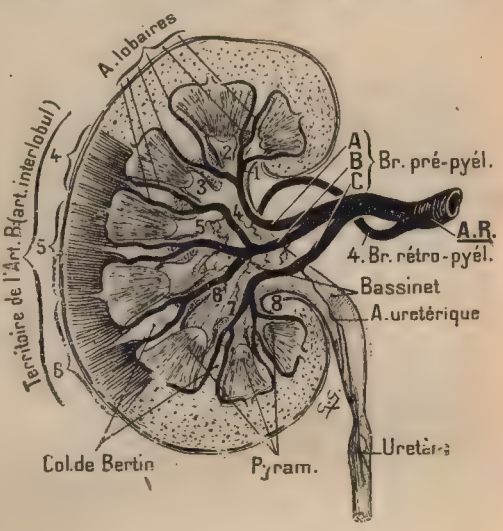

Fig. 916. (G. Gérard). — *La Circulation Artérielle du Rein Humain.*

Diagramme construit d'après l'étude comparative de 300 reins, droits et gauches, et montrant : 1° la division la plus fréquente d'une artère rénale unique ; 2° le nombre de branches le plus fréquent, c'est-à-dire 3 antérieures et une postéro-supérieure ; 3° le nombre le plus fréquent (8) des ramifications des branches antérieures ; 4° enfin la **terminalité de chacune des branches irriguant un territoire particulier,** ici le territoire moyen (j'ai reconnu cette disposition — 1903 — par l'injection séparée de chacune des branches rénales, sous l'écran radiographique). Les sous-territoires 4. 5. 6. sont desservis par les rameaux 4. 5. 6.

Je retiens le chiffre 4. De ces branches, 3 restant antérieures s'étagent de haut en bas' — br. supérieure, moyenne, inférieure — satellites de près ou de loin des racines du bassinet. La 4e est postérieure : particulièrement constante, cette rétro-pyélique enjambe le bord supérieur du bassinet — a. sus-rétro-pyélique — ou son bord interne — a. trans-rétro-pyélique — pour atteindre et longer la lèvre postérieure du hile. — (Cette relation est forcément schématique ; je crois n'avoir jamais rencontré deux fois exactement le même type de répartition des branches au hile. Il est impossible d'imaginer plus de diversité.)

L'ancienne description classique étageait toutes les divisions entre la veine rénale en avant et le bassinet en arrière. Sappey eut le mérite d'insister sur la branche postérieure. J'ai en 1901, après Max Brödel, puis Wiart, mentionné la fréquence d'une ou plusieurs ramifications artérielles au-devant des racines ou du tronc même de la veine rénale. — Ma statistique personnelle — 1921 — me donne le pourcentage suivant : sur 440 reins, j'ai observé des *branches préveineuses* : 195 fois (44 pour 100) ; 84 à droite, 111 à gauche ; α) surcroisant franchement la veine par une ou plusieurs ramifications : 65 à droite, 85 à gauche ; β) abordant sa face antérieure contre le hile, ou passant entre ses racines, ou par en dessous, 17 à droite, 26 à gauche ; γ) à la fois par en dessus et par en dessous, 2 fois à droite. Les rénales préveineuses sont plus fréquentes dans les cas d'artères multiples, ou se divisant plus près de l'aorte.

2° **Les Artères Rénales dans le Parenchyme.**

Tout le régime artériel est avant tout : fonctionnel jusqu'au glomérule ; au delà de cette formation seulement, apparaissent les vaisseaux de la circulation nutritive qui

fournissent à la médullaire principalement, au labyrinthe accessoirement, le sang le plus pur de tout l'organisme.

Les branches de la rénale — ou, de même, chaque artère supplémentaire — se subdivisent, contre le hile ou dans le sinus, en 2 à 5 ramifications qui ont pour CARACTÈRE PRINCIPAL d'être terminales (fig. 916). Se faufilant entre les calices et les radicules veineuses, elles atteignent et piquent le parénchyme *cortical* au niveau des élevures légères déterminées par les colonnes de Bertin : ces **artères péripyramidales, interlobaires** ou plus simplement **lobaires** (puisqu'elles concourent à l'irrigation autonome d'un lobe), cheminent exactement à la limite de la corticale de la colonne de Bertin — à laquelle elles abandonnent des collatérales glomérulaires — et de la médullaire de la pyramide, à laquelle elles ne fournissent aucun rameau.

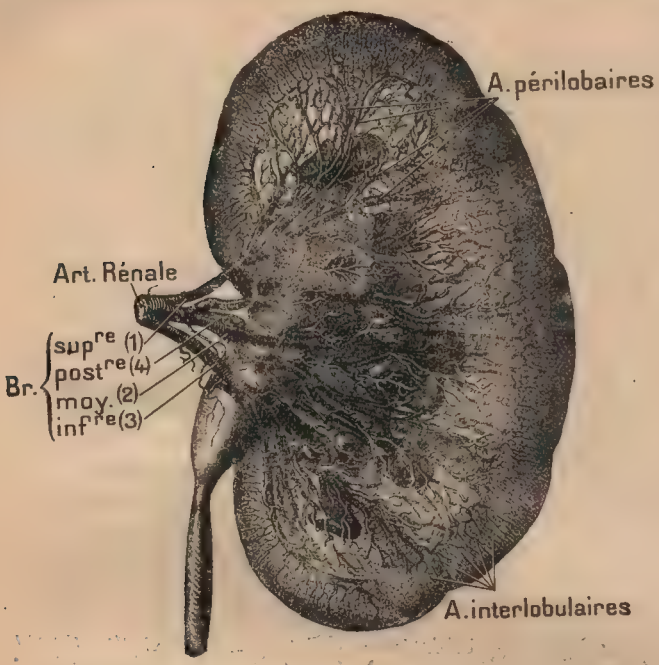

FIG. 917 (HARTMANN, d'ap. BRÖDEL). — *La Circulation Artérielle du Rein.*

Comme le montrent également bien les corrosions et les radiographies, la majeure partie des artères destinées au parenchyme rénal se distribue DANS LA PARTIE ANTÉRIEURE DE L'ORGANE. — L'irrigation de la partie postérieure est assurée par la seule artère sus-rétro-pyélique (4). — La coupe suivante (fig. 919) commente heureusement cette importante disposition.

A la hauteur de la base de la pyramide, elles s'incurvent vers la médullaire, à angle presque droit, en **demi-arcades sus-pyramidales** qui restent indépendantes et ne *s'anastomosent jamais avec les demi-arcades opposées*. Diminuant de volume jusqu'à leur terminaison, les demi-arcades émettent, mais seulement par leur convexité et *pour la corticale*, une infinité de ramuscules, touffus sur les corrosions — **artères interlobulaires, radiées ou lobulaires** (elles concourent à l'irrigation du lobule) — serrés les uns contre les autres, *exclusivement corticaux*, qui montent, sensiblement parallèles, vers la périphérie de l'organe.

Les radiées ne donnent qu'une sorte de collatérales, les **artères glomérulaires**, afférentes des glomérules, dont on a vu la destination (p. 1089).

Les EFFÉRENTES **des glomérules** se capillarisent sur le tube contourné ; mais surtout, elles *fournissent la série des artères de la substance médullaire* — **artères**

droites, *arteriæ rectæ*, qui descendent entre les portions excrétantes des systèmes urinifères.

Une série de recherches sur le rein de l'homme et de divers animaux, que je publiai de 1901 à 1904 — coupes, dissections, corrosions, radiographies — m'ont conduit à des conclusions fermes :

1° *Il n'existe* JAMAIS DE VOÛTE ARTÉRIELLE SUS-PYRAMIDALE. « Partout on voit les artères intra-rénales prendre dans leur ensemble l'*aspect d'un arbre dépouillé de ses feuilles*. Et il ne semble pas y avoir plus de liaisons entre les divers rameaux artériels qu'entre les branches d'un arbre. »

2° Toutes les artères lobaires sont autonomes et terminales. Groupées à la périphérie de la pyramide, elles représentent les artères DU LOBE dont l'irrigation est assurée par un nombre variable de ramifications provenant d'une même artère ou de plusieurs artères voisines.

3° Les intra-rénales assurent l'irrigation de territoires bien distincts, autonomes et terminaux. — En poussant (sous l'écran radiographique) des injections successives dans chacune des branches, le rein humain aussi bien que celui des mammifères, apparaît divisé en TERRITOIRES VASCULAIRES ABSOLUMENT INDÉPENDANTS en nombre exactement égal à celui des divisions de la rénale (fig. 916) ; répartis (en avant et en arrière d'un plan frontal passant un peu en arrière du contour du rein), généralement en quatre territoires : 1° trois antérieurs superposés : supérieur, moyen, inférieur ; 2° un postérieur, beaucoup moins développé, formé par les ramifications de la rétro-pyélique, empiétant un peu sur les territoires antérieurs au niveau des deux pôles du rein. — **Pratiquement**, cette importante répartition est bien indiquée sur la figure 919 par le pointillé (ligne d'incision correcte du rein dans la néphrotomie).

FIG. 918 (ALBARRAN). — *Les Artères du rein droit vu d'arrière.*
Pièce injectée et corrodée. Les systèmes antérieur et postérieur, très nets naissent ici par bifurcation ; ils ont presque égal développement ; la rétro-pyélique est volumineuse.

Ces conclusions ont été confirmées, microscopiquement, par mon frère, le Dr Maurice Gérard, en 1911.

3° **Les Artères péri-rénales.** — Répandues dans l'atmosphère graisseuse, les **capsulo-adipeuses**, issues de la rénale, de la capsulaire inférieure, des lombaires et même de l'aorte, se résument principalement en une *capsulo-adipeuse antéro-supérieure* (G. Gérard, 1912) qui fournit ses ramuscules à la surface externe et le long du bord externe.

Pratiquement, elles sont intéressantes par les relations qu'elles établissent par leurs branches mêmes, par leurs connexions avec les *perforantes* émergeant du rein ou y pénétrant anormalement — entre le rein, la surrénale et la graisse qui les matelasse. — J'ai également signalé — 1912 — une perforante rénale pouvant fournir le plus grand nombre des artères capsulaires.

B. — Les Veines et le Régime veineux du Rein.

En sens inverse des artères médullaires et corticales, marchent les veines de la médullaire et de la corticale.

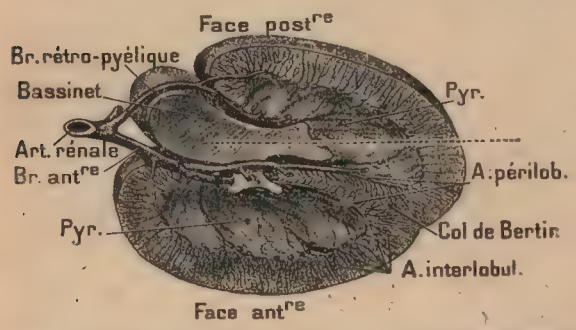

Fig. 919 (Hartmann, d'ap. Brödel). — *Coupe transversale montrant la vascularisation touffue de la tranche antérieure du Rein, la vascularisation moins abondante de la tranche postérieure du territoire de la rétro-pyélique.*

Sur cette figure très démonstrative, on voit comment chaque division artérielle — artère lobaire — s'insinue entre deux pyramides, s'épanouit à leur base en branches divergentes terminales fournissant la série des artères interlobulaires.

1° Veines de la substance médullaire. — Les Veines Droites ou Ascendantes, indiquées par les stries sombres de la zone limitante, toujours plus grêles et en moins grand nombre que les veines radiées, rayonnent de dedans en dehors vers la base des pyramides.

2° Veines de la substance corticale. — Les Veines Radiées ou interlobulaires, issues du réseau capillaire, surtout abondant autour des glomérules et des tubes contournés, sont innombrables. Toutes parallèles, elles rayonnent de dehors en dedans et se

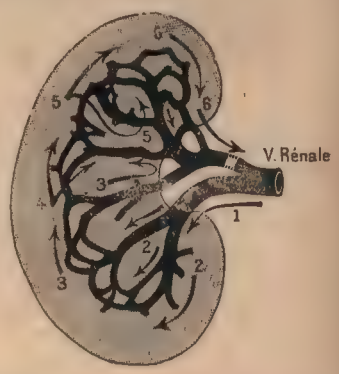

Fig. 920 (G. Gérard et P. Castiaux, 1904). — *La Circulation Veineuse du Rein.*

L'injection au mercure métallique poussée par la branche inférieure (1) de la veine rénale remplit successivement toutes les veines du rein ; après quoi seulement elle ressort par la branche veineuse supérieure (6). La marche de l'injection a été observée et suivie sous *l'écran radiographique.* — Le rein humain possède un système de veines également anastomosées, ainsi que le montrent les injections, les corrosions et les radiographies. Au point de vue démonstratif, leur disposition est beaucoup plus compliquée. C'est ce qui m'a déterminé à donner en exemple les veines d'un rein à une seule pyramide (celui du mouton dans le cas présent).

réunissent, par groupes de 5 à 20. *Veines droites* et *veines radiées* viennent se jeter dans les Veines Sus-Pyramidales qui forment des réseaux largement anastomosés à la base des pyramides.

Glissant dans des encoches spéciales sur les faces latérales des pyramides de Malpighi (en dedans des artères correspondantes), elles se continuent vers le sinus par les **Veines Péri-Pyramidales.** — Dans le sinus, elles se résument en 4,

3 et plus souvent deux troncs principaux, qui par leur réunion vont former la **Veine Rénale** proprement dite.

La plupart des classiques décrivent à la surface du rein des figures étoilées, dites étoiles de Verheyen. Les étoiles de Verheyen, qu'on ne trouve pas à la surface des reins d'animaux et qui *n'existent pas toujours chez l'homme, tant s'en faut*, ne représentent pas l'origine des veines radiées : en effet, 1° les lobules rénaux sont beaucoup plus nombreux qu'elles ; 2° les veines interlobulaires sont encore plus nombreuses que les lobules rénaux.

3° Les Veines de la Capsule adipeuse.

Dans l'atmosphère graisseuse du rein, existent des veines nombreuses (*veines de la capsule adipeuse*) ; celles-ci, chez l'homme tout au moins, ne communiquent qu'exceptionnellement et en très petit nombre avec les veines corticales. Par contre, les anastomoses dans le sinus entre la veine rénale et les veines adipeuses sont extrêmement multipliées.

§ 6. — La Circulation Lymphatique du Rein.

Les *lymphatiques profonds* sont représentés par des espaces exclusivement localisés dans la substance corticale et aboutissant à des troncules, satellites des veines, qui se répandent dans le sinus. — Les *lymphatiques superficiels* sont situés sous la capsule fibreuse.

Les uns et les autres se résument en des troncs qui suivent les vaisseaux sanguins et aboutissent de chaque côté à une petite grappe de ganglions (une douzaine) placés au-dessus de l'artère rénale, et dont les efférents rejoignent, de chaque côté de la 2e lombaire, le tronc collecteur lombaire (droit et gauche).

(Bien qu'il soit inadmissible que les capillaires sanguins aient une communication quelconque avec l'origine des lymphatiques, il convient de signaler la facilité avec laquelle on remplit les lymphatiques rénaux en poussant une injection bien fluide par l'artère rénale.)

§ 7. — Les Nerfs du Rein.

Ils lui arrivent du plexus solaire et du petit splanchnique par le plexus rénal. Leurs ramifications suivent les artères et arrivent avec elles jusqu'aux glomérules ; elles fournissent aux divers segments des tubes urinifères.

Article II.

LES VOIES RÉNALES

A. — LES RACINES DE L'URETÈRE

A la façon des glandes en grappe composées, le rein est formé de lobes juxtaposés, indépendants au point de vue fonctionnel ; leurs produits d'excrétion, amenés jusqu'à la papille par les tubes droits, se déversent goutte à goutte dans les calices qui convergent tous vers le bassinet, déversoir commun continué directement par l'uretère.

Les voies d'excrétion présentent à considérer : 1° les racines de l'uretère : *petits calices, grands calices, bassinet* ; 2° l'*uretère* lui-même.

§ 1. — Les Petits Calices.

Ils figurent les déversoirs de chacun des lobes rénaux. Par leur EXTRÉMITÉ EXTERNE, ils adhèrent au pourtour de la papille qui les obture en saillant dans sa cavité à la manière de couvercles coniques. Par leur EXTRÉMITÉ INTERNE, ils s'abouchent séparément ou après fusion avec 3 ou 4 petits calices voisins, en formant les grands calices.

Ils sont à peu près constants : *a*) dans leur *forme*, cylindrique autour de la papille, aplatie dans le sinus ; *b*) dans leur *répartition* qui suit celle du sommet des pyramides ; *c*) dans leur *longueur* (un centimètre environ) et leur *largeur* (6-12 mm.) ; *d*) dans leur *nombre* ; « égal à celui des papilles, il s'élève à 8 ou 9, quelquefois moins, par suite du fusionnement de deux papilles voisines qui viennent s'ouvrir dans un même calice » (Glantenay).

En raison de leur exiguïté, les petits calices échappent à l'action chirurgicale.

§ 2. — Les Grands Calices.

Ils sont formés par la réunion des petits calices. Au nombre de trois, ils se distinguent en supérieur, moyen et inférieur.

« Le CALICE SUPÉRIEUR se porte obliquement en bas et en dedans ; l'INFÉRIEUR est obliquement ascendant. Chacun d'eux se détache de la corne correspondante du rein dans laquelle ils se forment par la convergence des petits calices qui y sont contenus. — Quant au CALICE MOYEN, il n'offre pas une disposition aussi constante que les précédentes, et le plus souvent, il doit être considéré comme une simple dépendance de l'un ou de l'autre. Il tire son origine de deux papilles qui répondent à la partie moyenne du sinus et suit une direction horizontale et transversale pour se terminer par ordre de fréquence, soit dans le calice inférieur, soit dans le supérieur, quelquefois enfin à l'angle de jonction des branches supérieure et inférieure. Cette branche moyenne peut être double, ce qui élève à quatre le nombre total des ramifications du bassinet. »

« M. Legueu s'est attaché à préciser la direction des calices par rapport au plan transversal passant par le bord convexe du rein. Il a vu qu'en général, ils sont situés dans ce plan ; mais il n'y a pas là de règle absolue.

« Parfois il arrive que les grands calices se divisent en tubes intermédiaires avant d'aboutir aux petits calices. Souvent alors, un ou deux au plus s'échappent du plan transversal et rayonnent vers les calices correspondant plus ou moins exactement aux faces antérieure et postérieure du rein... Telle est la configuration ordinaire...

« Dans un deuxième type, moins souvent observé, les *bras du bassinet* ne méritent plus leur nom de grands calices, car ils se présentent sous la forme de tubes courts, non ramifiés, qui, après un trajet de quelques millimètres, aboutissent de suite au bassinet » (Glantenay, *Th.* de Paris, 1895).

§ 3. — Le Bassinet.

On peut le considérer comme la portion supérieure de l'uretère, dilatée, épanouie en un entonnoir membraneux, de couleur blanc-rosée sur le vivant, aplati d'avant en arrière et *croqué* de dedans en dehors de telle sorte que sa *grande ouverture*, BOUCHE SUPÉRIEURE, reportée latéralement, s'étend verticalement en regard du fond du sinus du rein, pour recevoir l'abouchement interne des grands calices. — Son EXTRÉMITÉ INFÉRIEURE, « partie la plus déclive du bassinet » (Albarran), située sur le plan coronal de l'extrémité inférieure du rein, est marquée constamment par un rétrécissement — *collet de l'uretère*. — Examiné par sa face interne, « l'orifice urétéral arrondi, cupuliforme, nettement limité... a un diamètre suffisant pour laisser passer aisément une bougie n° 14 Charrière. »

D'après Legueu, le bassinet présente un type différent suivant que les grands calices sont longs ou courts. — Il est dit *ramifié*, dans le premier cas ; *ampullaire* dans le second.

a) Le BASSINET RAMIFIÉ se réduit à une dilatation extra-hilaire, marquant la

partie supérieure de l'uretère, de même diamètre que lui (enfant) ou figurée par un renflement. Il s'applique contre la moitié inférieure du hile, puis sur le bord interne du rein dont il suit la courbure. Ses racines sinusiennes (grands calices), longues et étroites, sont généralement invisibles.

b) Le BASSINET AMPULLAIRE justifie la comparaison avec l'entonnoir aplati ; — enfoncé dans le sinus par sa base, encochée d'une série de tubes courts, calices indépendants, le plus souvent non ramifiés, son grand axe est oblique en bas, en dedans et souvent un peu en arrière. Sa hauteur à la sortie du rein égale 14 à 22 mm. (Legueu). Ses deux faces sont planes à l'état de vacuité, disposition résultant de leur coincement entre les vaisseaux rénaux toujours pleins et la lèvre postérieure du hile et du sinus. De ce fait, sa cavité normale doit être considérée comme virtuelle.

FIG. 921 (ALBARRAN). — *Schéma des diverses variétés des Calices et du Bassinet.*

Pratiquement, il est le plus souvent impossible, avant d'avoir disséqué le sinus, de préjuger du type auquel appartient un bassinet. La forme ampullaire, de prime abord, paraît courante ; mais en y regardant de près, la *forme ramifiée et de beaucoup la plus fréquente.* (Certains cliniciens vont jusqu'à considérer la forme ampullaire comme toujours secondaire, et « due à un obstacle urétéral ayant déterminé en amont un certain degré de stase urinaire ».) L'existence du bassinet ampullaire chez le fœtus renverse cette opinion.

La division établie par Legueu concerne surtout les types moyens, auxquels on peut schématiquement rapporter toutes les variétés. Me fondant sur l'examen de 220 paires de reins avec leurs pédicules, je pense qu'il est possible de classer tous les bassinets entre deux types extrêmes : l'*uretère double* (p. 1182) qui garde intégralement le type embryonnaire ; *l'ampoule* — à son développement maximum — signalée par l'absence complète des grands calices. J'ai en mai 1921, confirmé mes assertions de 1912 :

1. *Uretère bifide*, formé en haut de deux branches longues se rejoinant plus ou moins loin au-dessous du rein, 4 fois (2 à d., 2 à g.).

2. *Bassinet à ramifications extra-hilaires* : α) 2-3 ou 4 branches longues descendant

jusqu'à la partie inférieure du hile, 15 fois (7 à d., 8 à g.) ; β) 2 ou 3 branches courtes juxta-hilaires, 40 fois (18 à d., 22 à g.).

Ces variétés 1 et 2 sont plus fréquentes dans les REINS PLATS ET LONGS, à hile étiré, à pédicule allongé, et coïncident habituellement avec des anomalies veineuses.

3. *Bassinet à ramifications cachées* : α) enfoncé tout entier dans le sinus, 12 fois (8 à d., 4 à g.), disposition particulière aux REINS GLOBULEUX, avec hile en bourse ; β) toutes les variations entre le *ramifié à branches sinusiennes*, l'*ampullaire à type classique* et l'*ampoule*, 365 fois, 184 à d., 181 à g.

Les résultats qu'on obtient par la dissection du sinus et la néphrotomie sont sensiblement différents ; ils permettent de voir que presque constamment, le bassinet, est formé de 2 ou 3, plus rarement 4 grands calices suivant la description classique, *ramifié* en un mot.

Rapports des Calices et du Bassinet.

Les calices, grands et petits, diversement orientés, et la portion cachée du bassinet occupent le sinus. Dans la graisse, diffluente sur le vivant, cohérente sur le cadavre, qui les circonscrit, se répandent, surtout en avant : les ramifications artérielles et veineuses, les lymphatiques ; les nerfs avec leurs renflements ganglionnaires.

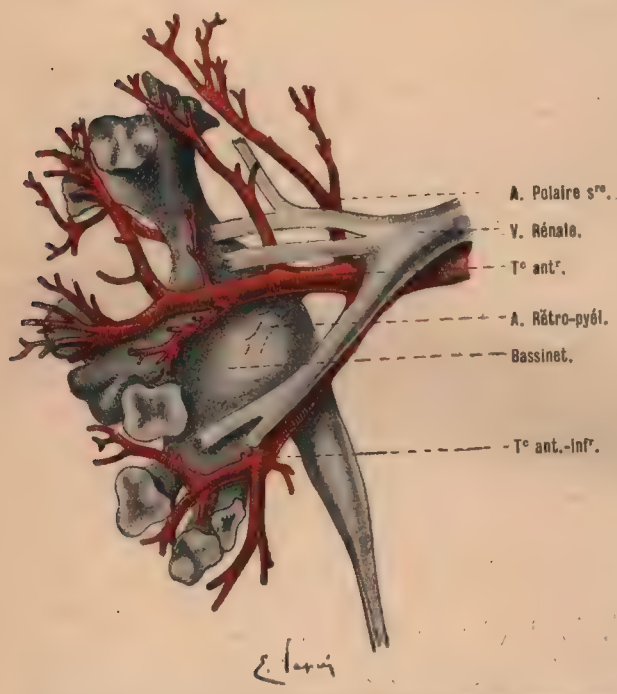

FIG. 922 (ALBARRAN). — *Injection du Bassinet droit et des artères rénales à la gélatine.*

On a conservé les ramifications veineuses les plus grosses.

Les extrémités externes des petits calices, adaptés au col des papilles, envoient, dans les colonnes de Bertin adjacentes, quelques prolongements fibreux.

a) **La Portion Sinusienne du Bassinet.** — Elle est enjambée en haut, longée en arrière par l'artère sus-rétro-pyélique, le plus souvent visible sans préparation, contre la lèvre postérieure du hile.

« Les CALICES forment dans leur ensemble un *cône* dont la *base* s'applique étroitement au parenchyme rénal auquel il correspond directement dans la région du bord externe... La base du cône représentée par l'extrémité adhérente des petits calices regarde donc la surface corticale du rein et peut être directement atteinte par l'incision de cette dernière. Cette base, curviligne dans son ensemble, pour s'adapter à la concavité que présente le fond du sinus, s'avance sur des reins de dimensions normales jusqu'à 2 et 2 centimètres et demi de la surface extérieure ; en d'autres termes, il faut par des coupes antéro-postérieures

portant sur le bord convexe, enlever une épaisseur de 2 à 2 centimètres et demi de la substance rénale pour ouvrir les calices.

« On peut donner de cette notion, en se basant sur les dimensions respectives du rein et du bassinet, une formule plus générale. Des mensurations portant sur des coupes transversales du rein montrent qu'au niveau de son bord convexe *la profondeur du sinus et l'épaisseur du parenchyme rénal sont entièrement égales*, qu'en d'autres termes *elles se partagent par moitié le diamètre transversal du rein*. D'où l'on peut conclure avec Legueu, qu'il faut à l'incision du bord convexe : « atteindre en profondeur la moitié de la largeur totale du rein « pour ouvrir une des cavités indépendantes des calices. »

« Mais la base du cône formée par les calices n'est pas absolument régulière : c'est le calice moyen qui s'approche le plus de la surface, puis l'inférieur. Ils ne sont donc pas tous ouverts en même temps par des incisions du bord convexe de profondeur croissante » (Glantenay).

b) **La Portion Extra-Hilaire du Bassinet.** — (J'ai montré qu'elle peut faire défaut.) Quand elle est bien développée, elle occupe la partie postérieure et inférieure du hile. Ses rapports en place rappellent ceux du rein.

1. Face postérieure. — Des deux côtés, elle répond au bord externe du psoas; plus exactement : à gauche, à l'arcade de ce muscle qui cache l'apophyse transverse de la première lombaire ; à droite, un peu plus bas. — Chez l'enfant, elle est à la hauteur de la 2e lombaire. — Cette face n'est en rapport avec aucun organe important.

« Une traction très légère, dit Glantenay, exercée sur l'extrémité inférieure du rein pour la porter en dehors, est suffisante pour dégager le bassinet de ses connexions musculaires et osseuses et l'amener au contact du carré lombaire, c'est-à-dire au niveau d'une partie mince de la paroi à travers laquelle il est facilement accessible. »

2. Face antérieure. — Elle est recouverte : à droite, par la deuxième portion du duodénum qui lui adhère; à gauche, par le péritoine qui remonte à partir de la quatrième portion du duodénum et de l'angle duodéno-jéjunal. De ce côté, le côlon transverse est quelquefois au niveau du bassinet gauche.

3. Bord supérieur. — Il dépasse ou ne dépasse pas le plan du bord interne du rein ; à droite, il affleure assez souvent le bord droit de la veine cave inférieure ; à gauche, il reste plus ou moins éloigné de l'aorte abdominale.

4. Bord inférieur. — Il est appliqué par du tissu cellulaire sur le tiers inférieur du bord interne du rein.

Par rapport au groupe artères-veines rénales, le bassinet est toujours postérieur. Seules, ces deux sortes de vaisseaux affectent des rapports réciproques différents. Sans aller jusqu'à admettre que « toujours les artères sont en avant et les veines en arrière » (Greig Smith), j'ai montré (p. 1091) que l'artère rénale (ou une, ou 2-3, ou toutes ses ramifications), se plaçait dans 44 pour 100 des cas au-devant de la veine rénale.

Structure des Calices et du Bassinet.

L'épaisseur de leurs parois atteint un millimètre. Trois tuniques les forment : une *externe*, adventice, fibreuse ; une *moyenne*, musculeuse, qui s'épaissit à l'insertion sur le col de la papille; une *interne*, muqueuse, recouverte d'un épithélium stratifié.

B. — L'URETÈRE

Il existe deux uretères, l'un droit, l'autre gauche. — L'**uretère** est un conduit musculo-membraneux étendu du bassinet au bas-fond de la vessie, long (lorsqu'on le mesure en place) de 22 à 25 centimètres.

Sa couleur est gris-rosée sur le vivant, gris sale sur le cadavre.

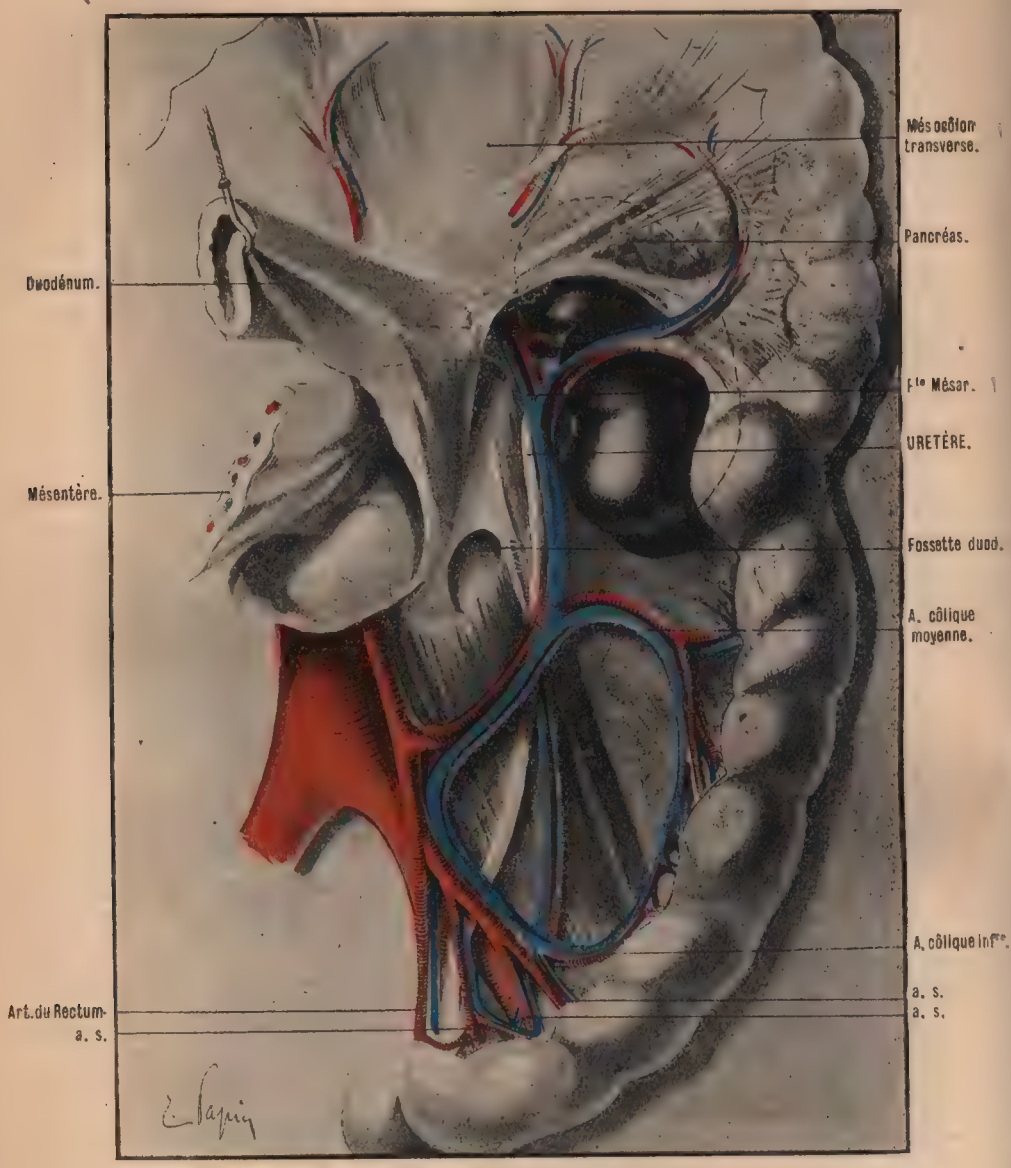

Fig. 923 (Albarran). — *L'Uretère gauche dans la région lombaire et à son entrée dans l'excavation. Vue antérieure.*

a. s., artères sigmoïdes.

Sa forme n'est pas cylindrique, mais se dessine par une série de dilatations légères et de rétrécissements surtout marqués aux extrémités.

Suivant les points considérés, SON DIAMÈTRE varie de 3 à 8 millimètres. SA DIRECTION est oblique de haut en bas et de dehors en dedans. — Ses parois étant appliquées l'une sur l'autre, sa lumière est virtuelle à l'état normal.

§ 1. — Divisions et Rapports de l'Uretère.

On le divise d'après les régions qu'il traverse en quatre portions : LOMBAIRE ; ILIAQUE ; PELVIENNE ; VÉSICALE.

A. — La Portion Supérieure ou Lombaire de l'Uretère.

Il descend au-devant de la région lombaire, au-dessous du péritoine, auquel il est uni par de fortes adhérences. Il est en rapport : 1. EN AVANT, avec : les artères et veines génitales internes qui le croisent à angle aigu, le duodénum à droite, l'artère mésentérique inférieure à gauche ; — 2. EN ARRIÈRE, avec : les insertions vertébrales du grand psoas, qui le séparent du carré des lombes et des apophyses transverses des lombaires ; les branches inférieures des nerfs lombaires ; — 3. EN DEDANS, il suit la veine cave inférieure à droite, l'aorte à gauche ; — 4. EN DEHORS, il glisse d'abord le long de la moitié inférieure du bord interne du rein, puis côtoie la portion verticale (bord interne) des côlons droit et gauche.

B. — La Portion Iliaque de l'Uretère.

Il descend au-devant de l'articulation sacro-iliaque. Il en est séparé par les vaisseaux iliaques au-devant desquels il est visible par transparence. *Du côté droit*, sa face antérieure répond dans la plupart des cas — et plus fréquemment chez l'homme que chez la femme — à la base d'implantation de l'appendice iléo-cæcal et au cæcum qui le recouvrent plus ou moins. Des deux côtés, il est d'abord placé contre l'artère iliaque primitive, puis sur l'iliaque externe ; de là, il change brusquement de direction pour s'appliquer contre la paroi postérieure concave du pelvis en suivant l'artère hypogastrique. Il se met à ce niveau en rapport avec le nerf obturateur et le bord interne du psoas en arrière ; avec les vaisseaux génitaux internes en dehors. En dedans, il reste séparé du promontoire par une distance de 2 à 3 centimètres.

C. — La Portion Pelvienne de l'Uretère.

Il suit d'abord l'hypogastrique jusqu'au bord supérieur de la grande échancrure sciatique, en dedans et en avant du bord supérieur du m. pyramidal. Contre le bord postérieur du m. obturateur interne, il se dévie brusquement, passe au-dessus et en dedans des artères ombilicale et obturatrice près de son émergence (fig. 957) se dirige en avant et en dedans, et aborde la face postérieure de la vessie.

CHEZ L'HOMME. — Il répond en arrière à la base de la vésicule séminale (fig. 962) et au canal déférent.

CHEZ LA FEMME. — Il contracte un rapport de première importance avec l'artère utérine (fig. 284 et 924). On verra plus loin que les ligaments larges divisent le pelvis en deux parties, pré-utérine, rétro-utérine. — Dans son trajet *pariétal*, l'uretère se place d'abord tout près de l'extrémité de l'ovaire et de l'infundibulum de la trompe, TRAVERSE VERTICALEMENT LA FOSSETTE OVARIENNE, puis côtoie le ligament utéro-recto-sacré. — Dans son trajet *viscéral*, il passe de la cavité rétro-utérine dans la pré-utérine en se plaçant successivement : 1° derrière les ligaments larges, 2° dans leur épaisseur (à leur base), 3° au-devant d'eux. En somme, « du détroit supérieur aux environs de l'articulation sacro-iliaque, l'uretère gagne par le plus court chemin le bord inférieur du ligament (large)

qu'il croise en le pénétrant à une distance du col utérin beaucoup plus grande qu'on ne le dit généralement » (Vallin).

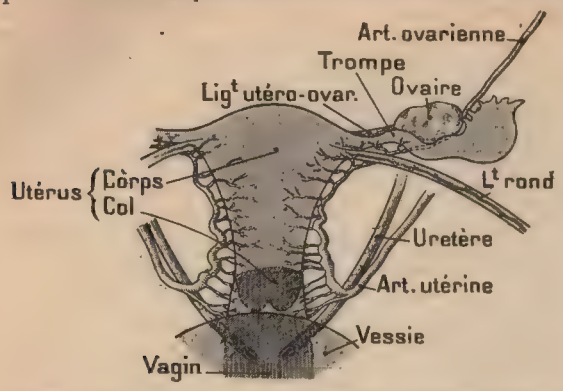

Fig. 924 (Marion). — *Les Rapports de la portion pelvienne de l'Uretère droit chez la femme.*

Retenir le chiffre de *15 millimètres*, qui marque son éloignement : de la portion vaginale du col ; — sa terminaison au-devant et au-dessus du col.

L'artère utérine (p. 304) suit constamment sa direction. Elle entre, dès son origine, en contact intime avec la face antérieure de l'uretère, gagne par le plus court chemin la base du ligament large, puis changeant de direction se porte en haut et en avant. **L'uretère se place donc derrière l'artère utérine** qui croise perpendiculairement sa direction, à 15 millimètres du col de l'utérus et passant au-devant du cul-de-sac antérieur du vagin, il pénètre dans le bas-fond de la vessie.

D. — **La Portion Vésicale ou Intra-Vésicale de l'Uretère.**

Longue de 1 à 1 centimètre et demi, elle suit une direction très oblique en dedans et en bas à travers les tuniques musculaires de la vessie et la muqueuse vésicale. Elle débouche dans la cavité vésicale par un orifice en bec de flûte, limité par un repli inconstant. Dans ce trajet, les fibres musculaires de l'uretère restent indépendantes. Les orifices des uretères forment les angles postérieurs du trigone de Lieutaud, p. 1111.

Variations de l'Uretère.

J'ai signalé les principales à propos de la forme du bassinet. — J'ai personnellement observé la DUPLICITÉ COMPLÈTE 4 fois (2 à droite, 2 à gauche) sur 440 reins : 3 fois chez la femme, 1 fois chez l'homme. Cette proportion relativement fréquente — 0,91 pour 100 — est presque triple de celle de Ralph Thomson (1914) qui sur 2 456 relations d'autopsies de l'Hôpital de Londres, a trouvé l'uretère double signalé 16 fois (soit 0,33 pour 100) pour 4 912 reins ; 13 fois chez la femme, 3 fois chez l'homme.

On signale également l'absence complète, l'atrésie sur une longueur plus ou moins grande, etc. (Cf. Thèse de Laboudinière, Bordeaux, 1905).

§ 2. — Structure de l'Uretère.

L'uretère est formé de trois couches :

1° Une *externe*, celluleuse, tunique adventice ; 3° une *moyenne*, musculeuse, avec *fibres longitudinales plexiformes* INTERNES et *fibres circulaires* EXTERNES ; 3° une *interne*, muqueuse, lisse, tapissée d'un épithélium pavimenteux stratifié, qui se continue sans interruption en haut avec la muqueuse du bassinet, en bas avec la muqueuse de la vessie.

Vaisseaux et Nerfs des Voies d'Excrétion du Rein.

ARTÈRES. — Les branches de la rénale abandonnent aux calices, au bassinet, à la graisse du sinus, aux vaisseaux rénaux eux-mêmes, d'innombrables ramuscules tortueux, et largement anastomosés ; l'un d'entre eux (particulièrement bien développé chez les animaux, sanglier, bœuf, cheval) descend le long de l'uretère et plus ou moins bas. La portion lombaire est irriguée par des ramuscules, constants, des spermatiques ; la portion pelvienne, par un vaisseau généralement unique naissant de l'iliaque interne près de son

origine; et contre la vessie, par des rameaux ascendants de la génito-vésicale (p. 303). Toutes ces artères, largement anastomosées, forment un long *réseau disposé dans le sens longitudinal*; elles se ramifient au contact de la paroi musculaire de l'uretère (Latarjet et Laroyenne, 1908).

Veines. — Celles des calices et du bassinet, réparties sur leur adventice de la façon la plus irrégulière, sont en relation avec les veines de la capsule fibro-adipeuse, les racines de la veine rénale, les veines lombaires. — Les veines urétériques inférieures, réunies aux vésiculo-déférentielles chez l'homme (p. 311), aux cervicales utérines antérieures chez la femme, sont tributaires des génito-vésicales. Les unes et les autres peuvent acquérir un diamètre considérable dans les affections chroniques des reins.

Lymphatiques. — Ceux du bassinet vont à un ganglion rétro-pyélique; de ceux de l'uretère, les supérieurs vont aux ganglions lombaires, les inférieurs aux ganglions hypogastriques.

Nerfs. — Ils sont fournis par les plexus vasculaires rénaux, spermatiques et hypogastriques du sympathique.

Article III.

LA VESSIE

La **vessie**, réservoir de l'urine, est chez l'adulte un organe entièrement pelvien; placée entre la symphyse du pubis qui est en avant, le rectum chez l'homme, le vagin et le col de l'utérus chez la femme, en arrière. Sa base est rattachée à distance au feuillet supérieur du plancher uro-génital du périnée par l'urèthre pelvien, libre chez la femme, encadré chez l'homme par la prostate.

§ 1. — Généralités.

Situation. — Elle est différente chez l'adulte et chez l'enfant. — Développée aux dépens de la portion intra-embryonnaire de l'allantoïde (annexe de l'embryon qui donne le cordon ombilical par sa portion extra-embryonnaire), elle est contenue à l'origine dans l'épaisseur de la paroi abdominale antérieure. Chez le fœtus, dans les premiers mois, elle conserve, par l'ouraque (p. 1106), ses connexions primitives avec l'allantoïde extra-embryonnaire.

Son sommet est d'autant plus voisin de l'ombilic qu'on l'observe chez un sujet moins âgé. A la naissance, elle présente encore la forme d'une poire très allongée et presque entièrement située derrière la paroi abdominale antérieure. Ce n'est que peu à peu et par suite du développement du bassin qu'elle descend, et qu'elle gagne sa situation définitive (dans le cours de la troisième année).

Capacité. — Elle est variable; la quantité de liquide qui provoque le besoin physiologique d'uriner peut-être estimée de 200 à 250 grammes. Cette quantité peut être beaucoup plus grande; la volonté permettant de lutter contre le besoin d'uriner, on peut dire que la vessie n'a pas de capacité anatomique, mais une capacité physiologique (Guyon). Les variations individuelles sont d'ailleurs nombreuses. Anormalement, dans les rétentions pathologiques, la vessie subissant une dilatation lente, parfois considérable, arrive à contenir plusieurs litres de liquide.

Forme et Direction. — *Chez l'adulte*, elle diffère suivant qu'elle est vide ou pleine.

Vessie vide. — Entièrement couchée et aplatie derrière la symphyse, sa forme peut être comparée à une lampe antique ou encore à une navette à conserver l'encens. Regardée d'en haut, elle ne laisse voir que sa face supérieure, péritonéale, déprimée, triangulaire à base postérieure, à bec antérieur sus-ouraqual : de ses angles, les deux postéro-latéraux répondent aux uretères, l'antérieur à l'ouraque. Sur une coupe médiane sagittale, elle

rappelle une cupule ou une assiette creuse, dont la face inférieure, extra-péritonéale, est convexe et regarde en bas. Son grand axe reste alors voisin de l'horizontale.

Vessie pleine. — Les mouvements péristaltiques de l'uretère amènent l'urine goutte à goutte, gonflant à la façon d'un ballon élastique l'organe amarré au périnée par son col. Tandis que la face inférieure de cet ovoïde ne varie guère, sa face supérieure bombe en dôme et son grand axe tend à devenir vertical.

Divisions.

Quel que soit son degré de distension, on peut lui considérer :

a) Une face antéro-inférieure, subdivisée dans les deux sexes et d'avant en arrière en

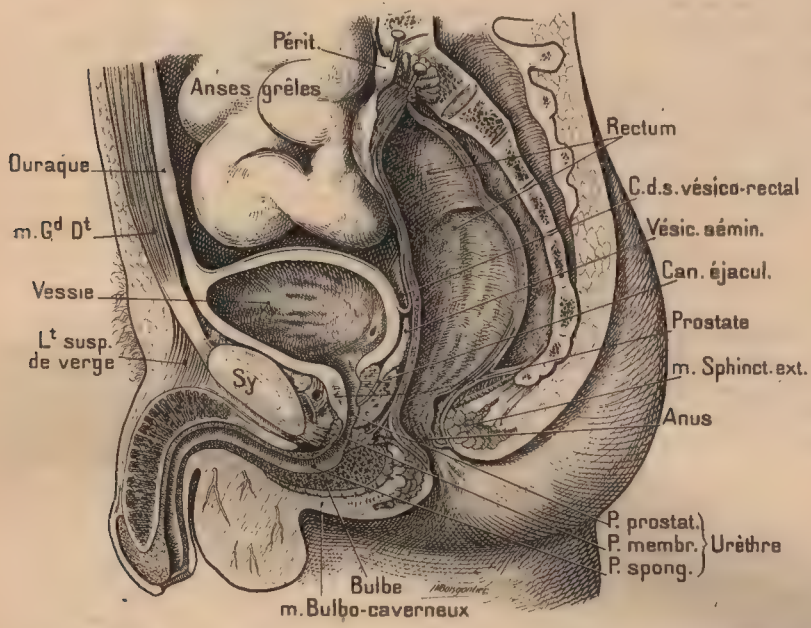

Fig. 925 (d'après une planche du Pr Farabeuf). — *Les organes pelviens et périnéaux de l'homme.*

Coupe sagittale médiane de l'excavation intéressant 1° la Vessie qui modérément remplie dépasse non seulement le pubis mais le plan du détroit supérieur ; 2° l'Urèthre et les formations de la loge génitale ; 3° le Rectum.

deux segments : α) pré-uréthral rétro-pubien plus ou moins parallèle à la symphyse pubienne ; β) uréthral, centré par l'orifice vésical de l'urèthre (*col chirurgical*) ; —

b) Une face supérieure, péritonéale ;

c) Deux faces latérales, à peine indiquées sur la vessie vide, séparées de la précédente par les pédicules ombilicaux (p. 1106) ;

d) Une face postérieure ou *base* (vésiculo-déférentielle chez l'homme, cervico-vaginale chez la femme), dirigée presque verticalement.

§ 2. — Moyens de fixité de la Vessie.

Elle est bien fixée sur ses segments immobiles, base et face antéro-inférieure, par sa continuité avec l'urèthre, par les ligaments prévésicaux (pubo-vésicaux) et rétro-vésicaux (lames sacro-recto-génitales).

Elle est également maintenue sur ses segments mobiles, face supérieure,

faces latérales, par des formations — *ouraque, pédicules vasculaires latéraux, péritoine,* susceptibles de suivre son mouvement d'ampliation.

1. Chez l'homme, la base est strictement amarrée au périnée par l'intermédiaire de la prostate qui cravate étroitement la **première portion de l'urèthre.** — Chez la femme, cette fixité n'est assurée que par les faisceaux antérieurs des releveurs de l'anus, qui enlacent latéralement l'urèthre.

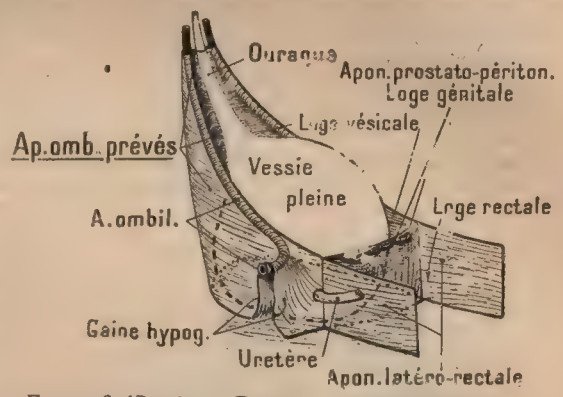

Fig. 926 (Cunéo et Robles, un peu modifiée). — *Construction schématique de la Loge Vésicale.*

L'artère ombilicale soulève la gaine hypogastrique, déterminant la formation d'un repli dont la partie antérieure figure la limite postérieure de l'Espace de Retzius.
Derrière elle, dans le dédoublement de l'aponévrose prostato-péritonéale, la loge génitale enserre les vésicules séminales et les canaux déférents. Plus derrière encore, la loge rectale.

2. **Lames fibro-musculaires pubo-sacrées.**

A. — **Ligaments pubo-prostato-vésicaux.** — Ils rattachent la partie antérieure du col vésical et la prostate au milieu de la face postérieure de la symphyse pubienne; recouverts en avant par l'insertion pubienne de l'arcus tendineus, ils sont formés : *a*) par des languettes tendineuses faisant suite aux fibres longitudinales antérieures de la vessie et à celles de la lame préprostatique (voir prostate); *b*) par deux faisceaux musculaires pairs et symétriques, les *muscles pubo-vésicaux,* qui s'attachent au-dessus de l'arcus et « qui se dirigent en arrière et en dedans pour s'entre-croiser à la partie inférieure de la face antérieure de la vessie, sur la ligne médiane. Par leur partie inférieure et interne, ils arrivent sur la face antérieure de la prostate. Ces ligaments antérieurs représentent un ensemble de fibres aponévrotiques, tendineuses et musculaires » (Wertheimer).

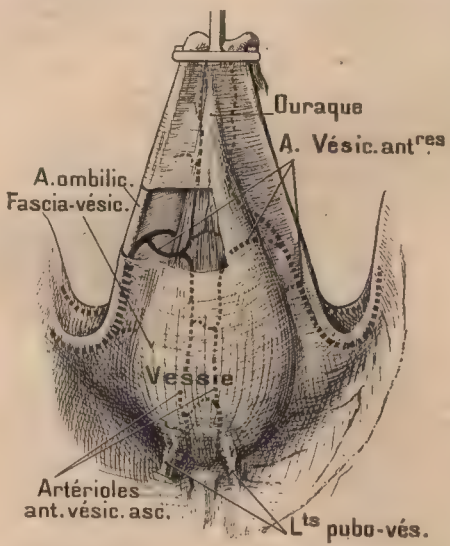

Fig. 927 (d'après une planche du Pr Farabeuf). — *Le Fascia Vésical — aponévrose ombilico-vésicale — sur la face antérieure de la Vessie (relevée et éloignée de la paroi abdominale antérieure).*

Entre eux, passent les veines descendantes, antérieures et graisseuses (*delta veineux prévésical,* p. 309).

B. — **Ligaments rétro-vésicaux.** — En raison des connexions de la prostate et du rectum, ils sont réduits chez l'homme et confondus dans l'aponévrose prostato-péritonéale (p. 1155). Chez la femme, par contre, ils représentent le segment postérieur des *lames sacro-recto-génito-pubiennes* qui assurent la suspension de la plupart des organes pelviens.

Ligaments pubo-vésicaux et vésico-utéro-sacrés (v. Utérus) figurent les sangles antéro-

G. Gérard.

postérieures du pelvis. Invariablement tendues et inélastiques chez l'homme, parce qu'elles ne fixent que la vessie, leur résistance chez la femme est mise à l'épreuve pendant toute la vie génitale : bien que pendant la grossesse elles soient renforcées par l'hyperplasie de leurs éléments musculaires, de multiples causes peuvent les relâcher et rendre insuffisant leur rôle de maintien et de suspension.

3. **Ouraque.** — Chez le fœtus, il représente d'abord le sommet même du cône vésical. Par réduction, il devient un canal primitivement creux étendu de l'ombilic à la vessie, faisant corps avec elle et qui s'oblitère de haut en bas du 3e au 5e mois de la vie fœtale. Sa lumière peut anormalement persister après la naissance (fistule ombilicale).

Chez le nouveau-né, il a la forme d'un conduit de 2 à 3 mm. de diamètre, arrondi, ferme à sa partie moyenne, s'effilant vers l'ombilic et présentant contre la vessie — sur 12-15 mm. — un léger renflement. Il est constitué par du tissu conjonctif avec fibres élastiques, englobant des fibres musculaires. — Avant la fin de la 1re année, il tend à s'atrophier et à se rétracter. — Chez l'adulte, il est réduit à quelques ligaments tendineux, épars sur la ligne médiane derrière la paroi abdominale antérieure, et bien visibles seulement vers le sommet de la vessie.

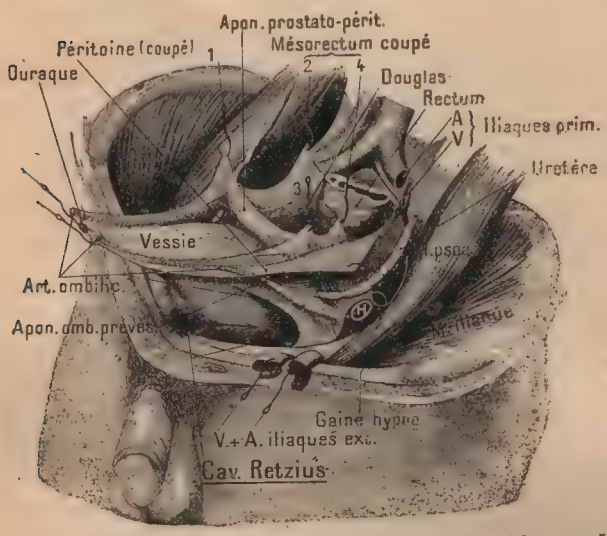

Fig. 928 (R. Robles). — *Rapports de la Vessie chez l'homme. La Cavité de Retzius et l'aponévrose ombilico-prévésicale.*

Le péritoine a été incisé en long sur le dos de la vessie, coupé au-devant du rectum disséqué et soulevé latéralement par 4 érignes, 1, 2 à droite, 3, 4 à gauche. On peut voir ainsi l'aponévrose prostato-péritonéale tendue coronalement, mais très schématisée. — *H.* Artère hypogastrique.

4. **Pédicules vasculaires de la vessie.** — Les collatérales viscérales de l'artère hypogastrique entraînent à leur suite des éléments conjontifs du fascia pelvia, à la façon des herbes qui pendent à une corde de bateau sortant de l'eau. Les unes et les autres, figurant la **gaine ou palmure hypogastrique**, se répandent vers les organes en soulèvements plus ou moins marqués qui acquièrent de l'importance de par leurs connexions avec les gaines celluleuses du rectum et de la vessie. Sur cette dernière, la palmure fournit deux paires de pédicules, qui suivent les ombilicales et les génito-vésicales.

a) **Gaines des artères ombilicales.** — Après la naissance, les ombilicales (p. 305) deviennent, dans tout leur segment antérieur, les *ligaments vésico-ombilicaux latéraux*. Soulevant le péritoine, à droite et à gauche, ils passent sur les côtés de la vessie et se dirigent vers l'ombilic en décrivant une longue courbe à concavité supérieure. Derrière la paroi abdominale, ils forment un triangle dont la base répond à la vessie, le sommet à l'ombilic, dont la bissectrice est formée par l'ouraque.

[Les *Artères Ombilicales* s'oblitèrent 5 ou 6 semaines après la naissance, de l'ombilic vers l'hypogastrique : cette oblitération, qui rappelle celle du canal artériel se manifeste par la disparition de l'endartère, l'atrophie de la tunique moyenne, l'hypertrophie de la tunique externe. Dans les premières années de la vie, les ligaments vésico-ombilicaux latéraux sem-

blent se rétracter; chez l'adulte, ils sont en général peu visibles et représentés en bas par les vestiges des artères ombilicales, en haut par du tissu fibreux néoformé, en rapport intime avec les filaments de l'ouraque.]

b) **Gaines des artères génito-vésicales.** — Résistantes, denses et larges surtout chez la femme, elles se dédoublent; leur segment antérieur, réservé à la portion fixe de la vessie, suit la vésicale inférieure et ses branches.

5. **Le Péritoine Vésical.** — Etendu sur toute la face supérieure, il descend sur la plus grande partie des faces latérales où il est soulevé par les ligaments ombilico-vésicaux.

Chez l'homme. — Il s'étend en arrière jusqu'à 1 centimètre au-dessus de la prostate, sur le fond des vésicules séminales où il se dédouble avant de passer sur le rectum: je reviendrai sur ce cul-de-sac vésico-rectal (p. 1120) qui reste éloigné de l'anus par une distance de 6 centimètres. — En avant, il forme avec la paroi abdominale antérieure un cul-de-sac ouraquo-vésical (p. 1109) d'autant plus profond que l'organe est plus rempli (fig. 930).

Chez la femme. — L'adhérence du col utérin avec la base le fait remonter sur la face antérieure du corps de l'utérus, immédiatement au-dessus de son isthme: cul-de-sac vésico-utérin. — En arrière et latéralement, il se continue sur les ligaments larges.

§ 3. — Moyens de laxité de la Vessie.

L'ampliation est facilitée par le fascia vésical. Cette atmosphère celluleuse, d'une souplesse, d'une ténuité et d'une élasticité parfaites, figure à la fois le réseau complaisant dont les tractus délicats et mobiles se glissent entre chaque élément de la musculature superficielle, et la trame légère qui au moins sur la face supérieure maintient le péritoine tout en permettant son expansion.

A sa description se rattache celle de l'espace de Retzius.

A. — Le Fascia Vésical ou Gaine allantoïdienne.

La vessie est « comprise entre les deux feuillets d'un trop large bonnet pointu aplati, ayant le sommet fixé à l'ombilic et les bords tenus à distance par les cordons artériels tendus à l'intérieur » (Farabeuf). Suivant une heureuse comparaison de Charpy, le fascia vésical entoure le globe vésical, comme la capsule de Tenon le globe de l'œil, d'un fourreau lamelleux, graisseux, et partant, vasculaire, piriforme à sommet ombilical aplati.

Plus épais chez le fœtus et le jeune enfant — en raison de la situation abdominale de la vessie — il se dédouble à partir de l'ombilic. — Dès que la vessie a gagné définitivement l'excavation, on peut lui considérer :

1° Un pédicule ombilical, partie supérieure en forme de sac aplati d'avant en arrière, figuré par la confusion des deux feuillets en une lame unique enserrant l'ouraque et les artères ombilicales, restant séparé par du tissu cellulaire du fascia transversalis sur la ligne médiane, mais se confondant avec lui, à droite et à gauche;

2° *Deux lames de dédoublement inférieur*; — à sa partie inférieure, la gaine allantoïdienne s'évase pour s'appliquer exactement sur toute la musculeuse vésicale. Dès lors, pour la commodité de la description, on lui considère deux feuillets, *antérieur, prévésical* (aponévrose ombilicale-vésicale); *postérieur, sus-rétro-vésical*; latéralement, ils se rejoignent sur les artères ombilicales et se poursuivent jusqu'au plancher pelvien pour se confondre avec le fascia pelvia (p. 1118) et la gaine hypogastrique. Elles fournissent les *lames latérales de la vessie.*

α) Le feuillet postérieur. — Dans sa *portion sus-vésicale,* il est recouvert dans toute son étendue par le péritoine vésical. — La *portion rétro-vésicale* vient — chez l'homme —

se perdre sur le feuillet antérieur de l'aponévrose prostato-péritonéale (p. 1155); du cul-de-sac vésico-vésiculaire (p. 1120) à la prostate, il entoure les vésicules siminales d'un tissu cellulaire peu abondant qui comble l'**espace rétro-vésical.** — Chez la femme, elle se réduit à la trame conjonctive qui du cul-de-sac vésico-utérin à la cloison vésico-vaginale rattache sur une hauteur de 15 à 20 mm. l'isthme de l'utérus à la vessie.

b) Le FEUILLET ANTÉRIEUR. — L'**aponévrose ombilicale-vésicale** descend, à partir de l'ombilic, au-devant de l'ouraque et des artères ombilicales (fig. 816), sur les ligaments pubo-vésico-prostatiques, l'aponévrose pelvienne supérieure et jusqu'à l'échancrure sciatique. En demi-cône creux à concavité postérieure, sa partie inférieure se moule sur les faces antérieure et latérales de la vessie, faisant corps avec sa musculeuse : en arrière et sur les côtés, elle est soulevée par les artères ombilicales. — Elle est séparée du fascia transversalis par le tissu cellulaire de l'espace de Retzius.

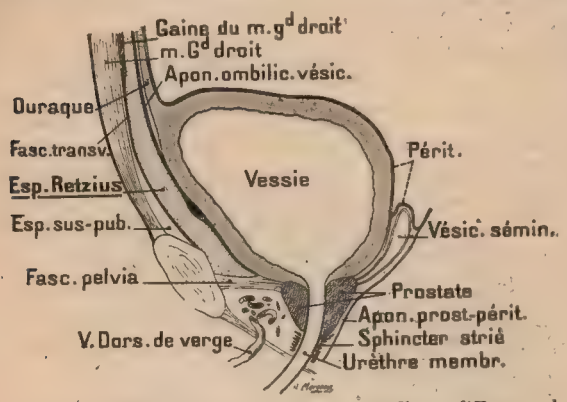

FIG. 929 (ROBLES). — *La Vessie remplie et l'Espace de Retzius. Coupe sagittale par la symphyse* (schéma).

B. — **La Loge Vésicale.** — La vessie étant enlevée (par la pensée), sa loge peut être comprise comme un sac ovoïde, aplati en haut par le péritoine, globuleux par en bas, répondant par son *sommet* à l'ombilic, par sa *base* au plancher pelvien. — 1. CHEZ L'HOMME : « Dans l'intervalle qui sépare les deux muscles releveurs de l'anus, cette base forme en quelque sorte le plafond de la loge prostatique. Il n'existe d'ailleurs aucun feuillet de séparation entre les deux loges, et la prostate est immédiatement adjacente à la vessie. On peut dire que la loge vésicale communique en bas avec la loge prostatique (p. 1152) » (Robles). — De ses *faces, l'antérieure* est fermée par l'aponévrose ombilicale ; la *postérieure* : α) par le feuillet sus-rétro-vésical renforcé par le péritoine, β) par la portion tout supérieure de l'aponévrose prostato-péritonéale. — 2. CHEZ LA FEMME, la loge vésicale est fermée en bas et en arrière par la *cloison vésico-vaginale.*

C. — **Espace Prévésical (ou Périvésical) de Retzius** (fig. 937).

La cavité *virtuelle, comblée par du tissu cellulaire,* en fer à cheval à concavité vésicale, située au-devant et sur les côtés antéro-inférieurs de la loge vésicale, répond : 1° dans sa partie antéro-supérieure et médiane, au fascia transversalis qui la sépare de la paroi abdominale sous-ombilicale ; 2° dans sa partie inférieure, pelvienne : α) à la symphyse en avant jusqu'aux ligaments pubo-vésicaux ; β) en arrière et de chaque côté, aux faces latérales de la vessie. — Ses limites sont : en haut, le péritoine ; en dehors, l'aponévrose de l'obturateur interne ; en bas, le fascia pelvia ; en dedans, l'aponévrose ombilicale-vésicale ; en arrière, la faux de soulèvement de l'artère ombilicale qui la sépare de la loge génitale de l'excavation (p. 1119).

Sa partie inférieure médiane est appelée « **fossette prévésicale**, creusée devant le col (de la vessie), entre les ligaments pubo-vésicaux dont la largeur atteint jusqu'à l'insertion pubienne de l'arcus dont ils semblent faire partie, dont en réalité ils se couvrent. Le fond de cette fossette n'est autre que le feuillet supérieur du plancher uro-génital, sous lequel se cachent les branches de bifurcation de la veine dorsale pénienne ou clitoridienne, c'est-à-dire les origines des

deux honteuses » (Farabeuf). La fig. 171 montre bien ses vaisseaux, ramuscules rétro-pubiens de l'obturatrice ou de l'épigastrique ; veines prévésicales descendant vers la honteuse interne.

§ 4. — Rapports de la Vessie.

A. — Chez l'Homme.

A. — La Face Antérieure.

Plane ou légèrement convexe en avant, elle est en rapport, de bas en haut : *a*) avec la face postérieure de la symphyse pubienne, à laquelle l'attachent les ligaments pubo-prostato-vésicaux ; les veines vésicales antérieures, graisseuses et rétro-symphysiennes ; — *b*) lorsqu'elle se remplit assez pour remonter au-dessus du détroit supérieur, elle vient se placer derrière la paroi abdominale antérieure et ses fossettes inguinales (p. 973). Qu'elle soit vide ou pleine, elle reste toujours séparée de la paroi osseuse ou musculaire par l'espace prévésical.

Le péritoine n'a pas de rapport avec elle. « Comment voulez-vous, dit Farabeuf, que le péritoine s'insinue entre le pubis et la vessie, dont les deux bords reçoivent des vaisseaux, dont le sommet et la base émettent l'ouraque et l'urèthre... ? » — Il faut cependant faire remarquer que la vessie, en se remplissant, exécute un mouvement de bascule qui, d'une part, rapproche un peu l'insertion vésicale de l'ouraque de la paroi abdominale ; et d'autre part, détermine derrière l'ouraque et au-dessus de lui la formation d'un *cul-de-sac péritonéal* ; *prévésical* par rapport au dôme vésical distendu, ce CUL-DE-SAC OURAQUO-VÉSICAL RESTE ÉLOIGNÉ DU BORD SUPÉRIEUR DE LA SYMPHYSE PAR UNE DISTANCE N'EXCÉDANT PAS 1 CENTIMÈTRE ET DEMI A 2 CENTIMÈTRES sur la vessie contenant 300 grammes de liquide (Guyon).

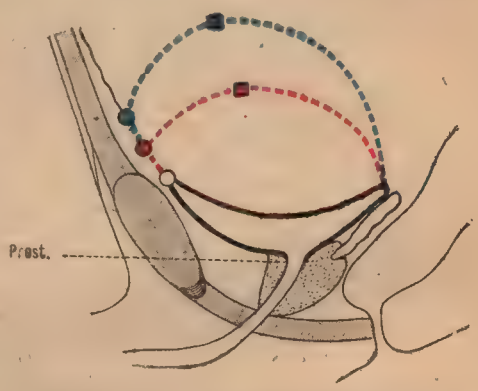

FIG. 930 (ALBARRAN). — *Schéma des diverses positions de l'Ouraque suivant l'état de réplétion de la vessie.*

Pratiquement, cet espace est augmenté par l'introduction du ballon rectal qui peut refouler la vessie vers le haut de 2 à 3 centimètres. — Pour aborder la face antérieure au-dessous du péritoine « en se ménageant un espace suffisant entre la séreuse et le pubis, il est nécessaire de refouler le péritoine en haut, avec le doigt, avant d'inciser la vessie » (Albarran).

B. — La Face Supérieure.

Aplatie ou légèrement concave sur la vessie vide, elle bombe fortement vers le sacrum, puis vers le détroit supérieur quand elle se distend. Elle est ENTIÈREMENT RECOUVERTE PAR LE PÉRITOINE, glissant sur le feuillet sus-rétro-vésical du fascia vésical. — Elle est, par son intermédiaire, en rapport avec les anses intestinales grêles et l'anse oméga.

C. — Les Faces Latérales.

Elles n'existent, à proprement parler, que sur l'organe distendu ; elles se

rapprochent alors des parois de l'excavation et ne sont plus séparées de l'aponévrose de l'obturateur interne que par du tissu cellulaire et le fascia pelvia. En arrière, elles entrent en rapport avec les canaux déférents.

D. — **La Face Postérieure, ou Base.**

Le FOND DE LA VESSIE répond à la partie postéro-inférieure de l'organe. Sa direction, voisine de la verticale est continuée en avant par celle de l'urèthre.

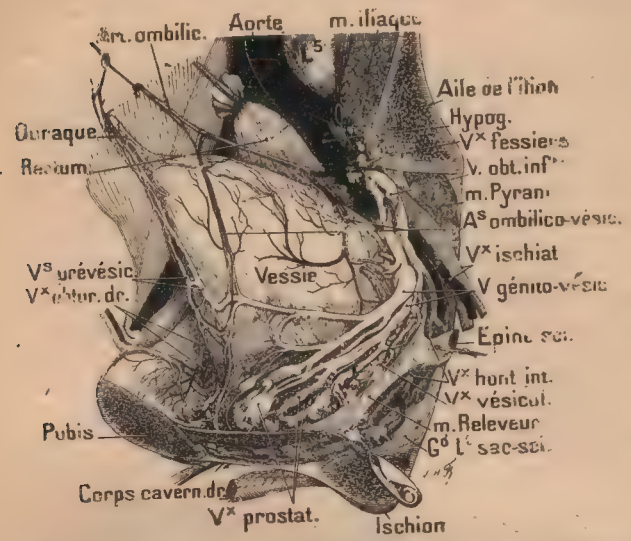

FIG. 931 (FARABEUF). — *Les Veines Génito-Vésicales de l'homme, côté gauche, après enlèvement de la paroi pelvienne latérale gauche. Les vaisseaux iliaques externes gauches sont coupés.*

*L*⁵, 5e vertèbre lombaire.

Il est représenté par une surface triangulaire répondant au trigone de Lieutaud. Il est au-dessous du cul-de-sac vésico-rectal, au-devant de l'ampoule du rectum dont il est séparé par les vésicules séminales et les canaux déférents, interposés entre les deux feuillets de l'aponévrose prostato-péritonéale de Denonvilliers (p. 1155).

Le **Col chirurgical ou segment uréthral** est la région qui entoure l'orifice vésical de l'urèthre. Il est circonscrit par la prostate, qui donne à cet orifice une forme irrégulière (surtout en arrière). Topographiquement, il se trouve à la hauteur du milieu de la symphyse et à 2 centimètres en arrière de la face postérieure.

E. — **Le Sommet.** — Il n'est bien net que sur l'organe conique, pointu, du fœtus et de l'enfant. Chez l'adulte, dit Albarran, « nous n'avons pas parlé de sommet ; l'insertion de l'ouraque qui est désignée par ce nom ne mérite pas d'être appelée ainsi ; en réalité, *l'ouraque s'insère sur la face antéro-inférieure de la vessie* au même niveau ou à un niveau plus inférieur que les angles latéraux ».

B. — **Chez la Femme.**

A. — **La Face Antéro-Inférieure.** — De par la **situation** de la vessie, sensiblement la même que chez l'homme, à peine un peu abaissée, cette face reste éloignée du feuillet supérieur du plancher uro-génital par tout l'urèthre pelvien, sur une longueur plus grande au milieu — 3 cm. — que sur les côtés cravatés par les faisceaux pubiens des releveurs.

B. — **La Face Supérieure.** — Tapissée entièrement par le péritoine, elle est sous-jacente aux anses grêles, au côlon oméga, au grand épiploon, quelquefois côtoyée par le cæcum en position basse et même par l'appendice. Elle est également en rapport médiat avec le corps de l'utérus.

C. — **La Face Inférieure.** — Elle adhère : 1° au col de l'utérus par du tissu

cellulaire assez lâche pour permettre le décollement facile des deux organes ; 2° à la moitié supérieure de la paroi antérieure du vagin, et SUR UNE LONGUEUR DE 3 CENTIMÈTRES, par la cloison vésico-vaginale, épaisse de 6-7 mm., et dont le stroma conjonctif se densifie de haut en bas.

Le TRIGONE VÉSICAL répond au cul-de-sac antérieur et à la paroi antérieure sous-jacente du vagin. Il est indiqué *sur la muqueuse vaginale* par une surface lisse, dite TRIANGLE DE PAWLIK, à sommet inférieur.

Le **Col**, comme chez l'enfant, est un simple orifice arrondi.

Sa **fixité** est commandée principalement, on l'a vu, par les lames sagittales, sacro-pubiennes décomposées en les ligaments pubo-vésico-utérins et utéro-sacrés. Normalement, la vessie reste suspendue, immobile par sa base comme l'utérus : mais pour peu que ses *sangles* se relâchent, elle s'abaisse (cystocèle) avec la cloison vagino-vaginale, qui a comme elle perdu de sa tonicité.

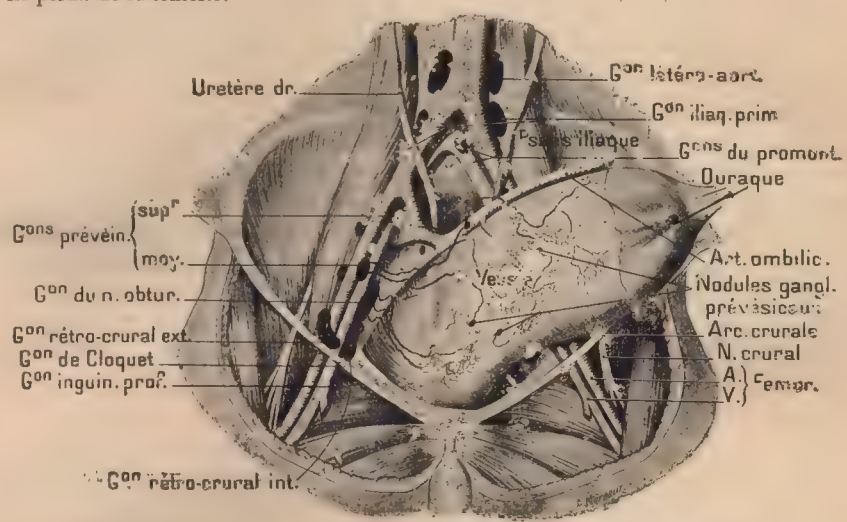

FIG. 932 (MARCILLE). — *La Vessie du nouveau-né et ses Lymphatiques.*

§ 5. — La Configuration Interne de la Vessie.

La surface intérieure de la vessie est rosée sur le vivant ; lisse, unie chez le fœtus et l'enfant ; réticulée, alvéolée, à logettes chez l'adulte.

La face postérieure présente trois saillies linéaires plus ou moins nettes, limitant un triangle à sommet antérieur, **trigone vésical** dit **de Lieutaud**, dont les angles supéro-postérieurs répondent aux orifices urétériques, unis par une *saillie musculaire transversale inter-urétérique* ; dont l'angle antéro-inférieur répond à l'urèthre.

Les plis et saillies de la surface intérieure se forment seulement aux dépens de la muqueuse qui se plisse et se déplisse suivant les variations de volume.

§ 6. — Structure de la Vessie.

Le sac vésical est constitué par la superposition de trois tuniques : externe, séreuse ; — moyenne, musculeuse ; — interne, muqueuse.

1. LA TUNIQUE EXTERNE. — Elle est figurée : 1° par le péritoine vésical (p. 1107) ; 2° par le fascia vésical qui contient tout l'organe dans une loge fermée et complète (p. 1107).

2. La tunique moyenne, musculeuse. — Relativement épaisse, elle est formée par l'intrication de trois couches : externe, moyenne, interne.

a) La *couche externe longitudinale*, est constituée par des fibres lisses longitudinales, rougeâtres : α) les unes, *ouraquo-vésicales* se disposent en faisceaux parallèles, qui s'irradient à partir de l'ouraque, sur les faces antérieure et supérieure, en plans continus, reliés les uns aux autres par des faisceaux obliques s'entre-croisant sur les faces latérales ; β) en bas et en avant, un certain nombre de fibres latérales se groupent en *faisceaux pubo-vésico-prostatiques*, qui passent dans les ligaments pubo-vésicaux ; γ) en bas et en arrière, les fibres les plus inférieures se confondent avec les fibres du plan de dédoublement antérieur de l'aponévrose prostato-péritonéale de Denonvilliers et se continuent latéralement dans la musculature externe du rectum et jusqu'au-devant du sacrum (*faisceaux vésico-recto-sacrés*) chez l'homme ; chez la femme, elles figurent les *faisceaux vésico-vaginaux* qui font partie de l'appareil fixateur du col de l'utérus.

b) La *couche moyenne, circulaire*, mince, est formée de fibres circulaires irrégulières, séparables en faisceaux concentriques sur le corps de la vessie distendue : autour du col vésical, elles deviennent indistinctes, se confondent avec les fibres ouraquo-vésicales, mais n'entrent pas dans la constitution du *sphincter lisse* de la vessie et de l'urèthre (le *sphincter interne de Henle* étant une formation indépendante, à laquelle elle envoie seulement quelques-uns de ses éléments).

c) La *couche interne, plexiforme*, est mince, disposée en réseaux pour la plupart longitudinaux, qui font saillie sous la muqueuse. Certains de ses faisceaux sont plus distincts : en haut où ils se continuent dans l'ouraque ; sur les côtés, autour des uretères ; surtout au niveau du col où ils se rejoignent en formant une mince couche continue (plan musculaire lisse interne) qui passe dans la paroi de l'urèthre.

3. La tunique interne, muqueuse. — Mince et très extensible, son chorion, peu épais, ne présente ni glandes, ni papilles. Son épithélium, pavimenteux stratifié, se compose : de cellules basales ou génératrices ; de cellules moyennes, très caractéristiques par leur forme en raquette ; de cellules superficielles, aplaties.

§ 7. — Vaisseaux et Nerfs de la Vessie.

Artères. — Elles sont fournies : 1° par l'artère génito-vésicale (fig. 240) de l'hypogastrique : *vésicale inférieure* ou artère du bas-fond ; 2° par l'ombilicale : *ombilico-vésicale postérieure* et *ombilico-vésicale antérieure* ; 3° par la honteuse interne : *artère vésicale antérieure ascendante* (p. 302). Les deux dernières remontent au-dessous du péritoine. Toutes se ramifient dans la musculeuse et sous la muqueuse.

Veines. — Extrêmement développées, elles se résument en plusieurs troncs principaux : les *antérieures*, descendantes, vont à la veine honteuse interne (p. 309) ; les *postérieures* s'unissent à la *collectrice vésicale supérieure* et *à la prostatique* pour contribuer à la formation de la *veine génito-vésicale* (p. 310). Elles sont anastomosées avec les hémorrhoïdales moyennes, les périnéales (anastomoses pelvi-périnéales) et le confluent obturateur (p. 309).

Lymphatiques. — Très nombreux sous la muqueuse et dans la musculeuse, ils se rendent dans les ganglions hypogastriques.

Les nerfs. — La vessie possède à la fois une contraction volontaire et une contraction réflexe. La première est provoquée par l'excitation des terminaisons des nerfs sacrés ; la seconde par celle des nerfs issus des plexus pelviens du sympathique.

DOUZIÈME PARTIE

L'APPAREIL DE LA GÉNÉRATION

CHAPITRE PREMIER

L'EXCAVATION PELVIENNE ET LE PÉRINÉE

La grande majorité des organes génitaux étant massés dans le petit bassin, il importe : 1° de revoir le squelette pelvien ; sa garniture musculaire ; 2° d'étudier successivement : *a*) la barrière musculaire inférieure, diaphragme pelvien ; *b*) la situation des organes génitaux proprement dits par rapport aux organes pelviens déjà connus — vessie et rectum. — Cette vue d'ensemble, en dehors de son intérêt de précision topographique, a l'avantage de mettre en évidence les homologies qui existent entre des formations, en apparence très différentes, en réalité très proches de par leur origine embryologique ; — *c*) les plans de renforcement inférieurs qui se condensent en la région appelée le périnée.

Article I.

LES PAROIS DE L'EXCAVATION PELVIENNE

A. — LE PETIT BASSIN OSTÉO-LIGAMENTEUX

§ 1. — **Les Parois osseuses.**

Revoir : Le petit bassin et ses détroits (p. 192).
Les diamètres de l'excavation (p. 194).

§ 2. — **La Couverture musculo-aponévrotique.**

Revoir : les muscles, pyramidal du bassin (p. 636) et obturateur interne (p. 637) ; l'aponévrose de l'obturateur interne et la bandelette pubo-épineuse (p. 638).

B. — LA PAROI INFÉRIEURE DU PETIT BASSIN. — DIAPHRAGME MUSCULAIRE PELVIEN

« Si, sur un sujet dont on a ouvert et vidé l'abdomen, l'on décolle le péritoine pelvien d'un côté, pour le rejeter du côté opposé avec ce qui reste des viscères, l'on constate que le fond de la cavité est fermé par un feuillet musculaire descendu de la paroi latérale de

l'excavation vers la ligne médiane où se rend le feuillet homologue de l'autre côté. Leur ensemble constitue un infundibulum, un entonnoir qui soutient dans sa cavité tous les organes pelviens..... — C'est la ligne d'insertion du diaphragme musculaire (releveur et ischio-coccygien) qui établit la limite entre ce qui est BASSIN et ce qui est PÉRINÉE. Cette ligne part justement de l'épine sciatique, rampe à la face interne de la gaine de l'obturateur interne, jusqu'à la partie basse du corps du pubis » (Farabeuf).

Ce **diaphragme musculaire pelvien** est formé par quatre muscles, deux de chaque côté : les *ischio-coccygiens* et les *releveurs de l'anus*.

§ 1. — Les Muscles Ischio-Coccygiens.

Les ISCHIO-COCCYGIENS, muscles de la queue des animaux, atrophiés chez l'homme, placés à droite et à gauche, sur le même plan que les releveurs. mais derrière eux, comblent l'espace limité en arrière par le ligament grand sacro-sciatique, en avant par le bord postérieur du releveur, auquel ils sont contigus. Confondus en haut et en dehors avec la face interne du ligament petit sacro-sciatique, ils se fixent : par une insertion étroite, sur la face interne et le bord postérieur de l'épine sciatique. S'épanouissant en dedans et en arrière, leurs fibres, courts faisceaux musculaires pourvus à leurs deux extrémités de tendons de longueur variée, vont presque horizontalement s'attacher sur toute l'étendue du bord latéral correspondant du coccyx — *couche superficielle* — et au-devant de cet os, sur le bord externe du ligament sacro-coccygien antérieur — *couche profonde*. — Les fibres les plus antérieures se confondent avec les fibres coccygiennes du releveur.

§ 2. — Les Muscles Releveurs de l'Anus.

A. — Insertions du Releveur de l'Anus.

Le RELEVEUR DE L'ANUS s'insère : 1° à la face postérieure du pubis, 2° sous l'arcus tendineus, 3° à l'épine sciatique. De là ses fibres descendent pour se fixer aux faces antéro-latérales du rectum, au raphé ano-coccygien et au sommet du coccyx. On lui distingue deux portions : externe ou superficielle, interne ou profonde.

I. **La Portion superficielle.** — 1. FAISCEAU PUBIEN — OU ANTÉRIEUR. — Principal, puissant, épais, il naît du corps du pubis, au-dessous des ligaments pubo-vésicaux à un centimètre environ de la ligne médiane.

2. FAISCEAU ILIAQUE — OU MOYEN. — Les fibres moyennes du releveur s'incurvent et s'insinuent *dans l'arcus sous lequel* ELLES SEMBLENT *s'insérer* ; en réalité « au lieu de s'implanter, conformément aux apparences, sur la bandelette pubo-épineuse, un grand nombre de ses tendons d'origine remontent avec l'aponévrose du muscle obturateur jusqu'au voisinage de la ligne innominée » (Farabeuf). Ce n'est qu'au voisinage de l'épine que l'insertion se fait directement sur l'arcus tendineus.

3. FAISCEAU ISCHIATIQUE — OU POSTÉRIEUR. — Il part de la *face interne de l'épine sciatique*, en avant de l'ischio-coccygien.

L'**Arcus tendineus fasciæ pelvis** ou *bandelette pubo-épineuse* est une bande de tissu fibreux recouvrant les tendinets iliaques du releveur et les maintenant appliqués contre l'aponévrose de l'obturateur interne. Son insertion pubienne très large se fait par des fascicules juxtaposés, percés d'orifices vasculaires au milieu de la face postéro-supérieure de la symphyse. De là, se dirigeant en bas et en dedans, ses faisceaux SEMBLENT adhérer à l'aponévrose de l'obturateur interne. « ...Elle va jusqu'à la base de l'épine sciatique, où s'attache

une partie de ses éléments. Les autres, renforcés de nouvelles fibres nées sur place, se divisent en deux lames divergentes. L'une va en arrière, couvre le muscle ischio-coccygien, s'applique et s'adjoint à la face antérieure du petit ligament sacro-sciatique épineux. L'autre monte vers le bord postérieur de la surface quadrilatère où elle se fixe... Comme le releveur de l'anus n'existe, en tant que muscle, qu'au-dessous de l'arcus, on a coutume de dire que ceux de ses tendinets qui adhèrent à la face profonde externe de cette bandelette et semblent s'en détacher, y prennent leurs insertions réelles ; et l'on ajoute souvent qu'elle n'est qu'un simple épaississement de l'aponévrose du muscle obturateur interne... Ces apparences ne répondent pas à la réalité et les tendons originels de la portion latérale du releveur s'insinuent entre la bandelette et la gaine du muscle pour remonter avec cette gaine jusqu'au périoste voisin de la ligne innominée » (Farabeuf).

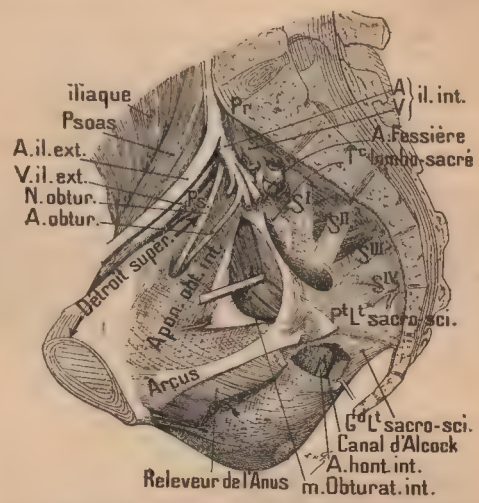

FIG. 933 (FARABEUF). — *Face interne de la moitié droite de l'excavation garnie de ses parties molles : muscle obturateur interne recouvert de son aponévrose ; de celle-ci part l'*ARCUS, *couverture du plan musculaire du releveur.*

Origines des gros vaisseaux sanguins et des nerfs. La petite flèche s'engage dans le prolongement antérieur de la fosse ischio-anale.

4. Les fibres superficielles se portent en arrière, contre les parois latérales du rectum (les plus inférieures arrivant tout près du sphincter externe), et se terminent derrière lui de la façon suivante : les *faisceaux nés au-dessous de l'arcus* convergent vers la pointe du coccyx. « Quant aux fibres, de beaucoup les plus solides qui naissent du pubis, elles peuvent être divisées en trois faisceaux : les *f. pubo-coccygiens* qui vont par leurs tendons s'insérer au-devant de la pièce du coccyx ; les *f. pubo-précoccygiens* qui vont s'insérer à un petit carré fibreux précoccygien qui les rend indissociables ; les *f. pubo-rétro-anaux* qui s'entre-croisent sur la ligne médiane et sont dissociables » (Varnier).

II. **La Portion profonde.** — Située au-dessus et en dedans de la précédente et plus ou moins confondue avec elle, elle est formée exclusivement par des fibres pubiennes (partie supérieure du f. pubien) qui se dirigent directement en arrière, croisent les faces latérales de la prostate (du vagin chez la femme) atteignent les faces antérieure et latérales du rectum. — 1. Les plus *internes*, PRÉRECTALES s'unissent aux fibres longitudinales du rectum ; d'aucunes descendent en s'éparpillant au-devant du rectum et de l'anus jusqu'à la peau du raphé préanal après avoir traversé le corps périnéal (p. 1128). 2. Les *externes*, LATÉRORECTALES, se confondent avec les fibres longitudinales moyennes des faces latérales du rectum, sur la *lame tendineuse de Laimer* (p. 1030).

Insertions centrales des releveurs. — « Le faisceau moyen, *iliaque*, se place au-dessus du faisceau postérieur, *ischiatique*, tandis que le faisceau antérieur, *pubien*, se place AU-DESSOUS et AU-DESSUS du faisceau moyen, *iliaque*, qu'il encadre ainsi sur ses deux faces. » — Leurs fibres ont une longueur et une épaisseur différentes ; celles du faisceau pubien étant les plus solides. — « Le bord interne du releveur, bord des insertions ou des attaches mobiles, présente la disposition suivante : 1° derrière la vulve, en

avant de l'anus... les fibres pubiennes passent, en majeure partie, en dedans du sphincter anal et vont se perdre à la face profonde du derme de la peau péri-anale. En outre, quelques fibres continues passent en sangle d'un côté à l'autre, derrière la vulve et derrière l'anus. » ...Le bord antérieur du faisceau pubien, *vrai releveur de l'anus*, « répond topographiquement à la partie la plus élevée de la vulve, à sa jonction avec le vagin ; il se projette au niveau du plan de l'hymen. — 2° ...les tendons terminaux les plus reculés du faisceau postérieur ischiatique se perdent sur la pointe du coccyx, versant un peu sur la face antérieure de la dernière pièce coccygienne. Cette insertion... est en continuité directe et immédiate... avec l'insertion de la masse principale des fibres du releveur au raphé ano-coccygien. — 3° Entre l'anus et le coccyx, s'insèrent la plupart des fibres du releveur, par de petits tendons, grêles, courts et serrés qui se croisent fibre à fibre avec ceux du côté opposé pour former, par ce tissage dense, le *raphé fibreux pré-coccygien*, raphé coccy-anal... Le sphincter anal y conduit quelques-uns de ses tendons, dans un plan plus superficiel... Les faisceaux du releveur qui se rendent à ce raphé sont les suivants : il y a avant tout les fibres du faisceau iliaque qui s'y rendent en totalité. Il y a, d'autre part, les fibres antérieures du faisceau ischiatique... Il y a enfin le double plan des fibres postérieures du faisceau pubien.

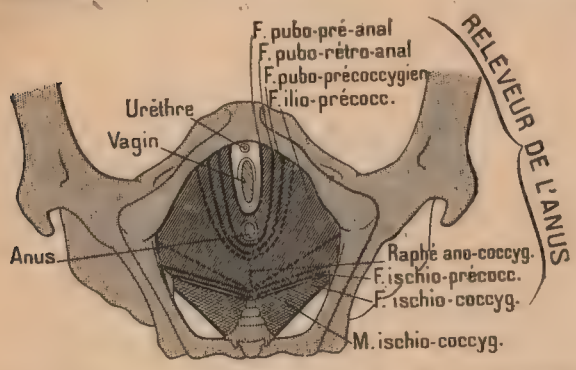

Fig. 934 (Devraigne et Descomps). — *Insertions des Releveurs de l'anus chez la femme.*

Schéma montrant que la presque totalité du releveur ne va pas au coccyx.

« Tous les faisceaux prennent part à la formation du raphé dans l'ordre de superposition et suivant la direction imposée par la disposition même des corps charnus... Le raphé est le rendez-vous de la majeure partie des faisceaux du releveur. »

En somme : « Le faisceau antérieur, pubien d'origine, montre des faisceaux d'insertion multiples : un faisceau anal, un faisceau pré-coccygien inférieur, un faisceau pré-coccygien supérieur. — Le faisceau moyen, iliaque d'origine, nous montre des faisceaux d'insertion pré-coccygiens. — Le faisceau postérieur, ischiatique d'origine, nous montre comme insertions un faisceau précoccygien et un faisceau coccygien » (Devraigne et Descomps, 1910).

B. — Rapports du Releveur de l'Anus.

Les deux portions, difficilement séparables, apparaissent comme une lame unique, large et résistante en avant, mince et étalée sur les côtés et en arrière.

1. Le bord postérieur, est contigu — par un hiatus celluleux — au bord antérieur de l'ischio-coccygien, qui complète sur les côtés du coccyx la paroi musculaire inférieure du pelvis. La juxtaposition des quatre muscles — releveurs et ischio-coccygiens — figure le **releveur coccy-périnéal des accoucheurs** (Farabeuf), entonnoir à concavité supérieure « dont la partie large s'attache à l'orifice inférieur de l'excavation, et dont le plan rase en avant le dessous de la symphyse, en arrière la pointe du sacrum, sur les côtés le bord inférieur des épines sciatiques » (Varnier).

Les deux faces sont recouvertes par un mince feuillet aponévrotique.

2. La face interne regarde en dedans et en haut ; elle est tapissée ainsi que celle de l'ischio-coccygien par l'*aponévrose pelvienne* (p. 1118).

3. La FACE EXTERNE, paroi interne de la fosse ischio-anale (p. 1034), est revêtue par le *feuillet inférieur,* mince toile conjonctive s'étendant en avant jusqu'à l'aponévrose prostato-péritonéale chez l'homme, et en haut rejoignant l'aponévrose de l'obturateur interne.

4. Le BORD INTERNE a des rapports différents suivant les sexes.

a) **Chez l'homme.** — Il passe d'abord sur la face latérale de la prostate dont il reste séparé par l'aponévrose latérale (p. 1153); il émet un certain nombre de fibres descendantes qui, s'intriquant avec celles des transverses profonds, vont jusqu'à l'urèthre membraneux et jusqu'au raphé préanal (confondus avec les muscles du corps périnéal); il côtoie latéralement le rectum sur la paroi duquel il abandonne un certain nombre de fibres.

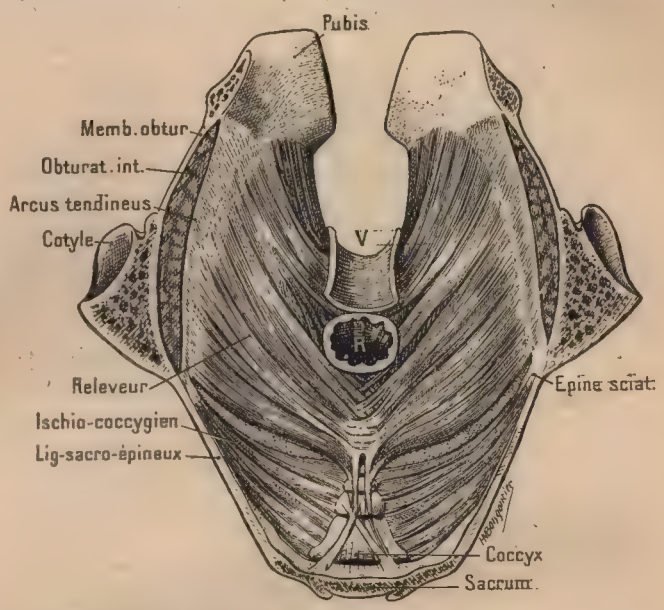

FIG. 935 (d'après une planche du Pr FARABEUF). — *Le Diaphragme musculaire Pelvien vu de dessus chez la femme* (les pubis légèrement écartés).

V. Paroi postérieure du vagin; — *R.* Rectum.

De la symphyse au rectum, les bords internes limitent une grande boutonnière comblée par la prostate, dont la bordure inférieure vient s'appliquer : au-devant de l'urèthre sur le muscle de Wilson, sur les côtés et derrière l'urèthre, directement sur le feuillet supérieur du plancher uro-génital (p. 1128).

b) **Chez la femme.** — Les puissants faisceaux musculaires partis du pubis côtoient perpendiculairement la paroi latérale du vagin ; ils ne prennent pas d'insertion sur elle, mais embrassent étroitement sa gaîne à 3 centimètres au-dessus de l'orifice vaginal. Derrière le vagin, ils descendent s'insérer immédiatement à la ligne médiane, au-devant de l'anus.

Normalement, ce sont leurs contractions qui « font ressentir au phallus les étreintes voluptueuses intermittentes qui témoignent des sensations de la femme et précipitent l'éjaculation de l'homme » (Farabeuf). — Anormalement, leur contracture constitue le *vaginisme supérieur.*

Action. — Les deux portions du releveur sont antagonistes. — La PORTION SUPERFICIELLE est sphincter accessoire de l'anus, par la tonicité de ses fibres qui enserrent le rectum sans lui adhérer. Cette action tonique disparaît pendant la défécation. — La PORTION PROFONDE, dès lors prépondérante, constituant le releveur proprement dit, d'une part

tire en avant toute la paroi antéro-latérale du rectum et de l'anus, d'autre part presse sur leurs faces latérales. La dilatation de l'anus est déterminée par traction active en avant, en même temps que la paroi postérieure est maintenue en place par le raphé ano-coccygien (p. 1034), résistant et inélastique. — Au début de la défécation, la pesée de la presse abdominale abaisse l'ampoule rectale contre la vessie, provoquant le besoin d'uriner ; les efforts peuvent être assez vigoureux pour que la pression du rectum sur les vésicules et la prostate détermine mécaniquement l'expulsion d'un peu de liquide séminal. — L'action propre du releveur ne s'exerce que secondairement, à la suite de l'excitation sensitive partie de la muqueuse rectale.

Rôle général du diaphragme musculaire pelvien. — Limitant inférieurement l'excavation, il est renforcé à sa partie antérieure par le plancher uro-génital. *Tous les organes placés au-dessus de lui sont* PELVIENS ; *tous ceux au-dessous de lui sont* PÉRINÉAUX. — Il sert de plan de soutien à tous les organes pelviens, mais principalement à la prostate et au rectum chez l'homme, au vagin et au rectum chez la femme.

Lors de l'accouchement, la boutonnière limitée par les releveurs — *détroit moyen* ou *musculaire* — peut être une cause d'obstacle à la sortie des parties fœtales et déterminer certaines dystocies pelviennes.

Innervation. — Le releveur est innervé par des branches des 3e et 4e nerfs sacrés (nerfs profond et superficiel du releveur ; fig. 585).

§ 3. — L'Aponévrose Pelvienne ou Fascia pelvia.

Comprise comme aponévrose périnéale supérieure ou profonde par les auteurs qui, à tort, rattachent le releveur au périnée, elle s'étale sur toute la face pelvienne du diaphragme musculaire. — Rejointe en avant et sur les côtés par la gaine allantoïdienne (p. 1107), elle se fixe sur le bord inférieur de l'arcus, sur lequel elle remonte pour se confondre avec l'aponévrose de l'obturateur interne. — En bas, elle se dédouble ; d'une part s'insinuant entre le bas-fond de la vessie et la base de la prostate (séparant les veines vésicales des prostatiques) ; d'autre part coulant sur les lames latérales de la prostate. Au milieu du pelvis, elle est soulevée par le ligament suspenseur de la prostate ; (chez la femme, elle s'intrique dans la base du ligament large).

La partie postérieure — **Fascia anal** — mince, glisse sous le mésorectum (p. 1026), en restant séparée par la graisse peu abondante de l'**espace pelvi-rectal** (p. 1028), et va s'insérer sur le ligament sacro-coccygien antérieur (fig. 1025). A partir du bord antérieur de l'échancrure sciatique, elle se perd sur la délicate aponévrose qui recouvre le pyramidal du bassin et le plexus sacré. — Sa face pelvienne répond au *tissu cellulaire sous-péritonéal*, plus ou moins abondant qui le sépare du péritoine.

§ 4. — Le Péritoine Pelvien.

(Revoir p. 1067).

ARTICLE II.

VUE D'ENSEMBLE DU PETIT BASSIN

La troisième cavité — la plus inférieure — du tronc est comprise entre le plan inférieur, bien net, du diaphragme musculaire pelvien et le *plan supérieur, fictif, du détroit supérieur* (p. 195). Réduite chez le fœtus et le jeune enfant à une cavité étroite dont l'intestin terminal occupe la majeure partie, elle s'élargit graduellement — dans tous les sens — jusqu'à la puberté, période à laquelle elle acquiert ses caractères sexuels définitifs, tant chez l'homme que chez la femme. A mesure qu'elle se développe, elle donne asile aux organes pelviens proprement dits : *pelviens primitifs*, urèthre, prostate et rectum chez l'homme ; urèthre, partie inférieure du canal utéro-vaginal avec ses annexes latérales ;

rectum chez la femme ; *pelviens secondaires, primitivement et transitoirement abdominaux* : vessie, ovaires et partie supérieure du canal utéro-vaginal, anse oméga. Tous les organes pelviens définitifs maintenus par la gaine allantoïdienne et le fascia pelvia, tapissés par la couverture continue du péritoine pelvien, se répartissent d'avant en arrière en trois loges, urinaire, génitale, intestinale, bien autonomisées chez la femme, moins distinctes chez l'homme par confusion apparente des loges urinaire et génitale.

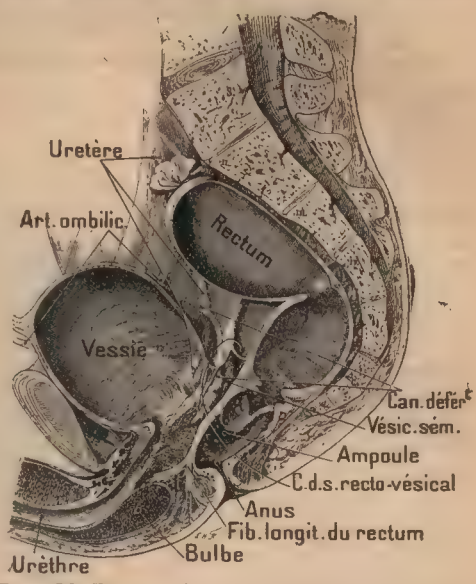

FIG. 936 (FÂRABEUF). — *Coupe sagittale d'un bassin de jeune homme de vingt ans.*

« Devant l'ampoule rectale, remarquez le partage des fibres longitudinales du rectum ; les unes descendent à la peau, les autres à la région uréthrale sous-prostatique... » (La vessie et le rectum ont été préalablement remplis par une solution gélatineuse glycérinée phéniquée.)

§ 1. — La Loge Urinaire ou Vésicale.

Elle renferme : la vessie avec l'ouraque et les artères ombilicales ; l'urèthre prostatique avec la prostate chez l'homme ; l'urèthre tout entier chez la femme. De ses enveloppes celluleuses : 1° la gaine allantoïdienne (p. 1107) ; *a*) CHEZ L'HOMME, se confond en arrière avec le feuillet antérieur de l'aponévrose prostato-péritonéale (p. 1155) ; *b*) CHEZ LA FEMME, elle se continue à droite et à gauche dans le feuillet antérieur des ligaments larges ; sa partie antérieure, aponévrose ombilicale-vésicale (p. 1108), s'applique sur les faces antérieure et latérales de la vessie jusqu'aux soulèvements ombilicaux de la gaine hypogastrique avec lesquels elle se continue en arrière : 2° le *fascia pelvia*, descend dans les deux sexes jusqu'au fond de l'entonnoir musculaire des releveurs en formant les *lames latérales de la prostate* (homme), en se plaçant directement sur les formations musculaires de l'urèthre — *lames latéro-uréthrales* — (femme).

Homologies des organes et des toiles celluleuses de la loge urinaire :

HOMME	FEMME
Péritoine vésical.	
Vessie et gaine allantoïdienne.	
Fascia pelvia.	
Prostate..	Glandules rudimentaires (prostatiques).
Urèthre prostatique.	Tout l'urèthre.
Lame pré-prostatique sus-musculaire.	Lame pré-uréthrale sus-musculaire.
Lame latéro-prostatique..	Lame latéro-uréthrale.
Aponévrose prostato-péritonéale. . .	Ligament large.

§ 2. — La Loge Génitale.

Elle semble, à un examen superficiel, très différente chez l'homme et chez la femme.

A. — La Loge Génitale chez l'Homme.

Extrêmement réduite (fig. 936), elle renferme seulement les vésicules séminales, les ampoules des canaux déférents.

Tous les classiques s'accordent sur les différences qui séparent le pelvis mâle et femelle, pour signaler — chez l'homme — plus ou moins implicitement l'absence de la loge génitale, si manifeste chez la femme. — Cette distinction n'est pas justifiée pour peu que l'on serre d'un peu près les formations sexuelles du bassin mâle. — La loge génitale y existe ; mais les formations qui la constituent sont dissimulées par l'apparente juxtaposition de la vessie et du rectum.

Elle occupe un espace à la vérité restreint, mais qu'on peut délimiter de la façon suivante : 1° EN HAUT, le cul-de-sac vésico-rectal dédoublé par deux soulèvements du péritoine — α) *cul-de-sac antérieur, vésico-vésiculaire* ; — β) *cul-de-sac postérieur, inter-vésiculo-rectal* ; — 2° EN AVANT, le basfond de la vessie, rattaché à la base de la prostate par le fascia vésical, confondu à ce niveau avec le feuillet de dédoublement antéro-supérieur de l'aponévrose prostato-péritonéale (p. 1155) ; — 3° EN ARRIÈRE, le feuillet de dédoublement postérieur de cette aponévrose, épais, adhérent aux vésicules et plus encore à la prostate, mais aisément décollable (p. 1028) de la paroi antérieure du rectum ; — 4° LATÉRALEMENT, l'aponévrose ombilico-vésicale se continuant à droite et à gauche sur les expansions ligamenteuses latéro-prostatiques, en arrière sur l'aponévrose latéro-rectale ; — 5° EN BAS, les organes de la loge génitale elle-même, ampoules des canaux déférents, vésicules séminales, sont ainsi contenus dans le dédoublement de l'aponévrose de Denonvilliers à sa partie supérieure ; les canaux éjaculateurs qui figurent leur abouchement inférieur commun gardent d'abord leur individualité ; ils quittent rapidement la loge génitale pour traverser la prostate et s'unir à l'urèthre.

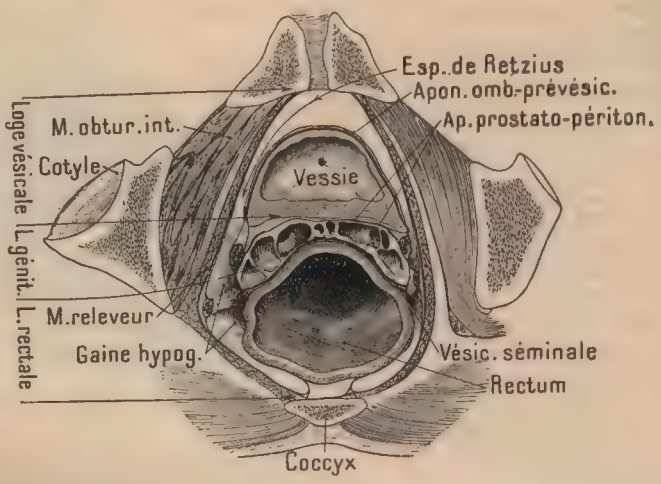

FIG. 937. — *Coupe transversale du bassin masculin passant par les cavités cotyloïdes et le coccyx, montrant les trois loges de l'excavation.*

L'irrigation artérielle, commune aux loges vésicale et génitale, s'effectue par les ramifications de la seule artère génito-vésicale.

B. — **La Loge Génitale chez la Femme.** — Elle présente un développement considérable par suite de l'ampliation énorme des ligaments larges, homologues de l'aponévrose de Denonvilliers. — Leurs deux feuillets musculaires, épais, provenant de l'utérus, contiennent dans leur intervalle les artères homologues de la génito-vésicale de l'homme : utérine et vagino-vésicale (p. 304). — Ils se confondent à leur base avec les lames latéro-uréthrales et latéro-rectales, et au-dessus des ligaments utéro-sacrés avec l'aponévrose pelvienne.

§ 3. — La Loge Rectale.

Elle renferme le rectum. Elle est limitée latéralement, dans les deux sexes, par les aponévroses sacro-recto-génitales ou lames latéro-rectales qui en arrière se confondent avec le tissu cellulaire prévertébral. — Elle est fermée en avant : *chez l'homme* par le feuillet postérieur de l'aponévrose de Denonvilliers ; *chez la femme* par le tissu cellulaire lâche de la paroi recto-vaginale.

Article III.

LE PÉRINÉE

§ 1. — Vue d'ensemble.

On appelle **périnée** l'ensemble des parties molles situées au-dessous du diaphragme musculaire pelvien, et comprises dans l'ovale irrégulier du détroit inférieur anatomique. — Transversalement une ligne courbe, convexe en avant, étendue au-devant de l'anus d'un ischion à l'autre, le divise en deux régions : l'une antérieure, génito-urinaire (*périnée antérieur ou génital*), l'autre postérieure, anale (*périnée postérieur ou anal*).

Cette division n'est pas artificielle. — ANATOMIQUEMENT, elle est fondée sur la disposition de l'aponévrose périnéale superficielle qui, en arrière se reploie coronalement au-devant du rectum sur l'aponévrose prostato-péritonéale ; EMBRYOLOGIQUEMENT, elle rappelle la descente de l'éperon périnéal entre le canal uro-génital et le canal anal.

Le **périnée postérieur ou anal**, fermé en haut par le seul entonnoir des releveurs coccy-périnéaux, appartient à la région de l'anus, avec laquelle il a été étudié (p. 1033).

Le **périnée antérieur ou uro-génital** est figuré par la superposition des plans qui concourent au maintien des organes imprimant à la région ses caractères propres : urèthre et son bulbe, racine des corps caverneux *chez l'homme* ; — urèthre, orifice vaginal, corps caverneux du clitoris, bulbe de la vulve *chez la femme*. Un véritable squelette fibro-musculaire, diaphragme ou plancher uro-génital, le maintient rigide dans sa partie supérieure, le subdivisant en deux étages ou loges : l'un inférieur (pénien ou vulvaire), l'autre supérieur, uro-génital proprement dit.

Superficiellement, les plis génito-cruraux figurent ses bords latéraux, la peau sa couverture externe. *Profondément*, sa limite supérieure est nettement établie par les insertions antéro-latérales des releveurs de l'anus. — Le périnée antérieur est homologue, sinon identique dans les deux sexes; mais l'abouchement inférieur du vagin modifiant sa morphologie, chez la femme, il convient de laisser à part l'étude du périnée féminin.

§ 2. — Développement du Périnée, des Organes Urinaires Externes et Génitaux Externes.

« En regard de la membrane cloacale, l'intestin inférieur légèrement dilaté présente une sorte de carrefour qui communique en avant avec la vésicule allantoïdienne, et dans lequel viendront déboucher de très bonne heure les canaux excréteurs des reins primordiaux (*canaux des corps de Wolff*). Ce carrefour qui a reçu le nom de cloaque, ne tardera pas à être cloisonné verticalement par l'abaissement du repli interposé en haut entre l'intestin et le pédicule allantoïdien (*repli ou éperon périnéal.....*) » (Tourneux).

Le mésoderme de l'éperon périnéal « s'abaisse dans la cavité du cloaque, en décrivant une courbe ouverte en avant, si bien que son bord libre vient buter contre la membrane cloacale à laquelle il se soude. Le cloaque sera ainsi divisé en deux segments distincts : l'un postérieur, qui reste en continuité avec le canal intestinal et dont l'extrémité inférieure formera le rectum, et l'autre antérieur (*sinus uro-génital*) aux dépens duquel se développeront **la vessie** et **la portion prostatique du canal de l'urèthre**. Quant à la membrane cloacale, elle se trouve elle aussi fragmentée en deux parties, l'une supérieure ou *lame uro-génitale*, en rapport avec le sinus uro-génital, l'autre inférieure ou *membrane anale* en rapport avec le rectum » (Tourneux).

La perforation secondaire de la membrane uro-génitale et de la membrane anale sont appelées : fissure uro-génitale et orifice anal.

Des deux parties du cloaque, l'antérieure, qui doit seule nous occuper, reste en rapport avec le sinus uro-génital ; (la postérieure continue l'intestin terminal).

A. — **Développement du Périnée.**

L'éperon périnéal, par son pont mésodermique, pousse progressivement vers le bas, en arrière de l'abouchement des canaux de Wolff et de Müller (p. 1075) ; il s'accroît en longueur et en épaisseur, figurant une cloison frontale qui deviendra la *cloison uro-recto-génitale* (plus tard l'**aponévrose prostato-péritonéale** et le **centrum** du périnée). Son bord inférieur répond : par sa partie moyenne à l'angle de séparation de l'intestin et du sinus uro-génital ; — par ses extrémités, aux parois latérales du cloaque.

Augmentant d'épaisseur, il écarte peu à peu l'orifice anal de la fissure uro-génitale, pour former le **corps du périnée génital.**

Dans la cavité du sinus uro-génital, débouchent : *a*) profondément (segment supérieur) le conduit uréthro-vésical, portion commune aux deux sexes qui donnera l'**urèthre postérieur** ; *b*) superficiellement (segment inférieur), le conduit uro-génital, qui se développe différemment chez le fœtus mâle et chez le fœtus femelle. .

Le CONDUIT URO-GÉNITAL donne : α) *chez le mâle*, une partie de l'**urèthre prostatique** (celle qui est en aval des canaux éjaculateurs), l'**urèthre membraneux et le bulbe de l'urèthre** ; sa partie tout antérieure se transforme en une longue gouttière étroite dont les bords se rapprochent et se soudent pour former la portion spongieuse du canal uréthral ; le raphé du pénis rappelle cette soudure, comme le raphé du scrotum celle des bourrelets génitaux ; β) *chez la femelle*, le canal vestibulaire, **vestibule de la vulve**, dans lequel débouchent séparément l'urèthre et le vagin (formé par fusionnement des canaux de Müller à leur terminaison).

Le CONDUIT URÉTHRO-VÉSICAL donne : α) *chez le mâle*, **la vessie et la première portion de l'urèthre prostatique** (entre la vessie et les canaux éjaculateurs) ; β) *chez la femelle*, la **vessie et l'urèthre tout entier.**

B. — **Développement des Organes Génitaux Externes.**

Le TUBERCULE GÉNITAL apparaît, chez l'embryon humain de 14 mm., sous la forme d'une saillie qui augmente de volume jusqu'à la fin du 2e mois ; il atteint sur les embryons de 25 mm. une longueur de 1mm,5 à 2 mm. (Tourneux). Jusqu'à cette époque, le sexe est impossible à déterminer ; la fissure uro-génitale se prolonge à la face inférieure du tubercule, dont la base est bordée par les BOURRELETS CUTANÉS OU PLIS GÉNITAUX EXTERNES.

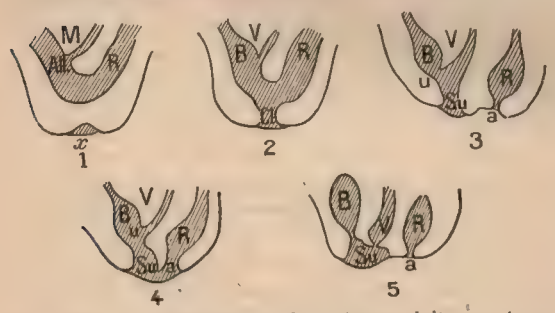

FIG. 938. — *Développement des organes génitaux externes* (schématique.)

1. *R.* Rectum continu avec *(All.)* allantoïde (vessie) et *M* canal de Müller (vagin) *x*. la dépression de la peau au-dessous du tubercule médian, elle progresse en dedans et forme la vulve.
2. La dépression gagne en dedans, et devenant continue avec le rectum et l'allantoïde forme le cloaque *(Cl.)*.
3. Le cloaque se partage en sinus uro-génital. *Su* et anus *a*. par l'abaissement de la cloison périnéale. Les canaux de Müller sont réunis pour former le vagin *V.*, en arrière de la vessie *B.* et de l'orifice de l'urèthre *u*.
4. Le périnée est complètement constitué.
5. La partie supérieure du sinus uro-génital se resserrant pour former l'urèthre, la partie inférieure persiste et forme le vestibule *Su* auquel aboutissent l'urèthre et le vagin.

La différenciation des organes génitaux externes commence à s'accuser à partir de la 9e semaine.

Chez le mâle, le tubercule génital s'allonge pour devenir la **portion libre de la verge**, terminée par le **gland** ; les *bourrelets génitaux* se soudent, constituant les **bourses** ; au terme de leur migration (p. 1132), les testicules viennent se loger dans les bourses à la partie profonde desquelles ils amènent leur tunique la plus interne (la vaginale, qui est

un diverticule du péritoine) doublée d'une partie des fibres musculaires de la paroi abdominale ; la gouttière uro-génitale se ferme et devient le canal de l'urèthre spongieux et de sa portion balanique. Le **prépuce** est un bourrelet mésodermique qui pousse de la base vers le sommet du gland qu'il finit par recouvrir et par entourer complètement chez l'homme ; secondairement, il se sépare de l'épithélium balano-préputial.

Chez la femelle, le tubercule génital s'allonge peu ; il donne le **clitoris** ; le **capuchon du clitoris** se développe au-dessus du gland du clitoris dont il se sépare secondairement. Les bourrelets génitaux restent séparés et se transforment en les **grandes lèvres** ; la gouttière uro-génitale reste ouverte et devient la portion pré-uréthrale du vestibule : ses bords donnent naissance aux **petites lèvres**.

Le tableau suivant, emprunté à Tourneux, montre l'**homologie des dérivés du sinus uro-génital, du tubercule génital et des replis génitaux dans les deux sexes :**

		HOMME	FEMME
Sinus uro-génital.	Segment profond.	Vessie.	Vessie.
		Urèthre prostatique en arrière des conduits éjaculateurs.	Urèthre tout entier.
	Segment superficiel.	Urèthre prostatique en avant des conduits éjaculateurs.	
		Portions membraneuse et bulbeuse de l'urèthre.	Canal vestibulaire (glandes vulvo-vaginales).
Tubercule génital.		Pénis.	Clitoris.
Gouttière uro-génitale. . . .		Portions spongieuse et balanique de l'urèthre.	Portion pré-uréthrale du vestibule.
Replis génitaux.		Bourses.	Grandes lèvres.

A. — LE PÉRINÉE URO-GÉNITAL DE L'HOMME

Les plans du périnée antérieur, soutenus dans l'encadrement du détroit inférieur osseux, se groupent en deux étages superposés : — 1° Un *inférieur, pénien*, occupé par les formations musculaires et aponévrotiques entourant le bulbe de l'urèthre et les corps caverneux ; — 2° un *supérieur*, DIAPHRAGME OU PLANCHER URO-GÉNITAL. — Véritable squelette fibreux du périnée, résistant et rigide, épais et fixe, tendu dans l'aire inter-ischio-pubienne, il sert pour ainsi dire de chevalet à l'urèthre membraneux, qu'il entoure suivant toute sa longueur.

La plupart des classiques rattachent au périnée des formations telles que les lames périprostatiques, l'aponévrose prostato-péritonéale, le fascia pelvia : placées au-dessus du plan du releveur coccy-périnéal, plan de séparation entre organes pelviens et périnéaux, *elles sont pelviennes*. Par suite : α) le périnée s'arrête en haut au feuillet supérieur du plancher uro-génital ; β) le terme d'aponévrose périnéale moyenne sous lequel on désigne ce plancher doit être abandonné puisqu'il n'y a pas d'aponévrose périnéale supérieure ou profonde.

§ 1. — L'Étage inférieur ou Pénien.

La loge pénienne est occupée par les racines de la verge : au milieu, le bulbe de l'urèthre, en crosse de pistolet renversé, engainé par le m. bulbo-caverneux ; de chaque côté, les corps caverneux enveloppés par les m. ischio-caverneux. Elle est limitée en arrière par les m. transverses superficiels ; fermée en bas et en arrière par l'aponévrose périnéale superficielle.

A. **Les Muscles Bulbo-Caverneux.** — Ils engainent le bulbe et la partie postérieure du corps spongieux. Leurs fibres sont superficielles, unies sur la ligne médiane par un raphé tendineux dont la partie postéro-supérieure répond au centrum (p. 1128). Elles se dirigent obliquement en avant et en dehors pour s'insérer sur la face supérieure du bulbe, le feuillet inférieur du plancher uro-génital, et en avant sur la face inféro-externe du corps caverneux (FAISCEAU URÉTHRAL). Les plus antérieures cravatent la racine de la verge (FAISCEAU PÉNIEN ou **muscle de Houston**) et remontent jusqu'au-devant de son ligament suspenseur. — En arrière, les deux bulbo-caverneux confondent leurs fibres avec celles des transverses superficiels, du sphincter externe de l'anus, et remontent avec eux jusqu'au centrum.

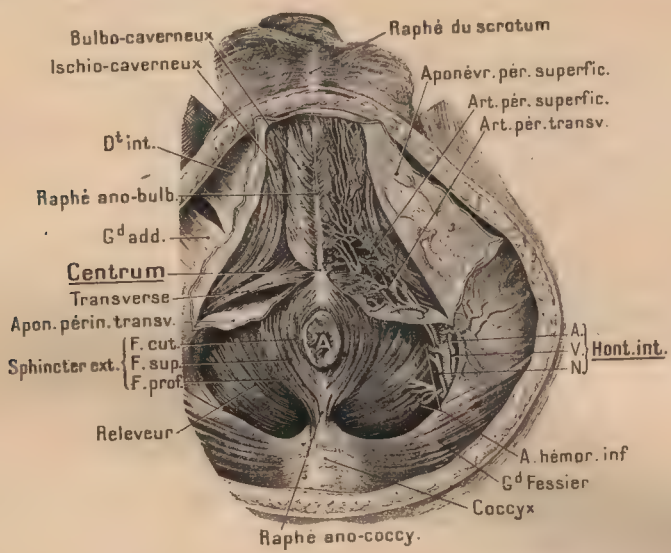

FIG. 939 (HARTMANN, modifiée). — *La Loge périnéale inférieure.*

En haut, la loge pénienne avec le bulbe *(B.)* de l'urèthre et ses trois muscles ; au milieu, l'aponévrose périnéale transverse ou pré-anale séparant le périnée uro-génital du périnée anal. L'aponévrose périnéale superficielle a été incisée et écartée. On voit les artères et les nerfs *superficiels* du périnée.

Le **raphé ano-bulbaire,** qui sépare les bulbo-caverneux sur la ligne médiane, est une formation fibreuse longitudinale qui court au-dessous du bulbe dont il contourne la tête, en arrière et jusqu'au centrum du périnée. Plus ou moins marqué (mais toujours assez net pour servir de repère dans la prostatectomie périnéale), il donne insertion en arrière aux fibres les plus antérieures du sphincter externe de l'anus.

Action. — Accélérateurs de l'urine, ils interviennent toniquement dans l'érection en retenant le sang veineux dans le bulbe par leur portion antérieure (*musculus compressor venæ dorsalis penis*).

Innervation. — Un filet du rameau profond de la branche périnéale du honteux interne.

B. **Les Muscles Ischio-Caverneux.** — Aussi tendineux que musculaires, ils sont formés de trois ordres de faisceaux : *a*) les F. SUPERFICIELS, s'insérant, en dehors, sur le tubercule caverneux et jusqu'au-devant de l'ischion, passent, sous la forme d'une mince lamelle, en avant et en dedans, pour se fixer sur la

face inféro-interne de l'albuginée du corps caverneux qu'ils embrassent ; *b*) les F. INTERNES s'attachent sur la lèvre interne du tubercule caverneux, et suivent un trajet oblique en sens inverse des fibres superficielles près desquelles ils se terminent à la face inférieure du corps caverneux ; *c*) les F. MOYENS sont postérieurs et longitudinaux.

Action. — Les *érectores pénis* participent à l'érection en augmentant la pression sanguine dans le corps caverneux, tant par leur corps musculaire que par un faisceau latéro-pénien, inconstant, qui rejoint le muscle de Houston.

Innervation. — Un filet du rameau profond de la branche périnéale du honteux interne.

C. **Les Muscles Transverses Superficiels.** — Variables dans leurs dimensions, ils s'insèrent, en arrière et au-dessus de l'ischio-caverneux, sur la partie antérieure de la face interne de l'ischion ; s'étalent, transversalement en dedans et en avant, pour se confondre, avec les bulbo-caverneux et le sphincter externe, dans le *centrum*. Par leur bord postérieur, ils forment la base des triangles ischio-bulbaires. Ils sont croisés superficiellement par les vaisseaux et nerfs périnéaux superficiels ; profondément ils atteignent la face inférieure du diaphragme uro-génital.

Innervation. — Un filet du rameau profond de la branche périnéale du honteux interne.

D. **L'Aponévrose Périnéale Superficielle.** — Les muscles et vaisseaux superficiels de l'étage inférieur sont entourés de gaines souvent très minces dont le groupement peut à la rigueur être considéré comme aponévrose superficielle. Cette membrane délicate, insérée aux branches ischio-pubiennes en dehors des ischio-caverneux, se continue en avant sur le fascia pénis (p. 1169) ; derrière le bord postérieur des m. transverses superficiels, elle se reploie jusqu'au plancher uro-génital, de façon à séparer complètement la loge pénienne de la paroi antérieure des fosses ischio-anales, par une cloison fibreuse tendue transversalement — *aponévrose périnéale transverse* — qui s'unit en dehors à l'aponévrose de l'obturateur interne et en dedans à l'aponévrose inférieure du releveur par du tissu cellulaire dense.

Cliniquement, l'existence de ce mince fascia semble indiscutable, cette barrière fibreuse postérieure et inférieure règle la marche de l'infiltration urineuse, toujours d'arrière en avant, vers la verge et les bourses, puis vers la paroi abdominale, après avoir contourné les parties latérales de la racine de la verge.

La Loge Pénienne. — Envisagée dans son ensemble, elle est formée par la superposition des plans suivants :

1. La PEAU, dont l'épaisseur n'excède pas 1 mm. sur la ligne médiane où elle est marquée par un raphé pigmenté ; soulevée par le bulbe, souple, glissante, elle se confond en avant avec la peau du scrotum. — Elle est si lâche chez certains maigres qu'à la palpation le scrotum (p. 1141) semble se continuer jusqu'à la berge antérieure de l'anus.

2. Le FASCIA SUPERFICIALIS, décomposable en deux feuillets : *a*) *le feuillet superficiel* se continue directement sous la peau des régions voisines, cuisses, scrotum ; *b*) *le feuillet profond* présente les caractères d'une mince lame aponévrotique ; il s'insère latéralement sur les branches ischio-pubiennes ; en arrière, il passe dans la fosse ischio-anale et se laisse dilacérer par les masses de graisse qui la comblent. — Sur la ligne médiane, les deux feuillets réunis s'attachent à la fois à la peau et au *raphé ano-bulbaire* (p. 1124) de telle sorte que les infiltrations d'urine restent généralement limitées à une des deux moitiés de la loge pénienne. — Dans la région ano-scrotale, la graisse peut s'entasser entre ces deux feuillets

sur deux ou plusieurs couches dont l'ensemble a une épaisseur moyenne de 2 centimètres ; et elle peut atteindre 5 et 6 centimètres chez les sujets très gras.

3. L'APONÉVROSE SUPERFICIELLE, qui s'insère aussi au raphé ano-bulbaire, subdivise l'étage pénien en deux loges latérales dont la partie profonde, **triangle ischio-bulbaire**, loge les vaisseaux et nerfs périnéaux superficiels.

Cette division du périnée superficiel est surtout d'ordre didactique, et à peu près irréalisable avec le scalpel : la répartition des plans superficiels et surtout leur épaisseur, varie avec chaque sujet, suivant l'accumulation plus ou moins considérable de la graisse.

4. Les SIX MUSCLES SUPERFICIELS. — Ils s'enchevêtrent derrière la tête du bulbe, entre eux et avec le sphincter de l'anus, pour circonscrire le **triangle ano-bulbaire** : épaissi en haut par le CENTRUM du périnée (p. 1128), ce *corps périnéal* est renforcé en arrière par les fibres les plus inférieures des portions pubo-pré-anales des releveurs de l'anus qui descendent au-devant du rectum jusqu'à la peau du raphé pré-anal.

Vaisseaux de la loge inférieure. — L'ARTÈRE PÉRINÉALE SUPERFICIELLE (p. 302) naît de la honteuse interne en dedans de la partie basse de l'ischion, passe derrière le m. transverse superficiel pour devenir superficielle et s'engager dans la rainure bulbo-caverneuse, puis contre la face interne de la branche ischio-pubienne, *au-dessus* du feuillet inférieur de l'aponévrose périnéale superficielle. Elle abandonne à l'anus et au périnée obstétrical des collatérales dont la plus constante est la *transverse superficielle*. — Elle se termine par bifurcation en : α) un rameau interne, qui, après avoir fourni au bulbo-caverneux, à l'ischio-caverneux, au scrotum et à sa cloison, s'anastomose avec les ramifications des honteuses externes (de la fémorale) ; β) un rameau externe qui s'épuise le long du bord externe de la racine caverneuse.

Les VEINES PÉRINÉALES SUPERFICIELLES sont rigoureusement satellites des artères.

L'**innervation** sensitive de la loge inférieure est assurée par la branche périnéale superficielle du nerf honteux interne.

§ 2. — L'Étage supérieur, uro-génital proprement dit.

L'étage profond du périnée antérieur — **plancher ou diaphragme uro-génital** — encadre l'urèthre membraneux et lui fournit sa musculature striée. Il est formé par une charpente fibreuse, rigide, se dédoublant en avant de l'urèthre en deux feuillets, inférieur et supérieur, entre lesquels se tasse un inextricable feutrage de fibres musculaires (sphincter membraneux et m. transverses profonds). On joint à sa description celle du muscle de Wilson, *sus-jacent* au feuillet supérieur et pré-uréthral.

Examiné par en dessous, au ras de sa face inférieure, après section de l'urèthre qui le traverse en son centre, il apparaît triangulaire et comblant — sauf en avant, sous l'arcuatum — tout l'espace compris entre les branches ischio-pubiennes, à la lèvre interne desquelles il s'attache, au-dessus des corps caverneux. Latéralement, il est percé par la série des orifices, obliques en bas et en avant, par lesquels les collatérales de la honteuse interne — bulbaire, uréthrale, caverneuse — gagnent le périnée.

Une coupe sagittale médiane le présente sous l'aspect d'un bloc fibro-musculaire, prismatique triangulaire à base pré-rectale, a arête sous-pubienne, dont le stroma fibreux se condense en deux lames — feuillets supérieur et inférieur — interceptées au milieu par l'urèthre, son sphincter, et sa musculature striée.

Une coupe coronale le montre plus épais au centre qu'à la périphérie et intéresse son double paquet vasculo-nerveux — artère, veine, nerf honteux internes — maintenu entre ses deux feuillets, non loin des branches ischio-pubiennes (p. 301 et 1131).

Enfin la dissection identifie très artificiellement ses muscles ; les m. de Guthrie ou transverses profonds se perdent en arrière sur un noyau pré-rectal

de fibres musculaires LISSES — *centrum du périnée* — vers lequel convergent : tous les muscles STRIÉS, transverse superficiel et sphincter externe de l'anus, bulbo-caverneux, m. de Guthrie, faisceau pré-rectal du releveur, et les formations LISSES : muscle recto-uréthral — de la région.

« Le plancher uro-génital constitue un fond à l'espèce d'auge formée par les faisceaux antérieurs des deux releveurs ; il dépasse largement l'intervalle de ces muscles, puisqu'il va se fixer aux branches ischio-pubiennes entre lesquelles il est tendu. En réalité,... chaque moitié de ce plancher est oblique descendante, sauf dans sa partie pré-uréthrale qui est véritablement tendue horizontalement, formant avec sa congénère la bande appelée LIGAMENT DE CARCASSONNE. Dans le sens transversal, on peut donc dire que le plancher va

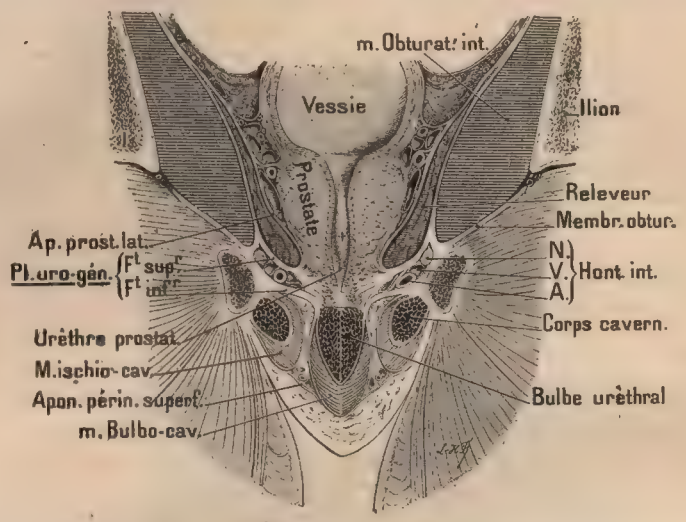

FIG. 940 (FARABEUF). — *Coupe frontale vue d'avant du plancher uro-génital masculin.*

d'une branche ischio-pubienne à l'autre, interrompu seulement par les conduits ural et génital accolés ou réunis. En avant, il laisse, entre son bord antérieur et le ligamentum arcuatum qui termine la symphyse, une fissure transversale importante : c'est le passage et le lieu de bifurcation de la veine dorsale profonde médiane de la verge ou du clitoris, mère des deux veines honteuses internes qui vont cheminer dans l'épaisseur, comme des solives entre plafond et parquet.

« Son bord postérieur est, sur la ligne médiane, fortement échancré, refoulé en avant par le rectum : il se prolonge en pointe de chaque côté, au-dessus des racines caverneuses, vers l'ischion, comme pour aller chercher le nerf et les vaisseaux honteux qui doivent le pénétrer ou en sortir ; mais au milieu, dans le court intervalle recto-sous-prostatique (homme), recto-vaginal (femme), ce n'est qu'une étroite bande de faisceaux distincts où tombent les fibres antérieures du rectum. »

« Le plancher uro-génital naît de la face interne de chaque pilier ischio-pubien. Ses fibres, enchevêtrées à l'origine avec celles du périoste, de l'aponévrose du muscle obturateur interne et du grand ligament sacro-sciatique, naissent sur deux lignes et constituent deux plans, rapprochés et confondus en avant et en arrière, mais distants et distincts dans la partie moyenne qui est celle que perforent les canaux ural et génital.

« CETTE PARTIE MOYENNE DU PLANCHER A DONC UNE ÉPAISSEUR RELATIVEMENT

CONSIDÉRABLE **qui égale la longueur de l'urèthre membraneux de l'homme.** » (Farabeuf).

Pour la commodité de la description, on peut le considérer comme formé par la superposition de quatre plans ; — de la superficie à la profondeur : le feuillet inférieur, la couche musculaire péri-uréthrale, le feuillet supérieur, la couche musculaire supérieure pré-uréthrale, impaire (m. de Wilson).

A. — **Feuillet inférieur.** — C'est celui « qu'on trouve comme fond dans l'intervalle des organes génito-urinaires externes, après qu'on a disséqué le périnée en allant de la peau vers la profondeur ; c'est en effet sous lui que sont appliqués et appendus les bulbes et les corps caverneux..., que se fixent les minces gaines enveloppantes des muscles ischio-caverneux, bulbo-caverneux et transverse du périnée ; son bord postérieur a pu paraître engendré par la réflexion de l'enveloppe de ce dernier muscle. »

B. — **Musculature striée de l'urèthre membraneux.** — Elle comprend : 1° le *sphincter membraneux* (p. 000) qui embrasse le canal en avant et sur les côtés ;

2° les **Muscles de Guthrie ou Transverses profonds**; transversalement étendus *derrière* le sphincter à partir du milieu de la branche ischio-pubienne, leurs fibres se confondent sur les deux feuillets du plancher et atteignent la ligne médiane où elles s'intriquent, dans le corps fibreux du périnée. En haut et en arrière, elles restent inséparables du muscle recto-uréthral (p. 1128) et de la base de l'aponévrose de Denonvilliers (p. 1155).

Action. — Pour Charpy, le transverse profond doit être considéré : « comme un tenseur aponévrotique. En fixant le raphé pré-rectal, mobile sans cela, il permet au sphincter de prendre sur ce raphé un appui solide et de se contracter efficacement ; c'est donc un auxiliaire du sphincter ». — Par son action tonique, ce *compressor urethræ* renforce vraisemblablement l'action du sphincter membraneux strié.

Innervation. — Un filet du nerf dorsal de la verge.

C. — **Feuillet supérieur.** — Il se détache en partie de l'aponévrose de l'obturateur interne. Après avoir atteint la prostate « il semble vouloir remonter le long de cet organe ; en réalité, il se fixe sur la surface extérieure des conduits uro-génitaux. Il remonte mourir aux flancs des organes, comme le feuillet inférieur descend aux bulbes » (Farabeuf).

D. — **La couche musculaire profonde.** — *Au-dessus* du feuillet supérieur, mais confondu avec lui, s'étale le **muscle de Wilson.** Impair, il est représenté par un feutrage de fibres striées entre-croisées *au-devant du sphincter membraneux*, puis disséminées à droite et à gauche de l'urèthre et d'avant en arrière. Il reste séparé : du ligament sous-pubien par les veines prévésicales ; des faisceaux pubiens des releveurs de l'anus par les ligaments pubo-prostato-vésicaux (p. 1105).

Le Nœud du Périnée. — Centrum ou Corps Périnéal. — Il est situé derrière la tête du bulbe et au-dessus d'elle, au-devant du canal de l'anus, à l'intersection des plans fibreux et musculaires de la partie supérieure — profonde — du périnée. Constitué principalement par des fibres musculaires lisses, accessoirement par des fibres conjonctives et élastiques, il est figuré par un noyau rouge foncé, compact, criant sous le scalpel, vers lequel convergent toutes les formations musculaires et fibreuses de la région. — 1° *Ses fibres lisses* : *a*) en arrière et en haut, elles se continuent avec un faisceau lisse émané de la bande musculaire lisse antérieure du rectum ; — *b*) en avant, vers l'urèthre membraneux, elles se condensent en le **muscle recto-uréthral** (fig. 973). « Vu de côté, c'est une sorte d'éventail ouvert en arrière et dont le sommet se perd dans le sphincter de l'urèthre membraneux. Si on coupe ces faisceaux au ras du bulbe, on s'aperçoit à peine de leur présence ; si au con-

traire, on s'égare en arrière, il faut les sectionner sur une assez grande hauteur. Ces fibres coupées, on arrive dans l'espace décollable rétro-prostatique, séparé de la face postérieure de la prostate par l'aponévrose prostato-péritonéale » (Albarran). — 2° *Ses éléments fibreux* : *a*) *leur condensation* provient du groupement des différentes fibres tendineuses d'insertion des muscles : tendinets antérieurs du sphincter externe de l'anus; insertion pré-rectale des faisceaux pubo-rectaux du releveur de l'anus ; tout en haut, entre la prostate et les glandes de Méry, insertion postérieure des fibres circulaires du sphincter membraneux. *b*) *Leurs émanations* se poursuivent : en haut, sur le feuillet inférieur du plancher uro-génital ; — en arrière, sur l'aponévrose périnéale superficielle en passant derrière les muscles transverses superficiels ; — en bas, elles se massent sagittalement pour se confondre et se continuer dans le repli ano-bulbaire. Cette cloison médiane qui descend jusqu'au raphé cutané est le vestige de la transformation du sinus et de la fente uro-génitale ou canal uro-génital.

Au diaphragme uro-génital, s'arrête la description du périnée. « Plancher uro-génital percé et entonnoir releveur coccy-périnéal fendu, détachés des flancs du bassin à distance l'un de l'autre, et restés distincts même près du conduit uro-génital où le muscle glisse sur le plancher : voilà donc ce qui ferme l'Excavation. C'est la limite nette entre les organes *pelviens* qui sont *au-dessus*, et les organes *périnéaux* qui sont *au-dessous*...

« *Au-dessus*, dans le bassin, tous les organes *Génito-Urinaires pelviens et le Rectum*.

« *Au-dessous*, dans le périnée, *tous les organes Génito-Urinaires externes et l'Anus* » (Farabeuf).

B. — LE PÉRINÉE URO-GÉNITAL DE LA FEMME

Bâti exactement sur le plan du périnée de l'homme, il possède certaines dispositions particulières, déterminées par la présence de la fente vulvaire séparant les deux bulbes de la vulve, et par la brièveté de l'urèthre. Elles se traduisent avant tout : 1° par la réduction des formations conjonctives du plancher uro-génital, plus riche en fibres musculaires ; 2° par la dilacération de ses formations musculaires, et 3° par le développement beaucoup moins considérable de toute la loge inférieure.

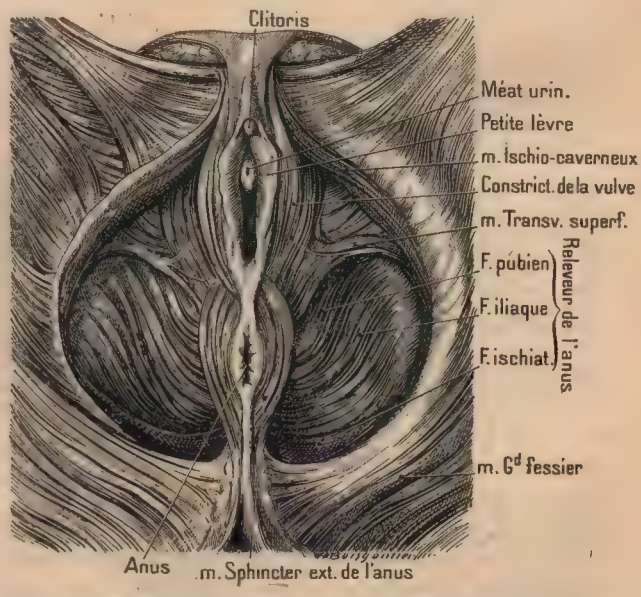

Fig. 941 (Devraigne et Descomfs). — *Les Muscles du Périnée de la femme.*

Pour indiquer les remaniements que lui impose la division du conduit uréthro-vaginal, il est classique d'user d'un artifice qui a l'avantage de bien homologuer les formations périnéales des deux sexes. En sectionnant le bulbe de

l'urèthre masculin en deux moitiés latérales, on obtient d'abord les deux bulbes de la vulve, sous-jacents au plancher périnéal ; — en coupant le diaphragme uro-génital, derrière l'urèthre, on détermine la fente vulvaire : *a*) *des formations superficielles*, les corps caverneux du clitoris, leurs muscles ischio-caverneux et les transverses superficiels sont analogues dans les deux sexes ; — les bulbo-caverneux restent sur les bulbes, mais sont séparés : leur refoulement vers les branches ischio-pubiennes réduit seulement les triangles ischio-bulbaires. Les vaisseaux et les nerfs sont les mêmes. L'aponévrose superficielle est tout à fait amincie ; *b*) *du diaphragme uro-génital*, le sphincter strié de l'urèthre garde son autonomie, mais les transverses profonds subissent la présence du vagin et sont comme tassés derrière lui.

En allant de la superficie à la profondeur, on retrouve tous les plans constitutifs du périnée masculin :

1° La PEAU, pigmentée, continuée en avant sur le mont de Vénus, sur les côtés avec les cuisses, en arrière avec les fesses, renflée en bourrelet pour former les grandes lèvres ;

2° LE FASCIA SUPERFICIALIS ;

3° L'APONÉVROSE PÉRINÉALE SUPERFICIELLE, qui se continue en majeure partie dans la portion interne du sac adipeux de la grande lèvre ;

4° LA PREMIÈRE COUCHE MUSCULAIRE (*muscles transverses superficiels, ischio-clitoridiens, constricteurs de la vulve*).

§ 1. — L'Étage inférieur ou Vulvaire.

A. Les Muscles Bulbo-Caverneux ou Constricteurs de la vulve. — Entrecroisés en arrière avec le sphincter de l'anus, l'un et l'autre passent sur les côtés de l'orifice vulvo-vaginal en entourant chacun des bulbes de la vulve. — Ils s'insèrent en avant : sur les faces latérales des racines du clitoris et sous le fascia qui couvre la face dorsale de son corps ; entre le clitoris et l'orifice uréthral, à la face profonde de la muqueuse vestibulaire. Anormalement ils remontent jusque sur le ligament suspenseur du clitoris.

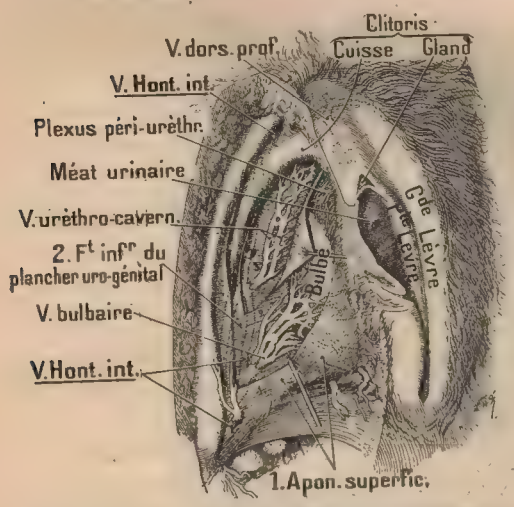

FIG. 942 (FARABEUF). — *Les Plans aponévrotiques — 1, 2, 3 — et les Veines du Périnée féminin.*

Toutes les veines confluent vers la Honteuse interne (en pointillé) qui rampe avec son artère et son nerf dans l'épaisseur du plan profond. 3. Les lèvres et les muscles ont été excisés à droite.

Ils répondent : en haut, au feuillet inférieur du plancher uro-génital sur lequel ils s'insèrent également ; — en dedans et en arrière, ils sont appliqués sur la glande de Bartholin.

B. Les Muscles Ischio-Caverneux ou Ischio-Clitoridiens. — Ils ont même disposition que chez l'homme ; leurs faisceaux antérieurs sont seulement plus grêles.

C. Les Muscles Transverses Superficiels. — Ils sont figurés par quelques

minces faisceaux s'entre-croisant au centrum du périnée, au-dessous de la commissure postérieure de l'orifice vulvo-vaginal et derrière elle.

Le **Périnée des accoucheurs** est la région comprise entre l'anus et l'orifice vaginal ; c'est le CORPS du périnée de la femme. Saillant derrière le canal vulvaire, il a la même structure que le corps périnéal de l'homme. Marqué extérieurement par un raphé, il est constitué par une masse conjonctive résistante (fig. 1007) renforcée par l'enchevêtrement des différents muscles de la région : bulbo-caverneux, sphincter externe de l'anus, transverses superficiels, bord postérieur des transverses profonds et fibres descendantes (prérectales) de la portion profonde des muscles releveurs de l'anus. Profondément, il est limité par la partie postérieure prérectale du feuillet inférieur du plancher uro-génital.

§ 2. — L'Étage supérieur, uro-génital proprement dit.

Homologue du plancher masculin, plus étalé à sa base et plus arrondi à son sommet, le *plancher uro-génital*, présente *un seul grand orifice*, ICI URÉTHRO-VAGINAL, qui enserre la partie inférieure, périnéale, du vagin et de l'urèthre : l'extrémité inférieure de ces conduits ne dépasse pas le plan inférieur — antérieur — du plancher, qui s'attache à la fois autour du méat urinaire et de l'orifice vulvo-vaginal (fig. 1005). L'orifice uréthro-vaginal lui enlève une partie de sa résistance. Tout le plancher se ramollit et perd un peu de sa rigidité pendant la grossesse.

Sa constitution est également la même : deux feuillets réunis par des tractus fibreux ; et dans leur écartement, des plans musculaires.

A. — **Feuillet inférieur, ischio-vulvaire.** — Il se fixe sur l'extrémité tout inférieure du vagin, en dehors de l'insertion de l'hymen, « c'est-à-dire à *l'orifice vulvo-vaginal*, auquel il donne une certaine inextensibilité dont les accoucheurs ont pu ignorer les causes, sans en méconnaître les effets chez les primipares et les multipares, restaurées par un long repos » (Farabeuf). En bas, il descend à la vulve, tient appliqués et suspend chacun de ses bulbes sur sa face externe.

B. — **Feuillet supérieur, ischio-vaginal.** — Il atteint le vagin et l'urèthre à un centimètre au-dessus de l'insertion du feuillet inférieur ; il remonte en partie sur le vagin, confondu successivement avec sa gaine, puis en haut avec le fascia pelvia (fig. 1005).

Les Muscles de Guthrie ou Transverses profonds. — Dilacérés par les tractus conjonctifs tendus entre les deux feuillets du plancher uro-génital, ils sont surtout denses derrière le vagin ; sur ses faces latérales, leurs faisceaux s'intriquent avec des fibres lisses émanées du vagin et avec les fibres striées du *sphincter de l'urèthre*. — Leurs faisceaux tout supérieurs et antérieurs peuvent être considérées comme **muscle de Wilson.**

Au-dessus du périnée, on rencontre immédiatement les releveurs de l'anus. — Leurs faisceaux pubiens, plus épais que chez l'homme, recouvrent, doublent la partie supérieure du plancher sur ses parties latérales ; au-dessus de lui, ils contractent des connexions intimes avec les PARTIES MOYENNES **de la gaine** du vagin (fig. 1006).

Le *fascia pelvia*, partout bien net, fait corps par sa partie interne avec la gaine du vagin sur laquelle il remonte. — Il contribue également à fixer l'urèthre.

Vaisseaux et Nerfs du Périnée.

Les ARTÈRES (p. 301) et les VEINES HONTEUSES INTERNES s'insinuent entre les deux feuillets du plancher uro-génital en suivant la face interne des branches ischio-pubiennes, dans un véritable canal (d'Alcock, p. 638) creusé au milieu des plans fibro-musculaires. — Côtoyés par les nerfs honteux internes (p. 688) qui les suivent dans tout leur trajet, ils

s'étendent jusqu'au-dessous de la symphyse où vaisseaux et nerfs se continuent sur le dos de la verge ou du clitoris. — Il faut rappeler que c'est entre les deux feuillets du plancher uro-génital que l'artère honteuse interne abandonne les plus importantes de ses collatérales.

Les *deux veines honteuses internes* (p. 309) ont une origine commune : chacune d'elles provenant de la bifurcation de la veine dorsale profonde du pénis et du clitoris, grossie des veines descendant au-devant de la vessie. — L'une et l'autre recueillent tout le sang veineux des organes génitaux externes et du périnée, dans l'épaisseur du plancher, successivement par les veines caverneuses, uréthrales, bulbaire, périnéales superficielles, anales (collatérales périnéales). — Avant de se jeter dans l'hypogastrique, elles sont anastomosées avec le courant veineux pelvien, principalement par la vésicale antérieure, accessoirement par des veinules pré- et rétro-symphysiennes.

Les LYMPHATIQUES se rendent aux ganglions inguinaux internes superficiels.

Les NERFS viennent des honteux internes par d'innombrables branches (fig. 886).

CHAPITRE DEUXIÈME

LES ORGANES GÉNITAUX DE L'HOMME

Article I.

LES TESTICULES

Les **testicules** — *glandes séminales* — sont les organes sexuels mâles.

Au nombre de deux, l'un droit, l'autre gauche, ils sont blottis au fond des bourses « dont le souple réseau les berce et les protège », suspendus par les différents éléments du cordon spermatique. Mobiles, grâce à la tunique séreuse — *vaginale* — qui les circonscrit sans les contenir, ils roulent dans tous les sens entre les doigts qui les palpent, fuient la pression des cuisses, la surface glissante de la *cavité vaginale* qui les entoure leur permettant des déplacements assez étendus suivant la hauteur.

Leur situation dans les bourses est secondaire et représente la dernière étape de leur descente ou migration.

Ils restent rudimentaires et inactifs pendant toute l'enfance. A la puberté, ils augmentent de volume, acquièrent leurs dimensions définitives en quelques mois et commencent à fonctionner, à *élaborer les spermatozoïdes*.

§ 1. — Développement et Migration du Testicule.

Les premières ébauches des organes sexuels se développent en dedans des reins primordiaux. — Elles dérivent de l'*épithélium germinatif* qui, recouvrant l'éminence génitale (p. 1076), a pour destinée de former les cellules germinatives aux dépens des *ovules primordiaux*, éléments primitifs communs aux deux sexes.

a) L'ébauche sexuelle passe d'abord par un **stade indifférent**. — L'épithélium germinatif s'épaissit; et certains de ses éléments se différencient en corps arrondis, les *ovules primordiaux* : ils se multiplient, et forment les cordons pleins, *cordons sexuels* ou *ovigènes*, qui s'enfoncent dans le stroma de l'éminence génitale, où ils rejoignent des cordons profonds émanés du corps de Wolff.

La destination des ovules primordiaux diffère suivant que l'organe évolue vers le type mâle ou vers le type femelle ; dans l'un et l'autre cas, ils sont appelés à fournir également les éléments spécifiques du testicule ou de l'ovaire.

b) La **différenciation en organe mâle** s'effectue au milieu du 2e mois de la vie fœtale : 1° par transformation des cordons sexuels renfermant les grosses spermatogonies (p. 1137) en tubes séminifères ; 2° par transformation des cordons génitaux provenant du rein primordial en tubes droits et en *rete testis* (p. 1144). La communication des tubes séminifères et de leurs canalicules excréteurs s'établit très précocement.

Les cordons sexuels sont séparés par le mésoderme qui forme les septa de l'albuginée.

La Migration du Testicule.

De la partie inférieure du corps de Wolff part un filament fibro-musculaire, le GUBERNACULUM TESTIS, dont l'extrémité inférieure, s'insinuant entre les muscles de la paroi abdomi-

nale, au futur canal inguinal, est fixée dans l'intimité du bourrelet génital homolatéral, bientôt sac testiculaire (p. 1141). Les seuls éléments qui persistent du corps de Wolff après son atrophie (p. 1075) restent en relation avec l'éminence génitale ; le gubernaculum adhère dès lors au testicule différencié : sa brièveté le maintient fixé par en bas ; d'autre part, l'accroissement considérable de la cavité abdominale détermine sa migration par glissement.

Cette migration est passive. — Elle est subordonnée à la faible longueur du gubernaculum et plus tard à sa condensation par rétraction. — Corrélativement, l'artère spermatique à émergence haute en raison de la contiguité originelle de l'éminence génitale et du pilier correspondant du diaphragme est forcée de s'allonger à l'extrême pour suivre le testicule successivement le long de la paroi lombaire, à travers le grand bassin, le canal inguinal et jusque dans la bourse homonyme (L'allongement insuffisant de l'artère spermatique serait une des causes principales de l'ectopie — Ramonède).

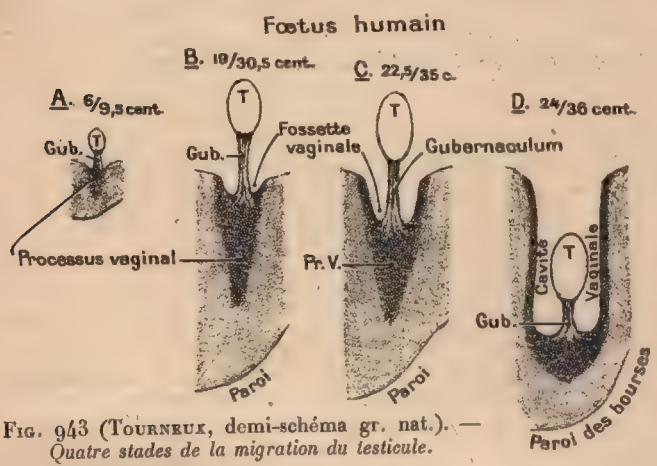

Fig. 943 (Tourneux, demi-schéma gr. nat.). — *Quatre stades de la migration du testicule.*

Une évagination du péritoine, — *processus vaginal,* qui devient **Canal Péritonéo-Vaginal** — refoule graduellement la paroi abdominale et s'engage dans un repli cutané, développé dans la région sexuelle, et dont l'extrémité aveugle, dilatée, engagée dans le repli cutané, forme la cavité du *sac testiculaire.*

Du 7e au 9e mois, le gubernaculum se raccourcit ; le testicule descendant peu à peu dans les bourses, occupe la cavité vaginale, partie inférieure du canal péritonéo-vaginal.

La descente n'est complètement effectuée à la naissance que dans un tiers des cas ; alors même que le testicule semble occuper sa situation définitive, il est souvent possible de le chasser entre les doigts, comme un noyau de cerise, à travers le canal inguinal et même jusque dans le ventre. — [Cette persistance du canal péritonéo-vaginal — la vaginale conservant sa communication avec la grande cavité péritonéale — est la cause principale, sinon unique, des hernies inguinales congénitales.]

La date d'oblitération du canal péritonéo-vaginal est variable ; elle est effectuée à la naissance dans plus d'un tiers des cas, dans la moitié des cas à la fin du 1er mois (Féré), puis plus ou moins rapidement après la naissance, du 6e mois à la puberté. Elle peut se faire aux deux extrémités laissant à la partie moyenne un espace libre qui peut devenir le point de départ des kystes du cordon spermatique. Tant que le canal n'est pas fermé complètement, le testicule peut remonter dans le canal inguinal. Il ne faut pas le considérer comme *ectopié* (p. 1136) avant la puberté, époque à laquelle un développement normal coïncide quelquefois avec l'oblitération tardive, mais complète du canal péritonéo-vaginal.

§ 2. — Forme et Rapports du Testicule.

Ovoïde, lisse, aplati latéralement, il est, sur le sujet debout, suspendu obliquement à 45°, de haut en bas et d'avant en arrière.

1. Les faces. — *L'interne* un peu plus plane, *l'externe* bombée, sont saillantes dans la cavité vaginale.

2. Le bord antéro-inférieur. — Il est convexe et libre.

3. Le bord supéro-postérieur. — Presque rectiligne, il est recouvert par l'*épididyme* qui adhère à ses deux extrémités; il est longé en dedans par les vaisseaux du cordon dont les orifices de pénétration se succèdent sur presque toute sa longueur (hile du testicule).

4. L'extrémité antérieure. — Ce pôle supérieur se projette en avant, dépassant un peu la tête de l'épididyme. Contre elle, il donne attache à l'hydatide sessile (p. 1138).

5. L'extrémité inférieure — pôle postérieur. — Il répond, entre les deux lignes de réflexion de la vaginale, à l'*attache scrotale* (fig. 945, 950).

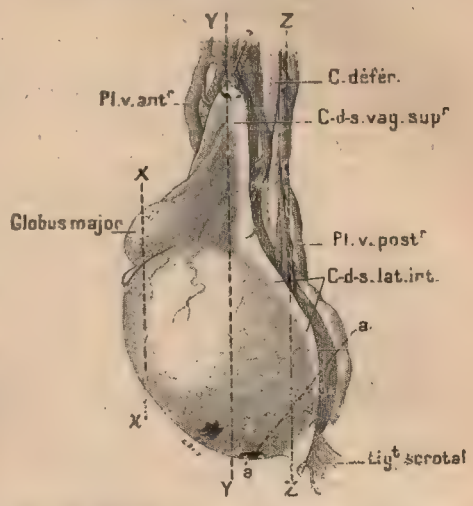

Fig. 944 (Marion). — *La Réflexion de la Vaginale sur la face interne du Testicule droit.*

Les lignes pointillées *XX-YY-ZZ-aa* indiquent à quel niveau ont été pratiquées les coupes représentées dans les fig. 951, 952, 953, 954.

L'Epididyme. — Comparable à une grosse virgule aplatie, longue de 5 centimètres, large d'un centimètre, épaisse de 5 mm., coiffant le bord supérieur à la façon d'un cimier de casque, il est enroulé sur la partie externe du bord postérieur: 1. La *tête*, globus major, extrémité la plus large, arrondie, est en haut et en avant; rattachée au pôle supérieur du testicule par les cônes efférents (p. 1144), elle soutient l'hydatide pédiculée (p. 1138); 2. Le corps, *partie moyenne*, est séparé de la glande par une invagination de la vaginale, *fosse digitale*; 3. La *queue*, globus minor, extrémité inférieure, qui fait corps avec elle, se redresse en arrière pour se continuer avec le canal déférent.

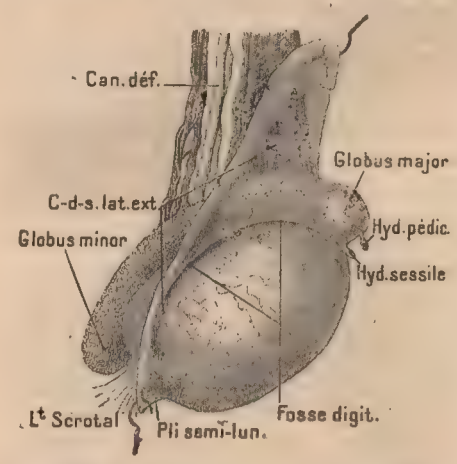

Fig. 945 (Marion). — *Le Testicule et l'Épididyme droits, Face Externe. Disposition et réflexion de la Vaginale.*

Dimensions, Poids, Volume du Testicule. — A son parfait développement, variable suivant les sujets, il mesure en moyenne: 4 centimètres de longueur, 3 centimètres de largeur, 25 mm. d'épaisseur. Avec l'épididyme, il pèse 20 à 23 grammes; son volume atteint 20 centimètres cubes; il est un peu plus considérable à gauche. — Il tend à l'atrophie chez le vieillard.

Sa **consistance**, ferme et élastique quand les tubes séminifères sont remplis, devient pâteuse après les *séries* sexuelles ou dans les maladies. — Cette mollesse peut être assez marquée pour simuler, à s'y méprendre, la fluctuation (Richet).

§ 3. — Variations du Testicule.

Les testicules peuvent présenter dans leur nombre et leur situation des anomalies qui ont une grande importance pratique.

a) L'*absence complète* **des deux** *organes* — *Anorchidie* — est très rare. — L'*absence complète* **d'un** *testicule* — *Monorchidie* — est assez fréquente ; ELLE COEXISTE TOUJOURS AVEC L'ABSENCE CONGÉNITALE DU REIN DU MÊME CÔTÉ (Ballowitz, G. Gérard). — L'atrophie d'un des testicules s'accompagne *toujours* de la même anomalie, à la condition que l'organe soit descendu dans le scrotum.

b) **Les Anomalies de Situation ou Ectopies.** — Elles peuvent s'observer tout le long du trajet parcouru par le testicule pendant sa migration (*ectopies abdominale, inguinale*) ; ou en dehors de ce trajet normal (*ectopies crurale, périnéale*). Leurs divers degrés sont compris sous le nom de *cryptorchidie*. — Le testicule en véritable ectopie n'arrive jamais à son développement complet ; il dégénère avant la puberté ; il serait prédisposé au cancer. « Le développement normal de la glande séminale chez les animaux **cryptorchides** constitue une très rare exception... Dans la grande majorité des cas, les testicules en ectopie sont dépourvus de cellules séminales ; par contre la glande interstitielle (p. 1138) y persiste et offre tous les signes d'une parfaite intégrité morphologique et fonctionnelle » (Bouin et Ancel, 1903).

FIG. 946 (MARION). — *Testicule gauche d'enfant ; face interne.*

A la partie postérieure, la vaginale viscérale forme des plis : à ce niveau, elle est lâchement unie au testicule.

L'augmentation de volume est de règle pour le testicule unique : HYPERTROPHIE COMPENSATRICE.

c) Les **Anomalies de Direction**, *inversion* du testicule, présentent plusieurs variétés : horizontale, verticale, latérale interne ou latérale externe ; plus fréquemment, *inversion antérieure* qui reporte l'épididyme en avant, le testicule étant oblique de haut en bas et d'arrière en avant ; enfin, *inversion en anse ou en fronde*, variété de la précédente, dans laquelle le canal déférent au lieu de se recourber sur le dos de l'épididyme contourne le pôle inférieur pour remonter le long du bord libre.

§ 4. — Constitution anatomique du Testicule et de l'Épididyme.

A. — L'Albuginée.

La coque fibreuse de chacune des glandes est plus épaisse sur le testicule — un millimètre — que sur l'épididyme ; de couleur blanc bleuâtre, inextensible, elle est recouverte dans la plus grande partie de son étendue par le feuillet viscéral de la vaginale.

Au-dessus du pôle supérieur et derrière lui, elle se condense en une masse épaisse de 8 mm., le **corps d'Highmore** : traversé par le réseau de Haller et de nombreux vaisseaux, pénétrant à la façon d'un coin dans le parenchyme glandulaire, il émet par sa face profonde deux espèces de prolongements : 1° les *septa*, fines cloisons membraneuses perforées par places, qui subdivisent la glande en *lobules* irrégulièrement coniques de grandeur variable ; c'est le long des septa que cheminent les vaisseaux sanguins ; 2° des filaments fibreux, contenant des fibres musculaires lisses qui pénètrent plus ou moins dans le parenchyme.

B. — La Substance propre, pulpe ou parenchyme.

Mollasse, rapidement diffluente après la mort, elle est constituée par : les tubes séminifères, élaborateurs du sperme ; — le tissu conjonctif interstitiel. — Les lobules sont au nombre de 120 à 200 ; limités par les septa, incomplets, chacun d'eux renferme de 2 à 8 *canalicules* ou *tubes séminifères* (soit POUR CHAQUE TESTICULE 1 000 TUBES SÉMINIFÈRES EN CHIFFRE ROND).

1. Les **Tubes Séminifères** sont des canalicules très enroulés et très flexueux, longs de 30 à 175 centimètres, larges de 100 à 200 μ, naissant au voisinage de l'albuginée par des extrémités en cul-de-sac, ramifiés vers leurs origines et toujours anastomosés entre eux soit dans le même lobule, soit avec un ou plusieurs tubes occupant les lobules contigus.

En arrivant vers le corps d'Highmore, ils tendent à se redresser et à devenir parallèles, se résumant en les CANAUX SÉMINIFÈRES DROITS (p. 1144) qui sont en nombre égal à celui des lobules. Pénétrant dans l'épaisseur du corps d'Highmore, ils s'unissent les uns aux autres par des anastomoses nombreuses pour former le *réseau vasculaire de Haller*, RETE VASCULOSUM TESTIS, duquel partent les CÔNES EFFÉRENTS (p. 1144) qui pénètrent dans la tête de l'épididyme, en se pelotonnant sur eux-mêmes ; ils aboutissent au canal de l'épididyme.

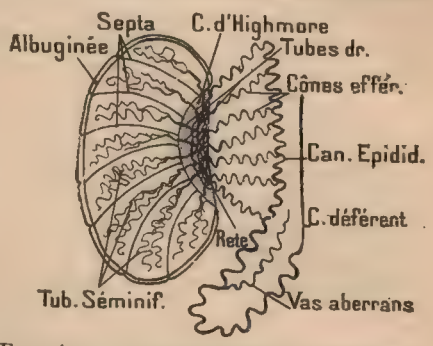

FIG. 947. — *Coupe du Testicule* (schématique).

Structure. — A. L'ALBUGINÉE est constituée par des faisceaux fibreux entre-croisés contenant un certain nombre de fibres élastiques. — B. Les TUBES SÉMINIFÈRES ont : une paroi propre ; un revêtement épithélial interne. L'épithélium est formé de plusieurs couches qui sont, en allant de la périphérie du tube vers sa lumière : α) des cellules pariétales, *spermatogonies*, de volume variable; β) de grosses cellules, *cellules de Henle ou spermatocytes*, provenant des cellules précédentes et rattachées à la paroi par un pédicule ; γ) des cellules plus petites, *cellules de Kölliker* ou *spermatides*, provenant par karyokinèse des spermatocytes ; δ) des *cellules ramifiées de Sertoli*, longues colonnes de protoplasma disposées entre les éléments précédents et dont le sommet supporte un bouquet de spermatozoïdes ; ε) enfin, dans la lumière du tube, des *spermatozoïdes*, groupés en faisceaux ou libres.

Le Spermatozoïde ou cellule spermatique n'est qu'une cellule très différenciée. C'est l'élément fondamental du sperme, qui en renferme une quantité énorme, 100 000 environ par millimètre cube.

Les spermatozoïdes apparaissent, au microscope, sous la forme de filaments mobiles, contractiles, longs chez l'homme de 45 à 70 μ (en moyenne $0^{mm},05$), renflés à l'une de leurs extrémités. — La TÊTE, large de 5 μ environ, piriforme quand on la voit de face, latéralement aplatie en forme de cœur renversé quand on la regarde de profil, représente le noyau de la cellule mâle ; elle est formée par une petite masse de chromatine entourée d'une membrane mince (*coiffe céphalique*). A son extrémité antérieure, se trouve un corpuscule appelé *bouton céphalique*.— La QUEUE, constituée en apparence par un fil homogène, *filament axile*, en réalité par l'accolement intime de plusieurs cils agglutinés par condensation du protoplasma cellulaire, donne les réactions d'un corps cellulaire muni de cils vibratiles et se termine par un filament si ténu qu'il n'est pas possible de le mesurer. — La tête est unie à la queue par la *pièce intermédiaire* ou *corps* du spermatozoïde.

Examinés dans le sperme frais, ils se montrent animés de mouvements ondulatoires très caractéristiques dus à la contractilité de la queue et leur permettant de parcourir de 1 à 3 mm. par minute ; dans les voies génitales, ils semblent poussés invinciblement vers l'ovaire ; ils traversent le vagin, l'utérus, gagnent la trompe qu'ils parcourent sans trop de difficultés et malgré la lutte qu'ils doivent entreprendre contre les cils des cellules tubaires, dont les mouvements s'effectuent de l'ovaire vers l'utérus. Au voisinage d'un ovule mûr, ils se dirigent immédiatement vers lui.

Leur résistance vitale est assez grande : ils peuvent rester vivants pendant un temps

relativement long dans les voies génitales de la femelle : 7 à 8 jours chez la femme, plus longtemps chez d'autres mammifères ; chez la chauve-souris, par exemple, les spermatozoïdes déposés dans le vagin à la fin de l'automne, ne sont appelés à féconder l'ovule qu'au printemps suivant (M. Duval). — Ils subissent différemment l'action des agents physiques ou chimiques : l'eau pure, la chaleur au-dessus de 50°, le sublimé en solution, les différents acides, etc., les tuent. Les liquides alcalins et sucrés semblent, au contraire, augmenter leurs vitalité et leurs mouvements.

Évolution. — Très schématiquement, ils forment une chaîne indiscontinue, spermatogonie, spermatocyte, spermatide, dont le dernier anneau est la cellule de Sertoli, résultant de la fusion de plusieurs cellules de Kölliker.

2. **Le tissu conjonctif interstitiel.** — Emané des septa, il entoure les tubes séminifères d'une trame dense. Particularité essentielle : il renferme les cellules interstitielles, éléments spécifiques, isolés ou ramassés, qui forment dans le testicule les éléments d'un organe, inclus, différent et spécifique, la **glande interstitielle du testicule** ; fonctionnant comme glande à sécrétion interne (Ancel et Bouin), elle aurait pour rôle de déterminer l'activité génitale, d'éveiller l'appétit sexuel.

§ 5. — Formations embryonnaires annexées aux testicules.

Il persiste autour de chacun des testicules des rudiments du corps de Wolff et du canal de Müller. — Ce sont :

a) L'**Hydatide pédiculée de Morgagni**, vestige d'un canalicule aberrant du corps de Wolff, inconstant, corpuscule piriforme, long et large de 1 à 2 mm., creusé d'une petite cavité, tapissée d'épithélium à cils vibratiles, appendu au globus major par un pédicule plein.

b) L'**Hydatide sessile de Morgagni**, constante, figurée par une languette jaunâtre, aplatie ou arrondie, longue de 2 à 15 mm., implantée sur le pôle supérieur du testicule ou sur le globus major. — Développée aux dépens de l'extrémité péritonéale du canal de Müller, elle est formée par un ou plusieurs tubes rudimentaires tapissés d'épithélium cylindrique cilié, s'ouvrant sous le feuillet viscéral de la vaginale par une extrémité ; l'autre extrémité, en cul-de-sac, s'abouche quelquefois dans un des canaux épididymaires.

c) Le **Paradidyme, organe de Giraldès**, situé sous la vaginale au-dessous du globus major, en avant et en dehors des veines du cordon, formé par quelques petits grains jaunâtres ayant 4-8 mm. de long sur 2 mm. de large. Surtout visible chez l'enfant, il est constitué par une série de tubes pelotonnés, borgnes à leurs deux bouts, tapissés par un épithélium cylindrique, cilié par places. On le considère comme un vestige de la portion postérieure du corps de Wolff ;

d) Les **vasa aberrantia de l'épididyme** qui remontent à partir du globus minor, en dehors du canal déférent sur une longueur de 2 à 20 mm. Le plus constant et le plus

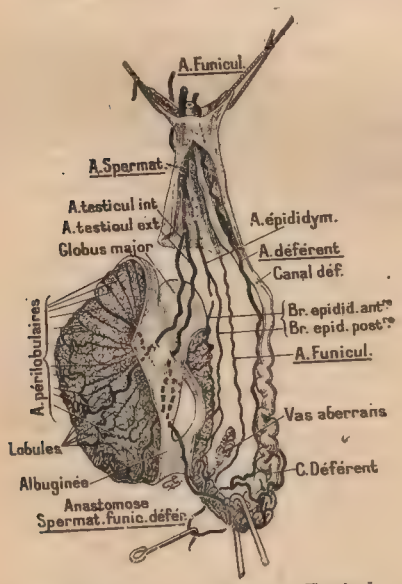

Fig. 948. — *Les Artères du Testicule, de l'Épididyme et du Canal déférent.*

Noter : la situation de la funiculaire qui est toujours en dehors du cordon ; l'anastomose spermatico-funiculo-déférentielle.

développé de ces canaux, VAS ABERRANS de HALLER (fig. 948) remonte en décrivant des flexuosités sur une longueur d'environ 3 centimètres ; c'est un tube en cæcum, tapissé d'épithélium cilié comme les autres vasa aberrantia. — Ces canaux proviennent également du corps de Wolff ;

e) Le **vas aberrans du rete**, situé derrière les précédents, se détache du rete testis par une extrémité effilée, et se termine par une extrémité renflée ;

f) Les **surrénales sus-épididymaires**, rudiments devant être rattachés au groupe des surrénales déplacées de Marchand.

Toutes ces formations embryonnaires ont un intérêt pratique : elles peuvent être le point de départ de kystes ou de tumeurs.

§ 6. — Vaisseaux et Nerfs du Testicule.

ARTÈRES. — LA SEULE ARTÈRE DU TESTICULE EST LA SPERMATIQUE INTERNE OU TESTICULAIRE (p. 294), branche de l'aorte abdominale.

1° Dans la portion funiculaire du cordon, elle fournit les DEUX ÉPIDIDYMAIRES : *a*) l'*antérieure* suit, sous l'albuginée, le dos de l'épididyme auquel elle abandonne une série de branches transversales, externes et internes ; *b*) la *postérieure* côtoie, en dehors de l'albuginée, l'épididyme jusqu'au globus minor, fournit une artériole au vas aberrans de Haller, puis s'anastomose avec une branche de la testiculaire interne ;

2° Les terminales de la spermatique sont les DEUX TESTICULAIRES : *externe et interne*. Chacune d'elles, plus ou moins divisée, s'engage sous l'albuginée, de chaque côté et en avant du globus major ; se répartit à la surface du parenchyme testiculaire en branches orientées le long des cloisons interlobulaires, et fournissant un rameau plus ou moins grêle à chacune de ces cloisons. De ces *artères périlobulaires* naissent une série d'*artères interlobulaires* qui pénètrent l'organe en suivant les septa jusqu'au corps d'Highmore. Elles s'y anastomosent en un réseau important qui est l'origine des artérioles terminales, *récurrentes parenchymateuses*.

La *testiculaire interne*, généralement plus volumineuse, s'unit aux branches de la testiculaire externe vers le bord libre de la glande. L'une ou l'autre de ces artères (l'externe sur la figure 948), grossie de l'épididymaire postérieure, s'anastomose à plein canal avec la funiculaire et la déférentielle. Cette *anastomose spermatico-funiculo-déférentielle* (J. Colle), malgré son développement, peut suffire A LA NUTRITION, mais NON A LA FONCTION du testicule ; la ligature de la spermatique, chez l'enfant, entraîne toujours une atrophie avec sclérose plus ou moins considérable du testicule.

VEINES. — Elles forment des *réseaux périlobulaires* superficiels largement anastomosés sous l'albuginée, et réunis par les *veines interlobulaires* aux grosses veines profondes creusées dans le corps d'Highmore. Toutes se résument en 5-19 cordons veineux qui se placent au-devant du canal déférent (fig. 956) ; derrière lui, montent 3-5 troncs provenant du corps, de la queue de l'épididyme et du déférent lui-même.

LYMPHATIQUES. — Très abondants, ils naissent autour des tubes séminifères, convergent vers le corps d'Highmore où leurs troncs remontent en compagnie des lymphatiques de l'épididyme et de la vaginale pour se jeter dans les ganglions lombaires juxta-aortiques.

NERFS. — Ils émanent des plexus spermatique et déférentiel.

ARTICLE II.

LES ENVELOPPES DU TESTICULE

Chacun des testicules est enveloppé par des tuniques propres contenues dans un sac cutané commun, le *scrotum* : l'ensemble de ces formations porte le nom de BOURSES. Il existe une bourse droite et une bourse gauche séparées par une cloison médiane. Elles figurent sous la verge, à la partie tout antérieure du

périnée, un sac ballottant entre les cuisses, ventru en bas par la double saillie des testicules, descendant plus à gauche qu'à droite, aplati en haut (collet des bourses) et déprimé par un léger enfoncement de la peau au-dessous de la racine de la verge.

Leur **forme** varie : 1° avec l'âge ; chez le jeune enfant, elles sont arrondies, globuleuses et comme appliquées au pubis ; à la puberté, le poids des testicules provoque leur allongement ; leur laxité arrive à son maximum chez le vieillard ; — 2° avec le développement de leur musculature ; — 3° sous l'influence de causes diverses : température, émotions, etc. Elles se contractent au moment de l'orgasme vénérien et quand on provoque le réflexe crémastérien.

Leur **constitution anatomique** est simple : trois tuniques comprenant elles-mêmes plusieurs plans, reliées par deux celluleuses, mais gardant leur individualité propre mise en évidence par l'étude du développement, par la répartition de leurs vaisseaux et nerfs.

§ 1. — Développement des Bourses.

Deux groupes de formations d'origine très différente sont appelés à former les bourses : d'une part, les replis génitaux ; d'autre part, toute la série des plans de la paroi abdominale qui sont entraînés par la descente du testicule.

a) Extérieurement, les bourrelets génitaux se soudent sur la ligne médiane, raphé du scrotum, pour former le *sac testiculaire* ; développé bien avant que le testicule ait terminé sa migration, il comprend la peau et du tissu muqueux dans lequel apparaissent des fibres musculaires lisses. C'est lui qui forme le scrotum proprement dit : peau, couche dartoïque et couche celluleuse. — Dans sa profondeur, de chaque côté, le gubernaculum testis prend son insertion inférieure.

b) Intérieurement, le testicule, descendant de l'abdomen, pousse devant lui une portion du péritoine, qui s'individualise secondairement en la vaginale, et devient indépendante (fig. 943) ; en s'engageant à travers le canal inguinal (dont le trajet est déjà indiqué par la traversée du gubernaculum testis), il refoule tous les plans de la paroi abdominale, qui s'amincissent en s'évaginant, et se coiffe successivement de ses différentes portions qui formeront la tunique moyenne des bourses ; de dedans en dehors, fascia transversalis, fibres musculaires du petit oblique, crémaster suspenseur du testicule (p. 554), fascia de Scarpa (p. 556) vont former la musculo-fibreuse en s'appliquant à la face profonde du sac dartoïque ; leurs adhérences secondaires avec ce sac déterminent la formation du *ligament scrotal*.

§ 2. — Constitution anatomique des Bourses.

De dehors en dedans : 1° la *tunique tégumentaire* ; peau, dartos, celluleuse sous-cutanée ; 2° la *tunique musculo-fibreuse* ; crémaster (tunique érythroïde), fibreuse et celluleuse sus-vaginale ; 3° la *tunique séreuse*, vaginale, représentant autour du testicule tous les plans de la paroi abdominale antérieure (p. 556).

	Bourses.	Paroi abdominale.
1. Tunique tégumentaire. . .	Scrotum.	Peau.
	Dartos.	Fascia superficialis.
	Tunique celluleuse. . .	Fascia profond.
2. Tunique musculo-fibreuse.	Crémaster externe. . .	Muscle petit oblique.
	Tunique fibreuse. .	Fascia infundibuliforme (p. 558).
	Crémaster moyen. .	
	Tunique sus-vaginale.	
3. Tunique séreuse. . . .	Crémaster interne. . .	Processus vaginal.
	Vaginale.	Péritoine pariétal.

A. — Tunique tégumentaire.

1. **La Peau.** — Le **Scrotum** ou **scortum** (sac de cuir) a la forme d'une poche divisée extérieurement en deux parties sensiblement égales par un raphé médian, souvent saillant (en crête chez le jeune enfant), toujours pigmenté, qui se continue avec celui du périnée. — De chaque côté, il est ridé par des plis transversaux, très marqués quand il se rétracte (corrugation des bourses), et disparaissant quand il se relâche à l'extrême : on peut alors apprécier la finesse extrême de la peau, sa grande laxité, sa sensibilité obtuse, observer par transparence ses glandes sébacées grosses comme des grains de millet, qui font des saillies blanches du sommet desquels partent des poils rares, fins et longs. Le scrotum renferme également de nombreuses glandes sudoripares.

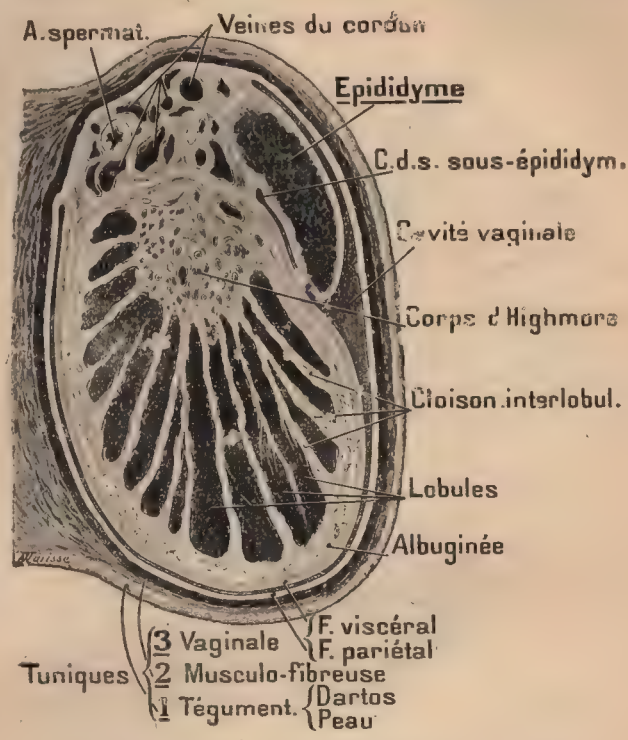

Fig. 949 (Hartmann, en partie d'après Deaver). — *Coupe grossie — d'un Testicule entouré de ses enveloppes.*

2. **Le Dartos.** — Il fait absolument corps avec la peau. Continuant le fascia superficialis de la cuisse, il en diffère par sa minceur, son absence de graisse ; de plus, il contient de nombreuses fibres musculaires lisses — d'où sa couleur rougeâtre — unies par un tissu très élastique.

Ces fibres musculaires se répartissent sur deux plans (Th. Barrois) : α) l'un superficiel : ses fibres sont surtout abondantes en avant et sur les côtés où elles se disposent verticalement pour s'insérer sur les branches ischio-pubiennes ; β) l'autre profond : figuré par des fibres transversales, il remonte à partir du raphé jusqu'à la racine de la verge en formant la **cloison des bourses.** — Elle est double, par adossement des deux dartos profonds, séparés par une mince couche de tissu conjonctif, qui gagnent la racine de la verge, à droite et à gauche, pour se continuer avec le dartos pénien. La cloison détermine la formation des deux *sacs dartoïques*, indépendants, de couleur rougeâtre.

3. **La couche celluleuse sous-cutanée.** — Très lâche, elle se continue en arrière avec le fascia superficialis du périnée. « C'est elle qui s'infiltre de sérosité dans l'œdème, de sang dans les contusions, de pus dans les abcès superficiels, de gaz dans les putréfactions » (Charpy).

B. — **Tunique musculo-fibreuse.**

1. **La tunique musculaire, érythroïde ou crémastérienne.** — Elle est constituée par l'éparpillement des fibres musculaires striées du m. **crémaster**, qui provient: *a*) principalement du m. petit oblique de l'abdomen (p. 554); *b*) accessoirement, de faisceaux se détachant de l'épine du pubis (*faisceau interne*) et du milieu de l'arcade crurale (*faisceau externe*). — Il descend engainé par le fascia spermatique (p. 559); ses fibres s'étalent et s'insèrent sur la fibreuse en avant et en arrière.

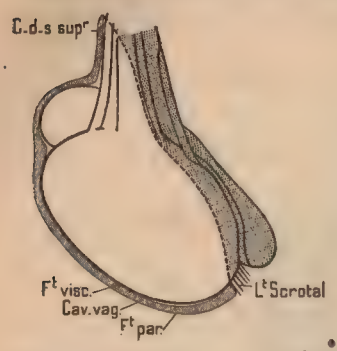

Fig. 950 (Marion). — *Les deux feuillets de la Vaginale vus sur une coupe antéro-postérieure du Testicule.*

En pointillé, la ligne de réflexion de la séreuse.

2. **La tunique fibreuse.** — Elle forme une gaine commune: *a*) au cordon; *b*) au testicule autour duquel elle est épaisse et résistante. En grande partie élastique, elle présente dans la partie déclive des bourses, non loin du raphé, une condensation, qui constitue l'ATTACHE SCROTALE OU LIGAMENT SCROTAL du testicule (fig. 950). C'est une lamelle fibro-musculaire englobant la fin de la tunique fibreuse, s'attachant d'une part à la face interne du sac dartoïque, et d'autre part au pôle postérieur du testicule et au *globus minor* de l'épididyme, sur lesquels elle remonte entre les deux culs-de-sac supéro-postérieurs de la vaginale (*revêtement musculaire interne*).

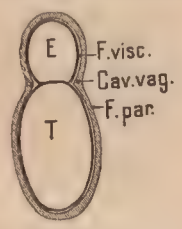

Fig. 951 (Marion). — *Les deux feuillets de la Vaginale sur le globus major et le pôle supérieur du Testicule.*

Coupe XX de la fig. 944.

« A la partie antérieure, le feuillet viscéral recouvre toute la tête et la partie antérieure du testicule, passant directement de l'un à l'autre organe sous forme de cul-de-sac. »

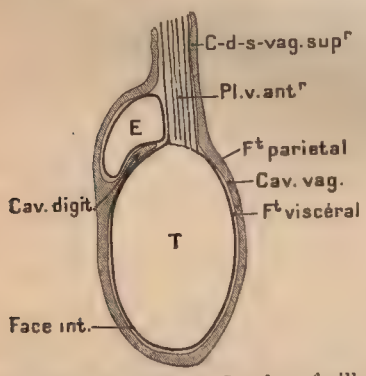

Fig. 952 (Marion). — *Les deux feuillets de la Vaginale sur le corps de l'Épididyme.*

Coupe YY de la fig. 944.

« La vaginale recouvre les vaisseaux du groupe antérieur jusqu'à 1 centimètre et demi, quelquefois plus, au-dessus de l'épididyme. Du niveau où le feuillet viscéral se confond avec le feuillet pariétal, en dehors par exemple, le feuillet viscéral descend recouvrant les vaisseaux, atteint l'épididyme, recouvre sa face supérieure, son bord externe, puis s'invagine entre sa face inférieure et la partie correspondante du testicule dont elle la sépare. »

Le ligament scrotal représente le vestige du gubernaculum testis primitivement inséré au fond des bourses. C'est de lui que partent, sur la face interne de la fibreuse et sur la face externe de la vaginale, une série de fibres musculaires lisses qu'on désigne sous le nom de *crémaster moyen et crémaster interne*.

C. — **Tunique séreuse. — La Vaginale.**

La vaginale est la séreuse commune au testicule et à l'épididyme. Elle les environne de toutes parts et ne s'interrompt que sur le bord postéro-supérieur de la glande; elle y laisse à découvert, pour le

passage des vaisseaux et l'insertion du ligament scrotal, une étroite bande longitudinale, en dehors et en dedans de laquelle se fait la réflexion des deux feuillets, pariétal et viscéral.

1. **Le Feuillet Pariétal.** — Tomenteux par sa *face externe*, qui est séparée de la fibreuse par la celluleuse sus-vaginale contenant les fibres du crémaster interne, il est lisse par sa *face interne*.

2. **Le Feuillet Viscéral.** — Il adhère à l'albuginée du testicule sur le bord antérieur, une partie de la face interne et sur toute la face externe. *a*) *Sur la face interne*, dont il recouvre un peu plus de la moitié, il est soulevé de bas en haut par l'attache scrotale et par l'émergence des vaisseaux ; il remonte un peu sur eux (mais toujours moins haut qu'en dehors) pour se réfléchir par le CUL-DE-SAC LATÉRAL INTERNE sur le feuillet pariétal. *b*) *Sur la face externe*, il se comporte de la même façon ; après avoir couvert la tête, la queue de l'épididyme et le pédicule vasculaire sur une hauteur de 10-15 mm., il se réfléchit en formant le CUL-DE-SAC LATÉRAL EXTERNE. *c*) *En bas*, la présence du ligament scrotal hâte son reploiement et détermine son soulèvement (PLI SEMI-LUNAIRE OU LIGAMENT DE L'ÉPIDIDYME). *d*) *Sur le corps de l'épididyme*, non adhérent au testicule, il présente une disposition particulière ; il s'invagine d'abord au-dessous de lui en une dépression étroite longue de 2 centimètres, la FOSSE DIGITALE, qui atteint les vaisseaux ; de là, il se reploie vers le corps dont il recouvre successivement la face inférieure, le bord externe, la face postéro-supérieure ; il rencontre enfin les vaisseaux en dehors desquels il peut encore former un petit cul-de-sac externe avant de remonter sur eux. La double ligne de reploiement de la fosse digitale et du cul-de-sac externe est séparée par des vaisseaux épididymaires auxquels elle constitue un véritable *méso-épididyme*.

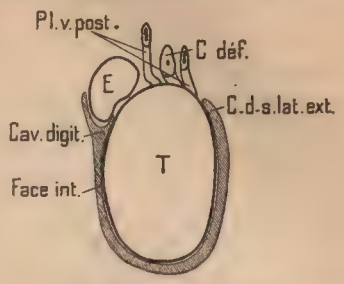

FIG. 953 (MARION). — *Les deux feuillets de la Vaginale.*
Coupe ZZ de la fig 944, oblique par rapport à l'axe du testicule.

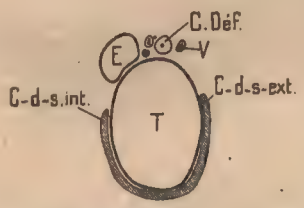

FIG. 954 (MARION). — *Les deux feuillets de la Vaginale sur le pôle postérieur du Testicule et le globus minor.*
Coupe *aa* de la fig. 944.

FIG. 955 (MARION). — *Coupe du Testicule d'enfant.*
Toute la partie du feuillet viscéral représentée par un gros trait noir est adhérente, le reste est uni par du tissu cellulaire.

3. **La Cavité Vaginale.** — Virtuelle à l'état normal, lubrifiée par un peu de liquide, elle est anormalement capable de subir une distension lente assez considérable (dans l'hydrocèle, l'hématocèle).

Vaisseaux et Nerfs des bourses.

1. La **tunique tégumentaire** reçoit ses ARTÈRES : α) de la fémorale par les honteuses externes supérieures et inférieures ; β) de la honteuse interne par des rameaux de la périnéale superficielle. — Les VEINES, petites mais nombreuses et largement anastomosées, vont : α) à la saphène interne ou à la veine fémorale par les honteuses externes ; β) en

arrière à la veine périnéale superficielle. — Les LYMPHATIQUES forment un riche réseau dont les troncs aboutissent aux ganglions supéro-internes du pli de l'aine.

Les NERFS sont fournis : par la branche périnéale du petit sciatique ; par la branche périnéale inférieure du honteux interne ; par des filets terminaux des nerfs grand et petit abdomino-génitaux.

2. La **tunique musculo-fibreuse** reçoit des rameaux des ARTÈRES funiculaire, branche de l'épigastrique, testiculaires et déférentielle. La funiculaire — spermatique externe — (p. 306) « se distribue dans un trajet d'abord *extra-pariétal* aux enveloppes para-funiculaires, pénètre ensuite dans l'épaisseur de la fibreuse d'autant plus qu'on l'étudie plus bas, pour venir s'anastomoser, dans sa *portion intra-funiculaire*, avec les artères viscérales..... » (Worms, 1908). — Les VEINES se jettent dans les veines du cordon.

Le crémaster est INNERVÉ : par le génito-crural (branche crémastérienne) ; la fibreuse et la vaginale par des filets du plexus spermatique.

Comme je l'ai mentionné page 1140, cette division dans l'irrigation et l'innervation correspond à l'origine différente des trois tuniques formant les enveloppes du testicule.

ARTICLE III.

LES VOIES SPERMATIQUES

Les spermatozoïdes élaborés par les tubes séminifères du testicule traversent successivement une série de canaux excréteurs : les formations creusées dans le corps d'Highmore, le canal de l'épididyme, le canal déférent. Dans l'intervalle des éjaculations, le sperme s'accumule dans les vésicules séminales.

A. — LES VOIES DU CORPS D'HIGHMORE

1° **Les Canaux droits.** — Longs de 200 à 400 μ, larges de 80 à 110 μ, au nombre de 150 environ, ils sont tapissés par un épithélium prismatique simple. Leur tunique externe se confond avec la masse fibreuse du corps d'Highmore.

2° Ils s'unissent les uns aux autres en une sorte de labyrinthe, le **rete testis (réseau vasculaire de Haller)**, dont les cavités, creusées directement dans la masse fibreuse, sont tapissées d'épithélium cylindrique ou cubique, et côtoyées par les nombreux vaisseaux sanguins et lymphatiques qui vont sortir de la glande.

3° Vers l'épididyme, les cavités du réseau, se réduisant de nombre, tendent à se placer parallèlement les unes aux autres. — Ces **Cônes** ou **Vaisseaux efférents**, au nombre de 15 à 20, longs de 15 à 20 mm., sont d'abord rectilignes, puis deviennent flexueux et pelotonnés (déroulés, ils mesurent jusqu'à 20 centimètres), et se ramassent en grappe au-dessous du globus major.

Chacun de ces pelotons, examiné séparément en place, affecte la forme d'un cône renversé à base épididymaire — d'où leur nom de **Cônes** — Du rete testis au canal de l'épididyme, leur diamètre diminue de 1/2 à 1/4 de mm. Étagés les uns derrière les autres, ils se branchent sur la paroi latérale de l'épididyme à la façon des dents sur le manche d'un peigne. — Leur paroi externe, de fibres musculaires lisses circulaires, est revêtue d'épithélium cylindrique cilié.

B. — LE CANAL DE L'ÉPIDIDYME

Examiné en place, après enlèvement de l'albuginée, il apparaît comme une masse allongée formée par une série de circonvolutions grêles rattachées entre

elles par du tissu conjonctif. — Déroulé par la dissection, c'est un tube tortueux, *long d'environ 6 mètres*, large de $0^{mm},4$. Son origine, à la partie supérieure du globus major, est formée par la réunion des deux premiers cônes efférents; les autres cônes gagnent sa paroi latérale, espacés sur une longueur d'environ 7 mm.

Le **globus major** est formé par l'entortillement des trois ou quatre premiers mètres du canal; le 5e mètre s'enroule dans le **corps** de l'épididyme. — Sa lumière irrégulière diminue vers le canal déférent : elle est bordée par une couche unique de hautes cellules cylindriques surmontées de cils très longs et limitée en dehors par une paroi constituée par des fibres musculaires lisses longitudinales renforcées vers le canal déférent par une couche de fibres circulaires.

C. — LE CANAL DÉFÉRENT

§ 1. — Trajet général du Canal Déférent.

Dans le **globus minor**, les tortuosités du canal de l'épididyme deviennent moins serrées et plus larges, partant plus distinctes. Sans démarcation bien nette, elles se continuent dans le canal déférent qui, après un long trajet indépendant (45 à 60 centimètres), vient déboucher au col de la vésicule séminale.

A son origine, il se recourbe en haut sur le dos de l'épididyme dont il reste séparé par les vaisseaux épididymaires; d'abord tortueux, il passe dans le cordon spermatique où il devient rectiligne, gagne avec lui l'orifice externe du canal inguinal, traverse le canal inguinal dans toute son étendue, pénètre dans le ventre par l'orifice inguinal supérieur, croise la fosse iliaque interne, puis plonge dans l'excavation pour se terminer derrière le bas-fond de la vessie.

Sa **forme** est régulièrement circulaire, sauf à son origine tortueuse et à sa terminaison aplatie et dilatée.

Sa **consistance** ferme est facilement appréciable dans la portion scrotale et donne aux doigts qui font rouler le canal la sensation d'un fil de fouet.

Son **diamètre** augmente à partir de l'épididyme et varie entre 2 mm. (dans le pédicule des bourses) et 6-8 mm. (derrière la vessie). Sa lumière, très petite ($0^{mm},6$), augmente assez brusquement derrière la vessie (*ampoule de la vésicule*).

§ 2. — Rapports du Canal Déférent.

A. — **La Portion testiculaire.** — Longue de 25 à 30 mm., elle présente d'abord des sinuosités nombreuses et courtes, reployées dans le sens de la hauteur; déroulée, elle atteint 12 à 20 centimètres.

Elle est *rattachée au bord interne du globus minor par une expansion musculaire continue*; s'élargissant graduellement, elle se place au milieu des origines des veines spermatiques qui vont constituer le groupe post-déférentiel.

B. — **La Portion funiculaire.** — Elle remonte en ligne droite jusqu'à l'orifice externe du canal inguinal; elle est renfermée dans le pédicule des bourses par la tunique musculo-fibreuse, PLACÉE DANS LA PARTIE LA PLUS POSTÉRIEURE DU CORDON SPERMATIQUE, accolée à la face interne de la tunique fibreuse.

Cordon Spermatique. — Le pédicule vasculo-nerveux du testicule s'étend du hile à l'orifice supérieur du canal inguinal. Il est constitué par la série des organes qui, mettant la cavité abdominale en relation avec le testicule, sont tous englobés et réunis en faisceau arrondi par la fibreuse des bourses (p. 1142), émanation du fascia transversalis : canal déférent, artères spermatique et déférentielle; veines testiculaires, épididymaires, déférentielles; lymphatiques testiculaires; nerfs émanés des plexus sympathiques.

L'artère FUNICULAIRE OU SPERMATIQUE EXTERNE (p. 306), située d'abord en dehors du cordon, à sa partie postérieure, entre la gaine fibreuse et l'érythroïde, pénètre ensuite dans la fibreuse pour s'anastomoser avec la testiculaire et la déférentielle.

[Topographiquement (fig. 958), ces organes se répartissent de la façon suivante : *a*) une *masse postérieure* contenant : α) le canal déférent entouré par le crémaster interne ; β) son artère, déférentielle (p. 303), accompagnée par les veines, funiculaires, du groupe postérieur ; — *b*) *une masse antérieure* formée : α) avant tout par les veines antérieures ou spermatiques constituant le **plexus pampiniforme** qui entoure l'artère spermatique ; β) accessoirement par de la graisse, contenant chez le jeune enfant les vestiges du canal péritonéo-vaginal.]

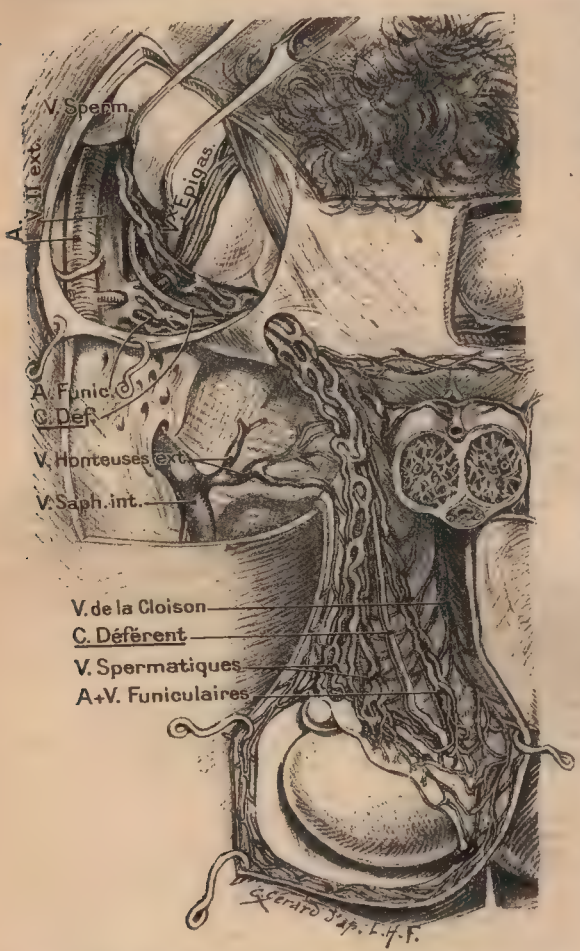

FIG. 956 (CH. PÉRIER, dessin du Pr FARABEUF). — *Le Canal déférent jusqu'à l'orifice inguinal supérieur. Orifice, terminaison, anastomoses des Veines Spermatiques.*

C. — **La Portion inguinale.** — Elle suit d'abord la paroi inférieure du trajet inguinal (p. 560), puis s'en éloigne un peu en dehors.

D. — **La Portion abdomino-pelvienne.** — Au sortir de l'orifice inguinal supérieur, le déférent se dévie brusquement en dedans et un peu en arrière, embrassant dans sa concavité l'origine de l'artère épigastrique qui décrit de son côté une courbe à concavité supérieure. De là, il s'engage au-dessous du péritoine ; au-dessus, puis en dedans des vaisseaux iliaques externes ; il plonge dans l'excavation pelvienne, en longeant la face latérale de la vessie d'avant en arrière, de dehors en dedans et de haut en bas, passant successivement au-dessus de l'artère ombilicale, de l'uretère près de sa terminaison, suivant dans ses 10 derniers centimètres, le bord supéro-interne de la vésicule du même côté en décrivant un angle très voisin de 90° (fig. 962, v. vésicules) ouvert en dehors.

E. — **La Portion rétro-vésicale.** — Orientée en dedans et un peu en avant, dilatée en ampoule et marquée extérieurement par des bosselures irrégulières, elle répond : EN AVANT, à la base puis au bas-fond de la vessie ; — EN ARRIÈRE,

au rectum dont elle est séparée par le péritoine (cul-de-sac vésico-rectal), sauf à sa partie tout inférieure embrassée dans le dédoublement de l'aponévrose prostato-péritonéale ; — EN DEHORS, elle côtoie le bord supéro-interne de la vésicule.

— Vers leur terminaison, les deux déférents se rapprochent l'un de l'autre, s'accolent sans se fusionner, formant les bords latéraux du *triangle vésical postérieur* ou *interdéférentiel*, dont le sommet est en bas, contre la prostate, dont la base est figurée par le fond du cul-de-sac vésico-rectal.

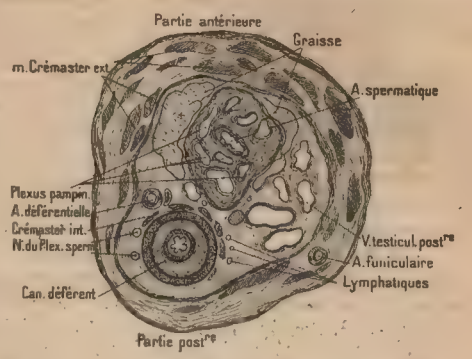

FIG. 957. — *Coupe transversale du Cordon Spermatique.*

Pratiquement, il est possible d'explorer par le toucher rectal (à 6 centimètres de l'anus) la terminaison des déférents et le col des vésicules séminales.

§ 3. — Origine embryologique du Canal Déférent et de l'Épididyme.

Par son segment inférieur, le canal de Wolff donne le *canal déférent* ; par son segment

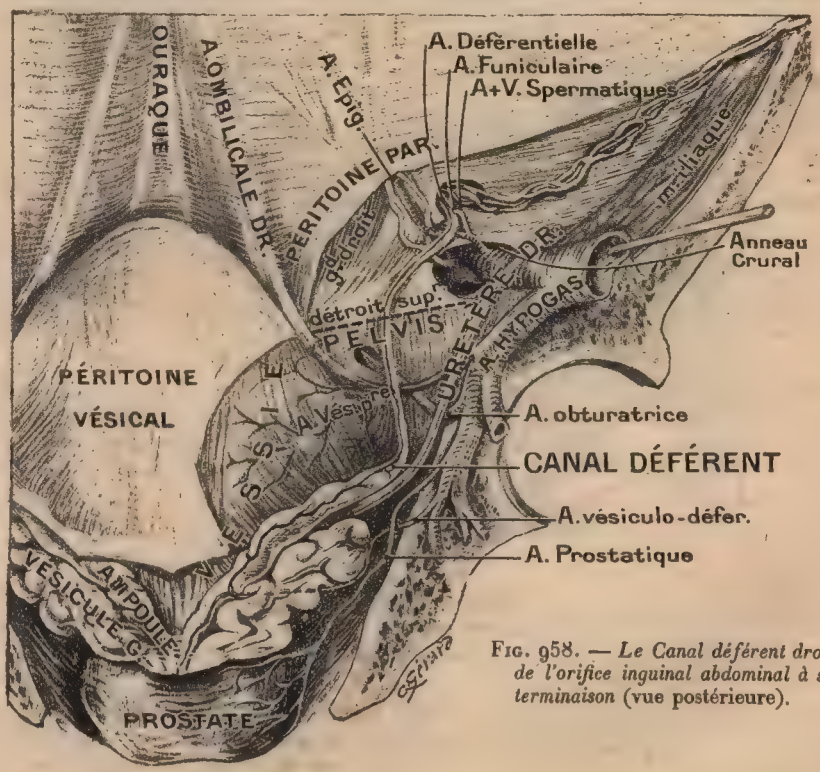

FIG. 958. — *Le Canal déférent droit de l'orifice inguinal abdominal à sa terminaison* (vue postérieure).

supérieur, le *canal de l'épididyme*. Les cônes efférents proviennent des cordons génitaux du

rein primordial ; on a vu (p. 1076) leur communication précoce avec les cordons sexuels. — Les VÉSICULES SÉMINALES sont des bourgeons creux émanés de la paroi du canal déférent, dont la partie terminale (contre l'urèthre) devient le CANAL ÉJACULATEUR.

§ 4. — Structure du Canal Déférent.

La paroi, épaisse de près d'un millimètre, est formée par trois tuniques :

a) L'*externe, adventice*, contenant des fibres lisses du crémaster interne ; *b*) la *moyenne, musculeuse*, très épaisse (formant les 4/5 de la paroi), constituée par un plan de fibres circulaires compris entre deux plans de fibres longitudinales ; *c*) l'*interne, muqueuse*, lisse, molle, dépourvue de glandes, tapissée d'une couche de hautes cellules cylindriques.

Bien que dépourvus de glandes, les canaux de l'épididyme et le déférent sont le siège de phénomènes sécrétoires intenses, servant vraisemblablement à la nutrition des spermatozoïdes (Van der Stricht, 1893), et résultant de l'élaboration par l'épithélium de granules sphériques (J. Benoist, 1921), naissant dans l'intimité du cytoplasme.

Dans l'ampoule, la muqueuse s'épaissit, devient jaunâtre, se soulève en plis limitant des alvéoles gaufrés, subdivisés par des réseaux de cloison en aréoles secondaires dans lesquelles débouchent de petites glandes muqueuses.

D. — LES VÉSICULES SÉMINALES

Les **vésicules** sont les réservoirs dans lesquels s'accumule le sperme dans l'intervalle des éjaculations. — Normalement au nombre de deux, une droite, une gauche, elles figurent deux masses fusiformes ou en poire très allongée et aplatie, irrégulièrement bosselées par leur surface extérieure, longues de 5 centimètres, larges de 15 à 20 mm. dans leur plus grand diamètre. Elles sont inclinées de dehors en dedans, de haut en bas et un peu d'arrière en avant, formant un angle d'environ 45° sur l'horizontale.

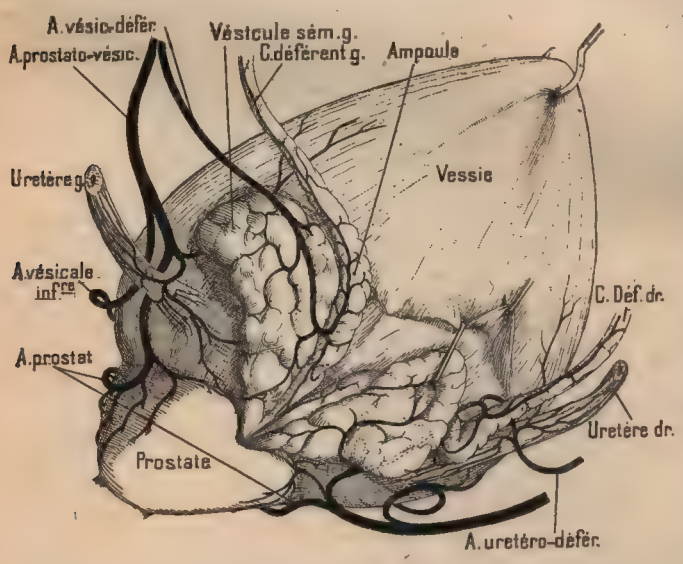

FIG. 959 (FARABEUF). — *Les Vésicules Séminales, le Canal Déférent, l'Uretère et leurs artères.*

Du côté droit, l'artère uretéro-déférentielle naît séparément.

Anormalement, une vésicule peut faire défaut ; quand cette malformation coïncide avec l'*absence du canal déférent* du même côté, on peut affirmer à coup sûr qu'il y a *absence congénitale de l'un des reins*, le plus souvent du même côté. Dans 213 observations d'absence d'un des reins, l'absence du déférent et de la vésicule a été observée 13 fois (Bal-

PLANCHE IV

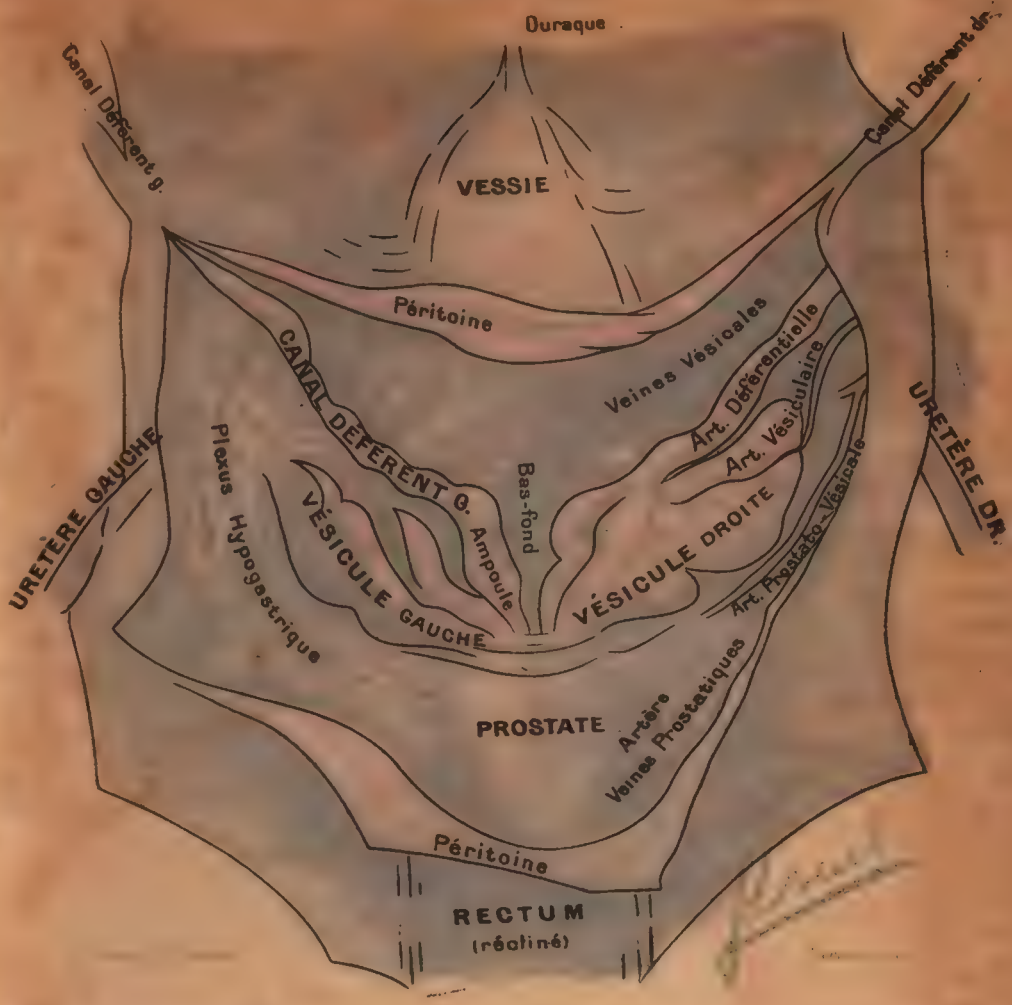

Les Vésicules séminales et les Canaux déférents
dans leurs rapports avec la Vessie et la Prostate.

G. Gérard del. ad nat. *Demoulin sc.*

Les Vésicules séminales et les Canaux déférents dans leurs rapports avec la Vessie et la Prostate.

(REPRODUCTION INTERDITE)

Le péritoine de la loge génitale est incisé transversalement, retroussé en avant sur la vessie, rejeté en arrière au-devant du rectum. — Sur la partie gauche de la figure, le plexus hypogastrique. — Sur sa partie droite, les vaisseaux sanguins ; les artères sont injectées en rouge. Les vésicules séminales ont, comme on l'observe souvent, un volume inégal.

L'aponévrose de Denonvilliers a été laissée sur le bas-fond de la vessie et le dos de la prostate, enlevée sur la face postérieure des canaux déférents et des vésicules.

MASSON & Cie, ÉDITEURS

G. Gérard del. ad nat. *Demoulin sc.*

Les Vésicules séminales et les Canaux déférents dans leurs rapports avec la Vessie et la Prostate.

(REPRODUCTION INTERDITE)

Le péritoine de la loge génitale est incisé transversalement, retroussé en avant sur la vessie, rejeté en arrière au-devant du rectum. — Sur la partie gauche de la figure, le plexus hypogastrique. — Sur sa partie droite, les vaisseaux sanguins ; les artères sont injectées en rouge. Les vésicules séminales ont, comme on l'observe souvent, un volume inégal.

L'aponévrose de Denonvilliers a été laissée sur le bas-fond de la vessie et le dos de la prostate, enlevée sur la face postérieure des canaux déférents et des vésicules.

MASSON & Cie, ÉDITEURS

lowitz); elle n'entraîne pas toujours l'absence ou l'atrophie du testicule, qui peut au contraire avoir sa grosseur et sa structure normales.

Leur **volume** moyen varie chez l'adulte de 1 centimètre cube à 3 centimètres cubes : insignifiant dans l'enfance, il subit, comme tous les organes sexuels, une poussée considérable au moment de la puberté. Chez le vieillard, il ne diminue pas, mais les parois de l'organe se ramollissent ; n'ayant plus rien ou peu de chose à renfermer, les vésicules se flétrissent plutôt qu'elles ne s'atrophient par diminution ou perte de la tonicité musculaire.

§ 1. — Rapports des Vésicules Séminales.

Elles sont situées dans la loge génitale (p. 1119), entre la vessie et le rectum, branchées extérieurement, par leur sommet, sur l'ampoule du canal déférent. Sensiblement horizontales à la naissance et dans les premières années, elles se relèvent graduellement jusqu'à 40 à 45°.

1. Face antéro-supérieure ou sous-vésicale. — Elle se confond avec le feuillet antérieur, mince, de l'aponévrose prostato-péritonéale, qui la rattache lâchement à la couche musculaire superficielle du bas-fond de la vessie.

2. Le fond ou base est coiffé par le péritoine vésico-rectal (p. 1120) dédoublé en : a) *cul-de-sac vésico-vésiculaire,* évident lorsque la vessie, vide, s'éloigne de la vésicule; rudimentaire quand elle est pleine; — b) *cul-de-sac vésiculo-rectal,* toujours bien net, et recouvrant la vésicule sur une hauteur de 1 à 3 centimètres.

« Sous ce tegmentum est tendu, d'un côté à l'autre, le **ligament large musculaire lisse du mâle**, sous-jacent et adhérent au péritoine, ce que l'on a appelé aponévrose prostato-péritonéale. Les conduits et réservoirs spermatiques y sont contenus comme l'utérus et ses annexes dans la cloison large homologue » (Farabeuf).

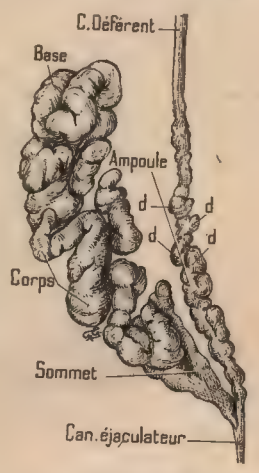

Fig. 960 (2/3 grandeur naturelle). — *La Vésicule séminale — en partie déroulée — et l'ampoule du Canal Déférent droits. Vue antérieure.*

d. d. d. d. Diverticules de l'ampoule.

3. Face postéro-inférieure. — Elle répond à la face antérieure du rectum dont elle est séparée par le feuillet postérieur de la prostato-péritonéale, peu adhérent aux vésicules.

4. Le bord supéro-interne est longé par l'ampoule du canal déférent.

5. Le bord externe est côtoyé par les grosses veines prostatiques et vésicales.

6. Le sommet — col de la vésicule — se continue par le canal éjaculateur. Sur sa partie interne, se branche la terminaison du déférent dont la lumière est séparée de celle de la vésicule par un éperon comparable à celui qu'on observe à la confluence des canaux hépatique et cystique. Les injections de liquide ou d'air poussées par le canal déférent remplissent la vésicule avant de passer dans le canal éjaculateur; entre les éjaculations, le sperme s'y accumule par un mécanisme analogue à celui qui gonfle la vésicule biliaire dans l'intervalle des digestions.

La délamination de l'aponévrose de Denonvilliers persiste, mais moins nette, dans le

triangle interdéférentiel. De chaque côté, autour des déférents et des vésicules, elle forme la **loge des vésicules séminales** ; « assez large en haut, où elle s'étend presque d'un côté de l'excavation à l'autre, elle va en se rétrécissant à mesure que les canaux déférents se rapprochent, ces canaux constituant en quelque sorte les limites latérales de la loge. — Elle affecte une forme trapézoïde, à petite base constituée par la prostate, à grande base formée par une ligne d'adhérence du péritoine à la vessie, laquelle ligne semble correspondre au point où les canaux déférents quittent l'excavation pour pénétrer dans la fosse iliaque » (Quénu et Hartmann).

§ 2. — Conformation et Structure des Vésicules Séminales.

Après insufflation, la surface extérieure est soulevée irrégulièrement par des bosselures, retenues par des éléments fibro-musculaires : elles sont déterminées par un tassement en accordéon du *tube vésiculaire*, qui peut être déroulé sur une longueur de 15 à 20 centimètres.

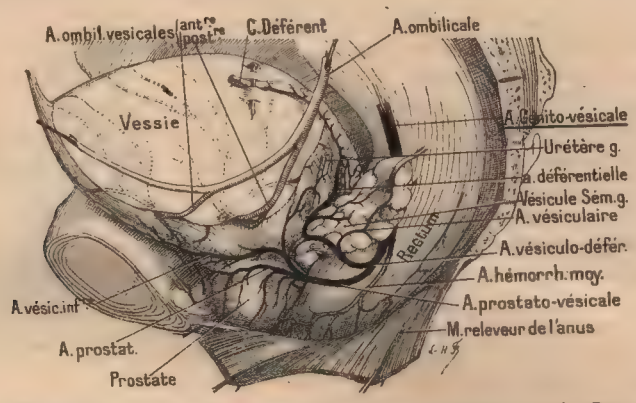

Fig. 961 (Farabeuf). — *Vue latérale gauche des organes pelviens : Vessie, Prostate ; Vésicule séminale et Canal déférent ; Rectum.*

Artère génito-vésicale typique de l'homme. Elle se bifurque en prostato-vésicale et vésiculo-déférentielle ; la déférentielle « s'en va au testicule après avoir donné un rameau récurrent à la portion initiale ampullaire du canal et souvent un à l'uretère ».

Après dissection, il figure un canal tortueux sur lequel se ramifient des diverticules sacculaires de longueur variable.

Après ouverture, la surface intérieure apparaît divisée en un grand nombre de logettes, séparées par des cloisons irrégulières et subdivisées en alvéoles plus petits par des soulèvements muqueux irréguliers (fig. 963).

Structure.

Les parois, plus minces que celles du déférent, sont formées par trois tuniques : *a*) l'*externe, adventice*, relativement mince, dans laquelle courent les divisions des vaisseaux ; — *b*) la *moyenne, musculaire lisse*, comprenant : α) un plan externe, longitudinal ; β) un plan moyen, circulaire ; γ) un plan interne, longitudinal ; — *c*) l'*interne, muqueuse*, marquée par des crêtes, des reliefs, est tapissée par une couche unique de cellules, cylindriques chez l'enfant, cubiques chez l'adulte ; dans sa paroi s'enfoncent de nombreuses glandes.

Fonctions des Vésicules Séminales. — On leur a, de tout temps, contesté le rôle de réservoir séminal.

Les Rongeurs et les Insectivores ont de grosses vésicules, dont le liquide, exclusivement glandulaire, ne contient jamais de spermatozoïdes. Les Carnassiers n'ont pas de vésicules. La présence de ces poches « influe vraisemblablement sur l'abondance et la rapidité de

l'éjaculation qui paraît sans elles se faire goutte à goutte » (Charpy). — Par contre, chez l'homme, elles renferment des spermatozoïdes qui peuvent y demeurer vivants, plus de quatre-vingts heures après la mort (Robin). Pour moi, l'élaboration des cellules spermatiques, ininterrompue pendant toute la vie génitale, semble d'autant plus active que les vésicules sont appelées à se vider plus fréquemment : cette *sympathie fonctionnelle* s'entretient chez les sexuels, s'assoupit chez les chastes : interversion qui se traduit chez les seconds par une tendance à l'hypertrophie des formations adipeuses. — Il serait intéressant de rechercher si elle ne correspond pas à un amoindrissement de l'activité des cellules interstitielles du testicule, voire à la disparition du plus grand nombre de ces éléments.

Vaisseaux et Nerfs des Vésicules Séminales et du Canal Déférent.

Les deux organes ont UNE ARTÈRE COMMUNE : la *vésiculo-déférentielle* (fig. 961), branche de la génito-vésicale, plus rarement de l'hypogastrique. « Elle aborde le fond de la vésicule qui s'offre à elle, plus ou moins tombé sur le côté, suivant l'état de réplétion de la vessie. Tout près de la vésicule est l'uretère : l'artère vésiculaire donne au conduit urinaire un rameau qui le joint à 2 ou 3 centimètres de sa pénétration dans la vessie, rameau *uretéral*, divisé en ⊣, d'où résultent plusieurs ramuscules ascendants et descendants. — La *vésiculaire* ayant pénétré dans la loge musculaire de la vésicule, ...marche vers le col du réservoir sur lequel, devenue *déférentielle*, elle écarte deux rameaux finissant encore en ⊣. » L'on suit ses ramuscules ascendants jusqu'à l'épididyme où ils s'anastomosent avec ceux de la spermatique. La vésicule reçoit de longs sarments qui se ramifient et serpentent dans les sillons interposés aux bosselures de la surface... » (Farabeuf). —

Les VEINES aboutissent aux gros troncs veineux latéro-vésicaux. —

Les LYMPHATIQUES vont aux ganglions hypogastriques moyens.

Les NERFS proviennent du plexus hypogastrique en suivant les artères ; ce *plexus séminal* est formé de fibres présentant sur leur trajet de nombreuses cellules ganglionnaires.

E. — LES CANAUX ÉJACULATEURS

Ces canaux, au nombre de deux, sont les excréteurs communs aux vésicules et aux déférents. Ils continuent la direction générale de ces derniers qui sont troués latéralement, en dehors, par le canal excréteur de la vésicule ; mais comme leur diamètre (1 mm.) diminue beaucoup à leur terminaison ($0^{mm},6$), comme ils sont fermés toniquement à la fois par leur musculeuse propre et par le stroma prostatique, on conçoit très bien la pénétration lente et continue du sperme dans la vésicule. Longs de 25 mm., ils s'engagent obliquement en bas et en avant entre la base de la prostate et la vessie, puis s'enfoncent dans la glande elle-même (fig. 963). Il y conservent toujours leur individualité,

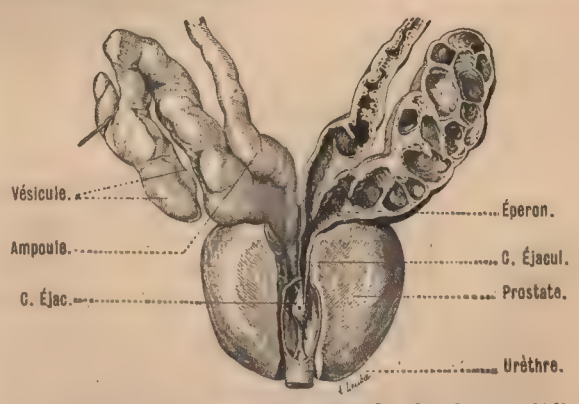

FIG. 963 (ALBARRAN). — *Les Ampoules des Canaux déférents, les Vésicules Séminales et les Canaux éjaculateurs.*
Vue d'avant, après section longitudinale. Eperon inter-vésiculo-déférentiel.

leurs parois augmentant d'épaisseur de l'origine vers la terminaison, qui se fait de chaque côté de l'utricule prostatique.

Dans la prostate, ils marchent parallèlement, séparés seulement par le *sinus prostatique*, plongés avec lui dans un tissu caverneux érectile, analogue à la gaine érectile de l'urèthre et continu avec elle.

Leur **Structure** est celle du déférent : *a*) une *adventice* ; *b*) une *musculeuse* n'ayant ses trois plans de fibres que dans la portion rétro-prostatique : ils se dilacèrent partiellement dans le trajet intra-prostatique, où les fibres externes se dissocient en tissu caverneux ; *c*) une *muqueuse* tapissée d'épithélium cylindrique qui devient pavimenteux vers l'urèthre.

Article IV.

LES GLANDES ANNEXÉES AUX VOIES SPERMATIQUES

Le sperme arrive très épais dans les vésicules. — Au moment de l'éjaculation, il est successivement dilué par le produit de sécrétion des glandes des vésicules elles-mêmes ; par le liquide élaboré par la prostate et les glandes de Méry.

A. — LA PROSTATE

La prostate est une masse musculo-glandulaire qui entoure la première portion — dite prostatique — de l'urèthre.

De couleur rouge foncé, de consistance ferme, sa **forme** est comparable à un marron aplati d'arrière en avant. Elle pèse de 15 à 25 grammes chez l'adulte.

Dimensions moyennes. — Base (diamètre maximum) : 35 à 45 mm. ; — diamètre vertical : 25 mm. en avant, 40 en arrière ; diamètre antéro-postérieur : 25 mm. — Rudimentaire chez l'enfant, et jusqu'à la puberté, elle a chez l'adulte le **volume** d'une noix.

En tant que glande, elle appartient à l'appareil génital, au développement duquel elle est directement rattachée : le fait est démontré à la fois : par l'accroissement qu'elle présente chez certains mammifères au moment du rut, et chez l'homme ; par son apparence vestigiale (volume rudimentaire) dans les cas d'absence ou d'atrophie des testicules.

§ 1. — Développement de la Prostate.

Les **glandes prostatiques** apparaissent au 3e mois de la vie fœtale sous la forme de bourgeons pleins, provenant de l'épithélium du sinus uro-génital. Dans le cours du 4e mois, ces bourgeons se creusent d'une lumière centrale en même temps que se développent : les bourgeons secondaires, les faisceaux de fibres musculaires lisses destinés à les séparer. — Les lobes latéraux, d'abord distincts, se fusionnent vers le 5e mois.

Au moment de la puberté, la prostate suit l'accroissement rapide de tout l'appareil génital. — Dans la vieillesse, la portion glandulaire s'atrophie en même temps qu'elle peut s'entourer d'un bloc hypertrophique fibreux ; le terme d'*hypertrophie de la prostate* donné à cet état — pathologique — consacre une erreur d'interprétation.

§ 2. — La Loge Prostatique.

Les formations fibreuses qui entourent la prostate lui constituent une loge entr'ouverte en haut (sous le col de la vessie) à laquelle on peut considérer six parois :

A. Paroi inférieure. — Constituée par le feuillet supérieur du plancher uro-génital, c'est d'elle que partent : B. en arrière, l'épaisse et adhérente aponévrose prostato-péritonéale ; C. en avant, la mince lame préprostatique qui remonte ensuite sur la face antérieure de la vessie (aponévrose ombilico-vésicale) ; D. latéralement, à droite et à gauche, une lame — aponévrose latérale — qui se confond avec le fascia pelvia (p. 1118) et en bas reste séparée de la glande par la masse des nombreuses veines (collectrice prostatique, vésicale inférieure, vésiculaires), qui côtoient ses flancs d'avant en arrière avant de se

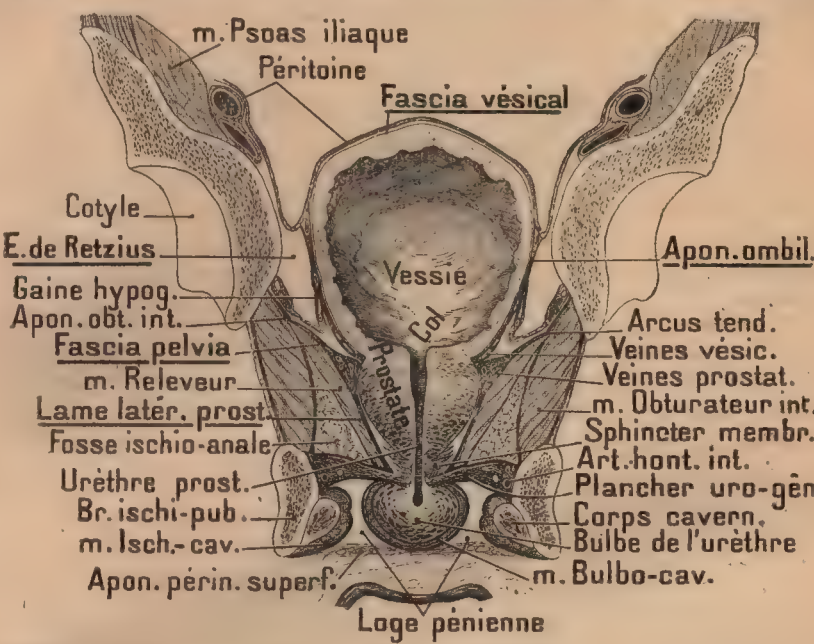

Fig. 964. — *Coupe frontale du bassin de l'homme par le milieu des branches ischio-pubiennes (segment antérieur).*

La loge prostatique ; — Le releveur et ses deux lamelles aponévrotiques ; — Le plancher uro-génital du périnée ; — Le périnée inférieur (loge pénienne) ; — Relations des formations celluleuses des loges vésicale et prostatique.

jeter dans une veine unique, la génito-vésicale ; E. enfin, en haut et sur les côtés, un feuillet détaché également du fascia pelvia vient s'attacher sur la base de la prostate entre elle et la vessie « faisant tablette horizontale entre les vaisseaux prostatiques et les vésicaux » (Farabeuf).

Les veines tout supérieures sont recouvertes par une expansion analogue qui rejoint la gaine allantoïdienne et les sépare de la graisse sous-péritonéale : Charpy la considère comme un feuillet lamelleux sous-péritonéal entourant en cercle l'origine de l'urèthre, se réfléchissant à angle aigu pour remonter tout autour de la vessie (fascia vésical, p. 1107) qu'il enveloppe jusqu'à la limite du péritoine ; « seule la vessie, avec les vésicules séminales, émerge au-dessus de ce diaphragme fibreux ».

La loge prostatique est ainsi fermée de toutes parts ; les seuls orifices dont elle est percée livrent passage à des veines anastomosant les différents courants veineux latéro-vésicaux.

§ 3. — Conformation extérieure et Rapports de la Prostate.

Enclavée dans sa loge, elle est dirigée obliquement, à peu près comme l'urèthre qui la traverse, de haut en bas et d'arrière en avant, suivant un axe incliné de 20° à 30° sur la verticale.

1. Base ou face vésicale. — Elle présente d'avant en arrière : *a*) l'*embouchure de l'urèthre* entouré de son sphincter lisse recouvrant lui-même les fibres longitudinales venant de la couche plexiforme de la vessie ; *b*) un mamelon transversal : *lobe médian de la glande* ; *c*) une dépression transversale profonde, perforée vers le centre par les canaux éjaculateurs, excavée latéralement et de chaque côté pour recevoir les vésicules séminales et les canaux déférents qui lui adhèrent ; *d*) un bord postérieur échancré au milieu (*incisure prostatique*).

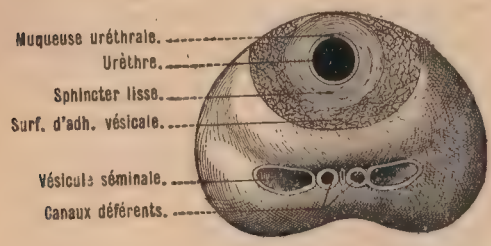

Fig. 965 (Albarran). — *La Base de la Prostate.*

Il n'y a rien devant l'urèthre (Albarran).

La base entre en rapport avec la vessie : 1° par le lobe médian, compris entre le col de la vessie de laquelle il reçoit des fibres lisses longitudinales ; 2° avec l'urèthre et les canaux éjaculateurs par la partie supérieure de ses lobes latéraux, de chaque côté et en dehors du bord correspondant du trigone vésical.

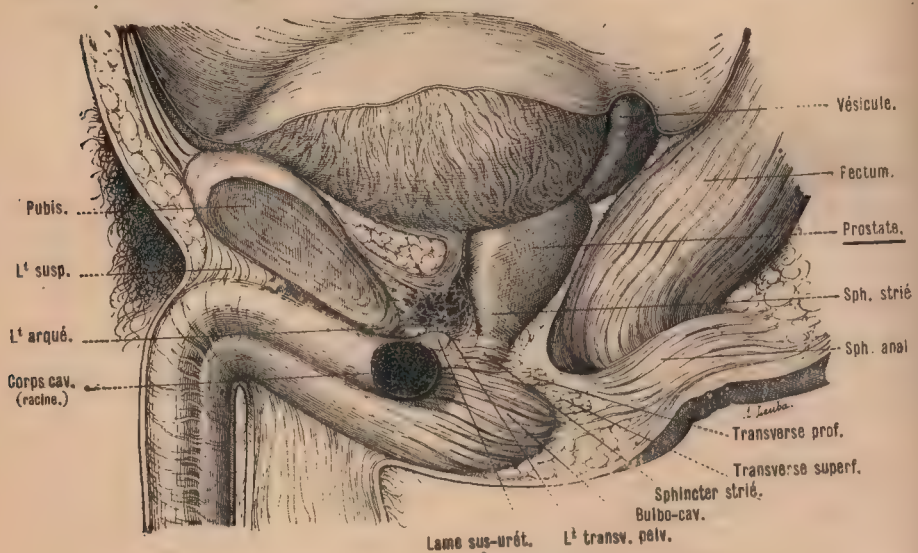

Fig. 966 (Albarran). — *La Prostate vue de profil.*

2. Face antérieure, pubienne. — Courte, verticale, elle est à 10-15 mm. environ derrière la moitié inférieure de la symphyse. Marquée par un sillon médian peu accusé, elle est embrassée par le sphincter strié de l'urèthre qui

réunit en avant les deux lobes latéraux de la glande. L'espace qui la sépare de la symphyse, *fossette prévésicale*, est limité : *a*) en haut par les ligaments pubo-prostato-vésicaux, dont la partie inférieure et interne s'insère sur la prostate (ligaments pubo-prostatiques) ; *b*) en bas par la face supérieure du ligament de Carcassonne, ligament transverse du pelvis ; *c*) en arrière, par un mince feuillet continu avec le ligament précédent, *lame préprostatique*, qui sert de couverture au sphincter strié et par sa face antérieure se confond avec les gaînes des grosses veines vésicales antérieures dans leur trajet descendant vers les veines honteuses internes, avec les gaines des veines vésicales inférieures qui restent pelviennes et se dirigent vers les flancs de la prostate.

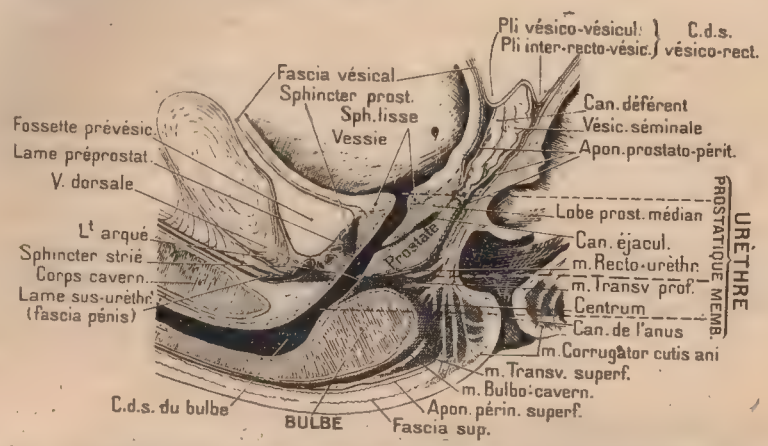

FIG. 967. — *Rapports des portions prostatique et membraneuse de l'Urèthre* (demi-schématique).

Coupe sagittale d'un bassin d'homme.

[Qu'on ne s'étonne pas de me voir passer sous silence, à propos de la vessie comme de la prostate, le plexus de Santorini. Suivant Farabeuf, qui a si remarquablement démêlé l'écheveau des vaisseaux pelviens, j'ai montré ailleurs (p. 310) comment il fallait comprendre les veines qui descendent au-devant de la vessie.]

3. FACE POSTÉRIEURE, RECTALE. — La plus large des faces de la prostate, inclinée à 45°, elle est partagée en deux lobes qui bombent sur les côtés par un sillon médian terminé en haut à l'incisure prostatique. — Séparée de l'ampoule rectale par l'aponévrose prostato-péritonéale, on peut facilement la sentir par le toucher rectal, à 4-6 centimètres de l'anus. — La prostato-péritonéale de Denonvilliers, continuant en haut le feuillet supérieur de la gaine du m. transverse profond, est intimement adhérente à la prostate ; mais sa face postérieure n'est unie au rectum que par du tissu cellulaire lâche, facilement dilacéré avec le doigt (*zone décollable* de Quénu et Hartmann, p. 1028).

Schématiquement, l'**Aponévrose prostato-péritonéale de Denonvilliers**, lame musculo-fibreuse, apparaît tendue transversalement entre la prostate et le rectum.

Simple en bas où elle se perd sur le feuillet supérieur du plancher uro-génital, elle s'accole intimement par sa face antérieure à la ligne médiane de la prostate, tandis qu'en arrière, elle n'est que lâchement unie au rectum par une lame celluleuse (zone décollable). Ses expansions latérales, contiguës à l'aponévrose ombilicale-vésicale (fig. 927), laissent la loge génitale ouverte sur les côtés pour le passage des pédicules vasculaires génitaux (artères

et veines vésiculo-déférentielles); — leur bord supérieur répond au **ligament suspenseur de la prostate**; ils se fusionnent en arrière avec les lames latéro-rectales (fig. 926).

A la base de la prostate, elle se dédouble pour engainer les vésicules séminales et la portion terminale des déférents en deux feuillets : l'un antérieur, rétro-vésical qui se confond en avant et en haut avec le fascia vésical; il se termine en haut sous le cul-de-sac vésico-vésiculaire du péritoine ; — l'autre postérieur, pré-rectal, formé d'un plan fibro-musculaire lâchement uni au rectum, remonte derrière les vésicules et les déférents jusqu'au cul-de-sac inter-vésiculo-rectal du péritoine.

L'aponévrose de Denonvilliers, surtout épaisse derrière la prostate, est formée par une trame conjonctive dans laquelle sont d'abondantes fibres musculaires lisses en connexion plus ou moins immédiate avec celles des diverses formations voisines : plancher uro-génital, prostate, vessie, vésicules. — D'origine péritonéale, elle peut être considérée comme le *ligament large* musculaire lisse de l'homme, homologue des ligaments larges de la femme.

4. Faces latérales (fig. 964). — Convexes, elles répondent en avant aux faisceaux antérieurs des releveurs de l'anus dont elles sont séparées par les aponévroses latéro-prostatiques. Elles sont côtoyées par les lacis des veines vésicales postérieures et prostatiques, très volumineuses (p. 311).

5. Sommet ou bec. — Mousse ou légèrement échancré, concave en avant (Albarran), il est un peu au-dessous du plan horizontal mené, sur le sujet debout, par le bord inférieur de la symphyse et à une distance de 3-4 centimètres de l'anus. Troué en avant par l'urèthre qui, en sortant de la prostate, devient membraneux, il est distant de 7 à 10 mm. du plancher uro-génital. A son niveau, le sphincter strié ne s'interrompt pas, mais se continue sur la partie antérieure de l'urèthre membraneux.

§ 4. — Rapports intérieurs de la Prostate.

L'urèthre prostatique la traverse obliquement en bas et en avant sur une longueur de 35 mm. — La plus grande partie de la prostate est derrière lui ; la *portion pré-uréthrale* de la glande, bien qu'épaisse de 4 à 6 mm. à la partie moyenne, est formée exclusivement par son stroma musculo-conjonctif, cravaté extérieurement par le sphincter strié de l'urèthre.

Sur sa paroi postérieure, se trouve le verumontanum flanqué de chaque côté par l'orifice des canaux éjaculateurs et par les orifices des glandes prostatiques.

Les canaux éjaculateurs (p. 1151) s'enfoncent en biais d'abord entre la base de la prostate et la vessie, puis à travers la glande, entre sa masse supérieure (lobe moyen) et sa masse inférieure (lobes latéraux) dont ils établissent la séparation.

§ 5. — Divisions et Structure de la Prostate.

La division en trois lobes — un médian, deux latéraux —, est artificielle chez l'adulte puisque la prostate normale forme une masse unique. Il convient cependant de mentionner à part le *lobe moyen — lobe d'Everard Home* — qui se projette sous la muqueuse de la luette vésicale. La séparation des lobes s'accentue communément dans la vieillesse sous la poussée hypertrophique du lobe moyen.

La prostate n'a pas de capsule propre ; sa périphérie est constituée exclusivement par une coque musculaire lisse qui, en arrière, fait corps avec l'aponévrose de Denonvilliers, et en avant se confond avec le sphincter strié, de telle sorte que l'isthme pré-uréthral est entièrement formé d'éléments musculaires.

Le **Parenchyme prostatique** est formé de muscles et de glandes.

La MASSE MUSCULAIRE, moins serrée vers le sommet, est constituée par des fibres lisses, disposées sur trois couches difficilement séparables; de dehors en dedans : *a*) un plan de fibres transversales; *b*) une couche de fibres radiées concentriques, figurant les CLOISONS INTERLOBULAIRES; *c*) une couche interne, de fibres circulaires, continues en arrière avec celles de la vessie, en avant avec celles du sphincter lisse de l'urèthre, qui embrasse en anneau incomplet la face antérieure de l'urèthre prostatique dans toute son étendue.

Ces fibres circulaires de l'urèthre sont recouvertes de fibres longitudinales peu développées, appartenant en propre au canal uréthral et se confondant à leur périphérie avec les fibres radiées prostatiques.

Les GLANDES PROSTATIQUES se répartissent derrière l'urèthre en trois séries, correspondant aux lobes : une médiane, deux latérales. Chacune d'elles est vaguement subdivisée en lobules par les travées musculaires interlobulaires. Leurs conduits, au nombre de 12 à 16 pour les lobes latéraux, de 4 à 6 pour le lobe moyen, débouchent près de la ligne médiane, de chaque côté du verumontanum. Ce sont des glandes en grappe, tapissées par un épithélium cubique sur une ou deux rangées. — Elles sécrètent un liquide blanchâtre, laiteux.

La **répartition des glandes prostatiques** est de grande importance dans l'interprétation des localisations de l'hypertrophie prostatique. — Voici le résumé de Hartmann, dans le rapport qu'il fait du travail de Cunéo — 1911 — : « Quand on injecte les glandes de la prostate, on remarque que l'appareil glandulaire se trouve divisé en deux couches par la présence du sphincter uréthral :

« 1° Une couche de glandes est située en dedans du sphincter, elle entoure directement la muqueuse uréthrale ; elle est surtout développée dans la portion de l'urèthre située au-dessus du verumontanum ;

« 2° Une couche beaucoup plus importante est située en dehors du sphincter ; ce sont ces glandes qui constituent la prostate proprement dite. Leur canal excréteur traverse le sphincter uréthral et est beaucoup plus long que celui des glandes péri-uréthrales. »

Dans l'hypertrophie de la prostate, ce sont seulement les glandes péri-uréthrales intra-sphinctériennes qui sont atteintes. Telle est la théorie que défend Cunéo.

Le tissu glandulaire et les éléments constituant les enveloppes de la prostate sont comprimés et repoussés. Les canaux éjaculateurs et le verumontanum se retrouvent intacts. En revanche, on constate que la muqueuse de toute la portion de l'urèthre située en dessous du verumontanum est toujours extirpée avec la tumeur. Le sphincter uréthral est également ménagé ; cependant on le trouve éclaté sur certaines pièces. Cela vient, disent Hartmann et Cunéo, de ce que la tumeur développée aux dépens des glandes péri-uréthrales a, par son développement excessif, distendu le sphincter jusqu'à rupture. Hartmann tire de cette étude la conclusion pratique suivante : « On comprend pourquoi l'opération de Frayer, qui consiste en l'énucléation de la tumeur prostatique (en passant par l'intérieur de la vessie), donne d'excellents résultats. En effet, la tumeur étant intra-sphinctérienne et sous-muqueuse, peut, dans l'opération de Frayer, être extirpée sans qu'on ait à léser ni le sphincter uréthral, ni les canaux éjaculateurs, et à plus forte raison sans que l'on ait à dilacérer les diverses parties constituantes de la prostate et de sa loge ».

Vaisseaux et Nerfs de la Prostate.

L'ARTÈRE *prostatique*, branche de la génito-vésicale (quelquefois de l'hémorrhoïdale moyenne), fournit « des rameaux et ramuscules descendants, antérieurs et rétrogrades » au corps de la glande ; le rameau postérieur de la vésicale inférieure dessert le bas-fond de la vessie, la base de la prostate et la terminaison de l'urèthre.

LES VEINES (fig. 289), issues de toute la hauteur de la glande, convergent, sous l'aponévrose pelvienne (p. 1118), vers la *veine collectrice prostatique* qui communique avec celle du côté opposé; grossie de branches des veines hémorrhoïdales moyennes, grossie des veines vésicales inférieures, elle se fusionne avec la veine collectrice vésicale inférieure, et aboutit à la veine hypogastrique.

Les LYMPHATIQUES, réunis en quatre troncs principaux, se rendent aux plus antérieurs des ganglions intra-pelviens.

Les NERFS, très nombreux, proviennent du plexus hypogastrique en suivant l'artère génito-vésicale : quelques fibres à myéline, issues des 4e et 5e nerfs sacrés, aboutiraient à des corpuscules de Pacini.

B. — LES GLANDES DE MÉRY

Les GLANDES DE MÉRY OU BULBO-URÉTHRALES, improprement appelées quelquefois glandes de Cowper, annexées à l'urèthre spongieux, sont au nombre de deux, l'une droite, l'autre gauche. Grosses chez l'adulte comme un pois ou un noyau de cerise, séparées l'une de l'autre par une distance de 5 mm., de couleur rougeâtre, elles sont situées de chaque côté de la ligne médiane, dans l'épaisseur du plancher uro-génital et entre ses formations conjonctives. Topographiquement, elles sont placées dans l'angle rentrant formé par la face profonde du bulbe et la face superficielle de l'urèthre membraneux (fig. 975).

Le CANAL EXCRÉTEUR de ces glandes en grappes a une longueur très variable, 3 mm. à 3 centimètres. Il glisse obliquement en avant, entre le bulbe (qu'il ne pénètre pas) et la paroi uréthrale dans laquelle il s'enfonce. Il débouche par un orifice très petit sur la paroi inférieure de l'urèthre spongieux.

ARTICLE V.

L'URÈTHRE DE L'HOMME

Du col de la vessie au méat urinaire, l'**urèthre** traverse successivement : la prostate, le plancher uro-génital, le corps spongieux de la verge.

L'anatomie, se fondant sur son passage à travers ces régions, le divise en trois portions : 1. L'URÈTHRE PROSTATIQUE ; 2. LA PORTION MEMBRANEUSE ; 3. L'URÈTHRE SPONGIEUX, lui-même subdivisé en *segment périnéo-scrotal* et *segment pénien*. — Chirurgicalement, on réunit les deux premières portions sous le nom d'*urèthre fixe* ou URÈTHRE POSTÉRIEUR ; la première portion étant appelée *urèthre mobile, pénien* ou URÈTHRE ANTÉRIEUR (Guyon).

Il serait vain de vouloir l'étudier exclusivement sur le cadavre ; les renseignements fournis par les dissections ou les coupes sont toujours insuffisants et souvent faux. Le secours de la clinique est indispensable : elle seule permet d'acquérir les notions exactes relatives à la direction du canal, à sa longueur, à ses courbures, à l'élasticité des plans musculaires qui l'entourent dans son parcours à travers le périnée, à la sensibilité exquise de sa muqueuse.

A l'urèthre, se rattache inséparablement la description de la verge.

§ 1. — Généralités.

Longueur. — Variable de 14 à 22 centimètres (et plus chez le vieillard), elle est estimée en moyenne à 16 centimètres. Suivant la judicieuse remarque de Charpy « l'étude de la moyenne n'a aucune utilité ; on ne sonde pas des sujets moyens, mais des individualités..... Pratiquement, la sonde doit prévoir l'urèthre le plus long ».

Ses différents segments mesurent : l'urèthre prostatique, 3-4 centimètres ;

l'urèthre membraneux, 10 à 15 millimètres ; l'urèthre spongieux, 12 à 16 centimètres et plus suivant la longueur de la verge.

Direction. — La verge étant pendante, il décrit d'arrière en avant une double courbe en *S* italique.

a) La première courbe est concave en haut.

A son origine, col de la vessie, il est A 2 CENTIMÈTRES EN ARRIÈRE DU PUBIS, SUR LE TRAJET D'UNE LIGNE HORIZONTALE QUI PASSERAIT A MI-HAUTEUR DE LA SYMPHYSE.

De là, suivant un trajet presque rectiligne, il descend obliquement en avant, puis se courbe : 1° pour embrasser le bord inférieur de la symphyse (fig. 968), dont il reste éloigné par une distance moyenne de 15 mm. ; 2° pour remonter, sur un court trajet, au devant de la partie inférieure de la face antérieure du pubis ; le sommet de cet ANGLE SOUS-PUBIEN se trouve à un centimètre au-dessous du pubis sur la verticale abaissée du bord inférieur de la symphyse.

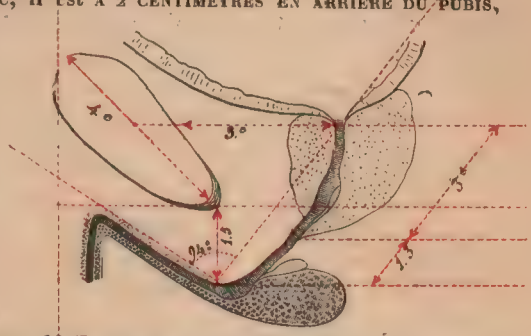

FIG. 968 (POIRIER et CHARPY). — *Situation des diverses portions de l'Urèthre fixe par rapport à la Symphyse.*

b) La deuxième courbe est concave en bas.

Au-devant du pubis, il se courbe à nouveau (*angle prépubien*) pour devenir descendant dans sa portion pénienne.

L'angle prépubien disparaît quand on redresse la verge et au moment de l'érection ; il n'a pas d'intérêt pratique : dans l'exploration du canal, en effet, il est possible d'abaisser l'angle prépubien et un peu le col vésical. « Il en résulte que, sans grand tiraillement, on peut rendre l'urèthre à peu près rectiligne » (Albarran).

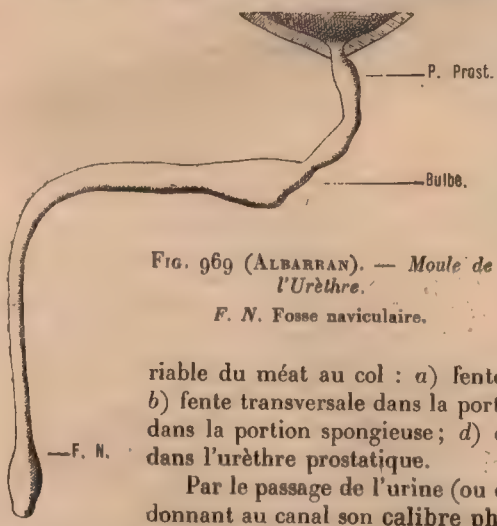

FIG. 969 (ALBARRAN). — *Moule de l'Urèthre.*
F. N. Fosse naviculaire.

Calibre et forme. — *A l'état de repos*, les parois sont au contact et limitent une lumière virtuelle, de forme variable du méat au col : *a*) fente ou rainure verticale au méat ; *b*) fente transversale dans la portion pénienne ; *c*) lumière étoilée dans la portion spongieuse ; *d*) croissant à concavité postérieure dans l'urèthre prostatique.

Par le passage de l'urine (ou du sperme), les parois s'écartent, donnant au canal son **calibre physiologique**, représenté par une série de dilatations et de resserrements. Ce sont, d'avant en arrière :

1. Le MÉAT URINAIRE, ouvert au-dessous du sommet du gland, généralement inextensible, fente verticale haute en moyenne de 10 mm. (chiffres extrêmes, 4 et 17), limitée par deux *lèvres* plus ou moins saillantes, se rejoignant en haut

et en bas aux *commissures* ; le méat se continue par un tunnel également rétréci qui peut avoir plus de 1 centimètre de longueur ;

2. Dans le gland, à 5-6 mm. du méat, la FOSSE NAVICULAIRE, dilatation ovoïde, constante, déprimant surtout la face postérieure ;

3. La PORTION PÉNIENNE, dont le calibre est régulièrement rétréci jusqu'à l'angle prépubien ;

4. Au niveau du bulbe, la plus *importante des dilatations locales*, LE CUL-DE-SAC BULBAIRE, développé exclusivement aux dépens de la paroi postérieure de l'urèthre. — *Le cul-de-sac du bulbe*, ovoïde à grosse extrémité postérieure, long de 2 centimètres, dilatable jusqu'à 15 mm., se continue insensiblement dans la portion membraneuse ; il se rétrécit brusquement avec elle, COLLET DU BULBE, à son passage à travers le feuillet inférieur du plancher uro-génital ;

5. TOUTE LA PORTION MEMBRANEUSE, bridée dans la plus grande partie de son trajet par le plancher uro-génital ; elle ne peut guère se dilater au delà de 10 mm. ;

6. Le SINUS PROSTATIQUE, la portion la plus large du canal, dilatable jusqu'à 20 mm. ;

7. Enfin la TERMINAISON, RÉTRÉCIE AU COL DE LA VESSIE et fermée par l'action tonique du sphincter lisse.

§ 2. — Conformation intérieure de l'Urèthre.

A. — La Portion Prostatique de l'Urèthre.

La plus large de tout le canal, elle se resserre graduellement pour se continuer dans la portion membraneuse.

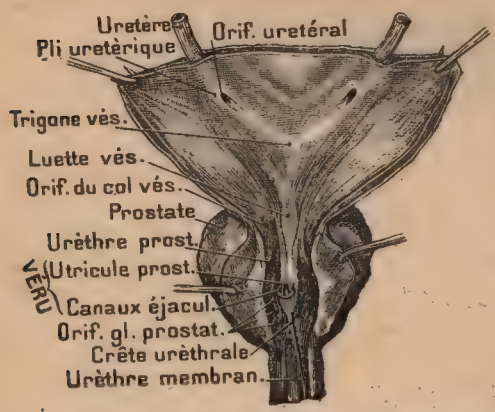

FIG. 970. — *Le trigone de Lieutaud ; la paroi postérieure des portions prostatique et membraneuse de l'urèthre, ouvert en avant.*

Cette portion est constituée embryologiquement par la continuation du conduit vésico-urèthral dans le conduit uro-génital ; ces deux segments étant conventionnellement séparés par l'abouchement (dans le sinus uro-génital) des canaux de Wolff et de Müller.

Chez l'homme, la portion génitale des canaux de Wolff s'y termine en les canaux éjaculateurs. Les seules extrémités des canaux de Müller persistent, soudées entre elles, et y débouchent après avoir formé l'*utricule prostatique*.

La paroi postérieure de l'urèthre prostatique est soulevée par le **vérumontanum**, *colliculus seminalis* (fig. 970). Cette saillie médiane, longitudinale, ovoïde, longue de 12 à 16 mm., large et haute de 3 mm. à sa partie moyenne, est terminée en haut par un léger renflement, duquel partent vers la vessie un ou plusieurs replis muqueux (souvent absents, et remplacés dans ce cas par une dépression, *fosse prostatique*) ; elle est effilée à son extrémité inférieure (*crête urèthrale*), qui se bifurque dans l'urèthre membraneux ; limitée latéralement par

les *rigoles du véru* dans lesquelles débouchent les glandes prostatiques. Elle présente à son sommet (à 2 centimètres de la vessie) une fente de 2-3 mm. qui conduit dans l'**utricule prostatique**, *vagin mâle*, seul vestige des canaux de Müller chez l'homme ; c'est une dépression membraneuse, souvent bifurquée dans la profondeur, longue de 1 centimètre en moyenne, interposée aux canaux éjaculateurs et située un peu au-dessus d'eux. Sur les côtés de l'utricule : les orifices des canaux éjaculateurs ; plus haut (en arrière), rangés dans chacune des rigoles du véru, les petits orifices des canaux excréteurs des glandes prostatiques, au nombre d'une dizaine de chaque côté.

La muqueuse de la portion prostatique est plissée longitudinalement.

B. — **La Portion Membraneuse de l'Urèthre.**

Courte, 15 MILLIMÈTRES ENVIRON, elle s'étend du bec de la prostate au collet

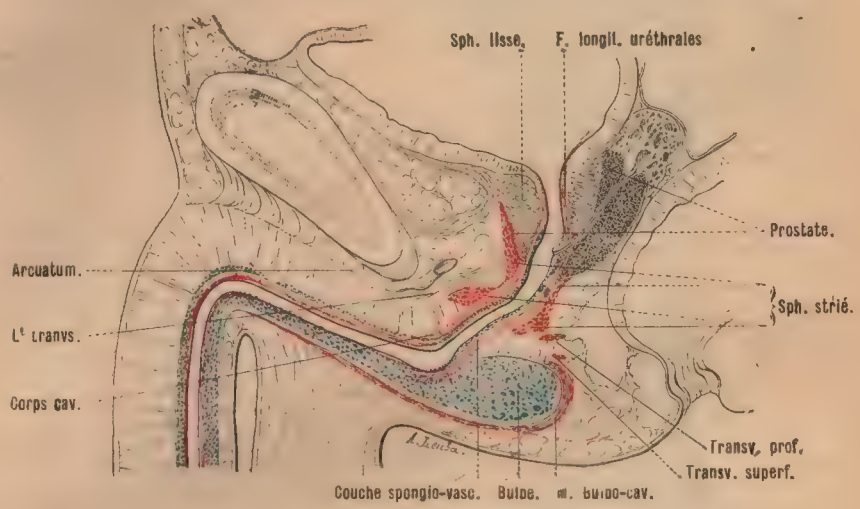

FIG. 971 (POIRIER et CHARPY). — *L'Urèthre fixe* (demi-schématique).

du bulbe. Plissée longitudinalement, elle présente les *orifices des glandes de Littre* (p. 1165) surtout nombreuses sur la paroi supérieure. Les formations qui l'enserrent appartiennent principalement au plancher uro-génital.

C. — **La Portion Spongieuse de l'Urèthre.**

Elle présente une série de plis muqueux longitudinaux surtout marqués sur sa paroi inférieure et vers le cul-de-sac du bulbe.

La muqueuse est déprimée dans toute sa longueur par de petites dépressions, rudimentaires chez l'enfant, visibles à l'œil nu chez l'adulte, *lacunes* ou *sinus de Morgagni*, dont l'ouverture oblique regarde le méat : les grandes, *foramina*, au nombre de 12 à 20, s'alignent sur la paroi supérieure, depuis le cul-de-sac bulbaire jusqu'à 1 centimètre du méat ; les petites, *foraminula*, suivent les côtés du canal jusqu'au voisinage de la prostate.

L'urèthre spongieux présente encore : dans le cul-de-sac du bulbe, les orifices des canaux des glandes de Méry, qui sont très difficiles à trouver ; dans la paroi supérieure de la fosse naviculaire, à 1-2 centimètres du méat, le *sinus de Guérin*, lacune profonde de 6-8 mm., limitée par une valvule capable de s'opposer au passage d'une bougie.

§ 3. — Rapports extérieurs de l'Urèthre.

A. — Portion Prostatique.

Ses rapports ont été vus avec la prostate (p. 1156).

B. — Portion Membraneuse. — Urèthre Membraneux.

Elle présente quelques particularités qu'il faut préciser ; on peut les suivre sur la fig. 967. Continuant l'urèthre prostatique, inclinée comme lui, elle sort du bec de la prostate dans l'espace compris entre les faisceaux antérieurs des m. releveurs de l'anus.

Fig. 972 (Albarran). — *L'Urèthre étalé après avoir été fendu sur la paroi supérieure.*

Elle s'étend seulement sur une longueur de 10 à 17 millimètres. Tout de suite, elle entre dans le plancher uro-génital qu'elle traverse presque perpendiculairement de haut en bas. Après avoir perforé le feuillet inférieur qui la bride de ses plans fibreux serrés, elle se continue sur un court trajet dans la loge inférieure du périnée, pour s'engager dans le corps spongieux, au-devant du bulbe, par une boutonnière élastique.

Dans son trajet : 1° elle est cravatée en avant et sur les côtés par le sphincter strié ; 2° elle répond en arrière aux m. transverses profonds, confondus avec les formations musculaires et tendineuses du **Centrum périnéal**, p. 1128, qui le séparent du rectum.

Sous le feuillet inférieur du ligament de Carcassonne, l'urèthre en arrière s'applique tout de suite sur la face supérieure du bulbe ; — immédiatement en avant du plancher uro-génital et un peu sur les côtés, il présente une portion libre : là, il se réduit à ses éléments et n'est entouré que par du tissu cellulaire ; la gaine érectile n'existe même plus.

Cette très courte portion, adossée en arrière à la face supérieure de la massue bulbaire, est pratiquement très importante ; c'est à son niveau que se produisent les ruptures qui sont le point de départ des infiltrations urineuses. *Des différentes parois de l'urèthre membraneux, c'est la postérieure qui est la plus courte* : elle peut n'avoir pas plus d'un centimètre. Cette

disposition est importante à connaître, puisque c'est seulement par sa face postérieure qu'on peut chirurgicalement aborder le canal membraneux.

C. — Portion Spongieuse. — Urèthre Spongieux.

Au-devant du feuillet inférieur du plancher uro-génital, le canal de l'urèthre s'enfonce obliquement dans le corps spongieux (p. 1167) qui lui forme une gaine complète jusqu'au méat urinaire.

1. — **Segment périnéo-scrotal ou bulbaire.** — Le corps spongieux se prolonge en une massue de tissu érectile, CORPS DU BULBE, imparfaitement divisée en deux masses latérales par un sillon superficiel et une cloison médiane incomplète. Sa face supérieure présente une rainure sur laquelle adhère à sa terminaison la paroi postérieure de l'urèthre membraneux, qui est ainsi cachée par les expansions fibreuses rattachant le bulbe au plancher uro-génital.

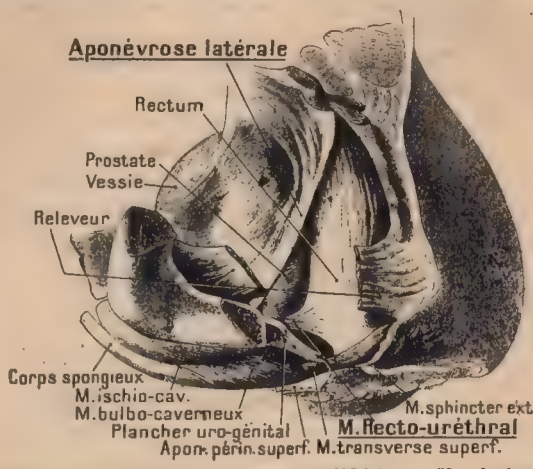

FIG. 973 (HARTMANN, un peu modifiée). — *Vue latérale gauche de la Vessie remplie, de la Prostate et du Rectum. Le muscle recto-uréthral et l'aponévrose latérale de la prostate.*

Le **bulbe**, entouré par les bulbo-caverneux, engainé par l'aponévrose périnéale superficielle, est en rapport en arrière avec le corps du périnée. Ses rapports ont été vus avec la loge pénienne (p. 1126).



FIG. 974 (ALBARRAN). — *Coupe de la portion Spongieuse de l'Urèthre montrant que le canal uréthral perfore le manchon érectile : en arrière à sa face supérieure, en avant à sa face inférieure.*

2. — **Segment pénien.** — Il est creusé dans le corps spongieux qui l'entoure complètement. Il est situé vers la face postérieure de la verge à 4-5 mm. de sa surface extérieure. Sa dilatation terminale est embrassée en haut par le renflement du corps spongieux, sa paroi inférieure reposant sur le ligament inférieur du gland.

§ 4. — Structure de l'Urèthre.

D'un bout à l'autre, le canal est limité par une paroi propre, épaisse de

2-3 mm., formée de trois couches : *a*) musculaire, *b*) vasculaire ou érectile, *c*) muqueuse.

A. — Formations musculaires de l'Urèthre.

L'urèthre postérieur est entouré dans toute sa longueur par d'importantes couvertures musculaires formées par la superposition de deux séries de fibres : les unes internes ou intrinsèques, lisses ; les autres externes ou extrinsèques, striées. Les unes et les autres, figurant des sphincters, ont pour fonction de maintenir fermée la portion du canal comprise entre le col de la vessie et le feuillet inférieur du diaphragme uro-génital.

1° Musculature lisse de l'urèthre.

Ses fibres se superposent sur deux plans inégalement épais :

a) Le plan interne, peu développé, à fibres longitudinales, continue sans interruption les fibres de la couche plexiforme de la vessie groupées à partir du col vésical en une gaine complète qui tend à se dilacérer dans l'urèthre membraneux.

b) Le plan externe entoure le canal d'un manchon d'abord complet (immédiatement au-dessous de la vessie), puis interrompu en arrière par l'interposition de la prostate. Désigné sous le nom *de sphincter interne de Henle*, il fonctionne comme **sphincter lisse de la vessie et de l'urèthre.** α) A sa partie tout supérieure, où sur une hauteur de 1 centimètre il forme un anneau complet, il apparaît comme un cône musculaire, à base vésicale, épais de 5-10 mm. ; β) dans sa partie inférieure, uréthrale proprement dite, il s'amincit considérablement ; il embrasse l'urèthre postérieur seulement en avant et sur les côtés, en formant une demi-gouttière à concavité postérieure dont les extrémités vont se perdre dans la masse prostatique.

La disposition réciproque des fibres musculaires lisses — surtout la présence d'une couche interne longitudinale — semble bien particulière aux réservoirs ou aux canaux génito-urinaires. Dans toute l'économie, on ne l'observe que sur les parois de l'uretère, de la vessie, de l'urèthre et du canal déférent. — La disparition de la portion rétro-uréthrale du sphincter de Henle s'explique par sa dilacération effectuée sous la poussée des glandules prostatiques.

La couche circulaire reprend toute son importance autour de l'urèthre membraneux. Dans la portion spongieuse, elle se dissocie en faisceaux indistincts, confondus dans la trame du corps spongieux. Le sphincter interne de Henle maintient fermée la portion de l'urèthre comprise au-dessous du vérumontanum ; sa tonicité réflexe est renforcée mécaniquement pendant l'érection par la turgescence du vérumontanum qui augmente encore l'accolement des parois uréthrales en amont des orifices des canaux éjaculateurs.

2° **Musculature striée de l'urèthre.** — Les fibres extrinsèques, striées, de l'urèthre postérieur sont appliquées sur la musculature lisse qu'elles renforcent. Elles forment de véritables muscles étagés jusqu'à la partie inférieure du plancher uro-génital : *a*) le sphincter prostatique ; — *b*) le sphincter membraneux et ses deux faisceaux : profond et excentrique ; — *c*) les transverses profonds du périnée ou m. de Guthrie.

a) Le sphincter prostatique forme une demi-gouttière ouverte en arrière qui cravate les parties antérieure et latérale de la prostate ; recouvrant les 2/3 inférieurs du sphincter lisse, il est séparé de la fossette prévésico-prostatique par la lame fibreuse préprostatique. Il se continue sans interruption avec le muscle suivant.

b) Le SPHINCTER MEMBRANEUX occupe toute l'épaisseur du plancher uro-génital : α) *Son faisceau profond, muscle uréthral,* enlace l'urèthre membraneux d'un anneau presque complet dont les fibres ne s'interrompent qu'en arrière, à leur insertion sur le raphé médian ; β) *son faisceau excentrique* est figuré, tout contre le précédent, par le MUSCLE DE WILSON (p. 1128), pré-uréthral et sus-jacent au plancher uro-génital.

Sphincter prostatique et sphincter membraneux constituent le **sphincter strié de l'urèthre**, qui est soumis à la volonté. Puissant antagoniste de la musculature vésicale, il ne se relâche qu'au moment de la miction. — Il se détend en outre — rythmiquement — au moment de l'éjaculation.

FIG. 975. — *Formations musculaires de l'Urèthre et de son bulbe. Vue latérale gauche.*

c) Les MUSCLES TRANSVERSES PROFONDS, rétro-uréthraux (p. 1128) renforcent le sphincter strié par leur action tonique.

B. — Couche vasculaire ou érectile de l'Urèthre.

Formée de faisceaux conjonctivo-élastiques limitant des espaces occupés par du sang veineux, elle s'étend dans tout l'urèthre à partir du vérumontânum. Elle est surtout développée dans la *portion pénienne* (fig. 974) où elle forme un plan interne, sous-muqueux, épais de 1 millimètre, séparé du corps spongieux par des éléments dissociés de la couche musculaire. — Dans la *portion membraneuse,* elle est peu épaisse sur les parois antéro-latérales et manque complètement le long du bord postéro-inférieur. Elle est rudimentaire dans la *portion prostatique,* excepté à la partie moyenne du véru, la surface extérieure de l'utricule prostatique et la terminaison des canaux éjaculateurs essentiellement érectiles ; — elle manque complètement au voisinage de la vessie

C. — Muqueuse de l'Uréthre.

Elle se continue avec celle de la vessie et des différents canaux qui débouchent dans le canal. Épaisse de $0^{mm},2$ à $0^{mm},3$, élastique, plissée longitudinalement, elle adhère à la couche sus-jacente. Sa couleur est rosée.

Son chorion présente de nombreuses fibres élastiques. — Son épithélium, cylindrique stratifié, se transforme graduellement : au voisinage de la vessie où il est formé de plusieurs rangées de cellules aplaties ; — vers le méat urinaire où il devient pavimenteux stratifié. — Les *glandes, en grappe,* très nombreuses, occupent toute l'étendue du canal ; leur corps arrive jusqu'à la couche musculeuse en arrière, et pénètre au milieu du tissu érectile en avant. Elles déversent dans le canal une petite quantité de liquide muqueux. — Les GLANDES dites DE LITTRE, qui désignent les glandes de la région membraneuse, ne méritent pas de mention particulière : elles ne sont ni plus abondantes ni différentes comme structure des glandes du reste du canal. — Les *follicules*, irrégulièrement répartis entre les formations précédentes, sont de petites dépressions cylindriques ou bilobées, dont la paroi est tapissée par l'épithélium uréthral.

Les *lacunes de Morgagni* sont simplement des dépressions muqueuses plus ou moins profondes n'ayant aucun rapport avec les glandes.

Article VI.

LA VERGE

La *verge* ou *pénis*, organe copulateur de l'homme, est traversée dans toute sa longueur par l'urèthre antérieur qui perfore son corps spongieux.

§ 1. — Généralités.

Sa **Portion fixe, périnéale**, occupe la *loge pénienne* du périnée antérieur. Elle est figurée : *a*) sur la ligne médiane par le bulbe et le corps spongieux ; *b*) sur les côtés par les racines divergentes des corps caverneux. Ces trois formations se rassemblent au-dessous de la symphyse du pubis.

A ce niveau, commence la **Portion libre** qui, sur le sujet debout, pend au-devant des bourses, déterminant l'angle pénien de l'urèthre.

Au repos, cette portion est flasque, flexible, mobile dans tous les sens ; c'est le *corps du pénis*. Son extrémité libre, *gland*, se dilate en une saillie ovoïde dont l'aspect justifie, dans une certaine mesure, la comparaison vulgaire avec un battant de cloche.

A l'état d'activité, *érection*, le pénis tout entier augmente de longueur et de volume, devient turgescent, dur, inflexible ; il se redresse de telle sorte que son axe continue en avant et en haut la direction de la portion adhérente et que l'organe tout entier tend à se rapprocher de la paroi du ventre qu'il arrive à toucher dans les fortes érections.

Dimensions.

Au repos, chez l'adulte, la verge a une longueur moyenne de 11 centimètres (2 à 5 centimètres jusqu'à la puberté). Cette dimension est d'ailleurs très variable avec les individus, la taille, les races ; elle augmente de 2 centimètres environ dans la vieillesse par diminution de l'élasticité et de la tonicité musculaire. Pendant l'érection, elle atteint 15, 16, 18 centimètres et plus.

Avant d'examiner ses détails extérieurs, et pour éviter des redites, j'étudierai d'abord sa constitution anatomique.

§ 2. — Constitution anatomique de la Verge.

Le pénis est constitué par trois corps érectiles accolés et entourés par une série d'enveloppes : l'un impair, *corps spongieux de l'urèthre*, médian et inférieur ; les deux autres, *corps caverneux*, allongés au-dessus de lui.

A. — Les Corps Caverneux.

Chacun d'eux, long de 15 centimètres (de 20 centimètres au moment de l'érection) a la forme d'un fuseau dont l'extrémité postérieure, effilée, **racine du corps caverneux** *ou* **cuisse de la verge**, adhère intimement par du tissu fibreux serré au tubercule caverneux (p. 184) de la branche descendante du pubis (sur une longueur de 5 centimètres). — Se dirigeant en avant, les corps caverneux arrivent au-devant du scrotum, se juxtaposent, s'unissent par leur face interne, en canon de fusil double, suivant la comparaison classique, pour former le **corps du pénis**. Dans leur partie moyenne, ils restent séparés le long du dos de la verge par un sillon occupé par la veine dorsale profonde. Ils sont inséparables à leur

partie antérieure, terminée par une extrémité mousse et arrondie, que coiffe le cône creux antérieur du corps spongieux.

Ils sont formés de tissu érectile type. La **capsule fibreuse — albuginée,** — qui les entoure, est caractérisée : par sa résistance (grâce à elle, il est possible de soulever un homme par la verge) ; son épaisseur (2 mm.) ; son élasticité qui permet aux corps caverneux de devenir 6 à 8 fois plus volumineux dans l'érection : dans ce cas, son épaisseur n'excède plus $0^{mm},5$. — Elle est formée de fascicules blanchâtres entrelacés de tissu conjonctif dense avec fibres élastiques. Entre les faces internes d'adossement des deux corps, elle figure une cloison perforée, **septum pectiniforme,** dont la plupart des fibres sont verticales, plus abondantes dans la partie moyenne et vers le dos de la verge, rares à la partie antérieure. Le bord inférieur du septum est renforcé de place en place par du tissu fibreux plus dense, qui représente l'*os pénien* de certains animaux, du chien en particulier. (On ne retrouve jamais chez l'homme de trace osseuse ou fibro-cartilagineuse de l'os pénien.)

De l'albuginée et du septum, rayonne un système de TRAVÉES, faisceaux blancs ou jaunâtres, formant le stroma fibro-élastique et musculaire du tissu caverneux, circonscrivant des AREOLES OU LACUNES revêtues d'endothélium et occupées par du sang veineux. Les plus larges des sinus sont au voisinage des parties inféro-externes de l'albuginée.

Le sang est amené par l'ARTÈRE CAVERNEUSE (p. 302), qui s'engage suivant l'axe du corps caverneux en décrivant ainsi que ses branches, les *artères hélicines*, de remarquables tortuosités. — La musculature de toutes ces artères est résistante, leur gaine conjonctive épaisse ; elles sont avant tout adaptées à la fonction érectile (les artères nutritives étant fournies par des ramuscules qui ne présentent rien de spécial). — Elles aboutissent à des capillaires qui se dilatent brusquement en débouchant dans les SINUS VEINEUX. De ceux-ci, partent des capillaires veineux qui vont aux troncules affluents de la veine dorsale profonde après avoir traversé l'albuginée par des orifices étroits favorisant la stase du sang veineux pendant l'érection.

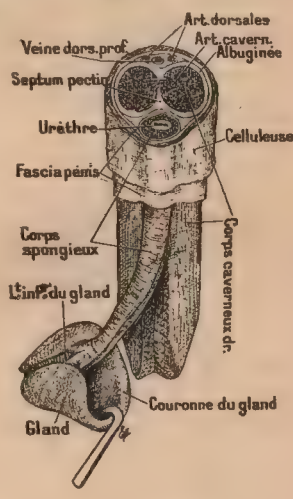

FIG. 976. — *Constitution de la portion libre de la Verge vue par sa face postérieure* (demi-schématique).

Le corps spongieux séparé des corps caverneux ; — Les enveloppes profondes, celluleuse et fascia pénis. — En haut, la coupe est présentée de face, par un artifice de dessin.

B. — Le Corps Spongieux.

Libre à sa partie postérieure, *bulbe,* il s'insinue par sa partie moyenne dans l'angle rentrant de rencontre des corps caverneux, se renfle par son extrémité libre en formant le *gland.*

Le **Bulbe** est indiqué par une protubérance en forme de massue s'étendant derrière la terminaison de l'urèthre membraneux, jusqu'à 12-15 mm. de l'orifice de l'anus. Long de trois centimètres, il figure l'organe essentiel de la loge pénienne (p. 1125). — On sent à travers les parties molles ses faces inférieure et latérales et sa grosse extrémité ou **Tête.**

Recouvert par les muscles bulbo-caverneux, longé par les rainures ischio-bulbaires, ses deux moitiés, symétriques, à peine indiquées par un sillon superficiel, sont indistinctes quand la verge est flaccide ; mais le tissu érectile est nettement séparé en deux masses latérales par un septum fibreux. — Par sa face supérieure, il adhère très intimement au feuillet inférieur du plancher uro-génital, qu'il soulève en arrière. En haut et en avant, il est percé obliquement : 1° au milieu, par le canal de l'urèthre, qui l'enfile

ensuite dans toute sa longueur (fig. 974); 2° sur les côtés, par les canaux excréteurs des glandes de Méry.

A partir de l'endroit où il est abordé par l'urèthre, il devient corps spongieux proprement dit : d'un calibre régulier jusqu'au gland, il entoure le canal d'un manchon circulaire.

Vers l'extrémité antérieure du pénis, il se bifurque en deux lamelles érectiles divergentes, droite et gauche, au-devant desquelles l'urèthre redevient libre; l'espace losangique qui les sépare est comblé par les fibres transversales du LIGAMENT INFÉRIEUR DU GLAND; qui répond au frein extérieurement, au plancher de la fosse naviculaire intérieurement.

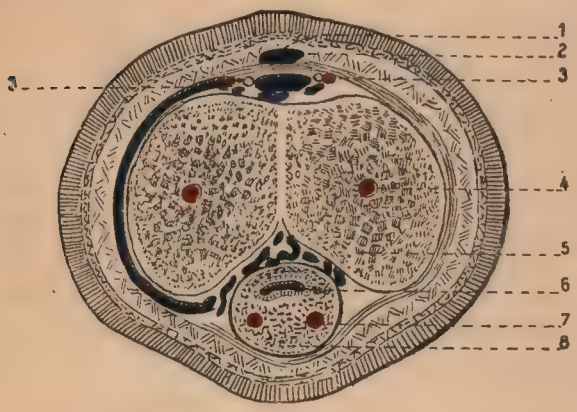

FIG. 977 (ALBARRAN). — *Coupe transversale de la Verge.*
1. Veines dorsales, superficielle ; — 2. profonde. — 3. Artère dorsale. — 4. Artère caverneuse. — 5. Corps caverneux. — 6. Urèthre. — 7. Artère bulbo-urèthrale. — 8. Corps spongieux de l'urèthre.

Ces deux lamelles se continuent latéralement par la PORTION RÉFLÉCHIE DU **gland** qui figure la partie extrême de la verge. Comparable à une cupule creuse ou à un éteignoir, elle est limitée : vers le corps de la verge, par un bord mousse, *couronne du gland,* taillé obliquement en haut et en avant, à partir du corps spongieux ; — autour du méat, par un fer à cheval à concavité postérieure. — Elle embrasse par sa concavité l'extrémité antérieure des corps caverneux. Extérieurement, elle est recouverte par la muqueuse du gland.

Le tissu érectile du corps spongieux diffère de celui des corps caverneux par la finesse de son albuginée qui est plus élastique et de ses travées, par les petites dimensions de ses aréoles. Les *artères hélicines,* émanées de la BULBAIRE (p. 302), sont nombreuses dans le bulbe, mais diminuent en avant ; dans le gland, elles sont rares.

§ 3. — Enveloppes de la Verge.

Comme celles du testicule, elles sont représentées par des expansions plus ou moins modifiées des plans de la paroi abdominale : peau doublée du dartos; celluleuse; fibro-élastique.

a) La PEAU, pigmentée, soulevée par le corps de grosses glandes sébacées bien visibles par transparence, contient vers la racine des poils longs et minces. Marquée inférieurement par un raphé qui continue celui du scrotum, elle est extrêmement mobile sur les plans sous-jacents. En avant, elle se replie sur elle-même — *prépuce* —.

b) Le DARTOS PÉNIEN se continue en arrière avec le dartos des bourses. Composé surtout de fibres musculaires circulaires, il atteint le plus souvent la partie extrême du prépuce, surtout chez le jeune enfant où il forme un véritable

sphincter, renforcé par des réseaux élastiques circulaires (qui sont la cause principale du phimosis). Un peu avant la puberté, les fibres de ce sphincter se dilacèrent ; peut-être une partie d'entre elles disparaît-elle par atrophie.

c) La CELLULEUSE, continuation du fascia superficiel, est extrêmement lâche ; complètement privée de graisse, elle permet non seulement le rebroussement complet et le dédoublement du prépuce, mais encore le refoulement de la plus grande étendue de la peau jusqu'à la racine de la verge. Elle est traversée par les vaisseaux et les nerfs superficiels.

FIG. 978. — *L'extrémité antérieure de la Verge. Coupe sagittale.*

d) La FIBRO-ÉLASTIQUE — FASCIA PÉNIS — forme une gaine commune aux trois corps érectiles. Elle est uniformément très élastique sur toute la surface de la verge, mais reste fixe à la partie inférieure du corps spongieux qu'elle unit à la face profonde du raphé. — Elle manque dans le prépuce. — Sa face profonde contribue à maintenir les vaisseaux et nerfs profonds et recouvre les muscles bulbo-caverneux qui prennent des insertions sur elle ; sa surface extérieure est croisée à la racine par les faisceaux latéraux du ligament suspenseur.

§ 4. — Description extérieure de la Verge.

On lui considère un corps et deux extrémités.

1. **L'Extrémité postérieure.** — Elle occupe la loge pénienne du périnée antérieur, soulevée inégalement par trois formations divergeant en arrière : *a*) sur la ligne médiane, le *bulbe*, appendu au diaphragme uro-génital, formé de *deux* moitiés symétriques indistinctes ; *b*) de chaque côté, les *racines des corps caverneux*, solidement fixées aux branches ischio-pubiennes, séparées de la face correspondante du bulbe par la rainure ischio-bulbaire. — Le corps spongieux, continuant le bulbe, se porte en haut et en avant, maintenu solidement par des formations fibreuses contre le feuillet inférieur du plancher uro-génital. Au-dessous de la symphyse, il rejoint à droite et à gauche les corps caverneux qui s'engagent côte à côte, au-dessus et au-devant de lui.

2. **Le Corps de la Verge.** — Il est constitué par la coalescence de ses trois formations érectiles.

A l'état de flaccidité, il apparaît comme un cylindroïde légèrement aplati d'avant en arrière ; déprimé sur sa FACE SUPÉRIEURE OU DORSALE — **Dos de la verge** — par le sillon médian longitudinal, ligne dorsale de rencontre des corps caverneux, faisant office de rigole vasculaire (veine dorsale du pénis) ; à sa FACE INFÉRIEURE OU VENTRALE, le corps spongieux donne aux doigts qui palpent la sensation d'une gouttière mollasse, dépressible, confondue latéralement avec les formations érectiles sus-jacentes.

L'érection, qui change ses rapports (la face inférieure devenant antérieure), permet surtout d'apprécier : le volume considérablement accru — du simple au décuple entre l'extrême flaccidité et l'érection maxima — la consistance dure, la rigidité invincible des corps caverneux : ces deux solides tuteurs déterminent la tension du corps spongieux, qui toutefois reste élastique dans toute son étendue, condition sans laquelle ne pourrait se faire l'émission du liquide séminal ; sui-

vant l'heureuse appréciation de Charpy, le corps spongieux s'allonge, il *devient turgide plutôt que rigide,* et tend les parois uréthrales sans les comprimer.

La partie postérieure — **Racine de la Verge** — (désignation peu précise anatomiquement, mais d'un usage courant) est énergiquement maintenue : d'une part aux branches ischio-pubiennes par les ligaments *pubo-caverneux latéraux,* d'autre part à la face antéro-inférieure de la symphyse par le *ligament suspenseur de la verge.*

a) Les **Ligaments pubo-caverneux latéraux** sont les formations fibreuses profondes représentant « les dernières adhérences de la coque caverneuse au pilier de l'arcade et à la berge de la symphyse, adhérences invincibles qui ont quelque longueur, et par conséquent, apparence de trousseaux ligamenteux » (Farabeuf). A travers leurs interstices celluleux, par des trous, passent le nerf dorsal, l'artère dorsale de la verge et ses deux petites veines satellites.

b) **Le Ligament élastique suspenseur médian** est la condensation pré-pubienne du fascia de Scarpa (p. 556) qu'il continue de chaque côté de la racine de la verge. Il se présente sous la forme d'un trousseau élastique résistant, épais de plus d'un centimètre au-dessus de la verge, inséré sur toute la face antéro-inférieure de la symphyse, s'effilant par son sommet qui remonte plus ou moins sur la ligne blanche et sur les insertions pubiennes des muscles grands droits et grands obliques. Dans son ensemble, il figure assez exactement une pyramide quadrangulaire fibreuse. — Sa face antérieure forme le plan profond du mont de Vénus. — Sa face postérieure fait corps avec la symphyse. — Sa base s'étale sur le dos de la verge et s'insère solidement sur l'albuginée des corps caverneux, ménageant au milieu un interstice pour le passage de la veine dorsale profonde. — Ses faces latérales envoient sur chacun des côtés de la racine de la verge un dernier collier de fibres ; condensées sur une étendue de plus d'un centimètre, elles se rejoignent au-dessous du bulbe en constituant une *sangle* solide affleurant par sa face profonde le ligament pubo-caverneux et confondant avec lui une partie de ses éléments.

3. **L'extrémité antérieure — Gland.** — Il a la forme d'un segment d'ovoïde limité par un bord mousse oblique en bas et en arrière, en relief sur le dos de la verge, qui va en s'abaissant vers la commissure inférieure du méat.

Rosé chez l'enfant, blanc chez l'adulte dont le prépuce est habituellement rebroussé, il devient d'un rouge vineux pendant l'érection. Il est percé au-dessous de son sommet par la fente verticale du **Méat**, derrière lequel il se déprime en la rainure d'insertion du frein de la verge. A sa base en saillie — COURONNE DU GLAND — sa muqueuse se déprime suivant le *sillon balano-préputial,* en le COL DU GLAND, qui descend sur les faces latérales. En arrière, il est interrompu par le FREIN OU FILET DE LA VERGE, soulèvement vertical qui peut se prolonger jusqu'au méat et qui remonte en s'élargissant pour rejoindre le prépuce.

La *muqueuse du gland* a tous les caractères de la peau. — Son derme, de fibres conjonctives et élastiques, supporte un épithélium pavimenteux stratifié. Dans le sillon balano-préputial, où elle se continue avec le feuillet profond du prépuce, elle présente une série de glandes sébacées rudimentaires, *glandes de Tyson,* dont la sécrétion huileuse, d'odeur âcre, semble devoir être rattachée aux produits odorants génésiques. On rencontre également des glandes de Tyson, disséminées, sur le gland et sur le feuillet interne du prépuce.

4. **Le Prépuce.** — Il est constitué par le reploiement de la peau à l'extrémité libre de la verge. Chez l'enfant, il revêt complètement le gland d'un capuchon percé à son sommet d'un orifice minuscule, quelquefois assez réduit pour qu'une petite quantité d'urine gonfle d'abord la cavité préputiale au moment de la miction.

Ce *phimosis congénital,* constant, mais seulement plus ou moins accusé, dis-

paraît spontanément vers la puberté par développement inégal du gland et du prépuce, qui tend à se recroqueviller, à se ratatiner vers le sillon balano-préputial.

Il peut persister anormalement chez l'adulte. — Dans les premières années de la vie, un certain nombre d'*adhérences* rattachent souvent la face interne du prépuce à la surface du gland : il semble qu'elles aient tendance à disparaître par résorption vers la puberté. Leur persistance, rare d'ailleurs, n'est généralement pas un obstacle complet aux glissements de la couverture de la région.

Le prépuce *complet* présente : une face externe qui continue la surface de la verge ; — un orifice, l'*anneau préputial* ; — une face interne, qui s'étend jusqu'au sillon balano-préputial et se soulève, sous la rainure médiane, en le FREIN, limité par deux fossettes latérales.

Il circonscrit avec le gland la CAVITÉ PRÉPUTIALE, virtuelle. Mais, il peut (seulement chez le jeune enfant), se continuer en avant, jusqu'à l'anneau préputial, par un canal plus ou moins long, sorte de *vestibule préputial*.

Sa **Structure** est des plus simples : en dehors, la peau doublée du dartos pénien (qui peut faire défaut) ; — en dedans, le feuillet muqueux ; — entre ces deux couches, la celluleuse pourvue de nombreuses fibres élastiques. —

La muqueuse du feuillet profond a la même structure que la peau dont elle acquiert tous les caractères chez les sujets qui ont le gland découvert.

§ 5 - Vaisseaux de l'Urèthre et de la Verge.

ARTÈRES. — 1. L'urèthre postérieur les reçoit en haut : *a*) du rameau vésical postérieur

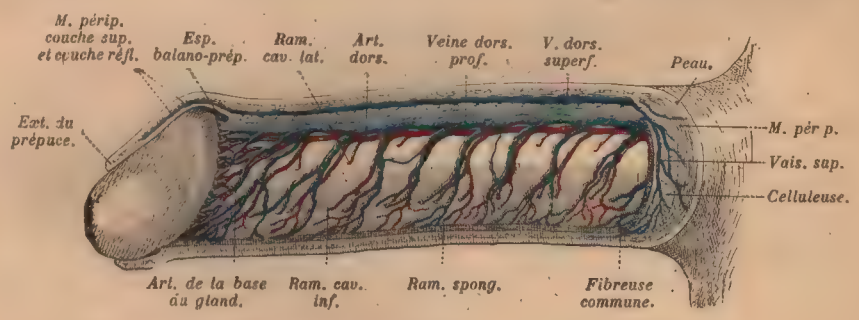

FIG. 979 (DELBET). — *Enveloppes et Vaisseaux de la Verge.*

de la vésicale inférieure (branche de la génito-vésicale) qui dessert le bas-fond de la vessie et la 1re portion du canal ; *b*) de la prostatique (rameaux au canal membraneux). — 2. Toutes les autres artères viennent de la honteuse interne (fig. 282) : *a*) *rameau transverse de la périnéale superficielle* qui va au bulbo-caverneux ; *b*) *artère bulbaire*, la plus volumineuse et la plus importante des collatérales, qui gagne la partie supérieure du bulbe auquel elle fournit ainsi qu'à la portion bulbaire de l'urèthre ; *c*) *caverneuse*, volumineuse, pénétrant le corps caverneux par sa face supéro-interne ; *d*) *uréthrale*, irriguant la portion moyenne du corps spongieux (entre le bulbe et le gland) ; elle est anastomosée avec les rameaux circonflexes de la dorsale de la verge ; *e*) *dorsale de la verge* ; terminale de la honteuse interne, elle passe entre les faisceaux internes du ligament pubo-caverneux latéral, suit la face supérieure du corps caverneux jusqu'à la couronne du gland ; accompagnée de deux fines veinules satellites et du nerf dorsal qui est en dehors, elle est séparée de son

homonyme par l'espace occupé par la veine dorsale de la verge. Dans son trajet, elle fournit des artérioles aux corps caverneux et songieux du même côté ; elle se divise sous la couronne du gland et se termine dans l'épaisseur de son tissu érectile.

Veines. — Elles sont nombreuses : 1. « La *veine dorsale sous-cutanée*, tortueuse, saillante et turgide pendant l'érection, s'en va par les honteuses externes et les saphènes internes à la fémorale » (Farabeuf). — 2. La *dorsale profonde médiane*, née des veines du gland, grossie des veines caverneuses, est unique ; se bifurquant au-dessous de la symphyse, elle constitue l'origine principale des veines honteuses internes. — 3. Les autres veines, *uréthrales, caverneuses, bulbaire* (simple, double ou triple et souvent énorme), *périnéale superficielle*, multiplient leurs rameaux dans le plancher périnéal, qui les sépare des veines

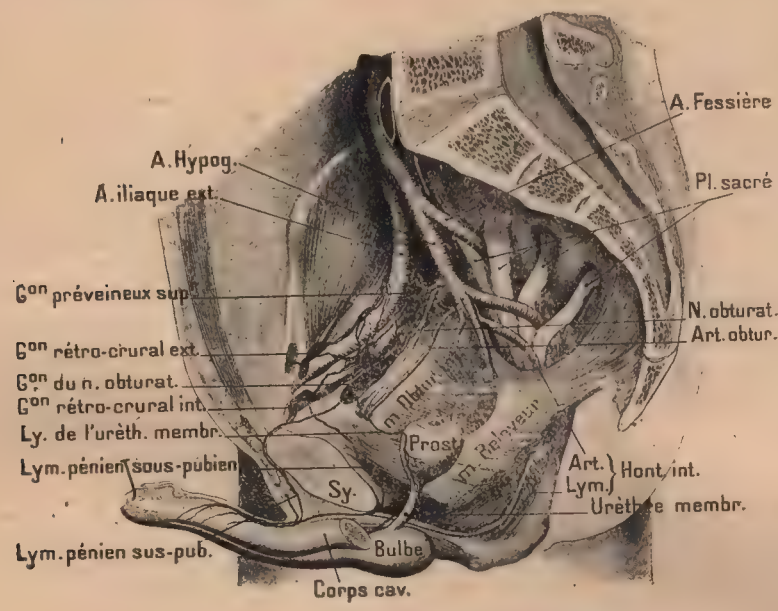

Fig. 980 (Marcille). — *Les Lymphatiques de l'Urèthre.*

pelviennes : *vésicales antérieures descendantes*, tributaires comme elles de la veine honteuse interne ; — les *vésicales inférieures*, les *veines prostatiques* émergeant sous le bec de la prostate, les *veines des vésicules et des canaux déférents*, forment des troncs volumineux superposés, séparés des veines vésicales par un feuillet fibreux provenant de l'arcus tendineus et aboutissent directement à l'extrémité inférieure de la veine hypogastrique.

Lymphatiques. — 1. **Verge.** — *a*) Les *lymphatiques superficiels*, émanés des téguments, en particulier du prépuce, se résument en le tronc dorsal superficiel : parallèle à la veine dorsale sous-cutanée, il se bifurque à la racine de la verge, chacune de ses divisions gagnant le ganglion le plus élevé du groupe interne des inguinaux ; — *b*) les *lymphatiques profonds* naissent du gland ; ils forment à sa surface un double réseau, α) l'un superficiel, très serré ; β) l'autre profond, à mailles plus larges, communiquant entre eux et avec les lymphatiques du prépuce ; à partir du frein, plusieurs troncs entourent la couronne du gland et se réunissent à ses autres vaisseaux pour former les lymphatiques dorsaux profonds, satellites de la veine dorsale profonde, qui aboutissent principalement aux ganglions inguinaux superficiels.

2. **Urèthre.** — Dans toute son étendue, les lymphatiques naissent d'un riche réseau muqueux. Ils aboutissent : *a*) dans la portion prostatique aux troncs lymphatiques prostatiques ; *b*) dans les régions membraneuse et bulbaire, aux ganglions iliaques internes, quel-

ques-uns suivent les vaisseaux honteux internes ; *c*) dans la portion spongieuse, ils vont avec les lymphatiques profonds du gland aux ganglions inguinaux superficiels.

§ 6. — Nerfs de l'Urèthre et de la Verge.

Verge. — *a*) Les *nerfs superficiels*, pour les enveloppes, proviennent : α) du rameau génital du génito-crural (p. 683) : β) du rameau génital des grand et petit abdomino-génitaux (p. 682) ; γ) des branches du honteux interne : nerf dorsal et nerf périnéal inférieur. — Leurs terminaisons sont extrêmement nombreuses ; elles présentent : dans le gland, des corpuscules de Krause ; dans la peau, des corpuscules de Pacini.

b) Les *nerfs profonds*, destinés au tissu érectile, proviennent à la fois : des nerfs dorsal de la verge et périnéal superficiel (nerfs sensitifs) ; du plexus hypogastrique par les artères (nerfs moteurs) : ces derniers contiennent de nombreuses fibres vaso-dilatatrices, qui agissent au début de l'érection en dilatant les artères et en augmentant l'afflux du sang.

Urèthre. — Ceux de la portion membraneuse, issus du honteux interne (rameau musculo-uréthral) forment dans la muqueuse un plexus sous-épithélial. — Le plexus hypogastrique fournit les rameaux vasculaires qui arrivent dans le tissu érectile en suivant les vaisseaux.

CHAPITRE TROISIÈME

LES ORGANES GÉNITAUX DE LA FEMME

Article I.

LES OVAIRES

Les ovaires ont double fonction : ils portent les **ovules**, assurant à un certain nombre d'entre eux une évolution complète dont le dernier stade est la maturation ; — ils renferment un organe à sécrétion interne, la glande interstitielle de l'ovaire.

§ 1. — Développement et Migration des Ovaires.

L'ébauche sexuelle indifférente, née aux dépens de l'éminence génitale (p. 1075), évolue *spécifiquement* quand elle est pour former un ovaire : l'épithélium germinatif acquiert une grande épaisseur, et par sa face profonde enchevêtre, avec le tissu conjonctif embryonnaire sur lequel il repose, ses éléments groupés en amas cellulaires, les *cordons sexuels*. — Se détachant de l'épithélium superficiel, les cordons sexuels, dits de Valentin-Pflüger, sont formés, par différenciation des éléments d'abord indifférents, de cellules de deux espèces : *a*) principales, volumineuses — **ovules primordiaux** — ; *b*) accessoires qui les entourent, — *cellules folliculeuses* —. Cordons et tissu conjonctif représentent la *couche corticale de l'ovaire*.

Vers la fin de la vie fœtale, les tubes de Pflüger sont dissociés par le tissu conjonctif en une série de *follicules indépendants*, comprenant un seul ovule et entourés de cellules folliculeuses. On reviendra sur cette disposition en suivant l'évolution des ovisacs (p. 1181).

Migration. — Comme les testicules, les ovaires subissent une sorte de traction passive qui les amène, vers la fin de la grossesse, au voisinage de leur emplacement définitif.

L'éminence génitale, plus saillante dans la cavité péritonéale, tend à se différencier du corps de Wolff, auquel elle reste toutefois rattachée par un méso, *mésovarium*. — Sa partie postéro-interne est fixée en bas, dans la profondeur de la peau du bourrelet génital, par le *gubernaculum* ou *ligament inguinal*, agent principal de ce qu'on appelle la migration.

— Elle commence dans le courant du 3e mois de la vie fœtale. A cette époque, les ovaires se présentent étalés le long de la région lombaire et jusque dans le grand bassin, en dedans du muscle psoas..... « La distance de l'ovaire à l'orifice inguinal interne qui n'est que 1 mm. sur le fœtus du 3e mois, s'élève à 11 mm., vers la fin du huitième mois... **La migration se fait donc de bas en haut** » (Tourneux).

Ce mouvement, s'effectue par inégal développement : 1° du gubernaculum ; 2° de la paroi abdominale.

« Le ligament inguinal se transforme en un cordon de fibres musculaires lisses à direction longitudinale (*ligament rond*) dont le segment inguinal seul contient des fibres musculaires striées (crémaster) qui se continuent avec les muscles profonds de la paroi abdominale. Quant au segment superficiel ou labial du ligament rond qui répond au ligament scrotal du mâle, il se développe comme ce dernier, secondairement, et se compose exclusivement de faisceaux conjonctifs » (Tourneux). — Le gubernaculum a donc surtout un rôle passif de maintien vers le bas. « Il se divise en trois segments distincts, du fait qu'il con-

tracte une union intime avec les canaux de Müller au point où ces derniers se trouvent accolés dans le cordon génital » (Hertwig). α) Le segment supérieur se transforme en un faisceau de fibres musculaires lisses qui, partant du parovarium, va se loger dans le hile de l'ovaire (*ligament lombo-ovarien*) ; β) le segment moyen, qui continue le précédent, représente

FIG. 981 (FARABEUF). — *Les organes pelviens de la femme ; coupe sagittale médiane.*

V. Vessie. — *R.* Rectum. — L'utérus est fortement attiré en arrière par un crochet, ce qui modifie ses rapports. En vert, l'uretère (3 et 10). — En bleu, le péritoine. — En jaune, la cavité de Retzius (25).

1. Sacrum. — 2. Vaisseaux hypogastriques. — 4. Pavillon de la trompe recouvrant l'ovaire. — 5. 12. L'artère utérine (5, dans la fossette ovarienne). — 6. Ampoule de la trompe. — 7. Corne droite de l'utérus. — 8. Vaisseaux iliaques externes. — 9. Ligament rond. — 11. Art. ombilico-vésicale. — 13. Art. vésico-vaginale (de l'utérine). — 14. Adhérence vésico-vaginale décollée partiellement. — 15. Embouchure vésicale de l'uretère. — 16. Trigone vésical. — 17. Anus. — 18. Orifice vaginal. — 19. Urèthre. — 20. 21. Grandes et petites lèvres. — 22. Ligament sous-pubien. — 23. Clitoris ; son ligament suspenseur, 24. — 26. Pubis. — 27. Muscle pyramidal. — 28 et 35. Grand droit. — 29. Espace sus-pubien. — 30 et 34. Fascia transversa is. — 31. Ouraque. — 32. Art. ombilicale. — 33. Art. épigastrique. — 36. Gaine antérieure des droits. — 37. Péritoine de la fosse iliaque. — 38. Fascia iliaca. — 39. Vaisseaux utéro-ovariens. — 40. M. psoas. — 41. M. iliaque.

le *ligament de l'ovaire* ou *utéro-ovarien* ; γ) le segment inférieur, le *ligament rond de l'utérus* ; en s'engageant à travers le trajet inguinal, il déprime localement le péritoine en une petite fossette (*diverticule ou canal de Nück*, p. 560) qui peut persister.

Le *mésovarium* devient l'aileron postérieur du ligament large.

S'effectuant de BAS EN HAUT, la migration s'arrête au détroit supérieur par suite du développement en hauteur de la paroi abdominale, plus rapide que l'allongement du ligament inguinal.

§ 2. — Situation de l'Ovaire.

A la fin de la vie fœtale, il est en position verticale, et non loin du détroit supérieur. « A cette époque de la vie, la fossette ovarienne est des plus marquées, et l'ovaire prismatique triangulaire y est comme enfoui. L'ovaire et la bifurcation des vaisseaux iliaques se trouvent alors situés dans le grand bassin. Mais à mesure que le pelvis se développe par le haut, l'ovaire et les vaisseaux conservant leurs rapports descendent du grand bassin dans le petit » (Vallin).

C'est seulement vers la 10e année qu'il occupe sa place définitive. Alors encore, il est haut situé, « beaucoup plus haut qu'on ne se figure généralement », sur les limites postéro-supérieures de l'excavation, dans l'angle de bifurcation de l'iliaque primitive ; maintenu accolé contre la paroi pelvienne, dans la fossette ovarienne (p. 1178), il est comme suspendu par le ligament lombo-ovarien au-dessus de la fosse sous-ovarienne.

Fig. 982 (Hartmann). — *Rapports de l'artère utérine et de l'uretère droits dans la fossette ovarienne.*

Cette situation n'est pas absolument invariable : le retrait et l'ampliation de la vessie et du rectum la modifient légèrement.

Anormalement, certaines variétés de positions sont déterminées : par les augmentations de volume de l'utérus ; par ses déviations ; par les grossesses répétées ; les accouchements suivis d'un repos trop court pour permettre aux ligaments distendus d'*involuer* jusqu'à leur brièveté normale ; par les lésions propres des ovaires et celles des annexes.

« C'est chose nécessaire que d'insister sur le point suivant : chez les femmes qui ont eu des enfants, aussi bien que chez celles qui n'en ont pas eu, l'ovaire peut se trouver déplacé d'une façon notable sans déterminer aucun symptôme... Le déplacement le plus commun est celui qui se fait en bas, du fait de l'élongation du ligament infundibulo-pelvien, qui permet à l'extrémité externe de devenir la plus inférieure, et à tout l'organe de graviter vers le cul-de-sac de Douglas. A gauche, les déplacements sont peut-être plus fréquents. J'ai rencontré près de l'articulation sacro-iliaque, au-devant du ligament large, derrière l'orifice inguinal interne, et dans presque toutes les situations anormales qu'on puisse imaginer, des ovaires sains, non attachés sur la marge du bassin au niveau de l'insertion du ligament large » (Greig Smith).

§ 3. — Conformation générale et Rapports de l'Ovaire.

Nombre. — Il y a normalement deux ovaires, l'un droit, l'autre gauche.

Anormalement, l'un des deux organes ou tous les deux peuvent manquer. Cette absence

totale ou partielle a un grand intérêt pratique : en dehors des malformations génitales qui l'accompagnent habituellement (absence de l'utérus, du vagin, etc.), elle doit toujours faire penser à une anomalie possible des organes urinaires, surtout à l'absence complète d'un rein ou d'un uretère (revoir la loi proposée aux variations du testicule, p. 1136).

L'ovaire est généralement ovoïde ; il peut être comparé comme **forme** et comme **volume** à une amande verte. Il ressemble quelquefois à un croissant, un fuseau, un disque, un triangle aux angles arrondis. A la naissance, il est figuré par une lamelle aplatie longue de 5-6 mm.

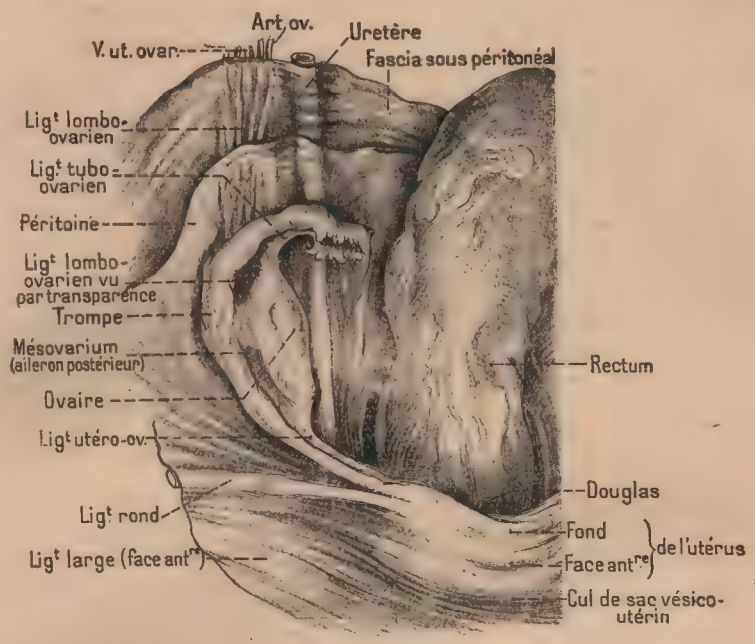

Fig. 983. — *L'Ovaire droit en place* (fille de 14 ans).

Le péritoine a été incisé dans la fosse iliaque interne un peu au-dessus du détroit supérieur, le ligament large droit un peu étalé en dehors et en avant, l'uretère droit légèrement tendu.

Ses **dimensions** moyennes chez l'adulte sont : grand diamètre, 3,5 à 4 centimètres ; largeur, 1,5 à 2 centimètres ; épaisseur, 1 centimètre. — Physiologiquement, ces dimensions augmentent au moment des périodes menstruelles et pendant toute la grossesse ; elles diminuent après la ménopause.

Sa **couleur** est blanche à la naissance, blanc-rosée chez la petite fille, rouge chez la femme adulte, gris-jaunâtre après la cessation des règles.

Sa **consistance**, ferme, devient franchement dure dans la vieillesse.

Sa **surface extérieure** est lisse, unie, jusqu'à la puberté. A partir de cette époque, elle se couvre de cicatrices, à mesure que les périodes menstruelles se succèdent ; ces inégalités sont d'autant plus nombreuses qu'il y a plus de follicules arrivés à maturité ; les *corps jaunes de la grossesse* (vésicules de de Graaf ayant donné naissance à un ovule fécondé) laissent des cicatrices permanentes indélébiles. A la ménopause, l'ovaire se sclérose ; par son aspect extérieur, il rappelle le noyau de pêche.

Orientation.

L'ovaire est nettement vertical dans les premières années de la vie. Cette position est à peine modifiée chez l'adulte ; sur la femme debout, il présente une *légère obliquité en bas, en dedans et en avant* ; il est ainsi sensiblement parallèle au détroit supérieur.

Pendant la grossesse, les ovaires doublent de volume et suivent le mouvement ascensionnel de l'utérus sur les bords latéraux duquel ils pendent, occupant successivement l'hypogastre et la région lombaire. Après l'accouchement, ils regagnent l'excavation pour retrouver peu à peu, en un mois environ, leur situation primitive. Après plusieurs grossesses, leur orientation peut être assez modifiée pour qu'ils se placent en position transversale.

Description et Rapports de l'Ovaire normal.

Envisagé dans son orientation voisine de la verticale, on considère à l'ovaire : deux faces, postéro-inférieure et antéro-supérieure ; deux bords, l'un adhérent ou antérieur, l'autre libre ou postérieur ; deux extrémités, supérieure et inférieure.

1. Face postéro-inférieure ou pelvienne. — Elle est voisine de la paroi de l'excavation ; appliquée, quand la vessie et le rectum se remplissent, dans une légère dépression du péritoine — fossette ovarienne (fig. 989) — sous-jacente au bord interne du psoas. — Quand les organes pelviens sont vides, elle reste séparée du rectum par les anses grêles ou une portion de l'anse oméga.

La Fossette Ovarienne. — Située de 1 à 2 centimètres en avant de l'articulation sacro-iliaque, elle est marquée par une légère dépression du péritoine pariétal, séparée du bord interne du psoas par les rameaux postérieurs des vaisseaux hypogastriques ou fessiers.

Longue de 3 à 3 centimètres et demi sur 1 à 1 centimètre et demi de haut, dirigée de haut en bas et d'arrière en avant, parallèlement aux vaisseaux iliaques externes, elle est une sorte de vallée limitée par des coteaux peu accentués, qui résultent du relief d'organes soulevant le péritoine à son pourtour. Elle est limitée : *a*) en haut, par l'artère et la veine iliaques externes accolées, surplombant l'excavation et séparant la fossette du bord interne du psoas ; *b*) en avant, par l'insertion du ligament large sur la paroi pelvienne ; *c*) en arrière, par les vaisseaux hypogastriques, l'uretère, verticalement descendant à ce niveau, et la bifurcation de l'iliaque primitive ; *d*) en bas, par l'artère ombilicale et l'origine de l'artère utérine, qui se place au-devant de l'uretère. « Le péritoine, après avoir revêtu ces divers canaux, se déprime entre eux pour constituer la fossette ovarienne. L'aire en est remplie par un épais coussinet adipeux que traverse le nerf obturateur, et qui la sépare des insertions postérieures du muscle obturateur et du psoas au-dessous des vaisseaux iliaques. Contrairement à ce qu'écrit Krause, cette fossette est distante d'au moins 3 centimètres du bord supérieur du muscle pyramidal, situé bien au-dessous et en arrière. Le tronc du nerf sciatique est, en tous cas, interposé entre ce muscle et la fossette. Quant aux vaisseaux fessiers, pénétrant entre le tronc lombo-sacré et les premiers nerfs sacrés, ils se trouvent également en arrière, au moins à une distance de 1 centimètre. C'est, je le répète, la bifurcation de l'iliaque primitive, qui forme la limite postérieure de la fossette ovarienne » (Vallin — 1887).

La Fosse sous-ovarienne est limitée : en arrière par le ligament utéro-lombaire (p. 1192) ; — en avant par le bord supérieur, concave, du ligament large ; — dans le sens transversal, elle s'étend de la corne utérine au ligament infundibulo-pelvien. C'est une sorte de fosse naviculaire dont l'avant se relèverait très haut en dehors et un peu en arrière, comme pour franchir les parties postéro-latérales du détroit supérieur.

2. Face antéro-supérieure ou tubaire. — Elle regarde en dedans. Elle est en contact immédiat avec le ligament large, particulièrement avec le mésosalpinx et la trompe de Fallope qui généralement viennent la recouvrir complètement.

« *La trompe est liée si intimement à l'ovaire* qu'on ne peut décrire l'un sans parler de la seconde. Elle est d'abord sus-jacente au ligament de l'ovaire, se dirige horizontalement au dehors jusqu'à la paroi de l'excavation, puis remonte sur cette paroi le long du bord antérieur de l'ovaire. A une hauteur plus ou moins considérable de ce bord suivant les cas, elle se recourbe en arrière en crochet et retombe le long du bord postérieur du même organe. C'est le trajet ordinaire. — D'autres fois, elle se réfléchit une seconde fois sur elle-même

(fig. 984) pour former une sorte d'*S* italique. Quelle que soit sa disposition, le fait capital est le suivant : le ligament infundibulo-pelvien (p. 1180), pour soutenir le pavillon et le corps de la trompe, s'épanouit en une sorte d'expansion membraneuse, transparente, triangulaire. Les trois côtés de ce triangle sont : le postérieur, libre, étendu du détroit supérieur au pavillon ; l'antérieur se continue avec le ligament large ; l'inférieur adhère à la trompe et à son pavillon. Cette expansion membraneuse recouvre l'ovaire plus ou moins ; mais presque toujours la partie découverte est minime. Sur la figure 984, on devine parfaitement la presque totalité de la glande génitale, par transparence, à travers le ligament triangulaire de la trompe. L'ovaire, grâce à cette disposition, se trouve presque, j'allais dire absolument, isolé des anses intestinales. Hasse, qui décrit bien cet encapuchonnement de l'ovaire, compare le méso ou ligament triangulaire de la trompe à une sorte de couvercle fermant en haut la fosse sous-ovarienne » (Vallin).

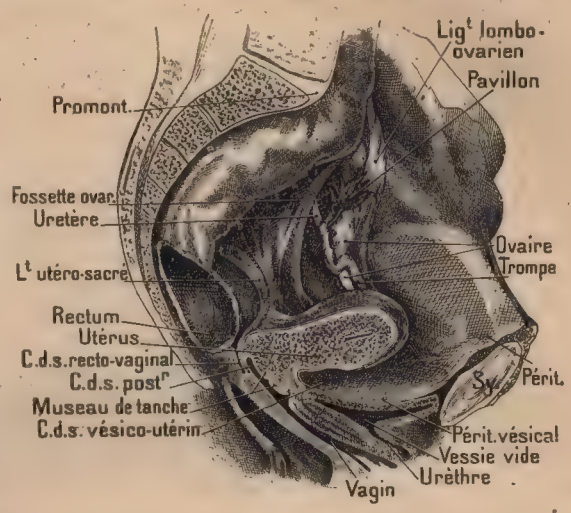

Fig. 984 (P. Vallin). — *Situation, orientation et rapports des organes pelviens — Ovaire, Trompe gauches ; moitié gauche de l'Utérus — sur une coupe sagittale de l'excavation.*

3. Bord antérieur ou adhérent. — Rectiligne, il regarde en avant et un peu en dehors. Épais de 4-5 mm., il est circonscrit par un contour en boutonnière : ligne d'insertion de l'aileron postérieur du ligament large, qui s'y arrête suivant une bordure festonnée, sans se continuer sur la surface extérieure ; l'ovaire est ainsi absolument libre dans la cavité péritonéale.

Le bord adhérent représente le hile ou pédicule ovarien ; c'est à son niveau que pénètrent les vaisseaux et les nerfs au milieu d'une trame musculaire lisse.

4. Bord postérieur, libre ou postéro-supérieur. — Convexe, il regarde en arrière et un peu en dedans.

5. Extrémité supérieure ou pelvienne. — Ce *pôle, supérieur* ou *tubaire*, est externe, latéral, séparé du détroit supérieur par la trompe et son aileron. Il donne attache au ligament tubo-ovarien.

6. Extrémité inférieure ou utérine. — Ce *pôle, utérin*, est interne, médian, séparé de la corne utérine par une distance de 2-3 centimètres. Il donne attache au ligament utéro-ovarien.

§ 4. — Moyens de fixité de l'Ovaire.

Il est maintenu dans sa position : 1° par ses vaisseaux et ses nerfs ; 2° par des ligaments proprement dits représentant les reliquats des segments supérieur et moyen du gubernaculum ; 3° par le péritoine.

A. — **Pédicule vasculo-nerveux.** — Il contient : *a*) l'artère ovarienne,

branche de l'aorte abdominale (p. 294) ; *b*) la veine utéro-ovarienne (p. 316), souvent double jusqu'à sa terminaison ; *c*) les lymphatiques tubo-ovariens qui remontent vers les ganglions lombaires ; *d*) les filets nerveux, issus du sympathique, parallèles à ces vaisseaux.

Ses éléments, glissant au-dessous du péritoine, se disséminent sur toute l'étendue du bord adhérent de l'ovaire qui « se meut sur la paroi pelvienne autour de son hile, comme le volet autour de ses gonds ».

2° **Ligaments proprement dits.**

a) Ligament lombo-ovarien ou l. rond supérieur de Rouget. — Ce faisceau de fibres musculaires lisses, inséré haut sur la paroi lombaire, renforce les éléments du pédicule vasculaire avec lesquels il atteint, et l'ovaire, et le pavillon de la trompe. Ses tractus musculaires étalés en nappe apparaissent au-devant du carré lombaire, confondus avec la trame du fascia transversalis (fig. 983) et descendent tout le long des vaisseaux ovariens, jusque dans l'excavation (*ligament infundibulo- pelvien de Henle*).

Au détroit supérieur qu'il surcroise vers l'extrémité postérieure du diamètre oblique, il pénètre dans le ligament large et s'étale pour se porter également vers le pavillon de la trompe et le hile de l'ovaire. Il est avant tout suspenseur de l'ovaire, mais un certain nombre de ses faisceaux se continuent jusqu'à l'utérus, dans le ligament utéro-lombaire.

b) Ligament tubo-ovarien ou ligament de la trompe. — Ce faisceau aplati, généralement court, s'étend de l'extrémité supérieure de l'ovaire à l'orifice abdominal de la trompe. Il est recouvert par la frange ovarique du pavillon qui s'étend également jusqu'au pôle supérieur de l'ovaire. Il rend intimes les relations de cet organe avec le pavillon.

c) Ligament utéro-ovarien ou ligament de l'ovaire. — Long de 3 à $3^{cm},5$, arrondi, résistant, il figure le segment moyen du gubernaculum. « Ce ligament le relie à la corne utérine, rend son extrémité inférieure tributaire du fond de l'utérus, et détermine la légère déviation de cette extrémité en avant et en dedans. Ce cordon est composé de fibres musculaires lisses et parallèles ; il est très serré, très solide, se laisse distendre difficilement ; et, lorsque ses autres moyens d'attache ont été distendus, c'est autour de lui comme centre de rotation que l'ovaire gravite pour tomber le long du bord de l'utérus » (Vallin).

3° **Péritoine.** — Il maintient l'ovaire contre la paroi pelvienne par l'intermédiaire de l'aileron postérieur du ligament large. Sa *ligne d'insertion et d'arrêt*, sur le bord adhérent, figure une boutonnière, dont les lèvres sont écartées par le pédicule vasculaire et à travers laquelle l'ovaire vient saillir dans la cavité péritonéale. *Le péritoine ne recouvre que le pédicule de l'ovaire*, mais ne se continue pas sur sa surface extérieure.

§ 5. — Structure de l'Ovaire.

Une coupe, perpendiculaire aux deux faces, montre de la superficie à la profondeur : l'épithélium ovarique, le parenchyme ovarique.

A. — **Epithélium ovarique.** — Recouvrant toute la surface extérieure, il est formé de cellules polyédriques sur un seul rang. Au hile, il se continue brusquement avec l'endothélium péritonéal du mésovarium.

B. — **Parenchyme ovarique.** — On lui distingue deux zones :

a) Une superficielle, cortex, zone ovigère, épaisse de 2 mm., contenant les ovules ; *b*) une profonde, zone médullaire, bulbeuse ou vasculaire, épaisse et

criblée de vaisseaux. — Ces deux zones ne sont bien accusées que dans le jeune âge. Chez la femme adulte, elles enchevêtrent leurs éléments de soutien. Le parenchyme ovarique se condense en un léger feutrage conjonctif (autrefois décrit comme ALBUGINÉE). « Plus profondément, ce stroma se montre formé de cellules fusiformes, groupées en fascicules ; il simule une gangue au sein de laquelle sont coulés des corps volumineux : les FOLLICULES » (Branca).

Les **Follicules ovariques, follicules de de Graaf** ou **ovisacs**, sont les formations essentielles de l'ovaire, celles qui contiennent les ovules. Ils sont (faut-il le rappeler ?) développés avant lui ; ils existent tous à la naissance sur l'organe sexuel femelle, qui n'est pour eux qu'un *entrepôt*. — Leur nombre est assez considérable — 300 000 pour chaque ovaire (Sappey) — pour qu'on apprécie avec quelle sollicitude la nature tient à pourvoir à la perpétuation de l'espèce.

Vers le centre de l'ovaire, *le bulbe*, continu au hile avec le pédicule vasculo-nerveux, se distingue par l'abondance de ses vaisseaux (il peut être rangé au nombre des organes érectiles), de ses fibres élastiques et surtout de ses fibres musculaires lisses. Ces dernières continuent les faisceaux des ligaments de l'ovaire et de la trompe ; ils servent de charpente aux vaisseaux, surtout aux ARTÈRES qui se distribuent dans la médullaire et s'y distinguent par leurs tortuosités, leurs flexuosités en vrilles (d'où leur nom d'*artères hélicines*), leurs parois épaisses, leurs anastomoses plexiformes. Les VEINES, extrêmement nombreuses, sont larges, noueuses, et vers le hile, anastomosées en plexus irréguliers ; leurs parois sont également très musculaires.

Évolution des Ovules.

De sa différenciation à la ménopause, l'ovaire est le siège de l'évolution indiscontinue de ses éléments fondamentaux, les ovules qui : ou bien 1° : parcourent les étapes les conduisant à la maturité ; — cas du plus petit nombre ; — ou qui, 2° tendant vers l'atrésie, disparaissent prématurément, à des dates variables pour chacun d'eux.

A. — **Évolution des ovules vers l'état adulte.**

A leur origine, les ovules, *Ovocytes*, apparus sous leur forme la plus simple dans les follicules primordiaux, croissent pendant un temps variable. Ils arrivent à l'état d'*œuf ovarien* dans les follicules adultes, — après un certain nombre de périodes qu'on peut artificiellement répartir de la façon suivante :

1re période. — Développement de l'ovaire ; différenciation des follicules primordiaux ;

2e période (jusqu'à la puberté). — Croissance des follicules. Maturation lente ;

3e période. — Activité fonctionnelle de l'ovaire pendant toute la vie génitale. Évolution des follicules vers l'état adulte ;

4e période (à partir de la ménopause). — Repos et suppression fonctionnelle de l'ovaire qui tend à se scléroser.

I. DIFFÉRENCIATION DES FOLLICULES.

Les cordons de Valentin-Pflüger se fragmentent, dans l'intimité du cortex, en une série de masses distinctes, les *follicules primordiaux*, séparés par du tissu conjonctif. — A la superficie, ils restent en relation, jusqu'à la 2e année, avec l'épithélium germinatif dont ils reçoivent des éléments nouveaux.

II. PÉRIODE D'ACCROISSEMENT DES ŒUFS.

Elle comprend deux stades :

1er stade. — Un certain nombre de cellules se différencient, dans les cordons, par augmentation de volume de leur noyau. Ce sont les OVOCYTES. Les cellules épithéliales qui se transforment ainsi font encore partie des cordons de Valentin-Pflüger.

2e stade. — Les cordons sont fragmentés en follicules, qui commencent à évoluer :

Quand la fragmentation est complète, les follicules primordiaux perdent leurs connexions avec l'épithélium superficiel et deviennent indépendants : chacun d'eux est formé par une cellule sexuelle différenciée, l'*ovocyte* (futur ovule ou œuf) entouré de cellules

folliculeuses (fig. 985). — Sa *croissance* s'effectue d'abord par l'augmentation des cellules folliculeuses qui se disposent sur plusieurs rangées [Dès cette période, ils évoluent en deux sens : les uns progressent pour devenir follicules adultes ; les autres s'atrésient.]

Les follicules primordiaux sont les seuls que, dans l'ovaire humain, l'on trouve généralement jusqu'à 4 ou 5 ans. A partir de cet âge, le cortex ovarique est semé de follicules



Fig 985 (Potocki et Branca) — *Ovocyte jeune avec sa couronne de cellules folliculeuses, disposées sur un seul plan.*

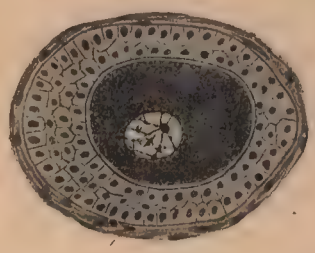

Fig 986 (Potocki et Branca). — *Ovocyte entouré de cellules folliculeuses disposées sur plusieurs assises.*

primordiaux et de follicules en voie de croissance ; le nombre de ces derniers devient d'autant plus grand qu'on approche davantage de la puberté.

a) Follicules primordiaux ou primaires. — Ils figurent les *ovisacs jeunes*, disposés sur une ou deux rangées dans la corticale de l'ovaire. Ils sont constitués : α) Par l'*ovocyte*, grosse cellule centrale, globuleuse, qui a 50-70 μ de diamètre et est pourvue d'un gros noyau sphérique ; β) par une couronne de *cellules folliculeuses* disposées sur une seule couche (fig. 985).

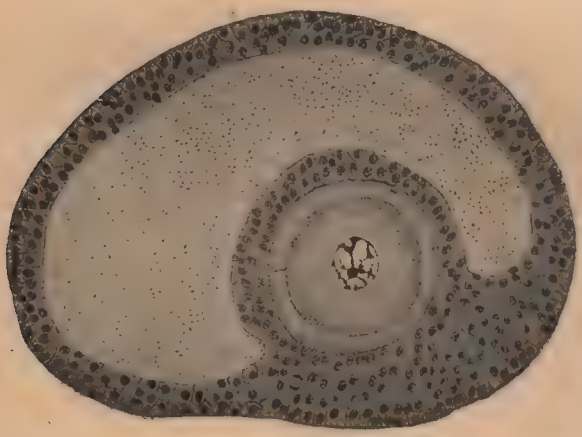

Fig. 987 (Potocki et Branca d'après Wilson, mais un peu modifiée). — *Ovocyte de chat au terme de sa croissance.*

Cet ovocyte, entouré de son disque proligère, fait saillie dans la cavité de l'ovisac.

b) Follicules en voie de croissance. — L'œuf, *ovocyte*, grandit, se reporte à la périphérie du follicule ; son cytoplasma, transparent chez la femme, ne contient qu'un petit nombre de granulations. Vers le terme de sa croissance, il s'entoure d'une *zone pellucide* ; les cellules folliculeuses, augmentées de volume, prolifèrent, s'étageant sur 10 ou 15 assises concentriques, pour former la *membrane granuleuse* ou *granulosa* (fig. 986). C'est au milieu des cellules stratifiées de la granuleuse que se développe le *liquide folliculaire* — *liquor folliculi* — produit de sécrétion des cellules folliculeuses (M. Duval) ou résultat d'une fonte cellulaire.

« Ce liquide se collecte chez la femme, dans une fente unique, qui se creuse entre les cellules folliculeuses situées du côté de la surface de l'ovaire. Cette fente s'accroît en refoulant, vers la périphérie de l'ovisac, l'ovule, qui reste toujours entouré de cellules de la granulosa. Finalement, le follicule apparaît constitué par une cavité que circonscrit la mem

brane granuleuse... mince, sauf au niveau du pôle profond de l'ovisac. Là, en effet, au lieu d'être formée seulement de deux ou trois assises cellulaires, la membrane granuleuse présente un épaississement qui fait saillie dans le liquor folliculi. Cet épaississement, c'est le *disque proligère*, le *cumulus oviger*,... constitué par un amas de cellules folliculeuses, au centre duquel est plongé l'ovocyte » (Potocki et Branca). Au cours de cette période, le follicule s'entoure d'une série d'enveloppes.

Pendant la vie génitale de la femme, on peut trouver tous les degrés d'évolution entre le follicule primordial et le follicule mûr.

c) Follicules adultes. — Le follicule mûr fait saillie à la fois vers la couche bulbeuse et vers la surface de l'ovaire où il apparaît comme une éminence transparente, grosse comme une cerise, distendue par le liquide folliculaire (fig. 987).

1° Ses parties fondamentales sont : l'ovule ; il est entouré d'une coque transparente, la *zone pellucide*, épaisse de 26-30 μ ; il est maintenu et protégé par le *disque proligère*, épaississement local de la granuleuse (*épithelium ovulaire*). — La membrane granuleuse figure dans le reste de son étendue l'*épithélium folliculaire*, aminci au niveau du pôle superficiel de l'ovisac (*stigma*), circonscrivant le *liquide folliculaire*, sérosité transparente, jaunâtre ;

2° Ses parties accessoires sont de dedans en dehors : une *membrane vitrée* ; deux membranes concentriques d'égale épaisseur ; la *thèque interne*, formée de tissu conjonctif lâche, riche en vaisseaux, sauf au niveau du stigma où les capillaires font totalement défaut ; la *thèque externe* « formée de tissu fibreux. Ses fibres serrées sont entre-croisées en tous sens et s'entremêlent avec des artères, des veines et des lymphatiques ».

L'Ovule ou Œuf ovarien de la femme est une cellule unique, sphérique, la plus grosse des cellules de l'organisme humain ; elle est visible à l'œil nu (200 μ de diamètre). — Sa membrane d'enveloppe, épaisse (*zone pellucide*), circonscrit un corps protoplasmique transparent ou vitellus qu'on distingue en *vitellus formatif* et *vitellus nutritif*, peu abondant et réparti autour du noyau.

Son *noyau, vésicule germinative de Purkinje*, d'un diamètre de 25-30 μ est sphérique ; son réseau est formé de filaments entre-croisés sur lesquels sont disséminés des grains de chromatine.

L'ovule est la partie essentielle du follicule de de Graaf ; les autres éléments constitutifs n'ont qu'un rôle de soutien et de nutrition ; tous concourent à le protéger et à lui permettre d'arriver à son complet et parfait développement.

III. Période d'activité fonctionnelle. L'ovulation et le corps jaune.

Entre la puberté et la ménopause, on observe, à des intervalles réguliers, la chute des ovules (*ovulation spontanée*) ; elle est suivie de l'évolution, sur l'ovaire, de formations spéciales, les *corps jaunes*, qu'on considère actuellement comme des organes à sécrétion interne.

a) Ovulation spontanée.

1° Le follicule arrivé au terme de sa croissance est saillant à la surface de l'ovaire sous la forme d'un hémisphère translucide, présentant vers son sommet un point décoloré et dépourvu de vaisseaux, le stigma.

2° L'ovule se sépare du disque proligère. — Sous la tension du liquide folliculaire, la paroi de l'ovisac se rompt, au stigma. Cette rupture, accompagnée de l'écoulement du liquor folliculi et suivie d'une légère hémorrhagie aux dépens des vaisseaux de la thèque interne permet l'expulsion de l'ovule entouré de l'épithélium ovulaire.

La rupture des follicules, périodique, se répète tous les mois lunaires, s'accompagne de phénomènes congestifs (menstruation) du côté de l'utérus et des trompes.

3° Migration de l'ovule. — Il tombe dans la cavité abdominale, arrive normalement sur le pavillon de la trompe : par son orifice abdominal, il gagne la cavité tubaire, jusqu'au tiers externe de laquelle il court la chance d'être fécondé (S'il n'est pas rejoint par un spermatozoïde, il s'atrophie, et est rejeté au dehors, avec le sang menstruel).

C'est grâce aux mouvements des cils vibratiles se développant sur les cellules du revêtement ovarique et sur le péritoine tubo-ovarique, que l'ovule sorti de l'ovisac est dirigé

vers la trompe ; c'est également grâce aux cils vibratiles de la muqueuse tubaire qu'il progresse vers l'utérus (Branca).

b) Formation des corps jaunes.

Après sa rupture, le follicule se rétracte. Sa cavité, très réduite, est comblée par une petite quantité de sang ; ses parois s'organisent ; par multiplication de ses cellules, la granuleuse se transforme en un tissu nouveau d'apparence cicatricielle, qu'on appelle le corps jaune, à cause de sa coloration qui, d'abord rouge, passe au jaune citron.

On distingue deux sortes de corps jaunes :

1° Si l'ovule tombé n'a pas été fécondé, son follicule se transforme en *corps jaune de la menstruation* ou *faux corps jaune* : il s'atrophie rapidement, est figuré au bout d'un mois par une cicatrice étoilée qui finit par disparaître complètement après 2-3 ans ;

2° Si l'ovule est fécondé, son follicule produit le *corps jaune de la grossesse* ou *vrai corps jaune* ; — il continue à grossir pendant 5-6 mois, atteignant un volume de 2-4 centimètres, puis entre en régression. Son atrophie n'est jamais complète. Le corps jaune laisse à la surface de l'ovaire une petite cicatrice indélébile, profonde, étoilée, persistant toute la vie.

Les cellules épithélioïdes du corps jaune contiennent un pigment caractéristique, la lutéine. Leur fonction bien spéciale permet de considérer le corps jaune comme une glande à sécrétion interne, dont le produit de sécrétion joue un rôle capital dans l'évolution de la grossesse et peut-être dans l'établissement des fonctions de la glande mammaire, après l'accouchement. — [L'existence des cellules interstitielles (v. testicule. p. 1138), n'est pas absolument démontrée dans l'ovaire de la femme.]

B. — **Atrésie folliculaire.**

On appelle ainsi la dégénérescence plus ou moins prématurée que subissent les œufs en immense majorité. — « S'il existe, à la naissance, 300000 follicules primordiaux (Sappey) ou seulement 100000 (Waldeyer), on peut dire que, sur une femme, réglée sans interruption de 15 à 50 ans, il se produira 440 à 450 pontes ovulaires. Pour un œuf pondu, il y a donc 200, ou peut-être même 600 œufs atrésiques, abstraction faite de la grossesse et des maladies, qui augmentent encore cette proportion » (Potocki et Branca).

L'atrésie folliculaire « s'observe déjà chez l'embryon et se continue jusqu'à la fin de la vie sexuelle... subit une recrudescence au moment de la puberté et au moment de la ménopause » suivant des types histologiques variés.

Vaisseaux et Nerfs de l'Ovaire (fig. 988).

Artères. — Elles sont fournies par la génitale interne — ovarienne chez la femme (p. 294). Exclusivement destinée à l'organe chez le fœtus et souvent dans les premières années de la vie, elle s'anastomose secondairement avec un ou plusieurs rameaux de l'utérine. — Au hile, l'ovarienne donne des branches en nombre variable qui s'engagent dans la substance médullaire et se résolvent en un réseau capillaire à mailles très serrées entourant la paroi des follicules.

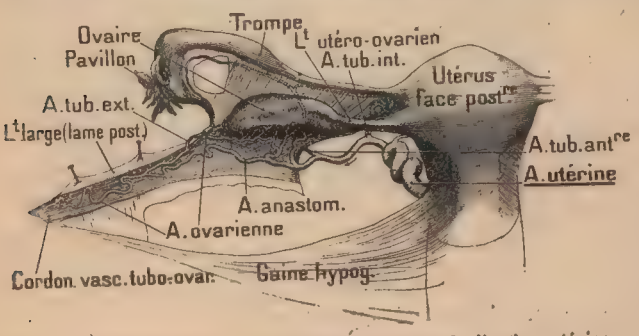

Fig. 988 (Fredet). — *Terminaison typique de l'artère utérine. Vue postérieure.*

Le ligament large partiellement détruit pour dégager les artères.

Veines. — Développées en un système caverneux très abondant dans la substance médullaire, elles se rassemblent pour former le plexus sous-ovarique et se rendent dans les veines utéro-ovariennes. Des veines utéro-ovariennes, la droite va à la veine cave inférieure, la gauche à la veine rénale gauche.

Lymphatiques. — Les réseaux nés de la paroi propre des follicules se rassemblent au hile en les vaisseaux qui remontent vers les ganglions lombaires.

Nerfs. — « Ils sont d'une richesse extraordinaire ; composés de fibres à myéline (en minorité) et d'autres sans myéline dans la couche médullaire, ils ne comprennent plus que des fibres nues dans la couche corticale.

« Dans la couche vasculeuse, médullaire, la grande majorité des fibres va aux vaisseaux, les autres au tissu conjonctif et aux fibres musculaires lisses. Dans la couche corticale, les nerfs sont destinés en partie aux vaisseaux, mais surtout aux follicules et à leurs vaisseaux... Dans les follicules, les filets nerveux forment un réseau dans la theca folliculi duquel partent des ramifications qui, pour la majorité des auteurs, s'arrêtent à la membrane granuleuse sans y pénétrer. Enfin la zone vasculeuse et la partie interne de la zone parenchymateuse renferment, au niveau des vaisseaux, des éléments cellulaires assimilés généralement aux cellules ganglionnaires. Elles forment dans cette région une sorte de ganglion diffus et autonome de l'organe, servant probablement à régler son débit vasculaire. Il représente le système vaso-moteur de l'ovaire. — Si on ajoute des nerfs moteurs se distribuant aux fibres lisses du stroma, des nerfs sensitifs provenant des follicules, de la surface de l'ovaire et de son épithélium et du stroma ovarien, on se rendra facilement compte que l'ovaire, organe primordial chez la femme, a vraiment un système nerveux en rapport de développement non avec son volume, mais avec sa fonction » (Vallet, 1900).

Article II.

LES TROMPES DE FALLOPE OU OVIDUCTES

Les **trompes**, étendues de l'ovaire à l'utérus, sont les conduits creux développés aux dépens de la partie supérieure des canaux de Müller. Leur extrémité abdominale reste ouverte dans la cavité péritonéale par un petit orifice infundibuliforme ; par leur extrémité utérine, ils communiquent avec la cavité utérine. Ovaires et trompes sont désignés, avec les ligaments larges, sous le nom général d'annexes (de l'utérus).

Elles acquièrent leur parfait développement à partir de la puberté et fonctionnent pendant toute la vie génitale comme conduits vecteurs des ovules à maturité (comme conduits excréteurs des ovaires, dit-on quelquefois) : c'est sur leur pavillon ou dans leur tiers externe que se fait la fécondation.

§ 1. — Généralités.

Situation. — Avant la naissance et dans les premiers mois de la vie, la trompe, comme l'ovaire, est située dans le grand bassin, un peu au-dessus du détroit supérieur. — Elle est à cette époque dirigée en dehors, en arrière et légèrement en haut à partir de l'utérus. — Avec l'agrandissement de l'excavation, et la descente de l'utérus, elle devient organe pelvien. Elle a acquis sa situation définitive vers la dixième année.

Nombre. — Il existe normalement deux oviductes, l'un droit, l'autre gauche, qui anormalement — l'un d'eux ou tous les deux — peuvent manquer complètement ou être atrophiés.

Moyens de fixité. — Les trompes sont maintenues dans leur position : 1° par leur continuité avec l'utérus ; 2° par leurs connexions avec l'ovaire par le ligament tubo-ovarien ; 3° par l'intrication de leur musculeuse avec la charpente fibro-musculaire des ligaments larges, et leur couverture péritonéale, *mésosalpinx*, qui est étendue sur elles comme du linge sur une corde. Elles sont ainsi mobiles comme les ligaments larges eux-mêmes, étant reportées plus en

avant ou plus en arrière suivant l'état de réplétion ou de retrait de la vessie et du rectum. La portion la moins variable dans sa situation est le segment externe, qui est comme suspendu par l'expansion infundibulaire du ligament lombo-ovarien (p. 1180 et 1192).

Forme. Dimensions.

Elles présentent cette disposition unique dans l'économie d'une muqueuse, la muqueuse tubaire ou salpingienne, en continuité directe avec une séreuse, la grande cavité péritonéale. — Elles affectent la forme d'une longue trompette élastique dont l'embouchure répond aux angles supéro-latéraux de l'utérus, dont le corps est recouvert par le mésosalpinx, dont l'évasement est représenté par le pavillon. Elles sont essentiellement flexibles et mobiles; sur le vivant aussi bien que sur le cadavre, elles sont le plus souvent en relâchement, et reportées par leur enveloppe séreuse vers les parties latéro-postérieures de l'excavation contre l'ovaire qu'elles cachent et recouvrent presque toujours.

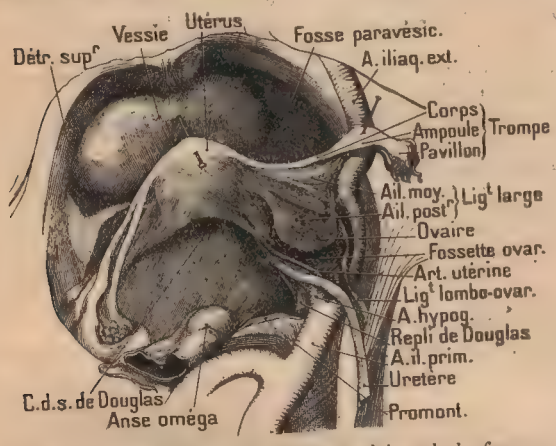

Fig. 989 (Fredet). — *Organes pelviens de la femme recouverts de leur péritoine.*

Vue d'en haut; le bassin étant placé dans la position de Trendelenburgh. — L'ovaire droit a été attiré en avant avec le ligament large pour laisser voir sa fossette.

Dimensions moyennes. — Longueur : 12 centimètres (pouvant varier entre les extrêmes 6 et 16 centimètres); diamètre : 3-4 mm. contre l'utérus; 5-7 mm. à la partie moyenne; 8 mm. à l'extrémité externe. Les variations individuelles sont peu considérables.

Schématiquement, elles s'enroulent sur le pôle supérieur de l'ovaire par leur moitié externe; leur segment interne restant plus ou moins flaccide dans le mésosalpinx, de chaque côté de l'utérus. Ce sont leurs sinuosités qui leur permettent de rester dans l'excavation : « Le diamètre transverse du bassin, non recouvert de ses parties molles, mesure 11 centimètres. Le fond de l'utérus 4 à 5 centimètres; chaque ligament de l'ovaire 3 à 3,5 centimètres, ce qui ferait 11 centimètres également. Et l'ovaire, mesurant 4 centimètres en moyenne dans son grand diamètre,... devrait logiquement occuper le grand bassin... Le fond de l'utérus et les deux ligaments de l'ovaire sont tendus d'un côté à l'autre de l'excavation, dans une direction transversale; l'extrémité des ligaments de l'ovaire se réfléchit presque à angle droit pour se continuer avec la direction de l'ovaire, cette dernière sensiblement perpendiculaire à la direction de l'ovaire » (Vallin). — La trompe dans sa portion interne reste d'abord sensiblement parallèle au ligament utéro-ovarien, puis sa courbure s'accentue, concave en haut. Par sa portion ampullaire et par son pavillon, elle décrit une courbe, qui suit le bord adhérent de l'ovaire, puis s'enroule au-dessus de son extrémité supérieure (fig. 983).

§ 2. — Description générale et Rapports de la Trompe.

On lui considère trois segments : de dedans en dehors, la portion interstitielle, le corps, le pavillon.

A. — La Portion interstitielle de la Trompe.

Le segment interne, long d'un centimètre et demi, est complètement engagé dans la corne latéro-supérieure de l'utérus à la façon de l'uretère dans la paroi vésicale : sa tunique musculaire reste séparée du muscle utérin par une couche conjonctive bien nette. Sa cavité est tout à fait réduite ; peu visible, son diamètre atteint d'un demi-millimètre à un millimètre ; son orifice de communication avec la cavité de l'utérus est appelé *ostium uterinum*. C'est dans le segment interne que peut se développer la grossesse tubaire interstitielle.

B. — Le Corps de la Trompe.

La trompe émergeant de l'utérus entre le ligament rond et le ligament de l'ovaire présente d'abord une légère courbure à concavité postérieure, sensiblement fixe, sur 3-4 centimètres. Cette portion interne du corps figure l'**isthme**. Dure, inextensible ; elle suit les changements de situation de l'utérus. Son diamètre atteint 3-4 mm., mais sa lumière est très petite et ce n'est qu'avec difficulté qu'on y engage une soie de cochon.

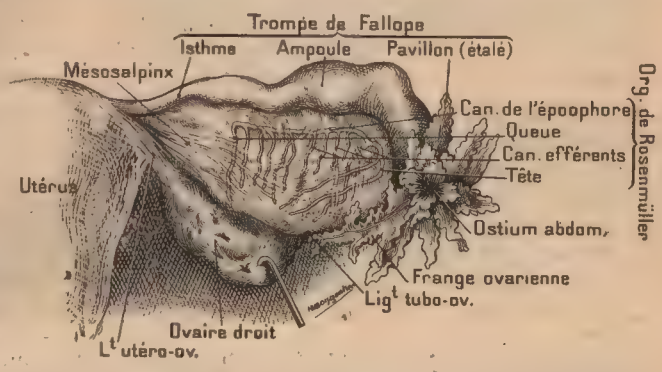

Fig. 990. — *La Trompe droite étalée, vue par derrière, laissant voir par transparence l'Organe de Rosenmüller dans le mésosalpinx.*

L'isthme se continue en dehors par un évasement qui devient insensiblement la portion externe ou **ampoule de Henle**. — Schématiquement, l'ampoule est courbe à concavité postéro-supérieure. C'est la portion la plus mobile, celle qui par son bord postérieur vient embrasser et souvent recouvrir l'ovaire au-dessus de l'aileron postérieur du ligament large. Elle figure une dilatation assez régulièrement ovoïde, longue de 6-7 centimètres, large de 8 mm. en son milieu, légèrement aplatie d'avant en arrière. Sa cavité est facile à remplir par une injection.

C'est dans l'ampoule que se développent la grossesse tubaire proprement dite et la plupart des kystes et abcès de la trompe.

Le corps de la trompe est en rapport : avec les anses grêles qui descendent dans l'excavation ; à droite et en dehors, elle arrive au voisinage du cæcum (surtout quand il est en position basse) et côtoie l'appendice auquel elle est reliée de plus ou moins près par le péritoine (p. 1007) ; à gauche, elle est surplombée par une portion variable de l'anse oméga.

C. — Le Pavillon de la Trompe.

Le segment externe a la forme d'un entonnoir frangé, très aplati sur l'organe étalé, généralement appliqué sur la surface de l'ovaire, plus rarement flottant dans la cavité abdominale. On le compare à la corolle d'une fleur à une ou plusieurs rangées de pétales. Sa longueur varie, de 1 à 3 centimètres et plus, suivant qu'il est ouvert ou recroquevillé.

Sa FACE ABDOMINALE, exclusivement muqueuse, est découpée par une série de formations festonnées — *franges du pavillon* — dentelées, d'inégale longueur, au nombre de 10 à 15; rangées plus ou moins capricieusement les unes à côté des autres, leurs bords sont juxtaposés et adhérents, leurs extrémités externes sont libres et flottantes; leurs extrémités internes convergent toutes, superposées de manière à former plusieurs cercles concentriques. Elles limitent l'*entonnoir tubaire*, au fond duquel on aperçoit l'*orifice abdominal* — *ostium abdominale* —; étroit, son diamètre ne dépasse pas 2 mm.; il est souvent dissimulé par une ou plusieurs franges. Un des replis du pavillon mérite une mention spéciale : c'est *la frange ovarique*; — plus longue que les autres, dirigée vers l'ovaire, elle est exactement appliquée le long du ligament tubo-ovarien.

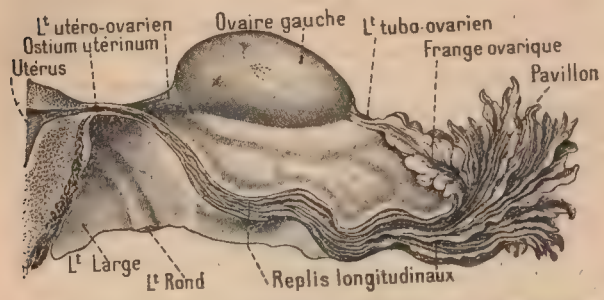

FIG. 991 (SAPPEY). — *La Trompe de Fallope gauche ouverte longitudinalement pour montrer le canal tubaire et ses replis (morsus diaboli sur le pavillon).*

Sa FACE INTERNE, péritonéale, répond à l'extrémité interne de l'aileron moyen du ligament large. — Au pavillon, est appendue l'*hydatide de Morgagni* (p. 1206).

§ 3. — Cavité de la Trompe.

La trompe est creuse dans toute sa longueur, de l'ostium abdominale à l'ostium uterinum. Ce canal est rétréci par une série de longs plis parallèles à sa direction, surtout bien marqués dans la moitié externe, très rapprochés les uns des autres, plis tubaires, transformant la cavité en une série de fissures capillaires qui facilitent la progression des spermatozoïdes. — Le CALIBRE, rétréci à l'ostium abdominale (2 mm.), s'élargit assez brusquement dans l'ampoule (4 à 5 mm.), se rétrécit à nouveau en parcourant l'isthme, dans la partie interne de laquelle la portion interstitielle devient capillaire.

§ 3. — Structure de la Trompe.

Trois tuniques : l'externe, séreuse; la moyenne, musculeuse; l'interne, muqueuse.

a) LA SÉREUSE, MÉSOSALPINX, est le péritoine de l'aileron moyen du ligament large (p. 1192). Elle repose sur une couche de tissu cellulaire lâche — *tunique sous-séreuse.*

b) LA MUSCULEUSE amincie sur la paroi de l'ampoule, $0^{mm},5$, s'épaissit vers l'utérus, 2 mm. Elle comprend deux plans de fibres lisses : un *externe, longitudinal*; étalé sous la muqueuse du pavillon, continué dans le ligament tubo-ovarien et sur l'organe, ses contractions péristaltiques sont comparables à celles de l'uretère; un *interne, de fibres circulaires* en anneaux concentriques, surtout développé dans le premier segment où il reste distinct.

c) LA MUQUEUSE est de couleur rose pâle; très compliquée grâce aux plis tubaires et aux franges du pavillon, elle ne possède ni papilles, ni glandes. Elle est tapissée d'un épithélium à cils vibratiles, dont les mouvements, favorables à la progression de l'ovule, s'effectuent du pavillon vers l'utérus.

La trompe, malgré l'absence de glandes, sécrète par desquamation épithéliale, un mucus plus ou moins abondant.

Vaisseaux et nerfs de la Trompe.

Artères. — Elle n'a pas de vaisseaux propres. Elle emprunte sa circulation à l'ovarienne et à l'utérine, par leurs anastomoses et leurs collatérales, tubaire interne et rameau infundibulaire pour le pavillon ; tubaire externe.

Veines. — Elles forment un riche plexus d'anastomoses qui suit le bord inférieur de l'oviducte, entre en relation, en dehors avec les veines de l'ovaire, en dedans avec celles du corps de l'utérus, en bas avec les veines du ligament large.

Lymphatiques. — Nés sous la séreuse, ils se rendent en compagnie de ceux du corps de l'utérus et de ceux de l'ovaire dans les ganglions lombaires.

Nerfs. — Ils proviennent du sympathique et sont fournis par le plexus hypogastrique. Leur terminaison est mal connue.

Article III.

L'UTÉRUS

L'utérus *ou* matrice est l'organe de la gestation et de l'accouchement. Il a pour fonctions particulières, pendant la vie génitale de la femme, d'accueillir dans sa cavité l'œuf fécondé, de le protéger, de lui permettre de se développer en l'attachant à ses parois et en lui fournissant les matériaux nécessaires à son accroissement pendant toute la durée de la grossesse, enfin d'expulser le fœtus lors de la parturition.

Situation. — Pendant la vie fœtale et les premières années, la cavité pelvienne restant, on le sait, des plus réduites, utérus et annexes sont alors placés dans la cavité abdominale. Ils descendent, à mesure que le bassin s'évase, mais ils ne deviennent organes vraiment pelviens que vers la 12e année : le fond de l'utérus correspondant alors au plan du détroit supérieur, l'organe a acquis sa situation définitive. — A partir de la puberté et chez la femme adulte, il est placé dans l'excavation, sur la ligne médiane, entre la vessie qui est en avant et le rectum qui est en arrière, au-dessus du vagin, au-dessous de la masse des anses intestinales grêles.

§ 1. — Moyens de fixité de l'Utérus.

Il est maintenu dans sa position à la fois par ses connexions avec les organes voisins et par différents ligaments qui le rattachent aux parois pelviennes.

Les *ligaments proprement dits* sont au nombre de quatre paires, symétriques :
1° Antéro-postérieurs — *ligaments utéro-recto-sacrés* ;
2° Postéro-antérieurs — *ligaments utéro-vésicaux* ;
3° Transversaux — *ligaments larges* ;
4° *Ligaments ronds* (ils n'ont qu'un rôle passif).

A. — Ligaments utéro-recto-sacrés.

Antéro-postérieurs, ils sont constitués par des lames fibreuses très résistantes dépendant des *aponévroses sacro-recto-génitales*, renforcées par des fibres musculaires lisses envoyant des expansions de l'utérus et du vagin sur le sacrum et le rectum, et recouvertes par une enveloppe péritonéale. Ils forment deux cloisons parallèles. Étendus sagittalement du col de l'utérus et de la partie supérieure du vagin au rectum et à la face antérieure des 3e et 4e vertèbres sacrées, ils interceptent le cul-de-sac de Douglas (p. 1195). Leurs éléments musculaires

se confondent en avant avec la musculaire superficielle du col de l'utérus, en avant et latéralement avec la charpente musculaire des ligaments larges; en arrière, ils se fusionnent avec la musculaire superficielle du rectum qu'ils embrassent en suivant l'inclinaison obliquement ascendante du mésorectum; *ce sont avant tout des ligaments utéro-rectaux*. Ils sont renforcés à leur partie inférieure par des tractus fibreux très solides, empruntés aux tissus entourant l'iliaque interne et ses branches (*gaine hypogastrique*), et qui vont jusqu'à la face antérieure des 3e et 4e sacrées. — Ils contribuent principalement à maintenir en place le col de l'utérus et la moitié supérieure du vagin.

B. — **Ligaments utéro-vésicaux.**

Postéro-antérieurs, ils sont constitués : 1° par des fibres musculaires lisses dépendant de la musculeuse superficielle de l'utérus, continues en arrière et latéralement avec la charpente musculaire des ligaments larges; 2° par une lame fibreuse étendue du pubis au col de l'utérus et au vagin, et constituée à la fois par l'arcus tendineus fasciæ pelvis (p. 1114) qui donne tout en avant les ligaments pubo-vésicaux, par le tractus latéro-vésical (fascia pelvia), par les ligaments vésico-utérins qu'il conviendrait plutôt d'appeler *pubo-vésico-utéro-vaginaux* (Farabeuf); 3° par une couverture péritonéale qui se continue latéralement sur les ligaments larges.

Utérus et vagin, soutenus d'avant en arrière par ces cordages pubo-rectaux, pourraient être grossièrement comparés aux réverbères qu'on suspendait jadis par des cordes, à travers la rue, entre deux poteaux.

C. — **Ligaments larges.**

Ces formations musculaires, transversales, dépendant de la musculeuse de

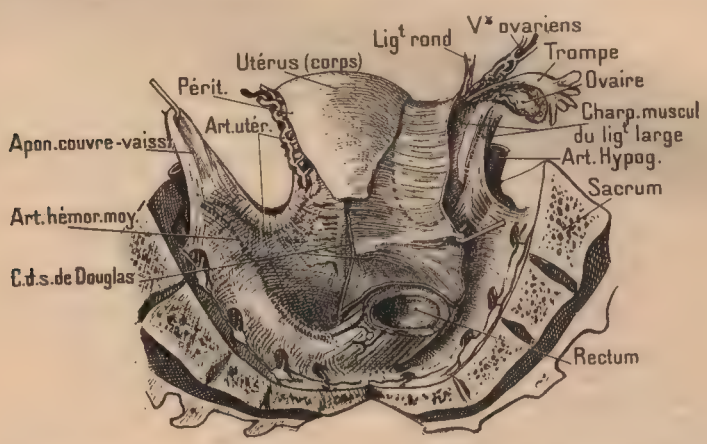

Fig. 992 (d'après une planche du Pr Farabeuf). — *La Charpente fibreuse et la charpente musculaire des Ligaments Larges. Vue postérieure.*

l'utérus, recouvertes par des lames péritonéales dépendant du péritoine pelvien, sont transversalement étendues, à droite et à gauche, de la lèvre antérieure des bords latéraux de l'utérus aux parois latérales de l'excavation et au bord antérieur de la grande échancrure sciatique. Leur forme est quadrilatère. — Dans leur ensemble, utérus et ligaments larges rappellent vaguement l'aspect d'une chauve-souris et divisent transversalement l'excavation en deux cavités, antérieure,

vésicale ou pré-utérine; postérieure, rectale ou rétro-utérine. Sur la femme debout, ils sont orientés très obliquement d'avant en arrière et de haut en bas.

« Dans la situation debout, avec une vessie vide, la cloison mobile, qui ferme en avant le cul-de-sac postérieur, se dirige d'avant en arrière presque horizontalement, un peu en bas et en arrière. Cette cloison est épaisse au centre, où elle est constituée par l'utérus, réduite à l'état de feuillet sur les côtés. Les deux ligaments larges, soudés en leur milieu par l'utérus, forment dans leur ensemble une sorte de croissant dont le bord convexe, inférieur et postérieur, se moule sur le plancher pelvien auquel il adhère. Le bord concave est libre, tourné en avant et légèrement en haut. Les deux cornes de notre croissant se continuent vers les parties supérieures sous forme de saillie péritonéale remontant le long des vaisseaux ovariques. C'est ce prolongement latéral du ligament large que Rouget a décrit sous le nom de ligament rond supérieur, et que Henle a dénommé ligament infundibulo-pèlvien de l'ovaire. Enfin, ce croissant est incurvé sur sa face postérieure, de telle façon que cette face revêt l'aspect d'une gouttière aboutissant au fond de l'excavation » (Vallin).

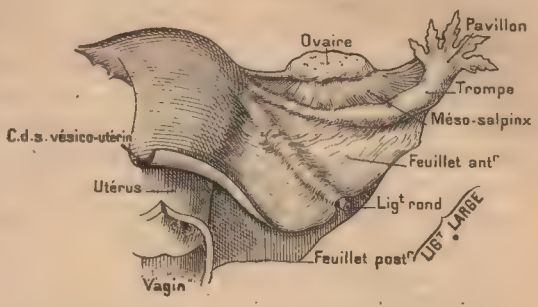

Fig. 993. — *Le Ligament large gauche vu de face et par devant.*

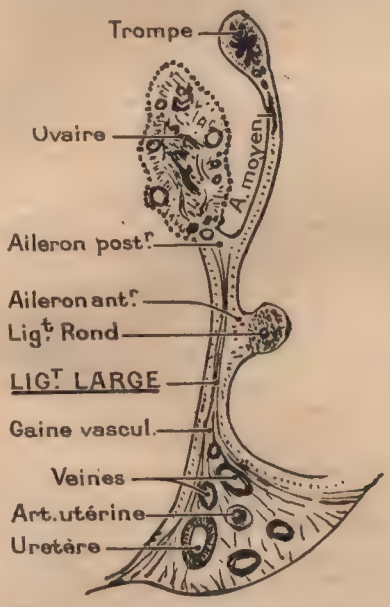

Fig. 994. — *Coupe sagittale du ligament large montrant la situation réciproque des trois ailerons.*

On leur décrit deux faces (antérieure, postérieure), quatre bords (externe, interne, supérieur, inférieur).

1. La face antérieure, en rapport avec la vessie, regarde en bas et en avant.

2. La face postérieure, en rapport avec le rectum, regarde en haut et en arrière. — Le péritoine de la face postérieure de la vessie se réfléchit sur la face antérieure de l'utérus, exactement à la hauteur de l'isthme; mais il tapisse toute la face postérieure ainsi que le cul-de-sac postérieur du vagin. Il en résulte: 1° que *toute la face antérieure du col est dépourvue de séreuse*; 2° que la face antérieure des ligaments larges est beaucoup moins haute que la face postérieure.

3. Le bord interne répond à la lèvre antérieure du bord latéral de l'utérus; il est placé sur le même plan que sa face antérieure qui est plane. Les deux feuillets de la séreuse s'écartent à ce niveau pour livrer passage aux vaisseaux utérins.

4. Le bord externe répond à la paroi latérale de l'excavation, c'est-à-dire à l'aponévrose de l'obturateur interne.

5. Le bord supérieur, tourné en avant et en haut, est concave à partir du fond de l'utérus. Il se subdivise en trois replis divergents, les ailerons : *a*) **l'aileron postérieur — mésovarium** — contient l'ovaire et le ligament utéro-ovarien ; *b*) **l'aileron moyen, mésosalpinx**, toujours bien marqué, figurant le véritable bord supérieur, contient la trompe de Fallope ; *c*) **l'aileron antérieur** soutient le ligament rond.

6. Le bord inférieur, ou mieux postéro-inférieur, est convexe et moulé sur le plancher pelvien ; à son niveau s'écartent les deux feuillets du ligament large. L'espace ainsi circonscrit (espace pelvi-rectal supérieur, base du ligament large ou **paramétrium**) est comblé par du tissu cellulaire renforcé par des fibres musculaires dans lequel cheminent la plupart des vaisseaux des organes du petit bassin et plus spécialement les vaisseaux de l'utérus et l'uretère (revoir leurs rapports, p. 1102 et 1200).

Constitution des ligaments larges.

Ils sont formés par deux lames péritonéales accolées ; l'antérieure descendant moins bas que la postérieure. Entre elles : du tissu cellulaire, des éléments musculaires lisses, les vaisseaux et les nerfs de l'utérus et de l'ovaire, enfin une formation rudimentaire, l'organe de Rosenmüller (p. 1206).

Les fibres musculaires, toutes dirigées des bords latéraux de l'utérus aux parois de l'excavation, forment dans leur épaisseur un feutrage à larges mailles, qui se continue également sur les ligaments de l'utérus et de l'ovaire.

Les expansions musculaires émanées du ligament lombo-ovarien (p. 1180) sont quelquefois décrites à part comme **ligaments utéro-lombaires.** On peut les rencontrer sous forme de véritables brides, soulevant le péritoine, s'étendant du hile de l'ovaire et de la bifurcation de l'iliaque primitive jusqu'au col de l'utérus, un peu au-dessus de l'origine des ligaments utéro-rectaux. Les ligaments utéro-lombaires, surtout marqués chez la jeune fille, forment la limite postérieure de la fosse sous-ovarienne (p. 1178).

Rôle des ligaments larges. — Ils empêchent l'utérus de basculer en avant et en arrière, s'opposent aux flexions du corps sur le col, et aux déviations latérales. — Pendant la gestation, ils sont tiraillés de bas en haut et de dehors en dedans ; leurs deux feuillets s'écartent, et s'amincissent considérablement. Par suite de l'augmentation de l'utérus, leur bord supérieur devient presque vertical.

D. — Ligaments ronds.

Longs de 10 à 12 centimètres, épais de 4 à 5 millimètres, ce sont des cordons musculaires étendus depuis la partie haute du bord latéral de l'utérus au-devant de l'insertion de la trompe, jusqu'à la grande lèvre.

Arrondis vers l'utérus, ils glissent dans l'aileron antérieur du ligament large correspondant, en dehors, en haut et en avant, passent sous le péritoine du grand bassin, et, décrivant une courbe à concavité interne, s'engagent dans le canal inguinal par l'orifice interne ; ils le parcourent dans toute sa longueur. Dans leur trajet terminal, ils sont aplatis ; à l'orifice externe du canal inguinal, ils se dissocient inégalement pour s'insérer : dans le tissu cellulaire du mont de Vénus ; à la face antérieure de la symphyse ; à l'aponévrose du muscle pectiné ; à l'épine du pubis ; la majeure partie descend dans la grande lèvre correspondante.

Chez le fœtus et le nouveau-né, le péritoine qui recouvre le ligament rond s'engage avec lui dans le canal inguinal sur une longueur de quelques millimètres (canal de Nück) ; chez l'adulte, la séreuse s'arrête et se réfléchit à son orifice interne (le canal de Nück — p. 560 — peut persister et donner, soit une variété de hernie inguinale, soit des kystes).

Les ligaments ronds sont formés par des fibres musculaires lisses en relation avec la couche musculaire externe de l'utérus, et par des fibres conjonctives ; aux fibres lisses, s'ajoutent dans l'aine des fibres striées émanées surtout du petit oblique (p. 554). — Ils

contiennent à leur centre : l'artère funiculaire, branche de l'épigastrique ; des veines, particulièrement nombreuses à l'orifice externe du canal inguinal, qui s'anastomosent avec les veines voisines (des grandes lèvres, de la partie supérieure de la cuisse, de la paroi abdominale) ; des nerfs qui viennent de la branche génito-crurale du plexus lombaire.

Le Rôle des ligaments ronds est passif; en aucun cas, ils ne peuvent empêcher l'utérus de basculer en arrière. — Pendant la grossesse, ils suivent le mouvement ascensionnel de l'utérus et s'hypertrophient au point d'acquérir quelquefois le volume du petit doigt.

Outre ces formations ligamenteuses, l'utérus est encore maintenu dans sa position par ses connexions intimes avec le vagin, qui a d'ailleurs les mêmes agents de fixation que lui. La continuité des deux organes se fait à la partie moyenne du col sur une longueur d'environ un demi-centimètre par la confusion inextricable des éléments musculaires et conjonctifs qui entrent dans leur constitution.

Les relations de l'utérus avec tous les organes voisins, vagin, vessie, rectum, périnée, lames aponévrotiques entourant les vaisseaux, ont le plus grand rôle dans son maintien en place ; « sa fixation se fait essentiellement au niveau du col ; le corps, infiniment plus mobile, n'est maintenu en place que d'une manière passive » (Rieffel).

§ 2. — Direction de l'Utérus.

L'axe longitudinal, *incliné d'avant en arrière et de haut en bas*, suit à peu près exactement l'axe de l'excavation et fait avec le vagin un angle obtus ouvert en avant. Cette direction est celle qu'on observe surtout chez la jeune fille.

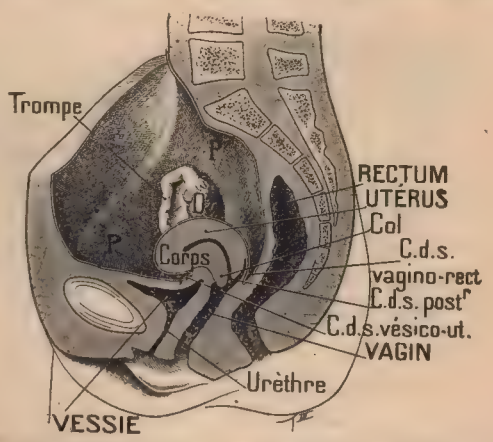

FIG. 995 (HARTMANN). — *Coupe médiane du bassin montrant : l'*ANTÉFLEXION NORMALE *de l'utérus ; la saillie du col dans le vagin ; la profondeur du cul-de-sac vaginal postérieur plus grande que celle de l'antérieur ; le péritoine pelvien* (PP).

Chez le fœtus à terme, il est fréquent de trouver l'utérus incurvé en avant par le poids de la masse intestinale ; il m'a été donné plusieurs fois de le voir complètement replié sur lui-même.

Chez la femme adulte, surtout si elle a eu des enfants, on peut le rencontrer dans toutes les directions : soit couché horizontalement sur la vessie, position qui m'a parue fréquente chez les femmes maigres ; soit repoussé en arrière vers le rectum ; soit dévié latéralement et surtout du côté gauche.

L'utérus n'a donc pas de direction fixe ; c'est un organe essentiellement mobile qui oscille d'un côté ou d'un autre suivant l'état de vacuité ou de réplétion de la vessie ou du rectum, qui peut s'aplatir sous le poids des anses intestinales grêles et de l'anse oméga. De ses deux portions, col et corps, le col seul est fixe ; le corps, mobile, présente normalement une flexion en avant (antéflexion ; fig. 995) ; anormalement soit des déviations passagères, en arrière et sur les côtés (rétroflexions et latéroflexions), soit des déviations permanentes (versions, — antéversions, rétroversions et latéroversions).

L'utérus normal est : incliné en avant et légèrement fléchi en avant (antéflexion), l'axe de son col étant dirigé en bas et légèrement *en arrière*.

§ 3. — L'Utérus est normalement un organe unique.

Il n'existe qu'un seul utérus, impair, médian, symétrique.

Anormalement, il peut être divisé dans tout ou partie de sa longueur.

Classification des utérus et des vagins doubles.

L'accolement normal des canaux de Müller dans leur portion distale aboutit à leur fusion et à la formation du canal utéro-vaginal. Cette fusion débute par la partie moyenne, qui correspondra plus tard au col ; elle se continue simultanément vers le bas (formation de la cavité vaginale) et vers le haut (formation de la cavité utérine).

Aux différents stades de l'évolution, peuvent se produire des arrêts de développement qui déterminent les variétés d'utérus et de vagins doubles. Se fondant sur ces interruptions de développement qui font persister un segment plus ou moins étendu de la cloison séparant primitivement le canal utéro-vaginal, et non sur l'aspect extérieur des organes, Dubreuil-Chambardel, 1911, propose la classification suivante :

1. Utérus et vagin doubles.
   - *a*) Utérus didelphe (séparation complète) ;
   - *b*) Utérus bicorne (séparation à la partie supérieure ; accolement des deux cols) ;
   - *c*) Utérus biparti (accolement dans toute la hauteur).

2. Utérus double et vagin simple.
   - *a*) Utérus double, bicol (un seul museau de tanche, mais division de la cavité utérine du fond au 1/3 inférieur du col) ;
   - *b*) Utérus double, unicol. Le col seul est divisé.
     - Deux variétés : bifide, accolée ;
   - *c*) Utérus arqué.
   - *d*) Utérus cordiforme.
     - La division intéresse une partie plus ou moins grande du fond de l'utérus.

3. Vagin double, utérus simple.
   - Vagin et hymen doubles.
   - Vagin cloisonné inférieurement et hymen double.
   - Vagin simple, hymen double.

4. Vagin double, col utérin double, corps utérin simple.

Ces variétés peuvent se compliquer d'un état rudimentaire de certaines des parties restées doubles, par arrêt de développement plus ou moins étendu d'un des canaux de Müller.

§ 4. — Morphologie de l'Utérus.

L'utérus adulte peut être comparé : à une petite gourde renversée ; à une poire aplatie d'avant en arrière dont on aurait enlevé la queue ; à une toupie dont on aurait arraché le clou (organe considéré pendant les premiers mois de la grossesse) ; à un tronc de cône aplati dont la base serait en haut et en avant, dont le sommet arrondi ferait saillie dans la cavité vaginale.

A l'union des 2/3 supérieurs avec le 1/3 inférieur, il présente un rétrécissement circulaire — ISTHME — qui permet de le diviser en deux portions : supérieure, ou CORPS ; inférieure, ou COL, subdivisée elle-même par l'insertion du vagin en trois segments : *a*) *sus-vaginal* ou *extra-vaginal* du col ; *b*) *vaginal* du col ; *c*) *intra-vaginal* du col ou *museau de tanche*. — L'isthme, bien marqué chez l'enfant, diminue beaucoup au moment de la puberté pour disparaître à peu près complètement chez la femme adulte.

Volume et Dimensions. — Le volume varie avec l'âge et les conditions physiologiques. A la naissance, il a 3 centimètres de longueur ; corps et col étant sensiblement d'égale longueur. — *Jusqu'à la puberté, le col prédomine.*

A la puberté, par l'accroissement appréciable du corps, l'organe acquiert lentement, en plusieurs années, sa grosseur définitive : son développement s'effectue toujours après celui des ovaires. — Il faut signaler : son gonflement passager à chaque époque menstruelle ; son augmentation permanente après les premiers rapports sexuels et les différentes grossesses ; le col conservant toujours les mêmes dimensions, l'augmentation de longueur porte exclusivement sur le corps.

— Pendant la vie génitale, ses dimensions moyennes sont les suivantes : *longueur* : 6 à 8 centimètres ; *largeur* : 3 à 4 centimètres et demi ; *épaisseur* : 2 à 2 centimètres et demi. — Après la ménopause, il subit une réduction atrophique très nette, retour plus ou moins complet vers le type infantile dû à la transformation fibreuse d'une grande partie de ses éléments musculaires.

Poids. — Chez la jeune fille pubère, 24 à 40 gr. ; — chez la femme pare, 32 à 45 gr. ; — chez la multipare, 48 à 60 gr. — A la fin de la grossesse, il atteint 700 à 950 gr.

§ 5. — Description générale et Rapports de l'Utérus.

Organe creux, il présente à étudier : une surface extérieure, une cavité.

A. — Surface extérieure.

On lui considère deux faces : antérieure, postérieure ; deux bords latéraux ; un bord supérieur ou fond ; une extrémité inférieure perforée, proéminente dans le vagin (museau de tanche).

1. Face antérieure. Plate, ou un peu convexe, elle est recouverte dans ses 2/3 ou 3/4 supérieurs, exclusivement sur le *corps*, par le péritoine qui lui donne son aspect lisse. — Elle répond soit à la face postérieure de la vessie quand cet organe est distendu, soit à des anses intestinales grêles qui la séparent de la vessie.

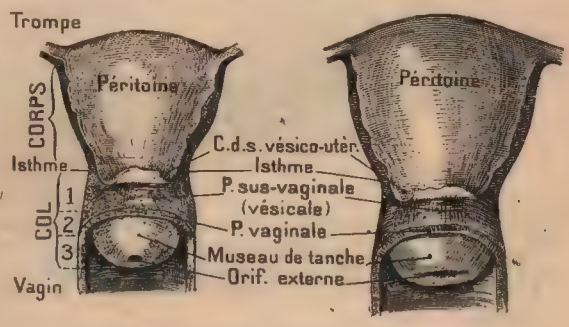

Fig. 996. — *Face antérieure de l'utérus.*
A. femme vierge ; — *B.* femme multipare.

Le cul-de-sac vésico-utérin se reploie au-devant de l'isthme.

Le quart inférieur — *col, portion sus-vaginale,* — est en rapport immédiat avec la vessie à laquelle l'unit sur une longueur de 15-20 mm. le tissu cellulaire lâche, facilement décollable, de l'espace rétro-vésical (p. 1110).

2. Face postérieure. Convexe, elle est recouverte entièrement par le péritoine ; elle est en rapport *médiat* avec le rectum par le cul-de-sac utéro-vagino-rectal.

Le **Cul-de-sac de Douglas,** sommet de l'entonnoir utéro-vagino-rectal, présente une ouverture supérieure, ovalaire, dont le diamètre d'après Courty mesure 5 à 6 centimètres. Ce cul-de-sac est très profond : en moyenne 4 à 6 centimètres, un peu plus à gauche qu'à droite. « Sa partie la plus superficielle est située derrière le ligament large droit ; puis il s'incline derrière l'utérus, descend davantage encore derrière le ligament large gauche. De la plus grande profondeur du cul-de-sac de Douglas à gauche, découle une déduction patho-

logique de la plus haute importance : le côté gauche est l'aboutissant naturel des liquides qui s'épanchent dans le péritoine, ou des corps solides mobiles dans l'abdomen » (Vallin).

3. Bords latéraux. Légèrement concaves, compris dans l'écartement du bord interne des ligaments larges, ils sont longés — en bordure de la face antérieure — par le tronc des artères utérines, les plexus veineux et les nerfs utérins.

4. Bord supérieur — base ou **Fond** de l'utérus. — Tapissé par le péritoine, étendu transversalement, il se continue insensiblement à droite et à gauche avec les trompes dont l'insertion se fait sur les angles supéro-externes, *angles tubaires ou* **cornes** de l'utérus. Il ne dépasse pas le plan du détroit supérieur ;

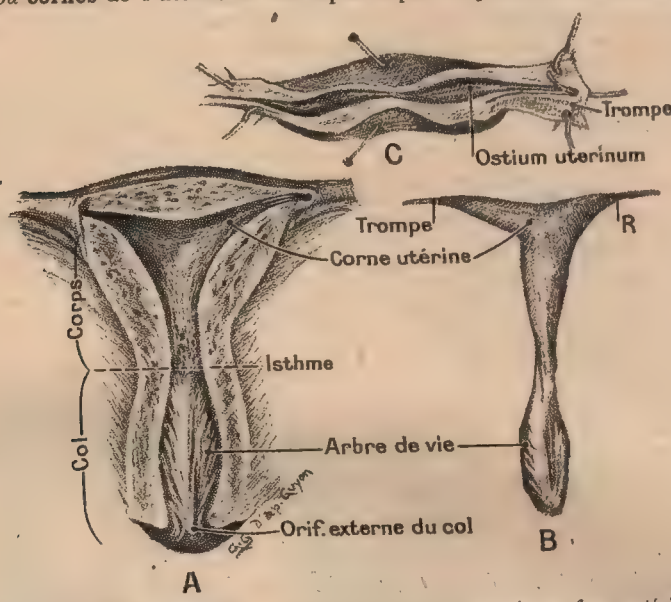

Fig 997 (Guyon, grandeur nature). — *Les Cavités de l'Utérus vierge, face postérieure* A ; — *reproduction exacte des particularités de forme accusées dans le moule* B ; — C. *Le fond de l'Utérus séparé par une coupe transversale et étalée* (une soie est engagée dans la trompe). Cavités du corps et du col ont sensiblement même longueur, l'arbre de vie est nettement dessiné.

chez la jeune fille et la femme impare, le plan du fond est de niveau avec les trompes ; après un ou plusieurs accouchements, il devient convexe en haut et dépasse d'un centimètre environ le niveau des oviductes.

5. Extrémité inférieure — **Museau de tanche.** — Formé par le segment intra-vaginal du col, saillant dans le vagin, il a la forme d'un cône renversé, arrondi, renflé à sa partie moyenne ; long de 1 à 2 centimètres, il est percé à son sommet d'une ouverture, qui conduit dans la cavité de la matrice : cet orifice inférieur ou externe du col est placé en bas et un peu en arrière ; il se présente le plus habituellement sous forme de fente transversale limitée par deux lèvres, l'antérieure, plus épaisse et saillante ; la postérieure, légèrement en retrait.

A la naissance, la portion intra-vaginale est conique, pointue, *en museau de taupe* (Charpy), saillante dans le vagin, fermée par un bouchon muqueux qui ne disparaît qu'au bout de quelques mois.

L'orifice inférieur a une forme différente chez la vierge, la femme pare, ou la multipare. — Chez la vierge, c'est un trou arrondi (rare), plus souvent une dépression transversale étroite, de 4 à 8 mm. de large, fermée par l'accolement des deux lèvres et qui s'entr'ouve seulement un peu lors des périodes menstruelles. — Après les premiers rapports sexuels, il s'élargit sensiblement ; ses lèvres s'écartent légèrement, le col se ramollit un peu. — Chez la femme qui a eu des enfants, la fente, plus large (10 à 20 mm.), admet généralement le bout de l'index ; ses lèvres sont plus épaisses, moins résistantes, plus ou moins entaillées d'inégalités mollasses ; ces traces des déchirures subies lors de l'accouchement seraient plus fréquentes à gauche.

Il est classique de dire qu'au toucher, l'orifice externe du col donne la sensation de

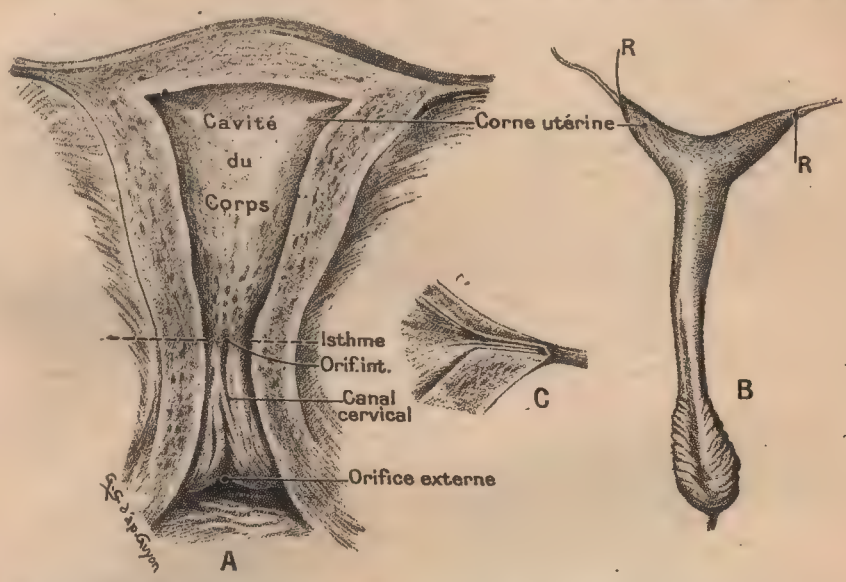

Fig. 998 (Guyon, légèrement réduite). — *Les Cavités de l'Utérus multipare* A *et leur moulage* B. — *En* C, *l'orifice de la Trompe ouvert et étalé pour laisser voir les plis longitudinaux et leur renflement.*

Le corps est devenu plus long que le col ; ses cornes sont larges, son segment supérieur développé.

résistance du lobule du nez. Les lèvres sont parfois recouvertes de petites saillies perlées, dites *Œufs de Naboth*, provenant de la transformation kystique des glandes cervicales.

Après la ménopause, le col se rétrécit, tend à la sclérose ; son orifice diminue de largeur. Parfois, la cavité utérine elle-même s'oblitère dans une plus ou moins grande partie de son étendue.

Le col peut s'effacer complètement, fait fréquent après plusieurs accouchements ; au toucher le vagin semble alors se terminer en haut par un large cul-de-sac unique, déprimé en son centre par l'orifice du col, imprécis, mal délimité.

B. — Surface intérieure. — Cavité de l'Utérus.

Sur une section totale de l'utérus non gravide menée transversalement par les bords latéraux, la cavité apparaît extrêmement petite, étroite, aplatie d'avant en arrière, parallèle aux faces antérieure et postérieure, dirigée à peu près exactement suivant l'axe longitudinal de l'organe. — Normalement, elle est virtuelle, la paroi antérieure s'appliquant, se juxtaposant à la postérieure, s'en écartant seulement un peu lors des menstruations.

Sa forme est irrégulière, différente dans le corps et dans le col.

La **Cavité supérieure — Cavité du corps** — a la forme d'un triangle à base supérieure, présentant à chacun de ses angles un orifice : l'inférieur placé au niveau de l'isthme, *orifice interne du col* ; les deux supérieurs et latéraux, *orifices utérins, ostia uterina, très étroits* (on a vu que leur lumière a moins de 1 millimètre), *à peine visibles à l'œil nu, opposant un obstacle insurmontable à la pénétration dans les trompes du liquide des injections intra-utérines. — L'ostium utérinum* fait communiquer l'expansion latérale du corps — *corne utérine* — avec la trompe ; il est indiqué par un rétrécissement constant (R. fig. 997 et 998).

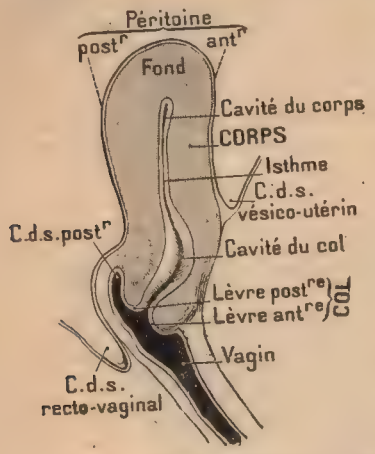

Fig. 999. — *Coupe sagittale de l'Utérus destinée à montrer surtout le trajet du péritoine utérin* (demi-schématique).

La cavité du corps peut, après injection forcée, contenir de 2 à 3 centimètres cubes de liquide chez la femme impare, de 3 à 5 centimètres cubes chez la multipare.

La **Cavité inférieure — Cavité du col** — d'une longueur égale à celle du corps chez la nullipare, lui devient inférieure chez la femme pare par suite de l'augmentation de la longueur du corps. Elle est aplatie d'avant en arrière, en forme de fuseau ou de tonnelet, dilatée légèrement à sa partie moyenne, rétrécie à ses deux orifices : *orifice supérieur ou interne* qui n'est autre que l'orifice placé au niveau de l'isthme ; *orifice externe ou inférieur* du col.

La longueur de la cavité entière, qu'on peut apprécier cliniquement avec le cathéter gradué appelé hystéromètre, égale environ 5 centimètres chez la femme impare, 6 à 7 centimètres chez la pare. La longueur du col atteint 23 à 25 millimètres, chiffre sensiblement fixe ; celle du corps de 30 à 40 millimètres.

En ajoutant un centimètre (épaisseur du fond) au chiffre trouvé, on obtient la longueur totale de l'utérus.

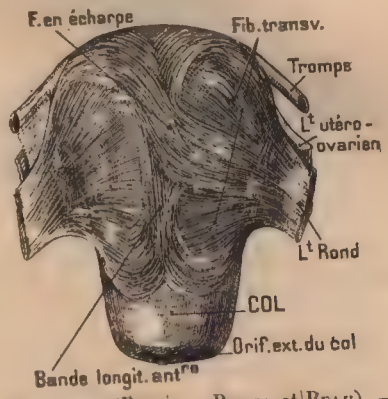

Fig. 1000 (Bonamy, Broca et Beau). — *Fibres musculaires superficielles de la face antérieure de l'Utérus.*

La largeur de la cavité est la plus grande au niveau du fond où elle atteint 20 millimètres en moyenne ; la plus étroite au niveau de l'isthme, où elle n'a que 3 à 4 millimètres : ce rétrécissement, toujours bien perceptible avec l'hystéromètre, augmente encore chez la femme vieille et peut rendre impossible tout cathétérisme.

La cavité du col présente sur ses deux faces une série de rugosités transversales et obliques, boursouflements permanents de la muqueuse, dont le groupement rappelle la feuille de fougère ou de thuya (d'où le nom d'*arbre de vie*).

Ces sailliés ont tendance à diminuer de hauteur ou même à disparaître complètement après plusieurs accouchements.

En dehors de l'état de gravidité, les parois de la matrice ont de 10 à 15 millimètres d'épaisseur ; celles du col sont toujours moins épaisses que celles du corps. — La consistance générale du muscle utérin est ferme ; le volume et la forme de l'organe ne sont pas modifiés par la pression des organes voisins.

§ 6. — Structure de l'Utérus.

Il est principalement constitué par un corps musculaire dense et épais, tapissé intérieurement d'une muqueuse, recouvert extérieurement par le péritoine.

A. — **Péritoine utérin** (fig. 999).

De la face postérieure de la vessie, le péritoine atteint le muscle utérin au niveau de l'isthme (*cul-de-sac vésico-utérin*), tapisse toute la face antérieure du corps, se reploie sur le fond pour s'étaler sur toute la face postérieure, et descendre sur le cul-de-sac postérieur du vagin. De là, il passe sur la face antérieure du rectum (*cul-de-sac utéro-vagino-rectal*, qui forme le fond de la *cavité de Douglas*, p. 1195). — Latéralement, à droite et à gauche, contre la lèvre antérieure des bords latéraux, la séreuse se laisse couler vers les ligaments larges, entre les deux feuillets desquels se glissent les vaisseaux utérins.

L'adhérence de la séreuse sur l'utérus est variable ; le col en est séparé en arrière par du tissu cellulaire lâche, mobile, facile à isoler. Cette lame celluleuse, **parametrium**, répandue tout autour du col, se continue latéralement dans les ligaments larges.

B. — **Tunique musculeuse.**

Épaisse, elle représente de beaucoup la masse principale de l'organe : c'est grâce à la trame serrée de ses fibres qu'il acquiert sa consistance spéciale.

Les fibres musculaires utérines sont intriquées les unes dans les autres ; elles s'embrouillent, s'enchevêtrent en entre-croisant leurs faisceaux superposés suivant des plans difficiles à séparer et à bien mettre en évidence. Les recherches poursuivies sur l'utérus gravide permettent cependant d'admettre schématiquement trois couches à la musculeuse : deux longitudinales séparées par une circulaire.

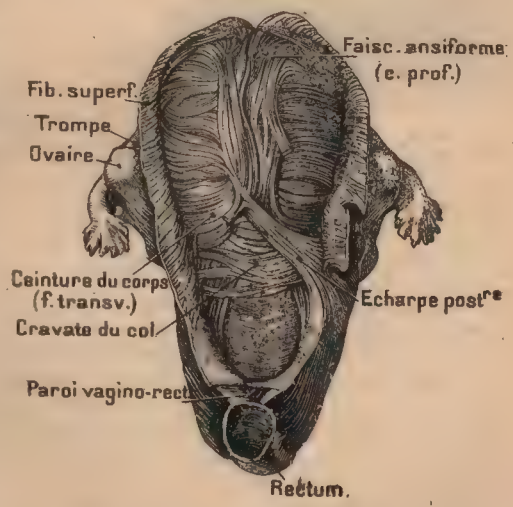

Fig. 1001 (Hélie et Chenantais). — *Second plan de la couche musculaire externe de l'Utérus* gravide.

1. La couche longitudinale externe, mince, se continue sur les trompes, la tunique musculaire du vagin, le ligament de l'ovaire, le ligament rond, les ligaments utéro-recto-sacrés, et les feuillets musculaires des ligaments larges. Elle contient de nombreuses fibres élastiques sous-péritonéales.

2. La couche moyenne, circulaire, fondamentale, épaisse, plexiforme, renferme de grosses veines (sauf dans le col). Elle est formée d'anneaux concentriques surtout bien marqués autour de la portion interstitielle des trompes et au niveau de l'isthme (*sphincter de l'isthme et cravate du col*).

3. La couche longitudinale interne, mince, appartient exclusivement à l'utérus et

n'envoie aucune expansion de voisinage. Elle est pénétrée par les tractus conjonctifs appartenant au chorion de la muqueuse.

Cette description de la musculeuse est très schématisée ; les fibres longitudinales et circulaires étant anastomosées, reliées les unes aux autres de la façon la plus intime et la plus complexe. Un point bien établi est à retenir : la couche circulaire forme autour de chacun des sinus veineux des anneaux musculaires qui se contractent après la délivrance, constituant ainsi de **véritables ligatures vivantes** (Pinard). Sur le col, on trouve surtout des faisceaux musculaires circulaires et des fibres conjonctives particulièrement abondantes vers l'orifice externe. Les fibres externes longitudinales du col sont fournies par des expansions de la musculeuse du vagin.

C. — **Muqueuse utérine.**

Elle présente une structure différente dans le corps et dans le col.

1. Muqueuse du corps. — Elle se continue insensiblement en haut avec la muqueuse tubaire, en bas avec la muqueuse du col ; d'un gris rosé, elle est épaisse d'environ 1 millimètre et demi. Sa consistance est mollasse ; elle adhère immédiatement à la couche musculaire interne par des tractus conjonctifs.

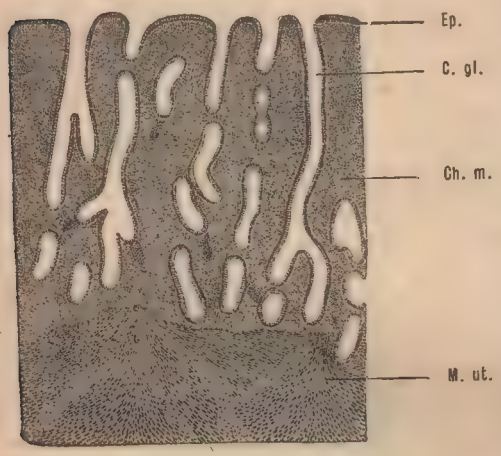

Fig. 1002 (Potocki et Branca). — *Coupe de muqueuse utérine normale (vue antérieure).*

Ep Epithélium superficiel ; — *C. gl.* Cavité glandulaire ; — *Ch. m.* Chorion muqueux ; — *M. ut.* Muscle utérin.

Elle présente à considérer : un chorion, un épithélium, des glandes.

Le *chorion* ou *tissu interglandulaire* est exclusivement conjonctif. — L'*épithélium* est formé par une rangée unique de cellules cylindriques, garnies pendant toute la vie génitale *de cils vibratiles dont les mouvements se font de haut en bas.* Les cils manquent chez l'enfant, n'apparaissent qu'à la puberté, disparaissent après la ménopause. — *Les glandes,* rares vers la trompe, nombreuses vers l'isthme, sont simples et garnies d'un épithélium semblable à celui de la muqueuse.

2. Muqueuse du col. — Plus épaisse et plus résistante, elle se continue avec celle des culs-de-sac du vagin. Dans le canal du col, on retrouve : un *épithélium,* formé d'une seule rangée de hautes cellules cylindriques, avec cils vibratiles (la présence des cils n'est pas admise par tous les auteurs) ; des *glandes* en grappe surtout nombreuses dans les sillons de l'arbre de vie ; sécrétant un liquide muqueux assez abondant.

2'. La muqueuse du museau de tanche commence à l'orifice externe du col. Elle a tous les caractères de la muqueuse vaginale : chorion avec éléments conjonctifs et élastiques ; indication de papilles, peu développées il est vrai, épithélium pavimenteux stratifié, absence complète de glandes.

Vaisseaux et Nerfs de l'Utérus.

Artères. — « L'artère utérine de la femme adulte se distribue ordinairement à l'utérus tout entier, depuis le col jusqu'au fond ; à la moitié interne de la trompe et de l'ovaire...., à la partie supérieure du vagin, et accessoirement à la vessie et à l'uretère... Quelquefois, elle laisse à la spermatique interne le soin d'irriguer le fond de l'utérus » (Fredet).

L'utérine (p. 304) **ayant croisé l'uretère en avant** (rapport principal, fig. 924), et émis sa collatérale *cervico-vaginale,* unique ou double, mais toujours longue et grosse, atteint

le col de l'utérus. Elle remonte dès lors le long de ses bords latéraux dans l'écartement des deux feuillets du ligament large, au milieu de ses grosses veines satellites, en décrivant de nombreuses sinuosités. Dans ce trajet, elle émet, pour le corps de l'utérus, de nombreuses branches extrêmement flexueuses, les unes antérieures, les autres postérieures « qui pénètrent jusqu'à la garde dans le tissu musculaire et s'y enracinent par d'immédiates ramifications » ; les unes et les autres sont largement anastomosées dans la couche musculaire moyenne.

Au voisinage de la corne utérine, l'utérine se recourbe du côté des annexes et se bifurque en deux branches longues qui enfourchent l'isthme de la trompe : une interne, *artère du fond de l'utérus*, qui « se disperse en un bouquet sur la région de la corne et du fond » (Fredet) ; une externe, *artère annexielle*, qui au-dessous du ligament de l'ovaire, se divise en deux terminales, *tubaire antérieure* et *tubaire postérieure*, qui s'anastomosent également avec l'ovarienne ou avec ses branches tubaires (fig. 988).

Le ligament rond reçoit son artère *funiculaire* de l'épigastrique ; « un peu plus grosse qu'un cheveu, quand elle existe notable », extrêmement flexueuse, elle s'anastomose vers l'utérus avec un des nombreux ramuscules que la tubaire antérieure fournit au ligament rond, à son insertion utérine.

L'augmentation de volume de l'ovarienne pendant la grossesse (elle double de diamètre) doit faire admettre qu'elle contribue pour une large part, au moins à cette époque, à l'irrigation artérielle de l'utérus.

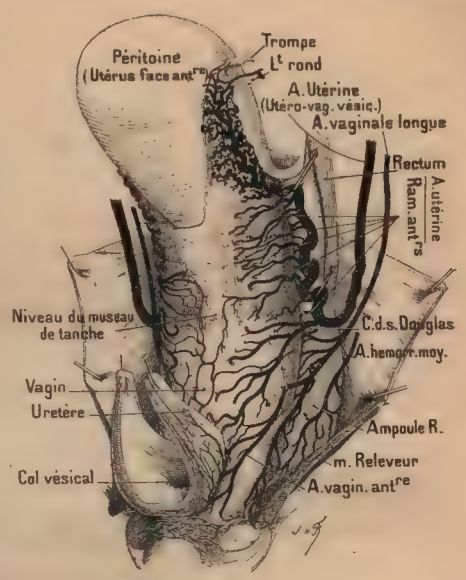

FIG. 1003 (FARABEUF). — *Les Artères utérine, vaginale, hémorrhoïdale moyenne.*

Le col utérin et le vagin reçoivent de chaque côté deux séries de longs rameaux transversaux comme si les troncs ressemblaient au manche d'un peigne fendu en charnière et dont chaque moitié porterait une rangée de demi-dents.

VEINES. — Extrêmement nombreuses, elles s'anastomosent dans la musculeuse en riches plexus qui gagnent les bords latéraux et se rendent dans les troncs multiples qui côtoient l'artère utérine à droite et à gauche. Les veines latérales suivent deux voies, l'une supérieure, l'autre inférieure, et forment : 1° en haut le *plexus utéro-ovarien*, qui recueille le sang du corps de l'utérus, de la trompe, de l'ovaire et remonte le long du ligament lombo-ovarien pour former les origines de la veine génitale interne ou utéro-ovarienne ; 2° en bas, le *plexus utéro-vaginal* qui comprend une partie des veines du courant pelvien supérieur. Ces deux plexus sont très largement anastomosés.

LYMPHATIQUES DE L'UTÉRUS ET DU VAGIN.

Particulièrement importants, ils représentent les voies principales suivies par les infections d'origine génitale. Nés de la muqueuse, de la musculeuse et du tissu cellulaire sous-péritonéal, leurs troncs efférents, très nombreux sur les bords latéraux du vagin et de l'utérus, se résument en deux groupes : 1° *le groupe supérieur — lymphatiques du corps* — se rend aux GANGLIONS LOMBAIRES ; 2° *le groupe inférieur — lymphatiques du col et des 3/4 supérieurs du vagin* — se rend aux GANGLIONS HYPOGASTRIQUES, près de la bifurcation de l'artère iliaque primitive.

Nerfs de l'Utérus. — Ils viennent α) de la moelle par les 1er, 2e, 3e et 4e nerfs sacrés ; — β) du sympathique par les plexus utérins supérieur et inférieur. Ils se réunissent

sur les côtés du col en un lacis nerveux qui porte improprement le nom de ganglion hypogastrique cervical, d'où partent de nombreux filets nerveux qui fournissent un réseau à chacune des couches : 1° *réseau sous-péritonéal* ; 2° *réseau intra-musculaire*, très développé et important ; 3° *réseau muqueux*, qui par ses fibres trophiques intervient vraisemblablement dans les modifications périodiques de la muqueuse, lors des menstruations.

Article IV.

LE VAGIN

Organe de la copulation chez la femme, le conduit musculo-membraneux qui relie la vulve à l'utérus a pour fonctions particulières pendant la vie génitale de servir de réservoir au sperme, d'évacuer les sécrétions utérines et le sang menstruel, de livrer passage au fœtus lors de la parturition.

§ 1. — Généralités.

A. — **Situation.** — Il est dans l'excavation pelvienne, sur la ligne médiane, entre la vessie et l'urèthre qui sont en avant, et le rectum qui est en arrière.

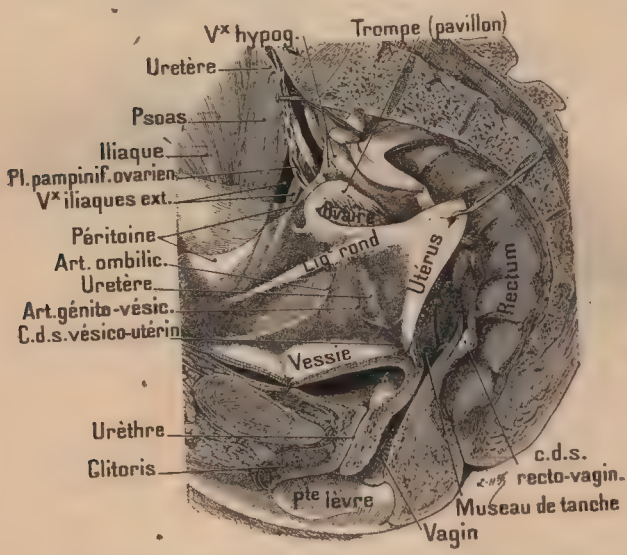

Fig. 1004 (Farabeuf). — *Coupe sagittale d'un bassin de jeune femme* (moitié droite). *Rapports du Canal Utéro-Vaginal.*

A la naissance et dans les premières années, son extrémité inférieure marquée par l'hymen, est au ras de la vulve ; chez la petite fille, par suite du développement de la vulve et du bassin, il semble s'enfoncer, remonter dans l'excavation. — A partir de la puberté, il acquiert sa situation et son inclinaison définitives.

B. — **Moyens de fixité.** — Organe très peu mobile, il est maintenu dans sa position : 1° en haut par ses insertions sur la portion vaginale du col de l'utérus ; 2° en bas par ses connexions avec le releveur de l'anus et le périnée ; 3° latéralement par les lames aponévrotiques qui recouvrent les branches de l'artère hypogastrique et renforcent la base des ligaments larges. C'est cette gaine vasculaire qui contribue à l'immobiliser le plus puissamment dans le pelvis.

C. — **Direction.** — Il est dirigé de bas en haut et légèrement incliné d'avant en arrière (de 15 à 25°). Il est donc à peu près vertical sur la femme debout,

horizontal sur la femme couchée ; il fait avec l'utérus un angle obtus ouvert en avant. Chez l'enfant et la jeune fille, le *canal utéro-vaginal*, presque rectiligne, décrit : en haut une légère inflexion à concavité antérieure, produite par la saillie du col utérin ; et anormalement en bas, une légère courbe à concavité postérieure produite par la poussée de l'ampoule rectale pleine.

D. — **Le vagin est un organe unique.** — Normalement, il n'existe qu'un seul vagin, impair, médian, symétrique. Exceptionnellement, on peut observer deux vagins distincts, placés l'un derrière l'autre, plus rarement l'un à côté de l'autre. Cette disposition s'explique embryologiquement par la duplicité primitive des canaux de Müller (V. la classification, p. 1194).

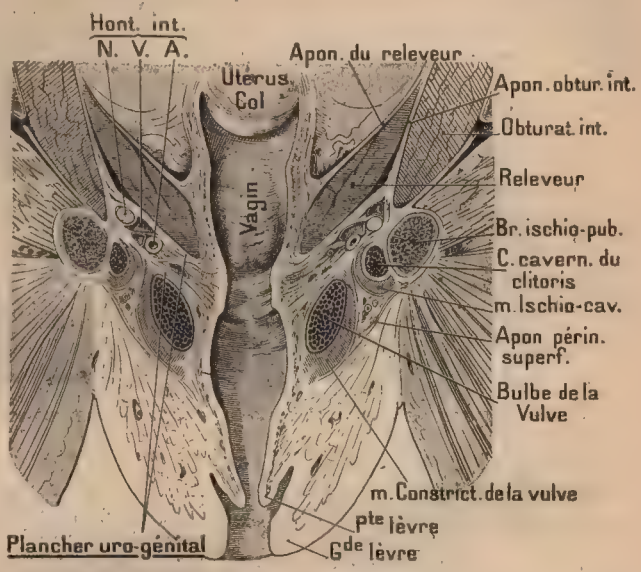

Fig. 1005 (Farabeuf). — *Coupe verticale transverse du bassin de la femme passant par le Vagin.*

La limite inférieure du vagin répond au plan du feuillet inférieur du plancher uro-génital. « *Tout ce qui est au-dessous de lui, racines clitoridiennes et bulbes, est périnéal* » (Farabeuf).

(Comparer avec la fig. 1008).

E. — **Forme. Dimensions.** — Il est aplati d'avant en arrière et de telle façon que la paroi antérieure est exactement appliquée sur la postérieure ; sur une coupe transversale (fig. 1006), il apparaît sous la forme d'une fente transversale embrassant l'urèthre dans sa concavité antérieure mesurant environ 25 millimètres de largeur ; il est le plus large en haut, le plus étroit en bas.

Quand il est distendu, il acquiert la forme d'un cylindre aplati.

Sa longueur moyenne égale 6 a 8 centimètres, la paroi antérieure étant plus courte d'un centimètre environ. Les variations individuelles sont nombreuses : les cas ne sont pas rares de brièveté congénitale du vagin, la longueur ne dépassant pas 3 à 4 centimètres. Il existe également : des variations de races (les négresses passent pour avoir un vagin long et spacieux) ; des variations avec l'âge (chez la jeune fille et la vieille femme, la longueur ne dépasse pas 5 à 6 centimètres).

C'est un organe très élastique qui subit un élargissement considérable lors du passage des parties fœtales, s'allonge jusqu'à 10 et 13 centimètres par l'introduction du doigt, du spéculum, des valves, etc., et peut retenir des corps étrangers volumineux. Son extensibilité est considérable, puisque, sur le vivant, même en dehors de l'état de gravidité, elle permet toujours l'exploration digitale des parois de l'excavation.

§ 2. — Description générale et Rapports du Vagin.

Il présente à considérer : deux faces, antérieure, postérieure ; deux bords latéraux ; deux extrémités.

1. Face antérieure. — Elle répond : en haut, aux uretères et surtout à la vessie (sur 3 centimètres) ; en bas, à l'urèthre (sur 3 à 4 centimètres). En haut, son adhérence à la région du trigone vésical (p. 1111), est très faible grâce à la présence d'un tissu cellulaire lâche qui permet le glissement des deux organes et facilite leur décollement pathologique ou chirurgical. En bas, son adhérence à l'urèthre est absolument intime (fig. 1004), l'urèthre étant pour ainsi dire creusé dans la paroi antérieure avec laquelle il se confond.

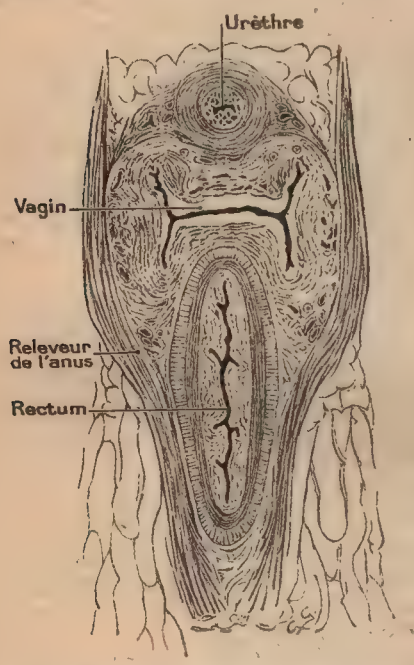

Fig. 1006 (Macalister). — *Coupe horizontale des organes pelviens médians de la femme.*

L'adossement du vagin et de la vessie constitue la **cloison vésico-vaginale**, qui est épaisse d'à peu près 1 centimètre. — La cloison commune au vagin et à l'urèthre est appelée **uréthro-vaginale** : son épaisseur (fig. 1007) est en général inférieure à celle de la précédente (6 millimètres), mais sa consistance est beaucoup plus ferme.

2. Face postérieure. — Elle répond de haut en bas : *a*) au péritoine (sur 1 et demi à 2 centimètres) : partie tout inférieure du cul-de-sac de Douglas qui descend de la face postérieure de l'utérus sur le cul-de-sac postérieur du vagin ; *b*) au rectum sur 3-5 centimètres ; *c*) à l'anneau vulvaire et aux parties molles du périnée sur 2 à 3 centimètres.

Le rapport avec le rectum est immédiat par l'intermédiaire de la **cloison recto-vaginale**. En bas, rectum et vagin descendent en divergeant l'un en arrière, l'autre en avant, laissant entre eux un espace triangulaire qui est comblé par le corps périnéal, masse dense fibro-musculaire représentant la plus grande partie du périnée obstétrical (fig. 1007).

3. Bords latéraux. — Longés par de vastes plexus veineux, ils répondent de haut en bas : à la base des ligaments larges ; aux tissus cellulaire et musculaire sous-péritonéaux et à l'uretère ; à l'aponévrose pelvienne et au diaphragme urogénital que le vagin traverse. Le rapport avec les releveurs mérite d'être précisé à nouveau ; ces muscles ménagent, à 3 centimètres au-dessus de la vulve, une fente qui laisse passer le vagin ; ils croisent perpendiculairement sa direction sur la hauteur de ses 2/3 inférieurs ; ils ne prennent pas d'insertion sur lui, mais adhèrent à sa gaine fibreuse et de telle sorte que leur contraction vient exercer sur l'organe une pression latérale, qui peut se transformer dans certains cas en contraction tonique, cause du vaginisme supérieur.

4. Extrémité supérieure, ampoule vaginale ou voute. — Elle s'insère tout

autour du col de l'utérus (au niveau du segment vaginal, c'est-à-dire à l'union de son 1/4 inférieur avec les 3/4 supérieurs), sur une hauteur d'environ un demi-centimètre. Tout le col est cravaté par une rigole circulaire, **cul-de-sac vaginal**, plus profond sur les côtés et surtout en arrière. Cet espace virtuel, non dilaté sur le vagin fermé mais très extensible, est divisé en quatre parties : a) *cul-de-sac antérieur*, simple rainure étroite peu profonde ; b) *cul-de-sac postérieur*, large de 2 à 3 centimètres, très dilatable, qui répond en arrière au cul-de-sac de Douglas (à ce niveau le péritoine n'adhère pas et est facilement décollable) ; c) *culs-de-sac latéraux*, droit, gauche, qui sont en rapport : avec la gaine vasculaire de la base des ligaments larges, particulièrement AVEC L'ARTÈRE UTÉRINE, DISTANTE DE 10 A 15 MILLIMÈTRES DU VAGIN, et les veines utéro-vaginales.

5. EXTRÉMITÉ INFÉRIEURE. — L'ORIFICE VULVO-VAGINAL est entouré par l'anneau vulvaire ; c'est la partie la plus étroite et la moins dilatable du vagin. Il est fermé chez la vierge par l'hymen (p. 1215) ; après les premiers rapports sexuels, il est frangé par les caroncules myrtiformes.

§ 3. — Configuration intérieure du Vagin.

La surface interne, rosée dans toute son étendue, uniformément lisse dans son quart ou son tiers supérieur, est plissée dans ses trois quarts ou ses deux tiers inférieurs : elle y présente une série de soulèvements transversaux et longitudinaux formant la *lyre*.

Les saillies transversales ou rides se dirigent vers les bords latéraux sous forme de lamelles dures et toujours plus développées sur la paroi antérieure. — Les saillies longitudinales, parallèles à l'axe du conduit, bien visibles surtout chez les femmes jeunes et les nullipares — *colonnes du vagin* — sont constituées par du tissu caverneux à larges mailles entouré par les faisceaux de la musculeuse. De ces colonnes, l'une est postérieure ; l'autre, antérieure, est terminée en bas, à l'entrée du vagin, par une saillie antéro-postérieure, *tubercule vaginal*, qui appartient au septum uréthral ; le méat urinaire se place au-devant et un peu au-dessus de lui.

Suivant une opinion émise par les anciens accoucheurs, les nombreux plis du vagin seraient destinés à favoriser la dilatation de l'organe lors de l'accouchement. Ils se gonflent manifestement et s'hypertrophient pendant la grossesse.

§ 4. — Structure du Vagin.

Le vagin est formé de trois tuniques superposées : une externe, *fibreuse* ou adventice, une moyenne, *musculeuse* ; une interne, *muqueuse*.

a) *La* TUNIQUE ADVENTICE, **gaine du vagin**, FIBRO-CELLULEUSE, est formée d'anses conjonctives solides avec fibres élastiques, qui sont, latéralement et de haut en bas, en continuité directe avec la gaine vasculaire des branches de l'hypogastrique, la base des ligaments larges, la partie moyenne des releveurs de l'anus et le plancher uro-génital.

b) *La* TUNIQUE MOYENNE, MUSCULAIRE, rougeâtre, serrée, hypertrophiée pendant la grossesse, comprend deux plans de fibres lisses : 1° un *plan externe, longitudinal*, qui en haut se continue sans interruption avec la couche superficielle de l'utérus et les ligaments utéro-sacrés ; 2° un *plan interne*, beaucoup moins développé, formé de fibres circulaires et plexiformes descendant jusqu'au niveau de l'hymen, et y formant le *sphincter lisse du vagin*.

c) *La* TUNIQUE INTERNE, MUQUEUSE, est très adhérente à la musculeuse ; son derme

possède de nombreuses papilles qui, pendant la grossesse, prennent une couleur lie-de-vin, son épithélium, semblable à celui du museau de tanche, est pavimenteux stratifié. — Les glandes font totalement défaut; il existe seulement des invaginations épithéliales. Malgré l'absence de glandes, le vagin sécrète un liquide plus ou moins laiteux, produit de sa desquamation épithéliale.

Vaisseaux et Nerfs du Vagin.

Artères. — A droite et à gauche, elles sont fournies : 1° en haut par la cervico-vaginale, collatérale de l'utérine ; 2° à la partie moyenne, par la vaginale inférieure (p. 305), qui descend de l'extrémité supérieure le long des bords latéraux en fournissant des branches transversales pour les deux faces et des rameaux pour le col de la vessie et l'urèthre. Toutes ces artères sont anastomosées, entre elles, avec la bulbaire, avec l'uréthrale (de la honteuse interne).

Veines. — Elles naissent des réseaux capillaires de la muqueuse et de la musculeuse. Elles se réunissent le long des bords latéraux en fournissant des plexus très riches, anastomosés en haut avec les plexus veineux latéro-utérins ; reliés : en bas aux veines des bulbes de la vulve, en avant aux plexus infra-vésicaux, en arrière aux veines hémorrhoïdales.

Lymphatiques. — Ils naissent de deux réseaux, l'un très riche situé dans la muqueuse, l'autre placé dans la musculeuse. Ils se résument en deux groupes : 1° l'un supérieur, formé de troncs qui s'unissent aux lymphatiques du col de l'utérus et vont aux ganglions hypogastriques ; 2° l'autre inférieur, né du pourtour de l'orifice vulvo-vaginal, formé de troncs lymphatiques qui vont avec ceux des petites lèvres dans les ganglions inguinaux internes.

Nerfs. — Ils viennent : de la moelle par les 3e et 4e nerfs sacrés, du sympathique par le plexus hypogastrique. Ils se terminent dans la musculeuse et dans la muqueuse par des arborisations libres.

Formations embryonnaires annexées aux organes génitaux internes de la femme.

Les parties des corps et des canaux de Wolff qui persistent chez la femme à l'état de vestiges sont : l'*hydatide pédiculée de Morgagni*, annexée au pavillon de la trompe ; l'*organe de Rosenmüller* et le *paroophore*, dans le mésosalpinx ; le *canal de Gartner*, sur les côtés du canal utéro-vaginal.

a) **Hydatide pédiculée de Morgagni.** — Elle ne se rencontre que rarement. C'est un corpuscule piriforme, appendu sur une des franges du pavillon par un pédicule plein. Pour Tourneux, « elle doit être homologuée à l'hydatide pédiculée qu'on observe chez le mâle (p. 1138), mais son origine comme celle de cette dernière demeure encore obscure ».

b) **Organe de Rosenmüller** ou **Époophore** (fig. 990). — Il représente chez la femme la portion sexuelle du corps de Wolff. Son existence est constante. On l'aperçoit par transparence dans l'épaisseur du ligament large au-devant des vaisseaux de l'ovaire. Il se compose de 15 à 20 canalicules flexueux, dont l'une des extrémités est en cul-de-sac, dont l'autre extrémité vient se brancher sur un canal collecteur commun, parallèle à la trompe, clos de toutes parts, et contenant un peu de liquide transparent.

c) **Paroophore.** — Il ne se rencontre que chez le fœtus et jusqu'à la fin de la deuxième année. Il est représenté par un corpuscule jaunâtre situé dans le tiers interne du mésosalpinx et formé par une série de petits grains. Il est l'homologue de l'organe de Giraldès (p. 1138) ; comme lui, il se développe aux dépens de la partie inférieure du corps de Wolff.

d) **Canal de Gartner.** — Il représente la persistance de la portion tout inférieure du canal de Wolff. On le rencontre exceptionnellement, sous la forme d'un canal étroit qui suit le bord latéral de l'utérus et la paroi latérale du vagin. Le plus souvent, il se réduit à quelques vestiges perdus dans la paroi musculeuse de l'utérus. (Le canal de Gartner persiste surtout chez la vache et la truie.)

[On rencontre encore dans le voisinage de l'ovaire des rudiments qui doivent être rattachés au groupe des **surrénales déplacées** de Marchand.]

Article V.

L'URÈTHRE DE LA FEMME

D'une manière générale, l'**Urèthre féminin**, exclusivement réservé au passage de l'urine, est réduit au seul urèthre postérieur de l'homme. Commençant au col de la vessie, il descend derrière la symphyse — *portion pelvienne* — traverse le plancher uro-génital — *portion périnéale* — et débouche à la partie antérieure de la vulve, dans le vestibule.

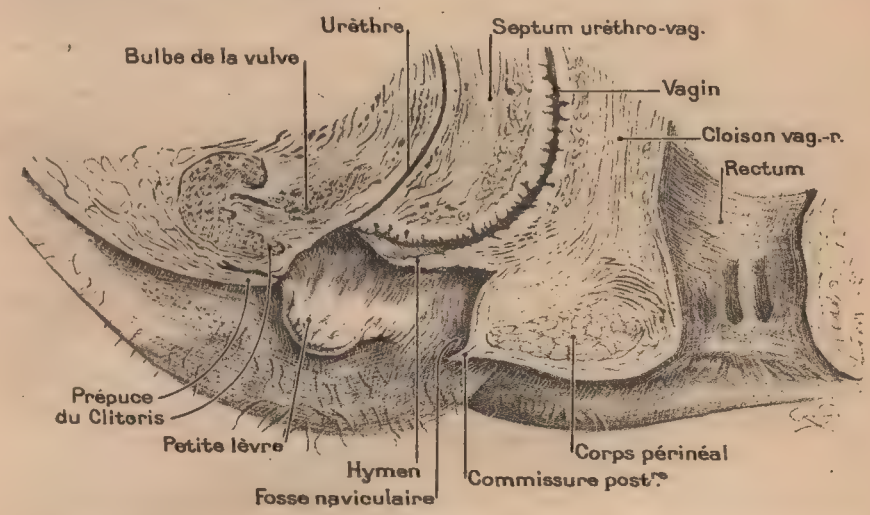

Fig. 1007 (Macalister). — *Le Canal Vulvaire de la vierge. Coupe sagittale du* périnée des accoucheurs.

[La prostate n'existe pas chez la femme ; elle y est seulement représentée par quelques glandules péri-uréthrales disséminées.]

Sa **longueur** est de 3 centimètres environ (25 à 40 millimètres).

Son **calibre** moyen (7 millimètres) est dilatable, surtout à sa partie moyenne. Son extrémité inférieure est la plus étroite et la plus rigide ; sa dilatation forcée est généralement suivie d'incontinence d'urine.

Sa **direction**, sensiblement rectiligne ou légèrement courbe à concavité antérieure (fig. 1007), est orientée d'arrière en avant et de haut en bas ; pour le rendre vertical, il faut reporter le bassin un peu en arrière (position de la femme qui urine debout).

§ 1. — Rapports de l'Urèthre.

1. Orifice supérieur, vésical. — Il répond au col de la vessie ; c'est une simple dépression assez régulièrement circulaire. Topographiquement, il est plus bas situé chez la femme que chez l'homme, à peine au-dessus d'une ligne horizontale prolongeant le bord inférieur de la symphyse, et à 15 millimètres seulement de sa face postérieure.

2. Face postérieure. — Elle suit la moitié inférieure de la face antérieure du vagin ; *a*) *tout en haut*, elle en reste séparée par du tissu cellulaire riche en veines ; *b*) *en bas*, sur au moins 2 centimètres, elle semble creusée à même dans la paroi antérieure vaginale et fait corps avec elle ; la cloison d'union, **septum uréthro-vaginal** (p. 1204) est épaisse de 6 millimètres.

3. Face antérieure. — Elle répond : *a*) *dans la portion pelvienne*, au sphincter uréthral ; plus en dehors aux veines vésicales antérieures (recouvertes par la lame pré-uréthrale) qui descendent vers les bifurcations de la dorsale du clitoris pour former la veine honteuse interne ; *b*) *dans la portion périnéale*, au ligament de Carcassonne (p. 1127).

4. Faces latérales. — Elles sont en contact immédiat : *a*) *dans la portion pelvienne*, de haut en bas avec le fascia pelvia, les faisceaux pubiens des releveurs de l'anus ; *b*) *dans la portion périnéale*, avec l'épanouissement des formations fibreuses et musculaires du plancher uro-génital.

5. Orifice inférieur ; — méat urinaire. — Il s'ouvre à la partie antérieure de la vulve, derrière le vestibule, en avant et au-dessus du tubercule antérieur du vagin, en arrière et au-dessous du gland du clitoris. Sa disposition est variable : le plus souvent, il s'enfonce dans une dépression de la muqueuse ; quelquefois, il est saillant et s'entoure d'un bourrelet circulaire ou de plis irréguliers. Sa forme varie également : il est elliptique, arrondi, étalé ou en fente longitudinale

Maintenu par les différents plans fibreux qui le circonscrivent, *l'urèthre féminin est des plus fixes*.

Pendant la grossesse, au fur et à mesure que l'utérus grossit, il est attiré vers l'abdomen par la vessie qui remonte jusqu'au-dessus du détroit supérieur ; il s'allonge alors par tiraillement, s'applique derrière la symphyse sous laquelle se cache le méat urinaire parfois difficile à découvrir.

Canaux para-uréthraux.

De chaque côté du méat et contre lui, on rencontre l'orifice d'un court canalicule (2 à 20 millimètres) qui remonte contre la paroi latérale de l'urèthre. — Ces canaux, dont la signification n'est pas précisée, seraient simplement des glandes péri-uréthrales.

§ 2. — Conformation intérieure de l'Urèthre.

De couleur gris-rosée, sa muqueuse présente une série de plis longitudinaux s'effaçant par la distension et de nombreux orifices conduisant dans de petites dépressions en cul-de-sac, *lacunes de Morgagni*, ou dans les glandes du canal.

§ 3. — Structure de l'Urèthre.

L'urèthre de la femme est composé de deux tuniques : interne, muqueuse ; externe, musculeuse.

a) La muqueuse, plissée longitudinalement, épaisse d'un demi-millimètre, se continue en haut avec celle de la vessie, en bas avec celle du vestibule.

Elle est formée : d'un chorion avec papilles rares, riche en fibres élastiques ; d'un épithélium cylindrique stratifié se transformant insensiblement vers le méat en épithélium pavimenteux stratifié. La muqueuse présente, vers le méat, des dépressions en cul-de-sac plus ou moins profondes — sinus-uréthraux — dont quelques-unes sont très profondes. Les glandes, peu nombreuses et peu développées vers la vessie, sont comparables à celles de l'urèthre masculin et aux glandes prostatiques fœtales ; dans la portion inférieure, elles augmentent de nombre et de volume ; on peut les y apercevoir grosses comme des graines de

pavot. — Une couche très mince de tissu cellulaire lâche, riche en lacis veineux, rattache la muqueuse à la musculeuse.

b) La musculeuse, résistante, est formée de deux plans de fibres lisses, également développés : fibres internes longitudinales, fibres externes circulaires. Elle est traversée de canaux veineux, en relation avec la plupart des veines des organes pelviens et urinaires. — La musculeuse *lisse* est renforcée dans toute la longueur du canal par le **sphincter uréthral**, formé de fibres musculaires striées : le sphincter entoure complètement l'urèthre dans la partie contiguë à la vessie ; en bas, il recouvre seulement sa face antérieure, et ne forme qu'un demi-anneau couché transversalement et s'insérant à droite et à gauche sur la paroi antérieure du vagin. « Le sphincter uréthral sert à l'occlusion tonique inconsciente et à la fermeture volontaire du canal. Il est toutefois remarquable que sa structure est moins parfaite que celle du même muscle chez l'homme. Il est toujours plus ou moins mélangé de fibres lisses et n'est pas exclusivement strié ; bien plus, les fibres striées peuvent manquer complètement. Henle a constaté sur une femme, d'ailleurs fortement musclée, que le sphincter n'avait que des fibres lisses ; Étienne (de Nancy) a constaté deux fois le même fait sur huit sujets en séries de coupes histologiques. A quel état physiologique correspondait une telle structure ? Ces femmes étaient-elles de celles qui laissent facilement échapper leurs urines ? On ne peut faire que des hypothèses » (Charpy).

Vaisseaux et Nerfs de l'Urèthre.

Artères. — Elles proviennent de l'uréthrale, branche de la honteuse interne ; de la vaginale ; de la vésicale inférieure.

Veines. Bien développées en plexus sous la muqueuse et dans la musculeuse, elles sont tributaires : des veines vésicales inférieures en haut ; de la veine honteuse interne en bas.

Lymphatiques. Ils aboutissent aux ganglions hypogastriques.

Nerfs. — Ils sont fournis : par le sympathique (plexus hypogastrique) et par le nerf honteux interne.

Article VI.

LES ORGANES GÉNITAUX EXTERNES DE LA FEMME

Ils sont groupés dans les plans superficiels du périnée, entre les plis génito-cruraux. Ils sont figurés : 1° par des formations superficielles tégumentaires, principalement grandes lèvres, accessoirement mont de Vénus ; 2° par des formations comprises entre le bord libre des grandes lèvres en bas, le feuillet inférieur du plancher uro-génital en haut, et réunies sous le nom général de vulve.

A. — FORMATIONS TÉGUMENTAIRES SUPERFICIELLES

A partir de la ceinture de Vénus (p. 833) et au-dessous d'elle, la paroi abdominale se continue latéralement vers les cuisses. Au milieu, elle descend au-devant du pubis, réduite à la peau, et au fascia superficialis brusquement épaissi par engraissement. La saillie arrondie qu'elle figure devant la symphyse répond au *mont de Vénus*, triangle dont le sommet, inférieur, se continue vers le périnée, divisé par la *fente vulvaire* qui est limitée à droite et à gauche par les *grandes lèvres*.

Le mont de Vénus et la partie tout antérieure de la fente vulvaire et des grandes lèvres sont les seules qui soient visibles. Sur la femme debout dont les cuisses sont rapprochées, on ne voit qu'une partie de la couverture de la vulve : le mont de Vénus, garni de sa toison ; l'extrémité antérieure des grandes lèvres et de la fente vulvaire.

La partie tout antérieure de la fente vulvaire est toujours perceptible, et figurée par une dépression longitudinale, en point d'exclamation. Si l'on admet à la rigueur les raisons qui portent les artistes à « épiler » leurs modèles, on comprend moins celles qui leur commandent de les « châtrer ». Ces habitudes esthétiques constituent une hérésie anatomique qu'il importe de signaler.

§ 1. — Mont de Vénus ou Pénil.

Limité en haut par le pli de Vénus, en bas par les plis inguino-cruraux, le pénil se présente comme une saillie triangulaire à sommet inférieur, souple et ferme chez la femme jeune et légèrement grasse.

Sa limite supérieure est accusée chez le nouveau-né et l'enfant jeune. Elle tend à s'atténuer avec l'âge ; elle s'exagère seulement chez les sujets très gras, dont le ventre *tombe sur les cuisses.*

Le pénil se couvre à partir de la puberté de poils fournis, épais, frisés, qui remontent plus ou moins haut au-devant de la ligne blanche, et descendent, mais plus clairsemés, sur la face externe des grandes lèvres.

Le mont de Vénus est formé par la peau et le fascia superficialis. Le coussinet de graisse qui le rembourre peut atteindre 10-12 centimètres d'épaisseur chez les sujets très adipeux ; il est traversé par des faisceaux élastiques allant de la ligne blanche à la face profonde du derme, en connexion vers la ligne médiane avec le ligament suspenseur du clitoris.

§ 2. — Les Grandes Lèvres.

Ces deux BOURRELETS DE PEAU, parallèlement étendus du pénil au périnée obstétrical, s'adossent par leur face interne pour limiter la fente vulvaire, se réunissent en arrière et en avant pour former les commissures de la vulve. — Longs de 6 à 10 centimètres, larges à la partie moyenne de 20 à 25 millimètres, leur forme et leurs dimensions sont assez comparables à celles de deux quartiers d'orange juxtaposés, dont l'interstice de séparation figure la fente vulvaire.

On leur considère deux faces, externe, interne; deux bords ; deux extrémités.

1. FACE EXTERNE. Cutanée, en général brune et pigmentée, couverte chez l'adulte, de poils semblables à ceux du pénil, mais plus rares, elle se continue sans interruption avec la peau de la face interne de la cuisse ; la limite y est marquée par le sillon courbe cruro-labial ou génito-crural déterminé par l'insertion de la peau aux crêtes aponévrotiques sous-jacentes.

2. FACE INTERNE. Plane, lisse, humide, de couleur rosée, elle s'applique en bas sur la grande lèvre du côté opposé; elle répond en haut à la face externe de la petite lèvre dont elle est séparée par le sillon interlabial. La zone adjacente à la petite lèvre est couverte de poils follets. La zone inférieure rappelle la face externe par sa pigmentation et ses follicules pileux.

3. BORD LIBRE. Convexe et mousse, il est couvert de poils, comme la face externe.

4. BORD ADHÉRENT. Épais, il répond : en avant à la branche ischio-pubienne ;

il est relié à l'aponévrose fémorale par des fibres conjonctives ; — il est longé en arrière par le bulbe de la vulve (p. 1216).

5. Extrémité antérieure. Continuant sans interruption le mont de Vénus, elle se rapproche de celle du côté opposé pour former la commissure antérieure des grandes lèvres qui, chez l'adulte, recouvre complètement le capuchon du clitoris. Dans le jeune âge, les grandes lèvres sont séparées en avant par la proéminence du clitoris.

6. Extrémité postérieure. Effilée, elle s'unit à celle du côté opposé par un repli curviligne continué avec le périnée obstétrical ; c'est la commissure postérieure, *frein de la vulve* ou *fourchette*, qui est séparée de l'orifice vaginal par la dépression de la fosse naviculaire.

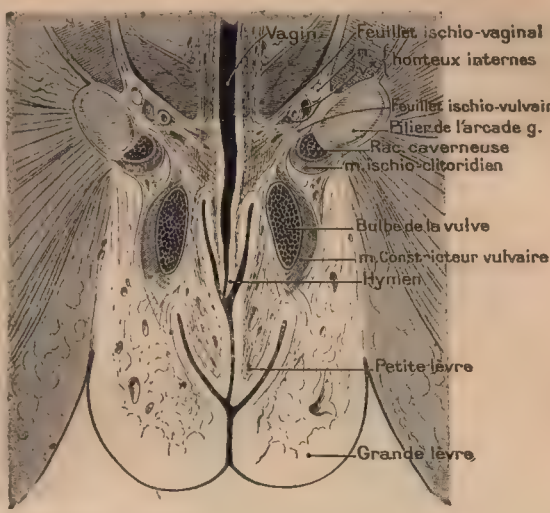

Fig. 1008 (Farabeuf). — *Le Canal Vulvaire.*
Partie inférieure d'une coupe vertico-transverse du bassin d'une petite fille nouveau-née. Hymen. Petites et Grandes lèvres.

Fortement tendue au moment de l'accouchement, la fourchette se déchire souvent, et la bride cutanée qui la constitue disparaît.

Structure des Grandes Lèvres.

Sur leur face interne comme sur leur face externe, elles sont formées par de la peau, riche en glandes sudoripares et sébacées et en follicules pileux ; en dedans, la peau donne attache par sa face profonde à des fibres musculaires lisses, qui ne sont que l'exagération de l'élément musculaire du derme, et qui représentent, avec les lames élastiques qui les renforcent, l'appareil de suspension des grandes lèvres.

La face externe est matelassée par un pannicule adipeux qui repose sur le fascia superficialis, et qui, suivant son développement plus ou moins considérable, donne à la grande lèvre son aspect ferme ou fripé, sa consistance élastique ou mollasse. Entre le fascia superficialis en dehors et l'aponévrose périnéale superficielle en dedans, est creusée une cavité, comblée par le *sac adipeux* (improprement *dartos*), appareil élastique des grandes lèvres dépendant des lames qui descendent du pubis, des branches ischio-pubiennes et du canal inguinal. « En étudiant l'anneau inguinal externe, on voit bien sortir un cordon comme chez l'homme, cordon renfermant le ligament rond, un rameau du nerf génito-crural, une masse adipeuse et une tunique fibreuse extérieure. Seulement, au bout d'un court trajet de 2 à 3 centimètres au plus, le ligament éparpillé n'existe plus. Les veines se sont en parties abouchées aux gros troncs voisins, et la gaine celluleuse qui contenait le tout s'est fusionnée avec le fascia superficialis de la peau. Il ne reste que la boule adipeuse, ordinairement bien ramassée et de forme ovoïde, qui poursuit son trajet à travers toute la grande lèvre jusque vers son extrémité inférieure. ...La boule graisseuse que le sac adipeux contient ne disparaît jamais, même sur des lèvres très amaigries [j'ai nettement constaté sa disparition dans les deux dernières années de l'occupation de Lille ; mais quelles maigreurs ! (Gérard)], mais elle peut être très réduite. Elle ne constitue pas non plus la masse principale de la grande lèvre, car elle forme en haut la moitié de son épaisseur,

en bas le tiers seulement. C'est plutôt un organe résiduel qu'un coussinet de soutien » (Charpy).

Vaisseaux et Nerfs des Grandes Lèvres. — Les ARTÉRIOLES viennent de la honteuse interne (branche périnéale inférieure) et des honteuses externes.

Les VEINES, anastomosées en plexus abondant, sont en relation avec les veines du clitoris, du mont de Vénus, des bulbes de la vulve et de la partie supérieure de la cuisse.

Les LYMPHATIQUES vont aux ganglions inguinaux internes.

Les NERFS proviennent des nerfs génito-crural et honteux interne (branche périnéale).

B. — LA VULVE

1. Organes vulvaires superficiels.

Le rapprochement des faces internes des grandes lèvres limite la partie inférieure de la vulve. La fente longitudinale, médiane, qui indique extérieurement leur juxtaposition, répond à la **fente vulvaire** ou **uro-génitale** : longue de 6 à 9 centimètres, elle est fermée chez la jeune fille et la femme bien en chair. Elle est entr'ouverte chez la petite fille (par suite de la présence du clitoris qui pointe à sa partie antérieure); béante sur les amaigries et les vieilles.

Sur la femme debout, sa direction est sensiblement horizontale.

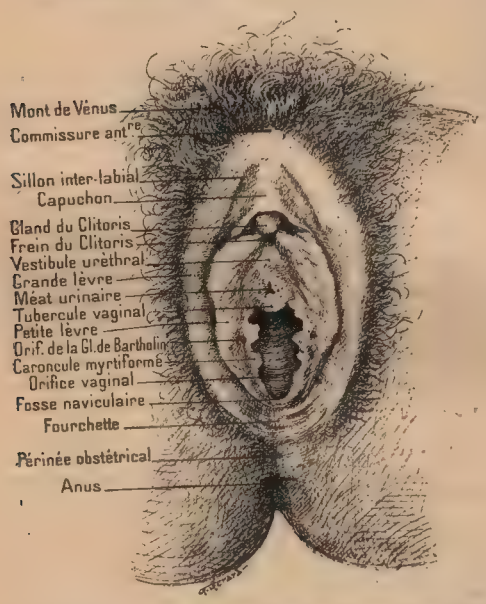

FIG. 1009. — *Organes génitaux externes d'une jeune femme pare ; les grandes et les petites lèvres étant écartées fortement.*

Pour examiner les différentes parties extérieures de la vulve, il faut, après avoir fait écarter les cuisses préalablement fléchies (position qui entr'ouvre la fente vulvaire), tirailler à droite et à gauche chacune des grandes lèvres. On embrasse alors toute la vulve proprement dite (fig. 1009) : 1° de chaque côté, petites lèvres en dedans des grandes lèvres ; 2° sur la ligne médiane et d'avant en arrière : a) *gland du clitoris*, coiffé de son capuchon, maintenu par son frein ; b) *vestibule* uréthral ; c) *méat urinaire* et *tubercule vaginal* ; d) *hymen* ou *caroncules myrtiformes*, limitant l'*orifice vaginal* ; e) *fosse naviculaire* et *fourchette*.

Toutes ces parties sont visibles à l'extérieur et sans préparation.

Les formations profondes : *racines du clitoris*, *bulbes de la vulve*, *glandes de Bartholin*, qui sont annexées à la vulve, doivent être recherchées par la dissection. [— Avant de les examiner, il sera utile de revoir le périnée féminin, p. 1129].

§ 3. — Les Petites Lèvres ou Nymphes.

Les petites lèvres sont deux REPLIS DE PEAU de coloration rosée ou franchement rouge, placés en dedans des grandes lèvres, qui s'adossent par une partie

de leur face interne pour limiter l'orifice de la vulve, Longues de 3,5 à 5 centimètres, épaisses de 3 à 4 millimètres, leur largeur atteint normalement 1 centimètre à la partie moyenne.

Cette largeur peut aller jusqu'à 3, 4 centimètres et plus : dans ce cas les nymphes dépassent le niveau des grandes lèvres. Elles sont parfois si saillantes qu'elles descendent entre les cuisses comme des oreilles de chien ; leur coloration devient alors brunâtre et les organes qui pendent prennent tous les caractères de la peau. L'exagération de développement est surtout marquée chez les femmes de certaines peuplades de l'Afrique ; la saillie des nymphes — *tablier* — peut atteindre 15 et même 20 centimètres chez les Hottentotes.

On leur considère : deux faces, externe, interne ; deux bords ; deux extrémités.

1. Les FACES sont lisses, humides, constamment lubrifiées par les sécrétions vaginales et vulvaires : LA FACE EXTERNE est en rapport avec la face interne de la grande lèvre correspondante ; LA FACE INTERNE s'applique sur celle du côté opposé pour cacher le vestibule et le méat urinaire.

2. Le BORD LIBRE est convexe, plus ou moins festonné.

3. Le BORD ADHÉRENT se continue en dehors sur la grande lèvre, en dedans sur le vestibule et les bords de l'orifice vaginal (sillon vulvo-vaginal dans lequel se trouve l'orifice externe du canal excréteur de la glande de Bartholin).

4. L'EXTRÉMITÉ POSTÉRIEURE se confond insensiblement avec la face interne de la grande lèvre au-devant de la fourchette.

5. L'EXTRÉMITÉ ANTÉRIEURE se bifurque pour embrasser le clitoris ; *a*) une de ses lames passe *au-dessous* de cet organe pour constituer avec celle du côté opposé *le frein du clitoris* ; *b*) l'autre lame passe *au-dessus* pour former avec celle du côté opposé la *couverture*, *prépuce ou capuchon du clitoris*, formation lâche, souple, mobile, longue de 1 à 3 centimètres.

Structure des Petites Lèvres.

Les nymphes sont formées par deux feuillets de peau rattachés l'un à l'autre à leur face profonde par des faisceaux élastiques, et renfermant de nombreuses glandes sébacées sur les deux faces et particulièrement dans le sillon inter-labial ; ces glandes qui acquièrent eur parfait développement à la puberté, augmentent de volume et sécrètent davantage pendant la grossesse ; elles s'atrophient après la ménopause. Leur sécrétion est un produit blanchâtre, caséeux, très odorant.

Vaisseaux et Nerfs des Petites Lèvres.

Les ARTÉRIOLES viennent de la honteuse interne.

Les VEINES, très abondantes, forment un plexus en connexion avec les veines du clitoris et des bulbes de la vulve.

Les LYMPHATIQUES vont aux ganglions inguinaux internes.

Les NERFS sont fournis par la branche périnéale du nerf honteux interne, qui donne aux nymphes leur sensibilité spéciale ; leurs ramifications se terminent dans les *corpuscules génitaux* ou *de la volupté* (v. leur structure p. 838).

§ 4. — Le Clitoris.

Il apparaît à la partie antéro-supérieure de la vulve sous la forme d'un tubercule arrondi, saillant et découvert chez le fœtus et le jeune enfant, caché par le capuchon et les petites lèvres à partir de la puberté.

C'est un organe impair et médian, essentiellement érectile, homologue des corps caverneux de la verge.

Il naît par deux racines, CUISSES OU CORPS CAVERNEUX (fig. 1010) du clitoris.

Longues de 4 centimètres, conformées en queue effilée, elles s'insèrent sur le tubercule caverneux (p. 184), le long de la lèvre interne de la branche ischio-pubienne où elles sont entourées par les muscles ischio-clitoridiens ; à leur partie moyenne et en avant, chacune d'elles se recourbe en dedans et s'unissant à celle du côté opposé, forme un organe arrondi, long de 2 à 3 centimètres et demi et dirigé d'avant en arrière (fig. 1007). C'est le CORPS du clitoris : il se termine par une extrémité libre, arrondie et mousse, le GLAND du clitoris, engainé dans le dédoublement antérieur des petites lèvres par le *capuchon* ou *prépuce* du clitoris, sous-tendu en arrière par le *frein*.

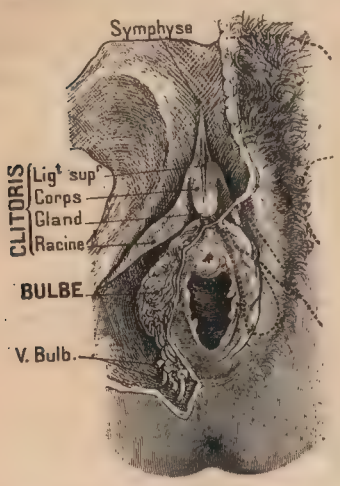

FIG. 1010. — *Le Clitoris et les Bulbes de la Vulve.*

Rapports du clitoris avec la branche ischio-pubienne et la symphyse. — Le pointillé marque la place des organes et du pubis à gauche.

Le clitoris est suspendu à la partie moyenne de la symphyse du pubis par un ligament élastique, *ligament suspenseur du clitoris*, dont les fibres se confondent avec les éléments antérieurs du ligament arqué.

Structure du Clitoris.

Les racines et le corps sont formés par du tissu caverneux traversé par des veines nombreuses et des capillaires larges de nature spéciale ; une membrane fibreuse assez épaisse, l'albuginée, les entoure. — Le gland, libre, est recouvert par la muqueuse qui se continue en arrière sur le vestibule, latéralement et en avant sur les petites lèvres. Cette muqueuse contient de nombreuses papilles avec des *corpuscules de la volupté*, qui donnent à l'organe sa sensibilité spéciale.

Vaisseaux et Nerfs du Clitoris.

Les ARTÈRES, bulbeuses, caverneuses et dorsale du clitoris, sont fournies par la honteuse interne et la vaginale.

Les VEINES sont très multipliées, elles se résument en veine dorsale. profonde, du clitoris, qui se bifurque en les origines des deux veines honteuses internes (p. 309).

Les LYMPHATIQUES se rendent aux ganglions inguinaux internes.

Les NERFS, nerfs dorsaux du clitoris, viennent du honteux interne.

§ 5. — Le Vestibule de la Vulve.

Le vestibule est la région profonde de la vulve, limitée : en avant par le clitoris, en arrière par la fourchette, en dehors par le bord adhérent des petites lèvres. Disposé en forme de barque renversée à grand axe antéro-postérieur, il est partagé, par l'orifice du vagin, en deux portions : l'une antérieure, *vestibule antérieur* ou *uréthral* ; l'autre postérieure, *vestibule postérieur* ou *antichambre vaginale*.

Le **Vestibule antérieur** est une surface triangulaire enfoncée chez la petite fille, *canal vulvaire* (fig. 1008), déprimée ou même aplatie chez la femme adulte ; son sommet répond au frein du clitoris ; sa base passe conventionnellement par le méat urinaire et répond à la paroi antérieure du vagin et au tubercule vaginal. Long de 15 à 20 millimètres, la face profonde de sa muqueuse recouvre la portion moyenne d'union des bulbes de la vulve.

Le **Vestibule postérieur** est une surface semi-lunaire limitée en arrière par la queue des petites lèvres et la fourchette, profondément par la membrane hymen ou les caroncules myrtiformes.

La muqueuse, tapissée par un épithélium pavimenteux stratifié, est dépourvue de glandes.

Le Méat urinaire. — Situé au-devant du tubercule antérieur du vagin (p. 1205), il est bordé par un bourrelet plus ou moins accentué, de chaque côté duquel débouche la cavité des *sinus juxta-uréthraux*, en cul-de-sac et bien développés seulement chez la femme adulte. — Le méat urinaire est situé de 2 à 3 centimètres derrière le clitoris.

Les dépressions péri-uréthrales qu'on décrit quelquefois comme glandes du vestibule sont de simples lacunes ou enfoncements muqueux.

§ 6. — L'Hymen.

L'HYMEN, *membrane ou valvule vaginale*, est un repli muqueux, constant, qui, chez la vierge, ferme complètement l'orifice inférieur du vagin. Formé pour les uns par une saillie du vagin dans le vestibule, constituant pour les autres une formation indépendante appartenant aux organes génitaux externes, il figure une cloison transversale incomplète, placée entre la vulve et la cavité vaginale, plane lorsque les cuisses sont très écartées, et dont les deux moitiés latérales s'abaissent et se juxtaposent suivant l'axe antéro-postérieur quand les cuisses (fig. 1008) sont rapprochées. — Il est perforé en son centre d'un orifice ovale plus ou moins régulier qui admet l'introduction du petit doigt et souvent de l'index.

FIG. 1011 (BALTHAZARD). — *Les différentes formes de l'Hymen.*
De gauche à droite : 1. annulaire, 2. lobé, 3. labié, 4. bi-perforé, 5. semi-lunaire, 6. cribriforme.

L'hymen affecte différentes formes : a) *semi-lunaire ou en croissant* à concavité antérieure, de beaucoup la plus fréquente ; b) *annulaire, circulaire* ou en *diaphragme*, avec ouverture plus ou moins centrale ; c) *linéaire ou labiée*, figurée par deux lèvres latérales limitant une fente antéro-postérieure. Ces trois types sont les plus constants. On peut encore observer différentes variétés plus rares : l'*hymen godronné*, persistance du type infantile, l'*hymen frangé*, l'*hymen cribriforme* percé de nombreux petits trous, l'*hymen charnu*, ou *scléreux*, ou *flasque*, ou *vasculaire* ; l'*hymen à ouverture punctiforme*, et enfin beaucoup plus rarement l'*hymen imperforé* qui peut être la cause d'accidents, en général sérieux, dus à la rétention des règles.

Quelle que soit sa forme, on lui décrit : 1. Une FACE INTERNE OU VAGINALE ; 2. Une FACE EXTERNE, gris pâle, lisse comme la muqueuse vulvaire ; 3. Un BORD

LIBRE, qui varie avec le type considéré ; 4. Un BORD ADHÉRENT, qui marque l'insertion sur l'orifice inférieur du vagin.

Sa **structure** est simple : l'hymen est constitué par deux feuillets muqueux accolés, entre lesquels s'insinuent : 1° du tissu cellulaire parcouru par de multiples vaisseaux dont la rupture provoque une hémorrhagie plus ou moins abondante lors des premiers rapports sexuels ; 2° des nerfs. — L'épithélium qui tapisse les deux faces de l'hymen est pavimenteux stratifié comme celui du vagin.

Les Caroncules Myrtiformes. — L'hymen rompu se divise en un certain nombre de languettes cicatricielles irrégulières, appendues à l'orifice inférieur du vagin, qu'on appelle *formations caronculaires* ou *caroncules myrtiformes*.

Après le premier accouchement, qui dilate à l'extrême tout l'orifice vulvo-vaginal, les caroncules peuvent s'atrophier au point de rendre très indécises les limites qui séparent la vulve du vagin.

La Fosse naviculaire. — La fosse naviculaire, qui par sa structure doit être rattachée au plan tégumentaire, est la région tout à fait postérieure du vestibule vaginal; surtout bien marquée chez la petite fille, elle a la forme d'un croissant à concavité antérieure, mesurant un centimètre dans sa plus grande largeur ; elle sépare la fourchette de la lèvre postérieure de l'orifice vaginal. Tapissée par la peau modifiée qui se continue sur la face interne des grandes lèvres, elle s'efface, diminue de profondeur après les premiers rapports sexuels et surtout après un ou plusieurs accouchements.

2. *Formations profondes de la Vulve.*

§ 7. — Les Bulbes de la Vulve (fig. 1010 et 1012).

Homologues du bulbe de l'urèthre de l'homme, ce sont deux formations veineuses situées sur les parties latérales de la vulve dans la portion adhérente de la grande lèvre, à droite et à gauche de l'orifice vaginal. Comparables par leur forme à deux sangsues gorgées de sang, ils ont une longueur moyenne de 35 à 40 millimètres, une épaisseur de 10 à 15 millimètres en arrière.

Leur BASE, *extrémité inférieure* ou *postérieure*, ou *grosse extrémité*, renflée, arrive jusqu'à la fosse naviculaire. Leur POINTE, *extrémité supérieure ou antérieure, ou petite extrémité*, arrive sous la muqueuse du vestibule uréthral, côtoie l'urèthre, puis, au-dessous du clitoris, se fusionne avec celle du côté opposé par un réseau veineux *intermédiaire* (Farabeuf). — Dans leur ensemble, les bulbes de la vulve forment ainsi un fer à cheval à concavité postérieure dont les branches répondent : par leur FACE INTERNE à l'orifice vaginal et à la glande de Bartholin homolatérale ; par leur FACE EXTERNE au muscle constricteur de la vulve ; par leur BORD ANTÉRIEUR, mince, au bord adhérent de la petite lèvre ; par leur BORD POSTÉRIEUR, étalé, au diaphragme uro-génital.

Les bulbes de la vulve sont formés par un lacis veineux extrêmement serré ; mais ils ne possèdent qu'une albuginée très mince « renforcée par le dédoublement du feuillet ischio-vulvaire ou bulbaire du plancher uro-génital et par le muscle enveloppant » ; ils n'ont pas de musculature développée : on ne peut donc les comprendre comme des organes érectiles. Leurs ARTÈRES sont fournies par la honteuse interne ; leurs VEINES sont en relation, également avec les courants périnéal et pelvien et les veines supéro-internes de la cuisse par les veines honteuses externes.

La disposition du bulbe est homologue chez l'homme et chez la femme ; « la seule diffé-

rence se trouve dans la présence de la fente vulvaire où s'ouvrent l'urèthre et le vagin, qui sépare les deux moitiés du bulbe ou si l'on veut les deux bulbes » (Farabeuf).

[Le nom de bulbes du vagin ne leur convient pas. Ils sont placés **sous le plancher uro-génital** ; ils flanquent la vulve, organe périnéal et non le vagin, organe pelvien ; ils sont nourris par une branche de la honteuse interne, artère périnéale. « Chaque bulbe de la vulve, comme chaque moitié du bulbe uréthral chez l'homme, est enveloppé de son muscle *bulbo-caverneux*. Les deux muscles forment ce que l'on appelle le sphincter ou constricteur de la vulve... Comme sur le périnée de l'homme, les muscles bulbo-caverneux constituent les bords internes des triangles ischio-bulbaires dont les muscles transverses marquent les bords postérieurs, et les cuisses ou racines caverneuses du clitoris, avec leurs muscles ischio-caverneux, les bords externes » (Farabeuf).]

§ 8. — Les Glandes de Bartholin, glandes vulvo-vaginales (fig. 1012).

Les glandes de Bartholin sont les seules glandes qui débouchent dans le vestibule de la vulve. Il en existe deux : droite et gauche.

De forme ovoïde, de la grosseur d'une amande d'abricot (15 millimètres de long sur 10 millimètres de large), leur poids varie de 2 à 5 grammes. Elles débouchent dans le sillon vulvo-vaginal, de chaque côté du vestibule, en avant de l'hymen ou de ses vestiges, par un canal long de 15 à 20 millimètres.

Placées de chaque côté du vagin, elles répondent : par LEUR FACE INTERNE à l'orifice vaginal auquel elles sont rattachées par du tissu cellulaire dense ; — par LEUR FACE EXTERNE, aux bulbes de la vulve déprimés en cupule pour les recevoir, et aux faisceaux du muscle constricteur de la vulve.

FIG. 1012 (HARTMANN). — *Vulve de vierge. Sur la partie disséquée, on voit les rapports de la Glande de Bartholin avec le bulbe et les muscles qui recouvrent sa face externe.*

Ce sont des glandes en grappe, composées de grains disséminés irrégulièrement, mais qui sont entourés d'une capsule celluleuse. — Elles peuvent varier beaucoup de volume. Elles sécrètent, en quantité très variable, un liquide incolore, clair et filant comme de la glaire d'œuf.

Malformations de la Vulve.

On peut observer : l'absence complète — atrésie de la vulve — ; — l'abouchement des uretères dans le vagin, le rectum ou la vulve ; — l'absence des grandes et des petites

lèvres, leur hypertrophie, leur soudure ; — l'absence, l'atrophie ou l'hypertrophie du clitoris.

Enfin certaines malformations sont si complexes qu'elles prêtent aux individus qui les portent, les caractères de l'**hermaphrodisme**, par la confusion apparente des organes mâles et femelles.

Les anomalies des organes génitaux internes s'accompagnent souvent de malformations correspondantes des organes urinaires, en particulier du rein (revoir : variations du testicule, p. 1136) et des organes génitaux externes.

TREIZIÈME PARTIE

LES GLANDES VASCULAIRES SANGUINES

Article I.

LA RATE

La **rate** est une glande vasculaire sanguine ayant une double fonction : 1° élaboration des globules rouges et blancs du sang aux dépens des cellules-mères de sa pulpe ; 2° destruction des globules rouges.

§ 1. — Généralités.

Nombre. — Elle est généralement unique. — On trouve fréquemment de petites *rates surnuméraires* vers le hile de la rate principale, au-dessus et au-dessous du pancréas. De nombre et de volume variables, souvent très petites, leur caractère essentiel est d'être rattachées à l'artère splénique par une artériole ; pour cette raison elles peuvent être prises pour des ganglions lymphatiques.

Situation. Moyens de fixité de la Rate.

La rate est située dans la partie supérieure de l'hypochondre gauche, au-dessous du diaphragme, en arrière et à gauche de l'estomac, au-dessous du rein gauche et de l'angle splénique du côlon. Elle y remplit un espace, la **loge splénique**, excavation irrégulière en forme de demi-calotte sphérique, limitée en dehors et en arrière par le diaphragme, en bas et en dedans par la capsule adipeuse du rein, fermée en avant par la face postérieure de l'estomac. Elle repose en bas sur le coude gauche du côlon dont elle est partiellement séparée par le ligament phrénico-côlique qui forme une sorte de hamac à son extrémité antérieure. Elle est encore maintenue dans ses rapports : 1° par sa couverture péritonéale et les replis qui s'en détachent, principalement vers le diaphragme, accessoirement, vers l'estomac et le côlon, 2° par ses vaisseaux, 3° par les organes voisins, côlon et surtout rein gauches.

Elle n'est pas fixe, mais suit les mouvements d'abaissement et d'élévation du diaphragme. Elle est aussi déplacée par l'estomac et le côlon aux différents moments de la digestion.

Dimensions moyennes. — Longueur : 12cm,5 ; largeur : 7 centimètres ; épaisseur : 4 centimètres, avec nombreuses variations individuelles. — **Poids** moyen : 200 grammes [182 grammes (Fleury) ; 195 grammes (Sappey) ; 225 grammes (Picou)], pouvant augmenter considérablement (jusqu'à plusieurs kilogrammes) dans les hypertrophies de l'organe].

Couleur. — Rouge vif sur le vivant, rouge foncé ou lie-de-vin sur le cadavre. — Sa

consistance est assez grande; l'organe cependant est friable, fragile, peut se déchirer dans les chutes d'un lieu élevé; la rate fraîche craque sous le doigt (cri de l'étain).

§ 2. — Développement de la Rate.

Elle apparaît vers la fin du 2e mois dans l'épaisseur du mésogastre ou du mésoduodénum. « C'est à l'origine un simple amas de mésenchyme .. en contact immédiat avec la veine porte ou ses branches gastro-pancréatico-duodénales » (Laguesse). Elle est d'abord formée exclusivement de pulpe blanche, qui se transforme presque entièrement en pulpe rouge; les seuls vestiges de pulpe blanche persistent dans les corpuscules de Malpighi.

§ 3. — Description générale et Rapports de la Rate.

Les anciens anatomistes comparent *sa forme* à un segment d'ellipsoïde; les modernes à une pyramide triangulaire (Assolant), un prisme quadrangulaire (Vallée), un tétraèdre irrégulier à base inférieure (Cunningham), etc.

Je pense que ce sont les vieux auteurs qui sont dans le vrai; — aux autopsies pratiquées peu de temps après la mort, l'organe, bien que très putrescible, s'est seulement un peu aplati, et ne présente que deux faces : une externe; une interne, marquée par le hile; deux bords, supérieur et inférieur; deux extrémités, l'une postéro-supérieure ou tête, l'autre antéro-inférieure. — Sur les cadavres d'amphithéâtre au contraire, la rate a acquis des facettes artificielles parce que le liquide d'injection l'a fixée alors qu'elle était déjà pourrie et qu'elle avait subi la pression des organes voisins, rein, estomac, côlon, moins rapidement putrescibles qu'elle. J'ai fait ailleurs les mêmes remarques, à propos du foie et du rein.

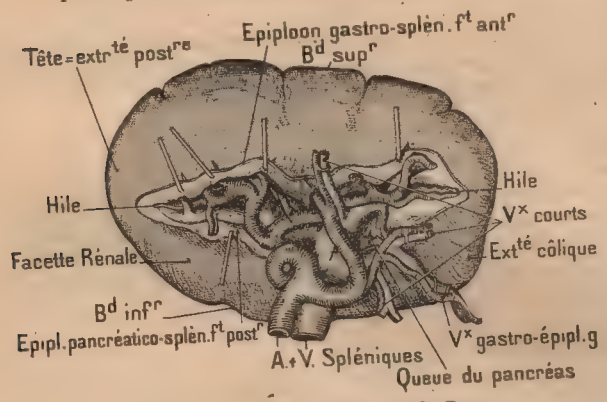

Fig. 1013. — *Face interne de la Rate.*

Le péritoine du hile n'est pas représenté complet. On voit seulement : en haut le feuillet antérieur de l'épiploon gastro-splénique, en bas le feuillet postérieur de l'épiploon pancréatico-splénique. Le péritoine intermédiaire formant le fond de l'arrière-cavité des épiploons a été enlevé pour montrer les vaisseaux : les artères sont au-dessus et au-devant des veines.

Cependant, comme tous les organes plastiques, la rate présente, dans son étalement en longueur ou en largeur, dans les incisures de son bord antérieur, quelques variations peu considérables : elle peut être « irrégulièrement quadrilatère, linguiforme, discoïde, perpendiculaire et non parallèle aux dernières côtes » (Le Gendre). Son *hile* est dans une situation à peu près constante, et parallèle au grand axe.

A. — Portions accessibles à l'exploration clinique.

1. **Face externe.** — Convexe, elle glisse librement par son péritoine sur la concavité du diaphragme; par lui, elle entre en rapport médiat avec la plèvre et le poumon gauches, qui la séparent des 9e, 10e et 11e côtes et des 8e, 9e et 10e espaces intercostaux.

La SEULE PORTION DE LA RATE QUI SOIT ACCESSIBLE A L'EXPLORATION MÉDICALE

EST LA FACE EXTERNE (fig. 1015), surtout sa moitié antéro-inférieure. Par son plus grand diamètre, elle est parallèle à la direction des côtes. *Sa limite supérieure* répond anatomiquement à la 8e côte ou au 7e espace ; et **cliniquement** à la 9e côte. *Son bord inférieur* suit la face interne de la 11e côte. *La face externe s'étend en hauteur : sous quatre côtes, les 8e, 9e, 10, 11e, et sous trois espaces intercostaux, les 8e, 9e, 10e.* Son extrémité antéro-inférieure arrive à la ligne axillaire, sans dépasser la ligne sterno-costale (qui unit l'articulation sterno-claviculaire gauche au sommet de la 11e côte gauche — Macalister). Son extrémité postéro-supérieure est éloignée de 2 centimètres du corps de la 11e dorsale (moitié supérieure).

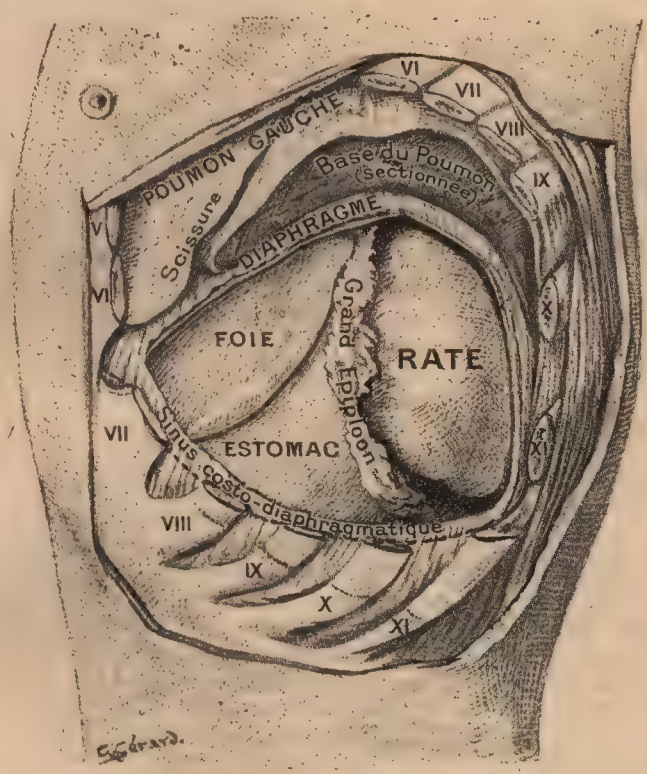

FIG. 1014 (CUNNINGHAM). — *Rapports de la Rate en place — sujet debout.* —

Cliniquement, la matité normale de la rate s'étend du bord supérieur de la 11e côte jusqu'à la 9e ; en avant, elle part de l'extrémité antérieure de la 11e côte ; en arrière, elle se confond avec la matité donnée par le rein gauche. Les chiffres fournis par la percussion sont très inférieurs (au moins de moitié) aux dimensions réelles de la rate ; ils ne dépassent pas 5-6 centimètres suivant la longueur, 3-4 suivant la hauteur. « La partie supérieure de la rate, étant séparée de la paroi thoracique par le parenchyme pulmonaire, échappe à une percussion efficace ; ce n'est qu'à partir du bord inférieur du poumon, à la hauteur de la 9e côte, sur la ligne axillaire postérieure, que la matité splénique est perceptible. Elle est limitée en avant par la sonorité tympanique de l'estomac et du côlon » (Le Gendre).

B. — **Portions inaccessibles à l'exploration clinique.**

2. **Bord supérieur.** — Il est en même temps externe et surtout antérieur ;

marqué par des incisures parfois profondes (*crénelures*), il sépare la face externe de la face interne (surface gastrique). Son tiers antérieur n'est séparé de la paroi thoracique que par le diaphragme.

3. **Bord inférieur.** — Arrondi et mousse, il regarde un peu en arrière et en dedans, suivant le bord supéro-externe du rein contre lequel il est appliqué.

4. **Face interne** (fig. 1013). — Légèrement concave, elle est divisée suivant sa longueur par le **hile** (ou **grande scissure de la rate**), le long duquel s'étagent les vaisseaux de l'organe.

Le hile est limité par deux lèvres donnant insertion au péritoine. Derrière et au-dessous de la lèvre postérieure, se trouve en arrière la *facette rénale* ou *postéro-interne*, légèrement déprimée et moulée sur l'extrémité supérieure et le bord externe du rein gauche, dont elle est séparée par un double feuillet péritonéal; plus en avant, elle est séparée de la queue du pancréas (qui est juxta-hilaire) par le feuillet postérieur du ligament pancréatico-splénique. — Au-devant et au-dessus du hile est la *facette gastrique* ou *antéro-interne*, plus large, concave, et en rapport avec l'estomac (face postérieure et grosse tubérosité).

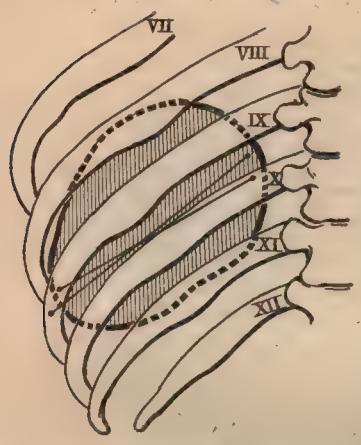

Fig. 1015. — *Projection diagrammatique de la Rate sur la paroi thoracique* (vue postérieure gauche).

5. **Extrémité supéro-postérieure** ou **Tête.** — Généralement la plus large et la plus épaisse, elle répond à la concavité gauche du diaphragme en arrière, au cardia et quelquefois à la capsule surrénale gauche en haut, au rein en bas.

6. **Extrémité antéro-inférieure** ou **queue.** — Elle répond à l'angle splénique du côlon et au ligament phrénico-côlique.

En somme, étalée sous quatre côtes, la rate, plus oblique que la 9e côte (qui indique la position du hile) a UNE DIRECTION SENSIBLEMENT HORIZONTALE. Cette direction est modifiée par les changements des organes voisins : l'estomac qui, rempli, la rend plus oblique et la fait descendre en avant ; le poumon qui, dans l'inspiration, la fait basculer légèrement en arrière ; le côlon qui, distendu, la fait remonter horizontalement vers le centre phrénique.

§ 4. — Péritoine Splénique (fig. 904).

Le péritoine recouvre toute la surface extérieure, à l'exception du hile sur les deux lèvres, supérieure et inférieure, duquel il se réfléchit pour entourer le pédicule vasculaire : vaisseaux spléniques, vaisseaux courts, nerfs spléniques. En se reportant sur les organes voisins, il forme quatre replis qui sont : *a*) l'**épiploon gastro-splénique** ; contenant les vaisseaux courts et gastro-épiploïques gauches, il s'étend du hile de la rate à la grosse tubérosité de l'estomac ; *b*) l'**épiploon pancréatico-splénique**, court, enveloppant la queue du pancréas et les vaisseaux spléniques au-dessous et en arrière du précédent ; ce ligament splénique postérieur se continue en haut et en arrière pour se reployer au-dessous du diaphragme sur le ligament suivant ; *c*) le **ligament phréno-splénique** (incon-

stant), qui est considéré comme *suspenseur* de la rate. Le feuillet antérieur du pancréatico-splénique se continue directement par le feuillet postérieur du gastro-splénique en formant le cul-de-sac gauche de l'arrière-cavité des épiploons; *d*) le **ligament phréno-spléno-mésocôlique**; il s'étend du diaphragme à la partie gauche du mésocôlon transverse dont il peut être considéré comme un diverticule supérieur et gauche. Il s'attache sur l'extrémité antérieure de la rate et se confond quelquefois avec le ligament phrénico-côlique.

§ 5. — Structure de la Rate.

Dans la rate de tous les vertébrés, on retrouve cinq éléments constituants essentiels : 1° *une capsule fibreuse* enveloppante; 2° la *pulpe rouge*, pulpe ou boue splénique; 3° la *pulpe blanche* sous forme de traînées et d'ilots; 4° des *artères* très abondantes; 5° des *veines* plus abondantes encore.

A. — **La Rate des vertébrés inférieurs** (poissons et amphibiens dont il convient de mentionner d'abord la structure simple) est constituée par une infinité de rates minuscules, de sphérules représentant autant d'*unités spléniques*. Le LOBULE SPLÉNIQUE SCHÉMATIQUE est ainsi constitué : à la périphérie, la capsule fibreuse; au centre, une artériole ramifiée; des veines multiples, la principale accompagnant l'artère; l'espace intermédiaire rempli par les deux *pulpes* : « *la blanche* centrale formant comme une gaine très épaisse au tronc artériel et à ses branches; la rouge remplit le reste ». — La *pulpe rouge* est constituée par une charpente de tissu conjonctif réticulé contenant dans ses mailles des éléments adultes du sang (globules rouges et blancs), des *cellules sanguines mères* (*noyaux d'origine de Pouchet* qui se transforment soit en leucocytes, soit en hématoblastes, puis en hématies), enfin des *hématoblastes*. — La *pulpe blanche* a la même charpente, mais NE CONTIENT QUE DES NOYAUX D'ORIGINE. — Ce tissu est très analogue au tissu adénoïde des follicules clos.

Les *artères* et les *veines* viennent s'ouvrir à plein canal dans la pulpe rouge; le sang des capillaires artériels se déverse dans les mailles de son réseau « où il se fraye passage, par traînées irrégulières, comme l'eau d'un ruisseau presque tari entre les cailloux de son lit... L'ensemble de la pulpe rouge est un vaste sinus ou espace sanguin cloisonné » (Laguesse).

B. — **La Rate chez l'homme.**

1° La CAPSULE PROPRE, fibro-élastique, se réfléchit d'une part au niveau du hile sur les vaisseaux, avec lesquels elle pénètre (portion réfléchie ou CAPSULE DE MALPIGHI); chacune des gaines qu'elle forme renferme une artère et une veine; d'autre part, elle émet par sa face profonde des *travées* qui rejoignent d'autres travées émises par les gaines et forment avec elles un réseau de fines poutrelles interceptant les AREOLES ou cellules de la rate, dont le diamètre varie de 1 à 5 millimètres;

2° La PULPE ROUGE, BOUE SPLÉNIQUE, ainsi nommée à cause de la rapidité avec laquelle elle devient diffluente après la mort, remplit toutes les aréoles. Dans le réticulum conjonctif qui forme sa charpente, on trouve les noyaux d'origine mélangés à des globules rouges et blancs, et en plus, des globules rouges en voie de destruction, des hématoblastes de Hayem;

3° La PULPE BLANCHE est représentée par de petits corpuscules sphériques ou ovoïdes de un quart de millimètre à un millimètre et demi (CORPUSCULES de MALPIGHI), appendus aux artérioles; abondants chez le fœtus et l'enfant, rares chez l'adulte, ils ont la structure de la pulpe blanche des vertébrés inférieurs. « Ils nous paraissent comparables, mais non identiques, aux follicules clos » (Laguesse);

4° ARTÈRES. — Chacune des branches de l'artère splénique est terminale et chargée d'assurer l'irrigation d'un territoire indépendant de la rate. D'abord accompagnée d'une veine et entourée d'une gaine formée par la capsule réfléchie, elle se résout en fines *artérioles pénicillées*, portant les corpuscules de Malpighi, toujours entourées de gaines conjonctives qui se poursuivent même autour des capillaires (manchons capillaires).

5° VEINES. — Les capillaires artériels débouchent directement dans la pulpe rouge; le sang traverse ses mailles pour rejoindre les innombrables *veinules capillaires*, larges, anastomosées entre elles, qui figurent les origines de la veine splénique.

Le cours du sang se fait en somme comme dans la rate des sélaciens; une injection

liquide poussée par les artères ou les veines se répand « instantanément et avec la plus grande facilité dans la pulpe rouge ».

Vaisseaux et Nerfs de la Rate.

Artère splénique. Elle est, on l'a vu page 291, volumineuse. Après avoir cheminé derrière le bord supérieur du pancréas (dont, chez l'adulte, elle dépasse le niveau par ses tortuosités) elle enjambe ce bord pour passer au-devant et au-dessus de la queue du pancréas. Près du hile, elle fournit la gastro-épiploïque gauche, puis se divise en branches de deux sortes; les unes, *collatérales*, sont les vaisseaux courts qui, au nombre de 5 à 7, pénètrent dans l'épiploon gastro-plénique et rebroussent chemin vers la grosse tubérosité de l'estomac; les autres, *terminales*, au nombre de 5 à 8, sinueuses, tortueuses, de calibre et de longueur variables, pénètrent l'organe en les différents points du hile.

Veine splénique. Elle est formée par une série de branches satellites des artères qui sont généralement placées au-dessous d'elles. Volumineuse, elle enjambe la queue du pancréas pour gagner la gouttière qui lui est ménagée à la face postérieure du corps de cet organe.

Les nombreux vaisseaux du hile sont entourés par de la graisse ou du tissu cellulaire en petite quantité.

Lymphatiques. — Les *profonds* semblent prendre leurs origines dans les gaines entourant les artères du parenchyme; ils s'unissent aux *lymphatiques superficiels, sous-séreux*, pour se jeter par plusieurs troncs dans les ganglions de l'épiploon pancréatico-splénique.

Nerfs. — Ils proviennent du plexus solaire, enlacent l'artère splénique et ses divisions, et pénètrent avec elles dans la rate; leurs terminaisons, mal connues, iraient surtout sur les vaisseaux et peut-être jusque dans la pulpe rouge.

Article II.

LA GLANDE THYROÏDE OU CORPS THYROÏDE

La plus importante des glandes à sécrétion interne est constituée par *deux lobes latéraux* situés de chaque côté de la trachée, réunis par un *isthme médian* appliqué immédiatement sur ses premiers anneaux et émettant un prolongement supérieur, *pyramide de Lalouette*.

§ 1. — Généralités.

Elle est de **couleur** rouge plus ou moins foncé sur le vivant, de consistance mollasse. Son poids moyen est de 35 grammes. Son **volume** (environ 25 centimètres cubes) est soumis à de grandes variations; il est plus considérable chez la femme et surtout après les premiers rapports sexuels (Chassaignac); il augmente normalement pendant la grossesse : — son hypertrophie constitue le goitre.

Elle a comme **dimensions** moyennes : au niveau de l'isthme 5 à 6 centimètres de largeur, 5 à 15 millimètres de hauteur; chacun des lobes latéraux mesure 6 centimètres de haut, 3 centimètres de large, 15 mm. d'épaisseur.

Examinée en place, elle apparaît arrondie; sa surface est lisse et unie extérieurement; profondément, elle se moule exactement sur les saillies et les dépressions de la trachée, du larynx — et de l'œsophage à gauche. Ces inégalités disparaissent rapidement après la mort.

Moyens de fixité de la Thyroïde. — Absolument immobile sur le conduit aérien, elle fait corps avec lui et suit ses mouvements. Elle est maintenue : *a*) à proximité pas une capsule dépendant de l'aponévrose cervicale moyenne; *b*) à distance, elle est aplatie par la tension tonique des muscles sous-hyoïdiens dont les aponévroses se confondent avec son enveloppe.

La **Capsule Thyroïdienne**, cellulo-fibreuse, est mince, transparente chez l'enfant, plus en avant qu'en arrière; chez l'adulte, elle s'épaissit au point de constituer à l'organe une coque complète, généralement facile à disséquer. Elle devient adhérente chez le vieillard et à la suite des inflammations.

1° *Par sa face profonde*, elle émet une série de travées celluleuses qui séparent imparfaitement la glande en lobules irréguliers; ces cloisons sont plus épaisses dans les cas où il existe des sillons de séparation, parfois profonds, entre l'isthme et les lobes. — 2° *Par sa surface extérieure*: elle entre en relation avec les muscles et les formations conjonctives de la région; en des points bien précis, elle se condense en formant des lames d'adhérence, épaississements ligamenteux de développement variable; elle reçoit en outre des expansions celluleuses qui l'abordent avec les vaisseaux.

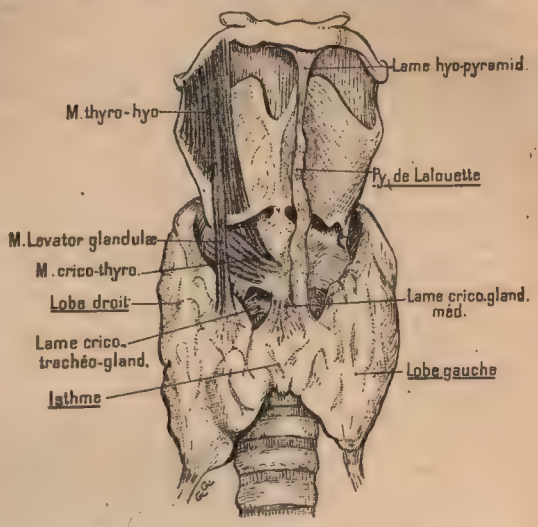

Fig. 1016. — *Le corps thyroïde. Vue antérieure.*

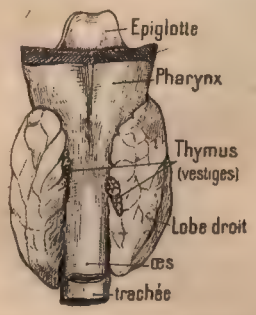

Fig. 1017. — *Vue postérieure des lobes de la thyroïde. Contre les bords postérieurs, à droite et à gauche, deux petits vestiges du thymus, les parathyroïdes externes.*

Des épaississements ligamenteux : l'un médian, court, *crico-glandulaire médian*, s'étend du bord inférieur du cricoïde au bord supérieur de l'isthme et à la pyramide de Lalouette; les deux autres, *latéraux internes* (Sébileau) ou *crico-trachéo-glandulaires*, droit et gauche, rattachent le bord postérieur et la face profonde des lobes latéraux aux deux premiers anneaux de la trachée et au cricoïde (fig. 438 et 446).

De chaque côté, trois expansions celluleuses suivent les pédicules vasculaires et s'insèrent sur la gaine conjonctive des artères thyroïdiennes supérieure et inférieure (fig. 438) et des veines thyroïdiennes moyennes.

La capsule est encore fixée : 3° au thyro-hyoïdien par un faisceau aberrant de ce muscle, *musculus levator glandulæ thyroïdæ* (il reçoit, de l'hypoglosse, un filet nerveux spécial par la branche descendante interne); 4° enfin, la *lame hyo-pyramidale* unit le sommet de la pyramide de Lalouette à la face postérieure du corps de l'hyoïde. Ce cordon ligamenteux tire son intérêt de ce qu'il représente le vestige du canal thyréo-glosse (p. 940).

§ 2. — Rapports de la Glande Thyroïde (fig. 1018).

A. — L'Isthme de la Thyroïde.

1. Face postérieure. — Elle est couchée sur les 2e, 3e, 4e anneaux de la trachée. Quelquefois, l'isthme remonte sur le premier anneau et sur le cricoïde; parfois, il descend « tellement bas, qu'il peut rendre impossible, ou du moins

très difficile, la découverte de la trachée » (Richet). Il est impossible, dit Farabeuf, de pratiquer la trachéotomie supérieure sans diviser l'isthme, de fines anastomoses artérielles et des arcades veineuses transversales.

2. Face antérieure. — Elle répond : à la ligne blanche du cou formée par l'union sur la ligne médiane des aponévroses cervicales superficielle et moyenne; aux muscles sterno-thyroïdien, sterno-hyoïdien et à leurs gaines ; aux veines thyroïdiennes superficielles et profondes (plexus thyro-trachéen, p. 510), en général très développées (fig. 446).

3. Lobe moyen pyramidal. — Compris sous le nom de **pyramide de Lalouette**, il émerge du bord supérieur de l'isthme, tout contre le lobe latéral. Plus souvent placé à gauche qu'à droite. cylindrique, aplati par son corps, aminci vers son sommet, il remonte verticalement au-devant du cricoïde et du thyroïde et parfois jusqu'à l'os hyoïde.

B. — **Les Lobes de la Thyroïde.**

Ils s'étendent en hauteur de la partie latérale du cartilage thyroïde au 6e

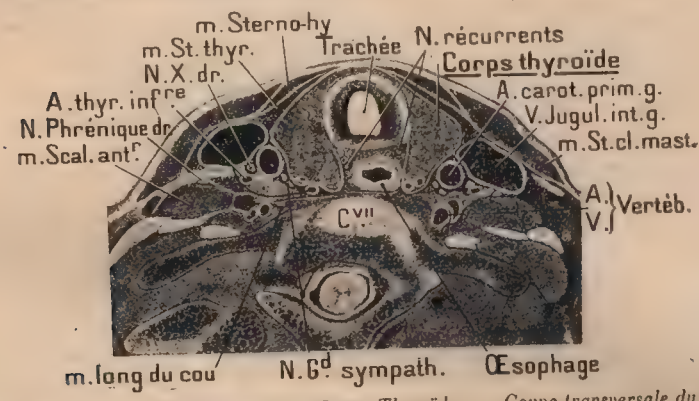

Fig. 1018 (Chifoliau). — *Rapports du Corps Thyroïde. — Coupe transversale du cou par la 7e vertèbre cervicale.*

anneau de la trachée. Ils sont recouverts : par l'aponévrose moyenne engainant le sterno-thyroïdien et l'omo-hyoïdien ; plus en dehors, par le bord antérieur du sterno-mastoïdien, le peaucier du cou et la peau. — De dehors en dedans et d'avant en arrière, les lobes s'enroulent pour embrasser par leur sommet les parties latérales du pharynx à sa terminaison.

1. Face interne. — Elle adhère aux flancs de la trachée ; — elle est séparée du cricoïde et du bord postérieur du cartilage thyroïde (partie inférieure) par le constricteur inférieur du pharynx.

2. Face postéro-externe. — Elle est longée : par la carotide primitive qui en reste toutefois éloignée de 1/2 à 1 centimètre (Gaudier) ; plus en dehors par la jugulaire interne qui n'arrive à son contact que lorsqu'elle est très dilatée.

3. Bord postérieur. — Concave, *il entre en rapport immédiat avec l'œsophage et le nerf récurrent* (p. 527), *mais du côté gauche seulement*. Le lobe droit, bien que plus large et plus épais, n'atteint que rarement l'œsophage.

4. Bord antérieur. — Il est longé par la branche externe du nerf laryngé supérieur ; il la recouvre habituellement.

5. Sommet. — Il est embrassé par la bifurcation des branches externe et supérieure de l'artère thyroïdienne supérieure.

§ 3. — Les Thyroïdes accessoires et les Parathyroïdes.

A. — **Les Glandes Thyroïdes accessoires.** — On rencontre d'une manière inconstante de petits lobules glandulaires aberrants ayant la structure de la thyroïde, soit contre l'organe lui-même auquel ils sont rattachés par un court pédicule vasculaire, soit à distance : au-devant du larynx sur le trajet de la pyramide de Lalouette qui manque dans ces cas; au-devant de l'os hyoïde, dans la région sus-hyoïdienne, entre les deux muscles génio-hyoïdiens.

Leur présence est expliquée par le développement. Les thyroïdes accessoires représentent les vestiges de la thyroïde médiane au même titre qu'une autre formation inconstante, le *canal thyréo-glosse*, qui remonte à travers la langue et débouche au foramen cæcum.

Ces différentes formations peuvent être l'origine de kystes ou de tumeurs de la région sus-hyoïdienne.

B. — **Les Glandules parathyroïdes.** — Ce sont de petits corpuscules glandulaires, au nombre de quatre chez les animaux, qui paraissent constants chez l'homme. Ils côtoient soit la face postérieure, soit la face interne des lobes thyroïdiens auxquels ils sont retenus par du tissu conjonctif. On peut les considérer comme des lobules aberrants de la thyroïde ou plutôt du thymus (fig. 1017) auquel ils doivent être rattachés par leur développement.

Leur importance fonctionnelle semble considérable ; chez les animaux, leur extirpation isolée est suivie d'accidents aigus d'ordre nerveux ; leur extirpation pratiquée avec celle de la thyroïde est généralement suivie de mort.

§ 4. — Développement de la Glande Thyroïde.

Elle dérive de la 4e fente branchiale par trois ébauches : une médiane et deux latérales.

L'*ébauche médiane*, principale, donne l'isthme et la pyramide de Lalouette. Elle provient d'un bourgeon plein de l'épithélium bucco-pharyngien qui s'invagine à partir du foramen cæcum autour duquel se fusionnent les trois bourgeons de la langue, p. 939 : ce *cordon thyréo-glosse* peut se creuser d'une lumière (canal thyréo-glosse) à sa partie supérieure. — Les *ébauches latérales* sont des diverticules ventraux des quatrièmes poches endodermiques ; apparaissant au commencement du 2e mois, elles sont destinées à former les lobes latéraux.

La thyroïde définitive est formée par la fusion des trois ébauches.

Évolution histologique. — Avant d'arriver à l'état définitif, stade des vésicules closes, la glande présente une série de stades intermédiaires :

1° *Stade épithélial.* Les ébauches sont figurées par une masse épithéliale, sans vaisseaux ni tissu conjonctif;

2° *Stade des bourgeons épithéliaux.* Les cellules superficielles commencent à se grouper en bourgeons pleins, d'abord simples, puis ramifiés, qui pénètrent dans le tissu conjonctif et tendent à se rapprocher des vaisseaux ;

3° *Stade des bourgeons vasculaires.* Les tubes épithéliaux, anastomosés, sans cavité centrale, s'entourent de fines travées conjonctives, envahies par les vaisseaux qui sont tout de suite très nombreux ;

4° Stade définitif ou des vésicules closes. Les travées conjonctives se condensent. Les tubes épithéliaux se désagrègent à leur partie centrale qui se transforme en cavité ; ils se segmentent en une série de follicules dès lors indépendants, dont la cavité est tapissée par une couche unique de cellules cubiques, et qui augmentent rapidement de volume.

§ 5. — Structure de la Glande Thyroïde.

La thyroïde est figurée par un ensemble de lobules irréguliers, unis par les *cloisons interlobulaires*, dont le tissu cellulaire, riche en cellules conjonctives et en globules blancs, est traversé par de nombreux vaisseaux, surtout par d'abondants lymphatiques formant des réseaux complets autour des vésicules closes. — Chaque lobule est formé par plusieurs follicules, vésicules closes arrondies ou ovalaires ayant de 30 à 100 μ de diamètre. Leur cavité est limitée par une seule couche d'épithélium reposant sur une membrane propre, anhiste :

les cellules épithéliales sont de deux sortes : *principales* et *colloïdes*, elles représentent les états extrêmes d'une seule variété de cellules, et on rencontre entre eux de nombreux intermédiaires; elles évoluent et se désagrègent pour déverser la substance colloïde dans la cavité du follicule, puis dans le système circulatoire. Après la fonte cellulaire, la cellule colloïde revient probablement à l'état de cellule principale. Le produit de sécrétion est une matière molle, jaunâtre, amorphe, qui probablement est **directement déversée dans le sang.** Carlson et Woelfel, 1910, ont constaté que la lymphe thyroïdienne et parathyroïdienne recueillie chez le chien n'avait pas de propriétés chimiques ni physiologiques décelant la présence de produits thyroïdiens spécifiques ; d'autre part, ils n'ont pas observé de symptômes d'insuffisance thyro-parathyroïdienne en éliminant cette lymphe par des fistules appropriées, pratiquées sur des renards.

Vaisseaux et Nerfs de la Thyroïde.

Artères (fig. 438). — Elles sont fournies par la thyroïdienne supérieure (p. 487), de la carotide externe et la thyroïdienne inférieure (p. 499), de la sous-clavière. De leurs ramifications, naissent d'innombrables artérioles, largement anastomosées entre elles dans toutes les parties de la glande.

Veines. — Elles forment des plexus extrêmement riches qui aboutissent aux veines thyroïdiennes, supérieures, moyennes et inférieures. J'ai insisté ailleurs sur l'importance pratique du plexus thyro-trachéen dans ses rapports avec la trachée (p. 510).

Lymphatiques. — Ils sont extraordinairement développés. Nés des mailles entourant chacune des vésicules closes, *lymphatiques intra-lobulaires*, ils se ramassent en troncules qui suivent les cloisons interlobulaires, *lymphatiques inter-lobulaires*, et se résument à la surface de la glande en un *réseau péri-thyroïdien*. De ce dernier émanent : α) les troncs ascendants, courts, qui aboutissent à 1 ou 2 ganglions précricoïdiens et aux ganglions précarotidiens derrière la membrane thyro-hyoïdienne ; β) les troncs descendants plus développés qui vont aux ganglions placés derrière la fourchette du sternum, au-dessus du thymus.

Nerfs. — Ils proviennent des plexus sympathiques entourant les vaisseaux ; accessoirement des nerfs laryngés supérieur et inférieur.

Article III.

LE THYMUS

Le thymus est un organe lympho-épithélial constitué par deux lobes contigus occupant la partie supérieure du médiastin antérieur. Particulièrement bien développé chez le fœtus et l'enfant, son accroissement s'arrête net à la puberté. Toutefois son volume reste sensiblement constant pendant toute la vie ; — le thymus persiste jusqu'à l'âge le plus avancé, atrophié et confondu dans la masse des formations graisseuses et lymphatiques du médiastin antérieur où il faut savoir le découvrir. La régression qui le caractérise — *involution* — porte ainsi, non sur sa morphologie qui est sensiblement la même à tous les âges, mais sur sa structure.

A. — LE THYMUS CHEZ LE FŒTUS ET L'ENFANT

§ 1. — Généralités.

Il est **situé** en majeure partie dans la poitrine, immédiatement derrière le plastron chondro-sternal ; — par son segment supérieur, il empiète légèrement sur la région cervicale inférieure. Pour Olivier (1911), il « occupe tout l'espace compris de haut en bas entre le bord inférieur du corps thyroïde et le diaphragme, ou tout au moins la zone d'adhérence

du péricarde au diaphragme ». Son extrémité inférieure n'atteint le diaphragme que dans un quart des cas.

Forme. — C'est un organe aplati, rouge plus ou moins foncé à la naissance ; sa couleur pâlit rapidement. — Il est formé par la juxtaposition de deux lobes, un droit et un gauche, allongés de bas en haut, accolés par leurs faces internes ; toujours facilement séparables l'un de l'autre dans la première enfance, ils s'étirent par leurs extrémités — *cornes* — supérieures et inférieures. — Dans son ensemble, l'organe a une **forme** variable et irrégulière, rappelant très vaguement soit un cœur de carte à jouer, soit une pyramide triangulaire à base inférieure, soit mieux encore les branches très allongées d'un X. Tantôt, il est arrondi ; ou bien quadrilatère comme un plastron d'escrime ; le plus souvent il est développé en longueur. L'extrémité supérieure, cervicale, de l'une ou de l'autre corne, remonte habituellement jusqu'au bord inférieur du corps thyroïde.

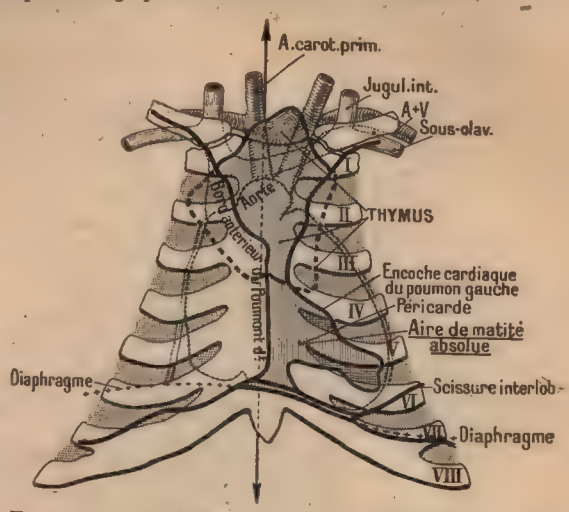

Fig. 1019 — *Projection des organes thoraciques sur le plastron chondro-sternal* (enfant de 2 mois, demi-grandeur naturelle).

Le bord antérieur des poumons est accusé par deux traits gras entre lesquels on a figuré l'ombre des deux organes superficiels ; le thymus qui dépasse et envahit le cou, en bas l'aire de matité absolue du péricarde recouverte partiellement par la *lingula* (p. 892).

Les organes plus profonds ont été figurés par des pointillés divers : pour les veines, pour les artères, pour le cœur et le péricarde ; - - - thymus ; + + + + diaphragme.

Cette figure assez compliquée doit être examinée avec attention.

Moyens de fixité du Thymus.

Le thymus est entouré complètement et fixé dans la **loge thymique**, par une capsule, qu'on voit particulièrement bien sur les coupes. Mince, mais résistante, adhérente en avant au plastron chondro-sternal, elle est formée par un dédoublement épaissi du fascia endothoracique. Elle se continue : en haut sur l'aponévrose cervicale moyenne ; en bas avec le mésocarde antérieur (p. 885) ; latéralement, elle tend à se confondre avec les plèvres médiastines. — Par l'intermédiaire de ses formations fibreuses, le thymus est rattaché : 1° en haut aux lobes du corps thyroïde par de véritables pédicules thyro-thymiques parcourus par de très grêles ramuscules artériels, issus des artères thyroïdiennes inférieures, et destinés à chacune des cornes de chacun des lobes ; 2° en bas il adhère au péricarde par des expansions fibreuses qui peuvent atteindre le diaphragme.

§ 2. — Rapports du Thymus.

On lui considère : deux faces, antérieure, postérieure ; des bords ; des extrémités.

1. Face antérieure. — Elle est aplatie ; *a*) **dans le cou**, elle répond aux m. sterno-hyoïdiens et sterno-thyroïdiens ; *b*) **A l'ouverture de la poitrine**, c'est elle qu'on aperçoit d'abord sous la forme d'une aire quadrilatère limitée latéra-

lement par les lames pulmonaires antérieures. Sur les côtés, elle est cachée par le bord interne des plèvres qui la recouvrent. Elle répond à la face postérieure du plastron chondro-sternal, aux vaisseaux mammaires internes, aux ganglions rétro-sternaux.

2. Face postérieure. — Elle répond en haut à la trachée et aux carotides primitives ; plus bas, elle cache les gros vaisseaux de la base du cœur (tronc veineux brachio-céphalique gauche, crosse de l'aorte, artère pulmonaire et canal artériel) qui la séparent de la bifurcation des bronches ; tout en bas, la partie supérieure du péricarde fibreux la sépare de la face antérieure du cœur.

Fig. 1020 (Olivier). — *Situation, Forme, Rapports et circulation du thymus* (enfant de 1 mois).

3. Bord droit. — Il répond : à la plèvre médiastine qui le sépare du poumon droit ; il reste plus ou moins éloigné du nerf phrénique.

4. Bord gauche. — Il est contigu : à la plèvre médiastine qui le sépare du poumon gauche et du nerf phrénique qui le côtoie sur une assez grande étendue.

J'ai insisté (p. 516) sur les rapports réciproques du thymus avec les nerfs phréniques. Le phrénique droit reste plus ou moins éloigné du bord droit, grâce à sa situation en retrait sur le bord externe de la veine cave supérieure. Le phrénique gauche, plus antérieur, s'accole au bord latéral gauche près de la face postérieure de la glande.

5. Extrémité inférieure. — Divisée par la saillie des lobes en *deux cornes*, elle est toujours oblique de haut en bas et de droite à gauche. Elle se confond en bas, plus ou moins près du diaphragme, avec les formations fibreuses du mésocarde antérieur.

6. Extrémité supérieure. — Egalement bilobée (*cornes supérieures*), elle est placée dans le cou et arrive à une distance variable du corps thyroïde.

En somme, une fois qu'on a récliné les lames pulmonaires à droite et à gauche, on constate que le thymus occupe plus des deux tiers supérieurs du médiastin antérieur.

Chirurgicalement, on divise le thymus en deux portions : *a*) l'une supérieure, *cervicale ou thyroïdo-manubriale* ; *b*) l'autre inférieure, *thoracique ou médiastinale*.

La *portion cervicale*, la seule sur laquelle doivent porter les interventions opératoires, est recouverte par la peau, les muscles sous-hyoïdiens et le losange aponévrotique qui sépare les bords internes de ces muscles. Elle se moule en arrière : sur la face antérieure de la trachée ; par ses parties latérales sur les deux artères carotides primitives, surtout la droite, dont elle peut rester séparée par quelques ganglions lymphatiques. — Cette face posté-

rieure répond, tout en bas, au tronc artériel brachio-céphalique droit. Exceptionnellement, la portion cervicale manque, et le bord supérieur de la glande ne dépasse pas le niveau du tronc veineux brachio-céphalique gauche.

La *portion thoracique* a comme RAPPORT PRINCIPAL : le tronc veineux brachio-céphalique gauche ; elle le recouvre immédiatement derrière la poignée du sternum ; cette importante veine la sépare des grosses artères émergeant de la convexité de la crosse de l'aorte. Sa face postérieure est appliquée plus bas sur la face antérieure de la crosse aortique ; entre les deux organes, court le nerf cardiaque assez distant du thymus et séparé de lui par divers organes, ce qui lui permet de ne pas être touché » (Olivier).

§ 3. — Développement du Thymus.

Il dérive de la 3e fente branchiale (p. 91) [qui donne aussi les glandules thymiques ou parathyroïdes externes, fig. 1017] par deux *canaux thymiques* qui se détachent du pharynx, et poussent vers le bas au-devant des bourgeons thyroïdiens latéraux. Se transformant progressivement en *cordons pleins*, ils se déplacent en totalité, arrivent au-devant du tronc veineux brachio-céphalique gauche. Au 3e mois, ils se fusionnent par leurs extrémités inférieures ; le tissu conjonctif qui les pénètre les fragmente en lobules. De l'épithélium des cordons, dérivent les petites cellules sphériques et plus tard les corpuscules de Hassall.

§ 4. — Structure du Thymus.

Il présente à considérer : une enveloppe, *capsule conjonctive du thymus* ; un *tissu glandulaire*.

A. — CAPSULE THYMIQUE. — Elle entoure le thymus d'une gaine complète (p. 885) ; α) j'ai signalé ses connexions intimes avec les cloisons médiastinales sur lesquelles se poursuit son *feuillet externe* ; β) son feuillet interne envoie vers l'organe des prolongements celluleux peu résistants figurant la charpente des lobes, puis des lobules glandulaires.

B. — LE TISSU GLANDULAIRE.

1° La dissection montre le thymus proprement dit formé par DEUX LOBES, l'un droit, l'autre gauche généralement plus développé, empiétant l'un sur l'autre, quelquefois réunis par un isthme médian. Chaque lobe peut être décomposé en *une série de* LOBULES, groupés, comme des éponges enfilées sur une ficelle, autour d'une tige centrale pleine représentant le canal thymique primitif. — Les lobules sont séparés par les expansions, émanées de la face interne de la capsule thymique, *cloisons interlobulaires*, minces et délicates, présentant de grands sinus lymphatiques collecteurs plus ou moins anastomosés entre eux. — Les formations-types du lobule thymique sont les *follicules*, qui ont de 30 à 60 μ de diamètre et sont décomposables en deux zones, corticale et médullaire ; elles s'interpénètrent, associant deux tissus différents, lymphoïde (mésodermique), endothélial (endodermique) ; particularité qui permet d'envisager la glande comme un **organe lympho-épithélial** (Portier).

La zone interne ou médullaire condense le tissu épithélial sous forme de *corps concentriques* ou *corpuscules de Hassall*, caractéristiques du thymus, arrondis, sphériques ou polyédriques, imbriqués en bulbe d'oignon au centre du follicule. — Ils sont entourés par la zone externe, corticale ou marginale, réticulum lymphoïde d'origine mésodermique, renfermant des éléments de types très divers, cellules de charpente et surtout *globules blancs* de toutes variétés, éléments essentiels tassés dans les mailles du réseau, les uns et les autres pénétrant — moins nombreux — jusqu'entre les cellules épithélioïdes du corps concentrique.

« Le thymus des vertébrés supérieurs (oiseaux, mammifères), semble donc formé d'une charpente épithéliale, émanation d'un bourgeon primitif qui s'est complètement séparée de sa base d'implantation. Ce tissu épithélial est pénétré, disséqué par du tissu conjonctif vascularisé et peuplé de lymphocytes. Abondamment nourri, cet épithélium stratifié continue à proliférer. Mais ici, toute surface libre, tout contact avec le milieu extérieur ayant disparu, les cellules lamelleuses, kératinisées s'accumulent, se compriment mutuellement et forment des nodules épithéliaux à couches concentriques emboîtées, sortes de globes épi-

dermiques : les *corpuscules de Hassall*. Les cellules les plus internes, donc les plus différenciées, s'effritent, se fragmentent en même temps que leur appareil nucléaire évolue d'une manière qui n'est pas encore suffisamment connue. Finalement, ces cellules disparaissent, soit qu'elles soient peu à peu directement résorbées, soit qu'elles soient phagocytées par les cellules mobiles qui peuplent le tissu et qui vont ensuite répartir cette matière nutritive aux divers tissus de l'organisme... » à la nutrition duquel elles concourent... « Jolly pense que le thymus constitue une réserve azotée ou nucléinique » (Portier, 1920).

En comparant l'évolution inverse, le *balancement*, du thymus et des organes génitaux, je ne puis m'empêcher de suggérer que notre organe lympho-épithélial, de fonction encore mal connue, assume pendant toute l'enfance la charge capitale qui à partir de la puberté, revient aux cellules interstitielles du testicule et de l'ovaire.

§ 5. — Évolution du Thymus.

L'évolution se fait en trois stades : épithélial, lymphoïde, graisseux ; ce dernier répondant à la régression ou *involution* (à la puberté).

Après s'être accru très régulièrement pendant toute la vie fœtale, il arrive à la naissance à mesurer 5 cm. de long sur 3cm,5 de large et 1 cm. d'épaisseur et à peser environ 15 grammes.

Dès lors, la glande subit une **évolution** très différemment appréciée ; on a avancé qu'elle s'accroît jusqu'à la 2e, la 6e année et même (Hammar) jusqu'à la puberté. Collin et Lucien, 1906, qui ont relevé le poids de 101 thymus soigneusement isolés et débarrassés de leur coque fibreuse, arrivent aux résultats suivants : — A aucun moment, le chiffre du poids absolu ne s'élève aussi haut qu'au terme de la vie intra-utérine. — Le poids s'abaisse brusquement dans les jours qui suivent la naissance, et reste constamment inférieur à 5 grammes jusqu'à l'âge de deux ans. Il s'élève alors un peu, pour rester sensiblement stationnaire jusqu'à l'âge de 13 ans (7 grammes, chiffre moyen qu'il ne dépasse guère). Pour ces auteurs, « tout concourt à démontrer que le thymus a une importance plus considérable pendant la vie fœtale et à la naissance ».

Le volume du thymus, et partant, son poids, solidaire du volume ont en ces dernières années, acquis une grande **importance pratique**. En prenant comme moyenne le chiffre de 4 grammes, observé dans les deux premiers mois de la vie, on peut accepter : 1° que le poids augmente chaque année de 2 grammes environ (6 gr. à 12 mois, 8 gr. à 2 ans, 10 gr. à 3 ans pour diminuer dans le cours de la 3e année ; 2° que tout thymus qui dépasse 15 grammes pendant les deux premières années de la vie est hypertrophié (Olivier).

B. — LE THYMUS CHEZ L'ADULTE

Il est figuré par deux languettes parallèles, comme suspendues au plexus thyro-trachéen (p. 510) par un double pédicule veineux (fig. 1021).

Les **Rapports** sont devenus très simples :

1° En avant, la poignée du sternum ; la face interne des deux plèvres et la partie supérieure du ligament interpleural antérieur ;

2° En arrière : de *haut en bas*, la terminaison du tronc veineux innominé gauche, la crosse de l'aorte, immédiatement contre sa première courbure, découverte ; médiatement à travers le péricarde, les cornes de Haller. En projection le thymus de l'adulte descend au-devant : des 7 derniers anneaux de la trachée, de la bifurcation et de la bronche droite (par son lobe droit).

Les deux lobes restent indépendants ; il est toujours possible de les identifier dans la masse cellulo-graisseuse du médiastin antérieur.

Histologiquement : l'involution se traduit par une dégénérescence lente, régression cellulo-graisseuse diffuse, irrégulière, débutant par la périphérie, et qui ne semble jamais

absolue. — On note, chez des sujets âgés, des VESTIGES caractérisés par la présence de corps graisseux rétro-sternaux contenant des débris parenchymateux, diffus ou conglomérés.

Vaisseaux et Nerfs du Thymus.

ARTÈRES. — Elles proviennent des mammaires internes et des thyroïdiennes inférieures (artères thymiques) « *la circulation thymique est en continuité directe avec la circulation du corps thyroïde* par 3 branches artérielles, dont 2 au moins sont constantes, fait qui corrobore naturellement celui de la présence d'éléments glandulaires du thymus dans les ligaments thyro-thymiques et qui a la plus grande importance au point de vue pathologique » (Olivier).

VEINES. — Elles vont aux troncs brachio-céphaliques, la veine fondamentale se rendant sur la ligne médiane, dans le tronc veineux brachio-céphalique gauche.

LYMPHATIQUES. — Ils vont aux ganglions rétro-sternaux.

NERFS. — Ils sont fournis par le grand sympathique. — Un filet issu du phrénique gauche — nerf de Cruchet — est destiné au lobe thymique gauche.

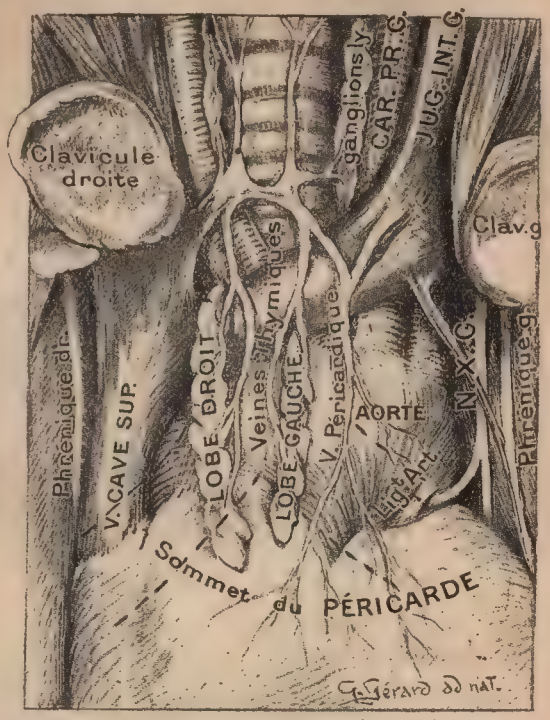

FIG. 1021. — *Le Thymus chez l'adulte* (grandeur nature). Comparer ses dimensions avec celles de l'enfant, fig. 1020.

ARTICLE IV.

LES CAPSULES SURRÉNALES

Au nombre de deux, ces glandes vasculaires sanguines, *capsules atrabilaires* des anciens, sont situées profondément dans la partie tout supérieure de l'abdomen, de chaque côté de la colonne vertébrale et des gros vaisseaux de l'abdomen, dans le voisinage du sommet des reins.

Leurs anomalies me semblent exceptionnelles ; je n'ai jamais eu l'occasion d'observer leur absence ou leur ectopie ; une seule fois j'ai noté une surrénale droite encastrée sous la capsule propre du rein.

§ 1. — Généralités.

Leur **Couleur**, d'un jaune plus ou moins foncé sur le vivant, devient après la mort d'un brun-gris sale. La putréfaction liquéfie très rapidement la partie centrale de ces organes ; longtemps on les a cru creux : d'où le nom de capsules qui leur est resté.

Leur **Consistance** est peu considérable.

Leur **Poids moyen**, 6 à 10 grammes, est un peu plus faible chez la femme ; il existe également une légère différence au profit de la glande droite.

Leur **Forme** a été appréciée très différemment. Elle semblerait des plus variables si l'on s'en rapportait aux comparaisons classiques qui les assimilent à un casque aplati, à une grosse virgule, à un bonnet phrygien, à une figue aplatie, à une ellipse, à un croissant, etc. Ce polymorphisme est plus apparent que réel ; il n'existe que du côté droit et chez l'adulte, car la capsule gauche est toujours en languette. — Pour la capsule droite, l'étude de ses variations aux différents âges permet d'apprécier que sa forme dépend surtout des changements de position qu'elle subit, et semble déterminée ; principalement par la présence des vaisseaux veineux capsulaires ; accessoirement par l'inégal développement des gros viscères abdominaux, surtout du foie et du rein (G. et M. Gérard, 1911).

§ 2. — Développement des Capsules Surrénales.

Elles ont une origine à la fois mésodermique et ectodermique.

La *substance corticale* est d'origine mésodermique. Elle provient de l'endothélium péritonéal (*mésothélium*), apparaît à la face interne du corps de Wolff, le long de la racine du mésentère, par une série de centres de prolifération plus ou moins continus entre eux.

La *substance médullaire* est d'origine ectodermique. Elle naît tardivement des ganglions sympathiques voisins ; secondairement, elle contracte des rapports intimes avec la corticale.

« Au point de vue embryogénique, la capsule surrénale est donc un organe dû à l'association intime, morphologique et fonctionnelle, de deux tissus d'origine et de signification différentes... De très bonne heure, elles sont abordées par de grosses branches émanées des veines cardinales, qui pénètrent leur ébauche... Au cours du développement, les deux ébauches viennent d'abord s'accoler... chez les mammifères (Soulié), l'ébauche chromaffine pénètre en bloc au centre de l'ébauche lipogène déjà excavée et s'en entoure comme d'une véritable écorce. Alors seulement les deux substances méritent le nom de corticale et de médullaire... elles finissent au point de vue morphologique par se fusionner également sous une seule enveloppe, où les deux parties restent encore pourtant bien distinctes » (Laguesse).

Dans toute la série des vertébrés : 1° les cellules de la moelle conservent des rapports intimes avec les ganglions lymphatiques ; 2° les deux substances criblées de veinules qui aboutissent principalement aux grosses veines capsulaires, sont le siège d'une véritable pléthore sanguine.

En somme, « la capsule surrénale de l'homme n'est pas un organe simple ; mais elle est en réalité constituée par l'association fonctionnelle de deux organes épithéliaux distincts et d'origine différente : la substance médullaire et la susbtance corticale » (Laguesse).

§ 3. — Évolution des Capsules Surrénales.

Elles ne cessent d'évoluer pendant toute la vie fœtale et les premières années de la vie, se modifiant dans leur forme et leur volume, contractant ainsi aux différents âges des rapports un peu différents avec les organes voisins et surtout avec les reins.

A. — Les Capsules du Fœtus et de l'Enfant.

Chez le fœtus. — Au 4e mois de la vie fœtale, elles sont un peu plus petites que les reins. Toutes deux ont à peu près même forme. — Au 6e mois, capsules et reins, sensiblement de même volume, s'emboîtent réciproquement et de telle sorte qu'on peut les figurer par un ovale divisé par une courbe en S italique en deux parties, la supérieure surrénale cachant le tiers supéro-interne du rein sous-jacent : cette face rénale figurera plus tard la *base* de la glande.

Chez le nouveau-né. — Atteignant leur développement maximum relativement au rein dont elles débordent le sommet en avant, en dedans et même en dehors, elles sont boursouflées et comme en boule. — *La capsule droite s'insinue par son bord interne* DERRIÈRE *la*

veine cave inférieure contre laquelle et derrière laquelle elle reste exactement maintenue par la très courte et très haute veine capsulaire droite (p. 317). — La *capsule gauche* est encore élevée à cause de l'obliquité des vaisseaux rénaux, surtout des veines ; à mesure qu'ils tendent à devenir horizontaux, elle s'allonge en bas et en dedans, en même temps qu'elle s'aplatit et s'enroule sur la partie supéro-interne du rein par une face inférieure ou rénale, bien marquée à la naissance et qu'on ne retrouve plus chez l'adulte.

Chez l'enfant. — L'évolution des capsules est variable ; *a*) tantôt elles semblent grossir avec les reins. A 18 mois, à 3 ans, on peut les trouver énormes et proportionnellement développées comme chez le fœtus à terme ; *b*) le plus souvent, elles semblent subir

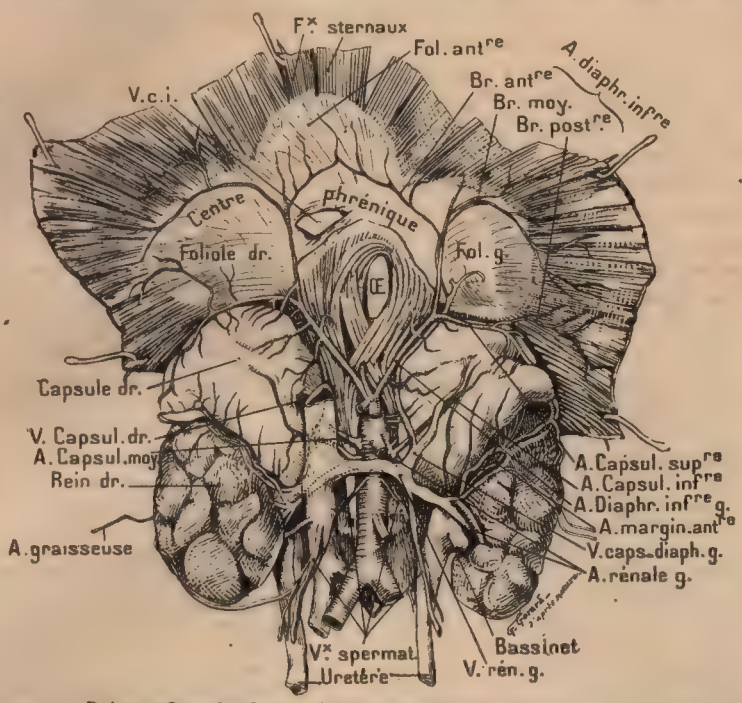

FIG. 1022. — *Reins et Capsules Surrénales examinés dans leur situation. — Le cercle artériel des capsules. — La circulation artérielle de la face abdominale du diaphragme* (fille de 18 mois).

une régression rapide qui tient à deux ordres de causes : d'une part, les reins augmentent de volume ; d'autre part, leur pôle supérieur semble être tiré en dedans vers les vaisseaux profonds. — D'autres causes doivent intervenir (la station debout, l'hyperplasie du rein, l'abaissement des vaisseaux rénaux, le fonctionnement du diaphragme) pour modeler différemment les capsules qui sont des *organes plastiques* et remanier leur morphologie. Ces modifications se traduisent ainsi : à six mois, la *capsule droite* semble avoir basculé en dedans, de façon à découvrir la partie externe du sommet du rein, et à se coincer par son extrémité inférieure, allongée, entre la veine cave inférieure et le bord interne du rein. De plus en plus, elle tend vers la forme en casque aplati. La *capsule gauche* semble avoir glissé en bas et en dedans ; plus petite que sa congénère, plus aplatie, amarrée en bas par sa veine propre, elle vient s'encastrer dans l'espace ménagé : en dehors par le bord interne du rein, en bas par les vaisseaux rénaux ; en dedans par l'aorte.

A la FIN DE LA 3e ANNÉE, les reins l'emportent définitivement en volume et dans tous les cas, sur les capsules qui, de leur côté, *acquièrent leur forme, leur situation et leurs rapports définitifs* ; la CAPSULE GAUCHE, toujours plus allongée et plus plate, se couche tout le long

du bord interne du rein dont elle affleure les vaisseaux par son extrémité inférieure. *Dans les trois premières années, elle a définitivement acquis la forme d'un ovalaire à grand axe oblique en bas et en dedans, se rapprochant de la verticale.* — La CAPSULE DROITE s'est allongée et étalée par en bas et recouvre une partie du bord interne du rein droit.

B. — Les Capsules de l'adulte.

Dès qu'elles sont en **situation juxta-rénale**, elles subissent peu de modifications ; il faut noter surtout : leur aplatissement relatif (elles s'étalent, mais ne grossissent plus ou très peu) ; la disparition presque complète de la portion supéro-externe, c'est-à-dire de celle qui autorisait la dénomination, inexacte en partie, de glandes surrénales.

La partie inféro-interne seule semble s'allonger : cette disposition est variable à droite, constante à gauche ; la capsule de ce côté, accolée très exactement au bord interne du rein, est placée presque verticalement ; en bas elle arrive jusqu'à l'artère rénale, mais ne recouvre jamais la veine (ou n'empiète sur elle que par un faible prolongement) pour cette raison simple qu'elle est maintenue par sa veine propre qui est antérieure.

En résumé, si l'on compare les organes du fœtus et de l'enfant et ceux de l'adulte, on constate que proportionnellement, chez l'adulte, le diamètre vertical s'est accru beaucoup plus que l'horizontal, en même temps que l'épaisseur est restée sensiblement la même.

§ 4. — Forme, Dimensions, Rapports des Capsules de l'adulte.

A. — La Capsule Surrénale Gauche.

Sa forme, sa position, ses dimensions SONT DES MOINS VARIABLES, PRESQUE FIXES ; le diagramme 1023 montre sa forme constante en languette plate maintenue dans une position voisine de la verticale par la veine capsulo-diaphragmatique gauche (p. 317) ; sa partie supérieure seule tend à se reporter en dehors en suivant l'enroulement de la moitié supérieure du bord interne du rein. (Ses variations en dedans ou en dehors dépendent de l'obliquité plus ou moins grande du pôle supérieur du rein.)

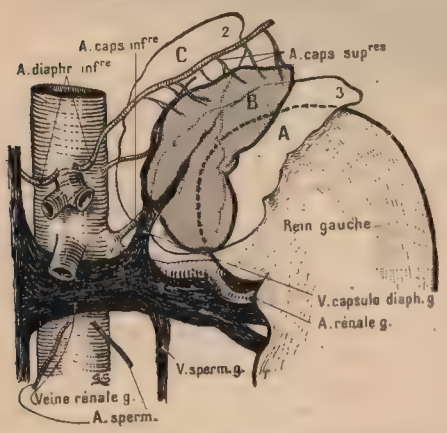

FIG. 1023. — *Les trois positions de la Surrénale gauche.*

Diagramme obtenu par la superposition des calques de 60 dessins de capsules normales. — La languette moyenne *B*, teintée et vascularisée, représente pour moi la situation et la forme normales. — *C*. Position verticale interne, rare ; — *A*. Position oblique externe.

Ses **Dimensions**, d'après 75 organes, sont en chiffres ronds : grand axe, vertical, 5 centimètres ; — petit axe, transversal, 25 mm. ; — épaisseur maxima, 8 mm.

Sa forme permet de lui décrire :

1. Une FACE ANTÉRO-EXTERNE. — Très légèrement convexe, déprimée suivant son grand axe par un sillon, *hile*, qui dans son 1/3 ou son 1/4 inférieur s'excave en gouttière pour recevoir la veine capsulaire gauche, qui émerge vers le centre géométrique de la capsule. Cette face répond partiellement à la queue du pancréas ; sa partie

libre est recouverte par le péritoine (feuillet postérieur de l'arrière-cavité des épiploons) par lequel elle entre en rapport médiat avec la grosse tubérosité de l'estomac, le bord postérieur et la face externe de la rate, (Les connexions avec le pancréas sont surtout appréciables chez le fœtus et l'enfant, par suite de l'obliquité de la queue de cette glande dans le jeune âge.)

2. Une FACE POSTÉRO-INTERNE. — Concave ou plane, égale aux 2/3 environ de la face antérieure chez l'enfant, plus étendue chez l'adulte, elle répond : au pilier gauche du diaphragme qui la sépare de la 12e dorsale et de la moitié supérieure de la 1re lombaire, aux nerfs splanchniques, au ganglion semi-lunaire gauche et au sympathique ; elle est séparée du sinus costo-diaphragmatique gauche par le diaphragme.

3. Un BORD INTERNE. — Juxta-aortique, plus ou moins éloigné, suivant l'obliquité de la glande, du bord externe de l'aorte abdominale, il est longé par la veine diaphragmatique inférieure gauche.

4. Un BORD POSTÉRO-EXTERNE OU RÉNAL. — Il cache la *base* d'enroulement de la glande qui, à la naissance, est figurée par une véritable face capable de laisser une empreinte sur le rein.

B. — La Capsule Surrénale Droite.

Sa forme, sa position, ses dimensions SONT DES PLUS VARIABLES. On peut la trouver en quatre positions : moyenne, basse, haute, extrême ou supéro-externe. — 1° En *position moyenne*, de beaucoup la plus fréquente (2 fois sur 3 au moins), elle ressemble à un chapeau d'arlequin dont une corne descend verticalement, dont l'autre s'étale horizontalement en dehors. — Elle est supéro-interne par rapport au rein. — 2° En *position basse*, sa silhouette rappelle le contour de l'Afrique ; en bas, elle arrive aux vaisseaux rénaux, en haut, elle tend à s'étaler sur le rein. — 3° En *position haute*, c'est le bonnet phrygien ouvert en dehors. — 4° La *position extrême* est comparable à la figue sèche, à la languette aplatie au-dessus du rein ; c'est une persistance rare de l'état fœtal.

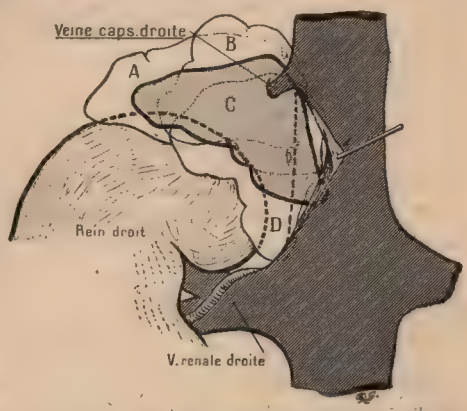

FIG. 1024. — *Les quatre positions de la Surrénale droite chez l'adulte.*

Diagramme obtenu par la superposition des calques de 60 dessins de capsules normales. — La *capsule moyenne C. supéro-interne* représente pour moi la forme et la situation les plus fréquentes. — *A.* Position extrême, très rare chez l'adulte, la plus fréquente chez le fœtus et le jeune enfant ; — *B.* Position haute, rare ; — *C.* Position verticale, basse ou interne, la plus fréquente après la position moyenne (Le bord droit de la veine cave écarté pour laisser voir la portion rétro-veineuse de la capsule droite).

Ces diverses positions dépendent principalement de la situation plus ou moins haute de la veine capsulaire droite ; elles peuvent accessoirement se modifier un peu par le développement prépondérant de la portion supérieure ou de l'inférieure. La *portion de la glande qui varie le moins est le* BORD INTERNE QUI EST INSINUÉ DERRIÈRE LE BORD DROIT DE LA VEINE CAVE INFÉRIEURE.

Ses **Dimensions moyennes**, obtenues par la mensuration de 70 organes (adultes), n'ont qu'une valeur très relative : hauteur (axe vertical de la capsule

en place), 45 mm., variant entre 26 et 75 mm. ; largeur (axe horizontal), 32 mm. ; épaisseur, 7 mm.

D'après sa situation para-rénale, on peut lui décrire :

1. Une FACE ANTÉRO-EXTERNE. — Un peu convexe, marquée par l'émergence, haut située, de la veine capsulaire droite très courte et quelquefois derrière la veine cave, elle est appliquée sous l'empreinte surrénale de la face inférieure du foie. Elle répond : en dedans, à la veine cave inférieure qui, le plus souvent, recouvre complètement et cache tout le bord interne de la glande ; en bas, à l'hiatus de Winslow, au premier coude du duodénum et au commencement de sa 2e portion. Elle est le plus souvent recouverte sur une étendue variable par le feuillet postérieur du péritoine de l'arrière-cavité des épiploons.

2. Une FACE POSTÉRO-INTERNE. — Sa hauteur égale la moitié de celle de la face antérieure chez le fœtus, ses 3/4 ou ses 4/5 chez l'adulte. Elle répond au pilier droit du diaphragme, qui la sépare de la 12e dorsale (de la 11e quand elle est en position haute), et au tronc du sympathique. Elle est en rapport médiat, par l'intermédiaire du diaphragme, avec l'extrémité postérieure du dernier espace intercostal et avec le sinus costo-diaphragmatique.

3. Une FACE POSTÉRO-INFÉRIEURE OU RÉNALE. — Chez le fœtus, elle est aussi étendue que la précédente et s'étale au-devant du sommet du rein ; — chez l'adulte, elle se réduit à une rainure courbe (BASE), limitée par deux bords, antérieur et postérieur, côtoyés par les branches marginales de l'artère capsulaire inférieure.

4. Un BORD INTERNE. — Il est sensiblement vertical et rétro-cave dans toute son étendue.

5. Un BORD SUPÉRIEUR. — Encore appelé hépatique, il est fixé au foie.

§ 5. — Moyens de fixité.

Les capsules sont remarquablement fixes. Elles restent en leur place dans tous les déplacements des reins. Elles sont maintenues dans leur position : 1° principalement, par les tractus conjonctifs qui les rattachent à tous les organes voisins : piliers du diaphragme, gros vaisseaux (veine cave inférieure, aorte, tronc cœliaque) surtout le foie auquel la capsule droite adhère intimement. (Albarran et Cathelin en ont fait toute une série de ligaments, formations artificielles du scalpel, à mon avis) ; 2° accessoirement, par les vaisseaux : la courte veine capsulaire droite qui maintient la capsule droite contre le bord externe de la veine cave et derrière lui ; la veine capsulo-diaphragmatique gauche qui commande la position verticale de la languette surrénale gauche ; 3° par le péritoine pariétal ; 4° l'adhérence au rein est variable ; elle est faible le plus souvent. Dans les cas où la capsule est partiellement éloignée du rein (par son prolongement supérieur), toute la distance séparant les deux organes est comblée par un feutrage de fibres conjonctivo-graisseuses tendues perpendiculairement entre les deux organes ; 5° les nerfs extrêmement nombreux de la région cœliaque, les vaisseaux sanguins, les vaisseaux et ganglions lymphatiques, enchevêtrés dans une gangue conjonctive qui se continue directement autour des capsules surrénales.

Loges surrénales. — On les admet par identification avec diverses glandes.

La **loge surrénale droite** est limitée : en dedans par le pilier droit du diaphragme qui la sépare des corps vertébraux de la 12e dorsale et de la 1re lombaire et par la veine cave inférieure ; en avant et en dehors par l'empreinte surrénale de la face inférieure du foie ; en bas par le sommet du rein ; en haut par le diaphragme.

La **loge surrénale gauche** est limitée : en dedans par le pilier du diaphragme et l'aorte ; en dehors et en bas par le rein ; en avant et en bas par le pancréas.

Des deux côtés, la loge se prolonge en bas jusqu'aux vaisseaux rénaux. Les glandes elles-mêmes sont dans une capsule conjonctive qui s'épaissit quelquefois au voisinage du sommet du rein.

§ 6. — Structure de la capsule surrénale.

Elle est constituée par une enveloppe, par un parenchyme ou tissu propre.

A. — **Enveloppe conjonctive.** — Difficile à étudier à cause de sa minceur et de son athmosphère graissseuse, elle est rattachée aux organes voisins par les tractus de sa face externe ; de sa face interne, partent des travées conjonctives inégalement épaisses qui divisent le parenchyme en lobes.

B. — **Parenchyme surrénal.** — Il est formé de deux substances distinctes, mal séparées chez l'homme où elles tendent à s'entre-pénétrer : *substance corticale* ou *lipogène,* épaisse d'environ 1 millimètre, jaune pâle extérieurement, brune dans la profondeur ; son altération rapide après la mort donne à l'organe l'aspect d'une poche ou capsule contenant un liquide diffluent ; *substance médullaire* ou *moelle,* épaisse de 3 millimètres, de couleur gris-blanchâtre ou gris-rosé.

Structure microscopique.

1. La substance corticale est essentiellement formée de cordons cellulaires pleins (*cordons corticaux*) d'aspect épithélial, séparés les uns des autres par de larges vaisseaux capillaires et par les minces septa provenant de l'enveloppe périphérique.

Suivant la façon dont les cordons se comportent, la substance corticale est de dehors en dedans subdivisée en trois régions : *zone externe ou glomérulée,* dans laquelle les cordons ramassés côtoient les capillaires larges, tortueux et repliés sur eux-mêmes en des sortes de glomérules ; *zone moyenne ou fasciculée,* dans laquelle les cordons se ramassent en faisceaux descendant vers le centre ; *zone interne ou réticulée,* comblée par des cordons tortueux formant réseau, plus ou moins envahis par du pigment à partir de la 20e année (d'où le nom de zone brune ou pigmentée qu'on lui donne encore).

Les cordons corticaux sont constitués par des cellules épithéliales nues, à noyau arrondi, dont le protoplasma contient principalement une graisse spéciale (d'où le nom de substance lipogène) qui fait de *la surrénale l'organe le plus riche en lécithine après le cerveau.*

2. La substance médullaire est constituée, chez l'homme, par des amas arrondis ou nids de cellules et par des cordons cellulaires pleins allongés qui s'anastomosent plus ou moins entre eux. Leurs cellules, pâles, granuleuses, à gros noyau, sont prismatiques et tendent à se disposer en rangées épithéliales autour des veinules ; plus nettement encore que dans l'écorce, elles se présentent comme des *cellules épithéliales glandulaires.*

Leur matériel de sécrétion est représenté par de petits grains se colorant en brun-jaune par les sels de chrome : d'où le nom de *substance chromaffine* encore donné à la moelle.

Histo-physiologie. — Les surrénales sont des organes de première importance ; leur destruction totale entraîne rapidement la mort.

La substance corticale est considérée comme une glande à sécrétion interne, ayant un *rôle antitoxique* manifeste ; ses cellules « sont chargées de modifier, de centraliser ou de détruire de nombreuses substances toxiques, et particulièrement celles qui sont fabriquées au cours du travail musculaire... Cette fonction paraît intimement liée à l'élaboration de la graisse et surtout de la lécithine, le pouvoir atténuant de cette dernière vis-à-vis des toxines étant admis depuis longtemps » (Laguesse).

La substance médullaire, par ses relations intimes avec les capillaires élargis, est également une glande à sécrétion interne typique. Le produit excrété, isolé en 1901 par Takamine sous le nom d'*adrénaline,* est destiné, par l'intermédiaire du grand sympathique, *à mettre en jeu la contractilité artérielle, et à augmenter par suite la pression sanguine.*

Vaisseaux et Nerfs des Capsules Surrénales.

Artères. — Il est classique de décrire trois artères capsulaires : une supérieure, de la diaphragmatique inférieure ; une moyenne, de l'aorte ; une inférieure, de la rénale.

L'artère principale est la capsulaire inférieure (p. 294) qui naît du bord supérieur

de la rénale, tout près de l'aorte et se divise en deux branches *marginales*. — La *capsulaire moyenne*, souvent double, se divise contre le bord interne en rameaux antérieurs et postérieurs. — Les *capsulaires supérieures*, branches de la diaphragmatique inférieure (p. 287), sont nombreuses (5 à 15); les plus externes sont les plus longues ; elles s'épuisent, le long du bord externe, à droite ; vers le sommet, à gauche ; elles s'anastomosent avec les précédentes. Les surrénales sont ainsi entourées d'un CERCLE ARTÉRIEL COMPLET, dédoublé au niveau de la base, renforcé par des ramuscules émanés de la rénale ou des artères de la capsule adipeuse du rein.

Des ramifications artérielles périphériques, naissent : les artérioles qui gagnent directement la moelle en suivant les septa ; les capillaires de la corticale, glomérulés dans la zone moyenne.

VEINES. — A droite comme à gauche, leurs origines se font par de multiples radicules sous-corticales et périphériques, non anastomosées, pour former suivant le mode monopodique : les *rameaux* ; les *troncs veineux intra-capsulaires*. — Dans la capsule droite, ils confluent vers son centre géométrique. Dans la capsule gauche, ils aboutissent à un collecteur unique, orienté suivant le grand axe (G. Gérard, 1912). — Les vaisseaux veineux sont abondants et larges ; « Ils jouent le rôle capital comme collecteurs de la sécrétion interne » (Laguesse). Ils aboutissent principalement aux veines capsulaires, droite et gauche (p. 317), accessoirement aux veinules périphériques satellites des artères.

LYMPHATIQUES. — Nés d'un réseau superficiel et d'un réseau profond surtout développé dans la moelle, ils se résument en trois troncs qui vont aux ganglions : latéro-aortique précave, latéro-aortique rétrocave et latéro-vertébral. Les lymphatiques « ne peuvent avoir qu'une importance secondaire comme voie d'excrétion ».

NERFS. — Les nerfs, exceptionnellement abondants, surtout dans la moelle, proviennent du ganglion semi-lunaire et du plexus rénal, accessoirement du pneumogastrique et du phrénique. Dans la substance médullaire, ils forment un très riche plexus parsemé de ganglions nombreux. L'écorce est pénétrée par un fin plexus qui entoure les cordons.

§ 7. — Surrénales accessoires.

On peut les diviser en trois groupes :

1° *Surrénales acessoires proprement dites*. — Ces lobules aberrants sont voisins, soit de l'organe principal, soit du rein. — Elles peuvent s'inclure dans le parenchyme de l'un ou l'autre organe ; —

2° *Surrénales déplacées ou dispersées*. — On les rencontre dans la sphère des organes génitaux, et particulièrement au voisinage des restes du corps de Wolff, ligament large, ovaire, épididyme (p. 1139). Elles disparaissent avec l'âge ou restent embryonnaires ; —

3° *Les organes chromaffines accessoires* ou *paraganglions* de Köhn, en rapport avec les ganglions du grand sympathique, — *glomérule coccygien* — et généralement même inclus dans leur intérieur. — On doit y rattacher l'*organe parasympathique* de Zuckerkandl, la *glande tympanique* et le *ganglion carotidien* (Laguesse).

Glande tympanique. — Köhn a décrit sous le nom de PARAGANGLION AORTICUM une série de corpuscules composés de noyaux chromophiles s'étendant sous forme de cordon contre l'aorte depuis les capsules surrénales jusqu'à la bifurcation de la carotide. On en trouve, à ce niveau, un groupement assez important qui envoie un prolongement vers la carotide externe. C'est à un flot de ce genre qu'on donne le nom de GLANDE TYMPANIQUE.

Glande de Zuckerkanld. — Zuckerkanld (*Anat. Anz.*, 1901), a trouvé dans l'espace rétropéritonéal, au niveau de l'émergence de l'artère mésentérique inférieure, une paire de gros corps chromophiles qu'il désigne sous le nom de *corps accessoires du sympathique*. Il a rencontré constamment ces formations chez le fœtus et le nouveau-né humains. On a

montré que des extraits de ces formations ont exactement les mêmes propriétés physiologiques que les extraits de moelle de substance surrénale.

Glomérule coccygien ou glande coccygienne. — C'est un petit corps bilobé de 2 millimètres de diamètre, perdu au milieu du tissu conjonctif au-devant du sommet du coccyx et retenu par un pédicule formé à la fois par la terminaison de l'artère sacrée moyenne et un filet du sympathique passant derrière le ligament sacro-coccygien antérieur (fig. 1025).

Il représente probablement le seul reliquat du canal neurentérique ; sa tige figurant la terminaison de l'aorte abdominale.

Il est constitué par du tissu cellulaire condensé enserrant des artérioles glomérulées, dilatées en petites varicosités anévrysmales, des capillaires aboutissant à des veinules, des fibres nerveuses libres et quelques cellules nerveuses ganglionnaires. — Il paraît juste de le comprendre comme une glande à sécrétion interne, et de le rapprocher des surrénales.

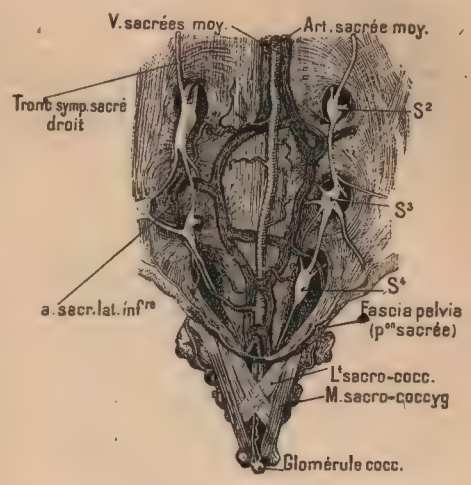

Fig. 1025. — *La glande coccygienne et la terminaison inférieure des deux chaînes sympathiques.*

Au voisinage de la glande coccygienne, il existe de nombreuses formations de même nature, groupées autour de l'artère sacrée moyenne ou de ses branches (Walker). Ces **glandes coccygiennes accessoires** sont pour la plupart d'un volume excessivement réduit.

Ganglion ou Glomérule intercarotidien. — Présentant de grandes analogies avec le glomérule coccygien, il se trouve dans l'angle de bifurcation de la carotide primitive sous la forme d'un corpuscule dur, allongé, grisâtre, dur, parcouru extérieurement par des vaisseaux délicats (fig. 391). Il est formé par des fibres nerveuses et quelques cellules ganglionnaires enserrées dans un réseau vasculaire qui figurerait les vestiges de la seconde fente branchiale.

Cette formation doit vraisemblablement être rattachée aux glandes vasculaires sanguines du type surrénalien.

FIN

INDEX ALPHABÉTIQUE

A

Abdomen. Cavité de l' —, 571 ; lymphatiques de l' —, 703 ; *muscles de la paroi de l' —*, 550 ; *muscles intérieurs de l' —*, 567.
Abdomino-génital. Nerfs, grand et petit —, 682.
Abducteur de l'auriculaire (m.), 604.
Abducteur du gros orteil (m.), oblique, transverse, 663.
Abducteur du petit orteil (m.), 665.
Abernethy's fascia, 305, 568.
Accessoire. Nerf — du brachial cutané interne, 629 ; m. — du long fléchisseur des orteils, 665 ; *nerf — de Willis*, 521 ; nerf — du saphène interne, 685, du saphène tibial, 692.
Accommodation, 754, 762.
Acétabulum, 181.
Achille (tendon d'), 656.
Acino-tarsales (glandes), 736.
Acinus pulmonaire, 901.
Acoustique. *Nerf* —, 828 ; stries — s, 336, 341.
Acromégalie, 347.
Acromio-claviculaire (articulation), 138.
Acromio-coracoïdien (ligament), 137.
Acromion, 135.
Acromio-thoracique (artère), 611.
Adamantins (prismes), 920.
Adamantoblastes, 919.
Adducteur. M. — du gros orteil, 662 ; m. — du pouce, 602 ; m. — s de la cuisse, 643.
Adipeux (ligament), 218.
Aditus ad antrum, 54, 801, 810.
Agrafe du cornet inférieur, 69.
Aile. — s blanches, 336, 341 ; — grise, 336, 341.
Ailerons. — du ligament large, 1192 ; — ligamenteux, 777 ; — rotuliens, 218 ; — du sacrum, 104.
Ailes. — du nez, 720 ; — du Vomer, 71.
Aire criblée, 1086.
Aisselle. Aponévroses de l' —, 580 ; creux de l' —, 582.
Alaires. Cartilages —, 720 ; ligaments —, 219 ; processus —, 42.
Albuginée, des corps caverneux, 1167 ; — du testicule, 1136.
Alcock (canal d'), 301, 638.
Alglave (ligament iléo-côlique d'), 1002.
Ali-sphénoïde, 39.
Allan Burns. Espace d' —, 479 ; ligament d' —, 649, 679.
Allantoïdienne. Artères — s, 276 ; gaine —, 1107.
Alvéolaire. Arcade —, 71 ; artère —, 494 ; canaux — s (poumons), 902.
Alvéoles pulmonaires, 902.
Alvéolo-dentaire (articulation), 921.
Ambigu (noyau), 388, 390, 523.
Ammon (Corne d'), 357, 366, 727.
Amphiartroses, 11.
Ampoule. — de Henle, 1187 ; — du rectum, 1024 ; — du vagin, 1204 ; — de Vater, 989 ; — de la vésicule, 1145.
Ampullaire (bassinet), 1097.
Ampullaire (nerf), 828.
Amyéliniques (fibres), 21.
Amygdale. — du cervelet, 340 ; — du cæcum, 1009 ; — linguale, 940, 953 ; — s palatines, 949 ; — pharyngienne, 952 ; — tubaire, 810, 953.
Amygdalien. Fosse — ne, 951 ; noyau —, 357.
Amygdalo-glosse (m.), 946.
Anal. Artère — e, 301 ; nerf —, 689, 1033 ; valvule — e, 1029.
Anastomose. — s artério-veineuses, 17 ; — spermatico-funiculo-déférentielle, 294, 1139 ; — veineuse réno-cave, 318.
Anastomotique (rameau) du glosso-pharyngien, 463 ; — du pneumogastrique, 462.
Ancel (ligament cystico-duodéno-épiploïque d'), 1017, 1072.
Anconé (m.), 588 ; nerf du —, 629.
Ancyroïde (cavité), 366.
Andersch (ganglion d'), 530.
Angle. — cæco-côlique, 1001 ; — de Louis, 116 ; — duodéno-jéjunal, 988 ; — hépatique du côlon, 1011 ; — iléo-cæcal, iléo-côlique, 1001 ; — splénique du côlon, 1014.
Angulaire. Artère —, 490 ; m. — de l'omoplate, 536 ; nerf de l' —, 515, 624 ; veine —, 509.
Angustia, 741.
Anneau. — choroïdien, 758 ; — crural, 553 ; — inguinal, 559 ; — *lymphatique du pharynx*, 949 ; — ombilical, 557 ; — du soléaire, 656 ; — tendineux de Döllinger, 750 ; — scléral, 758 ; — X de la trachée, 876 ; — de Vieussens, 259, — de Zinn, 779.
Annexes, 1185.
Annexielle (artère), 1201.
Annulaire. Ligament — du carpe, 157, 600 ; — du tarse, 651 ; sinus —, 278.
Ano-bulbaire (raphé), 1124.
Anorchidie, 1136.
Anse. — de Galien, 528 ; — gastro-duodénale, 1060 ; — de Henle, 1089 ; — de l'hypoglosse, 521 ; — nerveuse de Vieussens, 432 ; — ombilicale, 1059 ; — oméga, 1019 ; — terminale, 1060, 1062.
Ansiforme (bandelette), 260.
Ano-coccygien (raphé), 1034.
Ano-cutanée (ligne), 1030.

Anthélix, 792.
Antitragus, 792.
Anus, 1030 ; canal de l' —, 1028 ; m. rétracteur de l' —, 1030.
Antre. — du cardia, 968 ; — d'Highmore, 719 ; — mastoïdien, 55, 810 ; — du pylore, 975.
Aorte, 280 ; — abdominale, 284, 287 ; — thoracique, 281, 284.
Aortique. Ganglions lymphatiques —s, 705 ; gouttière —, 112 ; orifice —, 565.
Apexienne (cellule), 813.
Aphasie (faisceau de l'), 398.
Apicaux (espaces), 922.
Apo-hyal, 89.
Aponévroses, 14; — s abdominales postérieures, 560 ; —s de l'aisselle, 580 ; — du cou, 478 ; — épicrânienne, 454 ; — de la fesse, 634 ; — du m. grand oblique, 556 ; — interdigastrique, 479 ; — interne du thorax, 884 ; — interomo-hyoïdienne, 479 ; — latérale du pharynx, 936 ; —s latéro-prostatiques, 1153 ; — lombaire, 561 ; — ombilico-vésicale, 1198 ; — omo-claviculaire, 479 ; —s palmaires, 607 ; — périnéale superficielle, 1125 ; — pelvienne, 1118 ; — périparotidienne, 956 ; — plantaire, 661 ; — prostato-péritonéale de Denonvillers, 1155 ; son développement, 1122 ; —s sacro-recto-génitales, 1189 ; — du thorax, 580 ; — du m. transverse, 561.
Apophyse. — basilaire, 47 ; — crista galli, 42 ; — s geni, 72 ; — d'Ingrassias, 38 ; — jugulaire, 48 ; — malaire, 60 ; — mastoïde, 54 ; — marginale, 60 ; — musculaire, 860 ; — s orbitaires, 67 ; — palatine, 61, 67 ; — paramastoïde, 48 ; — pétreuse, 37 ; — ptérygoïde, 39 ; — pyramidale, 67 ; — de Raw, 802 ; — sus-épitrochléenne, 140 ; — unciforme, 44 ; — unguéale, 68 ; — vaginale, 38, 53 ; — vocale, 860 ; — zygomatique, 51.
Appareil. — digestif, 27, 905 ; — de la génération, 29, 1113 ; — de la respiration, 28, 855 ; — urinaire, 28, 1075.
Appareil suspenseur, de la plèvre, 880 ; — du rein, 1085.
Appendice. — *vermiculaire*, 1005 ; —s épiploïques, 994 ; — xiphoïde, 117.
Apre (ligne), 197.
Aqueduc. — de Fallope, 57 ; artère de l' —, 493 ; veine de l' — —, 507 ; — du limaçon, 56, 820 ; — de Sylvius, 344 ; — du vestibule, 816.
Arachnoïde, 427.
Arantius ou Aranzi (canal veineux d'), 318, 1039 ; nodule d' —, 264.
Arbre bronchique, 897.
Arbre de vie. — du cervelet, 396 ; — de l'utérus, 1198.
Arcade. — alvéolaire, 71 ; — *crurale*, 184, 553 ; — du m. carré des lombes, 562 ; — de Fallope, 553 ; — dentaire, 62 ; —s orbitaires, 34 ; —s palmaires, 616 ; — du m. psoas, 562 ; — de Riolan, 293, 296, 1023 ; — de Struthers, 585.
Arciforme. Bandelette —, 565 ; expansion — du m. petit oblique de l'œil, 783 ; fibres —s, 388, 391, 392 ; ligament —, 216.
Arcs. — aortiques, 296 ; — branchiaux, 91.
Arcuatum, 186.
Arcus tendineus fasciæ pelvis, 638, 1114.
Area. — cribrosa, 1086 ; — postrema, 342.
Aréolaire (muscle), 842.
Aréole, 842.
Arnold. Ganglion otique d' —, 452 ; ganglion intercarotidien d'—, 432 ; nerf grand sous-occipital d' —, 517 ; nerf récurrent méningé d' —, 423, 446, 526 ; nerf sus-trochléaire d' —, 446 ; trou d' —, 39.
Arrecteurs des poils (muscles), 837, 851.
Arrière-cavité des épiploons, 1061, 1070.
Arrière-pied, 220.
Artères. — *du cou*, 481 ; — *de la tête*, 481 ; — *du tronc*, 280 ; développement des —s, 276 ; structure des —s, 16.
Artériel. Canal —, 887 ; ligament —, 889.
Arthrodies, 12.
Articulaires (artères), 671.
Articulations. — acromio-claviculaire, 138 ; — alvéolo-dentaire, 921 ; — astragalo-scaphoïdienne, 231 ; — *calcanéo-cuboïdienne*, 231 ; — *s carpiennes*, 167 ; — *s carpo-métacarpiennes*, 170 ; —s chondro-chondrales, 122 ; —s chondro-costales, 122 ; — *s chondro-sternales*, 122 ; — de Chopart, 231 ; — *s des côtes avec le rachis*, 123 ; — *du coude*, 154 ; — *du cou-de-pied*, 227 ; — *coxo-fémorale*, 200 ; — *du genou*, 213 ; — *de la hanche*, 200 ; — inter-scapho-cunéenne, 233 ; — *médio-tarsienne*, 231 ; — *de Lisfranc*, 237 ; — *s métacarpo-phalangiennes*, 174 ; —s métatarso-phalangiennes, 239 ; — *s pelviennes*, 185 ; —s péronéo-tibiales, 211, 212 ; — *s phalangiennes*, 177 ; — piso-pyramidale, 167 ; — *du poignet*, 164 ; — *du rachis avec la tête*, 109 ; — *s radio-cubitales*, 153, 155 ; — *s sacro-iliaques*, 187 ; — *scapulo-humérale*, 142 ; — sterno-claviculaire, 132 ; — scapho-cuboïdienne, — scapho-cunéenne, 233 ; — sous-astragalienne, 224 ; — sterno-chondro-claviculaire, 132 ; — *tarso-métatarsienne*, 237 ; — *temporo-maxillaire*, 74 ; —s transverso-tubérositaires, 125 ; — du thorax, 122 ; — *tibio-tarsienne*, 227 ; — *des vertèbres*, 106.
Arthrodies, 12.
Ary-aryténoïdien (muscle), 870 ; nerf du m. —, 527.
Aryténoïdes (cartilages), 860.
Aryténoïdien (m.), 870.
Aryténo-épiglottique (m.), 870 ; replis —s, 863.
Ary-thyro-syndesmien (m.), 869.
Aselli (pancréas d'), 705.
Association. Centres d' —, 406 ; fibres d' —, 403.
Astérion, 81 ; astérique (fontanelle), 86.
Astragale, 221.
Astragalo-scaphoïdienne (articulation), 231.
Athélie, 842.
Atlas, 96.
Atloïdo-axoïdiennes (articulations), 109.
Atloïdo-odontoïdienne (articulation), 110.
Atmosphère adipeuse du rein, 1085.
Atrésie folliculaire, 1134.
Atrium, 807.
Attique, 806 ; toit de l' —, 801.
Auditif. Méat —, 791 ; nerf —, 828 ; centre —, 358.
Audition (appareil de l'), 790.
Auerbach (plexus d'), 436, 994.
Auriculaire. Apophyse —, 68 ; branche — du plexus cervical, 514 ; facette —, 103, 182 ; muscles —s, 793 ; rameau — du vague, 526 ; surface — du sacrum, 103 ; surface — de l'os iliaque, 182.
Auriculaires antérieures (artères), 491.

Auriculaire postérieure. Artère —, 491 ; veine —, 512.
Auricules (du cœur), 253, 257.
Auriculo-temporal (nerf), 451, 463.
Auriculo-ventriculaires (valvules), 258.
Avant-bras. *Os et articulations de l'* —, 147 ; *muscles de l'* —, 587 ; aponévrose de l' —, 600.
Avant-garde (dents d'), 922.
Avant-mur, 364, 405.
Avant-pied, 234.
Axile (ligament), 188.
Axillaire. Aponévrose —, 583 ; artère —, 609 ; creux —, 582 ; ganglions —s, 711 ; nerf —, 631 ; petite veine —, 622 ; veine —, 621.
Axis, 97.
Azygos. Muscle — de la luette, 914 ; veines —, 326.

B

Baillarger (strie de), 402.
Balano-préputial (sillon), 1170.
Bandelette. — ansiforme, 260 ; — arciforme, 565 ; — arquée, 260 ; — de Bourgery, 565 ; — de Giacomini, 357, 727 ; — demi-circulaire, 345 ; — diagonale de Broca, 357 ; — ilio-pectinée, 184 ; — ilio-pubienne, 553 ; — ischio-pubienne, 638 ; — de Maissiat, 208, 634, 648 ; — olfactive, 726 ; — optique, 768 ; — parotido-maxillaire, 467 ; — sillonnée, 824 ; — zygomato-maxillaire, 74.
Bandes ventriculaires, 861, 864.
Barbe, 854.
Bardinet (ligament de), 156.
Bartholin (glandes de), 1217.
Base du crâne, 77, 79.
Basi-hyal, 88.
Basilaire. Apophyse —, 47 ; face — du rocher, 55 ; membrane —, 824 ; sinus — transverse, 505 ; tronc —, 368, 498.
Basilique. Veine —, 620 ; veine médiane —, 619.
Basio-glosse (m.), 944.
Basion, 81.
Basi-sphénoïde, 36.
Bassin ostéo-ligamenteux, 190 ; plans et axes, 195.
Bâtonnets et grains (de la rétine), 769.
Bassinet, 1096 ; — de Broca, 1048.
Bauhin (valvule de), 1004.
Bec-de-cuiller, 56, 800.
Bec du sphénoïde, 38.
Bechterew (noyau de), 830.
Béclard (triangle de), 947.
Bell Ch. (nerf respiratoire de), 624.
Bellini (tubes de), 1089.
Béraud (ligament de), 248.
Bertin. Colonnes de —, 1087 ; cornets de —, 38 ; ligament de —, 202.
Biceps (m.). — brachial, 583 ; — crural, 646 ; ses nerfs, 691.
Bichat. Boule graisseuse de —, 909 ; fente de —, 351.
Bicipitale. Gouttière —, 140 ; tubérosité —, 147.
Bicuspidées (dents), 924.
Bigelow (ligament en Y, de), 203.
Biliaire (vésicule), 1046 ; canalicules —s, 1044 ; voies —, 1045.
Blandin (glande de), 943.
Blastème rénal, 1075.
Bock (nerf pharyngien de), 449.
Borgne (trou), 42 ; veine du trou —, 507.
Bosse. — frontale, nasale, 34 ; — pariétale, 45.
Botal (trou de Galien, dit de), 259.
Bouche, 907 ; plancher de la —, 939 ; — de l'œsophage, 931, 934.
Boue splénique, 1223.
Bouisson (canal de), 300, 635.
Boule graisseuse de Bichat, 909.
Bouquet de Riolan, 53.
Bourgeons gustatifs, 942.
Bourgery (bandelette de), 565.
Bourrelet. — annulaire de Gerlach, 799 ; —s génitaux, 1122 ; — glénoïdien, 142 ; — spiral, 824.
Bourse. — omentale, 1071 ; petite — épiploïque, 1070 ; — pharyngienne, 47, 953.
Bourses, 1140.
Bourses séreuses, 14, 834 ; — de Boyer, 858 ; — de Cruveilhier, 956 ; — de Fleischmann, 964 ; — olécrânienne, 587 ; — prérotulienne, 219 ; — rétro-calcanéenne, 222, 657 ; — rétro-hyoïdienne, 471 ; — sus et sous-acromiale, 135, 578 ; — sous-coracoïdienne, 136 ; — sous-deltoïdienne, 145, 578 ; — thyro-hyoïdienne, 471.
Boutonnière de Weitbrecht, 144.
Bowmann. Capsule de —, 1089 ; lame élastique de —, 749.
Boyer (bourse de), 858.
Brachial. Artère —e, 613 ; *plexus* —, 622 ; veines —es, 621.
Brachial antérieur (m.), 584.
Brachial cutané interne (nerf), 628.
Brachio-céphalique. Tronc artériel —, 481 ; troncs veineux —s, 323.
Bras. Aponévrose du —, 587 ; *muscles du* —, 583 ; *os du* —, 139.
Bras conjonctivaux, 344.
Bregma, 34, 77.
Bregmatique (fontanelle), 86.
Breschet. Hélicotrème de —, 820 ; sinus de —, 505 ; veine trachélienne de —, 513 ; veines de —, 507.
Broca. Bandelette diagonale de —, 357 ; bassinet de —, 1048 ; circonvolution de —, 354.
Bronches, 897 ; — extra-pulmonaires, 897 ; — intra-lobulaires, 901 ; — intra-pulmonaires, 899 ; — sub-lobulaires, 901.
Bronchiques. Artères —, 285, 903 ; veines —, 904.
Broncho-médiastinal (tronc), 698.
Brücke (m. de), 755.
Brünner (glandes de), 984.
Buccal. Artère —e, 493 ; nerf —, 450.
Buccinateur (m.), 458.
Buccinato-pharyngien (m.), 934.
Bulbaire ou transverse profonde (artère), 302, 1171.
Bulbe. — aortique, 275 ; — carotidien, 483 ; — olfactif, 726 ; tente du — olfactif, 423 ; — de l'ovaire, 1181 ; — de l'urèthre, 1163, 1167 ; de la vulve, 1216.
Bulbe rachidien, 335 ; structure du —, 385.
Bulbo-caverneux (m.), 1124, 1130.
Bulle ethmoïdale, 44 ; sinus de la —, 716.
Burdach. Faisceau de —, 381 ; noyau de —, 387.

C

Caduques (dents), 922.
Cæco-côlique (angle), 1001.

Cæcum, 996 ; évolution du —, 999 ; péritoine du —, 1002 ; vaisseaux du —, 1009.
Cage thoracique, 126.
Caisse du tympan, 796 ; topographie de la —, 805.
Calamus scriptorius, 336.
Calcanéen interne (nerf) 694.
Calcanéo-cuboïdienne (articulation), 231.
Calcanéum, 222.
Calcar avis, 353, 366.
Calcarine (scissure), 353.
Calices. Grands —, 1096 ; petits —, 1095.
Calicicoles, caliciformes (papilles), 942.
Calleux (corps), 360 ; sillon du — —, 357.
Calloso-marginal (sillon), 353.
Calotte pédonculaire, 399 ; faisceau de la —, 417.
Canal. — d'Alcock, 301, 638 ; — de l'anus, 1028 ; — d'Aranzi, 318 ; — artériel, 887 ; — de Bochdalek, 940 ; — de Botal, 887 ; — de Bouisson, 300, 635 ; — carotidien, 55 ; — cholédoque, 1049 ; — de Cloquet ou de Stilling, 763, 766 ; — cochléaire, 823 ; — condylien antérieur, 48 ; — crural, 184 ; — de Cuvier, 275 ; — cystique, 1049 ; — *déférent*, 1145 ; — fessier, 300 ; — endolymphatique, 822 ; — épendymaire, 19, 334 ; — de l'épididyme, 1144 ; — ethmoïdal, 35 ; — fronto-nasal, 718 ; — de Galien, 887 ; — de Gartner, 1206 ; — *hépatique*, 1045 ; — de Huguier, 52 ; — de Hunter, 650 ; — hyaloïdien, 763 ; — incisif, 717 ; — inguinal, 558 ; — intercalaire, 1089 ; — lymphatique droit, 698 ; — mastoïdien, 54 ; — médullaire, 9 ; — de Müller, 1076 ; — musculo-tubaire, 57 ; — nasal, 730, 731, 743 ; — de Nück, 560, 1175 ; — occipito-pétreux, 507 ; — optique, 729 ; — palatin antérieur, 62, postérieur, 61, 65 ; — péritonéo-vaginal, 1134 ; — de réunion, 822 ; — réno-azygo-lombaire, 275, 315, 317 ; — de Rivinus-Bartholin, 965 ; — de Santorini, 1055 ; — de Schlemm, 749 ; — de Sténon, 909, 959 ; — de Stenson, 911 ; — sous-orbitaire, 60 ; — spiral de Rosenthal, 818 ; — de Theile, 250 ; — *thoracique*, 697 ; — thyréoglosse, 940, 1227 ; — utéro-vaginal, 1203 ; — vidien, 39 ; — vulvaire, 1214 ; — ux de Walther, 965 ; — de Wharton, 963 ; — de Wirsung, 1055 ; — de Wolff, 1075.
Canalicule. — carotico-tympanique, 55 ; — tympanique, 56.
Canalicules, biliaires, 1044 ; — lacrymaux, 741 ; — séminifères, 1137.
Canalis réuniens, 822.
Canaux. — alvéolaires, 902 ; — demi-circulaires, 816, 821 ; — droits, 1144 ; — *éjaculateurs*, 1151 ; — galactophores, 843 ; — de Müller, 1076 ; — para-uréthraux, 1208 ; — de Rivinus, 965 ; — de Walther, 965.
Canin (m.), 457.
Canine (fosse), 59.
Canines, 923.
Canitie, 854.
Canthus, 733.
Cap, 354.
Capacité. — pulmonaire, 891 ; — stomacale, 979.
Capillaires sanguins, 16.
Capillicules lymphatiques, 17.
Capsulaires (artères), inférieures, 294 ; — moyennes, 293 ; — supérieures, 288 ; veines —, 317.
Capsule. — adipeuse, 1084 ; — de Bowmann, 1089 ; — externe, 365 ; — extrême, 365 ; — fibreuse du rein, 1085 ; — de Glisson, 1043 ; — interne, 364, 413 ; — de Malpighi, 1223 ; — de Tenon, 773 ; — du thymus, 885.
Capsules surrénales, 1233 ; développement, 1234.
Capsulo-adipeuse pré-rénale (artère), 1093.
Capsulo-diaphragmatiques (artères), 288
Carcassonne (ligament de), 1127.
Cardia, 979.
Cardiaques (nerfs), 527.
Cardiaques. Artères —, 269 ; nerfs et plexus —, 272, 432 ; veines —, 271.
Cardinales (veines), 277, 279.
Cardio-œsophagienne (artère), 290.
Caroncule. — lacrymale, 737 ; — s myrtiformes, 1216 ; — salivaire, 963 ; grande —, 989 ; petite —, 990.
Carotico-tympanique. Artère —, 485 ; canal —, 55 ; nerf —, 431, 531.
Carotide. Art. — externe, 486 ; veine — externe, 508 ; art. — interne, 368, 484 ; art. — primitive, 482.
Carotidien, Bulbe —, 483 ; canal —, 55 ; lobe —, 956 ; nerf —, 431 ; plexus veineux —, 507 ; région — ne, 482.
Carotido-tubaire (paroi) de la caisse, 801.
Carpe, 159.
Carpiennes (*articulations*), 167.
Carpo-métacarpiennes (*articulations*), 170.
Carré (lobe), 1040.
Carré crural (m.), 638 ; nerf du —, 689.
Carré de Dénucé (ligament), 155.
Carré des lombes (m.), 569 ; nerfs du —, 682.
Carré du menton (m.), 457.
Carré pronateur (m.), 599 ; nerf du —, 626.
Carrefour. — sensitif de Charcot, 414 ; — du labyrinthe, 814 ; — des piliers, 289 ; — ventriculaire, 365.
Cartilage. — s alaires, 720 ; — s costaux, 121 ; — diaphyso-épiphysaire, 8 ; — de Hüschke, 714 ; — de Meckel, 74 ; — de Morgagni, 861 ; — quadrangulaire, 713 ; — s de Santorini, 860 ; — s triangulaires, 720.
Cassérius. M. perforé de —, 585 ; nerf perforant de —, 625.
Caudé. Lobule —, 1039 ; noyau —, 362 ; tubercule —, 1041.
Cave inférieure (veine), 278, 313 1041.
Caverneux. Artère — se, 302 ; corps — de la verge, 1166 ; plexus —, 438 ; sinus —, 504 ; tubercule —, 184.
Cave supérieure (veine), 278, 322.
Cavité. — abdominale, 571 ; — ancyroïde, 366 ; — cotyloïde, 181 ; — digitale, 197 ; — des ventricules latéraux, 366 ; — s du névraxe, 19 ; — utérine, 1197 ; — du rhombencéphale, 341 ; — sous-pyramidale, 800.
Cavum, 930 ; — de Meckel, 420.
Ceinture de Vénus, 833.
Cellules. — centro-acineuses, 1056 ; — de Claudius, 826 ; — de Deiters, 826 ; — ethmoïdales, 43, 717 ; — de Hensen, 826 ; — horizontales, 770 ; — interstitielles, 1138 ; — de Martinotti, 403 ; — mastoïdiennes, 54, 810 ; — mitrales, 726 ; — de Purkinje, 394 ; — pyramidales, 402.
Cément, 921.
Central (os) du carpe, 163.
Centrale de la rétine (artère), 485 ; veine —, 757.
Centrales (circonvolutions), 355.

Centres nerveux (*systématisation*), 405.
Centres corticaux, 357.
Centre ovale de Vieussens, 360, 403.
Centre phrénique, 564.
Centres. — corticaux, 357 ; — psychiques, 407 ; — psycho-moteurs, 355 ; — psycho-optiques, 773 ; — sensoriels, 406.
Centrum (du périnée), 1128, 1162.
Centro-acineuses (cellules), 1056.
Céphalique (veine), 620 ; veine — du pouce, 619 ; veine médiane —, 619.
Céphalo-rachidien (liquide), 429.
Cérato-glosse (m.), 944.
Cerceau veineux, 326.
Cercle. — artériel de Haller, 764 ; — épiploïque de Haller, 1074.
Cérébelleux. Artères — ses, 368, 498; faisceau —, croisé, 379, — direct, 380 ; *pédoncules*, —, 338, 340, 389, 394, 397 ; veines — ses, 373 ; voie motrice —, 416.
Cérébello-bulbaire (faisceau), 392.
Cérébello-vestibulaire (système), 397.
Cérébrales (artères), 368.
Cerveau, 349 ; circulation, 368 ; développement, 19 ; structure, 402 ; — intermédiaire, 344 ; — moyen, 342, 397.
Cervelet, 338 ; structure, 394 ; faux du —, 422 ; tente du —, 419.
Cervical. Aponévroses — es, 478 ; *artères — es*, 481 ; art. — e ascendante, 500 ; art. — e profonde, 501 ; art. — e transverse, 500 ; branche — e transverse, 514 ; ligament — postérieur, 508 ; *plexus* —, 514 ; *vertèbres — es*, 94.
Cervico-faciale (branche) du facial, 464.
Chaîne lymphatique cervicale, 710.
Chair carrée de Sylvius, 665.
Chambres de l'œil, 759.
Charcot. Carrefour de —, 414 ; zone motrice de —, 413.
Chassaignac (tubercule de), 95, 497.
Chauvet (zone d'alarme de), 894.
Cheveux, 853.
Chiasma optique, 348, 768.
Chirologie, 833.
Choanes, 717.
Cholédoque (*canal*), 1049.
Chondro-costales (articulations), 122.
Chondro-glosse (m.), 944.
Chondro-sternales (articulations), 122.
Chopart (*articulation de*), 231.
Chorio-capillaire, 750.
Choroïde, 750.
Choroïdes (plexus), 341, 367.
Choroïdien. Sillon —, 344 ; toile — du 3e ventricule, 349 ; — — du 4e ventricule, 341 ; — — des ventricules latéraux, 367.
Choroïdiennes (artères), 372.
Chromaffine (substance), 1239.
Chronologie dentaire, 926.
Chylifères, 705.
Ciliaire. Artères — s, 486, 764 ; corps —, 735 ; ganglion —, 447 ; muscle —, 754 ; nerfs — s, directs, 447, indirects, 448 ; procès — s, 754 ; sol —, 733.
Cils, 734.
Cingulum, 404.
Cintre de Douglas, 556.
Circonflexe. Artères — s de la cuisse, 669 ; — — de l'épaule, 612 ; nerf —, 631.
Circonflexe iliaque (artère), superficielle, 668 ; — profonde, 306.
Circonvolution de Broca, 354 ; — s cérébrales, 354.
Circulation, 14 ; — cérébrale, 368 ; — de la moelle, 334.
Citerne. — de Pecquet, 697 ; — de Trolard, 508.
Civinini (épine et ligament de), 41, 75.
Clarke. Colonne de —, 375, 378 ; tractus intermédio-latéral de —, 377.
Claudius (cellules de), 826.
Clava, 386.
Clavicule, 130.
Clinoïdes (apophyses), 37.
Clitoris, 1213 ; développement, 1123.
Clivus de Blumenbach, 37.
Cloison. — des bourses, 1141 ; — des fosses nasales, 712 ; artère de la —, 721, 723 ; — interauriculaire et interventriculaire, 265 ; — s intermusculaires, 587 ; — recto-vaginale, 1028, 1204 ; — s sagittales, 480 ; — transparente, 361 ; — uréthro-vaginale, 1204 ; — vésico-vaginale, 1204 ; tache vasculaire de la —, 723.
Cloquet. Canal hyaloïdien de — 763 ; ganglion de —, 702.
Coccygien. Glomérule —, 1241 ; ligament —, 424 ; nerfs — s, 696.
Coccyx, 104.
Cochléaire. Canal —, 823 ; épithélium —, 824 ; nerf —, 829.
Cœliaque. Artère —, 1060 ; région —, 289 ; tronc —, 289.
Cœur, 252 ; structure, 267 ; artères, 269 ; développement, 274 ; lymphatiques, 272 ; nerfs, 272 ; veines, 271.
Col. — de la vessie, 1110 ; — de l'utérus, 1196.
Côliques. Artères — droites, 293 ; — gauches, 296.
Collatérale. Artères — s (de l'humérale), 613 ; scissure —, 353.
Colle (anastomose spermatico-funiculo-déférentielle de), 294, 1139.
Colles (ligament de), 553.
Collet de l'uretère, 1096.
Colliculus seminalis, 1160.
Côlon. — ascendant, 1010 ; — descendant, 1018 ; — iliaque, 1018 ; — oméga, 1019 ; — transverse, 1012 ; vaisseaux des — s, 1023.
Colonnes. — de Bertin, 1087 ; — charnues du cœur, 257 ; — du rectum, 1029 ; — du vagin, 1205.
Colonne vertébrale, 93.
Colonne vésiculaire de Clarke, 374, 378.
Columelle, 818.
Commissurales. Cellules —, 376 ; fibres —, 403.
Commissure. — blanche antérieure, 362 ; — s du cerveau, 360 ; — de Forel, 401 ; — de Gudden, 771 ; — grise, 383 ; — interammonienne, 403, 727 ; — de Meynert, 401 ; — s de la moelle, 332, 383 ; — blanche postérieure, 346 ; — de Werneking, 397, 398.
Communicantes (artères), 368.
Complexus (muscles), M. grand —, 541 ; M. petit —, 540.
Compressor venæ dorsalis (musculus), 1124.
Conarium, 345.
Concato (pli aortique de), 249.
Conduit auditif, externe, 52, 53, 794 ; — interne, 57, 820.
Condyle. — brisé (poignet), 165 ; — s du fémur, 199 ; — de l'humérus, 141 ; — de la mandi-

bule, 73 ; — s de l'occipital, 47 ; — du temporal, 52 ; — s du tibia, 207.
Condylien. Articulations — nes, 12 ; fosse — ne, 48 ; trou — 48 ; veines — nes, 507.
Cône. — dural, 424 ; — terminal, 331.
Cônes de la rétine, 769.
Cônes efférents, 1137, 1144.
Confluent. — des sinus, 503 ; — hyoïdien, 508 ; — parotidien, 508 ; — s sous-arachnoïdiens, 428.
Conjonctive, 737.
Conque, 792 ; — *maxillaire*, 68.
Conoïde (ligament), 138 ; tubercule —, 136.
Constricteur. M. — s du pharynx, 933 ; m. — de la vulve, 1130.
Cooper (ligament de), 156 ; tendon réfléchi de —, 556.
Coque. — fibreuse des condyles, 216 ; — talonnière, 677.
Coraco-brachial (m.) 585.
Coraco-claviculaire (ligament), 138.
Coraco-huméral (ligament), 144.
Coracoïde (apophyse), 136.
Coracoïdien (ligament), 137.
Coraco-scapulaire (ligament), 138.
Corbeilles terminales, 395.
Cordages tendineux du cœur, 258.
Corde. — oblique de l'avant-bras, 147 ; — du tympan, 452, 462 ; — de Weitbrecht, 152 ;
Cordes vocales, 861, 864.
Cordon. — spermatique, 1145 ; — uro-génital, 1076.
Cordonnales (cellules), 376.
Cordons de la moelle, 378.
Cordons sexuels de Valentin-Pflüger, 1174.
Corne d'Ammon, 357, 366.
Cornée transparente, 748.
Cornes. — de Haller, 245 ; — de la moelle, 322 ; — de l'os hyoïde, 90 ; — de l'utérus, 1196.
Cornet. — s de Bertin, 38 ; — *inférieur*, 68, 716 ; — moyen, 44, 715 ; — de Santorini, 44 ; — supérieur, 44, 715.
Corniculum, 860.
Corolliformes (papilles), 942.
Coronaire. Artères — s, cardiaques, 269, labiales, 490, 908, stomachique, 290 ; ligament — du foie, 1043, 1065 ; plexus — s, 274 ; sinus —, 271, 505 ; veines —, 271.
Coronal (*os*), 33.
Coronoïde (apophyse), de la mandibule, 73 ; — du cubitus, 150.
Coronoïdien. Fosse — ne, 141 ; tubercule —, 150.
Corps calleux, 360 ; circonvolution et lobe du — 357.
Corps. — caverneux, 1166, 1213 ; — ciliaire, 753 ; — denté, 357 ; — genouillés, 345, 401, 768 ; — godronné, 357 ; — d'Highmore, 1136, 1144 ; — jaunes, 311, 1184 ; — mamillaires, 346, 401 ; — paraolivaires, 390 ; — restiformes, 336, 342 ; — rhomboïdaux, 395 ; — spongieux, 1167 ; — striés, 362 ; — trapézoïde, 391 ; — vitré, 763.
Corps thyroïde, 1224.
Corps de Wolff, 1075.
Corpuscules. — de Grandry, 838 ; — de Hassal, 1231 ; — de Krause, 838 ; — de Malpighi, 1088, 1223 ; — de Meissner, 838 ; — de Vater-Pacini, 838 ; — de volupté, 1214.
Corrugator cutis ani (m.), 1030, 1034.
Cortex. — de l'ovaire, 1180 ; — cérébral, 351, 402.
Corti. Ganglion de —, 828 ; membrane de —, 826 ; organe de —, 824.
Corticale du rein (substance), 1087.
Cortico-protubérantiel de Türck-Meynert (faisceau de), 407, 414.
Costo-coracoïdienne (membrane), 130.
Costo-claviculaire (ligament), 130.
Costo-diaphragmatique (sinus), 881.
Costoïdes, 93.
Costo-vertébrales (*articulations*), 123.
Côtes, 118 ; — 12e côte, 121.
Cotyloïde (cavité), 181.
Cotyloïdien (bourrelet), 200.
Cou. Aponévroses, 478 ; *artères*, 481 ; lymphatiques, 710 ; *muscles*, 46 ; *nerfs*, 514 ; *veines*, 508.
Couches optiques, 344 ; structure, 400.
Coude (*articulation du*), 154.
Coude. — hépatique, 1011 ; — splénique, 1014.
Cou-de-pied (*articulation du*), 227.
Coulisse bicipitale, 140.
Coupe du pharynx, 929.
Coupole, 806.
Couronne rayonnante, 400, 404.
Court abducteur (m.), — de l'auriculaire, 604 ; — du gros orteil, 663 ; — du pouce, 600.
Court adducteur (m.). — du gros orteil, 662 ; — du pouce, 602.
Court extenseur (m.). — commun des orteils, 661 ; — du pouce, 591.
Court fléchisseur (m.). — commun des orteils, 664 ; — du gros orteil, 662 ; — du pouce, 601 ; — de l'auriculaire, 604 ; — du petit orteil, 665.
Court péronier latéral (m.), 655.
Courts (vaisseaux), 291.
Court supinateur (m.), 593.
Coussinet adipeux. — lombo-fessier, 544 ; — de l'orbite, 775.
Couturier (m.), 639.
Coxal (os), 178.
Cowper (glandes de Méry —), 1158.
Crane, 33 ; — fœtal, 85 ; — primordial, 10 ; vue d'ensemble, 77.
Craniométriques (points), 81.
Cravate. — du col, 1199 ; — de Suisse, 980.
Crémaster, 554, 1142.
Crête. — s acoustiques, 822 ; — dentaire, 919 ; — épineuse, 414 ; — s ethmoïdales, 41, 61, 65 ; — falciforme, 820 ; — s de Henle, 848 ; — iliaque, 184 ; — s lacrymales, 61, 68, 730 ; — latérale, 34 ; — malaire, 39 ; — orbitaire, 39 ; — naso-palatine, 70 ; — optique, 37 ; — palatine, 62 ; — sous-temporale, 39 ; — sous-trochantérienne, 198 ; — sphénoïdale, 38 ; — sphéno-maxillaire, 39 ; — supinatrice, 151 ; — sus-mastoïdienne, 54 ; — temporale, 45 ; — s turbinales, 61, 65 ; — uréthrale, 1160.
Creux. — axillaire, 582 ; — ischio-anal, 1034 ; — sous-claviculaire, 581 ; — sous-maxillaire, 474 ; — sus-claviculaire, 495.
Criblée (lame), 41, 771.
Crible spiroïde, 818.
Cribriformis (fascia), 649.
Crico-aryténoïdien. Articul. — nes, 861 ; m. — latéral, 867 ; m. — postérieur, 867.
Crico-glandulaires (ligaments), 1223.
Cricoïde (cartilage), 858.

Cricoïdien (rétrécissement), 969.
Crico-œsophagien (ligament), 858.
Crico-thyro-pharyngien (m.), 933.
Crico-thyroïdien (m.), 866. Articulations — nes, 859.
Crico-trachéale (membrane), 860.
Crico-trachéo-glandulaires (ligaments), 1225.
Crista galli, 42.
Cristallin, 759 ; développement, 746.
Cristalloïde, 761.
Crocha (os), 163.
Croisés (ligaments), 216.
Croissant (faisceau en) de Déjerine, 412.
Crosse. — de l'aorte, 280 ; — de l'azygos, 327 ; — du canal thoracique, 697.
Crotaphyte (m.), 439.
Cruciforme (ligament), 112.
Crural. Arcade — e, 184 ; entonnoir —, 650 ; m. —, 641 ; *nerf* —, 684.
Cruveilhier. Bourse de —, 956 ; veine saphène accessoire de —, 679.
Cryptes. — de l'amygdale palatine, 949 ; — de l'iris, 751.
Cryptorchidie, 1136.
Cubital. Artère — e, 615 ; *nerf* —, 627.
Cubital antérieur (m.), 596.
Cubital postérieur (m.), 588.
Cubito-palmaire (artère), 616.
Cubitus (os), 149.
Cuboïde, 226.
Cuir chevelu, 455 ; lymphatiques du —, 709.
Cuissart de Malacarne, 366.
Cuisse. Aponévrose, 648 ; artères, 667 ; muscles, 639 ; nerfs, 684 ; os, 196 ; veines, 680.
Cul-de-sac. — de Douglas, 1195 ; — de Haller, 251 ; — ouraquo-vésical, 1109 ; — recto-vaginal, 1195 ; — sous-quadricipital, 218 ; — utéro-vésical, 1195 ; — vaginal, 1205 ; — vésico-rectal, 1026, 1067.
Cumulus oviger, 1183.
Cunéiforme. Cartilage — 861 ; faisceau — 381 ; os —, du poignet, 161, du tarse, 225.
Cunéus, 355, 773.
Cuspidées (dents), 923.
Cutané de l'épaule (rameau), 631.
Cutané dorsal (nerf), — externe, 630 ; — interne, 628.
Cutané fessier supérieur (nerf), 681.
Cutanée péronière (branche), 692.
Cuticule de Nasmyth, 921.
Cuvier. Canaux de —, 275, 278 ; 3e trochanter de —, 198.
Cylindrose crico-aryténoïdienne, 861.
Cyon (nerf de), 272.
Cystico-duodéno-épiploïque (ligament), 1017, 1072.
Cystique. Artère —, 291 ; canal —, 1049 ; veines — s, 320.

D

Dacryon, 81.
Darkschewitsch (noyau de). 785.
Dartos. — de la grande lèvre, 1211 ; — pénien, 1168 ; — du scrotum, 1141.
Darwin (tubercule de), 792.
Déchiré antérieur (trou), 78, 80, 84.
Déchiré postérieur (trou), 78, 81, 84.
Décussation des pyramides, 336, 386.
Déférent (canal), 1145.
Dégénérescence wallérienne, 378.
De Graaf (follicules de), 1181.
Deiters. Cellules de —, 826 ; noyau de —, 389, 392.
Deltoïde (m.), 577 ; nerf du —, 631 ; — fémoral, 634.
Deltoïdien (ligament), 230.
Demi-arcades sus-pyramidales, 1092.
Demi-circulaires (canaux), 816, 822.
Demi-coque amygdalienne, 949.
Demi-membraneux (m.), 648 ; nerf du —, 691.
Demi-tendineux (m.), 647 ; nerf du —, 691.
Demours (membrane de), 749.
Denonvillers (aponévrose de), 1155 ; développement, 1122.
Dent. — de six ans, 925 ; — de douze ans, 925 ; — de l'œil, 924 ; — de sagesse, 925.
Dentaire inférieur. Artère — e, 493 ; nerf —, 451.
Dentaires. Artères —, 493, 494 ; conduits —, 59 ; nerfs —, 928.
Denté. Corps —, 357 ; faisceau, 727.
Dentelé. Ligaments — s, 426 ; m. grand —, 576 ; m, petit —, 537 ; noyaux — s, 395.
Dentine, 919.
Dents, 918. Développement, 918 ; structure, 920 ; — permanentes, 923 ; — temporaires, 922 ; vaisseaux et nerfs, 927.
Dents auditives, 824.
Dénucé (ligament carré de), 155.
Dépresseur de Cyon (nerf), 272.
Derme, 836.
Descemet (membrane de), 749.
Descendante interne (branche), 515.
Détroit. — de Haller, 275 ; — inférieur, 195 ; — supérieur, 192.
Deuxième radial externe (m.), 593.
Deville et Degruse (plan fibreux de), 127.
Diamètres de la tête fœtale, 87.
Diaphragmatique. Artères — s, inférieures, 287, — supérieure, 499 ; face — du poumon, 894 ; lymphatiques — s, 706 ; nerf — ou phrénique, 515 ; plèvre, — 883 ; plexus — s, 436 ; sillons — s du foie, 1036 ; veine — inférieure, 317.
Diaphragme. *M.* — 562, ses nerfs, 515, 566 ; — pelvien, 1113 ; — pituitaire, 423 ; — urogénital, 1126.
Diaphyso-épiphysaire (cartilage), 8.
Diarthroses, 11.
Diencéphale, 344 ; cavité du —, 347 ; structure du —, 400.
Digastrique. Fossette —, 73 ; rainure —, 54 ; muscle —, 470 ; ses nerfs, 451, 463, 531 ; m. — de la nuque, 541 ; — occipito-frontal, 454 ; — omo-hyoïdien, 468.
Digestif (appareil), 904 ; développement, 904 ; — sous-diaphragmatique, 971 ; — sus-diaphragmatique, 906.
Digitale. Cavité —, 366 ; fosse —, 73.
Dilatateur de la pupille (m.), 752.
Diploé, 4, 32 ; veines du —, 507.
Disque proligère, 1183.
Diverticule de Meckel, 991, 1061.
Docimasie pulmonaire, 891.
Doigts. Os, 173 ; *articulations*, 174 ; veines, 618.
Döllinger (anneau tendineux de), 750.
Dôme pleural, 879.
Dorsale Artère. — — de la langue, 489 ; de la verge, 302 ; veine —, 309.
Dorsales (vertèbres), 98.
Dorsaux (nerfs), 547.

Dos (muscles du), 533.
Douglas. Cintre de —, 556 ; cul-de-sac de —, 1195.
Droit (sinus), 502.
Droit antérieur (m.), de la cuisse, 640, de la tête, 476.
Droites. Artères —, 1092 ; veines —, 1094.
Droit externe de l'œil (m.), 781.
Droit inférieur de l'œil (m.), 782.
Droit interne (m.). — de la cuisse, 642 ; nerf du —, 684 ; — de l'œil, 782.
Droit latéral de la tête (m.), 542 ; nerf du —, 515.
Droits (canaux), 1144.
Droit supérieur de l'œil (m.), 781.
Duodéno-hépatique (ligament), 1072.
Duodéno-jéjunale (artère), 292.
Duodéno-pancréatiques (artères), 290, 293, 1056.
Duodéno-rénale (lame), 1053.
Duodénum, 984 ; péritoine, 988.
Dure-mère, 418 ; — crânienne, 419 ; — rachidienne, 424.
Duret. Artères radiculaires de —, 334 ; veines sphinctériennes de —, 1032.
Duverney-Horner (m. de), 735.

E

Ecaille. — de l'occipital, 48 ; — du frontal, 34 ; — du temporal, 51.
Echancrure. — coracoïdienne, 136 ; — duodénale, 1050 ; — ischio-pubienne, 181 ; grande — scapulaire, 135 ; — s sciatiques, 184 ; — sigmoïde, 73.
Ecorce. — du cerveau, 351 ; — du cervelet, 394.
Ectopies testiculaires, 1136.
Edinger-Westphall (noyau d'), 785.
Ejaculateurs (canaux), 1151.
Elévateur de l'aile du nez (m.), 455.
Email, 919, 920.
Embole, 396.
Eminence. — collatérale de Malacarne, 366 ; — génitale, 1074 ; — hypothénar, 604 ; — ilio-pectinée, 183 ; — jugulaire, 48 ; — mentonnière, 71 ; — sacculaire de Retzius, 348, 351 ; — thénar, 600.
Eminentia. — arcuata, 58 ; — teres, 338, 341.
Emissaire (veine), de Santorini, 507 ; veines — s du crâne, 506, des plexus rachidiens, 326.
Enarthroses, 12.
Enclume, 802 ; articulations de l'— et du marteau, 803 ; — — et de l'étrier, 803.
Encoche tubaire, 40.
Endocarde, 267.
Endolymphatique (canal), 822.
Endolymphe, 827.
Endothoracique (fascia), 128, 884.
Englisch (sinus d'), 507.
Engrènement des dents, 925.
Ensiforme (processus), 116.
Entonnoir. — crural, 650 ; — musculaire de l'orbite, 779.
Enveloppes. — *du testicule*, 1139 ; — de la verge, 1168.
Epartérielle (bronche), 900.
Epaule. *Articulation*, 142 ; muscles, 577.
Ependymaire (canal), 334.
Ependyme, 367.
Eperon. — lacrymal antérieur, 61 — ; périnéal, 1121.
Epicarde, 241.
Epicondyle, 141.
Epicrâne ; épicrânienne (aponévrose), 454.
Epiderme, 835.
Epididymaires (artères), 1139.
Epididyme, 1135 ; canal de l'—, 1144.
Epidural (espace), 424.
Epi-épineux (m.), 540.
Epigastre, 572.
Epigastrique. Artère —, 306 ; — — superficielle, 668 ; veines —, 307.
Epiglotte, 862.
Epine. — de Henle, 54, 812 ; — s iliaques, 183, 184 ; — nasale, 35, antérieure, 62 ; — de l'omoplate, 134 ; — du pubis, 183 ; — du sphénoïde, 39 ; — de Spix, 73 ; — s du tibia, 207.
Epineuse (crête), 114.
Epiphyse ou conarium, 345.
Epiploïque (tubercule), 1052.
Epiploon. — gastro-côlique, 1017, 1073 ; — gastro-hépatique, 1072 ; — gastro-splénique, 1073 ; — grand —, 1061 ; — pancréatico-splénique, 1055 ; petit, 1072.
Episcléral. Artères — es, 486 ; tissu —, 738.
Epistaxis (artère de l'), 723.
Epithalamus, 345.
Epithélium. — cochléaire, 824 ; — germinatif, 1076 ; — pigmentaire, 756.
Epitrochlée, 141.
Epitrochléo-olécrânienne (gouttière), 627.
Epoophore, 1206.
Erectile (couche) de l'urèthre, 1165.
Erectores penis (m.), 1125.
Ergot de Morand, 353, 366.
Erhenritter (ganglion d'), 530.
Eruption des dents, 926.
Erythroïde (tunique), 1142.
Erytropsine, 757.
Espace. — d'Allan Burns, 479 ; — s apicaux, 922 ; — costo-xiphoïdien, 565 ; — de Hannover, 762 ; — interpédonculaire, 343 ; — s lymphatiques de Fontana, 750 ; — maxillo-pharyngien, 939, 957 ; — pelvi-rectal, 1028, 1034 ; — périlymphatique, 826 ; — de Petit, 762 ; — s portes (de Kiernan), 1044 ; — prévésical de Retzius, 1108 ; — rétro-dentaire, 911 ; — rétro-pharyngien, 936 ; — sous-arachnoïdien, 426, 429 ; — sous-parotidiens, 939, 957 ; — supra-sclérotical ou de Tenon, 778 ; — sus-sternal, 479 ; — de Traube, 977.
Estomac, 971.
Etage. — sous-mésocôlique du péritoine, 1065 ; — uro-génital du périnée, 1126, 1131 ; — pénien, 1123 ; — vulvaire du périnée, 1130.
Ethmoïdal. Apophyse —, 68 ; artères — es, 486 ; bulle — e, 44 ; canal —, antérieur, postérieur, 36, 42 ; *cellules — es*, 43, 717 ; crêtes — es, 41, 61, 65 ; fente — e, 41 ; filet — du n. nasal, 447 ; gouttière — e, 35, 42.
Ethmoïde (os), 41.
Etoilé (ligament), 124.
Etoiles de Verheyen, 1095.
Etrier, 803 ; articulation de l'— et de l'enclume, 803 ; muscle de l'—, 804 ; son nerf, 462.
Eustache. Trompe d'—, 807 ; valvule d'—, 259.
Everard Home (lobe d'), 1156.
Excavation, pelvienne, 195 ; — physiologique, 758.
Exoccipitaux, 47.
Expansion. — aponévrotique du biceps, 584 ; — pédonculaire, 364 ; — s des vastes, 218.

Extenseur commun (m.). — des doigts, 589 ; — des orteils, 652 ; nerfs du —, 692.
Extenseur propre (m.). — de l'index, 591 ; — du gros orteil, 652 ; nerfs du — 692 ; — de l'auriculaire, 589.
Extra-hilaires du rein (artères), 1091.
Extra-rachidiennes (veines), 326.

F

Face. Lymphatiques, 709 ; *muscles*, 454 ; *os*, 59.
Facette auriculaire, 103, 182.
Facial. Artère — e, 490 ; *nerf* —, 459, 807, 812, 959 ; — supérieur, 460 ; veine — e, 509.
Faisceau. — central de la calotte, 399 ; — cérebello-médullaire, 392 ; — de Gaskel-His, 269, 274 ; — longitudinal, supérieur, 403, postérieur, 387, 394, 412 ; — *x de la moelle*, 378 ; — optique occipital, 773 ; — rubro-spinal, 399 ; — solitaire, 524 ; — x de Stilling, 396 ; — tecto-bulbaire, 399, 400 ; — tecto-protubérantiel de Münzer, 399, 411 ; — vestibulo-spinal, 392 ; — de Vicq d'Azyr, 399 ; — de von Monakow, 399.
Falciforme. Crête —, 820 ; ligament —, 622, 1042, 1063, 1065 ; repli —, 649, 679.
Fallope. Aqueduc de —, 57 ; arcade de —, 184, 553 ; hiatus de —, 58 ; *trompes de* —, 1185.
Fascia. — d'Abernethy, 305, 568 ; — cribriformis, 649 ; — dentata, 357, 727 ; — dorsal, 544 ; — endothoracique, 128, 884 ; — de Godman, 480 ; — iliaca, 568 ; — infundibuliforme, 560 ; — lata, 648 ; — lombaire, 561 ; pelvia, 1118 ; — pénis, 1169 ; — rétro-iléo-cæcal, 1003 ; — rétro-rénal, 1084 ; — salpingo-pharyngien, 809 ; — de Scarpa, 556, 557 ; — sous-conjonctival, 775 ; — spermatique, 559 ; — transversalis, 558 ; — umbilicalis, 557 ; — vésical, 1107.
Fasciola cinerea, 357, 727.
Faux. — du cerveau, 421 ; — du cervelet, 422 ; — de la veine ombilicale, 1041.
Fémoral. Arcade — e, 553 ; artère — e, 667 ; — — e profonde, 668 ; veine —, 680.
Fémoro-cutané (nerf), 682.
Fémur, 196.
Fenêtre. — ovale, 56, 800 ; filet de la — —, 531 ; — ronde, 57, 800 ; filet de la — —, 531.
Fente. — s branchiales, 90 ; — cérébrale de Bichat, 351 ; — ethmoïdale, 41 ; — sphénoïdale, 39 ; — sphéno-maxillaire, 83, 729 ; — vulvaire, 1212.
Ferrein. Ligament de —, 74 ; pyramides de —, 1087.
Fessier. Artère — e, 299 ; — — inférieure, 300 ; canal —, 300 ; muscles — s, 632 ; nerf cutané —, supérieur, 681, inférieur, 690 ; — s — s moyens, 687 ; — — supérieur, 689 ; veines — es, 308.
Fibres de Tomes, 920.
Fibreuse. — du globe, 775 ; — du pharynx, 935 ; — du rein, 1085.
Fibro-cartilage. — s semi-lunaires, 207, 214 ; — triangulaire, 153.
Fibule, 209.
Filet. — de la langue, 940 ; — de la verge, 1170.
Filiformes (papilles), 942.
Filum terminale, 331.
Fimbria, 357.
Fissure rhinique, 357.
Fléchisseur commun (m.). — des orteils, 658 ; — profond des doigts, 597 : — superficiel des doigts, 596.
Fléchisseur propre (m.), long — du gros orteil, 660 ; long — du pouce 598.
Flechsig (faisceau de), 380.
Fleischmann (bourse de), 964.
Flexure. — duodéno-jéjunale, 1059 ; — splénique, 906, 1059.
Flocculus, 340.
Foie, 1035 ; développement, 1035 ; moyens de fixité, 1041 ; structure, 1043 ; vaisseaux, 1045.
Folium cacuminis, 340.
Follicules. — agminés, 983 ; — clos, 982 ; — de de Graaf, 1181 ; — dentaires, 919 ; — lymphatiques, 19 ; — ovariques, 1181 ; — pileux, 851 ; — primordiaux, 1174.
Fongiformes (papilles), 942.
Fontana (espaces de), 750.
Fontanelle. — astérique, 86 ; — sagittale de Gerdy, 46, 87 ; — s, 86.
Fondamental (faisceau). — du cordon antérieur, 379 ; — du cordon latéral, 381.
Fongiformes (papilles), 942.
Foramen. — bursæ omentalis, 1071 ; — cæcum, 940 ; — ovale de Weitbrecht, 144, 580 ; — singulare de Morgagni, 821.
Foramina, foraminula, 272 ; — uréthraux, 1161.
Forceps (du corps calleux), 361.
Formation réticulaire, 393.
Formules dentaires, 922, 923.
Fornix, 361 ; — conjonctival, 737.
Fossa patellaris, 763.
Fosse. — amygdalienne, 951 ; — canine, 59 ; — cérébelleuse, 49 ; — condylienne, 48 ; — coronoïdienne, 141 ; — digitale, 1135 ; — iliaque, externe, 180, interne, 182 ; — s ischio-anales, 1034 ; — jugulaire, 55 ; — myrtiforme, 59 ; — naviculaire, 1216 ; — s nasales, 713 ; — s occipitales, 49 ; — olécrânienne, 141 ; — ovale, 259 ; — pituitaire, 37 ; — ptérygoïde, 40 ; — ptérygo-maxillaire, 83 ; — scaphoïde, 40 ; — sous-épineuse, 136 ; — sous-ovarienne, 1178 ; — sus-épineuse, 135 ; — de Sylvius, 352 ; — temporale, 77 ; — zygomatique, 83.
Fossette. — s cæcales, 1003 ; — digastrique, 73 ; — s duodénales, 989 ; — s inguinales, 1064 ; — intersigmoïde, 1022 ; — lacrymale, 35, 730 ; — ovarienne, 1178 ; — prévésicale, 1155 ; — pyramidale, 56 ; — de Reichert, 815 ; — de Rosenmüller, 808, 930 ; — sacculaire, 814 ; — sus-olivaire, 336 ; — sus-rétro-pleurale, 880 ; — sus-trochléaire, 35 ; — utriculaire, 814.
Fourchette, 1211.
Fovea. — anterior, 341 ; — centralis, 758 ; — superior, 338 ; — trochlearis, 35.
Foville (faisceau de), 380.
Frange. — s péricardiques, 251 ; — ovarique, 1188.
Frangé (pli), 940.
Frein. — du clitoris, 1214 ; — de l'épiglotte, 863 ; — de la langue, 940 ; — de la verge, 1170 ; — de la vulve, 1170.
Frontal. Artère — interne, 485 ; bosse — e, 34 ; crête —, 34 ; lobe —, 354 ; muscle —, 455 ; nerf —, 446 ; *os — ou coronal*, 33 ; ostium — e, 44 ; sinus —, 718.
Fronto-nasal (canal), 718.

Fundiforme (ligament), 229, 651.
Funiculaire. Artère —, 306.
Funiculus. — separans, 336 ; — teres, 38, 341.
Fusiforme (lobule), 355, 356.

G

Gaine. — allantoïdienne, 1107 ; — hypogastrique, 1106, 1190 ; — s lymphatiques périvasculaires, 335 ; — des muscles de l'œil, 776 ; — du nerf optique, 771 ; — de Schwann, 21 ; — des vaisseaux, cervicaux, 480 ; fémoraux, 649 ; — du vagin, 1205 ; — s viscérales, 480.
Galactophores (canaux), 844.
Galien. Anse de —, 528 ; canal de —, 887 ; Grande veine de —, 373 ; trou de —, 259, 265 ; veines de —, 272.
Gangliforme (plexus), 524.
Ganglion. — d'Andersch, 530 ; — d'Arnold, 452 ; — ciliaire, 447 ; — de Cloquet, 702 ; — de Corti, 828 ; — d'Erhenritter, 530 ; — de Gasser, 445 ; — géniculé, 460 ; — s de Gillette, 710, 937 ; — s du grand sympathique, 431, 432, 438 ; — interpédonculaire, 340 ; — jugulaire, 524 ; — s lymphatiques, 18 ; — de Lobstein, 435 ; — de Mascagni, 1048 ; — de Meckel, 449 ; — de Neubauer, 432 ; — ophtalmique, 447 ; — otique, 452 ; — plexiforme, 524 ; — s rachidiens, 23 ; — de Scarpa, 828 ; — s semi-lunaires, 436 ; — sous-maxillaire, 453 ; — sphéno-palatin, 449 ; — sublingual, 453 ; — de Wrisberg, 274.
Gartner (canal de), 1206.
Gaskel-His (faisceau de), 269, 274.
Gasser (ganglion de), 445.
Gastriques (artères), 290.
Gastro-côlique. Epiploon —, 1016, 1073 ; ligament —, 1016.
Gastro-duodénale. Anse —, 1059 ; artère —, 290.
Gastro-épiploïque (artère). — droite, 290 ; — gauche, 291.
Gastro-hépatique (épiploon), 1072.
Gastro-pancréatique (ligament), 1071.
Gastro-splénique (épiploon), 1073.
Gencives, 917.
Génération (appareil de la), 1115.
Géni (apophyses), 72.
Géniculé. Faisceau —, 414 ; ganglion —, 460.
Génio-glosse (m.), 945.
Génio-hyoïdien (m.), 474 ; nerf du —, 521.
Génital. Bourrelets — ux, 1122 ; éminence — e, 1074 ; artère — e interne, 294 ; veines — s internes, 316.
Génito-crural (nerf), 683.
Génito-vésicale. Artère —, 303 ; veines — s, 310.
Genouillés (corps), 345.
Gerdy. Ligament de —, 480, 583 ; tubercule de —, 208.
Gerlach. Bourrelet de —, 799 ; théorie de —, 22.
Germes dentaires, 919.
Germinatif (épithélium), 1076.
Giacomini (bandelette de), 727.
Gillette (ganglions de), 710, 937.
Gimbernat (ligament de), 184, 553.
Ginglymes, 12.
Giraldès. Organe de —, 1138 ; orifice de —, 63, 719.
Glabelle, 34, 81.
Gland. — du clitoris, 1214 ; — de la verge, 1170.
Glande. — de Bartholin, 1217 ; — de Blandin, 943 ; — s de Brünner, 984 ; — coccygienne, 31, 1241 ; — intercarotidienne, 31, 1241 ; — interstitielle, 31, 1138 ; — *lacrymale*, 739 ; — s de Lieberkühn, 984 ; — s de Littre, 1161, 1165 ; — s *mammaires*, 840 ; — s de Meibomius, 736 ; — s de Méry, 1158 ; — de Nühn, 943 ; — s parathyroïdes, 1227 ; — pinéale, 345, 401 ; — *pituitaire*, 31, 346, 401 ; — s prostatiques, 1157 ; — s salivaires, 953 ; — s sébacées, 840 ; — s sudoripares, 839 ; — *thyroïde*, 31, 1224 ; — tympanique, 31, 1240 ; — s de Tyson, 1170 ; — s vasculaires sanguines, 30, 1219 ; — s vulvo-vaginales, 1217 ; — de Weber, 943 ; — de Zuckerkandl, 1240.
Glaser (scissure de), 52.
Gléno-huméraux (ligaments), 144.
Glénoïde (cavité). — s de l'atlas, 96 ; — de l'omoplate, 136 ; — du temporal, 52 ; — s du tibia, 207.
Glénoïdien. Bourrelet —, 142 ; lobe — de la parotide, 956.
Glisson (capsule de), 1043.
Globe de l'œil, 745. Fibreuse du —, 775 ; muscles du —, 779 ; nerfs moteurs du —, 785 ; vaisseaux du —, 764.
Globule, 396.
Globulus, pallidus, — medialis, 364.
Globus. — major, 1135, 1145 ; — minor, 1135.
Glomérulaire (artère), 1089, 1092.
Glomérule. — coccygien, 1241 ; — intercarotidien, 483, 1241 ; — de Malpighi, 1088 ; — s olfactifs, 726.
Glosso-épiglottiques (replis), 863, 940.
Glosso-pharyngien (nerf), 529.
Glosso-staphylin (m.), 914.
Glotte, 864.
Godman (fascia de), 480.
Godronné (corps), 357.
Golfe de la jugulaire, 509.
Golgi. Cellules de —, 377 ; théorie de —, 22.
Goll. Faisceau de —, 381 ; noyau de —, 387.
Gonion, 73.
Gorge, 931.
Gosier (isthme du), 913.
Goût (sens du), 941.
Gouttière. — aortique, 112 ; — antibrachiale, 595 ; — bicipitale, 140 ; — épitrochléo-olécrânienne, 141, 627 ; — ethmoïdale, 35 ; — de l'infundibulum, 44, 716 ; — lacrymonasale, 68 ; — olfactive, 37, 41 ; — radiale, 140 ; — du m. sous-clavier, 130 ; — sous-pubienne, 181 ; — sulciforme, 816 ; — vestibulaire verticale, 911.
Gowers (faisceau de), 380.
Grains de l'écorce du cervelet, 395.
Graisseux. Artère — se de Vieussens, 270 ; boule — se de Bichat, 909 ; coussinet — lombo-fessier, 544.
Grand abdomino-génital (nerf), 682.
Grand adducteur (m.), 645 ; nerf du —, 684, 691.
Grand complexus (m.), 541.
Grand dentelé (m.), 576 ; nerfs du —, 624.
Grand dorsal (m.), 534 ; nerf du —, 624.
Grand droit (m.). — antérieur de la tête, 476 ; nerf du —, 515 ; — de l'abdomen, 550 ; — postérieur de la tête, 542.

Grand fessier (m.), 632.
Grand hypoglosse (nerf), 518.
Grand ligament plantaire, 233.
Grand oblique (m.). — de l'abdomen, 550 ; — de l'œil, 780 ; — de la tête, 543.
Grand os, 162.
Grand palmaire (m.), 595.
Grand pectoral (m.), 574.
Grand pétreux (nerf). — profond, 531 ; — superficiel, 461.
Grand rond (m.), 579 ; nerf du —, 624.
Grand sous-occipital (nerf), 517.
Grand splanchnique (nerf), 435.
Grand surtout. — aponévrotique, 214 ; — ligamenteux, 106.
Grand sympathique (système du), 430.
Grande anastomotique (artère), 670.
Grande azygos (veine), 327.
Grande caroncule, 989.
Grande méningée (artère), 492.
Grande veine lymphatique, 698.
Grandes lèvres, 1210 ; développement, 1123.
Grandry (corpuscules de), 838.
Granulosa, 1182.
Greffes, 836.
Gubernaculum. — dentis, 919 ; — de l'ovaire, 1174 ; testis, 1133.
Gudden. Commissure de —, 771 ; faisceau de —, 346.
Guérin (sinus de), 1161.
Guirlandes de Stilling, 396.
Gustation, 941.
Guthrie (m. de), 1128, 1131.
Gyrus. — angularis, 355, 358 ; — fornicatus, 357 ; — marginalis, 355, 358.

H

Habenula, 346.
Haller. Cercle artériel de —, 1074 ; cul-de-sac de —, 251 ; détroit de —, 275 ; grand cercle épiploïque de —, 1074 ; réseau vasculaire de —, 1137 ; vas aberrans de —, 1139.
Hameçon, 819.
Hamule, 68.
Hamulus, 819.
Hanche (articulation de la) 200.
Hannover (espace de), 762.
Hassal (corpuscules de), 1231.
Havers. Canaux de —, 4 ; espaces de —, 9 ; système de —, 5.
Hédériformes (terminaisons), 837.
Helvétius (ligaments d'), 981.
Hélicines (artères), 1168. 1181.
Hélicotrême de Breschet, 820.
Hélix, 791.
Hémi-azygos, 328.
Hémisphères cérébraux, 349.
Hémisphériques (papilles), 942.
Hémorrhagie cérébrale (artère de l'), 372.
Hémorrhoïdal. Artères —es, inférieure, 301 ; moyenne, 303 ; supérieure, 296 ; nerf —, 689, 1033 ; plexus —, 438 ; veines, 312.
Henle. Ampoule de —, 1137, 1187 ; anse de —, 1089 ; cellules de —, 1137 ; crêtes de —, 848 ; épine de —, 54, 812 ; ligament de —, 561 ; sphincter interne de —, 1164.
Henschen (faisceau optique occipital de), 773.
Hensen. Canalis réuniens de —, 822 ; cellules de —, 826.
Hépatique. Artère —, 290, 1045 ; *canal* —, 1045 ; coude — du côlon, 1011 ; lobule —, 1043 ; plexus —, 436.
Hépato-côlique (ligament), 1017.
Heptagone de Willis, 368.
Hermann (ligne ano-cutanée d'), 1030.
Hérophile (pressoir d'), 49, 503.
Hesselbach (ligament de), 559.
Hexagone diaphragmatique artériel, 288.
Hey. Interligne de —, 237 ; ligament de —, 649, 679.
Hiatus. — costo-diaphragmatique, 563, 1079 ; — de Fallope, 58 ; — maxillaire, 61, 716 ; — semi-lunaire, 44 ; — de Winslow, 1072.
Highmore. Centre d'—, 62 ; corps d'—, 1136, 1144.
Hippocampe. Circonvolution de l'—, 357 ; Petit —, 366 ; scissure de l'—, 353.
His. Faisceau de —, 269, 274.
Honteuses externes. Artères —, 668 ; veines —, 680.
Honteux interne. Artère —, 301 ; nerf —, 688 ; plexus —, 687 ; veine —, 309.
Horner (muscle de), 735.
Horripilateurs des poils (muscles), 837.
Houppe du menton (m. de la), 457.
Houston. M. de —, 1124 ; valvules de —, 1029.
Huguier (canal de), 52.
Humérale. Artère —, 612 ; — profonde, 613 ; veines —s, 621.
Huméro-tricipital (quadrilatère), 586.
Humérus, 139.
Humeur. — aqueuse, 759 ; — vitrée, 763.
Hunter (canal de), 650.
Huschke. Cartilage de —, 714 ; protubérance de —, 824.
Hyaloïde (membrane), 763.
Hyaloïdienne (artère), 763.
Hydatide. de Morgagni, 1138, 1188, 1206.
Hymen, 1215.
Hyo-glosse (m.), 944 ; nerfs du —, 521.
Hyo-glossienne (membrane), 944.
Hyoïde (os), 88.
Hyo-pharyngien (m.), 934.
Hyo-pyramidale (lame), 1225.
Hypartérielles (bronches), 900.
Hypogastrique. Artère —, 298 ; gaine —, 1106 ; ganglions lymph. —s, 703 ; plexus, 438, 688 ; veine —, 308.
Hypoglosse. *Nerf grand* —, 518 ; nerf petit —, 452.
Hypopharynx, 931.
Hypophyse, 31, 346, 401 ; tente de l'—, 423.
Hypothalamus, 346 ; structure, 401.
Hypothénar (éminence), 604.

I

Iléo-appendiculaire (repli), 1008.
Iléo-cæcal. Angle —, 1001 ; valvule —e, 1004.
Iléo-côlique d'Alglave (ligament), 1002.
Iliaca (fascia), 568.
Iléon, 990.
Iliaque. Crête —, 184 ; épines —s, 182, 184 ; muscle —, 567 ; nerfs du —, 685 ; *os* —, 178.
Iliaque externe. Artère —, 305 ; veine —, 307.
Iliaque interne. Artère —, 298 ; veine —, 308.
Iliaques primitifs. Ganglions —, 703 ; artères — ves, 298 ; veines —ves, 312.

Ilio-costal (m.), 538.
Ilio-fémoral (ligament), 202.
Ilio-hypogastrique (nerf), 682.
Ilio-inguinal (nerf), 682.
Ilio-lombaire. Artère —, 298 ; ligaments —s, 187 ; veine —, 308.
Ilion, 178.
Ilio-pectinée. Bandelette —, 184 ; éminence —, 183 ; ligne —, 182.
Ilio-pelviens (lymphatiques), 702.
Ilio-transverso-lombaire (ligament), 187.
Ilio-trochantérienne (bandelette), 208, 634.
Ilots de Laguesse, 31, 1056.
Incisif. Canal —, 717 ; nerf —, 451 ; *os* —, 63.
Incisives, 923.
Incus, 802.
Indusium griseum, 357.
Infundibuliforme (fascia), 560.
Infundibulo-pelvien de Henle (ligament), 1180.
Infundibulum. — crural, 650 ; — de l'a. pulmonaire, 261 ; — du 3e ventricule, 348 ; gouttière de l'—, 44, 716.
Ingrassias (apophyses d'), 38.
Inguinal. Canal —, 558 ; fossettes —es, 1064 ; ligament —, 1174 ; nerf — externe, 682 ; — — interne, 683.
Inguino-cruraux (ganglions lymph.), 701.
Inion, 81.
Innominée. Ligne —, 182 ; veines —s, 323.
Insula de Reil, 352, 357.
Interammonnienne (commissure), 727.
Intercalaire (canal), 1089.
Intercalé (noyau), 389.
Intercarotidien. Ganglion —, 432 ; glande — ne, 1241 ; plexus —, 532.
Intercondylienne (échancrure), 199.
Intercostal. Artères —es, dorsales, 285, lombaires, 287 ; art. — e supérieure, 501 ; espace —, 548 ; muscles — ux, 545 ; nerfs — ux, 548 ; veines —es, dorsales, 326 ; lombaires, 315.
Intercosto-cervicale (artère), 500.
Interdéférentiel (triangle), 1147.
Interépineux (m.), 542.
Interligne de Hey-Lisfranc, 237.
Interlobaires. Artères —s, 1092 ; scissures — des poumons, 892.
Interlobulaires. Artères —, 1092 ; veines —, 1094.
Intermarginal (liséré), 733.
Intermédiaire. *Cerveau* —, 344 ; nerf — de Wrisberg, 460 ; *os* —, 161.
Interosseux. Artère —se du 1er espace, 673 ; artères — ses, de la main, 616, du pied, 666 ; membrane —se de l'avant-bras, 152, — — de la jambe, 212 ; muscles — de la main, 605, du pied, 666 ; nerf — antérieur, 626 ; — — postérieur, 631 ; tubercule — du radius, 147.
Interpédonculaire (espace), 343.
Interpleural (ligament). — antérieur, 244, 885.
Interscalénique (triangle), 477.
Intersigmoïde (fossette), 1022.
Interstitielle (glande). — du testicule, 1138 ; — de l'ovaire, 1184.
Intertransversaires (m.), 542.
Interuretérique (m.), 1111.
Inter-vésico-vésiculaire (pli), 1149.
Inter-vésiculo-rectal (pli), 1149.
Intestin. — *grêle*, 982 ; *gros* —, 994 ; lymphatiques, 705.
Intima pia, 426.
Intraparotidiens. Ganglions —, 959 ; organes —, 958.
Intrarachidiennes (veines), 325.
Inversion testiculaire, 1136.
Involution du thymus, 1232.
Iris, 751.
Ischiatique. Artère —, 300 ; plexus —, 689 ; tubérosité —, 184 ; veine —, 308.
Ischio-anales (fosses), 1034.
Ischio-caverneux (m.), 1124, 1130.
Ischio-clitoridien (m.), 1130.
Ischio-coccygien (m.), 1114 ; son nerf, 688.
Ischio-fémoral (ligament), 203.
Ischio-pubien (trou), 181.
Ischio-rectal (espace), 1034.
Ischio-vaginal (feuillet), 1131.
Ischion, 184.
Isthme de l'encéphale, 340.
Isthme. — du gosier, 913 ; — de la trompe, 1187 ; — de l'utérus, 1194.
Ivoire, 920.

J

Jackson (membrane de), 1069.
Jacobson (nerf de), 530.
Jambe. Aponévroses, 651, 655 ; artères, 672 ; *muscles*, 651 ; *nerfs*, 692 ; *os et articulations*, 206 ; veines, 677.
Jambier antérieur. Artère — e, 672 ; m. —, 651 ; nerf du —, 692.
Jambier postérieur. Artère — e, 674 ; m. —, 659.
Jéjuno-iléales (artères), 293.
Jujéno-iléon, 990 ; son péritoine, 991 ; ses vaisseaux, 992.
Joue, 909.
Jugal. Ligament —, 214 ; point —, 81.
Jugulaire. Apophyse, éminence, épine —, 48 ; fosse —, 55 ; ganglion —, 524 ; paroi — de la caisse, 801 ; tronc — gauche, 698 ; veines —s, 278 ; antérieure, 512, externe, 511 ; interne, 508, postérieure, 513.
Jumeau (m.). — inférieur, 637, supérieur, 637 ; nerfs du —, 689.
Jumeaux (m.), 655.
Jumelles (artères), 671.

K

Kerkring (valvules de), 982.
Kiernan (espaces de), 1044.
Klein (m. de), 457.
Kölliker. Cellules de —, 1137.
Krause. Corpuscules de —, 838 ; fossette ovarienne de —, 1178.
Krestchmann (poche de), 807.

L

Labbé. Ligament de —, 122 ; triangle de —, 972.
Labyrinthe. — de l'ethmoïde, 43, 716 ; — de l'oreille, 813 ; 821 ; — du rein, 1087.
Labyrinthique (Paroi), 800.
Lacis de la coque talonnière, 677.
Lacrymal. Apophyse — e, 68 ; appareil —, 739 ; artère — e, 485 ; crête — e, 61, 68, 730 ;

éperon —, 61 ; fossette —, 729; *glande* — *e*, 739; gouttière — *e*, 68 ; nerf —, 446 ; *os* —, 67 ; sac —, 742 ; VOIES — ES, 741.
Lacrymaux (Canalicules), 741.
Lacrymo-nasal (Canal), 730, 743.
Lacs sanguins, 423.
Lactés (Vaisseaux), 705.
Lacunes de Morgagni, 1161.
Lagoutte et Durand (ligament de), 248.
Laguesse (ilôts de), 1056.
Laimer (lame tendineuse de), 1030.
Lalouette (pyramide de), 1226.
Lambda, 77.
Lambdatique (fontanelle), 86.
Lambdoïde (suture), 50.
Lame. — celluleuse duodéno-rénale, 989, 1053 ; — des contours, 819 ; — criblée, 41, 771 ; — élastique de Bowmann, 749 ; — hyo-pyramidale, 1225 ; — ilio-trochantérienne, 208, 634, 648 ; — inter-musculaires (œil), 777 ; — s latérales de la prostate, 1153 ; — s orbitaires, 35 ; — papyracée, 43 ; — perpendiculaire de l'ethmoïde, 43 ; — préprostatique, 1153 ; — spirale osseuse, 819 ; — tendineuse de Laimer, 1030 ; — terminale, 348 ; — unguéale, 844 ; — verticale, 65.
Lamina. — chorioidea epithelialis, 341 ; — fusca, 751.
Lancisi. Ligament de —, 247, 248 ; nerfs de —, 357, 727.
LANGUE, 939 ; artères, 488, 947 ; développement, 939 ; muqueuse, 941 ; musculature, 943 ; nerfs, 948.
Lanugo, 852.
Lanz (point de), 1007.
Larges (ligaments), 1190.
Laroyenne (signe de), 993.
Laryngés (nerfs), 526 ; — inférieur, 527 ; — supérieur, 948.
Laryngées (artères), 488, 500.
LARYNX, 854 ; articulations, 858, etc., muqueuse, 871 ; muscles, 866 ; noyau d'innervation, 524 ; nerfs, 872 ; squelette, 856 ; vaisseaux, 872.
Latéral (sinus), 55, 502, 811.
Latéro-prostatiques (aponévroses), 1153.
Latissimus dorsi (m.), 534.
Lejars. Canal réno-azygo-lombaire de —, 275, 315, 317 ; semelle veineuse de —, 677.
Lemniscus, 392, 399, 411 ; — latéral, 829.
Lenticulaire. Noyau —, 362, 405 ; os — de Sylvius, 803.
Levator glandulæ thyroïdæ (musculus), 1225.
Lèvres, 906 ; muscles des —, 457 ; grandes —, 1210 ; petites —, 1212.
Lieberkühn (glandes de), 984.
Ligament. — adipeux, 218 ; — s alaires, 219 ; — d'Allan Burns, 649, 679 ; — annulaire du carpe, 600, du coude, 157, du tarse, 651 ; — arciforme, 216 ; — arqué, 562, 563 ; — de l'avant-bras, 152 ; — axile, 188 ; — de Bardinet, 156 ; — de Béraud, 248 ; — de Bertin, 702 ; — de Carcassonne, 1127 ; — carré de Dénucé 155 ; — cintré, 562 ; — coccygien, 424 ; — de Colles, 553, 559 ; — conoïde, 137 ; — de Cooper, 156 ; — coracoïdien, 137 ; — coronaire, 1043, 1065 ; — costo-claviculaire, 130 ; — s crico-trachéo-glandulaires, 1223 ; — s croisés, 216 ; — deltoïdien, 230 ; — s dentelés, 426 ; — étoilé, 124 ; — falciforme, 622, 1041, 1063, 1065 ; — de Ferrein, 74 ; — fundiforme, 229, 651 ; — gastro-côlique, 1016 ; — gastro-hépatique, 1072 ; — gastro-pancréatique, 1071 ; — de Gerdy, 583 ; — de Gimbernat, 184, 553 ; — s gléno-huméraux, 144 ; — s d'Helvétius, 981 ; — de Henle, 561 ; — de Hesselbach, 559 ; — de Hey, 649 ; — ilio-fémoral, 202 ; — inférieur du gland, 1169 ; — infundibulo pelvien, 1180 ; — inguinal, 1174 ; — s inter-annulaires, 876 ; — interosseux, 152 ; — interpleural, 244 ; — ischio-fémoral, 203 ; — jaunes, 107 ; — de Labbé, 122 ; — de Lagoutte et Durand, 248 ; — de Lancisi, 247, 248 ; — s larges, des paupières, 736, de l'utérus, 1190 ; — de Lisfranc, 238 ; — lombo-costal, 561, 1079 ; — lombo-ovarien 1180 ; — s de l'omoplate, 137 ; — de l'ovaire, 1180 ; — pectiné, 750 ; — de Pétrequin, 74 ; — s palpébraux, 735 ; — phréno-gastrique, 978 ; — s poplités, 216 ; — du poumon, 883 ; — ptérygo-maxillaire, 75 ; — s pubo-caverneux latéraux, 1170 ; — s pubo-prostato-vésicaux, 1105 ; — radiculo-alvéolaire, 922 ; — rond ; du foie, 318 ; de la hanche, 203, de l'utérus, 1192 ; — — supérieur de Rouget, 1191 ; — s sacro-sciatiques, 189 ; — de Sappey, 74 ; — sphéno-maxillaire, 75 ; — stylo-maxillaire, 75 ; — suspenseur : de l'aisselle, 583 ; du clitoris, 1214, de la verge, 1170 ; — s suturaux, 32 ; — triangulaire, 883 ; — — du foie, 1042 ; — de la trompe, 1180 ; tubo-ovarien, 1180 ; — s utéro-lombaires, 1192 ; — s utéro-recto-sacrés, 1189 ; — s utéro-vésicaux, 1189 ; — de Wrisberg, 217 ; — de Zaglas, 188.
Ligatures vivantes de Pinard, 1200.
Ligne. — ano-cutanée d'Hermann, 1030 ; — âpre du fémur, 197 ; — blanche, 557 ; — myloïdienne, 73 ; — semi-lunaire, 556.
Ligula, 37 ; — du 4e ventricule, 341.
Limaçon, 817 ; aqueduc du —, 56 ; rampes du —, 820.
Limbe. — scléro-cornéen, 749 ; — de Vieussens, 259.
Limbique (lobe) de Broca, 357.
Lingual. Artère — e, 488 ; lobule —, 355, 357 ; m., lingual, inférieur, supérieur, 946, 947, 962 ; nerf —, 452 ; rameau — du facial, 463 ; veine — e, 510.
Lingula, 340 ; — mandibularis, 73.
Liquide céphalo-rachidien, 429.
Liquor folliculi, 1182.
Liséré intermarginal, 733.
Lisfranc. Articulation de —, 236 ; ligament de —, 238 ; tubercule de —, 120.
Lissauer (zone de), 381.
Lit du cœur, 254.
Littre (glandes de), 1161, 1165.
Lobe. — carotidien, 956 ; — d'Everard Home, 1156 ; — glénoïdien, 956 ; — ptérygoïdien, 956 ; — s du cerveau, 354 ; — s du rein, 1087 ; — de Spigel, 1040.
Lobstein (ganglion de), 435.
Lobule. — caudé, 1039 ; — s du cervelet, 340 ; — fusiforme, 355, 356 ; — s mammaires, 843 ; — *hépatique*, 1043 ; — lingual, 355 ; — du nez, 720 ; — paracentral, 354, 355 ; — *pulmonaire*, 901 ; — quadrilatère, 340 ; — de Spigel, 1040 ; — du testicule, 1136.
Lobulaires (artères), 1092.
Localisations cérébrales, 357.
Lockwood (tendon de), 779.

Locus cœruleus, 338, 341, 393.
Locus niger, 399.
Lœwenthal (faisceau de), 379.
Loge. —s de l'avant-bras, 154 ; — génitale, 1119 ; —s de la jambe, 212 ; — parotidienne, 955 ; — pénienne, 1125 ; — prostatique, 1152 ; — rectale, 1120 ; — sous-maxillaire, 960 ; — sous-mésentérique, 1066 ; — sous-mésocôlique, 1068 ; — surrénale, 1238 ; — thymique, 1229 ; — vésicale, 1108, 1119 ; — des vésicules séminales, 1150.
Lombaire. Ganglions lymph. —s, 703 ; plexus —, 681 ; veines —s ascendantes, 315 ; *vertèbres —s*, 100.
Lombo-costal (ligament), 561, 1079.
Lombo-ovarien (ligament), 1180.
Lombo-sacré (nerf), 684.
Lombricaux (m.). — de la main, 598 ; — du pied, 659.
Long abducteur du pouce (m.), 590.
Long de l'atlas (m.), 476.
Long dorsal (m.), 539.
Long du cou (m.), 474 ; nerf du —, 515.
Long extenseur du pouce (m.), 591.
Long fléchisseur (m.). — commun des orteils, 658 ; — du pouce, 598 ; — propre du gros orteil, 660.
Longissimus (m.). — capitis, cervicis, dorsi, 539.
Longitudinal. Faisceau — inférieur, 404 ; — postérieur, 387, 394, 417 ; — supérieur, 403 ; sinus — inférieur, 502 ; supérieur, 502.
Longitudinaux (plexus veineux), 325.
Long péronier latéral (m.), 654.
Long supinateur (m.), 592.
Longue portion du m. triceps, 586.
Longus capitis (m.), 476.
Louis (tubercule de), 116.
Lower (tubercule de), 260.
Luette, 340, 912.
Lunule, 845.
Luschka (trous de), 342.
Lymphatique. Gaines —s, 18 ; ganglions —s, 18 ; grande veine —, 698 ; système —, 17 ; troncs —s, 17.
Lymphoïdes (formations). — de l'intestin, 982 ; — du pharynx, 949.
Lyre. — de David, 361 ; — du vagin, 1205.

M

Mac Burney (point de), 1007.
Macula lutea, 758.
Magendie. Confluents de —, 428 ; trou de —, 342.
Main. Aponévroses, 607 ; *artères*, 616. *Muscles*, 600 ; *os et articulations*, 159 ; *veines*, 619.
Maissiat (bandelette de), 208, 634, 648.
Malacarne. Cuissart de —, 366 ; pyramide de —, 340.
Malaire. Apophyse —, 60 ; crête —, 39 ; *os* —, 69 ; tubérosité —, 69.
Malléolaires (artères), 673.
Malléoles, 209, 210.
Malleus, 802.
Malpighi. Capsule de —, 1223 ; corpuscules de —, 1223 ; couche muqueuse de —, 835 ; glomérules de —, 1088 ; pyramides de —, 1086.
Mamelle, 841.
Mamelon, 841.
Mamillaires (tubercules), 346.
Mammaire externe (artère), 611.
Mammaire interne. Artère —, 498 ; lymphatiques —s, internes, 706.
Mandibulaire (nerf), 450.
Mandibule, 71.
Manteau des hémisphères, 359, 402.
Manubrium, 117.
Marge de l'anus, 1031.
Margelle, 800, 806.
Marginal. Apophyse —e, 70 ; artères —es, 294 ; tubercule —, 857.
Marshall (veine de), 251, 272.
Marteau, 802 ; muscle interne du —, 804.
Martinotti (cellules de), 403.
Mascagni (ganglion de), 1048.
Masse commune, 538.
Masséter (m.), 440.
Massétérin. Aponévrose — ne, 441 ; artère — ne, 493 ; nerf —, 450 ; plexus veineux —, 508 ; tubercule —, 70.
Massif carpien, 164.
Masticateur. Muscles —s, 439 ; noyau —, 445.
Mastoïde (apophyse), 54.
Mastoïdien. Antre —, 55, 810 ; branche — ne du plexus cervical, 514 ; canal —, 54 ; cellules —nes, 54, 810 ; ganglions —s, 710 ; paroi — ne de la caisse, 801 ; trou —, 55 ; veine —, 507.
Matrice, 1189 ; — de l'ongle, 847.
Maxillaire. Artère — externe, 490 ; art. — interne, 491 ; *conque* —, 68 ; hiatus —, 61 ; nerf — inférieur, 450 ; nerf — supérieur, 448 ; *os — inférieur*, 71 ; *os — supérieur*, 59 ; ostium —, 63, 719 ; sinus —, 62, 719 ; tubérosité —, 59.
Maxillo-pharyngien (espace), 957.
Méat. — auditif externe, 53, 791 ; — inférieur, 716 ; — moyen, 716 ; — supérieur, 715 ; — urinaire, 1208, 1216.
Meckel. Cartilage de —, 74 ; cavum de —, 420 ; diverticule de —, 991, 1061 ; ganglion de —, 449.
Médian (nerf), 625 ; artère du —, 616.
Médiane (veine), 619 ; — basilique, 619 ; — céphalique, 619.
Médiastin, 128 ; ganglions du —, 707.
Médiastines. Artères —, 285 ; plèvres —, 883.
Médio-tarsienne (articulation), 231.
Médullaire. Artères —s, 334, 498 ; canal —, 334 ; substance — du rein, 1086 ; veines —s, 324, 334.
Médullocèles de Robin, 6.
Médullo-thalamiques (fibres), 409.
Meibomius (glandes de), 736.
Meissner (corpuscules de), 838.
Membrana. — tectoria, 826 ; — tensa, 797.
Membrane. — basilaire, 824 ; — cloacale, 905 ; — de Corti, 826 ; — costo-coracoïdienne, 130 ; — crico-trachéale, 860 ; — crico-thyroïdienne, 859 ; — de Demours ou de Descemet, 749 ; — flaccide de Schrapnell, 799 ; — hyo-glossienne, 944 ; — interosseuse : de l'avant-bras, 152, de la jambe, 212 ; — de Jackson, 1069 ; — de Nasmyth, 921 ; — obturatrice, 181 ; — — postérieure, 104 ; — œsophagienne, 905 ; — réticulaire, 826 ; — de Ruysch, 751 ; — de Schneider, 722 ; — de Schrapnell, 799 ; — thyro-hyoïdienne, 858 ; — *du tympan*, 797 ; — ventriculaire, 342 ; — vestibulaire de Reisner, 824

Membraneux (*Urèthre*), 1161.
Membre inférieur. *Artères*, 667 ; *lymphatiques*, 700 ; *muscles*, 632 ; *nerfs* 681 ; *os et articulations*, 178 ; *veines*, 676.
Membre supérieur. *Artères*, 609 ; *lymphatiques*, 711 ; *muscles*, 575 ; *nerfs*, 622 ; *os et articulations*, 130 ; *veines*, 617.
Méningé. Nerfs récurrents —s, 423, 446, 526 ; rameau — moyen, 448.
Méningée. Artère — moyenne, 492 ; veine — —, 507 ; art. petite —, 493 ; art. — postérieure, 491, 498.
Méninges, 418.
Ménisque, 12 ; —s du genou, 214 ; de l'articulation du marteau et de l'enclume, 803 ; de la crico-aryténoïdienne, 861 ; de la sterno-claviculaire, 133 ; de la temporo-maxillaire, 76 ; — s tactiles, 837.
Menton, 909 ; muscles du —, 457.
Mentonnier. Eminence — e, 71 ; nerf —, 451 ; trou —, 72.
Méry (glandes de), 1158.
Mésaraïques (veines), 320.
Mésencéphale, 342.
Mésentère, 991 ; — commun primitif, 1059 ; — ventral thoracique, 885.
Mésentérico-cæcal (repli), 1008.
Mésentérique. Artère — inférieure, 295 ; — — supérieure, 291 ; ganglions — s, 705 ; plexus mésentérique, 436 ; veines — s, 320.
Mésentérium commune, 1059.
Méso-appendice, 1008.
Mesocarde. — antérieur, 248, 885 ; — postérieur, 249.
Mésocôlon. — ascendant, 1011 ; — descendant, 1018 ; — iliaque, 1019 ; — pelvien, 1067 ; — transverse, 1017.
Mésoduodénum, 988, 1061.
Mésogastre. — antérieur, 1059 ; — postérieur, 1061.
Mésonéphros, 1075.
Mésorectum, 1026, 1067.
Mésosalpinx, 1188, 1192.
Mésovarium, 1174, 1192.
Métacarpe, 168.
Métacarpo-phalangiennes (*articulations*), 174.
Métanéphros, 1075.
Métatarse, 235.
Métatarso-phalangiennes (*articulations*), 239.
Métathalamus, 345.
Métencéphale, 337.
Métopique. Point —, 81 ; suture —, 34.
Meynert (faisceau rétroflexe de), 399, 417.
Migration. — de l'ovaire, 1174 ; du testicule, 1133.
Mitrale. Cellules —s, 726 ; valvule —, 263.
Modiolus, 818.
Moelle allongée, 335, 385.
Moelle épinière, 328 ; circulation, 334 ; structure, 375.
Moelle des os, 6.
Molaires, 925.
Moll (glandes de), 734.
Monorchidie, 1136.
Monro (trou de), 345, 349.
Mont de Vénus, 572, 1210.
Montgomery (tubercules de), 842.
Monticule, 340.
Morand (ergot de), 353, 366.
Morgagni. Cartilages de —, 861 ; colonnes de —, 1069 ; foramen singulare de —, 821 ; hydatides de —, 1138, 1188, 1206 ; lacunes de —, 1161 ; nodule de —, 261 ; tubercules de —, 842 ; valvule semi-lunaire de —, 1029 ; ventricules de —, 865.
Morsus diaboli, 1188.
Mortaise tibio-péronière, 227.
Moteur oculaire commun (*nerf*), 785.
Moteur oculaire externe (*nerf*), 788.
Motricité (Voies de), 412.
Moyen adducteur (m.), 643 ; nerf du —, 684.
Moyen fessier (m.), 634.
Moyeu, 818.
Müller. Canaux de —, 1076 ; m. ciliaire de —, 755 ; m. palpébral supérieur de —, 781.
Multiangulaire (*os*), 162.
Multicuspidées (dents), 925.
Münzer (faisceau de), 399.
Mur de la logette, 800.
Museau de tanche, 1196.
Musculo-cutané (nerf). — du bras, 625 ; — externe, 685 ; — interne, 686 ; — de la jambe, 692.
Muscles (par régions) 5e partie, 438.
Musculaire. Artères — s, 486 ; tissu — lisse ; strié, 13.
Musculo-tubaire (canal), 57.
Musculus. — alæ, 456 ; — levator glandulæ thyroïdæ, 1223.
Myélencéphale, 335.
Myéline, 22.
Myéloplaxes, 6.
Mylo-hyoïdien (m.), 473, 939 ; nerf du —, 451.
Myloïdienne (ligne), 73.
Myrtiforme. Caroncules —s, 1216 ; m. —, 59, 456.

N

Naboth (œufs de), 1197.
Narines, 720 ; m. dilatateur de la —, 456.
Nasal. Artère — e, 485 ; bosse — e, 34 ; canal —, 730, 731 ; épine — e, 34, 62 ; échancrure —, 34 ; muscle —, 456 ; nerf — ou naso-ciliaire, 446 ; point —, 77, 81 ; processus —, 60.
Nasal externe (nerf), 447.
Nasal interne. Crête —, 70 ; nerf —, 447.
Nasmyth (membrane de), 921.
Naso-ciliaire (nerf), 446, 787.
Naso-lobaire (nerf), 447.
Naso-méningées (voies), 724.
Naso-palatin (nerf), 449.
Naso-pharynx, 930.
Nates, 344.
Naviculaire. Fosse —, 1216 ; *os* —, 160.
Néphrostomes, 1075.
Nerf carotidien, 431.
Nerfs craniens, 24 : I. *olfactif*, 724 ; II. *optique*, 766 ; III. *moteur oculaire commun*, 785 ; IV. *pathétique*, 787 ; V. *trijumeau*, 514 ; VI. *moteur oculaire externe*, 788 ; VII. *facial*, 459 ; VIII. *acoustique*, 828 ; IX. *glosso-pharyngien*, 529 ; X. *pneumogastrique*, 523 ; XI. *accessoire de Willis*, 521 ; XII. *grand hypoglosse*, 518.
Nerfs rachidiens, 23 ; *cervicaux*, 514 ; *dorsaux*, 547 ; *lombaires*, 681 ; *sacrés*, 686 ; *coccygiens*, 696.
Nerveuses. Fibres —, 21 ; Cellules —, 20.
Nerveux. Tissu —, 19 ; Système — central, 329.

Neubauer. Artère thyroïdienne de —, 482; Ganglion de —, 432.
Neurone, 22.
Nez, 719.
Nodule, — d'Arantius, 264; — de Morgagni, 261.
Nodulus, 340.
Nœud. — de Tawara, 269; — périnéal, 1128.
Noyau. — ambigu, 388, 390, 523; — amygdalien, 357; — de Bechterew, 830; — caudé, 362, 405; — de Darkschewitsch, 785; — de Deiters, 389, 392; — x dentelés et — — accessoires, 395; — dorsal de Stilling, 375; — d'Edinger-Westphall, 785; — intercalé, 389; — lenticulaire, 362, 405; — moteur dorsal, 388, 523; — moteur ventral, 523; — d'origine de Pouchet, 1223; — périnéal central, 1128, 1162; — de Perlia, 785; — x du pont, 393; — x rouges, 399; — de Stilling, 375; — x du toit, 395; — de Van Gehuchten, 788.
Nück (canal de), 560, 1175.
Nucleus incertus, 338.
Nühn (glande de), 943.
Nuque (muscles de la), 533.
Nymphes, 1212.

O

Obelion, 77, 81.
Obex, 342.
Oblique (m.). — inférieur de la tête, 543; — inférieur de l'œil, 783; grand — de l'abdomen, 550; petit — de l'abdomen, 550; — supérieur de la tête, 543; — supérieur de l'œil, 780; son nerf, 787.
Oblique (sinus), 251.
Obturateur externe (m.), 638; nerf du —, 684.
Obturateur interne (m.), 637; nerf du —, 688.
Obturateur. Artère — trice, 300; membrane — trice, 181; — — postérieure, 104; nerf —, 684; veine — trice, 308.
Occipital. Artère — e, 490; crête — e, 48; écaille — e, 48; lobe —, 355; muscle —, 454; os —, 46; protubérance — e, 48; rainure — e, 54; scissure — e, 353; sinus — ux, 503, 505, trou —, 47.
Occipitaux (nerfs), 517.
Occipito-athoïdiennes (articulations), 110.
Occipito-axoïdiens (ligaments), 112.
Occipito-frontal. Muscle —, 454.
Occipito-palatin (m.), 916.
Occipito-vertébral (plexus), 326.
Oculo-moteur commun (nerf), 785.
Oculo-moteur externe (nerf), 788.
Odontoïde, 97.
Odontoblastes, 920.
Œil. Globe de l' —, 745; milieux du —, 758; nerfs du —, 766; tuniques du —, 747; vaisseaux du —, 764.
Œsophage, 966; bouche de l'—, 931, 934.
Œsophagiennes (artères), 285, 288.
Œufs de Naboth, 1197.
Olécrâne, 150.
Olécrânien. Bourse séreuse — ne, 587; Fosse —e, 141; réseau —, 616.
Olfactif (nerf), 724: Bandelette — ve, 726; Gouttière — ve, 37, 41.
Olfaction. Appareil de l'—, 726; sphères de l'—, 727.
Olive. — bulbaire, 336, 388, 390, 411; — cérébelleuse, 395; — protubérantielle, 391, 393.
Ombilic, 557; — du tympan, 797.
Ombilicale. Anse —, 1059; — artères — s, 276, 305, 1106; veine —, 318; sa faux, 1041.
Ombilicale-vésicale (aponévrose), 1108.
Oméga (anse), 1019
Omentale (bourse), 1071.
Omo-claviculaire (aponévrose), 479.
Omo-hyoïdien (muscle), 468; nerf du —, 521.
Omoplate, 134.
Omo-tricipital (triangle), 611.
Omphalo-mésentériques. Artères —, 276; veines —, 277.
Ongle, 844.
Ophryon, 81.
Ophtalmique. Artère —, 485; ganglion —, 447; veine —, 505.
Ophtalmique de Willis (nerf), 445.
Opisthion, 81.
Opposant (m.). — de l'auriculaire, 604; — du petit orteil, 666; — du pouce, 601.
Optique. Canal —, 729; crête —, 37; *nerf* —, 766; ses gaines, 771; papille —, 758; trou —, 729; voies — s, 768.
Ora serrata, 750, 756.
Orbiculaire (m.). — des lèvres, 457; — des paupières, 457, 734.
Orbiculus ciliaris, 754.
Orbitaire. Apophyse — du palatin, 67; — — externe, interne, 34; arcade —, 34; crête —, 35; lames — s, 34.
Orbite, 728; muscles de l'—, 779.
Orbito-palpébral de Sappey (m.), 781.
Orbito sphénoïde, 38.
Oreille. Développement, 790; — externe, 791; — moyenne, 796; — interne, 813; nerf sensoriel de l' — —, 828.
Oreillette. — droite, 258; — gauche, 262.
Organe. — de Corti, 824; — s de l'émail, 919; — de Giraldès, 1138; — de Rosenmüller, 1206; — s à sécrétion interne, 30.
Organes génitaux, 1132; — de la femme, 1174; externes, 1209; — de l'homme; externes, 1166; internes, 1133; développement, 1121.
Organen des sens, 713.
Orifice. — de Giraldès, 63; — inguinal externe, interne, 559.
Oro-pharynx, 931.
Orteils, 238.
Os. Constitution, 4; Développement, 7; Nomenclature, 2; — sésamoïdes, 4; — wormiens, 33.
Os à grosse tête, 162.
Os crochu, 163.
Os incisif, 63.
Os lenticulaire, 803.
Os propres du nez, 70.
Os sous-vomérien, 71.
Os trigone, 222.
Osselets. — de Bertin, 38; — *de l'ouïe*, 802.
Osseux (système), 4.
Ossification. — directe, 10; indirecte, 7.
Ostéoblastes, 6, 8.
Ostéoclastes, 9.
Ostéogénèse, 7.
Ostéoplastes, 4.
Ostium. — abdominale, 1188; — exitus, 58; — frontale, 44; — introitus, 55; — maxillaire, 63; — ombilicale, 963; — uterinum, 1198.
Otique (ganglion), 452.
Otoconies, otolithes, 827.

Ouraque, 1106.
Ouraquo-vésical (cul-de-sac), 1109.
Ourlet. Circonvolution de l'—, 357 ; faisceau de l'—, 404.
Ovaire, 1174.
Ovale. Centre —, 360, 403 ; fenêtre —, 56 ; fosse —, 259 ; trou —, 39.
Ovarienne. Artère —, 294 ; fossette —, 1178.
Oviductes, 1185.
Ovigère (zone), 1180.
Ovisacs, Ovocytes, 1181.
Ovulation spontanée, 1183.
Ovule, 1183 ; évolution, 1181 ; — s primordiaux, 1174.

P

Pacchioni. Granulations de —, 429 ; trou ovale de —, 420.
Paire des nerfs crâniens : 1re —, 724 ; 2e —, 766 ; 3e —, 785 ; 4e —, 787 ; 5e —, 514 ; 6e —, 788 ; 7e —, 459 ; 8e —, 828 ; 9e —, 529 ; 10e —, 523 ; — 11e —, 521 ; 12e —, 518.
Palais. — mou, 912 ; muscles du — —, 914 ; — osseux, 83, 911.
Palatin. Aponévrose — e, 914 ; apophyse — e, 61, 67 ; artère — e ascendante, 490 ; artère — e supérieure, 494 ; canal — antérieur, 62 ; postérieur, 61, 65 ; crête — e, 62 ; nerfs — s, 449 ; *os* —, 64 ; trigone —, 60 ; voûte — e, 83.
Palato-glosse (m.), 914, 946.
Palato-pharyngien (m.), 914.
Palato-staphylins (m.), 914.
Pallium, 359, 402.
Palmaire cutané (m.), 604.
Palmure hypogastrique, 1106.
Palpébral. Artères — es, 486 ; Ligaments — ux, 735 ; m. — supérieur, 781.
Pampiniforme (plexus), 316, 1146.
Panache terminal, 901.
Pancréas, 1051 ; Développement, 1056 ; Vaisseaux, 1056 ; — d'Aselli, 705 ; petit — de Winslow, 1052.
Pancréatico-duodénales (artères), 290, 293, 1056.
Pancréatico-splénique (épiploon), 1055.
Pancréatiques (artères), 291, 292.
Pannicule graisseux sous-cutané, 834.
Papillaire. Crêtes — s, 832 ; tubercule —, 1041.
Papille optique, 758.
Papilles. — du derme, 837 ; — de la langue, 942.
Papillo-maculaire (faisceau), 771.
Papyracée (lame) de l'ethmoïde, 43.
Paracentral. Lobule —, 354, 355 ; circonvolutions —es, 355.
Paradidyme, 1138.
Paraganglion aorticum, 1240.
Paramastoïde, 48.
Paramétrium, 1192, 1199.
Paraolivaires (corps), 390.
Parathyroïdes (glandes), 31, 1227.
Para-uréthraux (canaux), 1208.
Pariétal. Bosse — e, 45 ; lobe —, 355 ; *os* —, 44.
Pariéto-occipitale (scissure), 353.
Paroi. — abdominale, antéro-latérale, 556 ; postérieure, 569 ; péritoine de la —, 1064.
Paroophore, 1206.
Parotide (glande), 954.
Parotidien. Ganglions — s, 710 ; loge — ne, 955.
Parotido-maxillaire (bandelette), 467.
Patella, 206.
Patellaire (tendon), 215.
Pathétique (nerf), 787.
Patte d'oie, 640, 642.
Paupières, 732.
Pavillon. — de l'oreille, 791 ; — de la trompe, 1187 ; — de la trompe d'Eustache, 807.
Pawlik (triangle de), 1111.
Peau, 830 ; Développement, 834 ; glandes, 839 ; structure, 835.
Peaucier. *M.* — *s de la tête*, 454 ; m. — du cou, 465.
Pecquet (citerne de), 697.
Pectiné. Ligament —, 750 ; m. —, 653 ; ses nerfs, 684, 685 ; muscles — s, 260.
Pectinéale (crête), 183.
Pectiniforme (septum), 1167.
Pédicules de la vessie, 1106.
Pédieux. Artère — se, 673 ; m. —, 661.
Pédoncules. — cérébelleux, inférieurs, 336, 396 ; moyens, 338, 394, 397 ; supérieurs, 340, 397 ; — *cérébraux*, 342, 399 ; systématisation, 414.
Pelvien. Côlon —, 1019 ; excavation — ne, 192, 1112.
Pelvi-rectal (espace), 1028, 1034.
Pelvis, 195.
Pelvi-trochantériens (m.), 632.
Pénicillées (artérioles), 1223.
Pénien. Étage —, 1123 ; loge — ne, 1125.
Pénil, 572, 1210.
Pénis, 1166.
Perforant. Artères — es de la main, 616 ; du pied, 676 ; nerf — de Cassérius, 625.
Perforée (substance) postérieure, 343.
Péricarde, 241 ; ligaments, 248.
Périglotte, 862.
Périkératique (Réseau), 739.
Périlymphe, 826.
Périnéal superficiel, artère — le, 302 ; nerf —, 689.
Périnée. — des accoucheurs, 1131 ; — anal, 1033 ; — génital de la femme, 1129 ; de l'homme, 1121 ; développement, 1122.
Périonyx, 845.
Périorbita, 731.
Périoste, 5.
Périparotidienne (aponévrose), 956.
Péripyramidales. Artères —, 1092 ; veines —, 1094.
Péri-rénales (artères), 1093.
Péristaphylins (m.) — externes, 916 ; — internes, 915.
Péritoine, 1058 ; — de l'anse oméga, 1022 ; — définitif, 1063 ; Développement du —, 1058 ; — du cæcum, 1002, 1069 ; — du côlon, ascendant, 1010, descendant, 1818, iliaque, 1019, transverse, 1016 ; — de l'estomac, 980, du foie, 1041, de l'intestin grêle, 991, de l'ovaire, 1180, du pancréas, 1056 ; — pelvien, 1067 ; de la rate, 1222 ; du rectum, 1025 ; du rein, 1085 ; — de l'utérus, 1199 ; — de la vésicule biliaire, 1048 ; — des vésicules séminales, 1149 ; de la vessie, 1107.
Péritonéo-vaginal (canal), 1134.
Péritrachéo-bronchiques (Ganglions lymph.), 707.
Périvésical (espace), 1108.

Péroné, 209.
Péronéo-tibiales (artic.), 211, 212.
Péronier. Artère — e, 674 ; m. — antérieur, 653 ; m. — court — latéral, 655 ; m. long — latéral, 654 ; nerf — commun, 691.
Perpendiculaire. Lame —, 43 ; scissure —, 353.
Petit. Espace de —, 762 ; triangle de —, 522, 570.
Petit abdomino-génital (nerf), 682.
Petit adducteur (m.), 644 ; nerfs du —, 684.
Petit bassin, 192, 1113.
Petit complexus (m.), 540.
Petit dentelé (m.), — inférieur, — supérieur, 537.
Petit droit antérieur de la tête (m.), 476 ; son nerf, 515.
Petit droit latéral de la tête (m.), 542.
Petit droit postérieur de la tête (m.), 543.
Petit épiploon, 1072.
Petit fessier (m.), 635.
Petit oblique (m.). — de l'abdomen, 554 ; — de l'œil, 783 ; — de la tête, 544.
Petit palmaire (m.), 595.
Petit pectoral (m.), 575, son nerf, 624.
Petit pétreux (nerf) — profond, 531 ; — superficiel, 462.
Petit psoas (m.), 569.
Petit rond (m.), 579 ; nerf du —, 631.
Petit sciatique (nerf), 690.
Petit sous-occipital (nerf), 517.
Petit splanchnique (nerf), 435.
Petite méningée (artère), 493.
Petite saphène (artère), 671.
Petites azygos (veines), 328.
Petites lèvres, 1212 ; développement, 1123.
Peyer (plaques de), 983.
Phalanges de la main, 173, du pied, 239.
Phalangiennes (articulations), 177, 240.
Pétrequin (ligament de), 74.
Pétreux. Apophyse — se postérieure, 37 ; ganglion —, 30, 530, 53 ; nerfs — profonds, 531 ; — — superficiels portion — se du temporal, sinus — 504, 461, 462.
Pétro-salpingo-pharyngien (ligament), 810.
Pétro-salpingo-staphylin (m.), 916.
Pharyngien. Artère — ne, 491 ; bourse — ne, 47, 952 ; nerf — de Bock, 449 : plexus —, 526, 939 ; tubercule —, 47 ; veines — nes, 510.
Pharyngo-glosse (m.), 946.
Pharyngo-staphylin (m), 914, 934.
Pharynx, 928 ; Coupe du —, 929 ; fibreuse du —, 935 ; *formations lymphoïdes du* —, 949 ; m. du —, 932.
Philtrum, 907.
Phrénico-abdominal (nerf), 517, 1045.
Phrénico-côlique (ligament), droit, gauche, 1017.
Phrénique. Centre —, 564 ; *nerf* —, 515.
Phréno-gastrique (ligament), 978, 1073.
Phréno-spléno-mésocôlique (ligament), 1223.
Pied *Artères*, 673, 675 ; *Muscles*, 661 ; *Nerfs*, 694 ; *Os et articulations*, 220 ; *Veines*, 676, 679.
Pied ou opercule, 354.
Pied d'hippocampe (grand), 366.
Pied du pédoncule, 399.
Pie-mère, 425 ; — interne, 367.
Pigment rétinien 756.
Pileux. Follicules —, 851 ; système —, 852.
Pinard (ligatures vivantes de), 1200.
Pinéale (glande), 345.
Piliers. — du canal inguinal, 553, 558 ; — du cœur, 260 ; 263 ; — de Corti, 825 ; — du diaphragme, 563 ; — du voile du palais, 912.
Pinnales (artères), 721.
Piriforme ou pyriforme. Orifice —, 717 ; sinus — 856.
Pirogoff (triangle de), 947.
Pisiforme (*os*), 161.
Pituitaire. Diaphragme —, 423 ; fosse —, 37 ; *Glande* —, 346 ; muqueuse —, 721.
Plafond de la bouche, 911.
Plancher. — de la bouche, 939 ; — uro-génital 1126.
Plantaire. Aponévrose —, 661 ; artères — s, 675 ; grand ligament —, 233 ; m. — grêle, 657 ; nerfs — s, 694.
Planum (os), 43.
Plaque. — s de Peyer, 983 ; — unguéale, 844.
Plateau du tibia, 207.
Plèvres, 877.
Plexiforme (ganglion), 524.
Plexus. — d'Auerbach, 436, 994 ; — brachial, 623 ; — cardiaque, 273 ; — carotidien, 507 ; — cervical, 514 ; — choroïdes, 341, 367 ; — coccygien, 696 ; — gangliforme, 524 ; — honteux, 687 ; — hypogastrique, 438, 688 ; — intercarotidien, 532 ; intra-rachidiens, 325 ; — ischiatique, 689 ; — lombaire, 681 ; — lombo-aortique, 436 ; — massétérin, 508 ; — de Meissner, 994 ; — pampiniforme, 1146 ; — pharyngien, 526, 939 ; — ptérygoïdien, 508 ; — sacré, 687 ; — solaire, 436 ; — spermatique, 316.
Pli. — aortique de Concato, 249 ; — courbe, 355 ; — fessier, 634 ; — frangé, 940 ; — intervésico-vésiculaire, 1149 ; — intervésiculo-rectal, 1149 ; — s de locomotion, 833 ; — salpingo-palatin, 930 ; — salpingo-pharyngien, 808 ; — triangulaire, 951 ; — de Vénus, 833 ; — vestigial, 251.
Pneumogastrique ou vague (*nerf*), 523.
Poche. — de Kretschmann, 807 ; — de Prussak, 807 ; — de Troeltsch, 797, 807.
Poignet (*articulation du*), 164.
Poil, 849.
Point. — s lacrymaux, 741 ; — de Lanz, de Mac Burney, 1007 ; — nasal, 77.
Points d'ossification, 7, 9.
Polygone de Willis, 368.
Polymastie, polythélie, 841.
Pomme d'Adam, 856.
Pont de Varole, 337 ; structure, 391.
Poplité. Artère — e, 670 ; creux —, 670 ; ligaments — s, 216 ; m. —, 657 ; triangle —, 198 ; veine — e, 680.
Pores urinifères, 1086.
Porte. Système veineux —, 318 ; veine —, 321, — s, 1045 ; — s, accessoires, 322.
Pouce, 602.
Pouchet (noyaux d'origine de), 1223.
Poulie. — astragalienne, 221 ; — du m. digastrique, 472 ; — du m. grand oblique, 780.
Poumons, 890 ; développement, 896 ; nerfs, 904 ; vaisseaux, 885, 903.
Poupart (ligament de), 184, 553.
Pourpre rétinien, 757.
Préaortiques (ganglions lymph.), 705.
Préauriculaire (ganglion), 710.
Précunéus, 355, 407.
Premier radial externe (m.), 592.
Prémolaires, 924.

Préparate (veine), 509.
Préprostatique (lame), 1155.
Prépuce. — du clitoris, 1214; — de la verge, 1170.
Prérotulienne (bourse), 219.
Pressoir. — d'Hérophile, 49, 503; — veineux rétro-claviculaire, 513, 622.
Présternal (m.), 575.
Prétragien (ganglion), 710.
*Préverté*braux (m.), 474.
Prévésical de Retzius (espace), 1108.
Prismes adamantins, 920.
Processus. — alaire, 42; — ensiforme, 116; — nasal, 60; — vaginal, 1134.
Proéminente, 98.
Projection. Centres de —, 406; fibres de —, 407.
Promontoire, 56, 800; — des accoucheurs, 104; — de Terrier, 1048.
Pronéphros, 1075.
Prosencéphale, 344.
Prostate, 1152.
Prostatique. Artère —, 303, 1157; plexus —, 438; utricule —, 1161.
Prostato-péritonéale de Denonvillers (aponévrose), 1155; son développement, 1122.
Prostato-vésicale (artère), 303.
Protubérance. — ANNULAIRE, 337; structure, 391; — de Husckke, 824; — occipitale, 48.
Prussak (poche de), 807.
Psaltérium, 361.
Psoas iliaque (m.), 567; nerfs du —, 682, 685.
Psoas minor (m.), 569.
Psychiques (centres), 407.
Ptérion, 81.
Ptérique (fontanelle), 86.
Ptérygo-épineux. Bandelette — se, et trou —, 41.
Ptérygoïde (apophyse), 39; fosse —, 40.
Ptérygoïdien. Artère — ne, 493; lobe —, 956; m. — externe, 443; m. — interne, 442; nerf — interne, 450; plexus —, 508.
Ptérygo-maxillaire. Fente —, 83; Fosse —, 83; Ligament —, 75.
Ptérygo-palatin. Artère — e, 494; canal —, 38, 67, 84; nerf —, 449.
Ptérygo-pharyngien (m.), 934.
Pubis, 183; symphyse du — 185,
Pubo-caverneux latéraux (ligaments), 1170.
Pubo-prostato-vésicaux (ligaments), 1105.
Pubo-vésicaux (m.), 1105.
Puits lymphatiques de Ranvier, 566.
Pulmonaire. Artère —, 15, 885; lobule — 902; sinus — s, 261; veines — s, 889.
Pulpe dentaire, 919.
Pulvinar, 345, 768.
Pupille, 752; m. dilatateur de la —, 752.
Purkinje (cellules de), —, 394; vésicule de —, 1183.
Putamen, 364.
Pylore, 975, 979.
Pylorique. Artère —, 290; veine —, 976.
Pyramidal. M. — de l'abdomen, 550; m. — du bassin, 636; nerf du —, 689; m. — du sourcil, 455; *os* —, 161.
Pyramidal. Apophyse — e, 67; faisceau, — croisé, 380; — direct, 379; fossette — e, 56.
Pyramide, 57; — s du bulbe, 336; décussation des —, 386; — s de Ferrein, 1087; — iliaque, 182; — de Lalouette, 1226; — de Malacarne, 340; — s de Malpighi, 1086; — maxillaire, 61; — palatine, 67; — du temporal, 57, 800.
Pyriformes (sinus), 856.

Q

Quadrangulaire (cartilage), 713.
Quadratum (os), 64.
Quadriceps crural (m.), 840; son nerf, 686.
Quadrijumeaux (tubercules), 343, 398, 768.
Quadrilatère de Riolan, ou de Velpeau, 586.
Quarré (lobe), 1040.
Quatrième ventricule, 341.
Quénu et Hartmann (zone décollable de), 1028, 1155.

R

RACHIS, 93, 112; Veines du —, 324.
RACHIDIENS (NERFS), 23; *cervicaux*, 514; *dorsaux*, 547; *lombaires*, 681; *sacrés*, 686; *coccygiens*, 696.
Racines des nerfs rachidiens, 382.
Radial. Artère — e, 613; gouttière — e, 140; m. 1er — externe, 592; m. 2e — externe, 593; *nerf* —, 629.
Radiations optiques de Gratiolet, 773.
Radiculaires (cellules), 376.
Radiculo-alvéolaire (ligament), 922.
Radiées. Artères —, 1092; veines —, 1094,
Radio-cubitale (articulation) inférieure, 153, supérieure, 155.
Radio-palmaire (artère), 614.
Radius (*os*), 147.
Rainure. — digastrique, 54; — occipitale, 54.
Rami communicantes, 24, 430.
Ramifié (bassinet), 1096.
Rampe. — s capsulaires, 215; — tympanique, 820; — vestibulaire, 820.
Ranine. Artère —, 489; veine —, 510.
Ranvier (théorie de), 769.
Raphé. — ano-bulbaire, 1124; — ano-coccygien, 1034.
Rate, 31, 1219; Développement, 1220.
Raw (apophyse de), 802.
Rebord orbitaire, 729.
Recessus. — optique, 348; — pinéalis, 345, 349.
Rectale (artère), 303.
Recto-uréthral. M. —, 1128; triangle —, 1029.
Recto-vaginal. Cloison — e, 1204; triangle —, 1029.
Recto-vésical. Cul-de-sac —, 1026.
Rectum, 1023.
Récurrent. Artère — e cubitale, 615; — — radiale antérieure, 614; — — tibiale antérieure, 673; *nerf* —, 527; — — méningé, 423, 446, 526.
Région. — carotidienne, 482; — sous-occipitale, 544.
Reichert (fossette cochléaire de), 815.
Reil. Insula de —, 352; ruban de —, 392, 399, 411; entre-croisement, 387; — — latéral 340, 829.
Rein, 1076; Développement, 1075; — céphalique, définitif, primordial, 1075.
Reissessen (muscles de), 900.
Reissner (membrane de), 824.
Releveur (m.). — de l'aile du nez et de la lèvre,

455 ; — de l'anus, 1114, ses nerfs, 688 ; — de la paupière supérieure 780.
Remak (fibres de), 21.
Rénales. Artères —, 293, 1089, ; veines —, 317 1095.
Réno-azygo-lombaire (canal), 279, 315, 317.
Réno-génital interne (plexus), 436.
Répérage des branches du trijumeau 453.
Repli. — falciforme, 649, 679 ; — iléo-appendiculaire, 1008 ; — mésentérico-cæcal, 1008 ; — phréno-gastrique, 978 ; — semi-lunaire, 738, 912 ; — tonsillo-lingual, 912.
Réseau. — de Haller, 1137, 1144 ; — olécrânien, 616 ; — périkératique, 759 ; — rotulien, 671.
Réservoir du chyle, 697.
Respiration (appareil de la), 855.
Respiratoire de Ch. Bell (nerf), 624.
Restiformes (corps), 336, 342.
Rete vasculosum testis, 1137, 1144.
Réticulaire (membrane), 826.
Réticulo-spinales (fibres), 393.
Rétine, 756, 768, structure, 768, développement, 746.
Rétracteur de l'anus (m.), 1030.
Rétrécissement. — cricoïdien, 931, 969 ; — duodéno-jéjunal, 985.
Rétro-amygdalienne (fossette), 951.
Rétro-calcanéenne (bourse séreuse), 222, 657.
Rétro-claviculaire (pressoir), 622.
Rétro-dentaire (espace), 911.
Rétroflexe (faisceau), 399, 417.
Rétro-hyoïdienne (bourse), 471.
Rétro-parotidien (espace), 957.
Rétro-pharyngien. Espace —, 936 ; ganglions — s, 710.
Rétro-pyélique (artère), 294, 1091.
Rétro-sternaux (sinus pleuraux), 881.
Rétro-vésical. Espace —, 1108 ; ligaments — ux, 1105.
Rétro-viscéral (espace), 936.
Retzius. Eminence de —, 348, 351 ; espace prévésical de — 1108 ; veines de —, 322.
Rhinencéphale, 725.
Rhino-pharynx, 930 ; *tissu lymphoïde du* —, 952.
Rhodopsine, 757.
Rhombencéphale, 335 ; cavité du —, 341 ; structure, 385.
Rhomboïdal. ligament —, 134 ; corps — ux, 395.
Rhomboïde (m.), 536 ; son nerf, 515, 624.
Rigole. — sous-nasale, 907 ; — sublinguale, 474 ; — s du véru, 1161.
Riolan. Arcade de —, 293, 296, 1023 ; Bouquet de —, 53 ; m. de —, 734 ; quadrilatère de —, 586.
Risorius de Santorini (m.), 457 ;
Rivinus. Conduit de — Bartholin, 965 ; segment de —, 799.
Rocher, 53.
Rolandiques (circonvolutions), 355.
Rolando. Scissure de —, 353 ; substance gélatineuse de —, 333, 376.
Rond (Ligament). — du foie, 318, 1039 ; de la hanche, 203 ; de l'utérus, 1192 ; — supérieur de Rouget, 1191.
Rond. M. grand —, 579 ; m, petit —, 579 ; m. — pronateur, 594.
Rosenmüller. Fossette de —, 808, 930 ; organe de —, 1206.
Rosenthal (canal spiral de), 818.
Rotateurs (m.). — de la tête, 542.
Rotule, 206.
Rotulien. Ailerons — s, 218 ; réseau —, 671 ; tendon —, 207, 208, 215, 642.
Rouget. Ligament rond supérieur de —, 1191 ; m. de — 755.
Ruban de Reil, 392, 399, 411 ; entre-croisement, 387 ; — latéral, 340, 829.
Rubro-spinal (faisceau), 417.
Rudiments génitaux, — femelles, 1206 ; — paratesticulaires, 1138.
Ruysch (membrane de), 751.

S

S iliaque, 1018.
Sac. — adipeux, 1211 ; — dartoïque, 1141 ; — dural, 424 ; — lacrymal, 742 ; — testiculaire, 1134, 1140.
Sacculaire (nerf), 828.
Saccule, 822.
Sacralisation, 102.
Sacrée latérale. Artère —, 299 ; veines — s, 308.
Sacrée moyenne. Artère —, 297 ; veine —, 314.
Sacrés (nerfs), 686.
Sacro-coccygienne (*articulation*), 108.
Sacro-lombaire. Articulation —, 108 ; m. — s, 538.
Sacro-recto-génitales (aponévroses), 1189.
Sacro-sciatiques (ligaments), 189.
Sacro-vertébrales (articulations), 108.
Sacrum, 101.
Sagittal. Fontanelle — e, 46 ; sinus —, 502.
Saignée, 620.
Salivaires (*glandes*), 953.
Salpingo-palatin (Pli), 930.
Salpingo-pharyngien (Pli), —, 808 ; m. —, 915.
Salvatelle (veine), — main, 619, pied, 677.
Santorini. Canal de —, 1055 ; caroncule de —, 990 ; cartilage de —, 860 ; cornet de —, 44 ; veine émissaire de —, 507.
Saphène. Artère petite —, 671 ; nerf — externe, 692, 693 ; nerf — interne, 686 ; nerf — péronier, 692 ; nerf — tibial, 693 ; son accessoire, 692 ; veine — accessoire, 679 ; — — externe, 677 ; — — interne, 679.
Sappey. Glandes de —, 734 ; ligament de —, 74 ; m. orbito-palpébral de —, 781 ; veines de —, 322.
Sarcolemme, 13.
Scalènes (m.). —, 476 ; nerfs des — s, 515.
Scaphoïde. Fosse —, 40 ; *os — du poignet*, 160 ; *os — du tarse*, 225.
Scapulaire. Artères — s, 500, 501, 611 ; échancrure —, 135 ; nerf — supérieur, 624.
Scarpa. Fascia de —, 556 ; ganglion de —, 828 ; grand nerf cardiaque de —, 273 ; nerf naso-palatin de —, 449 ; triangle de —, 668.
Schindylèse, 32.
Schlemm (canal de), 749.
Schneider (membrane de), 722.
Schrapnell (membrane de), 799.
Schwann (gaine de), 21.
Sciatique. Échancrures — s, 184 ; nerf grand —, 690 ; nerf petit —, 690 ; nerf — poplité externe, 691 ; — — poplité interne, 693.
Scissure. — s du cerveau, 352 ; — de Glaser, 52 ; — s interlobaires, 878, 892 ; grande — interhémisphérique, 350.
Scléro-cornéen (limbe), 749.

Sclérotique, 747.
Scrotal (ligament), 1135, 1142.
Scrotum, 1141.
Sébileau (pressoir veineux de), 513, 622.
Second radial externe (m.), 593.
Sécrétion interne (organes a), 30, 1219.
Segment de Rivinus, 799.
Segmentaires aortiques (artères), 287, 296.
Selle turcique, 37.
Semelle veineuse plantaire, 677.
Semi-lunaire. Fibro-cartilages — s, 207, 214 ; ganglion — de Gasser, 445 ; ganglions — s, 436 ; ligne —, 556 ; lobules — s, 340 ; *os* —, 161 ; repli — de l'amygdale, 912 ; — — de la conjonctive, 738 ; — — de Douglas, 556 ; valvules — s, 257.
Séminal. *Glandes* — es, 1133 ; plexus —, 438 ;
Séminifères (tubes), 1137.
Sens (organes des). Généralités, 25 ; goût, 942 ; odorat, 713 ; ouïe, 790 ; toucher, 837 ; vue, 728.
Sensibilité (voies de la), 408.
Septum. — crural interne, 650 ; — intermusculaire latéral, 561 ; — lucidum, 361 ; — médian de la langue, 944 ; — orbitaire, 736 ; — pectiniforme, 1167 ; — uréthro-vaginal, 1204, 1208.
Séreuses. Arachnoïde, 427 ; péricarde, 241 ; péritoine, 1058 ; plèvres, 877 ; — vaginale, 1142.
Séreuses (bourses), 14.
Sertoli (cellules de), 1137.
Sésamoïdes (os), 4, 174, 239, 602.
Sharpey (fibres de), 5.
Sigmoïde. Cavité — du cubitus, 150 ; échancrure —, 73 ; cavité — du radius, 149 ; sinus —, 502 ; valvules — s, 257.
Sillon. — balano-préputial, 1170 ; — bulbo-protubérantiel, 335.
Sinus. — annulaire, 278 ; — de la bulle, 716 ; — carotidien, 483 ; — caverneux, 504 ; — coronaire, 271, 505 ; — costo-diaphragmatique, 881 ; — *veineux crâniens*, 501 ; — droit, 502 ; — frontaux, 35, 718 ; — de Guérin, 1161 ; — latéral, 55, 502, 811 ; — longitudinal, inférieur, 502, supérieur, 502 ; — maxillaire, 62, 719 ; — de Morgagni, 865 ; — oblique, 251 ; — occipitaux, 503, 505 ; — pétreux, 504 ; — pleuraux, 881, 884 ; — pulmonaires, 261 ; — pyriformes, 856 ; — rénal, 1083 ; — rétro-sternaux, 881 ; — sclérai, 748 ; — sigmoïdes, 502 ; — sphénoïdal, 718 ; — sphéno-pariétal, 505 ; — de Tourtual, 931 ; — transverse, 250 ; — tympani, 57, 800 ; — de Valsalva, 264, 280 ; — *veineux de la dure-mère*, 501.
Sœmmering (locus niger de), 399.
Sol ciliaire, 733.
Soléaire (m.), 656.
Solitaire (faisceau), 524.
Sommet du poumon, 893.
Sourcil, 731.
Sourcilier. Arcade — e, 34 ; m. —, 732.
Sous-acromiale (bourse), 135, 578.
Sous-astragalienne, (*artic.*), 224.
Sous-clavier (m.), 576 ; gouttière du —, 130 ; nerf du —, 624 ; tronc — gauche, 698.
Sous-claviculaire (creux), 581.
Sous-clavière. Artère —, 494 ; veine —, 622.
Sous-cloison, 714, 720, 723.
Sous-conjonctival (fascia), 775.
Sous-coracoïdienne (bourse), 136.
Sous-costaux (m.), 546.
Sous-cutanée abdominale. Artère —, 668 ; veines — s, 680.
Sous-deltoïdienne (bourse), 145, 578.
Sous-épineux (m.), 578.
Sous-hyoïdiens (muscles), 468.
Sous-glandulaire (espace), 957.
Sous-maxillaire. Creux —, 474 ; ganglions — s, 710 ; *glande* —, 960.
Sous-mentale (artère), 490.
Sous-mésentérique (loge), 1066.
Sous-mésocôlique du péritoine (étage), 1065.
Sous-occipital. Ganglions — ux, 710 ; nerfs — ux, 517 ; région — e, 544.
Sous-orbitaire. Artère —, 494 ; canal —, 60 ; nerfs — s, 448 ; trou —, 59.
Sous-parotidiens (espaces), 939.
Sous-scapulaire. Artère —, 611 ; fosse —, 134 ; m. —, 580 ; nerf —, 624.
Sous-temporale (crête), 39.
Sous-trochléaire (nerf), 447.
Sous-ovarienne (fosse), 1178.
Sous-pariétale (scissure), 353.
Sous-pubienne (gouttière), 181.
Sous-pyramidale (cavité), 800.
Sous-quadricipital (cul-de-sac), 218,
Sous-trochléaire (nerf), 447.
Sous-vomérien (os), 71.
Spermatico-funiculo-déférentielle (anastomose), 294, 1139.
Spermatides, 1137.
Spermatique. Artère —, 294, 1139 ; cordon —, 1145 ; veines — s, 316 ; *voies* — *s*, 1144.
Spermatocytes, Spermatogonies, 1137.
Spermatozoïde, 1137.
Sphéno-basilaire (synchondrose), 50.
Sphéno-épineux (trou), 39.
Sphénoïdal. Apophyse — e, 67 ; épine — e, 39 ; fente —, 39 ; sinus —, 38.
Sphénoïde (*os*), 36.
Sphéno-maxillaire. Crête —, 39 ; Fente —, 729 ; ligament —, 75.
Sphéno-palatin. Artère — e, 494 ; nerfs — s, 449 ; trou —, 66, 83.
Sphéno-pariétal (sinus), 505.
Sphéno-salpingo-staphylin, 916.
Sphères sensorielles, 406.
Sphincter. M. — externe de l'anus, 1034 ; — — interne de l'urèthre, 1164, 1209 ; m. — interne du rectum, 1030 ; — de l'iris, 752 ; — de l'isthme, 1199 ; — lisse de la vessie et de l'urèthre, 1164 ; — de Nélaton, 1030 ; — d'O'Beirne, 1030 ; — du pylore, 979 ; — strié de l'urèthre, 1165 ; — uréthral de la femme, 1209.
Sphinctériens (nerfs), 689.
Spigel (lobule de), 1040.
Spinal. Artères — es, 334, 498 ; *nerf* — (*XIe paire*), 521 ; point —, 81.
Spino-glénoïdien (ligament), 137.
Spiral (ganglion), 828.
Spiroïde (crible), 818.
Spix (épine de), 73.
Splanchniques (nerfs), 435.
Splénique. Angle — du côlon, 1014 ; artère —, 291 ; plexus —, 436 ; veine —, 321.
Splénium, 360.
Splénius (m.), 539.
Spongieux (corps), 1167.
Spongioblastes, 770.

Stapes, 803.
Sténon (canal de), 909, 959.
Stéphanion, 77, 81.
Sterno-chondro-claviculaire (*articulation*), 132.
Sterno-cleido-hyoïdien (m.), 466, 469; son nerf, 521.
Sterno-cleido-mastoïdien (m.), 515, 523; nerfs du —, 523.
Sterno-thyroïdien (m.), 470; son nerf, 521.
Sternum, 116.
Stilling. Canal de —, 763; guirlandes de —, 396; noyau de —, 375.
Stomachique (art. coronaire), 290.
Stomates de l'iris, 751.
Stratum. — intermedium, 835; — zonale, 400.
Strie. — s acoustiques, 336, 341, 389; — s atrophiques, 834; — médullaire, 344; — olfactive, 726; — terminale, 345; vasculaire, 824.
Striées (artères), 371.
Struthers (arcade de), 585.
Stylo-glosse (m.), 944; nerf du —, 521, 531.
Stylo-hyal, 53.
Stylo-hyoïdien. Ligament —, 90; m. —, 473; nerf du —, 463.
Styloïde du temporal, 53.
Stylo-mastoïdien. Artère — e, 490, 491; trou —, 55.
Stylo-maxillaire (ligament), 75.
Stylo-pharyngien (m.), 935; son nerf, 531.
Sublingual. Artère — e, 489; creux — et *glande* — e, 964.
Stylo-pharyngien (m.), 935; son nerf, 531.
Sublingual. Artère — e, 489; creux — et *glande* — e, 964.
Substance. — gélatineuse de Rolando, 333, 376; — interpédonculaire, 401; — perforée, antérieure, 348.
Suisse (cravate de), 981.
Sulciforme (gouttière), 816.
Supinatrice (crête), 151.
Supra-choroïde, 751.
Surcostaux (m.), 546.
Surépineux (m.), 540.
Surrénales (*capsules*), 31, 1233; — aberrantes, 1139, 1206; — accessoires, 1240.
Sus-acromiale. Bourse —, 135; branche —, 514.
Sus-amygdalienne (fosse), 951.
Sus-claviculaire. Branche —, 514; creux —, 495; ganglions — s, 712.
Sus-épineux (m.), 579.
Sus-épitrochléen. Apophyse — ne, 140; ganglion —, 711.
Sus-hépatiques (veines), 321, 1045.
Sus-hyoïdiens (muscles), 471.
Sus-mastoïdienne (crête), 54.
Sus-nasal (point), 34.
Sus-olivaire (fossette), 336.
Sus-orbitaire. Artère —, 486; trou —, 34.
Suspenseur. Appareil — de la plèvre, 880; ligament —, de l'aisselle, 583; — — du clitoris, 1214; — — de l'ovaire, 1179; — — du rein, 1085; — — de la verge, 1170.
Sus-pyramidales (artères), 1092; veines —, 1094.
Sus-rétro-pleurale (fossette), 880.
Sus-rétro-pyélique (artère), 294, 1091.
Sus-scapulaire (nerf), 624.
Sustentaculum tali, 223.
Sus-trochléaire. Fossette —, 35; nerf —, 446.
Suturaux (ligaments), 32.
Sutures, 10.
Sylvienne (artère), 369.
Sylvius. Aqueduc de —, 344; os lenticulaire —, 803; scissure de —, 352.
Sympathique (système du grand), 431; structure, 438.
Symphyses, 11; — s intervertébrales, 106; — du pubis, 185; — sacro-vertébrale, 108.
Synarthroses, 10.
Synchondrose. — sphéno-basillaire, 50; — s, 11.
Systématisation. — de la capsule interne, 413; — des faisceaux de la moelle, 378; — générale des centres nerveux, 405; — du pédoncule cérébral, 414.
Système. — lymphatique, 17, 697; — pileux, 852; — nerveux central, 19, 329; structure, 375.
Système du grand sympathique, 430.

T

Tabatière anatomique, 591, 614.
Tablier du grand épiploon, 1073.
Tache. — s auditives, 822; — s criblées, 815; — vasculaire de la cloison, 723.
Tact (organe du), 837.
Tactile (sphère), 406.
Tapetum, 361; — nigrum, 756.
Tarin (valvule de), 341.
Tarse, 220.
Tarses des paupières, 736.
Tawara (nœud de), 269.
Tecto-bulbaire (faisceau), 399, 417.
Tecto-protubérantiel (faisceau), 417.
Tegmen tympani, 799, 801.
Tégumenteuse abdominale (artère), 668.
Télencéphale, 349; structure, 402.
Temporal. Aponévrose — e, 440; artères — es, 491, 493, 494; crête — e, 45; fosse —, 77; lobe —, 355; m. —, 439, ses nerfs, 450; *os* —, 50.
Temporo-buccal (nerf), 450.
Temporo-faciale (branche) du facial, 463.
Temporo-malaire (nerf), 446, 448.
Temporo-massétérin (nerf), 450.
Temporo-maxillaire (*articulation*), 74.
Tendon. — d'Achille, 656; — conjoint, 554; — de Lockwood, 779; — réfléchi de Cooper, 556; — rotulien, 215, 642; — de Zinn, 779.
Tenon (capsule de), 773.
Tenseur. — du fascia lata (m.), 639; — du tympan, 804.
Tente. — de l'hypophyse, 423; — du cervelet, 419.
Terrier (promontoire de), 1048.
Territoires vasculaires du rein, 1093.
Testes, 344.
Testiculaires (artères), 1139.
Testicule, 1133.
Tête. — *artères*, 481; lymphatiques, 709; *muscles et nerfs*, 439; *veines*, 501; — *osseuse et ses articulations*, 32; — du fœtus à terme, 85.
Thalamencéphale, 344; structure, 400.
Thalamo-corticales (fibres), 404, 410.
Thébésius. Valvule de —, 259; veines de —, 272.
Theile (canal de), 250.
Thénar (*éminence*), 600.

Théorie. — de Gerlach, de Golgi, de Cajal, 22.
Thèques du follicule, 1183.
Thomson (bandelette de), 553.
Thoracique (canal), 697.
Thoracique. Nerf — antérieur, 624 ; artère — inférieure, 611 ; nerf — latéral, 549, 624 ; nerf — postérieur, 624.
Thorax, 116 ; lymphatiques, 706 ; muscles des parois du —, 544.
Thymus, 31, 1228 ; développement, 1231.
Thyréo-glosse (canal), 940, 1227.
Thyro-aryténoïdien. Ligament —, 861 ; m. —, 868 ; nerf du — —, 522.
Thyro-bicervico-scapulaire (tronc), 500.
Thyro-hyal, 89.
Thyro-hyoïdien. Membrane — ne, 858 ; m. —, 471 ; son nerf, 521.
Thyroïde (cartilage), 856.
Thyroïde (glande), 31, 1224 ; développement, 1227 ; — s accessoires, 31, 1227.
Thyroïdienne. Artère, — inférieure, 499, — supérieure, 487 ; veines — s, 510 ; — de Neubauer, 482.
Thyro-linguo-facial (tronc), 509.
Thyro-membraneux (m.), 869.
Thyro-trachéen (plexus), 510, 874.
Tibia, 207.
Tibial antérieur. Artère — e, 672 ; m. —, 651 ; nerf —, 692.
Tibial commun (nerf), 693.
Tibial postérieur. Artère — e, 674 ; m. —, 659 ; nerf —, 693.
Tibio-péronier (tronc). — artériel, 673 ; — veineux, 680.
Tibio-tarsienne (articulation), 227.
Tige. — du calamus, 341 ; — pituitaire, 348.
Tœnia, 341.
Toile choroïdienne, 341, 349, 367.
Toit. — de l'attique, 801 ; — du 4e ventricule, 341 ; noyaux du —, 395.
Tomes (fibres de), 920.
Tonsillaire. Artère —, 951 ; fossette —, 951.
Tonsilles palatines, 949.
Tonsillo-lingual (repli), 912.
Tonus, 745.
Torsion de l'anse ombilicale, 1061.
Toucher (organes du), 837.
Tourbillon. — de la pointe, 268 ; — s, 853.
Tourtual (sinus de), 931.
Trachéal (m.), 876.
Trachée, 872.
Trachélienne de Breschet (veine), 513.
Trachélo-mastoïdien (m.), 540.
Tractus. — intermédio-latéral, 377 ; — de Lancisi, 357, 727 ; — uvéal, 750.
Tragus, 792.
Transparente (cloison), 361.
Trans-rétro-pyélique (artère), 1091.
Transversaire. M. — du cou, 539 ; m. — épineux, 540.
Transversale de la face (artère), 491.
Transverse. M. — de l'abdomen, 555 ; son aponévrose, 561 ; m — s de la langue, 946 ; m. — du nez, 456 ; m. — profond, 1128, 1131 ; superficiel de périnée, 1125 ; sinus —, 250.
Trapèze. M. —, 533 ; ses nerfs, 515, 523 ; *os* —, 162.
Trapézoïde. Arête —, 130 ; corps —, 391 ; ligament —, 138 ; *os* —, 162.
Traube (espace de), 977.
Treitz. m. de —, 988 ; m. rétracteur de l'anus de —, 1030.
Triangle. — basal, 135 ; — de Béclard, 947 ; — interdéférentiel, 1147 ; — interscalénique, 477 ; — ischio-bubaire, 1126 ; — de Labbé, 972 ; — lumineux de Wilde, 798 ; — omo-tricipital, 611 ; — de Pawlik, 1111 ; — de J.-L. Petit, 522, 570 ; — de Pirogoff, 947 ; — recto-uréthral, recto-vaginal, 1029 ; — de Scarpa, 668 ; — vésical postérieur, 1147.
Triangulaire. Fibro-cartilage —, 153, 720 ; ligaments — s du foie, 1042 ; du poumon, 883 ; m. des lèvres, 457 ; m. — du nez, 456 ; m. — du sternum, 546 ; pli —, 951.
Triceps (m.). — brachial, 586 ; — rotateur de la cuisse, 637 ; — sural, 655.
Tricuspide (valvule), 261.
Trigone. — cérébral, 361 ; — de Lieutaud, 1111 ; — lingual, 489 ; — olfactif, 726 ; — palatin, 60 ; — du vague, 336, 524 ; — vésical, 1111 ; os —, 222.
Trijumeau (nerf), 444.
Triticé (cartilage), 858.
Triticéo-glosse (m.), 944.
Trochanters, 197.
Trochiter, 140.
Trochléennes, Trochoïdes (articulations), 12.
Troeltsch (poches de), 797, 807.
Troisième ventricule, 347.
Trolard. Citerne ptérygoïdienne de —, 508 ; ligament sacré de —, 424 ; veine de —, 373.
Trompe d'Eustache, 807.
Trompes de Fallope, 1185.
Tronc *Artères du* —, 280 ; — basilaire, 368, 498 ; — brachio-céphalique, artériel, 481, veineux, 323 ; — cœliaque, 289 ; — thyro-bicervico-scapulaire, 500 ; — thyro-linguo-facial, 509 ; tibio-péronier, 673 ; *veines du* —, 307.
Trou. — d'Arnold, 39 ; — borgne, 42 ; — de Botal, 259 ; — *s du crâne*, 83 ; — déchiré, antérieur, 78, 80, 84, postérieur, 78, 81, 84 ; — de Galien, 259 ; — grand rond, 39 ; — de Luschka, 342 ; — de Magendie, 342 ; — mentonnier, 72 ; — s de Monro 345, 349 ; — s orbitaires internes, 42 ; — ovale, 39 ; — — de Pacchioni, 420 ; — petit rond, 39 ; — ptérygo-épineux, 41 ; — sphéno-palatin, 66, 83 ; — stylo-mastoïdien, 55 ; — sus-orbitaire, 34 ; — de Vésale, 39.
Tubaire. Amygdale —, 810, 953 ; artères — s, 295, 304 ; cartilage —, 809 ; encoche —, 40 ; filet —, 531 ; muqueuse —, 810.
Tuber cinereum, 348.
Tubercule. — caudé, 1041 ; — caverneux, 184 ; — cendré, 348 ; — de Chassaignac, 95 ; — de Darwin, 792 ; — épiploïque, 1052 ; — de Gerdy, 208 ; — génital, 1123 ; — s genouillès, 345 ; — interosseux du radius, 147 ; — latéral, 389 ; — de Louis, 116 ; — de Lisfranc, 120 ; — de Lower, 260 ; — *s mamillaires*, 346 ; — massétérin, 70 ; — s de Montgoméry, 842, de Morgagni, 842 ; — papillaire, 1041 ; — pharyngien, 47 ; — *s quadrijumeaux*, 343 ; structure, 398 ; — vaginal, 1205.
Tuberculum impar, 939.
Tubérosité. — iliaque, 182 ; — malaire, 69 ; — maxillaire, 59.
Tube. — s contournés, 1089 ; — s droits, 1089 ; — intercalaire, 1089 ; — s séminifères, 1137 ; — s urinifères, 1088.

Tubo-ovarien (ligament), 1180.
Tunnel de Corti, 825.
Turbinal. Crête — e antérieure, 61, postérieure, 65; processus —, 44.
Türck (faisceau de), 379; — — Meynert, 407, 414.
Tympan. Caisse du —, 796; corde du —, 452; 462; membrane du —, 797; — secondaire, 800.
Tympanal (os), 53, 797.
Tympanique. Artère —, 492; canalicule —, 56; glande —, 1240; nerf —, 530; rampe —, 820.
Tympano-hyal, 53.
Tyson (glandes de), 1170.

U

Umbo, 797.
Unciforme. Apophyse —, 44, 163; faisceau —, 404; *os* —, 163; repli —, 357.
Uncus de l'hypocampe, 357.
Unguéale. Plaque —, 844; apophyse —, 68,
Unguis (*os*), 67.
Urètère, 1099.
Uréthral. Artère — e, 302; crête — e, 1160; m. —, 1165.
Urèthre, de la femme, 1207; de l'homme, 1158; développement, 1121, 1122.
Uréthro-vaginale (cloison), 1204, 1208.
Urinaire (appareil), 1075; développement, 1075, 1121.
Urinifères (tubes), 1088.
Uro-génital. Fente — e, 1212; *périnée* —, 1123; sinus —, 1122, 1160.
Utérin. Artère — e, 304, 1102, 1200; plexus —, 438.
Utéro-lombaires (ligaments), 1192.
Utéro-ovarien. Ligament —, 1180; veines — nes, 316.
Utéro-recto-sacrés (ligaments), 1189.
Utéro-vaginal. Canal —, 1208; veines — s, 311.
Utéro-vagino-rectal (cul-de-sac), 1195.
Utéro-vésical. Cul-de-sac —, 1199; ligaments — ux, 1190.
Utérus, 1189; développement, 1076.
Utriculaire (nerf), 828.
Utricule, 821; — prostatique, 1161.
Uvée, 750; vaisseaux, 764.
Uvula, 340, 912.
Uvulo-palatins (m.), 914.

V

V. — deltoïdien, 140; — lingual, 940; — médian, 625.
Vacuoles, 863, 950.
Vagin, 1202; développement, 1076.
Vaginal. Apophyse — e, 38, 53; artère — e, 305; plexus —, 438; tunique — e, 1142; veine — e, 311.
Vago-spinal (noyau), 524.
Vague (ligament), 188.
Vague. Nerf —, 523.
Vaisseaux. Développement des —, 274, — lactés, 705.
Valentin-Pflüger (cordons de), 1174.
Valsalva. M. hyo-pharyngien de —, 934; sinus de —, 264, 280.
Valvule. — s auriculo-ventriculaires, 258; — s conniventes, 982; — d'Eustachi, 259; — de Houston, 1029; — iléo-cæcale, 1004; — s de Kerhring, 982; — mitrale, 263; — s semi-lunaires de Morgagni, 1029; — s sigmoïdes, 257; — de Tarin, 341; — de Thébésius, — 259; — tricuspide, 260; — de Vieussens, 338, 340; — de Villemin, 990.
Van Gehuchten. Noyau de —, 788; théorie de —, 22.
Van Helmont (miroir de), 565.
Varole (Pont de), 337.
Vasa. — aberrantia, 1138; — vasorum, 16; — vorticosa, 506.
Vasculaires sanguines (glandes), 1219.
Vaste externe (m.), du — bras, 586, de la cuisse, 641.
Vaste interne (m.), du — bras, 586, de la cuisse, 641.
Vater (ampoule de), 989.
Vater-Pacini (corpuscules de), 838.
Veines, 17; développement, 277; — du cou, 508; de la tête, 501; du tronc, 305.
Velpeau (quadrilatère de), 586.
Ventriculaire (membrane), 342.
Ventricule. — s du cœur, droit, 260, gauche, 263; — s du larynx, 865; — s latéraux, 365; — du lobule du nez, 720; — s de Morgagni, 865; 4e —, 341; 3e —, 347; — de Verga, 361.
Vénus. Mont de —, 572, 1210; pli de —, 833.
Verga (ventricule de), 361.
Verge, 1166.
Vergetures, 834.
Verheyen (étoiles de), 1095.
Vermis, 339.
Verrou, 342.
Vertébral. Artère — e, 368, 497; *colonne* — *e*, 112; nerf —, 433; veines — es, 513.
Vertèbres. — cervicales, 94; dorsales, 98; lombaires, 100.
Vertébro-pleuraux (sinus), 884.
Verticale (lame) du palatin, 65.
Véru, Vérumontanum, 1160.
Vésale (trou de), 39.
Vésical. Artères — es, 303, 1112; loge — e, 1108; plexus —, 438; — veines — es, 312.
Vésico-ombilicaux (ligaments), 1196.
Vésico-rectale (cloison), 1028, 1204.
Vésico-vaginale. Artère —, 304; cloison —, 1204.
Vésico-vésiculaire (cul-de-sac), 1149.
Vésico-rectal (cul-de-sac), 1026, 1067.
Vésicule. — *biliaire*, 1046; — s cérébrales, 19; — de Purkinje, 1183; — *s séminales*, 1148.
Vésiculo-déférentielle (artère), 303, 1151.
Vésiculo-rectal (cul-de-sac), 1149.
Vessie, 1103; développement, 1121; nerfs de la —, 688, 1112.
Vestibulaire. Ganglion —, 829; gouttière — verticale, 911; membrane —, 824; nerf —, 830.
Vestibule. — de la bouche, 910; — du duodénum, 989; — des fosses nasales, 720; — du labyrinthe, 814; — du larynx, 863; — préputial, 1171; — de la vulve, 1122, 1214.
Vestibulo-spinal (faisceau), 392, 394, 417.
Vestigial (pli), 251.
Vibrisses, 853.
Vicq d'Azyr. Faisceau de —, 346, 399; sillon circonférentiel de —, 339.

Vidien. Artère — ne, 494 ; canal —, 39 ; nerf —, 449.
Vieussens. Anneau de —, 259 ; anse nerveuse de —, 432, 496 ; artère graisseuse de —, 270 ; centre ovale de —, 403 ; valvule de —, 338, 340.
Villosités. — arachnoïdiennes, 429 ; — intestinales, 984.
Vision (appareil de la), 728.
Visuels (centres), 406, 773.
Vitellus, 1183.
Vitré (corps), 763.
Voies. — *biliaires*, 1046 ; — *lacrymales*, 741 ; — de motricité, 412 ; — optiques, 768 ; — *rénales*, 1095 ; — de sensibilité, 407 ; — *spermatiques*, 1144.
Voile. — médullaire postérieur, 341 ; — du palais, 912.
Vomer, 71.
Von Monakow (faisceau de), 399.
Voûte. — à 3 piliers, 361 ; — palatine, 83, 911.
Vulvaire (étage) du périnée, 1130.
Vulve, 1212 ; malformations, 1217.
Vulvo-vaginales (glandes), 1217.

W

Wallérienne (dégénérescence), 378.
Walther (canaux de), 965.
Weber (glande de), 943.
Weitbrecht. Corde de — 152, foramen ovale de —, 144.
Werneking (commissure de), 397, 398.
Wernicke (zone de), 356, 369.
Wharton (canal de), 963.
Wilde (triangle lumineux de), 798.
Willis. *Nerf accessoire de* —, 521 ; nerf ophtalmique de —, 445 ; polygone de —, 368.
Wilson (m. de), 1128, 1131.
Winslow. Hiatus de —, 1072 ; petit pancréas de —, 1052.
Wirsung (canal de), 1055.
Wolff. Canal de — et corps de —, 1075.
Wormiens (os), 33.
Wrisberg. Cartilages de —, 861 ; ganglion de —, 274 ; ligament de —, 217 ; nerf intermédiaire de —, 460.

X

Xiphoïde (appendice), 117.

Y

Y (ligament en) de Bigelow, 203.

Z

Zeiss (glandes sébacées de), 734.
Zinn. Anneau et tendon de —, 779 ; zonula de —, 762.
Zone. — d'alarme, 136, 804 ; — décollable de Quénu et Hartmann, 1028, 1155 ; — de Lissauer, 381 ; — motrice de Charcot, 413 ; — pellucide, 1182 ; — de Wernicke, 356.
Zonula de Zinn, 762.
Zuckerkandl (glande de), 1240.
Zygoma, 51.
Zygomatique. Fosse —, 83 ; m. — s, 457 ; os —, 69.
Zygomato-facial (canal), 69.
Zygomato-maxillaire, 74.
Zygomato-orbitaire (artère), 491.
Zygomato-temporal (canal), 70.

TABLE DES MATIÈRES

GÉNÉRALITÉS

I. Généralités sur l'appareil de la locomotion.
I. Ostéologie. Le squelette, 1 ; Le système osseux, 4 ; Propriétés de l'os vivant, 6 ; Développement des os, 7. — II. Arthrologie, 10. — III. Système musculaire, 12.

II. Généralités sur l'appareil de la circulation. Angéiologie. Cours général du sang dans les vaisseaux. La circulation, 14 ; Les artères, 16 ; Les capillaires sanguins, 16 ; Les veines, 17 ; Le système lymphatique, 17.

III. Généralités sur l'appareil de l'innervation. Division embryologique du système nerveux central, 19 ; Le tissu nerveux, 19 ; Les nerfs rachidiens, 23 ; Les nerfs crâniens, 24.

IV. Généralités sur les organes des sens, 25.

V. Généralités sur les organes splanchniques.
Appareil de la digestion, 27 ; Appareil de la respiration, 28 ; Appareil urinaire, 28 ; Appareil de la génération, 29 ; Généralités sur les organes à sécrétion interne, 30.

Première partie. — LES OS ET LES ARTICULATIONS.

Chapitre I. — La tête osseuse.

I. Les os du crâne. Le Frontal ou Coronal, 33 ; Le Sphénoïde, 36 ; L'Ethmoïde, 41 ; Le Pariétal, 44 ; L'Occipital, 46 ; Le Temporal, 50.

II. Les os de la face. Le Maxillaire supérieur, 59 ; Le Palatin, 64 ; L'Unguis, 67 ; Le Cornet inférieur, 68 ; L'os Malaire, 69 ; Les os propres du nez, 70 ; Le Vomer, 71 ; Le Maxillaire inférieur, 71.

III. L'articulation temporo-maxillaire, 74.

IV. Description générale du crâne. Configuration extérieure, 77 ; Configuration intérieure, 79 ; Indications crâniométiques, 81.

V. Description générale de la face, 81.

VI. Nomenclature des trous et canaux de la tête osseuse, 83.

VII. Tête du fœtus à terme, 85.

Chapitre II. — L'appareil hyoïdien.

L'os hyoïde, 88. — L'appareil hyoïdien, 89.

Chapitre III. — La colonne vertébrale ou rachis.

I. Caractères communs aux vertèbres, 93.

II. Caractères particuliers des différentes vertèbres ; Cervicales, 95 ; Dorsales, 98 ; Lombaires, 100 ; Le Sacrum, 101 ; Le Coccyx, 104.

III. Articulations des vertèbres, 106.

IV. Articulations de la colonne vertébrale avec la tête, 109.

V. De la colonne vertébrale dans son ensemble, 112.

Chapitre IV. — Le thorax. Os et articulations.

I. Le Sternum, 116.

II. Les Côtes, 118.

III. Les cartilages costaux, 121.

IV. Les articulations du thorax. Articulations chondro-sternales, 122 ; Articulations des côtes avec la colonne vertébrale, 123 ; Mouvements du thorax, 126.

V. Vue d'ensemble du thorax et de la cavité thoracique. De la cage thoracique, 126 ; Énumération des organes intra-thoraciques, 127.

Chapitre V. — Le membre supérieur. Os et articulations.

I. La ceinture scapulaire. La Clavicule, 130 ; *Articulation sterno-chondro-claviculaire*, 132 ; L'Omoplate, 134 ; Ligaments propres, 137 ; Moyens d'union de l'omoplate et de la clavicule, 138.

II. L'os du bras. L'Humérus, 139.

III. L'articulation scapulo-humérale, 142.

IV. Les os de l'avant-bras. Le Radius, 147 ; Le Cubitus, 149 ; Ligament interosseux de l'avant-bras, 152 ; Articulation radio-cubitale inférieure, 153 ; Formation des loges de l'avant-bras, 154 ; *Articulation du coude*, 154.

V. Les os et les articulations de la main. Le carpe, 159 ; *Articulation du poignet*, 164 ; A. du pyramidal et du pisiforme, 167 ; A. des os de la deuxième rangée, 167 ; A. médio-carpienne, ou carpo-carpienne, 167 ; Le métacarpe, 168 ; Articulations carpo-métacarpiennes, 170 ; Les doigts, 173 ; Articulations métacarpo-phalangiennes, 174 ; A. phalangiennes, 177.

Chapitre VI. — Le membre inférieur. Os et articulations.

I. La ceinture pelvienne. L'os iliaque, 178 ; Articulations pelviennes, 185.

II. Le bassin ostéo-ligamenteux. Différences sexuelles, 190 ; description générale, 191 ; *Le bassin au point de vue obstétrical*, 192.

III. L'os de la cuisse. Le Fémur, 196.

IV. L'articulation de la hanche, 200.

V. Les os et les articulations de la jambe. La Rotule, 206 ; Le Tibia, 207 ; Le Péroné, 209 ; Moyens d'union du Tibia et du Péroné, 210.

VI. L'articulation du genou, 213.

VII. Les os et les articulations du pied. L'arrière-tarse, 221 ; Articulation sous-astragalienne, 224 ; L'avant-tarse, 225 ; *Articulation tibio-tarsienne*, 227 ; Articulations tarsiennes : médio-tarsienne ou de Chopart, 231 ; inter-scapho-cunéo-cuboïdienne, 233 ; L'avant-pied, 234 ; Articulation tarso-métatarsienne ou de Lisfranc, 236 ; Les Orteils, 238 ; Articulations métatarso-phalangiennes, 239 ; Articulations phalangiennes, 240.

Deuxième partie. — LE PERICARDE ET LE CŒUR. LES ARTÈRES ET LES VEINES DU TRONC.

Chapitre I. — Le péricarde.

Le péricarde viscéral, 241 ; Le péricarde pariétal. Sac séro-fibreux du cœur, 242 ; La séreuse péricardique, 249 ; La cavité péricardique, 251.

Chapitre II. — Le cœur.

Vue d'ensemble, 252 ; Configuration extérieure et rapports, 253 ; Conformation intérieure, 256 ; Projection des orifices sur la paroi thoracique antérieure, 266 ; Structure du cœur, 267 ; Les vaisseaux du cœur, 269 ; Les nerfs du cœur, 272 ; Développement du cœur et des vaisseaux, 274.

Chapitre III. — Les artères du tronc.

I. L'aorte. Vue d'ensemble, 280 ; Rapports, 281.

II. Les collatérales de l'aorte thoracique, 284.

III. Les collatérales de l'aorte abdominale, 287 ; A. intercostales lombaires, 287 ; A. diaphragmatiques inférieures, 287 ; Tronc cœliaque, 288 ; A. mésentérique supérieure, 291 ; A. capsulaires moyennes, 293 ; A. rénales, 293 ; A. génitales internes, 294 ; A. mésentérique inférieure, 295 ; *A. sacrée moyenne*, 297 ; *A. iliaques primitives*, 298.

IV. L'artère iliaque interne ou hypogastrique. Branches pariétales, 298 ; Branches viscérales, 303.

V. L'artère iliaque externe. A. épigastrique, 306 ; A. circonflexe iliaque profonde, 306.

Chapitre IV. — Les veines du tronc.

I. Système de la veine cave inférieure. Veines du bassin. *Veine iliaque externe*, 307 ; *Veine iliaque interne ou hypogastrique*, 308 ; Veines pelviennes pariétales ; 308 ; Veines pelviennes viscérales, 310 ; *Veines iliaques primitives ou communes*, 312 ; Veines de l'abdomen. *Veine cave inférieure*, 313 ; Veines lombaires, 315 ; Veines génitales internes, 316 ; Veines capsulaires, 317 ; Veine diaphragmatique inférieure droite, 317 ; Veines rénales, 317 ; Veine ombilicale, 318 ; Le système veineux porte, 318.

II. Système de la veine cave supérieure. Veines du thorax. *Veine cave supérieure*, 322 ; *Les troncs veineux innominés ou brachio-céphaliques*, 323 ; Veines du rachis. Système intrarachidien, 324 ; Système extrarachidien, 326.

Troisième partie. — LE SYSTÈME NERVEUX CENTRAL.

Chapitre I. — Morphologie des centres nerveux.

I. Moelle épinière, 329.

II. Rhombencéphale ou cerveau rhomboïdal. Myélencéphale. *Bulbe rachidien*, 335; Métencéphale. *Protubérance et cervelet*, 337; *Isthme du Rhombencéphale*: Valvule de Vieussens, Pédoncules cérébelleux supérieurs, Ganglion interpédonculaire, 340; *Quatrième ventricule*, 341.

III. Mésencéphale ou cerveau moyen. Pédoncules cérébraux, 342; Tubercules quadrijumeaux, 343.

IV. Prosencéphale ou cerveau antérieur. Diencéphale ou *cerveau intermédiaire*, 344; Troisième ventricule, 347; Télencéphale ou *cerveau terminal*. Hémisphères cérébraux, 349; Ventricules latéraux, 365.

V. Circulation cérébrale, 368.

Chapitre II. — Texture des centres nerveux.

I. Structure interne de la moelle épinière. Substance grise, 375; Substance blanche, Faisceaux de la moelle, 378.

II. Structure interne du rhombencéphale. Bulbe rachidien, 385; Protubérance, 391; Cervelet, 394.

III. Structure interne du cerveau moyen. Pédoncules cérébraux et tubercules quadrijumeaux, 397.

IV. Structure interne du cerveau intermédiaire. Thalamencéphale, 400; Hypothalamus, 401.

V. Structure interne du cerveau terminal. Substance grise. Écorce cérébrale, 402; Substance blanche des hémisphères. Centre ovale, 403; Noyaux gris centraux, 405.

VI. Systématisation générale des centres nerveux. *Centres de projection et centres d'association.* Centres sensoriels, 406; Centres psychiques, 407; Fibres de projection. *Les voies sensitives*, 407; *Les voies motrices*, 412.

Chapitre III. — Les méninges.

I. La dure-mère. Dure-mère crânienne, 419; Dure-mère rachidienne, 424.

II. La pie-mère, 425.

III. L'arachnoïde, 427.

Quatrième partie. — LE SYSTÈME NERVEUX SYMPATHIQUE.

Sympathique cervical, 431; S. thoracique, 433; S. lombaire, 435; S. pelvien, 438.

Cinquième partie. — LES MUSCLES, LES VAISSEAUX ET LES NERFS GROUPÉS PAR RÉGIONS.

Chapitre I. — La tête.

I. **Les muscles masticateurs et le nerf trijumeau.** M. temporal, 439; M. masséter, 440; M. ptérygoïdien interne, 442; M. ptérygoïdien externe, 443. — *Le Nerf Trijumeau.* Origines, 444; Ophtalmique de Willis, 445; N. maxillaire supérieur, 448; N. maxillaire inférieur ou mandibulaire, 450.

II. **Les muscles peauciers de la tête et le nerf facial.** *Muscles peauciers du crâne et de la face :* Aponévrose épicrânienne et digastrique occipito-frontal, 454; Peauciers du sourcil et des paupières, 455; M. du nez extérieur, 455; M. des joues, 456; M. des lèvres et du menton, 457; M. buccinateur, 458. — *Le Nerf Facial.* Origines, 459; Trajet et rapports, 460, Distribution, 461.

Chapitre II. — Le cou.

I. **Muscles du cou.** M. peaucier, 465; M. sterno-cléido-mastoïdien, 466; *M. sous-hyoïdiens,* 468; *M. sus-hyoïdiens,* 471; *M. prévertébraux,* 474; *M. scalènes,* 476; *Formations conjonctives du cou,* 478.

II. **Artères du cou et de la tête.** Tronc brachio-céphalique, 481; A. carotide primitive, 482; *A. carotide interne,* 484; A. ophtalmique, 485; *A. carotide externe,* 486; A. thyroïdienne supérieure, 487; A. linguale, 488; A. faciale, 490; A. occipitale, 490; A. auriculaire postérieure, 491; A. pharyngienne inférieure, 491; A. maxillaire interne, 491; *Artère sous-clavière,* 494: A. vertébrale, 497; A. mammaire interne, 498; A. thyroïdienne inférieure, 499; A. cervicales ascendante et transverse superficielle, 500; A. scapulaire supérieure, 500; A. intercosto-cervicale, 500; A. scapulaire postérieure, 501.

III. **Veines de la tête et du cou.** *Sinus veineux de la dure-mère.* S. sagittal supérieur, S. sagittal inférieur, S. droit, S. latéraux ou sigmoïdes, 502; S. occipitaux postérieurs, 502; S. Pétreux, S. caverneux, 504; S. coronaire, S. occipital, S. de Breschet, 505; *Veine ophtalmique,* 505; *Veines émissaires,* 506. — *Veines du cou.* V. jugulaire interne, 508; V. jugulaire externe, 511; V. jugulaire antérieure, 512; V. jugulaire postérieure, 513; V. vertébrales, 513.

IV. **Nerfs du cou.** A. *Nerfs cervicaux.* Plexus cervical, 514; Branches postérieures des nerfs cervicaux, 517; — B. *Le Nerf grand hypoglosse,* 518; — C. *Le Nerf spinal ou accessoire de Willis,* 521; — D. *Le Nerf pneumogastrique ou vague,* 523; — E. *Le Nerf glosso-pharyngien,* 529.

Chapitre III. — Le tronc.

I. **Muscles du dos et de la nuque.** Muscle trapèze, 533; M. grand dorsal, 534; M. rhomboïde, M. angulaire de l'omoplate, 536; M. petits dentelés, 536; Masse commune ou sacro-spinale, 538; M. ilio-costal, 538; M. splénius, 539; M. long dorsal, 539; M. transversaire du cou, 539; M. petit complexus, 540; M. long transversaire épineux, 540; M. grand complexus, 541; M. transversaire épineux moyen, 541; M. tranversaire épineux profond, 542; M. petit droit latéral de la tête, M. interépineux, M. grand droit postérieur de la tête, 542; M. petit droit postérieur, M. oblique inférieur, M. oblique supérieur, 543.

II. Muscles des parois thoraciques et nerfs dorsaux. A. *Muscles des parois du thorax*; M. intercostaux externes, 545; M. intercostaux internes, 545; M. surcostaux, 546; M. sous-costaux, M. triangulaire du sternum, 546; B. *Nerfs dorsaux*; Branches postérieures, 548; Branches antérieures, N. intercostaux, 548.

III. Muscles de la paroi antéro-latérale de l'abdomen. M. grand droit, 548; M. pyramidal, 550; M. grand oblique, 550; Arcade crurale ou fémorale, 553; M. petit oblique, 554; M. transverse, 555; Superposition des plans de la paroi abdominale antérieure, 556; Canal inguinal, 558; Aponévroses abdominales postérieures, 560.

IV. Muscle diaphragme, 562.

V. Muscles intérieurs de l'abdomen. M. psoas-iliaque, 567; M. petit psoas, 569; M. carré des lombes, 569.

VI. Vue d'ensemble de la cavité abdominale, 571.

Chapitre IV. — Le membre supérieur. Muscles, artères, veines et nerfs.

I. Muscles du membre supérieur. A. *Muscles insérés sur le thorax*; M. grand pectoral, 574; M. petit pectoral, 575; M. sous-clavier, 576; M. grand dentelé, 576. — B. *Muscles de l'épaule*; M. deltoïde, 577; M. sous-épineux, 578; M. petit rond, 579; M. grand rond, 579; M. sus-épineux, 579; M. sous-scapulaire, 580. — C. *Muscles du bras*; M. biceps brachial, 583; M. brachial antérieur, 584; M. coraco-brachial, 585; M. triceps brachial, 586. — D. *Muscles de l'avant-bras*; M. anconé, 588; M. cubital postérieur, 588; M. extenseur propre du petit doigt, 589; M. extenseur commun des doigts, 589; M. long abducteur du pouce, 590; M. court extenseur du pouce, 591; M. long extenseur du pouce, 591; M. extenseur propre de l'index, 591; M. long supinateur, 592; M. premier radial externe, 592; M. deuxième radial externe, 593; M. court supinateur, 593; M. rond pronateur, 594; M. grand palmaire, 595; M. petit palmaire, 595; M. cubital antérieur, 596; M. fléchisseur superficiel des doigts, 596; M. fléchisseur profond des doigts, 597; M. lombricaux, 598; M. long fléchissseur du pouce, 598; M. carré pronateur, 599. — E. *Muscles de la main*; M. court abducteur du pouce, 600; M. opposant du pouce, M. court fléchisseur du pouce, 601; M. adducteur du pouce, 602; M. palmaire cutané, M. court abducteur, M. court fléchisseur, M. opposant du petit doigt, 604; M. interosseux, 605.

II. Artères du membre supérieur. *Artère axillaire*, 609; *A. humérale*, 612; A. radiale, 613; A. cubitale, 616; Arcades artérielles et artères de la main, 616.

III. Veines du membre supérieur. A. *Veines superficielles*; V. des doigts, 618; V. de la main, 619; V. de l'avant-bras, 619; V. du pli du coude, 619; V. du bras, 620. — B. *Veines profondes*; V. de la main, de l'avant-bras et du bras, 621; V. axillaire, 621; V. sous-clavière, 622.

IV. Nerfs du membre supérieur. *Plexus brachial*, 622; N. musculo-cutané, 625; N. médian, 625; N. cubital, 627; N. brachial cutané interne, 628; N. radial, 629; N. circonflexe ou axillaire, 631.

Chapitre V. — Le membre inférieur. Muscles, artères, veines et nerfs.

I. Muscles du membre inférieur. A. *Muscles pelvi-trochantériens*; M. grand fessier, 632; M. moyen fessier, 634; M. petit fessier, 635; M. pyramidal du bassin, 636; M. jumeaux pelviens et obturateur interne, 637; M. carré crural, 638; M. obturateur externe, 638. — B. *Muscles de la cuisse*. M. tenseur du fascia lata, 639; M. couturier, 639; M. quadriceps, 640; M. droit interne, 642; M. pectiné, 643; M. moyen adduc-

teur 643 ; M. petit adducteur, 644 ; M. grand adducteur, 645 ; M. biceps crural, 646 ; M. demi-tendineux, 647 ; M. demi-membraneux, 648. — C. *Muscles de la jambe.* M. jambier antérieur, 651 ; M. extenseur propre, M. long extenseur commun, des orteils, 652 ; M. péronier antérieur, 653 ; M. long péronier latéral, 654 ; M. court péronier latéral, 655 ; M. triceps sural, 655 ; M. plantaire grêle, 657 ; M. poplité, 657 ; M. long fléchisseur commun des orteils, 658 ; M. lombricaux, 659 ; M. jambier postérieur, 659 ; M. long fléchisseur propre du gros orteil, 660. — D. *Muscles du pied.* Pédieux, 661 ; M. court adducteur, M. court fléchisseur, du gros orteil, 662 ; M. abducteur oblique du gros orteil, 663 ; M. abducteur transverse du gros orteil, 664 ; M. court fléchisseur commun des orteils, 664 ; M. accessoire du long fléchisseur commun, 665 ; M. abducteur, M. court fléchisseur du petit orteil, 665 ; M. opposant du petit orteil, 666 ; M. interosseux, 666.

II. **Artères du membre inférieur.** A. *Artère fémorale.* 667 ; A. fémorale profonde, 668. — B. *Artère poplitée,* 670. — C. *Artères de la jambe* ; A. tibiale antérieure, 672 ; A. pédieuse, 673 ; Tronc tibio-péronier, 673 ; A. péronière, 674 ; A. tibiale postérieure, 674 ; A. plantaires, 675.

III. **Veines du membre inférieur.** A. *Veines superficielles* ; V. des orteils et du pied, 676 ; V. saphènes, 677. — B. *Veines profondes* ; V. du pied et de la jambe, 679 ; V. poplitée, V. fémorale, 680.

IV. **Nerfs du membre inférieur.** A. *Nerfs lombaires. Plexus lombaire* ; N. lombo-scacré, N. obturateur, N. crural, 684. — B. *Nerf ssacrés. Plexus sacré* ; Plexus honteux, 687 ; Plexus ischiatique, 689 ; *Nerf grand sciatique,* 690. — C. *Nerfs coccygiens,* 696.

Sixième partie. — LE SYSTÈME LYMPHATIQUE.

Chapitre I. — Les troncs lymphatiques collecteurs.

Canal thoracique, 697 ; Grande veine lymphatique, 698.

Chapitre II. — Vaisseaux et ganglions lymphatiques.

I. **Troncs et ganglions sous-diaphragmatiques.** A. *Troncs et ganglions du membre inférieur,* 700 ; Ganglions inguinaux cruraux, 701. — B. *Troncs et ganglions ilio-pelviens* ; L. et G. iliaques externes, 702 ; G. iliaques internes, 703 ; G. iliaques primitifs, 703. — C. *Troncs lymphatiques et ganglions de l'abdomen* ; G. lombaires, 703 ; G. préaortiques, 705 ; G. splanchniques abdominaux, 705.

II. **Troncs et ganglions sus-diaphragmatiques.** A. *Système lymphatique du thorax.* T. et G. thoraciques pariétaux, 706 ; T. et G. viscéraux, 707. — B. *Système lymphatique de la tête et du cou* ; L. de la tête, 709 ; L. du cou, 710. — C. *Troncs et ganglions du membre supérieur* ; Lymphatiques, 711 ; G. axillaires, 712 ; G. sus-claviculaires, 712.

Septième partie. — LES ORGANES DES SENS.

Chapitre I. — Les fosses nasales et le sens de l'odorat.

I. **Les fosses nasales osseuses.** Parois, 713 ; Cavités aériennes annexées, 717.

II. **Le nez extérieur.** Description. 719 ; Structure, 720.

III. **La muqueuse nasale,** 721.

IV. **Le nerf olfactif.** Développement des voies olfactives. Rhinencéphale, 725 ; Description, 725 ; Trajets olfactifs, 726.

Chapitre II. — L'Appareil de la vision.

I. Orbite, 728.

II. Les formations de protection du globe. Sourcils, 731 ; Paupières, 732 ; Conjonctive, 737.

III. L'Appareil lacrymal. Glande lacrymale, 739 ; Voies lacrymales, 741.

IV. Globe de l'œil. Développement, 746 ; *Les tuniques du globe.* Membrane fibreuse, 747 ; Membrane vasculaire, 750 ; Membrane nerveuse, 756 ; *Milieux transparents.* Espace antérieur, 758 ; Le cristallin, 759 ; Le corps vitré, 763 ; *Circulation du globe* : Vaisseaux sanguins, 764 ; Lymphatiques, 765 ; Nerfs, 766.

V. Le nerf optique. Description générale, 766 ; Segment optique extra-cérébral, 767 ; Centres optiques ganglionnaires, 768 ; Constitution des voies optiques, 768 ; Structure de la rétine, 769 ; Structure du nerf optique, 771 ; Vue d'ensemble, 772.

VI. La capsule de Tenon et les muscles de l'orbite, 773 ; A. *Capsule de Tenon*, 775 ; — B. *Muscles de l'orbite*, 779 ; M. grand oblique, M. releveur de la paupière supérieure, 780 ; M. droit supérieur, M. droit externe, 781 ; M. droit interne, M. droit inférieur, 782 ; M. petit oblique, 783.

VII. Nerfs moteurs du globe de l'œil. A. *Le Nerf moteur oculaire commun*, 785. — B. *Le Nerf pathétique*, 787. — C. *Le Nerf moteur oculaire externe*, 788.

Chapitre III. — L'Appareil de l'audition.

I. Oreille externe. Développement, 790 ; A. *Pavillon.* Conformation, 791 ; Structure, 792 ; Vaisseaux et nerfs, 794 ; — B. *Conduit auditif externe*, 794.

II. Oreille moyenne. A. *Description de la caisse du tympan.* Paroi externe, 797 ; Paroi labyrinthique, 800 ; Circonférence de la caisse, 801. — B. *Contenu de la caisse.* Osselets de l'ouïe, 802 ; Muscles intra-tympaniques, 804 ; Muqueuse de la caisse, 804 ; Vaisseaux et nerfs, 805. — C. *Topographie*, 805. — D. *Annexes.* Trompe d'Eustache, 807 ; Cellules mastoïdiennes, 810.

III. Oreille interne. A. *Labyrinthe osseux.* Vestibule osseux, 813 ; Canaux demi-circulaires osseux, 816 ; Limaçon osseux, 817 ; Conduit auditif interne, 820. — B. *Labyrinthe membraneux.* Utricule, Canaux demi-circulaires membraneux, 821 ; Saccule, 822 ; Canal cochléaire, 823. — C. *Périoste, espace périlymphatique et liquides labyrinthiques*, 826.

IV. Le nerf acoustique, 828.

Chapitre IV. — La peau et le sens du tact.

I. La peau. Généralités, 831 ; Description, 832 ; Développement, 834 ; Structure, 835 ; L'organe du tact, 837.

II. Les glandes de la peau. G. sudoripares, 839 ; G. sébacées, 840 ; *G. mammaires*, 840.

III. L'ongle. Développement, 844 ; Morphologie, 845 ; Structure, 847 ; Derme unguéal, 848.

IV. Le poil. Développement, 849 ; Morphologie et structure, 850 ; Répartition, 852.

Huitième partie. — L'APPAREIL RESPIRATOIRE.

I. **Le larynx.** A. *Généralités*, 854. — B. *Squelette cartilagineux*, Cartilage thyroïde, 856; C. cricoïde, 858; C. aryténoïdes, 860; C. corniculés, 860; C. cunéiformes, 861; Épiglotte, 862. — C. *Conformation intérieure*, Vestibule, 863; Zone glottique, 864; Étage sous-glottique, 866. — D. *Muscles intrinsèques*. M. crico-thyroïdiens, 866; M. crico-aryténoïdiens postérieurs, 867; M. crico-aryténoïdiens latéraux, 867; M. thyro-aryténoïdiens, 868; M. ary-aryténoïdien, et aryténo-épiglottiques, 870. — E. *Muqueuse laryngienne*, 871.

II. **La trachée.** Rapports, 873; Constitution, 876.

III. **Les plèvres.** Trajet général de la séreuse pleurale, 877; P. viscérale, 878; P. pariétale, 878; Cavité pleurale, 884; Structure de la plèvre, 884; *Fascia endothoracique*, 884.

IV. **Les vaisseaux de la petite circulation.** Artère pulmonaire, 885; Canal artériel, 887; Veines pulmonaires, 889.

V. **Les poumons.** A. *Généralités*, 890. — B. *Description et rapports*, 891. — C. *Constitution anatomique*. Développement, 896; Arbre bronchique, 897; Lobules pulmonaires, 901. — D. *Vaisseaux et nerfs*, 903.

Neuvième partie. — L'APPAREIL DIGESTIF.

Chapitre I. — Le Tube digestif sus-diaphragmatique.

Développement du tube digestif, 905.

I. **Bouche.** A. *Les lèvres*, 907. — B. *Les joues*, 909. — C. *Le vestibule de la bouche*, 910. — D. *La voûte palatine*, 911. — E. *Le voile du palais*. Description, 912; Structure, 913. — F. *Les gencives*, 917. — G. *Les dents*. Développement, 918; Structure, 919; Articulation alvéolo-dentaire, 921; Dents caduques, 922; Dents permanentes, 923; Chronologie dentaire, 926; Vaisseaux et nerfs, 927.

II. **Pharynx**, 928; Surface intérieure, 928; Structure, 932; Rapports, 936; Vaisseaux et nerfs, 939.

III. **Langue.** Développement, 939; Aspect, 940; Muqueuse linguale et *Sens du goût*, 941; Musculature, 943; Vaisseaux, 947; Nerfs, 948.

IV. **Formations lymphoïdes du pharynx.** Amygdales palatines, 949; Amygdales pharyngée et tubaires, 952; Amygdale linguale, 953.

V. **Les glandes salivaires.** A. *Glande parotide*, 954; Canal de Sténon, 959. — B. *Glande sous-maxillaire*. Loge, 960; Description et rapports, 960; Canal de Wharton, 962. — C. *Glande sublinguale*. Description et rapports, 964; Conduits excréteurs, 965. — D. *Structure des glandes salivaires*, 965.

VI. **Œsophage.** Description et rapports, 966; Structure, 969.

Chapitre II. — Le tube digestif sous-diaphragmatique.

I. **Estomac.** Conformation, 970; Direction, 972; Rapports, 973; Moyens de fixité, 978; Dimensions. Capacité, 978; Surface intérieure, 979; Structure, 980; Vaisseaux et nerfs, 981.

II. **Caractères généraux de l'intestin grêle.** Dimensions; Structure, 982.

III. **Duodénum**, 984 ; Rapports, 986 ; Moyens de fixité et péritoine, 988 ; Configuration interne, 989.

IV. **Jéjuno-iléon**, 990 ; Rapports, 991 ; Mésentère, 991 ; Vaisseaux, 992 ; Segments du jéjuno-iléon, 993.

V. **Caractères généraux du gros intestin**, 994.

VI. **Cæcum**. Signification, 996 ; Description, 997 ; Évolution, 999 ; Situation, 999 ; Rapports, 1001 ; Moyens de fixité, 1002 ; Configuration interne, 1004 ; *Appendice vermiculaire*, 1005.

VII. **Côlon ascendant**, 1010 ; Angle hépatique, 1011.

VIII. **Côlon transverse**. Situation et rapports, 1012 ; Angle splénique, 1014 ; Classification des ectopies, 1014 ; Péritoine, 1016.

IX. **Côlon descendant**, 1018.

X. **Côlon ou S iliaque**, 1018.

XI. **Anse oméga**. Trajet et rapports, 1020 ; Variations, 1021 ; Péritoine, 1022.

XII. **Rectum**, 1023 ; Rapports, 1025 ; Conformation intérieure, 1029 ; Structure, 1030.

XIII. **Anus**, 1030. *Périnée anal*, 1033.

XIV. **Foie**. Forme et rapports, 1035 ; Moyens de fixité, 1041 ; Structure, 1043.

XV. **Voies biliaires**. Canal hépatique, 1045 ; Vésicule biliaire, 1046 ; Canal cystique, 1049 ; Canal cholédoque, 1049.

XVI. **Pancréas**. Moyens de fixité, 1052 ; Rapports, 1052 ; Conduits excréteurs, 1055 ; Structure, 1056.

Dixième partie. — LE PÉRITOINE.

A. *Développement*, 1058 ; Mésentère commun primitif, et mésogastre antérieur, 1059 ; Remaniement des attaches mésentériques, 1060 ; Les soudures secondaires, 1062 ; Développement du péritoine pariétal, 1063. — B. *Description du péritoine définitif*, 1063 ; P. de la paroi abdominale et du diaphragme, 1064 ; P. de l'étage sous-mésocôlique, 1065 ; P. de l'étage abdominal supérieur, 1069 ; Structure, vaisseaux et nerfs du péritoine, 1074.

Onzième partie. — L'APPAREIL URINAIRE.

Développement des organes urinaires et génitaux internes. Organes urinaires, 1075 ; Organes sexuels, 1075.

I. **Reins**. A. *Généralités*, 1076. — B. *Rapports*, 1078 ; Moyens de fixité, 1084. — C. *Structure*, 1085 ; Circulation artérielle, 1089 ; C. veineuse, 1094 ; C. lymphatique, 1095.

II. **Voies rénales**. *Racines de l'uretère*. Petits calices, 1095 ; Grands calices, 1096 ; Bassinet, 1096.

III. **Uretère**, 1099 ; Rapports, 1101 ; Structure, 1102.

IV. **Vessie**. Généralités, 1103 ; Moyens de fixité, 1104 ; Loge vésicale, espèce de Retzius, 1108 ; Surface extérieure, rapports, 1109 ; Configuration interne, 1111 ; Structure, 1111 ; Vaisseaux et nerfs, 1112.

Douzième partie. — L'APPAREIL DE LA GÉNÉRATION.

Chapitre I. — L'excavation pelvienne et le périnée.

I. Parois de l'excavation. A. *Pelvis ostéo-ligamenteux*, 192, 194, 636, 637, 638. — B. *Diaphragme musculaire pelvien*, M. ischio-coccygiens, 1114; M. releveurs de l'anus, 1114; Fascia pelvia, 1118; péritoine pelvien, 1067.

II. Vue d'ensemble du petit bassin, 1118; Loge urinaire, 1119; Loge génitale, 1119; Loge rectale, 1120.

III. Périnée. Vue d'ensemble, 1121; Développement, 1121. — A. *Périnée uro-génital de l'homme*. Étage inférieur, 1123; Étage supérieur, 1126. — B. *Périnée uro-génital de la femme*, 1129; Étage inférieur, 1130; Étage supérieur, 1131.

Chapitre II. — Les organes génitaux de l'homme.

I. Testicules. Développement et migration, 1133; Forme et rapports, 1134; Variations, 1136; Constitution anatomique, 1136; Formations embyronnaires annexées, 1138; Vaisseaux et nerfs, 1139.

II. Enveloppes du testicule. Développement, 1140; Constitution anatomique, 1140; Vaisseaux et nerfs, 1143.

III. Voies spermatiques. A. *Voies du corps d'Highmore*, 1144. — B. *Canal de l'épididyme*, 1144. — C. *Canal déférent*. Trajet, Rapports, 1145; Origine embyrologique, 1147; Structure, 1148. — D. *Vésicules séminales*. Rapports, 1149; Conformation et structure, 1150. — E. *Canaux éjaculateurs*, 1151.

IV. Glandes annexées aux voies spermatiques. A. *Prostate*. Développement, 1152; Loge, 1152; Conformation et rapports, 1154; Divisions et structure, 1156. — B. *Glandes de Méry*, 1158.

V. Urèthre de l'homme. Généralités, 1158; Conformation intérieure, 1160; Rapports extérieurs, 1162; Structure, 1163.

VI. Verge. Généralités, 1166; Constitution anatomique, 1166; Enveloppes, 1168; Description, 1169; Vaisseaux de l'urèthre et de la verge, 1171.

Chapitre III. — Les organes génitaux de la femme.

I. Ovaires. Développement et migration des ovaires, 1174; Situation, 1176; Conformation et rapports, 1176; Moyens de fixité, 1179; Structure, 1180.

II. Trompes de Fallope. Généralités, 1185; Description et rapports, 1186; Cavité, 1188; Structure, 1188.

III. Utérus. Moyens de fixité, 1189; Direction, 1193; Morphologie de l'utérus, 1194; Description et rapports, 1195; Structure, 1199.

IV. Vagin. Généralités, 1202; Description et rapports, 1204; Configuration intérieure, 1205; Structure, 1205.

V. Urèthre de la femme. Rapports, 1207; Conformation intérieure, Structure, 1208.

VI. Organes génitaux externes de la femme. Mont de Vénus, 1210; Grandes lèvres, 1210; *Vulve*, 1212; Petites lèvres, 1212; Clitoris, 1213; Vestibule de la vulve, 1214; Hymen, 1215; Bulbes de la vulve, 1216; Glandes de Bartholin, 1217.

Treizième partie. — LES GLANDES VASCULAIRES SANGUINES.

I. Rate. Généralités 1219; Développements, rapports, 1220; Péritoine splénique, 1222; Structure, 1223.

II. Corps thyroïde. Généralités, 1224; Rapports, 1225; *Thyroïdes accessoires et parathyroïdes*, 1227; Développement, 1227; Structure, 1227.

III. Thymus. Généralités, 1228; Rapports, 1229; Développement, structure, 1231; évolution, 1232; Thymus chez l'adulte, 1232.

IV. Capsules surrénales. Généralités, 1233; Développement, évolution, 1234; Forme, rapports, 1236; Moyens de fixité, 1238; Structure, 1239; *Surrénales accessoires*, 1240.

Index alphabétique, 1243.

CHARTRES. — IMPRIMERIE DURAND, RUE FULBERT.

MASSON ET Cie, ÉDITEURS

PAGES 1 A 18. OUVRAGES PARUS EN 1926

Toute commande de livres doit être accompagnée de son montant augmenté de 10 °/. pour la France et de 15 °/. pour l'Étranger, pour frais de port et d'emballage.

P. LECÈNE
Professeur à la Faculté de Médecine de Paris.

R. LERICHE
Professeur à la Faculté de Médecine de Strasbourg.

Thérapeutique Chirurgicale

Ouvrage complet en 3 volumes.

TOME I. — ***Généralités. — Membres***, par R. LERICHE.

TOME II. — ***Tête, Bouche, Cou, Thorax, Glande mammaire***, par P. LECÈNE, ***Rachis, Bassin***, par R. LERICHE, ***Nez, Oreilles, Larynx***, par F. LEMAITRE.

TOME III. — ***Abdomen et Organes Génito-Urinaires***, par P. LECÈNE.

Prix de chaque volume. Broché :

Prix de base pour la France : 50 fr. *En plus* : *hausse variable* (40 °/. juill. 1926).

Prix fixe pour l'Étranger : 2 doll. — 8 sh. 4 d. — frs suisses 10 — pes. 14,28 — fl. holl. 5.

Prix de chaque volume. Relié toile fers spéciaux :

Prix de base pour la France : 60 fr. *En plus* : *hausse variable* (40 °/. juill. 1926).

Prix fixe pour l'Étranger : 2 doll. 40 — 10 sh. — frs suisses 12 — pes. 17,14 — fl. holl. 6.

Pour l'Étranger demander le Catalogue à prix fixes exprimés en devises étrangères.

Les prix pour la France sont variables selon les cours et n'engagent pas les Éditeurs.

Henri HARTMANN
Professeur de Clinique médicale, Chirurgien de l'Hôtel-Dieu.

Chirurgie de l'Estomac

PREMIÈRE PARTIE

Avec la collaboration de NICOLAE BARBILIAN — R. BENSAUDE — CHABRUT-ASTAIX — A. METZGER — de POLIAKOFF — ROBERT TARJAN.

Un volume de 336 pages avec 115 figures (*Travaux de Chirurgie*), 6e Série :

Prix de base pour la France : 40 fr. *En plus : hausse variable* (40 % juill. 1926).
Prix fixe pour l'Étranger : 1 doll. 60 — 6 sh. 8 d. — frs suisses 8 — pes. 11,42 — fl. holl. 4.

R. LERICHE
Professeur de Clinique chirurgicale à la Faculté de Strasbourg.

POLICARD
Professeur d'histologie à la Faculté de Lyon.

Les Problèmes de la Physiologie Normale et Pathologique de l'Os

Un volume de 230 pages, avec 31 figures :

Prix de base pour la France : 28 fr. *En plus : hausse variable* (40 % juill. 1926).
Prix fixe pour l'Étranger : 1 doll. 12 — 4 sh. 8 d. — frs suisses 5,60 — pes. 8 — fl. holl. 2,80.

WERTHEIMER *A. BONNIOT*

Chirurgie du Sympathique
Chirurgie du Tonus Musculaire

Un volume de 136 pages, avec 31 figures :

Prix de base pour la France : 22 fr. *En plus : hausse variable* (40 % juill. 1926).
Prix fixe pour l'Étranger : 0 doll. 88 — 3 sh. 8 d. — frs suisses 4,40 — pes. 6,28 — fl. holl. 2,20.

Pour l'Étranger demander le Catalogue à prix fixes exprimés en devises étrangères.
Les prix pour la France sont variables selon les cours et n'engagent pas les Éditeurs.

A. GOSSET
Professeur de Clinique chirurgicale à la Faculté de Médecine de Paris.

Travaux de la Clinique chirurgicale de la Salpêtrière

PUBLIÉS EN COLLABORATION
PREMIÈRE SÉRIE

Un volume de 244 pages, avec 118 figures :

Prix de base pour la France : 30 fr. *En plus : hausse variable* (40 °/₀ juill. 1926).
Prix fixe pour l'Étranger : 2 doll. — 8 sh. 4 d. — frs suisses 10 — pes. 14,28 — fl. holl. 5.

Pierre BROCQ
Chirurgien des Hôpitaux.

Les pancréatites aiguës chirurgicales

Un volume de 188 pages, avec 18 figures et 1 planche hors texte en couleurs :

Prix de base pour la France : 25 fr. *En plus : hausse variable* (40 °/₀ juill. 1926).
Prix fixe pour l'Étranger : 1 doll. — 4 sh. 2 d. — frs suisses 5 — pes. 7,14 — fl. holl. 2,50.

WELLS P. EAGLETON

Thrombo-Phlébite infectieuse du sinus caverneux

Un volume de 160 pages, avec 16 figures dans le texte :

Prix de base pour la France : 25 fr. *En plus : hausse variable* (40 °/₀ juill. 1926).
Prix fixe pour l'Étranger : 1 doll. — 4 sh. 2 d. — frs suisses 5 — pes. 7,14 — fl. holl. 2,50.

Pour l'Étranger demander le Catalogue à prix fixes exprimés en devises étrangères.
Les prix pour la France sont variables selon les cours et n'engagent pas les Éditeurs.

R. BENSAUDE
Médecin de l'Hôpital Saint-Antoine.

TRAITÉ D'ENDOSCOPIE RECTO-COLIQUE

Rectoscopie — Sigmoïdoscopie

2e Édition. Un volume de 180 pages, avec 115 figures dans le texte, 90 figures en noir et en couleurs :

Prix de base pour la France : 100 fr. En plus : hausse variable (40 °/. juill. 1926).
Prix fixe pour l'Étranger : 4 doll. — 16 sh. 8 d. — frs suisses 20 — pes. 28,57 fl. holl. 10.

H. BLANC M. NÉGRO
du service Civiale (Hôpital Lariboisière).

La Cystographie

Étude radiologique de la vessie normale et pathologique.

Un volume de 192 pages, avec 108 figures radiographique :

Prix de base pour la France : 40 fr. En plus : hausse variable (40 °/. juill. 1926).
Prix fixe pour l'Étranger : 1 doll. 60 — 6 sh. 8 d. — frs suisses 8 — pes. 11,42 — fl. holl. 4.

Robert DUPONT
Ancien interne des Hôpitaux de Paris.
Ex-chef de clinique à la Faculté.

Roger LEROUX
Chef des travaux d'anatomie pathologique à la Faculté de Paris.

Jean DALSACE
Chef de Laboratoire à l'hôpital Saint-Antoine

Technique des prélèvements et des biopsies
dans la pratique clinique

Un volume de 144 pages avec 50 figures (*Collection Médecine et Chirurgie pratiques*) :

Prix de base pour la France : 12 fr. En plus : hausse variable (40 °/. juill. 1926).
Prix fixe pour l'Étranger : 0 doll. 48 — 2 sh. — frs suisses 2,40 — pes. 3,42 — fl. holl. 1.20

Pour l'Étranger demander le Catalogue à prix fixes exprimés en devises étrangères.

Les prix pour la France sont variables selon les cours et n'engagent pas les Éditeurs.

Prof. Viggo ***CHRISTIANSEN***
Médecin en chef de l'Hôpital royal du Danemark.

Les tumeurs du cerveau

2e Édition. Un volume de 398 pages avec 107 figures:

Prix de base pour la France: 45 fr. *En plus: hausse variable* (40 °/. juill. 1926).
Prix fixe pour l'Étranger: 1 doll. 80 — 7 sh. 6 d. — frs suisses 9 — pes. 12,85 — fl. holl. 4,50.

R. LEDOUX-LEBARD

La radiologie du médecin praticien

Radio-diagnostic des maladies de l'appareil digestif

Un volume de 288 pages, avec 101 figures et 12 planches (*Collection du Médecin Praticien*):

Prix de base pour la France: 30 fr. *En plus: hausse variable* (40 °/. juill. 1926).
Prix fixe pour l'Étranger: 1 doll. 20 — 5 sh. — frs suisses 6 — pes. 8,57 — fl. holl. 3.

Ier SOLOMON
Radiologiste à l'Hôpital Saint-Antoine.

Précis de Radiothérapie Profonde

Un volume de 512 pages avec 174 figures:

Prix de base pour la France: 60 fr. *En plus: hausse variable* (40 °/. juill. 1926).
Prix fixe pour l'Étranger: 2 doll. 40 — 10 sh. — frs suisses 12 — pes. 17,14 — fl. holl. 6

Pour l'Etranger demander le Catalogue à prix fixes exprimés en devises étrangères.

Les prix pour la France sont variables selon les cours et n'engagent pas les Éditeurs.

DUVERGER
Professeur à la Faculté de Médecine de Strasbourg.

VELTER
Professeur agrégé à la Faculté de Paris. Ophtalmologiste des Hôpitaux.

Thérapeutique Chirurgicale Ophtalmologique

Un volume de 464 pages avec 47 figures et 40 planches; hors-texte en noir et en couleurs :

Prix de base pour la France : broché 100 fr. ; relié toile fers spéciaux : 110 fr. *En plus : hausse variable* (40 % juill. 1926).

Prix fixe pour l'Étranger : Broché : 4 dollars — 16 sh. 8 d. — frs suisses 20 — pes. 28,57 — fl. holl. 10. — Relié toile : 4 doll. 40 — 18 sh. 4 d. — frs suisses 22 — pes. 31,42 — fl. holl. 11.

H. TRUC
Professeur de Clinique Ophtalmologique à l'Université de Montpellier, Correspondant de l'Académie de Médecine.

Hygiène oculaire et inspection du travail

appliquées à toutes les professions :
Commerce, Industrie, Agriculture, Administrations

Un volume de 184 pages avec 19 figures :

Prix de base pour la France : 12 fr. *En plus : hausse variable* (40 % juill. 1926).

Prix fixe pour l'Étranger : 0 doll. 48 — 2 sh. — frs suisses 2,40 — pes. 3,13 — fl. holl. 1,20.

Pour l'Étranger demander le Catalogue à prix fixes exprimés en devises étrangères.

Les prix pour la France sont variables selon les cours et n'engagent pas les Éditeurs.

André LÉRI
Professeur agrégé à la Faculté de Médecine de Paris,
Médecin de l'Hôpital de la Charité.

Études sur les affections de la colonne vertébrale

Un volume de 526 pages, avec 115 figures :

Prix de base pour la France : 45 fr. *En plus : hausse variable* (40 °/. juill. 1926).

Prix fixe pour l'Étranger : 1 doll. 80 — 7 sh 6 d. — frs suisses 9 — pes. 12,85 — fl. holl. 4,50.

Mme le Dr SORREL-DEJERINE
Ancien interne des Hôpitaux de Paris.

Contribution a l'étude des Paraplégies pottiques

Essai sur l'évolution et le pronostic basé sur 40 observations personnelles

Un volume de 402 pages avec 97 figures :

Prix de base pour la France : 40 fr. *En plus : hausse variable* (40 °/. juill. 1926).

Prix fixe pour l'Étranger : 1 doll. 60 — 6 sh. 8 d. — frs suisses 8 — pes. 11,42 — fl. holl. 4.

C. PASCAL *J. DAVESNE*
Médecin en chef des asiles d'aliénés de la Seine.

Traitement des maladies mentales par les chocs

Un vol. de 184 p. (*Collection Médecine et Chirurgie Pratiques*):

Prix de base pour la France : 15 fr. *En plus : hausse variable* (40 °/. juill. 1926).

Prix fixe pour l'Étranger : 0 doll. 60 — 2 sh. 6 d. — fr. suisses 3 — pes. 4,28 — fl. holl. 1,50.

Pour l'Étranger demander le Catalogue à prix fixes exprimés en devises étrangères.

Les prix pour la France sont variables selon les cours et n'engagent pas les Éditeurs.

A.-B. MARFAN

Professeur à la Faculté de Médecine de Paris.
Médecin de l'hospice des Enfants-Assistés.

Clinique des maladies de la première enfance

Un volume de 608 pages :

Prix de base pour la France : 45 fr. *En plus. hausse variable* (40 °/. juill. 1926).

Prix fixe pour l'Étranger : 1 doll. 80 — 7 sh. 6 d. — frs suisses 9 — pes. 12,85 — fl. holl. 4,50.

A.-B MARFAN

Les vomissements périodiques avec acétonémie

2e Édition revue. Un volume de 88 pages :

Prix de base pour la France : 7 fr. *En plus : hausse variable* (40 °/. juill. 1926).

Prix fixe pour l'Étranger : 0 doll. 28 — 1 sh. 2 d. — fr. suisses 1,40 — pes. 2 — fl. holl. 0,70.

P. NOBÉCOURT

Professeur à la Faculté de Médecine de Paris.
Médecin de l'hôpital des Enfants malades.

CLINIQUE MÉDICALE DES ENFANTS

Troubles de la nutrition et de la croissance

Un volume de 404 pages avec 104 figures :

Prix de base pour la France : 36 fr. *En plus : hausse variable* (40 °/. juill. 1926)

Prix fixe pour l'Étranger : 1 doll. 44 — 6 sh. — frs. suisses 7,20 — pes. 10,28 — fl. holl. 3,60.

Les deux premiers volumes sont en vente : voir page 41

Pour l'Étranger demander le Catalogue à prix fixes exprimés en devises étrangères.

Les prix pour la France sont variables selon les cours et n'engagent pas les Éditeurs.

Ch. ACHARD
Professeur à la Faculté de Médecine de Paris
Membre de l'Académie de Médecine.

Troubles des Échanges Nutritifs

PHYSIOLOGIE

PATHOLOGIE — THÉRAPEUTIQUE

Deux volumes, ensemble 1220 pages, 167 figures :

Prix de base pour la France : 110 fr. *En plus : hausse variable* (40 °/. juill. 1926).

Prix fixe pour l'Étranger : 4 doll. 40 — 18 sh. 4 d. — frs suisses 20 — pes. 31,40 — fl. holl. 11.

Marcel LABBÉ
Professeur de Pathologie générale à la Faculté de Paris.

Le Traitement du Diabète

2e Édition. Un volume de 158 pages (*Collection médecine et chirurgie pratiques*) :

Prix de base pour la France : 8 fr. *En plus : hausse variable* (40 °/. juill. 1926).

Prix fixe pour l'Étranger : 0 doll. 32 — 1 sh. 4 d. — frs. suisses 1,60 — pes. 2,28 — fl. holl. 0,80.

Pour l'Étranger demander le Catalogue à prix fixes exprimés en devises étrangères.

Les prix pour la France sont variables selon les cours et n'engagent pas les Éditeurs.

A. CALMETTE
Sous-Directeur de l'Institut Pasteur.

L. NÈGRE et *A. BOQUET*
Chefs de Laboratoire à l'Institut Pasteur.

Manuel technique de Microbiologie et Sérologie

2e Édition. Un volume de 640 pages, avec 27 figures, des tableaux et 3 planches hors texte en couleurs :

Prix de base pour la France : Broché : 34 fr. ; Cartonné : 38 fr. *En plus : hausse variable.* (40 °/. juill. 1926).

Prix fixe pour l'Étranger ; Broché : 1 doll. 36 — 5 sh. 8 d. — frs suisses 6.80 — pes. 9,70 — fl. holl. 3,40 — Cartonné : 1 doll. 52 — 6 sh. 4 d. — frs suisses 7,60 — pes. 10,85 — fl. holl. 3,80.

André CHOAY

La Sécrétion interne du Pancréas et l'Insuline

Un volume de 570 pages avec 7 figures :

Prix de base pour la France : 50 fr. *En plus : hausse variable* (40 °/. juill. 1926).

Prix fixe pour l'Etranger : 2 doll. — 8 sh. 4 d. — frs suisses 10 — pes. 14,28 — fl. holl. 5.

G. SANARELLI
Directeur de l'Institut d'hygiène de l'Université de Rome.

Les Entéropathies Microbiennes

Un volume de 228 pages avec 28 figures :

Prix de base pour la France : 20 fr. *En plus : hausse variable* (40 °/. juill. 1926).

Prix fixe pour l'Étranger : 0 doll. 80 — 3 sh. 4 d. — frs suisses 4 — pes. 5,70 — fl. holl. 40.

Pour l'Étranger demander le Catalogue à prix fixes exprimés en devises étrangères.

Les prix pour la France sont variables selon les cours et n'engagent pas les Éditeurs.

M. LANGERON
Chef de laboratoire à la Faculté de Médecine de Paris.

M. RONDEAU DU NOYER
Préparateur à la Faculté de Médecine de Paris.

Coprologie Microscopique

Un volume de 126 pages avec 129 figures :

Prix de base pour la France : 12 fr. *En plus : hausse variable* (40 °/. juill. 1926).

Prix fixe pour l'Étranger : 0 doll. 48 — 2 sh. — frs suisses 2,40 — pes. 3,42 — fl. holl. 1,20.

A. SÉZARY
Médecin de l'Hôpital Broca,
Chef de laboratoire à la Faculté de Médecine de Paris.

La Syphilis nerveuse

Etiologie - Pathogénie - Prophylaxie - Traitement

ÉTUDES CLINIQUES ET BIOLOGIQUES

Un volume de 208 pages avec 2 planches hors texte :

Prix de base pour la France : 20 fr. *En plus : hausse variable* (40 °/. juill. 1926).

Prix fixe pour l'Étranger : 0 doll. 80 — 3 sh. 4 d. — frs suisses 4 — pes. 5,70 — fl. holl. 2.

Dr KARL PETREN
(Lund, Suède)

Les Différentes Formes de l'Arsenicisme

et en particulier de l'arsenicisme provenant de l'habitation ou des objets domestiques

Un volume de 128 pages :

Prix de base pour la France : 12 fr. *En plus : hausse variable* (40 °/. juill. 1926).

Prix fixe pour l'Étranger : 0 doll. 48 — 2 sh. — frs suisses 2,40 — pes. 3,42 — fl. holl. 1,20.

Pour l'Étranger demander le Catalogue à prix fixes exprimés en devises étrangères.

Les prix pour la France sont variables selon les cours et n'engagent pas les Éditeurs.

NOUVEAU TRAITÉ DE MÉDECINE

PUBLIÉ SOUS LA DIRECTION DE MM. LES PROFESSEURS

G.-H. ROGER — *F. WIDAL* — *P.-J. TEISSIER*

Secrétaire de la Rédaction : *Marcel GARNIER*

---

22 FASCICULES grand in-8°, avec nombreuses figures dans le texte, en noir et en couleurs, et planches hors texte en couleurs, sous une élégante 1/2 reliure toile dos plat.

FASCICULE I. ***Maladies infectieuses.*** *2e édition.* (1925). 585 pages, 66 figures, 3 planches en couleurs :

Prix de base pour la France : 45 fr. *En plus : hausse variable* (40 °/o juill. 1926).

Prix fixe pour l'Étranger : 1 doll. 80 — 7 sh. 6 d. — frs suisses 9 — pes. 12,85 — fl. holl. 4,50.

Notions générales sur les infections. — Les Septicémies. Les Streptococcies. — Pneumococcie. — Pneumonie. — Staphylococcie. Entérococcie. Psittacose. Infections à Tétragènes, à Cocco-bacilles, à Diplobacilles, à Protéus. — Infections putrides et gangreneuses. Méningococcie. Gonococcie.

FASCICULE II. ***Maladies infectieuses*** (*suite*). *2e édition.* 776 pages, 89 figures, 8 planches en couleurs. *En préparation.*

FASCICULE III. ***Maladies infectieuses*** (*suite*). *3e édition.* 608 pages, 62 figures, 4 planches en couleurs. *En préparation.*

Pour l'Etranger demander le Catalogue à prix fixes exprimés en devises étrangères.

Les prix pour la France sont variables selon les cours et n'engagent pas les Éditeurs.

FASCICULE IV. *Maladies infectieuses et parasitaires.* 2e édition. (1925). 820 pages, 134 figures et 5 planches en coul.:

Prix de base pour la France : 55 fr. *En plus : hausse variable* (40 °/. juill. 1926).
Prix fixe pour l'Étranger : 2 doll. 20 — 9 sh. 2 d. — frs suisses 11 — pes. 15,70 — fl. holl. 5,50.

Maladie de Heine-Medin. — Encéphalite léthargique. — Rage. — Tuberculose en général. — Septicémies tuberculeuses. — Pseudo-tuberculoses bacillaires. — Morve. — Lèpre. — Verruga. — Actinomycose. Aspergillose. — Oosporoses. Mycétomes. Sporotrichoses. Blastomycoses. — Spirochétoses, en général. — Syphilis.

FASCICULE V. *Tome I. Maladies infectieuses et parasitaires* (*fin*). — 2e édition (1924). 452 pages, 196 figures, 3 planches en couleurs :

Prix de base pour la France : 45 fr. *En plus : hausse variable* (40 °/. juill. 1926).
Prix fixe pour l'Étranger : 1 doll. 80 — 7 sh. 6 d. — frs suisses 9 — pes. 12,85 — fl. holl. 4,50.

Chancre simple, granulome des organes génitaux. — Goundou, Pian et Bouba. — Fièvres récurrentes. — Sodoku. — Le paludisme, La fièvre bilieuse hémoglobinurique. — Kala-Azar. Bouton d'Orient. — Trichinose. — Filariose, Strongylose, Distomatose, Coccidiose, Sarcosporidiose. — Echinococcose, Cysticercose. — Les Trypanosomoses humaines, les Bilharzioses.

Tome II. Le Cancer. 2e édition (1926). Un volume avec figures et planches en couleurs. . . . . *Sous presse*

FASCICULE VI. *Intoxications. 2e édition* (1925). 520 pages, 27 figures, 4 planches en couleurs :

Prix de base pour la France : 50 fr. *En plus : hausse variable* (40 °/. juill. 1926).
Prix fixe pour l'Étranger : 2 doll. — 8 sh. 4 d. — frs suisses 10 — pes. 14,28 — fl. holl. 5.

Intoxications en général. — Saturnisme, intoxications par le cuivre, l'étain, le zinc. — Phosphorisme. Arsenicisme. Hydrargyrisme. Intoxications par l'oxyde de carbone, le gaz d'éclairage, l'hydrogène sulfuré, le sulfure de carbone, les hydrocarbures. — Intoxications par les gaz de guerre. — Alcoolisme. — Caféisme et Théisme. — Intoxications par l'opium et ses dérivés, la cocaïne, le chanvre indien, l'éther. — Tabagisme. — Intoxications diverses. — Intoxications alimentaires. — Intoxications par les champignons. — Intoxications par le Kawa. — Intoxications par l'acide picrique.

Pour l'Étranger demander le Catalogue à prix fixes exprimés en devises étrangères.

Les prix pour la France sont variables selon les cours et n'engagent pas les Éditeurs.

FASCICULE XVII. *Pathologie des Reins.*

En préparation.

FASCICULE XVIII. *Pathologie du système nerveux.* (*Sémiologie Générale*).

FASCICULE XIX. *Pathologie du système nerveux* (*cerveau et cervelet*). (1925). 1016 pages, 261 figures, 40 planches en noir et 5 planches en couleurs :

Prix de base pour la France : 80 fr. *En plus : hausse variable* (40 °/. juill. 1926).

Prix fixe pour l'Étranger : 3 doll. 20 — 13 sh. 4 d. — frs suisses 16 — pes. 22,85 — fl. holl. 8.

Syndrome pyramidal (*Hémiplégie*). — *Hémianesthésie cérébrale.* — *Hémianopsie.* — *Epilepsie Jacksonienne.* — *Topographie cranio-encéphalitique, Syndromes corticaux.* — *Syndromes sous corticaux.* — *Traumatismes du cerveau.* — *Infections.* — *Troubles circulatoires.* — *Tumeurs cérébrales.* — *Syphilis cérébrale.* — *Paralysie générale.* — *Encéphalopathies infantiles.* — *Pathologie du Cervelet.* — *Les Syndromes labyrinthiques.*

FASCICULE XX. *Pathologie du système nerveux.* (Bulbe, nerfs craniens, méninges, moelle.) *Sous presse.*

Pathologie des tubercules quadrijumeaux, des pédoncules, de la protubérance, du bulbe, par GUILLAIN et ALAJOUANINE. — *Pathologie des nerfs craniens*, par FROMENT. — *Pathologie des méninges*, par SICARD. — *Pathologie de la moelle*, par LÉRI, CROUZON, FOIX et THIERS, CHATELIN.

FASCICULE XXI. *Pathologie du système nerveux* (Nerfs, sympathique, nécroses.) *En préparation.*

FASCICULE XXII (et dernier). ***Pathologie des Muscles, Os et Articulations.*** — (1924). 560 pages, 209 figures, 2 planches en couleurs :

Prix de base pour la France : 50 fr. *En plus : hausse variable* (40 °/. juill. 1926).

Prix fixe pour l'Étranger : 2 doll. — 8 sh. 4 d. — frs suisses 10 — pes. 14,28 — fl. holl. 5.

Affections des muscles. — *Maladies des os.* — *Dystrophies osseuses congénitales.* — *Rachitisme.* — *Ostéomalacie.* — *Achondroplasie.* — *Pseudo-rhumatismes infectieux et toxiques, Syphilis et tuberculose articulaires.* — *Rhumatismes chroniques.*

Pour l'Étranger demander le Catalogue à prix fixes exprimés en devises étrangères.

Les prix pour la France sont variables selon les cours et n'engagent pas les Éditeurs.

COLLECTION DE PRÉCIS MÉDICAUX

Précis de Pathologie Médicale

PAR

F. BEZANÇON, MARCEL LABBÉ, LÉON BERNARD, J.-A. SICARD, A. CLERC, P EMILE WEILL, PHILIBERT, S.-I. DE JONG, A. SEZARY, CH. FOIX, PASTEUR VALLERY-RADOT, G. VITRY, MARCEL BLOCH, J. PARAF et THIERS.

Ouvrage complet en 7 volumes.

TOME I. **Maladies infectieuses,** par FERNAND BEZANÇON et PHILIBERT. 540 pages, 75 figures.

TOME II. **Maladies infectieuses** (2e Partie), par FERNAND BEZANÇON et PHILIBERT. — **Intoxications,** par LÉON BERNARD et JEAN PARAF. 646 pages, 91 figures.

TOME V. (*2e Édition*). **Maladies du sang et des organes hématopoïétiques,** par P. EMILE WEILL et MARCEL BLOCH. **Maladies des reins,** par PASTEUR VALLERY-RADOT. 636 pages, 74 figures.

Prix de base pour la France: Chaque volume, broché : 28 fr.; cartonné : 34 fr. *En plus : hausse variable* (40 °/. juill. 1926).

Prix fixe pour l'Étranger : Broché : 1 doll. 12 — 4 sh. 8 d. — frs suisses 5,60 — pes. 8 — fl. holl. 2,80. — Cartonné : 1 doll. 36 — 5 sh. 8 d. — frs suisses 6,80 — pes. 9,70 — fl. holl. 3,40.

Volumes à paraître.

TOME III. *2e Édition.* **Maladies de l'appareil respiratoire,** par FERNAND BEZANÇON, et S.-I. DE JONG.

TOME IV. **Maladies du cœur et des vaisseaux,** par A. CLERC.

TOME VI. *2e Édition.* **Maladies de l'appareil digestif et de la nutrition,** par MARCEL LABBÉ et G. VITRY. *Sous presse.*

TOME VII. **Maladies du système nerveux,** par M. SICARD, CH. FOIX et THIERS. — **Glandes endocrines,** par A. SÉZARY.

Pour l'Étranger demander le Catalogue à prix fixes exprimés en devises étrangères.

Les Prix pour la France sont variables selon les cours et n'engagent pas les Éditeurs.

COLLECTION DE PRÉCIS MÉDICAUX

Précis de Pathologie Chirurgicale

Par MM. P. BÉGOUIN, H. BOURGEOIS, P. DUVAL, GOSSET, E. JEANBRAU, LECÈNE, LENORMANT, R. PROUST, TIXIER

QUATRIÈME ÉDITION, REVUE ET AUGMENTÉE

TOME I. — Pathologie chirurgicale générale, Maladies générales, Tissus, Crâne et Rachis. (1924). 1 volume 1173 pages et 387 figures.

TOME II. — Tête, Cou, Thorax. (1924). 1128 pages, 320 figures.

TOME III. — Glandes mammaires, Abdomen, Appareil génital de l'homme. (1924). 953 pages 387 figures.

TOME IV. — Appareil urinaire, Gynécologie, Fractures et luxations, Affections des membres. (1924). 1256 pages, 384 figures.

Prix de base pour la France. Chaque volume, broché : 35 fr.; cartonné : 40 fr.
En plus : hausse variable (40 °/. juill. 1926).

Prix fixe pour l'Étranger : Broché : 1 doll. 40 — 5 sh. 10 d. — frs suisses 7 — pes. 10 — fl. holl. 3,50. — Cartonné : 1 doll. 60 — 6 sh. 8 d. — frs suisses 8 — pes. 11,42 — fl. holl. 4.

H. ROUVIÈRE

Précis d'Anatomie et Dissection

Tome I. — *4e Édition :* Tête, cou, membre supérieur.

Tome II. — *4e Édition :* Thorax, abdomen, bassin, membre inférieur. (1925).

Prix de base pour la France : Chaque volume, broché : 26 fr.; cartonné : 32 fr.
En plus : hausse variable (40 °/. juill. 1926).

Prix fixe pour l'Étranger : Broché : 1 doll. 04 — 4 sh. 4 d. — frs suisses 5,20 — pes. 7,42 — fl. holl. 2,60. — Cartonné : 1 doll. 28 — 5 sh. 4 d. — frs suisses 6,40 — pes. 9,14 — fl. holl. 3,20.

Pour l'Étranger demander le Catalogue à prix fixes exprimés en devises étrangères.

Les prix pour la France sont variables selon les cours et n'engagent pas les Éditeurs.

COLLECTION DE PRÉCIS MÉDICAUX

POIRIER BAUMGARTNER

Précis de Dissection

4e Édition (1919). 360 pages, 241 figures :

Prix de base pour la France : Broché : 12 fr.; cartonné : 18 fr. *En plus : hausse variable* (40 °/. juill. 1926).

Prix fixe pour l'Étranger : Broché : 0 doll. 48 — 2 sh. — frs suisses 2,40 — pes. 3,42 — fl. holl. 1,20. — Cartonné 0 doll. 72 — 3 sh. — frs suisses 3,60 — pes. 5,14 — fl. holl. 1,80.

Aug. BROCA

Précis de Médecine Opératoire

2e Édition (1920). 296 pages, 510 figures :

Prix de base pour la France : Broché : 20 fr.; cartonné : 25 fr. *En plus : hausse variable* (40 °/. juill. 1926).

Prix fixe pour l'Étranger : Broché : 0 doll. 80 — 3 sh. 4 d. — frs suisses 4 — pes. 5,70 — fl. holl. 2. — Cartonné : 1 doll. — 4 sh. 2 d. — frs suisses 5 — pes. 7,14 — fl. holl. 2,50.

G.-H. ROGER

Introduction à l'Étude de la Médecine

8e Édition (1926). 812 pages :

Prix de base pour la France : Broché : 30 fr.; cartonné : 36 fr. *En plus : hausse variable* (40 °/. juill. 1926).

Prix fixe pour l'Étranger : Broché : 1 doll. 20 — 5 sh. — frs suisses 6 — pes. 8,57 — fl. holl. 3. — Cartonné : 1 doll. 44 — 6 sh. — frs suisses 7,20 — pes. 10,28 — fl. holl. 3,60.

G. WEISS

Précis de Physique biologique

5e Édition (1923). 576 pages, 584 figures :

Prix de base pour la France : Broché : 22 fr.; cartonné : 28 fr. *En plus : hausse variable* (40 °/. juill. 1926).

Prix fixe pour l'Étranger : Broché : 0 doll. 88 — 3 sh. 8 d. — frs suisses 4,40 — pes. 6,28 — fl. holl. 2,20. — Cartonné : 1 doll. 12 — 4 sh. 8 d. — frs suisses 5,60 — pes. 8 — fl. holl. 2,80.

Pour l'Étranger demander le Catalogue à prix fixes exprimés en devises étrangères.

Les prix pour la France sont variables selon les cours et n'engagent pas les Éditeurs.

COLLECTION DE PRÉCIS MÉDICAUX

M. ARTHUS

Précis de Physiologie

6e Édition (1920). 976 pages, 326 figures :

Prix de base pour la France : Broché : 35 fr.; cartonné : 40 fr. *En plus : hausse variable* (40 °/. juill. 1926).

Prix fixe pour l'Étranger : Broché : 1 doll. 40 — 5 sh. 10 d. — frs suisses 7 — pes. 10 — fl. holl. 3,50. — Cartonné : 1 doll. 60 — 6 sh. 8 d. — frs suisses 8 — pes. 11,42 — fl. holl. 4.

M. ARTHUS

Précis de Chimie physiologique

10e Édition (1924). 452 pages, 115 figures, 5 planches :

Prix de base pour la France : Broché : 28 fr.; cartonné : 36 fr. *En plus : hausse variable* (40 °/. juill. 1926).

Prix fixe pour l'Étranger : Broché : 1 doll. 12 — 4 sh. 8 d. — frs suisses 5,60 — pes. 8 — fl. holl. 2,80. — Cartonné : 1 doll. 44 — 6 sh. — frs suisses 7,20 — pes. 10,28 — fl. holl. 3,60.

M. ARTHUS

Précis de Physiologie Microbienne

(1921). 408 pages :

Prix de base pour la France : Broché : 20 fr.; cartonné : 26 fr. *En plus : hausse variable* (40 °/. juill. 1926).

Prix fixe pour l'Étranger : Broché : 0 doll. 80 — 3 sh. 4 d. — frs suisses 4 — pes. 5,70 — fl. holl. 2. — Cartonné : 1 doll. 04 — 4 sh. 4 d. — frs suisses 5,20 — pes. 7,42 — fl. holl. 2,60.

M. LAMBLING

Précis de Biochimie

3e Édition (1921). 2e tirage revu et corrigé par E. Gley, professeur au Collège de France. 724 pages :

Prix de base pour la France : Broché : 30 fr.; cartonné : 36 fr. *En plus : hausse variable* (40 °/. juill. 1926).

Prix fixe pour l'Étranger : Broché, 1 doll. 20 — 5 sh. — frs suisses 6 — pes. 8,57 — fl. holl. 3 — Cartonné : 1 doll. 44 — 6 sh. — frs suisses 7,20 — pes. 10,28 — fl. holl. 3,60.

Pour l'Étranger demander le Catalogue à prix fixes exprimés en devises étrangères.

Les prix pour la France sont variables selon les cours et n'engagent pas les Éditeurs.

COLLECTION DE PRÉCIS MÉDICAUX

F. BEZANÇON

Précis de Microbiologie Clinique

3e Édition (1920). 600 pages, 200 figures, 7 planches en couleurs :

Prix de base pour la France : Broché : 40 fr.; cartonné : 45 fr. *En plus : hausse variable* (40 °/. juill. 1926).

Prix fixe pour l'Étranger : Broché : 1 doll. 60 — 6 sh. 8 d. — frs suisses 8 — pes. 11,42 — fl. holl. 4. — Cartonné : 1 doll. 80 — 7 sh. 6 d. — frs suisses 9 — pes. 12,85 — fl. holl. 4,50.

M. LANGERON

Précis de Microscopie

4e Édition (1925). 1034 pages, 315 figures :

Prix de base pour la France : Broché : 40 fr.; cartonné : 46 fr. *En plus : hausse variable* (40 °/. juill. 1926).

Prix fixe pour l'Étranger : Broché : 1 doll. 60 — 6 sh. 8 d. — frs suisses 8 — pes. 11,42 — fl. holl. 4. — Cartonné : 1 doll. 84 — 7 sh. 8 d. — 9 frs suisses 40 — pes. 13,14 — fl. holl. 4,60.

E. BRUMPT

Précis de Parasitologie

3e Édition (1922). 1200 pages, 743 figures, 6 planches :

Prix de base pour la France : Broché : 44 fr.; cartonné : 50 fr. *En plus : hausse variable* (40 °/. juill. 1926).

Prix fixe pour l'Étranger : Broché : 1 doll. 76 — 7 sh. 4 d. — frs suisses 8,80 — pes. 12,57 — fl. holl. 4,40. — Cartonné : 2 doll. — 8 sh. 4 d. — frs suisses 10 — pes. 14,28 — fl. holl. 5.

L. BARD

Précis d'Examen de Laboratoire

4e Édition (1921). 830 pages, 162 figures :

Prix de base pour la France : Broché : 32 fr.; cartonné : 40 fr. *En plus : hausse variable* (40 °/. juill. 1926).

Prix fixe pour l'Étranger : Broché : 1 doll. 28 — 5 sh. 4 d. — frs suisses 6,40 — pes. 9,14 — fl. holl. 3,20. — Cartonné : 1 doll. 60 — 6 sh. 8 d. — frs suisses 8 — pes. 11,42 — fl. holl. 4.

Pour l'Étranger demander le Catalogue à prix fixes exprimés en devises étrangères.

Les prix pour la France sont variables selon les cours et n'engagent pas les Éditeurs.

COLLECTION DE PRÉCIS MÉDICAUX

A. RICHAUD

Précis de Thérapeutique et Pharmacologie

6e Édition (1924). 1042 pages, 14 figures :

Prix de base pour la France : Broché : 42 fr.; cartonné : 50 fr. *En plus : hausse variable* (40 °/. juill. 1926).

Prix fixe pour l'Étranger : Broché : 1 doll. 68 — 7 sh. — frs suisses 8,40 — pes. 12 — fl. holl. 4,20. — Cartonné : 2 doll. — 8 sh. 4 d. — frs suisses 10 — pes. 14,28 — fl. holl. 5.

J. COURMONT

Précis d'Hygiène

par Paul COURMONT et A. ROCHAIX.

3e Édition (1925). 1 volume :

Prix de base pour la France : Broché : 38 fr.; cartonné : 45 fr. *En plus : hausse variable* (40 °/. juill. 1926).

Prix fixe pour l'Étranger : Broché : 1 doll. 52 — 6 sh. 4 d. — frs suisses 7,60 — pes. 10,85 — fl. holl. 3,80. — Cartonné : 1 doll. 80 — 7 sh. 6 d. — frs suisses 9 — pes. 12,85 — fl. holl. 4,50.

NOBÉCOURT

Précis de Médecine des Enfants

5e Édition (1926). 1 volume. *Paraîtra en novembre 1926.*

V. MORAX

Précis d'Ophtalmologie

3e Édition (1921). 870 pages, 450 figures et 4 planches en coul :

Prix de base pour la France : Broché : 42 fr.; cartonné : 50 fr. *En plus : hausse variable* (40 °/. juill. 1926).

Prix fixe pour l'Étranger : Broché : 1 doll. 68 — 7 sh. — frs suisses 8,40 — pes. 12 — fl. holl. 4,20. — Cartonné : 2 doll. — 8 sh. 4 d. — frs suisses 10 — pes. 14,28 — fl. holl. 5.

Pour l'Étranger demander le Catalogue à prix fixes exprimés en devises étrangères.

Les prix pour la France sont variables selon les cours et n'engagent pas les Éditeurs.

COLLECTION DE PRÉCIS MÉDICAUX

L. OMBRÉDANNE

Précis clinique et Opératoire de Chirurgie infantile

2e Édition (1926). 1140 pages, 584 figures :

Prix de base pour la France : Broché : 50 fr.; cartonné : 60 fr. *En plus : hausse variable* (40 °/. juill. 1926).

Prix fixe pour l'Étranger : Broché : 2 doll. — 8 sh. 4 d. — frs suisses 10 — pes. 14,28 — fl. holl. 5. — Cartonné : 2 doll. 40 d. — 10 sh. — frs suisses 12 — pes. 17,14 — fl. holl. 6.

J. DARIER

Précis de Dermatologie

4e Edition (1926). *En préparation.*

A. LACASSAGNE — Étienne MARTIN

Précis de Médecine Légale

3e Édition (1921). 752 pages, 115 figures :

Prix de base pour la France : Broché : 34 fr.; cartonné : 40 fr. *En plus : hausse variable* (40 °/. juill. 1926).

Prix fixe pour l'Étranger : Broché : 1 doll. 36 — 5 sh. 8 d. — frs suisses 6,80 — pes. 9,70 — fl. holl. 3.40. — Cartonné : 1 doll. 60 — 6 sh. 8 d. — frs suisses 8 — pes. 11,42 — fl. holl. 4.

Ét. MARTIN

Précis de Déontologie et de Médecine professionnelle

2e Édition (1923). 344 pages :

Prix de base pour la France : Broché : 15 fr.; cartonné : 20 fr. *En plus : hausse variable* (40 °/. juill. 1926).

Prix fixe pour l'Étranger : Broché : 0 doll. 60 — 2 sh. 6 d. — frs suisses 3 pes. 4,28 — fl. holl. 1,50. — Cartonné : 0 doll. 80 — 3 sh. 4 d. — frs suisses 4 — pes. 5,70 — fl. holl 2.

Pour l'Étranger demander le Catalogue à prix fixes exprimés en devises étrangères.

Les prix pour la France sont variables selon les cours et n'engagent pas les Éditeurs.

Précis de
Technique Opératoire

PAR LES PROSECTEURS DE LA FACULTÉ DE MÉDECINE DE PARIS

NOUVELLE SÉRIE

7 volumes petit in-8 avec de nombreuses figures.

Appareil génital de la femme, par R. PROUST et le Dr CHARRIER. *5e Édition* (1922).

Membre inférieur, par GEORGES LABEY et le Dr J. LEVEUF. *5e Édition* (1923).

Tête et cou, par CH. LENORMANT et P. BROCQ, 247 *figures.* *6e Édition* (1923).

Appareil urinaire et appareil génit. de l'homme, par Pierre DUVAL et le Dr GATELLIER. *6e Édition* (1923).

Pratique courante et Chirurgie d'urgence, par V. VEAU, et le Dr D'ALLAINES, *7e Édition* (1924).

Thorax et membre supérieur, par A. SCHWARTZ et le Dr METIVET. *7e Édition* (1925).

Prix de base pour la France: Chaque volume broché: 15 fr.; cartonné: 20 fr. *En plus: hausse variable* (40 °/. juill. 1926).

Prix fixe pour l'Étranger; Broché: 0 doll. 60 — 2 sh. 6 d. — frs suisses 3 — pes. 4 28 — fl. holl. 1,50. — Cartonné: 0 doll. 80 — 3 sh. 4 d. — frs suisses 4 — pes. 5,70 — fl. holl. 2.

Abdomen, par M. GUIBÉ et J. QUÉNU. *6e Édition* (1926).

Prix de base pour la France: Broché: 20 fr.; cartonné: 25 fr. *En plus: hausse variable.* (40 °/. juill. 1926).

Prix fixe pour l'Étranger: Broché: 0 doll. 80 — 3 sh. 4 d. — frs suisses 4 — pes. 5,70 — fl. holl. 2 — Cartonné: 1 doll. — 4 sh. 2 d. — frs suisses 5 — pes. 7,14 — fl. holl. 2,50.

Pour l'Étranger demander le Catalogue à prix fixes exprimés en devises étrangères.

Les prix pour la France sont variables selon les cours et n'engagent pas les Éditeurs.

H. ROUVIÈRE
Professeur agrégé,
Chef des travaux anatomiques à la Faculté de médecine de Paris.

Anatomie Humaine

Descriptive et Topographique

Traité complet en deux volumes ne se vendant pas séparément et comprenant 1668 pages, 988 fig. en noir et en coul. (1924).

Prix de base pour la France. Les deux volumes, brochés : 200 fr.; cartonnés tête rouge : 230 fr. *En plus : hausse variable* (40 °/. juill. 1926).

Prix fixe pour l'Étranger : Brochés : 8 doll. — 1 £. 13 sh. 4 d. — frs suisses 40 — pes. 57 — fl. holl. 20. — Cartonnés tête rouge : 9 doll. 20 — 1 £. 18 sh. 4 d. — frs suisses 46 — pes. 65,57 — fl. holl. 23.

Un cartonnage spécial en 3 volumes permet l'expédition dans les pays où les envois sont limités à 3 kilos.

Prix fixe pour l'Étranger : 10 doll. — 2 £. 1 sh. 8 d. — frs suisses 50 — pes. 71,28 — fl. holl. 25

Charles DUJARIER
Chirurgien de l'hôpital Boucicaut.

Anatomie des Membres

2e Tirage (1925). 422 pages avec 58 planches hors texte et 19 figures :

Prix de base pour la France : 45 fr. *En plus : hausse variable* (40 °/. juill. 1926).

Prix fixe pour l'Étranger : 1 doll. 80 — 7 sh. 6 d. — frs suisses 9 — pes. 12,85 — fl. holl. 4,50.

Pour l'Étranger demander le Catalogue à prix fixes exprimés en devises étrangères.

Les prix pour la France sont variables selon les cours et n'engagent pas les Éditeurs.

G. ROUSSY
Professeur agrégé.
Chef des Travaux d'Anatomie pathologique.

I. BERTRAND
Moniteur des Travaux pratiques d'anatomie pathologique.

Travaux pratiques d'Anatomie Pathologique

en quatorze séances

3e Édition (1924). 264 pages, 124 planches :

Prix de base pour la France: 15 fr. *En plus: hausse variable* (40 °/. juill 1926).
Prix fixe pour l'Étranger: doll. 0,60 — 2 sh. 6 d. — frs suisses 3 — pes. 4,28. — fl. holl. 1,50.

H. BULLIARD
Préparateur d'Histologie à la Faculté de Paris.

Ch. CHAMPY
Professeur agrégé à la Faculté de Paris.

Abrégé d'Histologie

3e Édition (1923). 356 pages, 207 figures et 6 planches en coul. :

Prix de base pour la France: 15 fr *En plus: hausse variabl* (40 °/. juill. 1926).
Prix fixe pour l'Étranger: doll. 0,60 — 2 sh. 6 d. — frs suisses 3 — pes. 4,28 — fl. holl. 1,50.

L. LANDOUZY

LÉON BERNARD

Éléments d'Anatomie et de Physiologie Médicales

PUBLIÉS SOUS LA DIRECTION DE Léon BERNARD
Professeur à la Faculté de Médecine de l'Université de Paris.

PAR MM.

LÉON BERNARD, GOUGEROT, HALBRON, S. I. DE JONG, LAEDERICH, LORTAT-JACOB, SALOMON, SÉZARY, VITRY

2e Édition (1920). 867 pages, 337 figures et 4 planches en coul. :

Prix de base pour la France: 50 fr. *En plus: hausse variable* (40 °/. juill. 1926).
Prix fixe pour l'Étranger: 2 doll. — 8 sh. 4 d. — frs suisses 10 — pes. 14,28 — fl. holl. 5.

Pour l'Étranger demander le Catalogue à prix fixes exprimés en devises étrangères.

Les prix pour la France sont variables selon les cours et n'engagent pas les Éditeurs.

COLLECTION
" MÉDECINE ET CHIRURGIE PRATIQUES "

P. GUIBAL (de Béziers)
Ex-interne des hôpitaux de Paris.

Traitement Chirurgical de la Dilatation Bronchique

(1924). 174 pages, 31 figures :

Prix de base pour la France : 10 fr. *En plus : hausse variable* (40 °/. juill. 1926).
Prix fixe pour l'Étranger : 0 doll. 40 — 1 sh. 8 d. — frs suisses 2 — pes. 2,85 — fl. holl. 1.

P. MOURE
Chirurgien des hôpitaux de Paris.

Chirurgie vasculaire Conservatrice

(1923). 144 pages, 110 figures :

Prix de base pour la France : 12 fr. *En plus : hausse variable* (40 °/. juill. 1926).
Prix fixe pour l'Étranger : 0 doll. 48 — 2 sh. — frs suisses 2.40 — pes. 3,42 — fl. holl. 1,20.

J. FIOLLE
Professeur à l'École de Médecine de Marseille.

Le Curettage utérin

Indications, Technique, Résultats, Accidents

2e Édition (1924). 132 pages, 3 figures :

Prix de base pour la France : 9 fr. *En plus : hausse variable* (40 °/. juill. 1926).
Prix fixe pour l'Étranger : 0 doll. 36 — 1 sh. 6 d. — frs suisses 1,80 — pes. 2,57 — fl. holl. 0,90.

Pour l'Étranger demander le Catalogue à prix fixes exprimés en devises étrangères.

Les prix pour la France sont variables selon les cours et n'engagent pas les Éditeurs.

COLLECTION DU MÉDECIN PRATICIEN

G. LAURENS

Oto-Rhino-Laryngologie du Médecin praticien

5e Édition (1926). 480 pages. *Paraîtra en Novembre 1926.*

Dr GUY-LAROCHE

Examens de Laboratoire du Médecin praticien

2e Édition (1921). 415 pages, 117 figures et 1 planche en couleurs :

Prix de base pour la France : 26 fr. *En plus : hausse variable* (40 °/. juill. 1926).

Prix fixe pour l'Étranger : 1 doll. 04 — 4 sh. 4 d. — frs suisses 5,20 — pes. 7,42 — fl. holl. 2,60.

Dr Pierre RÉAL

Stomatologie du Médecin praticien

3e Édition (1926). 302 pages, 169 figures, 9 planches hors texte

Prix de base pour la France : 26 fr. *En plus : hausse variable* (40 °/. juill. 1926).

Prix fixe pour l'Étranger : 1 doll. 04 — 4 sh. 4 d. — frs suisses 5,20 — pes. 7,42 — fl. holl. 2,60.

Pour l'Étranger demander le Catalogue à prix fixes exprimés en devises étrangères.

Les prix pour la France sont variables selon les cours et n'engagent pas les Éditeurs.

COLLECTION DU MÉDECIN PRATICIEN

FLORAND et GIRAULT

Diagnostic et Traitement des affections du tube digestif

(1922). 410 pages avec 62 figures :

Prix de base pour la France : 22 fr. *En plus : hausse variable* (40 °/. juill. 1926).

Prix fixe pour l'Étranger : 0 doll. 88 — 3 sh. 8 d. — frs suisses 4,40 — pes. 6,28 — fl. holl. 2,20.

Paul SOLLIER *Paul COURBON*

Pratique sémiologique des Maladies mentales

Guide de l'Étudiant et du Praticien

(1924). 458 pages avec 87 figures :

Prix de base pour la France : 25 fr. *En plus : hausse variable* (40 °/. juill. 1926).

Prix fixe pour l'Étranger : 1 doll. — 4 sh. 2 d. — frs suisses 5 — pes. 7,14 — fl. holl. 2,50.

M. DIDE et P. GUIRAUD

Psychiatrie du Médecin praticien

(1922). 416 pages avec planches :

Prix de base pour la France : 25 fr. *En plus hausse variable* (40 °/. juill. 1926).

Prix fixe pour l'Étranger : 1 doll. — 4 sh. 2 d. — frs suisses 5 — pes. 7,14 — fl. holl. 2,50

Pour l'Étranger demander le Catalogue à prix fixes exprimés en devises étrangères.

Les prix pour la France sont variables selon les cours et n'engagent pas les Éditeurs.

Dr Gaston LYON
Ancien Chef de Clinique médicale à la Faculté de Médecine de Paris.

Traité élémentaire de Clinique Thérapeutique

11e Édition (1925). 1408 pages :

Prix de base pour la France : Broché : 70 fr. ; cartonné : 85 fr. *En plus : hausse variable* (40 °/. juill. 1926).

Prix fixe pour l'Étranger : Broché : 2 doll. 80 — 11 sh. 8 d. — frs suisses 14 — pes. 20 — fl. holl. 7. — Cartonné : 3 doll. 40 — 14 sh. 2 d. — frs suisses 17 — pes. 24,28 — fl. holl. 8,50.

Gaston LYON
Ancien Chef de Clinique médicale à la Faculté de médecine de Paris.

Précis de Clinique Sémiologique

Diagnostics — Pronostics et Traitements

(1925). 734 pages :

Prix de base pour la France : Broché : 25 fr. ; cartonné : 32 fr. *En plus : hausse variable* (40 °/. juill. 1926).

Prix fixe pour l'Étranger : Broché : 1 doll. — 4 sh. 2 d. — frs suisses 5 — pes. 7,14 — fl. holl. 2,50. — Cartonné : 1 doll. 28 — 5 sh. 4 d. — frs suisses 6,40 — pes. 9,14 — fl. holl. 3,20.

Henri LECLERC

En Marge du Codex

Notes d'histoire Thérapeutique

(1924). 188 pages, 2 planches :

Prix de base pour la France : 12 fr. *En plus : hausse variable* (40 °/. juill. 1926).

Prix fixe pour l'Étranger : 0 doll. 48 — 2 sh. — frs suisses 2,40 — pes. 3,42 — fl. holl. 1,20.

Pour l'Etranger demander le Catalogue à prix fixes exprimés en devises étrangères.

Les prix pour la France sont variables selon les cours et n'engagent pas les Éditeurs.

Dr A. MARTINET

Thérapeutique Clinique

avec la collaboration des Docteurs :

DESFOSSES, G. LAURENS, Léon MEUNIER, LOMON, LUTIER, MARTINGAY, MOUGEOT, POIX, SAINT-CÈNE, SÉGART et TERSON

3e Édition (1926). 1510 pages, 351 figures :

Prix de base pour la France : Broché : 100 fr.; cartonné un volume : 120 fr.; cartonné deux volumes : 130 fr. *En plus : hausse variable* (40 °/. juill. 1926).

Prix fixe pour l'Étranger : Broché : 4 doll. — 16 sh. 8 d. — frs suisses 20 — pes. 28,57 — fl. holl. 10. — Cartonné un volume : 4 doll. 80 — 1 £. — frs suisses 24 — pes. 34,28 — fl. holl. 12. — Cartonné deux volumes : 5 doll. 20 — 1 £. 1 sh. 8 d. — frs suisses 26 — pes. 37,14 — fl. holl. 13.

Dr A. MARTINET

Diagnostic Clinique

Examens et Symptômes

avec la collaboration des Docteurs

DESFOSSES, G. LAURENS, Léon MEUNIER LUTIER, SAINT-CÈNE, TERSON

CINQUIÈME ÉDITION

REVUE ET AUGMENTÉE PAR LES COLLABORATEURS

Avec le concours du Dr LUTIER, Secrétaire de la Rédaction

5e Édition. 1042 pages, 892 figures :

Prix de base pour la France : Broché : 75 fr.; cartonné : 85 fr. *En plus : hausse variable* (40 °/. juill. 1926).

Prix fixe pour l'Étranger : Broché : 3 doll. — 12 sh. 6 d. — frs suisses 15 — pes. 21,42 — fl. holl. 7,50. — Cartonné : 3 doll. 40 — 14 sh. 2 d. — frs suisses 17 — pes. 24,28 — fl. holl. 8,50.

Pour l'Étranger demander le Catalogue à prix fixes exprimés en devises étrangères.

Les prix pour la France sont variables selon les cours et n'engagent pas les Éditeurs.

Simone **LABORDE**

Chef de Laboratoire de Radiumlogie au Centre anticancéreux de Villejuif.

La Curiethérapie des Cancers

(1925). 334 pages, 43 figures en hors-texte :

Prix de base pour la France : 27 fr. *En plus : hausse variable* (40 °/. juill. 1926).

Prix fixe pour l'Étranger : 1 doll. 08 — 4 sh 6 d. — frs suisses 5,40 — pes. 7,70 — fl. holl. 2,70

Dr **L. BROCQ**

Cliniques Dermatologiques

Professées dans les Hôpitaux de Paris, La Rochefoucauld, Broca, Pascal-Saint-Louis et à la Faculté de Médecine de Strasbourg.

(1924). 740 pages, 54 figures :

Prix de base pour la France : 80 fr. *En plus : hausse variable* (40 °/. juill. 1926).

Prix fixe pour l'Étranger : 3 doll. 20 — 13 sh. 4 d. — frs suisses 16 — pes. 22,85 fl. holl. 8.

Dr **VEYRIÈRES** *R.* **HUERRE**

Traitement externe des Dermatoses

Notes de thérapeutique et de matière médicale

(1924). 236 pages :

Prix de base pour la France : 15 fr. *En plus : hausse variable* (40 °/. juill. 1926).

Prix fixe pour l'Étranger : 0 doll. 60 — 2 sh. 6 d. — frs suisses 3 — pes. 4,28 — fl. holl. 1,50.

LOISEL **LOMON**

La Physique des Rayons X

(1925). 159 pages, 49 figures :

Prix de base pour la France : 10 fr. *En plus : hausse variable* (40 °/. juill. 1926).

Prix fixe pour l'Étranger : 0 doll. 40 — 1 sh. 8 d. — frs suisses 2 — pes. 2,85 — fl. holl. 1.

Pour l'Étranger demander le Catalogue à prix fixes exprimés en devises étrangères.

Les prix pour la France sont variables selon les cours et n'engagent pas les Éditeurs.

C. LEVADITI

Le Bismuth dans le traitement de la Syphilis

(1924). 316 pages, 31 figures et 1 planche :

Prix de base pour la France : 25 fr. *En plus : hausse variable* (40 °/. juill. 1926).

Prix fixe pour l'Étranger : 1 doll. — 4 sh. 2 d. — frs suisses 5 — pes. 7,14 — fl. holl. 2.50.

V. HUTINEL

Professeur honoraire de clinique médicale infantile
Membre de l'Académie de médecine.

Le Terrain Hérédo-Syphilitique

Aperçu de Pathologie Générale et de Clinique Infantile

(1925). 456 pages :

Prix de base pour la France : 30 fr. *En plus : hausse variable* (40 °/. juill 1926).

Prix fixe pour l'Étranger : 1 doll. 20 — 5 sh. — frs suisses 6 — pes. 8,57 — fl. holl. 3.

Dr LACAPÈRE

Ancien chef de Clinique à l'hôpital St-Louis

Le Traitement de la Syphilis

par les composés arsenicaux et les préparations bismuthiques

4e Édition (1924). 342 pages, 14 figures :

Prix de base pour la France : 20 fr. *En plus : hausse variable* (40 °/. juill. 1926).

Prix fixe pour l'Étranger : 0 doll. 80 — 3 sh. 4 d. — frs suisses 4 — pes. 5,70 — fl. holl. 2.

Pour l'Étranger demander le Catalogue à prix fixes exprimés en devises étrangères.

Les prix pour la France sont variables selon les cours et n'engagent pas les Éditeurs.

Achille **URBAIN**

La Réaction de Fixation dans la Tuberculose

(1925). 132 pages:

Prix de base pour la France: 12 fr. *En plus: hausse variable* (40 °/. juill. 1926).

Prix fixe pour l'Étranger: 0 doll. 48 — 2 sh. — frs suisses 2.40 — pes. 3,42 — fl. holl, 1,20.

A. **BESREDKA**

Immunisation Locale

Pansements spécifiques

(1925). 252 pages:

Prix de base pour la France: 20 fr. *En plus: hausse variable* (40 °/. juill. 1926).

Prix fixe pour l'Étranger: 0 doll. 80 — 3 sh. 4 d. — fr. suisses 4 — pes. 5,70 — fl. holl. 2.

Maurice **LETULLE**

Professeur à la Faculté de Médecine de Paris.

Inspection — Palpation Percussion — Auscultation

Leur pratique en clinique médicale

3e Édition (1922). 337 pages, 133 figures, 12 planches:

Prix de base pour la France: 14 fr. *En plus: hausse variable* (40 °/. juill. 1926).

Prix fixe pour l'Étranger: 0 doll. 56 — 2 sh. 4 d. — frs suisses 2,80 — pes. 4 fl. holl. 1,40.

Pour l'Étranger demander le Catalogue à prix fixes exprimés en devises étrangères.

Les prix pour la France sont variables selon les cours et n'engagent pas les Éditeurs.

Léon **BERNARD**

Professeur à la Faculté de Médecine de Paris
membre de l'Académie de Médecine.

La Tuberculose Pulmonaire

Études de Phtisiologie Clinique et Sociale

2e Édition (1925). 400 pages, 16 figures :

Prix de base pour la France : 28 fr. *En plus : hausse variable* (40 °/. juill. 1926).

Prix fixe pour l'Étranger : 1 doll. 12 — 4 sh. 8 d. — frs suisses 5.60 — pes. 8 — fl. holl. 2,80.

(Comité National de défense contre la tuberculose)

L'Armement Antituberculeux

Introduction de MM. Léon BERNARD et G. POIX

2e Édition (1926). 328 pages :

Prix de base pour la France : 25 fr. *En plus : hausse variable* (40 °/. juill. 1926).

Prix fixe pour l'Étranger : 1 doll. — 4 sh. 2 d. — frs. suisses 5 — pes. 7,14 — fl. holl. 2,50.

Noël **FIESSINGER**

Les Ferments des Leucocytes

en physiologie, pathologie et thérapeutiques générales

(1923). 238 pages :

Prix de base pour la France : 20 fr. *En plus : hausse variable* (40 °/. juill. 1926).

Prix fixe pour l'Étranger : 0 doll. 80 — 3 sh. 4 d. — frs suisses 4 — pes. 5,70 — fl. holl. 2.

Pour l'Étranger demander le Catalogue à prix fixes exprimés en devises étrangères.

Les prix pour la France sont variables selon les cours et n'engagent pas les Éditeurs.

Maurice **NICLOUX**
Professeur à la Faculté de Médecine de Strasbourg

L'Oxyde de Carbone
et l'intoxication oxycarbonique

(1925). 254 pages, 34 figures :

Prix de base pour la France : 22 fr. *En plus : hausse variable* (40 °/. juill. 1926).

Prix fixe pour l'Étranger : 0 doll. 88 — 3 sh. 8 d. — frs suisses 4,40 — pes. 6,28 — fl. holl. 2,20.

M. **LOEPER**
Médecin de l'hôpital Tenon.

Leçons de Pathologie digestive

5e Série. (1922). 348 pages, 53 figures :

Prix de base pour la France : 20 fr. *En plus : hausse variable* (40 °/. juill. 1926).

Prix fixe pour l'Étranger : 0 doll. 80 — 3 sh. 4 d. — frs suisses 4 — pes. 5,70. — fl. holl. 2.

6e Série. (1926). 274 pages, 46 figures :

Prix de base pour la France : 22 fr. *En plus : hausse variable* (40 °/. juill. 1926).

Prix fixe pour l'Étranger : 0 doll. 88 — 3 sh. 8 d. — frs suisses 4,40 — pes. 6,28 — fl. holl. 2,20.

R. **GOIFFON**

Manuel de Coprologie Clinique

2e Édition. (1925). 260 pages, 34 figures et 2 planches :

Prix de base pour la France : 16 fr. *En plus : hausse variable* (40 °/. juill. 1926).

Prix fixe pour l'Étranger : 0 doll. 64 — 2 sh. 8 d. — frs suisses 3,20 — pes. 4,57 — fl. holl. 1,60.

Pour l'Étranger demander le Catalogue à prix fixes exprimés en devises étrangères.

Les prix pour la France sont variables selon les cours et n'engagent pas les Éditeurs.

R. LUTEMBACHER

LES

Troubles Fonctionnels du Cœur

Sémiologie et Thérapeutique

(1924). 520 pages, 297 figures :

Prix de base pour la France : 45 fr. *En plus : hausse variable* (40 °/. juill. 1926).
Prix fixe pour l'Étranger : 1 doll. 80 — 7 sh. 6 d. — frs suisses 9 — pes. 12,85 — fl. holl. 4,50.

P. Émile WEILL et Paul ISCH-WALL
Médecin de l'hôpital Tenon. Ancien interne des hôpitaux de Paris.

La Transfusion du Sang

Étude Biologique et Clinique

(1925). 248 pages, 18 figures :

Prix de base pour la France : 20 fr. *En plus : hausse variable* (40 °/. juill. 1926).
Prix fixe pour l'Étranger : 0 doll. 80 — 3 sh. 4 d. — frs suisses 4 — pes. 5,70 — fl. holl. 2.

Antonin CLERC
Professeur agrégé à la Faculté de Médecine.
Médecin de l'hôpital Lariboisière.

Les Arythmies en Clinique

(1925). 404 pages, 205 figures :

Prix de base pour la France : 34 fr. *En plus : hausse variable* (40 °/. juill. 1926).
Prix fixe pour l'Étranger : 1 doll. 36 — 5 sh. 8 d. — frs suisses 6,80 — pes. 9,70 — fl. holl. 3,40.

L. CHEINISSE

Les Médicaments Cardiaques

(1925). 180 pages :

Prix de base pour la France : 14 fr. *En plus : hausse variable* (40 °/. juill. 1926).
Prix fixe pour l'Étranger : 0 doll. 56 — 2 sh. 4 d. — frs suisses 2,80 — pes. 4 — fl. holl. 1,40.

Pour l'Étranger demander le Catalogue à prix fixes exprimés en devises étrangères.

Les prix pour la France sont variables selon les cours et n'engagent pas les Éditeurs.

J. LE CALVÉ

L'Œdème

Étude Expérimentale et Clinique

(1925). 648 pages :

Prix de base pour la France : 36 fr. *En plus : hausse variable* (40 °/. juill. 1926).

Prix fixe pour l'Étranger : 1 doll. 44 — 6 sh. — frs suisses 7,20 — pes. 10,28 — fl. holl. 3,60.

Guy LAROCHE
Médecin des hôpitaux de Paris.

Opothérapie Endocrinienne

Les bases physiologiques — Les Syndromes La Posologie de l'Opothérapie par les Glandes à Sécrétion internes

(1925). 282 pages, 28 figures :

Prix de base pour la France : 14 fr. *En plus : hausse variable* (40 °/. juill. 1926).

Prix fixe pour l'Étranger : 0 doll. 56 — 2 sh 4 d. — frs suisses 2,80 — pes. 4 — fl. holl 1,40

Marcel LAEMMER

Formulaire d'Opothérapie Clinique

(1925). 146 pages :

Prix de base pour la France : 10 fr. *En plus : hausse variable* (40 °/. juill. 1926).

Prix fixe pour l'Étranger : 0 doll. 40 — 1 sh. 8 d. — frs suisses 2 — pes. 2,85 — fl. holl. 1.

Pour l'Étranger demander le Catalogue à prix fixes exprimés en devises étrangères.

Les prix pour la France sont variables selon les cours et n'engagent pas les Éditeurs.

CH. FOIX
Professeur agrégé à la Faculté de Médecine de Paris.

J. NICOLESCO
Assistant d'Histologie à la Faculté de Médecine de Bucarest.

ANATOMIE CÉRÉBRALE

Les Noyaux gris centraux et la région mésencéphalo-sous-optique

suivi d'un appendice sur l'Anatomie pathologique de la maladie de Parkinson

(1926). 582 pages, 356 figures, 4 planches en couleurs :

Prix de base pour la France : Broché : 100 fr.; relié toile, fers spéciaux : 125 fr. *En plus : hausse variable* (40 °/. juill. 1926).

Prix fixe pour l'Étranger : Broché : 4 doll. — 16 sh. 8 d. — frs suisses 20 — pes. 28,57 — fl. holl. 10. — Relié : 5 doll. — 1 £. 10 d. — frs suisses 25 — pes. 35,71 — fl. holl. 12,50.

Ch. ACHARD
Professeur de Clinique médicale à la Faculté de Médecine de Paris.
Membre de l'Académie de Médecine.

Clinique médicale de l'hôpital Beaujon

DEUXIÈME SÉRIE

(1925). 338 pages, 63 figures :

Prix de base pour la France : 24 fr. *En plus : hausse variable* (40 °/. juill. 1926).

Prix fixe pour l'Étranger : 0 doll. 96 — 4 sh. — frs suisses 4,80 — pes. 6,85 — fl. holl. 2,40.

Pour l'Étranger demander le Catalogue à prix fixes exprimés en devises étrangères.

Les prix pour la France sont variables selon les cours et n'engagent pas les Éditeurs.

A. B. MARFAN

Professeur à la Faculté de Médecine de Paris,
Médecin de l'hôpital des Enfants Malades,
Membre de l'Académie de Médecine.

Traité de l'Allaitement et de l'Alimentation des Enfants du premier âge

3e Édition (1926). 926 pages avec 21 figures :

Prix de base pour la France : 50 fr. *En plus : hausse variable* (40 °/. juill. 1926).
Prix fixe pour l'Étranger : 2 doll. — 8 sh. 4 d. — frs suisses 10 — pes. 14,28 — fl. holl. 5.

A. B. MARFAN

Les Affections des Voies digestives dans la première Enfance

(1923). 702 pages, 37 figures et 2 planches :

Prix de base pour la France : 45 fr. *En plus : hausse variable* (40 °/. juill. 1926).
Prix fixe pour l'Étranger : 1 doll. 80 — 7 sh. 6 d. — frs suisses 9 — pes. 12,85 — fl. holl. 4,50.

Jules COMBY

Médecin de l'hôpital des Enfants Malades.

Deux cent soixante Consultations médicales Pour les Maladies des Enfants

8e Édition (1925). 520 pages :

Prix de base pour la France : 16 fr. *En plus : hausse variable* (40 °/. juill. 1926).
Prix fixe pour l'Étranger : 0 doll. 64 — 2 sh. 8 d. — frs suisses 3,20 — pes. 4,57 — fl. holl. 1,60

Pour l'Étranger demander le Catalogue à prix fixes exprimés en devises étrangères.

Les prix pour la France sont variables selon les cours et n'engagent pas les Éditeurs.

P. NOBÉCOURT

Professeur à la Faculté de Médecine de Paris
Médecin de l'hôpital des Enfants Malades.

CLINIQUE MÉDICALE DES ENFANTS

I. — Affections de l'Appareil respiratoire

(1924). 348 pages, 52 figures :

Prix de base pour la France : 30 fr. *En plus : hausse variable* (40 °/. juill. 1926).

Prix fixe pour l'Étranger : 1 doll. 20 — 5 sh. — frs suisses 6 — pes. 8,57 — fl. holl. 3.

II. — Affections de l'Appareil circulatoire

(1925). 372 pages, 122 figures :

Prix de base pour la France : 30 fr. *En plus : hausse variable* (40 °/. juill. 1926).

Prix fixe pour l'Étranger : 1 doll. 20 — 5 sh. — frs suisses 6 — pes. 8,57 — fl. holl. 3.

Vient de paraître :

III. TROUBLES DE LA NUTRITION ET DE LA CROISSANCE (*voir page* 8).

P. NOBÉCOURT

Professeur agrégé à la Faculté de Médecine de Paris.
Médecin des Hôpitaux

Conférences pratiques sur l'alimentation des nourrissons

3e Édition (1922). 318 pages :

Prix de base pour la France : 25 fr. *En plus : hausse variable* (40 °/. juill. 1926).

Prix fixe pour l'Étranger : 1 doll. — 4 sh. 2 d. — frs suisses 5 — pes. 7,14 — fl. holl. 2,50.

Pour l'Étranger demander le Catalogue à prix fixes exprimés en devises étrangères.

Les prix pour la France sont variables selon les cours et n'engagent pas les Éditeurs.

Dr Clotilde MULON
Médecin chef de la Pouponnière du Camouflage.

Manuel de puériculture

2e Édition (1924). 234 pages, 20 figures :

Prix de base pour la France : 12 fr. *En plus : hausse variable* (40 °/. juill. 1926).
Prix fixe pour l'Étranger : 0 doll. 48 — 2 sh. — frs suisses 2,40 — pes. 3,42 — fl. holl. 1,20.

G. LABEAUME
Ancien interne des hôpitaux de Paris.
Chef de Clinique à la Faculté.

Hygiène sociale du Premier âge

2e Édition (1926). 216 pages :

Prix de base pour la France : 17 fr. *En plus : hausse variable* (40 °/. juill. 1926).
Prix fixe pour l'Étranger : 0 doll. 68 — 2 sh. 10 d — frs suisses 3,40 — pes. 4,85 — fl. holl. 1,70.

E. TERRIEN
Ancien chef de clinique infantile de la Faculté.

Précis d'alimentation des nourrissons

5e Édition (1926). 322 pages :

Prix de base pour la France : 20 fr. *En plus : hausse variable* (40 °/. juill. 1926).
Prix fixe pour l'Étranger : 0 doll. 80 — 3 sh. 4 d. — frs suisses 4 — pes. 5,70 — fl. holl. 2.

Précis d'alimentation des jeunes enfants du Sevrage à dix ans

5e Édition (1926). 452 pages :

Prix de base pour la France : 22 fr. *En plus : hausse variable* (40 °/. juill. 1926).
Prix fixe pour l'Étranger : 0 doll. 88 — 3 sh. 8 d. — frs suisses 4,40 — pes. 6,28 — fl. holl. 2,20.

Pour l'Étranger demander le Catalogue à prix fixes exprimés en devises étrangères.

Les prix pour la France sont variables selon les cours et n'engagent pas les Éditeurs.

Charles H. MAY

Manuel des Maladies de l'Œil

à l'usage des Étudiants et des Praticiens.

4e Édition française (1923). 452 pages, 160 figures en noir et couleurs et 22 planches:

Prix de base pour la France: 40 fr. *En plus: hausse variable* (40 °/. juill. 1926).
Prix fixe pour l'Étranger: 1 doll. 60 — 6 sh. 8 d. — frs suisses 8 — pes. 11,42 — fl. holl. 4.

Félix TERRIEN
Professeur à la Faculté de Médecine de Paris

SÉMIOLOGIE OCULAIRE

Anatomie — Physiologie — Pathologie

I. — La Calotte Cornéo-Sclérale

(1923). 260 pages, 144 figures;

II. - Le Diaphragme irido-ciliaire

(1924). 240 pages, 126 figures. Chacun des volumes I et II :

Prix de base pour la France: 30 fr. *En plus: hausse variable* (40 °/. juill. 1926).
Prix fixe pour l'Étranger: 1 doll. 20 — 5 sh. — frs suisses 6 — pes. 8,57 — fl. holl. 3.

III. — Le Cristallin

Un volume de 240 pages avec 158 figures:

Prix de base pour la France: 35 fr. *En plus: hausse variable* (40 °/. juill. 1926).
Prix fixe pour l'Étranger: 1 doll. 40 — 5 sh. 10 d. — frs suisses 7 — pes. 10 — fl. holl. 3,50.

Pour l'Étranger demander le Catalogue à prix fixes exprimés en devises étrangères.
Les prix pour la France sont variables selon les cours et n'engagent pas les Éditeurs.

Dr. POULARD
Médecin des Hôpitaux de Paris.

Traité d'Ophtalmologie

(1923). 2 volumes, ensemble 1458 pages, 710 fig. et 3 planches hors texte en couleurs. Reliés pleine toile fers spéciaux.

Prix de base pour la France: 120 fr. *En plus: hausse variable* (0 °/. juill. 1926).

Prix fixe pour l'Étranger: 4 doll. 80 — 1 £. — frs suisses 24 — pes. 34,28 — fl. holl. 12.

H. VILLARD
Professeur agrégé d'Ophtalmologie
à la Faculté de Médecine de Montpellier.

Consultations de Thérapeutique Oculaire

(1924). 184 pages:

Prix de base pour la France: 12 fr. *En plus: hausse variable* (40 °/. juill. 1926).

Prix fixe pour l'Étranger: 0 doll. 48 — 2 sh. — frs. suisses 2,40 — pes. 3,42 — fl. holl. 1,20.

Félix TERRIEN
Professeur agrégé à la Faculté de Médecine.

C. COUSIN
Chef de laboratoire d'Ophtalmologie à la Faculté de Médecine.

Affections de l'Œil en médecine générale

Diagnostic et Traitement

(1924). 510 pages, 128 figures:

Prix de base pour la France: 40 fr. *En plus: hausse variable* (40 °/. juill. 1926).

Prix fixe pour l'Étranger: 1 doll. 60 — 6 sh. 8 d. — fr. suisses 8 — pes. 11,42 — fl. holl. 4.

Pour l'Étranger demander le Catalogue à prix fixes exprimés en devises étrangères.

Les prix pour la France sont variables selon les cours et n'engagent pas les Éditeurs.

Georges **LAURENS**

Chirurgie de l'Oreille, du Nez du Pharynx et du Larynx

2e Édition (1924). 1048 pages, 783 figures, relié :

Prix de base pour la France : 120 fr. *En plus : hausse variable* (40 °/. juill. 1926).
Prix fixe pour l'Étranger : 4 doll. 80 — 1 £. — fr. suisses 24 — pes. 34,28 — fl. holl. 12.

Georges **CANUYT**
Professeur de clinique oto-rhino-laryngologique à la Faculté de Médecine de Strasbourg.

Jean **TERRACOL**
Chef de clinique oto-rhino-laryngologique

Le Sinus Sphénoïdal

Anatomie — Exploration — Chirurgie

(1925). 278 pages, 134 figures :

Prix de base pour la France : 25 fr. *En plus : hausse variable* (40 °/. juill. 1926).
Prix fixe pour l'Étranger : 1 doll. — 4 sh. 2 d. — frs suisses 5 — pes. 7,14 — fl. holl. 2,50.

Jean **GUISEZ**

Diagnostic et Traitement des Rétrécissements de l'Œsophage et de la Trachée

(1923). 360 pages, 216 figures et 2 planches en couleurs :

Prix de base pour la France : 40 fr. *En plus : hausse variable* (40 °/. juill. 1926).
Prix fixe pour l'Étranger : 1 doll. 60 — 6 sh. 8 d. — frs. suisses 8 — pes. 11,42 — fl. holl. 4.

Pour l'Étranger demander le Catalogue à prix fixes exprimés en devises étrangères.

Les prix pour la France sont variables selon les cours et n'engagent pas les Éditeurs.

Léon IMBERT C. ODDO P. CHAVERGNAC

Accidents du Travail
Évaluation des Incapacités

2e Édition (1923). 936 pages, 96 figures :

Prix de base pour la France : 45 fr. En plus : hausse variable (40 %. juill. 1926).
Prix fixe pour l'Étranger : 1 doll. 80 — 7 sh. 6 d. — frs suisses 9 — pes. 12,85 fl. holl. 4,50.

E. FORGUE E. JEANBRAU

Guide pratique du médecin dans les Accidents du Travail
Suites Médicales et Judiciaires

4e Édition (1924). 1 volume de 840 pages :

Prix de base pour la France : 45 fr. En plus : hausse variable (40 %. juill. 1926)
Prix fixe pour l'Étranger : 1 doll. 80 — 7 sh. 6 d. — frs suisses 9 — pes. 12,85 — fl. holl. 4,50

J. LEVEUF
Chirurgien des hôpitaux de Paris.

Ch. GIRODE P. MORNARD Raoul MONOD
Chefs de clinique à la Faculté de Paris.

Traitement des Fractures et Luxations des membres

(1925). 464 pages, 247 figures :

Prix de base pour la France : 25 fr. En plus : hausse variable (40 %. juill. 1926).
Prix fixe pour l'Étranger : 1 doll. — 4 sh. 2 d. — frs suisses 5 — pes. 7,14 — fl. holl. 2,50.

Pour l'Étranger demander le Catalogue à prix fixes exprimés en devises étrangères.
Les prix pour la France sont variables selon les cours et n'engagent pas les Éditeurs.

RIBEMONT-DESSAIGNES LEPAGE

Traité d'Obstétrique

NEUVIÈME ÉDITION REVUE ET MISE A JOUR

par V. LE LORIER

Professeur agrégé à la Faculté de Médecine de Paris.

9e Édition (1923). 1574 pages, 587 figures :

Prix de base pour la France. Relié en 1 volume : 75 fr. ; relié en 2 volumes : 100 fr. *En plus : hausse variable* (40 °/. juill. 1926)

Prix fixe pour l'Étranger : En 1 volume : 3 doll. — 12 sh. 6 d. — frs suisses 15 — pes. 21,42 — fl. holl. 7,50. — En 2 volumes : 4 doll. — 16 sh. 8 d. — fr. suisses 20 — pes. 28,57 — fl. holl. 10.

H. VARNIER

Professeur à la Faculté. Accoucheur des hôpitaux.

La Pratique des Accouchements

Obstétrique journalière

(1900). 440 pages, 386 figures :

Prix de base pour la France : 35 fr. *En plus : hausse variable* (40 °/. juill. 1926).

Prix fixe pour l'Étranger : 1 doll. 40 — 5 sh. 10 d. — frs suisses 7 — pes. 10 — fl. holl. 3,50.

L.-H. FARABEUF Henri VARNIER

Introduction à l'étude clinique et à la pratique des Accouchements

5e Édition (1922). 488 pages, 375 figures :

Prix de base pour la France : 45 fr. *En plus : hausse variable* (40 °/. juill. 1926).

Prix fixe pour l'Étranger : 1 doll. 80 — 7 sh. 6 d. — frs suisses 9 — pes. 12,85 — fl. holl. 4,50

Pour l'Étranger demander le Catalogue à prix fixes exprimés en devises étrangères.

Les prix pour la France sont variables selon les cours et n'engagent pas les Éditeurs.

H. VIGNES
Accoucheur des Hôpitaux de Paris.

Physiologie Obstétricale
Normale et Pathologique

(1923). 456 pages, avec figures :
Prix de base pour la France : 25 fr. *En plus : hausse variable* (40 °/. juill. 1926).
Prix fixe pour l'Étranger : 1 doll. — 4 sh. 2 d. — frs suisses 5 — pes. 7,14 — fl. holl. 2.50.

Félix LEJARS

Traité de Chirurgie d'urgence

8e Édition (1921). *2e tirage* (1925). 1120 pages, 1100 figures, 20 planches :
Prix de base pour la France : Broché 110 fr. ; cartonné : 140 fr. *En plus : hausse variable* (40 °/. juill. 1926).
Prix fixe pour l'Étranger : Broché : 4 doll. 40 — 18 sh. 4 d. — frs suisses 22 — pes. 31,42 — fl. holl. 11 — Cartonné : 5 doll. 60 — 1 £. 3 sh. 4 d. — frs suisses 28 — pes. 39.99 — fl. holl. 14.

P. ARDIN-DELTEIL
Professeur de clinique médicale à la Faculté de Médecine d'Alger.

P. SOUBEYRAN
Professeur agrégé à la Faculté de Médecine de Montpellier.

Manuel de Petite Chirurgie
et de Technique médicale Journalière

3e Édition (1923). 928 pages, 507 figures :
Prix de base pour la France : 60 fr. *En plus : hausse variable* (40 °/. juill. 1926).
Prix fixe pour l'Étranger : 2 doll. 40 — 10 sh. — frs suisses 12 — pes. 17,14 — fl. holl. 6.

Pour l'Étranger demander le Catalogue à prix fixes exprimés en devises étrangères.
Les prix pour la France sont variables selon les cours et n'engagent pas les Éditeurs.

93751. — Imprimerie Lahure 9, rue de Fleurus, Paris. — 10-1926.